DIC
ME

# ȚIONAR
# DICAL

VOL. I

A — H

# DICŢIONAR MEDICAL

VOL. I

A—H

EDITURA MEDICALĂ
BUCUREŞTI, 1969

58.290

Coperta de: VIOLETA COMȘA




2362

Redactor responsabil

Dr. P. SIMICI

Redactori coordonatori

Dr. A. MINCU
Dr. G. IONESCU-AMZA
Dr. STELA CĂRNARU

Redactori

Dr. F. ALDEA, Dr. M. ANGELESCU, Dr. MARIA ATANASIU, Dr. P. BALENTY, Dr. N. CHIOTAN, Dr. D. ENĂCHESCU, Dr. VICTORIA HAGIOPOL, Dr. N. IONESCU, Dr. L. JDIC, Dr. I. JOCU, Dr. SPERANȚA MARINESCU, Dr. V. MIHĂILESCU, Dr. N. MUICĂ, Dr. V. NEGULESCU, Dr. B. OGHINĂ, Dr. N. PETROVICI, Dr. P. PETROVICI, Dr. AL. POPESCU, Dr. S. SIBILA, Dr. TH. SPANDONIDE, Dr. A. SPORN, Dr. V. STROESCU, Dr. ST. ȘUȚEANU, Dr. S. TACORIAN, Dr. P. TĂUTU, Dr. P. TRIFU, Dr. N. VOICULEȚ, Dr. M. ZAMFIRESCU.

# CUVÎNT ÎNAINTE

Cercetarea și activitatea susținută a corpului medical în țara noastră, interesul crescînd în domeniul sănătății publice, rezolvarea problemelor noi și a cazurilor legate de specificul vieții și muncii, cer în mod logic o informație largă, bazată pe izvoare vaste și multiple, printre care cele mai utile, cele mai sigure sînt dicționarele.

Redactarea unui dicționar medical, care să răspundă exigențelor tuturor oamenilor de specialitate ai zilelor noastre, care să conțină terminologia mult îmbogățită sau modificările de sens ale termenilor — survenite ca o consecință normală a considerabilei dezvoltări a științelor medicale din ultimele decenii — a preocupat încă de multă vreme Editura medicală. Se simțea din ce în ce mai acut nevoia unui instrument de informare și de muncă, care să se adreseze cercetătorilor, cadrelor didactice universitare, medicilor din toate specialitățile și studenților în medicină și care să ajute la lărgirea cunoștințelor în cercetare și practică — respectiv a terminologiei medicale din toate domeniile contingente cu știința medicinei. De aceea, colectivul de conducere al Editurii medicale și-a luat încă de acum mai bine de zece ani sarcina de a umple acest gol greu resimțit.

Dicționarul medical oferă un material vast, care cuprinde cca. 40 000 termeni, selectați după principiul valorii și frecvenței lor în limbajul medical actual, cît și în lucrările de specialitate sau de cultură medicală universală. Deoarece dezvoltarea științelor medicale a provocat — în ultima vreme — o adevărată proliferare, uneori anarhică, a terminologiei, a fost nevoie de o selectare riguroasă după criterii obiective a unor termeni medicali uzuali cunoscuți de marele public, sau a unor termeni științifici a căror folosire s-a generalizat. Ca normă generală s-a stabilit tratarea în volum proporționat de cuvinte a fiecărei ramuri a medicinei, ținînd seama de importanța fiecărui domeniu în parte și de bogăția terminologiei acestuia. Definițiile în general urmăresc precizia și bogăția informației. Cuvinte comune din limbă nu au fost preluate decît în măsura în care ele primesc anumite nuanțe specifice și sînt folosite în domeniul medical fie în sintagme, fie ca atare. S-au evitat, în consecință, termenii deveniți caduci. S-a păstrat în schimb o parte din nomenclatura de specialitate veche, care — chiar dacă în zilele noastre este perimată — ea își păstrează întregul interes istoric. Unii termeni medicali din alte limbi, pentru care nu există încă un cores-

pondent unanim admis în limbajul medical românesc, au fost menționați în forma originală (*clearance, marker, stress, turnover* ș.a.).

S-a utilizat ortografia română pentru o serie de termeni, cei mai mulți din limbile latină și greacă cu circulație îndelungată în limbajul medical românesc (placentă previa, coană nazală, rahischizis ș.a.).

De asemenea, au fost scrișI conform exprimării fonetice române unii termeni de origine străină tratați neuniform de unii autori care păstrau neschimbată forma originală a rădăcinii, și a unor prefixe sau sufixe (cromozom și nu cromosom, dezoxiribonucleic, și nu desoxiribonucleic, izoterm și nu isoterm ș.a.).

Tot pentru a uniformiza situații tratate diferit în literatura medicală românească s-a adoptat pentru unii termeni exprimarea cea mai frecvent folosită în specialitatea medicală (motorie — ii, respiratorie — ii, circulatorie — ii etc.).

În spiritul lucrărilor lexicale recente, apărute în țara noastră sub auspiciile Academiei R. S. România s-a folosit în majoritatea cazurilor scrierea fără cratimă a cuvintelor compuse, făcîndu-se unele excepții pentru termeni consacrați ca atare sau pentru termeni formați din părți antagonice (medico-sanitar, antero-posterior, acido-bazic, oxido-reducere etc.).

Sinonimia, considerată ca un ajutor cercetătorilor care se informează din revistele străine care folosesc nomenclaturi deosebite de limbajul medical românesc, a fost bogat redată, după criterii științifice și cu tehnică precisă. Pentru o consultare ușoară și rapidă a materialului, s-au aplicat norme tehnice de redactare, simple și clare, prezentînd termenii în ordinea alfabetică. Principiul analogiei nu a fost însă părăsit întrutotul, menținîndu-se un sistem de trimiteri la termeni din aceeași sferă de interes.

Ca o completare necesară, s-a dat etimologia cuvîntului, considerînd că prin explicarea etimonului se ajută la înțelegerea mai exactă a termenului și se împiedică folosirea lui eronată — fapt care ar putea avea grave urmări în aplicarea lui. În acest scop nu s-a indicat numai forma din limba din care a fost împrumutat termenul, ci s-a pătruns pînă la originea ultimă (greacă sau latină), tocmai pentru a ilustra mai bine sensul.

Pentru simplificarea procesului editorial s-a renunțat la ilustrații; în schimb o serie de tabele vor ridica valoarea și interesul acestei lucrări.

Unificarea tehnico-redacțională a Dicționarului medical a fost făcută după norme stabilite în prealabil de colectivul de redactare al lucrării.

Conștienți de marea răspundere care le revine, specialiștii chemați să formeze colectivul de autori ai Dicționarului medical s-au străduit să prezinte o lucrare de înalt nivel științific, completă și precisă, luptînd cu greutățile inerente oricărui început. De aceea, orice observație critică sau sugestie, pentru îmbunătățirea viitoarelor ediții, va fi primită ca un semn de interes colegial și de colaborare la progresul științei în țara noastră.

EDITURA MEDICALĂ

# PENTRU FOLOSIREA DICȚIONARULUI MEDICAL

Termenii definiți apar scriși de la cap de rînd, cu caractere mai groase (aldine). În cazul seriilor formate din termeni compuși din mai multe cuvinte, care au comun termenul inițial, s-a folosit scrierea neîntreruptă a întregii serii. Pentru evitarea repetărilor inutile, cuvîntul care reprezintă termenul cap de serie a fost înlocuit la termenii compuși printr-un semn special (tildă) atît pentru formele articulate, cît și pentru cele nearticulate. De ex.:

**Bronșiolită.** Inflamație a bronhiilor mici (34). ~ **acută,** inflamație întinsă, acută ... (34).

Termenii au fost tratați în general la numărul singular. Dacă unii termeni din serie au fost definiți la alt număr decît termenul cap de serie, ei au fost scriși în întregime (fără tildă).

Termenii care conțin numele unui autor au fost grupați la numele autorului respectiv. Definirea lor s-a făcut însă în mod deosebit și anume: în marea majoritate a cazurilor, definițiile se găsesc la numele autorului, făcînd parte din seria de termeni a acestuia. În rare cazuri definiția apare la numele comun sau la un sinonim al termenului. De ex. definiția bolii Biermer apare la Anemie pernicioasă, definiția bolii Weil apare la Spirochetoză icterohemoragică. Numele autorului apare însă și la termenul comun de care este legat, această mențiune făcîndu-se prin „Vezi și" la sfîrșitul seriei de definiții a termenului comun. Tot procedeul de trimitere prin „Vezi și" s-a folosit și pentru unele definiții care au contingență de fond cu alte definiții.

La termenii la care s-a considerat necesar, s-a menționat etimologia, în paranteză, imediat după cuvîntul de definit. De la caz la caz, la termenii cu etimologii complexe, în care părțile componente se repetau, s-a renunțat la etimologia fiecărei părți, aceasta fiind descrisă la litera respectivă. În același mod s-a procedat și în cazul sufixelor și prefixelor.

Dacă traducerea cuvîntului străin este identică termenului definit, s-a considerat inutil a mai fi menționată.

Pentru ușurarea înțelegerii etimoanelor, cuvintele din limbile care folosesc alte alfabete au fost transcrise cu caractere latine.

Sinonimele termenilor definiți apar scrise cu caractere cursive, precedate de abrevierea sin.: și au fost situate în marea majoritate a cazurilor imediat după termen sau după datele etimologice ale acestuia. Toate sinonimele apar în cursul Dicționarului și ca termeni de sine-stătători la literele corespunzătoare, fiind urmate numai de termenul la care sînt sinonime și unde se găsește definiția. De ex. **Blastocel** (*blasto-* + gr. *koilos* = cavitate), sin: *Cavitate de clivaj* . . . .

**Cavitate de clivaj**. Blastocel.

În mod excepțional au fost plasate la sfîrșitul definiției, în paranteză, sinonimele pentru anumite forme clinice, tipuri, varietăți etc. ale termenilor de bază. Trimiterile acestor sinonime către termenul unde se găsește definiția sînt precedate de cuvîntul „vezi". S-a mai făcut trimiterea prin „vezi" în toate cazurile în care a fost necesar să se atragă în mod special atenția cititorului asupra locului unde se găsește definiția.

În cazul în care un termen are mai multe sinonime, acestea apar în ordine alfabetică, separate prin virgule.

Dacă un termen are mai multe semnificații, acestea au fost numerotate cu 1, 2, 3 etc.

Formele clinice, tipurile, varietățile, clasificările unor termeni de bază au fost menționate fie prin literele a), b), c) . . . etc., fie printr-o înșirare în care termenul de bază se găsește abreviat.

La acei termeni care au un sinonim în limba latină definiția a fost dată, în majoritatea cazurilor, la termenul latin.

Denumirile anatomice sînt date în marea lor majoritate după nomenclatura stabilită la Congresele de anatomie de la Paris din 1955 și New York din 1960. Arterele, articulațiile, ligamentele articulare, mușchii, oasele și venele apar sub formă de tabele.

În sfîrșitul fiecărei definiții se găsește indicativul autorului sau colectivului de autori. Trimiterile de orice fel nu sînt urmate de indicative de autori.

# Autori

**Profesori:** N. CAJAL (22), E. COSTA (39), I. HĂULICĂ (15), I. MORARU (17), VAL. POPESCU (38), V. PREDESCU (35).

**Conferențiari:** TR. BARAN (6), M. DAVID (28), N. N. GHEORGHIU (18), GH. GOLDIȘ (33), D. NANU (21), GR. PAMBUCCIAN (2), GH. PANAITESCU (25), L. PILAT (9), V. SĂHLEANU (7), N. SIMIONESCU (1).

**Doctori în medicină:** MADELEINE ANGELESCU (38), S. ANTOHI (17), CL. BACIU (24), FL. BARCAN (36), O. BINSTOC (4), G. N. CONSTANTINESCU (35), M. CUCU (20), T. GHEORGHIU (10), I. GHERMAN (31), N. GINGOLD (19), O. HOANCĂ (25), FLORICA IONESCU (36), IRINA IONESCU-POGĂCEANU (38), A. JELEA (34), Z. LENGYEL (17), ADRIANA KRAUS-MANOLESCU (23), M. MIHĂILESCU (29), B. MOSCOVICI (9), N. MUICĂ (9), M. MUNTENESCU (30), N. NEICU (35), B. NESTORESCU (9), T. NICOLAESCU (16), G. NICOLAU (12), GH. NOAGHEA (12), L. NORZ (36), AL. PAPANICU (18), E. PĂUNESCU (5), V. PETRESCU (18), ILEANA PREDA (23), N. PREDA (9), I. PREDESCU (8), N. ROBĂNESCU (24), A. SĂSĂRMAN (3), P. SIMICI (11), M. SIMIONESCU (26), I. STAMATOIU 27), GH. STOICESCU (32), V. STROESCU (14), M. STURZA (38), CL. TAINDEL (8), N. TĂUTU (37), A. VÎLCU (19).

**Doctor în farmacie:** V. ZOTTA (13).

**Doctor în științe juridice și economice:** C. RUDESCU (39).

# LISTA ABREVIERILOR

alb. = limba albaneză
ar. = limba arabă
bulg. = limba bulgară
cg = centigram
cm = centimetru
dcm = decimetru
de ex. = de exemplu
dim. = diminutiv
e.n. = era noastră
engl. = limba engleză
ex. = exemplu
fr. = limba franceză
g = gram
germ. = limba germană
gr. = limba greacă
id. = idem
ital. = limba italiană
î.e.n. = înaintea erei noastre
japon. = limba japoneză
kg = kilogram
l = litru
lat. = limba latină
m = metru
magh. = limba maghiară
med. = medicină
mg = miligram
ml = mililitru
mm = milimetru
neogr. = limba neogreacă
pl. = plural
pol. = limba polonă
rus. = limba rusă
sec. = secundă
sin. = sinonim
sing. = singular
sîrb. = limba sîrbă
sl. = limba slavă
turc. = limba turcă
vol. = volum

**A.** 1. Aglutinogen caracteristic uneia din grupele sanguine ale sistemului ABO. Există două subgrupe clasice: $A_1$ şi $A_2$. Recent s-au mai descris subgrupele: $A_3$, $A_4$, $A_5$, $A_z$, $A_0$ (19). 2. Tip antigenic al virusului gripal (22). 3. Grup în cadrul familiei virusurilor *Coxsackie*, care cuprinde pînă în momentul actual 24 tipuri antigenice, avînd ca element comun capacitatea de a determina leziuni musculare (miozită), urmate de moarte la şoarecele nounăscut (22).

**A-** (gr. *a, an* = lipsit de). Prefix negativ, indicînd lipsa sau separarea (32).

**Å.** Abreviere pentru unitatea angström. Vezi Angström (36).

**a.** Simbol pentru amper (5).

**A doua articulaţie a umărului** (Pfuhl). Expresie pentru spaţiul subacromiodeltoidian, considerat drept o entitate morfologică şi funcţională bine individualizată, căreia i s-au descris chiar suprafeţe articulare cu mijloace de contenţie proprii. Reprezintă mai mult o noţiune fiziopatologică, la acest nivel apărînd leziunile degenerative din cadrul periartritei scapulohumerale (24).

**ā ā.** Abreviere pentru *Ana* (14).

**Ab-** (lat. *ab* = de la). Prefix care introduce în cuvinte sensul de separare, îndepărtare (32).

**Abacă.** Grafic reprezentînd legătura funcţională dintre mai multe variabile, destinat citirii directe a unei valori numerice necunoscute, în funcţie de valorile cunoscute (7).

**Abacterian** (*a-* + gr. *bakterion* = bastonaş). Lipsit de bacterii (3).

**Abadie**, Jean, 1873—1946. **Semnul ~**, simptom caracteristic pentru tabes, constînd din absenţa durerii la presiunea puternică a tendonului lui Ahile (27).

**Abarognozie** (*a-* + gr. *baros* = greutate + *gnosis* = cunoaştere). Baragnozie.

**Abarticular** (*ab-* + lat. *articulatio* = încheietură). Situat în vecinătatea unei articulaţii, fără a avea vreo legătură cu aceasta (1).

**Abatere**, sin.: *Deviaţie*. În statistică, diferenţa dintre valoarea unei observaţii şi valoarea medie a unui şir de observaţii. Se notează: $\Delta = \delta = d = \bar{x} - x_i$ (7). **~ întîmplătoare**, abatere datorită influenţelor nesistematice; distribuţia abaterilor întîmplătoare urmează legea Laplace-Gauss (7). **~ medie**, media valorilor absolute ale abaterilor într-un şir statistic (7). **~ pătratică medie**, sin.: *Abatere tip, Deviaţie standard, Eroare standard*, parametru important al distribuţiilor statistice, măsură a împrăştierii (dispersiei) valorilor individuale. Se notează:

$$\sigma = s = \sqrt{\frac{\Sigma d^2}{n-1}}$$

în care $\Sigma$ este operatorul de însumare, $d$ este abaterea individuală, iar $n$ este numărul de observaţii (7). **~ tip**, Abatere pătratică medie.

**Abaxial** (*ab-* + lat. *axis* = axă). Care este situat în afara liniei axiale (1).

**Abazie** (*a-* + gr. *basis* = mers). Imposibilitatea de a merge, datorită unei tulburări a automatismului actului motor al mersului, fără afectarea forţei musculare, mişcărilor segmentare active, funcţiilor vestibulare şi sensibilităţii profunde. Se asociază frecvent cu astazia (27).

**Abbé**, Ernst Karl, 1840—1905. **Condensator ~**, complex de lentile făcînd parte din sistemul de iluminare al microscopului fotonic. Condensatorul este interpus între sursa de lumină şi preparatul microscopic, avînd rolul de a îndrepta asupra preparatului un fascicul dens de raze paralele (3). **Teoria ~**, teorie asupra formării imaginii microscopice ca imagine secundară, rezultată în urma interferenţei razelor provenite din imaginile primare de difracţie ale sursei de lumină, produse prin

trecerea fasciculului luminos printr-un preparat microscopic (3).

**Abbott**, Edville Gerhardt, 1871—1938. **Cadrul ~**, cadru metalic pentru aplicarea unui corset gipsat corector în scolioze (24). **Metoda ~**, metodă de corectare şi imobilizare în aparat gipsat a scoliozei, bazată pe principiul că o bună reducere nu se obţine decît în hiperflexiune. Foloseşte un hamac suspendat de cadrul Abbott (24).

**Abbott, M. Procedeul ~**, tehnică de rezecţie cuneiformă traheală la nivelul de implantare a bronhiei primitive, cu recalibrarea traheii prin sutură transversală; este indicată în pneumonectomiile cu interesarea bronhiei primitive la acest nivel de către procesul patologic (cancer, stenoză cicatriceală etc.) (11).

**Abces** (lat. *abscessus*, de la *ab-* + *cedere* = a merge). Colecţie purulentă, bine delimitată de ţesuturile din jur, formată în urma dezintegrării ţesuturilor, de obicei sub acţiunea unor agenţi microbieni sau parazitari (2). **~ amibian**, sin.: *Abces tropical*, abces localizat de obicei în ficat, provocat de *Entamoeba histolytica*, metastazată pe calea venei porte, ca o complicaţie a dizenteriei amibiene; în puroiul din abces se găsesc amibe şi ţesuturi lizate, dar lipsesc granulocitele (2). **~ amigdalian**, colecţie purulentă dezvoltată în criptele amigdaliene profunde. Consecutiv obstrucţiei orificiului de drenaj, poate determina tulburări locale de intensitate variabilă sau poate întreţine manifestări patologice la distanţă, ca orice focar de infecţie (30). **~ apendicular**, formă evolutivă particulară a apendicitei acute, definită prin cuprinderea şi transformarea apendicelui şi peritoneului contingent într-o masă purulentă, circumscrisă de aderenţe peritoneale (16). **~ artrifluent**, abces care ia naştere la nivelul unei leziuni articulare tuberculoase; duce la distrugerea articulaţiei şi se exteriorizează de obicei departe de punctul de origine (34). **~ biliar**, sin.: *Abces colangitic*, abces conţinînd puroi şi pigmenţi biliari, provocat de propagarea în căile biliare a germenilor microbieni din intestin (2). **~ „în buton de cămaşă"**, primul stadiu al ulceraţiei provocate de *Entamoeba histolytica* în peretele intestinal, caracterizat prin prezenţa unui canal îngust între amibele din lumenul intestinal şi abcesul din submucoasă (31). **~ canalicular**, abces mamar în comunicaţie cu un canal galactofor (11). **~ cazeos**, abces rece de etiologie tuberculoasă, plin cu substanţă cazeoasă semilichidă (34). **~ „în ceas de nisip"**, Abces folicular „în buton de cămaşă". **~ colangitic**, Abces biliar. **~ dentar**, colecţie purulentă cu punct de plecare dentar, dezvoltată în părţile moi perimaxilare, cu evoluţie submucoasă sau cutanată (38). **~ embolic**, abces produs prin localizarea unui embolus infectat (11). **~ epidural**, sin.: *Abces extradural*, *Pahimeningită externă supurată*, colecţie septică a ţesutului gras epidural, apărînd fie consecutiv unei diseminări hematogene, fie prin propagarea infecţiei de la un focar de vecinătate, fie după o puncţie lombară septică (8). **~ extradural**, Abces epidural. **~ de fixaţie**, abces produs în scop terapeutic prin injectarea subcutanată a unei cantităţi de ulei de terebentină (11). **~ folicular „în buton de cămaşă"**, sin.: *Abces „în ceas de nisip"*, abces cu punct de plecare foliculul pilosebaceu, constînd din două pustule suprapuse, comunicînd între ele printr-o porţiune mai îngustă (12). **~ hepatic**, colecţie purulentă intrahepatică, de origine hematogenă, colangitică sau parazitară (16). **~ intradural**, colecţie septică situată între foiţele meningiene, înăuntrul durei mater (8). **~ metapneumonic**, vezi Abces pneumonic. **~ metastatic**, abces care ia naştere în urma propagării, pe cale sanguină sau limfatică, a unei infecţii localizate în altă parte a organismului (2). **~ migrator**, abces rece care, urmînd legea gravitaţiei, migrează între interstiţii sau se insinuează prin puncte sau spaţii anatomice mai slabe (34). **~ miliar**, abces compus din numeroase colecţii purulente mici (2). **~ miliar al copiilor**, sin.: *Stafilodermie sudoripară supurativă multiplă*, infecţie stafilococică a glandelor sudoripare, întîlnită mai ales la sugarii rău îngrijiţi sau atrepsici, constînd din noduli intradermici diseminaţi conţinînd un puroi cremos (12). **~ osifluent**, abces în legătură cu o leziune osoasă care l-a determinat şi care îl întreţine (11). **~ parapneumonic**, vezi Abces pneumonic. **~ paravertebral**, abces rece care ia naştere la nivelul unei leziuni vertebrale, de natură tuberculoasă; este situat în regiunea paravertebrală şi decolează ligamentul prevertebral, dînd radiologic o umbră piriformă, rotundă sau fuziformă (34). **~ parodontal**, colecţie purulentă dezvoltată în parodonţiul marginal, cu punct de plecare din pungile gingivale, putînd evolua spre abcedare la mucoasa din vecinătate (38). **~ peribronşic**, colecţie purulentă peribronşică, care poate apărea în cursul bronşiectaziilor (34). **~ pericoronar**, sin.: *Pericoronarită acută supurată*, colecţie purulentă dezvoltată în sacul coronar al dinţilor incluşi incomplet eruptţi (semiincluşi); apare frecvent la molarii de minte inferiori, ca accident de erupţie (38). **~ perinefretic**, abces dezvoltat în atmosfera grăsoasă perirenală (11). **~ pileflebitic**, abces provocat de propagarea intrahepatică a unei infecţii, pe calea ramurilor

venei porte (2). ~ **pleural**, Empiem pleural. ~ **pneumonic**, complicație supurativă a unei pneumonii, putînd surveni concomitent (abces parapneumonic) sau consecutiv (abces metapneumonic) acestei afecțiuni (2). ~ **pulmonar**, proces supurativ provocat de germeni piogeni aerobi, anaerobi sau protozoare, care distruge parenchimul pulmonar sau se dezvoltă într-o cavitate preformată; este caracterizat clinic prin febră, tuse, expectorație purulentă, uneori fetidă și vomică (34). ~ **pulmonar gangrenos**, sin.: *Abces pulmonar putrid*, abces pulmonar provocat de o floră mixtă, aerobă și anaerobă, evoluînd cu o stare septică gravă; bolnavii expectorează o spută foarte fetidă (34). ~ **pulmonar putrid**, Abces pulmonar gangrenos. ~ **rece**, abces de obicei tuberculos, cu dezvoltare lentă și manifestări inflamatorii reduse (34). ~ **rece reîneălzit**, abces rece infectat secundar cu germeni piogeni și a cărui evoluție capătă aspect inflamator acut (11). ~ **rezidual**, abces dezvoltat în același loc, la un interval variabil de timp după evacuarea spontană sau operatorie a unui abces primitiv (11). ~ **stercoral**, abces cu conținut fecaloid, format după perforarea intestinului (2). ~ **subdural**, colecție purulentă meningiană, situată în spațiul subarahnoidian, reprezentînd de obicei o complicație a unei otite medii supurate cronice (30). ~ **subfrenic**, abces localizat între fața inferioară a diafragmului și unul din organele subiacente (ficat, splină, stomac etc.), apărînd ca o complicație în cursul peritonitelor cu drenaj terapeutic insuficient (2). ~ **tecal**, abces localizat în teaca sinovială a unui tendon (2). ~ **torpid**, abces cu evoluție lentă, fără tendință la deschidere și evacuare (11). ~ **tropical**, Abces amibian. ~ **tuberos**, abces dezvoltat în glandele sudoripare, în special în cele din axilă, regiunea perianală sau din jurul mamelonului, ca urmare a unei infecții cu stafilococ auriu (11). ~ **urinos**, abces al cărui conținut este format dintr-un amestec de puroi și urină, exprimînd comunicarea cavității abcesului cu calea urinară excretorie (11).

*Vezi și*: Bezold, Brodie, Douglas, Dubois.

**Abderhalden**, Emil, 1877—1950. **Reacția ~**, seroreacție prin care se urmărește punerea în evidență a unor fermenți de protecție ipotetică, specifici pentru proteinele care le-au generat apariția (32).

**Abderhalden-Fanconi** (Abderhalden, Emil, 1877—1950; Fanconi, Guido). **Sindromul ~**, sin.: *Sindromul Lignac-Fanconi*, afecțiune metabolică ereditară a copilului, caracterizată prin acumulare de cristale de cistină în aproape toate organele și țesuturile. Ca urmare a leziunilor tubulare renale apar tulburări de reabsorbție tubulară, de tipul celor din sindromul Fanconi-De Toni-Debré: glicozurie, hiperfosfaturie și hiperaminoacidurie, asociate cu hipofosfatemie, acidoză, rahitism vitaminorezistent (25).

**Abdomen** (posibil de la lat. *abdere* = a ascunde, a tăinui), sin.: *Cavum abdominis*. Cavitatea inferioară a trunchiului, cuprinsă între diafragm și strîmtoarea superioară a pelvisului. La suprafață este convențional împărțită în nouă regiuni cu ajutorul a două linii orizontale care trec, cea superioară prin arcurile costale și cea inferioară prin crestele iliace, și de două linii verticale care urcă din mijlocul ligamentului inghinal. Regiunile astfel delimitate sînt: în etajul abdominal superior — hipocondrul drept, epigastrul și hipocondrul stîng; în etajul abdominal mijlociu — flancul drept (regiunea lombară dreaptă), mezogastrul (regiunea ombilicală) și flancul stîng (regiunea lombară stîngă); în etajul abdominal inferior — regiunea inghinală dreaptă, regiunea pubiană (impropriu numită hipogastru) și regiunea inghinală stîngă. În interior, cavitatea abdominală este împărțită de mezocolonul transvers în etajul supramezocolic și etajul inframezocolic, acesta din urmă subdivizat prin rădăcina mezenterului în firida colică dreaptă și firida colică stîngă (1). ~ **acut**, sindrom abdominal caracterizat prin semne locale (durere, contractură musculară, hiperestezie cutanată) și semne generale (tahicardie, temperatură ridicată, grețuri, vărsături, hiperleucocitoză); impune de cele mai multe ori intervenția chirurgicală de urgență (11). ~ **„en bateau"**, Abdomen „în corabie". ~ **„de batracian"**, aspect particular al abdomenului, care apare mărit de volum, hipoton și cu diametrul transversal alungit; este întîlnit mai ales în rahitism și ascitele cronice (16). ~ **„în corabie"**, sin.: *Abdomen „en bateau"*, *Abdomen scafoid*, aspect excavat al abdomenului, a cărui regiune centrală apare deprimată; se întîlnește în special în holeră, meningita tuberculoasă, colica saturnină etc. (16). ~ **„în desagă"**, aspect particular al abdomenului, datorit măririi și hipotoniei peretelui anterior, care cade peste pubis și coapse; se observă la obezii bătrîni și la unele femei după nașteri (16). ~ **„de lemn"**, aspect deosebit al abdomenului care, datorită unei contracturi musculare întinse și puternice a peretelui, capătă o duritate lemnoasă (16). ~ **obstipum**, deformație abdominală congenitală, produsă de scurtarea mușchilor drepți abdominali (1). ~ **„în obuzier"**, aspect al abdomenului caracterizat prin proeminarea sa mediană exagerată; se întîlnește îndeosebi în peritonitele tuberculoase exsudative (16). ~ **scafoid**, Abdomen „în corabie".

**Abdominalgie** (*abdomen* + gr. *algos* = durere + *-ia*). Durere abdominală (16). ~ **periodică**, abdominalgie acută survenind în boala periodică, întovărăşită de febră şi uneori de erupţie purpurică (16).

**Abdominocenteză** (*abdomen* + gr. *kentesis* = înţepătură). Paracenteza abdomenului (16).

**Abdominoscopie** (*abdomen* + gr. *skopein* = = a vedea). Examinarea cu ochiul liber (după deschiderea pe cale chirurgicală) sau prin intermediul laparoscopului a abdomenului şi a viscerelor abdominale (16).

**Abductor** (*ab-* + lat. *ducere* = a duce, a purta). Care face mişcarea de abducţie (1).

**Abducţie.** Mişcare de îndepărtare a unei extremităţi sau a unui segment anatomic faţă de axul corpului (1). ~ **oculară**, mişcare spre dreapta a ochiului drept şi spre stînga a ochiului stîng (28). ~ **oculară totală**, mişcarea ochiului în afară, de la poziţia de convergenţă pozitivă pînă la poziţia extremă de convergenţă negativă; se măsoară în dioptrii prismatice, pornind de la convergenţa de aproape (28).

**Abée-Estlander** (Abée, Ernst, 1843—1913; Estlander, Jakob August, 1831—1881). **Metoda** ~, metodă de reconstrucţie plastică a buzelor, folosind un lambou pediculat din buza opusă (38).

**Abegg**, Richard, 1869—1910. **Regula lui** ~, pentru elementele chimice, suma valenţelor faţă de hidrogen şi de oxigen este egală cu opt (5).

**Abelin. Reacţia** ~, reacţie de punere în evidenţă a arsfenaminei din urină (15).

**Aberant.** 1. Care se abate de la tipul normal, prin anomalii de structură sau conformaţie (32). 2. Vase, canale, nervi, cu un traseu anatomic neobişnuit (32).

**Aberaţie** (lat. *aberratio*, de la *ab-* + *errare* = = a devia), sin.: *Aberratio*. Abatere de formă, structură şi funcţie de la tipul normal (15). ~ **cromatică**, refracţie inegală a razelor colorate, care produce imagini neclare, înconjurate de cercuri colorate (28). ~ **cromozomială**, schimbare în ordinea liniară a genelor într-un grup ligatural, fără schimb genetic între cromozomi sau cu schimb genetic, dar între cromozomi neomologi (17). ~ **dentară**, anomalie de poziţie a dinţilor, prin deplasarea germenilor dentari în poziţii şi sedii anormale; poate coexista şi cu anomalii de formă (38). ~ **distanţială**, vedere neprecisă din cauza distanţei (28). ~ **meridională**, refrigerenţă variabilă de-a lungul diverselor meridiane ale unei lentile sau sistem optic (28). ~ **optică laterală**, deviaţia unei raze într-o direcţie oarecare faţă de axă, măsurabilă în planul focal perpendicular pe axă (28). ~ **optică longitudinală**, deviaţia unei raze faţă de focar, măsurabilă de-a lungul axului, deasupra şi dedesubtul planului focal (28). ~ **sexuală**, sin.: *Parerosie, Parhedonie, Perversiune sexuală*, formă pervertită de satisfacere a instinctului sexual; deviere de la manifestarea normală a simţului genezic (23). ~ **sferică**, refrigerenţă mai crescută spre periferie faţă de porţiunea centrală a unei lentile sau sistem optic; imaginile apar lipsite de claritate, şterse sau deformate (28). ~ **ventriculară**, tulburare cardiacă, provocată de conducerea intraventriculară anormală a impulsurilor elaborate de nodul sinuzal (15).

**Abernethy**, John, 1764—1831. **Fascia** ~, *Fascia iliaca*.

**Aberometru** (*ab-* + lat. *errare* = a devia + + gr. *metron* = măsură). Instrument pentru măsurarea gradului aberaţiei optice (28).

**Aberoseop.** Disc Placido. Vezi Placido.

**Aberratio** (*ab-* + lat. *errare* = a devia). Aberaţie. ~ **lactis**, apariţia laptelui în alt sediu decît cel normal al glandelor mamare (32). ~ **testis**, prezenţa testicului în altă parte decît pe drumul urmat normal în coborîrea sa (32).

**Abetalipoproteinemie.** Lipsa β-proteinelor din sînge (15).

**Abietină**, sin.: *Coniferină, Laricină*. Glicozidă derivată de la acidul abietic, prezentă în reziduul nevolatil al oleorezinelor de conifere, în special al celor obţinute din diferitele specii de pin. Este utilizată în unele produse farmaceutice (5).

**Abiogeneză** (*a-* + gr. *bios* = viaţă + *genesis* = naştere). Concepţie după care originea materiei vii trebuie căutată în materia fără viaţă (15).

**Abiologie** (*a-* + gr. *bios* = viaţă + *logos* = = ştiinţă). Studiul elementelor lipsite de viaţă (32).

**Abiotic.** Incompatibil cu viaţa (15).

**Abiotrofie** (*a-* + gr. *bios* = viaţă + *trophe* = = nutriţie). Scăderea vitalităţii unui organism sau organ, secundară unor defecte ereditare de dezvoltare sau prin lipsa factorilor nutritivi, la care efortul fiziologic aduce sleirea capacităţii de adaptare-apărare (2). ~ **retiniană**, Retinopatie pigmentară.

**Abioză** (*a.-* + gr. *bios* = viaţă + *-oză*). 1. Stare lipsită de viaţă (32). 2. Procedeu de conservare a produselor alimentare de natură animală şi vegetală, bazat pe distrugerea totală a microorganismelor existente în produs prin termo-, foto- sau chimiosterilizare, iar recent şi prin iradieri ionizante (32).

**Ablactație** (*ab-* + lat. *lactare* = a alăpta). 1. Trecerea treptată și progresivă de la alimentația exclusiv lactată a sugarului la o alimentație diversificată (33). 2. Oprirea secreției lactate la femeile la care alăptarea este contraindicată sau inutilă (18).

**Ablastic** (*a-* + gr. *blastos* = germen). Care se produce în lipsa activității celulare (2).

**Ablastie.** Măsuri de evitare a contaminării plăgii chirurgicale cu celule tumorale în cursul operațiilor pentru cancer, la care se asociază aplicarea locală de hipoclorit de sodiu 0,5% în soluție-tampon la pH = 9 (Zwaveling) (11).

**Ablastină.** Anticorp cu proprietatea de a opri înmulțirea microorganismelor prin blocarea diviziunii lor celulare. A fost descoperit inițial la șoarecii infectați cu *Trypanosoma lewisi* (32).

**Ablatio retinae.** Dezlipire de retină.

**Ablație** (lat. *ablatio* = separare, îndepărtare). Acțiunea de îndepărtare a unei părți din corp, una din modalitățile exerezei (34).

**Ablefarie.** *Ablepharia.*

**Ablepharia** (*a-* + gr. *blepharon* = pleoapă + *-ia*), sin.: *Ablefarie.* Malformație congenitală caracterizată prin absența parțială sau totală a pleoapelor sau a fisurii palpebrale (28).

**Ablutomanie** (lat. *ablutio* = spălare + *mania* = nebunie). Manie constînd din exagerarea practicii de spălare (4).

**Abluție** (lat. *ablutio* = spălare). Spălare sau îmbăiere prin duș (4).

**ABO.** Sistem descris de Landsteiner pentru clasificarea grupelor sanguine. Vezi Grupe sanguine (19).

**Abocluzie** (*ab-* + lat. *occludere* = a închide). Lipsă de contact între dinții arcadei inferioare și cei ai arcadei superioare (38).

**Aboral** (*ab-* + lat. *os, oris* = gură). Care este opus sau îndepărtat față de gură (1).

**Abortină.** Filtratul unei culturi vechi de *Brucella abortus,* servind la depistarea reacției alergice în bruceloză prin intradermoreacție (3).

**Abortiv** (lat. *abortivus* = care provoacă un avort). Mijloc întrebuințat pentru provocarea avortului (23).

**Aboulker, Pierre. Procedeul ~,** pielotomie posterioară lărgită prin decapsularea hilului, permițînd evidențierea unei porțiuni din bazinetul intrarenal (11).

**Abrachiocephalia** (*a-* + gr. *brachion* = braț + *kephale* = cap + *-ia*), sin.: *Abrahiocefalie, Acefalobrahie, Acephalobrachia.* Monstruozitate caracterizată prin absența congenitală a brațelor și capului (27).

**Abrachius** (*a-* + gr. *brachion* = braț). Făt anormal, caracterizat prin lipsa unuia sau ambelor brațe (2).

**Abrahiocefalie.** *Abrachiocephalia.*

**Abrami,** Pierre, 1879—1943. **Boala ~,** sin.: *Boala Abrami-Widal, Boala Hayem-Widal, Boala Widal-Abrami, Icter hemolitic dobîndit,* formă de anemie hemolitică dobîndită, autoimună (19).

**Abrami-Widal** (Abrami, Pierre, 1879—1943; Widal, Georges Fernand Isidore, 1862—1929). **Boala ~,** Boala Abrami, vezi Abrami.

**Abramian. Operația ~,** procedeu de cură a hidronefrozei, prin plastie bazinetală (11).

**Abrams,** Albert, 1864—1924. **Reflexul ~.** 1. Expansiunea marginilor plăminului sub influența unei excitații cutanate aplicate în regiunea corespunzătoare (34). 2. Micșorare radiologică a umbrei cardiace, după excitarea tegumentelor regiunii precordiale (10).

**Abraziune** (lat. *abradere* = a roade). Acțiune de roadere prin frecare; cu această ocazie se îndepărtează straturi celulare superficiale (32). **~ corneei,** raclarea epiteliului cornean, metodă folosită frecvent în caz de alterări produse prin vezicule herpetice (28). **~ dentară,** fenomen fiziologic sau patologic de șlefuire (tocire) a suprafețelor și marginilor dinților antagoniști prin articularea interdentară și masticație (38).

**Abraziv.** Substanță dură, naturală sau artificială, în stare de praf sau sub formă compactă, folosită pentru curățirea și netezirea suprafețelor rugoase ale pieselor sau pentru înăsprirea suprafețelor netede. Poate constitui agentul etiologic al unor pneumoconioze (9).

**Abrikosov,** Alexei Ivanovici, 1875—1955. **Nodulii ~,** sin.: *Nodulii Birch-Hirschfeld,* focare tuberculoase ovulare, piriforme, cu o capsulă groasă, în legătură cu o bronhie; pot constitui punctul de plecare al unei reactivări (34). **Tumoarea ~,** sin.: *Mioblastom,* miom al musculaturii voluntare, format din mioblaști în diferite stadii de dezvoltare (miom mioblastic), cu citoplasma granulară (se pot găsi și aspecte sincițiale) (2).

**Abrină.** Toxalbumină din *Abrus precatorius* (licviriție indiană), cu acțiune hemaglutinantă și iritantă locală; este folosită pentru tratamentul conjunctivitei granuloase (14).

**Abrism.** Intoxicație cu abrină (14).

**Absciză** (*ab-* + lat. *scindere* = a tăia). Coordonată orizontală, *x,* a unui punct în sistemul bidimensional de coordonate carteziene rectangulare (și chiar în sistemul de coordonate oblice) (7).

**Absență.** Formă de manifestare clinică a micului acces epileptic, constînd din pierderea

paroxistică, de foarte scurtă durată, totală sau parțială, a cunoștinței, cu conservarea, de obicei, a funcției statice (27).

**Absidia.** Gen de ciuperci din familia *Mucoraceae*, clasa *Phycomycetes* (12). ~ **corymbifera**, specie de *Absidia*, patogenă pentru om, putînd provoca micoze pulmonare, nazofaringiene, otomicoze sau micoze generalizate (12).

**Absintism.** Intoxicația acută cu absint, caracterizată prin tulburări motorii și tulburări psihice delirante (23).

**Absolut.** În matematică, termen folosit pentru caracterizarea valorii unui număr (7).

**Absorbant** (*ab-* + lat. *sorbere* = a suge). Substanță aptă să rețină o altă substanță cu care vine în contact (5).

**Absorbitor.** Dispozitiv folosit pentru recoltarea probelor de aer în scop analitic, în care substanțele de analizat (gaze sau vapori) sînt reținute prin absorbție (9).

**Absorbtivitate.** Coeficient de extincție moleculară.

**Absorbție.** 1. Proces fizico-chimic de reținere a unei substanțe în interiorul altei substanțe, putîndu-se desfășura în medii foarte variate (5). 2. Funcție celulară prin care sînt incluse apa, substanțe minerale și organice sau gaze (32). 3. Extragere, pătrundere (32). ~ **acustică superficială**, raportul dintre intensitatea sonoră, care nu mai revine în mediul din care a plecat și intensitatea sonoră incidentă, pe suprafața de separație a celor două medii. Noțiunea este folosită la clasificarea materialelor de izolare acustică (9). ~ **anticorpilor** (Castellani), îndepărtarea anumitor anticorpi dintr-un ser imun cu ajutorul antigenelor corespunzătoare, în vederea obținerii de seruri monospecifice (3). ~ **biologic activă**, absorbție realizată prin procese enzimatice (permeaze) și cu consum de energie celulară (5) ~ **biologic selectivă**, absorbție realizată prin procese de difuziune, osmoză, imbibiție (5). ~ **colică**, absorbție digestivă limitată la apă, unele săruri minerale, precum și unele substanțe medicamentoase administrate în soluție (16). ~ **cutanată**, pătrunderea în organism a diverselor substanțe aplicate pe piele, prin procese de transport pasiv (osmoză, difuziune etc.) sau/și activ cu ajutorul cărăușilor energizați (15). ~ **prin difuziune**, absorbția energiei ionizante ce întîlnește un electron periferic. O parte din energia cuantei incidente este folosită pentru smulgerea electronului de pe orbită, restul de energie fiind transformat într-o radiație cu lungime de undă mai mare, deviată (efect Compton) (36). ~ **digestivă**, pătrunderea diferitelor substanțe din lumenul tubului digestiv, prin epiteliul său de înveliș, în mediul intern al organismului; se pot absorbi, activ sau pasiv, diferiți produși ai digestiei sau variate substanțe introduse pe gură sau prin clismă (16). ~ **prin emisiune**, absorbția energiei ionizante ce întîlnește un electron de pe o orbită centrală. În această formă, aproape întreaga cuantă de energie este utilizată pentru smulgerea electronului de pe orbită; energia rămasă se transformă în energie cinetică imprimată electronului smuls (36). ~ **fiziologică**, trecerea unei substanțe la nivelul mucoaselor, capilarelor, tegumentelor etc. (5). ~ **gastrică**, trecerea prin epiteliul gastric, în mediul intern al organismului, a apei și a unor săruri minerale (într-o măsură restrînsă), a alcoolului sau a altor substanțe toxice (în mod amplu) (16). ~ **intestinală**, fenomen care reprezintă cea mai mare parte a procesului de absorbție digestivă și care se realizează mai ales în jejun; absorbția este aici maximă față de apă, săruri minerale, vitamine, glucide, lipide etc. (16). ~ **luminii**, procesul de reținere a luminii în trecerea prin medii optice diferite (lichide, filtre de absorbție etc.) (5). ~ **parenterală**, absorbția și trecerea în circulație a substanțelor introduse în organism pe alte căi decît calea bucală (cutanată, respiratorie etc.) (15). ~ **profesională**, pătrunderea în organism pe cale respiratorie, cutanată sau digestivă a unei substanțe chimice industriale (9). ~ **de radiații**, proces complex de interacțiune între materie și energia radiantă. Materia străbătută reține (absoarbe) o anumită cantitate a energiei radiante, transformînd-o în alte forme energetice (căldură, energie chimică etc.). Fasciculul de radiații își modifică lungimea de undă. După energia cuantică a radiației pot avea loc: fotoabsorbție, absorbție Compton și formare de perechi. Absorbțiile inegale în diversele țesuturi stau la baza radiodiagnosticului; modificările de la nivelul materiei străbătute stau la baza radioterapiei (36).

**Absorbțiometru** (*ab-* + lat. *sorbere* = a suge, + gr. *metron* = măsură). Aparat pentru măsurarea gradului de absorbție (5).

*Vezi și*: Dognon.

**Abstinență** (lat. *abstinentia* = reținere). Abținerea de la anumite acte fiziologice sau deprinderi (15). ~ **alimentară**, abținerea selectivă sau totală de la consumarea alimentelor (15). ~ **sexuală**, abținerea de la orice activitate sexuală (15).

**Abt-Letterer-Siwe** (Abt, Arthur Frederik, 1867—1955; Letterer, Erich; Siwe, Sture August). **Boala** ~, sin.: *Boala Letterer-Siwe*, reticuloendotelioză acută cu prognostic grav, întîlnită la sugari și copii mici și caracterizată prin hepato- și splenomegalie, adenopatie

generalizată, erupții cutanate (peteșii, purpură, leziuni eczematoase seboreice), anemie, leucopenie, trombocitopenie (33).

**Abulie** (*a-* + gr. *boule* = voință). Lipsă mai mult sau mai puțin pronunțată a voinței (35).

**Abulomanie** (*a-* + gr. *boule* = voință + *mania* = nebunie). Nehotărîre, slăbire a voinței (35).

**Aburel**, Eugen. **Procedeul ~.** 1. Procedeu operator în chirurgia neoplasmelor de col uterin, care prevede o exereză largă în bloc a istmului uterin, a porțiunii inferioare a corpului uterin, a colului, a regiunii superioare a vaginului împreună cu parametrele și limfadenectomie complementară, cu racordarea fundului uterin și a vascularizației lombo-ovariene la tranșa vaginală, conservînd astfel funcția endocrină și menstruală (sin.: *Colpohisterectomie lărgită subfundică*) (18). 2. Procedeu operator de histeropexie suspendată prin intermediul unui lambou musculoaponevrotic din mușchii piramidali și aponevroza respectivă; tehnica include și o plicaturare a peretelui anterior al vaginului după decolarea prealabilă a vezicii (sin.: *Colpohisteropiramidalopexie*) (18). 3. Procedeu operator în chirurgia fibromului uterin, realizîndu-se evidarea nodulilor fibromatoși și a unei părți a miometrului prin extirparea unor lambouri pe linia antero-posterioară a uterului, cu conservarea anatomică și funcțională a endometrului (sin.: *Miometrectomie sagitală*) (18).

**Ac.** 1. Simbolul actiniului (5). 2. Instrument chirurgical, subțire și ascuțit, de diferite forme și mărimi, utilizat în chirurgie pentru a se coase țesuturile (11). **~ bumerang**, ac de sutură folosit în chirurgia prostatei și a vezicii urinare, cu vîrful mobil într-un spațiu restrîns (11). **~ pentru cauter dentar**, sîrmă fină de oțel sau platină, montată la un mîner izolator, folosită la fulgurații (diatermocoagularea pulpei în canalul dentar), la tratamentul canalelor cu diatermie sau la uscarea canalelor radiculare (38). **~ „în coadă de șoarece"**, instrument fin de mînă, cu mîner și tijă de oțel prevăzută cu striuri rozătoare, folosit la curățirea și lărgirea canalelor dentare (38). **~ coaxial Bronk**, vezi Bronk. **~ de extirpare** (*tire-nerf*), instrument foarte fin, format dintr-un mîner cu striuri și o tijă de oțel foarte subțire, cu 40 spini (așchii din tijă), folosit la extirparea filetului radicular din canalul dentar (38). **~ pentru injecție**, instrument metalic tubular, folosit pentru introducerea substanțelor medicamentoase în țesuturi, cu lungimi și grosimi diferite, cu vîrful tăiat în bizou și baza prevăzută cu un ambou adaptabil la seringă (11). **~ pentru injecție intradermică**, ac subțire pentru injecție, cu diametrul de 0,5—0,6 mm, cu lungimea de 6—13 mm și cu vîrful tăiat în bizou scurt (11). **~ pentru injecție intramusculară**, ac de injecție lung de 50—70 mm, cu diametrul de 0,70—1,20 mm și cu vîrful tăiat în bizou lung (11). **~ intestinal**, ac de oțel cu secțiune rotundă, drept sau curb, prevăzut la un capăt cu o ureche pentru fixarea materialului de sutură, folosit pentru executarea suturii intestinale (11). **~ lentulo** (*four pâte*), ac în spirală, rotativ, propulsor, de formă conică, existent în patru mărimi, adaptat la piesa de mînă; încarcă și împinge pasta de obturat în canalele dentare (38). **~ de ligatură**, tijă metalică cu mîner, rectilinie sau cudată, în vîrful căreia se află o ureche centrală sau laterală care poartă materialul de ligatură și care se trece pe sub pedicul vascular în scopul ligaturării sale după disecție (11). **~ de pneumotorax**, ac de dimensiuni variabile ca diametru și lungime, prevăzut cu mandren; capătul distal este, în funcție de tip, cu bizoul lung, bont sau cu orificiu lateral (34). **~ pentru puncție și aspirație**, ac cu vîrful tăiat în bizou lung, avînd diametrul de 1—3 mm și lungimea de 80—160 mm (11). **~ pentru puncție lombară**, sin.: *Ac pentru rahianestezie*, ac lung de 70—80 mm, cu diametrul de 0,70—0,80 mm, cu bizou scurt și prevăzut cu mandren (11). **~ pentru puncție sternală**, ac lung de 45 mm, cu diametrul de 1,80 mm, cu vîrful tăiat în bizou intermediar și prevăzut cu mandren și cu cursor care reglează adîncimea pătrunderii acului în stern (11). **~ pentru puncție venoasă**, ac pentru injecție, lung de 30—40 mm, cu diametrul de 0,80—1,60 mm, cu vîrful tăiat în bizou scurt (11). **~ de radium**, piesă metalică (aur, platină) sub formă de ac, în care se găsește o sare de radium, utilizată în tratamentul prin radiumpunctură (36). **~ pentru rahianestezie**, ac pentru puncție lombară. **~ sertizat**, ac atraumatic, care are firul de sutură situat în continuarea sa, evitîndu-se astfel trecerea prin țesuturi a buclei firului și deci traumatizarea acestora (11). **~ pentru sutură totală**, instrument metalic format dintr-un mîner de care este prinsă o tijă tubulară cu curbură, folosit pentru a se coase în strat total peretele abdominal cu fir metalic (11). **~ pentru sutură vasculară**, ac drept, curb sau semicurb, foarte subțire, prevăzut cu ureche obișnuită sau cu resort; acele moderne de sutură vasculară sînt ace sertizate (11).

*Vezi și*: Beutelrok, Brunner, Cooper, Deschamps, Doyen, Emmet, Franke, Gilmann,

Hagedorn, Ionescu, Jversen-Roholm, Kerr, Miller, Reverdin, Roser, Vim-Silverman.

**Acacia. 1.** Plante din familia *Leguminosae*; specia cea mai importantă este *Acacia senegal* (14). Exsudat gumos obținut din trunchiurile și ramurile de *Acacia senegal*, cunoscut sub numele de gumă arabică și folosit în medicină și farmacie ca mucilaginos (14).

**Acalazie** (*a-* + gr. *chalasis* = relaxare). Incapacitatea musculaturii netede a tubului digestiv, aflată în stare de spasm, de a se relaxa; termenul se folosește de obicei pentru cardia, desemnînd sub numele de acalazie esofagiană un sindrom cardioesofagian, caracterizat prin încetinirea accentuată a tranzitului esogastric (16).

**Acalculie** (*a-* + lat. *calculare* = a socoti). Tulburare în cadrul afaziei, constînd din imposibilitatea de a înțelege semnificația diverselor simboluri matematice și de a efectua calcule scrise sau mintale cu cele 4 operații aritmetice (27).

**Acalyptera.** Gen de insecte din familia *Muscidae*, ale căror larve au un parazitism facultativ (31).

**Acampsie** (*a-* + gr. *kamptein* = a îndoi). Imposibilitatea de a flecta o articulație, datorită unei inutilizări îndelungate (27).

**Acantha** (gr. *akantha* = spin, ghimpe). Apofiza spinoasă a vertebrelor (4)

**Acanthia lectularia.** Vezi *Cimex.* ~ **macrocephala**, vezi *Cimex.*

**Acanthion** (gr. *akanthion* = spin mic). Punct craniometric situat la nivelul spinei nazale anterioare (1).

**Acanthocephala.** Clasă de viermi paraziți din subîncrengătura *Nemathelminthes.* Speciile parazitare se întîlnesc mai ales în intestinul mamiferelor și mai rar la om (31).

**Acanthocheilonema perstans,** sin.: *Dipetalonema perstans, Filaria perstans.* Viermi paraziți din clasa *Nematoda.* Parazitează mari grupuri de populație în Africa și America tropicală, provocînd (rareori) erupții alergice fugace însoțite de eozinofilie sanguină (31).

**Acanthosis** (gr. *akantha* = spin + *-osis*), sin. *Acantoză.* Hiperplazie a epiteliului, caracterizată prin înmulțirea rîndurilor de celule din stratul mucos (malpighian) (2). ~ **nigricans,** sin.: *Distrofia papilară și pigmentară, Keratosis nigricans,* dermatoză rară, caracterizată prin leziuni vegetante, papilomatoase și o colorație mai închisă a pielii, cu localizare de predilecție în axile, anogenital și cervical. Coexistă în majoritatea cazurilor cu un cancer abdominal. Există și o formă benignă, juvenilă, însoțită de tulburări endocrine (12).

**Acanto-** (gr. *akantha* = spin). Prefix care introduce în cuvintele compuse noțiunea de spinos, țepos (32).

**Acantocefaloză** (*acanto-* + gr. *kephale* = cap + *-oză*). Boală parazitară, caracterizată prin inflamarea și perforarea intestinului, determinată de infestarea cu unele specii de *Acanthocephala* (31).

**Acantocheilonemiază.** Formă de filarioză, de cele mai multe ori asimptomatică, provocată de *Acanthocheilonema perstans* și întîlnită în special în Africa ecuatorială sau în America de Sud. Agenți vectori: *Culicoides austeni* și *Culicoides grahami* (31).

**Acantocit** (*acanto-* + gr. *kytos* = celulă). Hematie deformată, avînd aspectul de sferocit cu pseudopode. Apare în diferite anemii, împreună cu poikilocite, ovalocite, schistocite etc. și constituie aspectul caracteristic al hematiilor în sindromul de acantocitoză. Trebuie deosebită de hematia crenelată, care este un artefact (19).

**Acantocitoză.** Prezența în sînge a acantocitelor (19).

**Acantoliză** (Auspitz) (*acanto-* + gr. *lysis* = dizolvare). Slăbirea rezistenței filamentelor de unire dintre celulele stratului malpighian al epidermului sau dispariția lor, avînd drept consecință formarea de bule (în pemfigus) sau de vezicule (în herpes și zona zoster) (12).

**Acantom** (*acanto-* + *-oma*). Tumoare benignă a epiteliului malpghian, caracterizată prin proliferarea stratului de celule spinoase (2). ~ **adenoid chistic,** sin.: *Epiteliom adenoid chistic, Epiteliom multiplu benign chistic, Nev epiteliomatos chistic, Nev tricoepiteliomatos, Tricoepiteliom papulos multiplu,* tip special de adenom sebaceu interesînd fața și regiunea păroasă a pielii capului (12).

**Acantoză.** *Acanthosis.*

**Acapnie** (*a-* + gr. *kapnos* = fum). Scăderea conținutului sîngelui în bioxid de carbon, care duce, prin inhibiția centrului respirator, la încetinirea ritmului respirator sau la oprirea respirației. Prin acapnie se explică răul de altitudine, apneea din cursul anesteziilor și unele simptome ale intoxicației cu oxid de carbon (34).

**Acarbie.** Fenomenul de scădere sub normal a concentrației sanguine a ionului carbonat, ca urmare a unui proces de asfixie (5).

**Acardie** (*a-* + gr. *kardia* = inimă). Malformație embrionară, de obicei asociată, caracterizată prin lipsa formării inimii (10).

**Acariază.** Infestare cu paraziții din genul *Acarus* (31). ~ **demodectică,** infestarea foliculilor piloși cu *Demodex folliculorum,* parazit considerat de unii autori ca agent patogen al

acneei vulgare (31). ~ **pulmonară**, afecțiune întîlnită de obicei la maimuțe, constînd din localizarea pulmonară a anumitor specii de acarieni (31). ~ **sarcoptică**, Scabie.

**Acaricid** (gr. *akari* = arahnidă + lat. *caedere* = a ucide). Substanță utilizată în combaterea acarienilor (31).

**Acarioeit** (Osgood) (*a-* + gr. *karion* = = nucleu + *kytos* = celulă). Eritrocit.

**Acarofobie** (gr. *akari* = arahnidă + *phobos* = frică). Tendința unor persoane de a pune pe seama scabiei orice prurit pe care-l resimt de obicei vesperal (31).

**Acarus.** Gen de paraziți din ordinul *Acarina* (31). ~ **folliculorum**, vezi *Demodex*. ~ **scabiei**, vezi *Sarcoptes*.

**Acatafazie** (*a-* + gr. *kataphasis* = limbaj corect). Dispunerea greșită a cuvintelor în vorbire (35).

**Acatagrafie** (*a-* + gr. *katagraphein* = a scrie corect). Dispunerea greșită a cuvintelor în scris (35).

**Acatalepsie** (*a-*+ gr. *katalepsis* = înțelegere). 1. Deficiență a intelectului (35). 2. Nesiguranță asupra diagnosticului (35).

**Acatamatezie** (*a-* + gr. *katamathesis* = înțelegere). Pierderea uneia din funcțiile psihice (35).

**Acatizie** (*a-* + gr. *kathizein* = a sta jos). Tulburare care apare uneori în boala Parkinson, constînd din imposibilitatea bolnavilor de a păstra mai mult timp aceeași poziție. Este determinată de stări de hipertonie musculară, care le creează senzații neplăcute de încordare musculară, pentru atenuarea cărora simt nevoia de a face scurte deplasări sau de a schimba poziția (27).

**Acaulinoză** (*a-* + lat. *caulis* = tulpină + *-oză*). Dermatomicoză nodulară, gomoasă și ulceroasă, provocată de *Scopulariopsis Vignoli-Lutati* (12).

**Accelerator.** Care grăbește, care accelerează (32). ~ **de particule**, aparat care permite crearea unor electroni cu mai multe milioane de electronvolți (MeV), cu aplicare atît în fizica nucleară, cît și în medicină. Se cunosc diferite tipuri de acceleratori de particule, după metoda de stabilizare a circuitului electronic (β, *synchro* etc.) (36). ~ **de priză**, în stomatologie, substanță care grăbește priza gipsului, a cimenturilor dentare sau polimerizarea acrilatelor (38).

**Accelerație** (lat. *accelerare* = a grăbi). Creșterea vitezei unui punct material în mișcare, raportat la unitatea de timp, sau derivata vitezei în raport cu timpul; unitatea de măsură: $cm/s^2$ în sistemul CGS, $m/s^2$ în sistemul MKS (6).

**Accelerină**, sin.: *Factorul VI de coagulare*. Forma activă a factorului V (proaccelerina), cu rol accelerator în procesul de conversiune a protrombinei în trombină (15).

**Acceptor** (lat. = care primește). Substanță care, într-un sistem enzimatic de reacție, primește un ion transferat de enzimă de la altă substanță denumită donator (5). ~ **de hidrogen**, substanță care, în prezența unei enzime transportoare de hidrogen (dehidrogenază) și a unui donator de hidrogen, suferă un proces de reducere, ca urmare a combinării cu hidrogenul (5).

**Acces** (lat. *accesus*, de la *accedere* = a ataca). Ansamblu de tulburări clinice, instalate brusc în stare de sănătate aparentă sau pe un fond patologic evident și care se repetă la intervale variate (32). ~ **convulsiv**, sin.: *Criză convulsivă*, complex simptomatic cu apariție bruscă reprezentat printr-o succesiune de contracții tonice, clonice sau tonicoclonice, pe un teritoriu întins (27). ~ **epileptic**, sin.: *Criză comițială*, *Criză epileptică*, complex simptomatic cu manifestare paroxistică de scurtă durată, reprezentat prin tulburări motorii, senzitive, senzoriale, vegetative sau psihice și care exprimă o suferință acută cerebrală (27). ~ **febril**, ridicare bruscă a temperaturii corpului, urmată de o scădere tot bruscă, cu apariție sistematizată (la intervale egale) sau nesistematizată (8). ~ **febril larvat**, acces febril frust, care survine de obicei în malaria cronică sau la sfîrșitul perioadei acute a malariei (după ce accesele tipice și-au epuizat virulența). Accesul, puțin caracteristic, este însoțit de fenomene nervoase (nevralgii, cefalee, migrenă) sau tulburări gastrointestinale (colici abdominale, modificări de tranzit (8). ~ **parazitar**, exacerbarea periodică și de scurtă durată a fenomenelor clinice survenite în cursul unei boli parazitare cronice (31). ~ **pernicios malarie**, grup de manifestări întîlnit în cursul evoluției mai severe a malariei cu *Plasmodium falciparum*, determinat de obicei de o acțiune mecanică prin formarea de embolii în vasele capilare. Simptomatologia clinică este variabilă, în raport cu localizarea (31). ~ **psihotic**, stare psihotică acută cu evoluție remitentă. Termen utilizat uneori pentru a desemna fazele (maniacală sau depresivă) din psihoza maniacodepresivă (35).

**Accesibilitate** (lat. *accessibilitas*). Termen întrebuințat în organizarea sanitară pentru a defini asistența medicală, care poate fi folosită în mod optim de bolnav și la care se poate ajunge ușor datorită apropierii sale de locul de muncă (29).

**Accesorius** (lat. = care este în plus). Denumirea formațiunii anatomice supranumerare situată într-un alt sediu, dar coexistînd cu

formațiunea normală, principală, îndeplinind aceleași funcții cu aceasta și în anumite condiții suplinind-o (1).

**Accident** (lat. *accidere* = a se întîmpla). Întîmplare neprevăzută, care aduce prejudicii stării de sănătate a unui individ (29). ~ **de decompresiune bruscă**, grup de manifestări cu caracter acut, observate la muncitorii care lucrează la presiune ridicată (chesonieri, scafandri) în cazul revenirii prea rapide la presiunea normală (9). **Accidente electrice.** Totalitatea leziunilor determinate de trecerea unui curent electric prin organism: arsuri, electrocutare, tulburări nervoase (mioclonii, contracții tonicoclonice) modificări vasculare (trombangeite, tromboflebite etc.) (36). ~ **de muncă**, lezarea integrității anatomice și funcționale a organismului sub acțiunea violentă și subită a unor factori ai mediului extern legați de condițiile locului de muncă ducînd la o pierdere a capacității de muncă de minimum 24 de ore. Accidentul de muncă este considerat grav dacă incapacitatea temporară de muncă cuprinde o perioadă de cel puțin 30 de zile (21). ~ **terapeutic**, accident neprevăzut, întîmplător, survenit în cursul unui tratament, medicamentos sau chirurgical sau în timpul unei manopere făcută în scop diagnostic; poate duce la tulburări grave ale organismului sau la sfîrșit letal (23). ~ **vascular cerebral**, suferință cerebrală acută sau subacută, de origine vasculară (hemoragie, embolie, tromboză), cu apariție de obicei brutală, neprevăzută (27).

**Accretio cordis**, sin.: *Simfiză extrapericardică*. Varietate anatomopatologică a pericarditei cronice constrictive, caracterizată prin existența de aderențe ale pericardului cu țesuturile învecinate (10).

**a.e.d.** Abreviere pentru acid-citrat-dextroză (19).

**Aecolină.** Acetilcolină.

**Aecdie** (*a-* + gr. *kedos* = interes). Vezi Atimie.

**Acefalie.** *Acephalia.*

**Acefalobrahie.** *Abrachiocephalia.*

**Acefalocardie.** *Acephalocardia.*

**Acefalochist** (*a-* + gr. *kephale* = cap + *kystis* = sac). Stadiul încă steril al chistului hidatic (fără scolecși) (31).

**Acefalogastrie.** *Acephalogastria.*

**Acefalopodie.** *Acephalopodia.*

**Acefalorahie.** *Acephalorhachia.*

**Acefalostomie.** *Acephalostomia.*

**Acefalotoracie.** *Acephalothoracia.*

**Acelular** (*a-* + lat. *cellula* = celulă). Lipsit de elemente celulare (2).

**Acenestezie** (*a-* + gr. *koinos* = comun + *aisthesis* = senzație). Absența senzației normale de existență a funcțiilor viscerale (15).

**Acenocumarol.** Anticoagulant oral de tip cumarinic cu acțiune lentă și prelungită (13).

**Acephalia** (*a-* + gr. *kephale* = cap + *-ia*), sin.: *Acefalie.* Absența congenitală a capului (1).

**Acephalobrachia** (*a-* + gr. *kephale* = cap + *brachion* = braț + *-ia*). *Abrachiocephalia.*

**Acephalocardia** (*a-* + gr. *kephale* = cap + *kardia* = inimă + *-ia*), sin.: *Acefalocardie.* Absența congenitală a capului și inimii (1).

**Acephalocheiria.** *Acephalochiria.*

**Acephalochiria** (*a-* + gr. *kephale* = cap + *cheir* = mînă + *-ia*), sin.: *Acephalocheiria.* Absența congenitală a capului și a mîinilor (1).

**Acephalogastria** (*a-* + gr. *kephale* = cap + *gaster* = pîntece + *-ia*), sin.: *Acefalogastrie.* Absența congenitală a capului și a părții superioare a abdomenului (1).

**Acephalopodia** (*a-* + gr. *kephale* = cap + *pous* = picior + *-ia*), sin.: *Acefalopodie.* Absența congenitală a capului și a picioarelor (1).

**Acephalorhachia** (*a-* + gr. *kephale* = cap + *rhachis* = coloană vertebrală + *-ia*), sin.: *Acefalorahie.* Absența congenitală a capului și a coloanei vertebrale (1).

**Acephalostomia** (*a-* + gr. *kephale* = cap + *stoma* = gură + *-ia*), sin.: *Acefalostomie.* Absența congenitală a capului, fătul teratologic prezentînd un fel de orificiu bucal situat în partea superioară a gîtului sau a toracelui (1).

**Acephalothoracia** (*a-* + gr. *kephale* = cap + *thorax* = piept + *-ia*), sin.: *Acefalotoracie.* Monstruozitate caracterizată prin absența capului și a toracelui (1).

**Acervulus cerebri.** Nisip cerebral.

**Acetabulum** (lat. = vas pentru oțet), sin.: *Cavitatea cotiloidă.* Cavitatea articulară a osului coxal pentru articulația cu capul femurului (1).

**Acetaldehidă**, sin.: *Aldehidă acetică, Etanal.* $CH_3.CHO$. Produs al catabolismului anoxibiotic al glucidelor. În organism, acetaldehida se formează din acidul piruvic (prin decarboxilare) sau din dezoxiriboză. Prin dehidrogenarea acetaldehidei în condiții de anaerobioză se formează alcoolul etilic (5).

**Acetali.** Metaboliți rezultați din combinarea grupărilor aldehidice sau alcoolice cu derivați vinilici ($H_2C = CH—$). Acetalul derivă de la alcoolul etilic și este dietilacetatul acetaldehidei, iar derivatul acidului acetic este acetalul acetaldehidei. Derivații fosfatidici ai lipidelor se găsesc sub formă de derivați acetalfosfolipidici (acizi acetalfosfatidici, acetalfosfoaminolipide sau plasmalogeni) formînd complecși cu acizii ribonucleici în structurile intracitoplasmatice (5).

**Acetalizare.** Proces chimic de cuplare a alcoolilor sau acizilor (aldehide) la o moleculă de derivaţi vinilici. Acetalizarea aldehidei palmitice sau stearice cu esterul glicerofosforic al colaminei dă naştere la plasmalogeni (5).

**Acetaminofen.** Paracetamol.

**Acetaminosalol.** Derivat salicilic, antiseptic, intestinal, antipiretic şi antireumatic (13).

**Acetanilidă,** sin.: *N-Acetilanilină.* $C_6H_5.NHCO.CH_3$. Substanţă albă, amorfă sau cristalizată, obţinută prin acetilarea anilinei. Are rol analgezic şi antipiretic (5).

**Acetarsolum.** Compus arsenical organic pentavalent, folosit limitat în tratamentul sifilisului nervos şi ca antitricomonazic; toxic pentru nervul optic (14).

**Acetat.** Sare a acidului acetic (5). ~ **de aluminiu,** compus de aluminiu folosit în soluţie (*Liquor Burowi*), ca astringent şi antiseptic local (13). ~ **de amoniu,** $CH_3COONH_4$, preparat galenic folosit sub formă de soluţie, ca expectorant şi diuretic. Vezi şi *Liquor ammonii acetici, Spiritus Mindereri* (13). ~ **bazic de plumb,** sare de plumb folosită în uz extern în soluţie $20^0/_{00}$ (apă Goulard), ca rezolutiv, sicativ şi astringent (13). ~ **de clortestosteronă,** steroid de sinteză cu acţiune anabolică şi miotropă specifică, fără efecte virilizante sau progestative (13). ~ **de dezoxicorticosteronă** abreviat ADC, sin.: *Desoxicorticosterone acetate,* compus de dezoxicorticosteronă folosit cu succes în boala Addison şi unele stări hipotensive (13). ~ **de hidrocortizon,** produs farmaceutic obţinut prin esterificarea cortizonului; este folosit mai ales ca antiinflamator, în aplicaţii locale; intramuscular, constituie o medicaţie de depozit (13). ~ **de potasiu,** sare potasică a acidului acetic folosită ca diuretic în edemele de origine cardiacă şi renală (13).

**Acetat-activat.** Acetil-coenzima A.

**Acetazolamidă.** Sulfamidă diuretică cu eficacitate redusă, acţionînd prin inhibarea anhidrazei carbonice; alcalinizează urina şi acidifică mediul intern. Este utilă în unele cazuri de glaucom şi în anumite forme de epilepsie (13).

**Acetil.** $CH_3.CO-$. Radical organic monovalent, obţinut prin scoaterea unei grupări hidroxil (—OH) din carboxilul acidului acetic. Este o unitate dicarbonică ce participă intens la metabolismul acizilor organici sub formă de acetat-activat (5).

**Acetil-activat.** Acetil-coenzima A.

**N-Acetilanilină.** Acetanilidă.

**Acetilare.** Proces chimic de fixare a unei grupări acetil pe o substanţă organică ce conţine un hidrogen mobil (amine primare, fenoli, grupări sulfhidrilice etc.). În chimia organică, acetilarea se realizează cu ajutorul cetenei ($CO = CH_2$); în biochimie, pentru realizarea acetilărilor intervine acetatul-activat sau acetilcoenzima A. Procesul de acetilare este folosit de organismul animal ca un mijloc de neutralizare (detoxifiere) a unor substanţe toxice (anilina şi derivaţii, sulfanilamida, hidrazida acidului izonicotinic etc.) (5).

**Acetilcisteină.** Derivat N-acetil al cisteinei, cu acţiune mucolitică, datorită modificării mucoproteinelor acide. Se foloseşte ca fluidificant al secreţiilor bronhiale şi expectorant (14).

**Acetil-CoA.** Acetil-coenzima A.

**Acetil-coenzima A,** sin.: *Acetat-activat, Acetil-activat, Acetil-CoA.* $CH_3.CO{\sim}S.CoA$. Unitate dicarbonică „activată", rezultat al unirii acetatului cu coenzima de acetilare (coenzima A). Participă la biosinteza acizilor graşi, la transferul legăturilor macroergice în cazul ciclului acizilor tricarboxilici etc. (5).

**Acetilcolină,** sin.: *Acecolină.* Ester al colinei, cu rol de mediator chimic al fibrelor colinergice din nervii parasimpatici, ganglionii simpatici (fibrele preganglionare), placa motorie şi unele sinapse centrale. În doze mici, fiziologice, exercită efecte parasimpaticomimetice (muscarinice) şi de facilitare a transmiterii sinaptice centrale şi periferice (nicotinice), iar în doze mari produce efecte duble atît excitante, cît şi deprimante, însoţite de blocaj sinaptic tranzitoriu (15).

**Acetilcolinesteraze.** Enzime care inactivează acetilcolina prin scindare în colină şi radicali acetil. În aproape toate ţesuturile vii se găsesc două tipuri de acetilcolinesteraze: specifică şi nespecifică. Atît excesul, cît şi deficitul lor provoacă tulburări ale mediaţiei colinergice, cu răsunet funcţional important (15).

**Acetilcondrozamină.** Derivatul acetilat al D-condrozaminei, care se obţine prin hidroliza acidului condroitinsulfuric din cartilaje. Este un metabolit intermediar în catabolizarea polizaharidelor sulfurate (5).

**α-Acetildigitoxină.** Glicozid tonicardiac extras din frunzele de *Digitalis lanata*; are acţiune asemănătoare digitoxinei, dar ceva mai rapidă şi de mai scurtă durată. Este activă în insuficienţa cardiacă şi fibrilaţia atrială (13).

**Acetilenă.** $C_2H_2$. Gaz incolor, cu miros pătrunzător de usturoi, obţinut prin acţiunea apei asupra carburei de calciu (carbid). Arde cu flacără albă strălucitoare la 1 500—1 600°C. Este folosită în laboratorul de tehnică dentară, ca sursă de căldură (39).

**Acetil-p-fenetidină.** Fenacetină.

**Acetilfosfat.** Produs intermediar în metabolismul acetatului. Rezultă prin fosforilarea acetatului, în prezența ATP (donator de fosfat) și a unei enzime specifice, transfosforilante (acetilkinaza) (5).

**Acetilfosfatază,** sin.: *Acetilkinază.* Enzimă care asigură, reversibil, transferul ionului fosfat de la ATP la acetat sau de la acetilfosfat la ADP (5).

**Acetilgalactozamină.** Derivatul acetilat al galactozei. Produs intermediar în metabolizarea galactozaminei, care, de obicei, în țesutul hepatic, suferă o acetilare sub acțiunea sistemelor enzimatice detoxifiante (5).

**Acetilglucozamină.** Component prezent în numeroase mucopolizaharide (acidul hialuronic, acidul mucoitinsulfuric, mucopoliozidul peretelui celular etc.) (5).

**Acetilglucozaminidază** (α și β). Enzimă care hidrolizează legăturile amidice α sau β ale polimerilor glucozidici complecși, punînd în libertate acetilglucozamină (5).

**Acetilkinază.** Acetilfosfatază.

**Acetilmetilcarbinol,** sin.: *Acetoină.* $CH_3CH(OH)COCH_3$. Substanță lichidă, foarte solubilă în apă, produsă de mai multe microorganisme (*Aerobacter aerogenes, Staphylococcus aureus, Leuconostoc mesenteroides, Neisserina winogradskyi* etc.) prin fermentarea glucozei. Oxidarea acetilmetilcarbinolului la cald, în mediu alcalin, duce la apariția unei culori roșii; acest proces stă la baza reacției Voges-Proskauer de diferențiere a colibacilului (care dă reacție negativă) de *Aerobacter* (care dă reacție pozitivă) (5).

**Acetilmetionină.** Derivat al metioninei, factor lipotrop și antitoxic. Este indicată în hepatitele cronice și cirozele compensate cu fenomene de infiltrare și degenerescență grasă a ficatului, în ateromatoza cu hipercolesterolemie, în intoxicațiile cu substanțe hepatotoxice și medulotoxice (13).

**Acetilstrofantidină.** Ester sintetic al strofantidinei (aglicon al k-strofantinei) cu acțiune rapidă și de foarte scurtă durată. Este folosită pentru determinarea gradului de saturare a miocardului cu glicozide tonicardiace (14).

**Acetoarseniat de cupru,** sin.: *Verde de Paris.* Substanță toxică întrebuințată împotriva dăunătorilor din agricultură, mai ales a rozătoarelor, ciupercilor, țînțarilor anofeli și microorganismelor. Intoxicația acută prin ingestie duce la gastroenterite și anemie gravă, iar în intoxicația cronică apar paralizii, atrofii musculare, ulcerații ale pielii (23).

**Acetoform.** Metenamină.

**Acetoină.** Acetilmetilcarbinol.

**Acetokinază.** Enzimă care catalizează hidroliza legăturii macroergice a acetilfosfatului; reacția are loc în prezența adenozindifosfatului și este însoțită de formare de adenozintrifosfat (5).

**Acetonă,** sin.: *Dimetilcetonă, Propanonă.* $CH_3.CO.CH_3$. Lichid incolor, ușor volatil, inflamabil, cu miros caracteristic de fructe. În organismul normal rezultă mici cantități (0,3 mg/100 ml sînge; 1—4 mg/litru urină), prin decarboxilarea acidului acetoacetic. În diabet, cancer, inaniție, anemii cronice, dispepsii grave intestinale etc., ca urmare a catabolismului incomplet al acizilor grași, cantitatea de acetonă formată crește mult. În laborator este folosită ca solvent al grăsimilor, cerii și maselor plastice. Vaporii sînt toxici; în doze mari acționează asupra sistemului nervos central, producînd fenomene de agitație, urmate de depresiune (5; 23; 39).

**Acetonemie** Prezența acetonei în sînge în concentrații anormale. Clinic se manifestă prin alterarea stării generale, depresiune, respirație cu miros de mere putrede etc. (5).

**Acetonurie.** Prezența acetonei în urină în concentrații anormale (5).

**Acetophenolisatinum.** Difesatină.

**Achard-Aynaud. Soluția ~,** soluție folosită la numărătoarea directă a trombocitelor. Conține citrat de sodiu, clorură de sodiu, formol comercial și apă distilată (19).

**Achard-Castaigne** (Achard, Emile Charles, 1860—1941; Castaigne, Joseph). **Proba ~,** sin.: *Proba de eliminare a albastrului de metilen,* probă funcțională renală constînd din înregistrarea timpului necesar apariției urinii colorate în albastru după injectarea intramusculară a unei soluții de albastru de metilen; în mod normal se produce după aproximativ 30 de minute (25).

**Achard-Thiers** (Achard, Emile Charles, 1860—1941; Thiers, Joseph). **Sindromul ~,** sin.: *Diabetul femeilor cu barbă,* afecțiune datorită hipersecreției de hormoni glucocorticoizi în corticala hiperplazică sau tumorală a glandei suprarenale și caracterizată prin obezitate, hiperglicemie, glicozurie, hirsutism (7).

**Acheilia** (*a-* + gr. *cheilos* = buză + *-ia*). Absența congenitală a buzelor (1).

**Acheiria** (*a-* + gr. *cheir* = mînă + *-ia*), sin.: *Achiria.* 1. Absența congenitală a mîinilor (1). 2. Sindrom isteroid care constă în pierderea senzațiilor și a simțului de posesiune a uneia sau a ambelor mîini (1). 3. Incapacitatea de a determina în care parte este aplicată o excitație (1).

**Acheiropodia** (*a-* + gr. *cheir* = mînă + *pous* = picior + *-ia*). Anomalie constînd din absenţa mîinilor şi picioarelor (1).

**Achenbach**, Werner. **Sindromul ~**, sin.: *Hematomul paroxistic al mîinii*, apariţia spontană sau după o cauză mecanică (scris la maşină, purtatul unei greutăţi) a unui hematom, pe un fond de modificări vasculare preexistente, de ordin imunologic (19).

**Achilie** (gr. *achylos* = lipsit de suc). Absenţa sau diminuarea secreţiilor digestive sau a unora din componentele lor (16). **~ gastrică**, scăderea debitului secretor gastric, cu dispariţia acidului clorhidric şi a pepsinei, întovărăşită de atrofia mucoasei gastrice (16). **~ pancreatică**, insuficienţă secretorie pancreatică, comportînd diminuarea debitului excretor pancreatic în totalitate sau/şi a unora din componentele sale (16).

**Achillea**. Gen de plante din familia *Compositae* (13). **~ millefolium**, sin.: *Coada şoricelului*. Plantă care conţine ulei volatil bogat în terpene ciclice, derivaţii lor oxigenaţi, sescviterpene, chamazulenă, achileină; indicată ca tonic amar, coleretic, hemostatic; extractele din părţile aeriene sau din inflorescenţe au acţiune antiinflamatorie şi regenerativă (13).

**Achilobursită** (gr. *Achilles* = nume propriu + *byrsa* = bursa + *-ită*). Inflamaţia bursei dintre tendonul ahilian şi osul calcaneu (4).

**Achilodinie** (gr. *Achilles* = nume propriu + *odyne* = durere). Durere vie în tendonul ahilian sau bursa pretendinoasă provocată prin mişcări de flexiune sau extensiune ale piciorului (4).

**Achimatie**. Tip de organism la care oscilaţiile parametrilor fiziologici sînt puţin accentuate (7).

**Achiria**. *Acheiria*.

**Achorion**. *Tricophyton*.

**Achromobacter**. Gen de bacterii din familia *Achromobacteriaceae*, cuprinzînd bacili gramnegativi, mobili sau imobili, în general saprofiţi; pot fi întîlnite şi specii patogene, a căror poziţie taxonomică este controversată (3).

**Acianopsie** (*a-* + gr. *kyanos* = albastru + *opsis* = vedere). Lipsa vederii pentru culoarea albastră (28).

**Acid** (lat. *acidus*, de la *acere* = a se înăcri). Substanţă care manifestă tendinţa de a ceda protoni. Prin dizolvarea în apă, acizii dau reacţii de proteoliză, provocînd apariţia de ioni de hidroniu. Prin înlocuirea hidrogenului din molecula lor cu metale (sau grupări chimice cu caracter de metal), acizii dau naştere la săruri (esteri în cazul acizilor organici). Prin dizolvare, acizii liberează ioni pozitivi, provocînd creşterea pH-ului soluţiei formate (5). **~ acetic**, $CH_3.COOH$, acid monocarboxilic lichid incolor, limpede, cu miros înţepător, lacrimogen. Ionul acetat ($CH_3COO^-$) constituie „unitatea dicarbonică" cea mai utilizată în sinteza biochimică. Ia naştere prin degradarea carbohidraţilor şi este utilizat în sinteza acizilor graşi, lipidelor, aminoacizilor etc., sub formă de acetil-coenzimă A. Vezi şi Intoxicaţia cu acid acetic (5). **~ acetic glacial**, formă de livrare a acidului acetic industrial, care se caracterizează printr-un conţinut în acid acetic pur de 96—99,5%. Termenul de „glacial" îl deosebeşte de acidul acetic „tehnic" (concentraţie 30—50%) şi de cel „concentrat" (95%) (5). **~ acetilacetic**, sin.: *Acid acetoacetic*, *Acid diacetic*, acid β-cetonic instabil, care se descompune cu mare uşurinţă în acetonă şi bioxid de carbon. Este un intermediar în sinteza acetatului (5). **~ 1,6-acetilglucozamilacetilmuramic**, dizaharid care constituie componentul specific din peretele celular al bacteriilor (5). **~ acetilglutamic**, intermediar în sinteza unor aminoacizi (ornitină, citrulină, arginină) pe seama acidului glutamic (5). **~ acetilmuramic**, zaharid aminat şi acetilat, prezent în structura peretelui celular şi sporul bacterian (5). **~ acetilneuraminic**, sin.: *Acid colominic*, zaharid cu structură apropiată de aceea a acidului acetilmuramic, cu care poate coexista în structura peretelui celular (5). **~ N-acetilneuraminic**, Acid sialic. **~ acetilsalicilic**, analgezic, antipiretic şi antireumatic, uricozuric; indicat în stări febrile, gripă, cefalee, reumatism Bouillaud, mialgii, nevralgii (13). **~ acetoacetic**, sin.: *Acid diacetic*, *Acid β-cetobutiric*, $CH_3.CO.CH_2.COOH$, acid intermediar în sinteza acetatului, metabolit rezultat din oxidarea anormală a leucinei, prezent în urina diabeticilor (5). **~ acetrizoic**, substanţă de contrast triiodată folosită în soluţie apoasă, intravenos, pentru urografie şi explorări radiologice ale sistemului vascular (13). **~ aconitic**, HOOC.CH : C(COOH).CH.COOH, acid prezent în aconit şi alte plante; în organismul uman constituie un metabolit intermediar în transformarea citratului în izocitrat (5). **~ acrilic**, $CH_2$ = CH-COOH, acid gras din seria olefinică, prezent în ţesuturile animale şi vegetale. În organism este „activat" de coenzima A în mod asemănător cu acidul acetic. Are o mare tendinţă de polimerizare şi este întrebuinţat, liber sau sub formă de esteri şi nitrili, la fabricarea răşinilor sintetice (5; 34). **~ adenilic**, sin.: *Acid adenozin-5'-fosforic*, mononucleotid format din adenină, riboză şi acid fosforic. Ia parte la formarea acidului ribonucleic. Rezultă din degradarea acizilor adenozindifosforic şi adenozintrifosforic (5). **~ adenilsuccinic**, mononucleotid format din acid adenilic şi fumarat. Metabolit intermediar

în sinteza purinelor (5). ~ **adenozindifosforic**, abreviat ADP, ADF, nucleotid format din adenină, riboză şi două molecule de acid fosforic. Deţine un rol activ în procesele energetice celulare, servind ca intermediar în mecanismele de transfosforilare, în care derivaţii mono- şi difosforici sînt transformaţi în derivaţi trifosforici macroergici, în prezenţa ATP şi a unei fosforilaze specifice. Împreună cu AMP şi ATP există în toate extractele acidosolubile tisulare. În celulele sanguine umane, concentraţia de ADP este de 11,6 μ moli/100 ml (5). ~ **adenozin-5' -fosforic**, Acid adenilic. ~ **adenozinmonofosforic**, abreviat AMP, AMF, nucleotid format din adenină, riboză şi o moleculă de acid fosforic (5). ~ **adenozintrifosforic**, abreviat ATP, ATF. Nucleotid format din adenină, riboză şi 3 molecule de acid fosforic. Este cel mai important derivat macroergic din organism, deţinînd un rol principal în procesele energetice celulare şi constituind principalul donator de fosfat în procesele de fosforilare. Este prezent în toate ţesuturile, concentraţii mai mari fiind semnalate în muşchi (250—700 μ moli/100 g), ficat (150 μ moli/100 g), rinichi (90—150 μ moli/100 g), ţesutul nervos (54—140 μ moli/100 g) etc. În terapeutică este utilizat pentru acţiunea vasodilatatorie (mai ales coronariană), trofică miocardică şi trofică hepatică (5; 13). ~ **adipic**, sin.: *Acid hexandioic*, $HOOC.(CH_2)_4.COOH$, acid rezultat prin degradarea oxidativă a grăsimilor în prezenţa acidului azotic (5). ~ **aldonic**, acid derivat de la aldoze (glucide care au funcţia carbonil sub formă aldehidică), prin oxidarea grupării aldehidice a acestora. Este un metabolit intermediar în catabolismul oxidativ al glucidelor. Prin încălzire, acizii aldonici suferă procesul de epimerizare, dînd naştere la izomeri optici, cunoscuţi sub numele de epimeri (5). ~ **alginic**, acid glucidic prezent în peretele celular al multor specii de alge. Intră în compoziţia alginatelor (materiale elastice folosite în stomatologie pentru luarea amprentelor) (5; 38). ~ **allenolic**, compus sintetic cu acţiune de tip foliculinic (7). ~ **alloxanic**, $H_2N.CO.NH.CO.COOH$, acid amidinat, obţinut din alloxan (5). ~ **amigdalic**, Acid mandelic. **Acizi aminaţi**, Aminoacizi ~ **aminoacetic**, Glicină. ~ **aminoacetilaminoacetic**. Glicilglicină. ~ **aminobenzoic**, $H_2N.C_6H_4.COOH$, aminoacid monoaminomonocarboxilic. Izomerul meta- (acidul 2-aminobenzoic) este acidul antranilic. Izomerul para- are rol de coenzimă la bacterii, fiind substituit de acidul paraaminosulfonic (sulfonamide) (5). ~ **aminobutiric**, $CH_3.CH_2.CH(NH_2).COOH$, un α-aminoacid monoaminomonocarboxilic prezent în mai multe proteine tisulare (5). ~ **γ-aminobutiric**, sin.: *γ-Aminobutyric acid* (GABA), $NH_2-CH_2-CH_2CH_2COOH$, produs de decarboxilare a acidului glutamic, prezent în creierul mamiferelor, cu rol ipotetic de mediator chimic inhibitor. Lipsa lui ar constitui una dintre cauzele stărilor de hiperexcitabilitate nervoasă centrală, inclusiv a convulsiilor epileptice (15). ~ **ε-aminocaproic**, compus de sinteză, inhibitor al plasminei; este indicat în tratamentul unor hemoragii (14). ~ **α-amino-n-caproic**, Norleucină. ~ **2-aminoetan-1-sulfonic**, Taurină. ~ **p-aminofenilarsonic**, Acid arsanilic. ~ **4-aminofolic**, Aminopterină. ~ **aminoformic**, Acid carbamic. ~ **aminoglutaric**, Acid glutamic. ~ **aminohidroxibenzoic**, Acid aminosalicilic. ~ **α-amino-β-hidroxibutiric**, Treonină. ~ **5-amino-4-imidazolcarboxilic**, aminoacid monoaminomonocarboxilic, metabolit intermediar în sinteza purinelor (5). ~ **α-aminoizocaproic**, Leucină. ~ **α-aminoizovalerianic**, Valină. ~ **Δ-aminolevulinic**, element format din complexul enzimatic piridoxal-fosfat-glicină şi succinat. Este precursor în lanţul de biosinteză a hemoglobinei. Două molecule de acid Δ-aminolevulinic formează, în prezenţa glutationului, monopirolul porfobilinogen, care apare în urină în cazuri grave de porfirie (19). ~ **α-amino-β-metilvalerianic**, Izoleucină. ~ **aminopropionic**, Alanină. ~ **4-aminopteroilglutamic**, Aminopterină. ~ **aminosalicilic**, sin.: *Acid aminohidroxibenzoic*, se prezintă sub două forme izomere de poziţie: a) acidul metaaminosalicilic, un intermediar pentru obţinerea coloranţilor azoici şi de sulf, întrebuinţat la prepararea hîrtiei fotografice şi b) acidul paraaminosalicilic, un antimetabolit al acidului paraaminobenzoic cu calităţi tuberculostatice, fiind utilizat în chimioterapia tuberculozei (5). ~ **α-aminosuccinic**, Acid aspartic. ~ **p-aminosulfonic**, acid aromatic de la care derivă un grup de compuşi chimici cu important rol terapeutic antiinfecţios: sulfamidele. Este un antagonist de substituţie al acidului p-aminobenzoic, care intră în structura acidului folic (5). ~ **α-amino-β-tiopropionic**, Cisteină. ~ **α-aminovalerianic**, Norvalină. ~ **anisic**, sin.: *Acid p-metoxibenzoic*, se utilizează ca fixator în industria parfumurilor. Se găseşte în natură în uleiul de anis, sub formă esterificată, conferind acestuia proprietăţi antireumatice şi antinevralgice (5). ~ **antranilic**, vezi Acid aminobenzoic. ~ **arahidonic**, $C_{20}H_{32}O_2$, acid gras nesaturat, cu rol esenţial în nutriţie (13). ~ **aromatic**, termen general pentru acizii organici care conţin în structura lor cicluri benzenice sau derivate de la acestea (inelul antracetic, chinonic, imidic etc.). E x e m p l e :

acidul benzoic, acidul arsanilic, acidul camfocarbonic etc. (5). ~ **arsanilic**, sin.: *Acid p-aminofenilarsonic*, se obține pe cale sintetică din anilină și acid arsenic. Reacționează ușor cu alte substanțe aromatice, printre care aminoacizii tirozina și histidina, proprietate care stă la baza utilizării acidului arsanilic pentru arsanilizarea unor proteine neantigenice (gelatina, proteinele omologe), ce devin astfel antigenice (5). ~ **arselic**, $C_{17}H_{32}O_2$, acid gras nesaturat, prezent în untura de pește (5). ~ **arsenic**, sin.: *Acid ortoarsenic*, acid anorganic, toxic, ale cărui săruri au proprietăți similare cu cele ale fosfaților (5). ~ **arsenos**, $HAsO_2$, acid mineral monobazic, care dă arseniți, compuși utilizați pe scară largă în combaterea unor tripanozomiaze și spirochetoze (5). ~ **arsonic**, derivat al acidului arsenic, obținut prin substituirea hidrogenului acestuia cu radicali organici; este utilizat în sinteze farmaceutice (5). ~ **ascorbic**, Vitamina C. ~ **aspartic**, sin.: *Acid α-aminosuccinic*, $HOOC.CH_2.CH(NH_2).COOH$, aminoacid monoaminodicarboxilic prezent în toate organismele. La om, este eliminat continuu în urină, în concentrații care variază în 24 de ore între 91,5 mg la femeie și 113,4 mg la bărbat. Concentrația în sîngele uman: 0,03 mg/100 ml (5). ~ **aspergilic**, acid organic produs de unii fungi (*Aspergillus flavus*), împreună cu acizii cojic și penicilic (5). ~ **azelaic**, $HOOC.(CH_2)_7.COOH$, acid dicarboxilic, format prin oxidarea acidului oleic (5). ~ **azotic**, sin.: *Acid nitric*, $HNO_3$, acid mineral puternic, toxic, caustic; are acțiune oxidantă intensă asupra substanțelor organice. Vezi și Intoxicația cu acid azotic (5). ~ **barbiturie**, sin.: *Maloniluree*, diureidă ciclică cu nucleu pirimidinic, rezultat din condensarea ureei cu acidul malonic. Derivații acidului barbituric au largi aplicații în medicină. Vezi și Barbituric (14). ~ **benzendicarboxilic**, Acid ftalic. **Acid benzoic**, sin.: *Acid fenilcarboxilic*, $C_6H_5.COOH$, acid organic aromat. Se extrage din benzoe sau se obține sintetic prin oxidarea toluolului. Este folosit ca expectorant, ca antiseptic intestinal (în medicina veterinară) și conservant (în industria alimentară); este utilizat în explorarea funcției antitoxice (de conjugare) a ficatului, deoarece parenchimul hepatic are capacitatea de a conjuga acidul benzoic cu glicolul, eliminîndu-l sub formă de acid hipuric (5). ~ **benzoilaminoacetic**, Acid hipuric. **Acizi biliari**. Acizi preparați în bilă (5). ~ **boric**, $H_3BO_3$, acid anorganic cu proprietăți antiseptice și detergente (5). ~ **butilcarboxilic**, Acid valeric. ~ **butiric**, $CH_3.CH_2.CH_2.COOH$, acid gras saturat, monocarboxilic, prezent în unt, smîntînă; la om se elimină prin materiile fecale, urină, sudoare (5). ~ **cacodilic**, sin.: *Acid dimetilarsinic*, acid organic a cărui sare de sodiu este utilizată în terapeutică pentru stimularea eritropoiezei (antianemic) (5). ~ **cafeic**, $C_6H_3(OH)_2.CH_2.COOH$ acid dihidroxicinamic obținut din cafea (5). ~ **camfoglicuronic**, $C_{16}H_{24}O_8$, produs de eliminare, prezent în urină după folosirea camforului și rezultînd din combinarea acestuia cu acidul glicuronic (5). ~ **capric**, Acid caprinic. ~ **caprilic**, sin.: *Acid n-octanoic*, acid gras alifatic, cu miros neplăcut, caracteristic; se găsește în untul de lapte de vacă, cel de cocos și de palmier (6—7%) (5). ~ **caprinic**, sin.: *Acid n-decanoic*, *Acid capric*, acid gras alifatic cu miros caracteristic; este prezent în mari cantități în laurul californian (37%), în grăsimea de balenă (3,5%), în untul de cocos și în untul din laptele de vacă (5). ~ **caproic**, sin.: *Acid capronic*, *Acid n-hexanoic*, $CH_3.(CH_2)_4.COOH$, acid gras saturat, prezent în unt; intră în compoziția unui număr de lipide animale și stă la baza unui mare număr de acizi aminați (5). ~ **capronic**, Acid caproic. ~ **carbamic**, sin.: *Acid aminoformic*, $H_2N.COOH$, aminoacid monoaminomonocarboxilic, ai cărui derivați esterici formează clasa uretanilor (5). ~ **carbamilglutamic**, derivat carbamilic al acidului glutamic. Deține rol important în ciclul citrulină-ornitină-arginină, activînd carbamilfosfatsintetaza hepatică, care împreună cu ornitina dau naștere citrulinei (5). ~ **carbaminocarboxilic**, $HOOC.NH.CH_2.COOH$, acid dicarboxilic format prin carboxilarea aminoacizilor în prezența $CO_2$ și în mediu puternic alcalin (5). ~ **carbolic**, Fenol. ~ **carbonic**, $H_2CO_3$, acid nestabil, obținut prin dizolvarea $CO_2$ în apă în prezența anhidrazei carbonice. Sărurile sale acide (bicarbonați) dețin rol important în menținerea echilibrului acido-bazic în umori (5). ~ **cefalinic**, acid organic nasaturat din seria acidului linolinic, prezent în cefalină (5). ~ **β-cetobutiric**, Acid acetoacetic. ~ **α-cetoglutaric**, $HOOC.CH_2.CO.CH_2.COOH$, produs de dezaminare oxidativă a acidului glutamic, component al ciclului Krebs, cu rol important în procesele de transaminare (15). ~ **cetovalerianic**, vezi Acid levulic. ~ **chaulmoogric**, $CH_2.CH_2.CH:CH.CH.(CH_2)_{12}.COOH$, acid gras nesaturat, prezent în uleiurile de *chaulmoogra* și *hidnocampus*; esterul său etilic este folosit în tratamentul leprei (5). ~ **cianhidric**, HCN, lichid foarte volatil și foarte toxic, prin blocarea proceselor de oxido-reducere celulară. Pătruns în organism, prin respirație sau prin pielea intactă, poate provoca intoxicații acute, de cele mai multe ori mortale. Vezi și Intoxicația cu acid cianhidric (9). ~ **cinamic**, sin.: *Acid fenilacrilic*, $C_6H_5.(CH_2)_2.COOH$, acid aromatic,

prezent în multe balsamuri şi răşini (5). ~ **cis-aconitic**, acid prezent în cantităţi apreciabile în fungi, plante. În celule participă activ la procesele energetice, făcînd parte din ciclul acizilor tricarboxilici. Sub acţiunea aconitazei fixează o moleculă de apă şi dă naştere acidului izocitric (5). ~ **cisteic**, sin.: β-*Sulfo-α-alanină*, aminoacid sulfonat, analog acidului aspartic. În organism are calităţile unui antagonist al aminoacidului analog, acidul aspartic (5). **Acizi citidilici**. Citidinfosfaţi. ~ **citrat-dextroză**, abreviat A.C.D., stabilizator pentru conservarea sîngelui (19). ~ **citric**, sin.: *Acid* β-*oxi*-β′-*carboxiglutaric*, $(HOOC.CH_2)_2.C(OH).COOH$, acid tricarboxilic prezent în mari cantităţi în lămîi, portocale şi alte fructe citrice. Deţine un rol important în metabolismul intermediar (ciclul Krebs); este folosit ca acidifiant al mediului gastric şi ca neutralizant în intoxicaţiile cu substanţe alcaline; are acţiune favorabilă în dizolvarea unor calculi urinari (5; 13). ~ **clorhidric**, HCl, acid mineral puternic, întrebuinţat sub formă de soluţie 10% (acid clorhidric diluat) în aclorhidrie, hipoclorhidrie, diareea achilicilor; favorizează absorbţia fierului, acidului ascorbic etc.; este un topic antiseptic şi caustic. În sucul gastric se găseşte liber în concentraţie de 0,4%. În tehnica dentară se foloseşte în soluţii diferite, pentru îndepărtarea masei de ambalat de pe lucrările turnate, pentru dizolvarea cementului dentar şi ca oxidant. Vezi şi Acid muriatic şi Intoxicaţia cu acid clorhidric (13; 39). ~ **colalic**, Acid colic. ~ **colic**, sin.: *Acid colalic*, constituent normal al bilei mamiferelor, conjugat de obicei cu glicina sau taurina, sub forma acizilor glicocolic şi taurocolic (15). ~ **coliminic**, Acid acetilneuraminic. ~ **condroitinsulfuric**, mucopolizaharid rezultat din acid sulfuric, acid glicuronic, condrozamină şi acid acetic; se găseşte în substanţa fundamentală a ţesutului conjunctiv, unde prin procese succesive de polimerizare şi depolimerizare joacă un rol important în procesele de nutriţie ale acestuia; se găseşte şi în cartilaje, avînd rol plastic important (15). ~ **cromic**, $H_2CrO_4$, acid mineral dibazic, folosit ca reactiv şi ca agent caustic (5). ~ **crotonic**, $CH_3.CH:CH.COOH$, acid gras nesaturat, prezent în uleiul de seminţe de bumbac (5). ~ **n-deeanoic**, Acid caprinic. ~ **dehidrocolic**, acid biliar cu acţiune coleretică şi colagogă; favorizează absorbţia grăsimilor şi a vitaminelor liposolubile (13). ~ **dezoxicolic**, acid biliar cu rol important în digestia şi absorbţia grăsimilor şi a vitaminelor liposolubile (15). ~ **dezoxiribonucleic**, abreviat ADN, sin.: *Acid timonucleic*, component specific al nucleului celular cu structură complexă bicatenară helicoidală, în care intră acid fosforic, o pentoză (dezoxi-2-riboza) şi cîte două baze purinice (adenina şi guanina) şi pirimidinice (timina şi citozina); greutatea moleculară poate ajunge pînă la $160 \times 10^6$ daltoni. Este considerat ca purtătorul informaţiei genetice, fiind materialul genetic însuşi. Prin biosinteză replicativă transmite caracterele în succesiunea de generaţii, iar prin intermediul determinării sintezei acizilor ribonucleici coordonează, calitativ şi cantitativ, sinteza proteinelor (15; 17). ~ **dezoxiribonucleic fagic**, acidul dezoxiribonucleic care intră în constituţia genomului fagic. Aparatul genetic fagic are o singură moleculă de acid dezoxiribonucleic, de greutate moleculară variind între $3 \times 10^6$ şi $160 \times 10^6$ daltoni, în funcţie de specimenul de fag, şi prezintă cîteva excepţii de la structura generală a acidului dezoxiribonucleic (17). ~ **dezoxiribonucleic transformant**, acid dezoxiribonucleic extras de la celulele donatoare şi purificat, care va fi transferat celulelor receptoare, în procesul de transformare (17). ~ **diacetic**, Acid acetoacetic. ~ **L-α, ε-diaminocapronic**, vezi Lizină. ~ **α, δ-diamino-n-valerianic**, Ornitină. ~ **dibenzoilornitinic**, Acid ornituric. ~ **dietiltriaminopentaacetic**, poliaminoacid cu proprietăţi chelatorii, folosit sub formă de sare calcică, în tratamentul hemocromatozei şi al intoxicaţiilor cu metale radioactive, mai ales cu plutoniu (14). ~ **difosfogliceric**, acid rezultat din esterificarea glicerinei cu două molecule de acid fosforic; este un metabolit intermediar în procesele de degradare a glucidelor (5). ~**dihidroxiacetic**, Acid glioxilic. ~ **2,3-dihidroxi-butandioic**, Acid tartric.~**4, 8-dihidroxichinolin-2-carboxilic**, Acid xanturenic. ~ **dihidroxifenilacetic**, Acid homogentizinic. ~ **dimetilarsinic**, Acid cacodilic. ~ **diolefinic**, acid gras nesaturat, cu formula generală $C_nH_{2n-3}.COOH$ (5). ~ **dipicolinic**, $C_5H_3(COOH)_2N$, acid aromatic, ale cărui săruri de calciu intră în structura sporului bacterian, contribuind la asigurarea termorezistenţei acestuia (5). ~ **dodeeanoic**, sin.: *Acid lauric*, acid gras superior alifatic saturat, cu 12 atomi de carbon, insolubil în apă, solubil în solvenţi organici; ia parte la formarea gliceridelor (grăsimi neutre) prezente într-o serie de vegetale; este unul din principalii constituenţi ai untului de cocos (5). ~ **doisynolic**, compus sintetic cu acţiune de tip foliculinic, derivat de estratrien (7). ~ **elaidic**, acid gras nesaturat, izomer cu acidul oleic, format prin tratarea acestuia cu acid nitros (5). ~ **etacrinic**, derivat de acid fenoxiacetic cu acţiune diuretică foarte puternică; acţionează predominant la

nivelul ansei Henle, inhibînd total mecanismul de concentrare şi parţial pe cel de diluare; acţiunea brutală poate provoca un dezechilibru hidroelectrolitic şi acido-bazic marcat; este considerat ca diuretic de rezervă (14). ~ **etilendiamintetraacetic**, poliaminoacid sintetic, tetrabazic, unul din principalii agenţi chelanţi; formează cu unele metale alcalinoteroase sau grele compuşi solubili în care metalul este menţinut captat sub o formă neionizabilă (9). ~ **etilendicarboxilic**, Acid succinic. ~ **fenic**, sin.: *Acid carbolic, Fenol*, compus organic hidroxilat, întrebuinţat ca antiseptic, sub formă de metilfenol (crezol), reactiv industrial în diferite procese de sinteză, caustic în dermatologie şi stomatologie, dezinfectant al unor instrumente chirurgicale; este toxic, excitant, apoi paralizant al sistemului nervos central; în cazul ingerării de acid fenic, la autopsie se găsesc escare foarte dure, albe-cenuşii, în tractul digestiv, focare bronhopneumonice, leziuni de nefrită toxică, miros de fenol al organelor (23). ~ **fenilacrilic**, Acid cinamic. ~ **fenilcarboxilic**, Acid benzoic. ~ **fenilglicolic**, Acid mandelic. ~ **feniloxiacetic**, Acid mandelic. ~ **fenilpiruvic**, $C_6H_5CH_2CO-COOH$, produs anormal de degradare a fenilalaninei, prezent în urina bolnavilor suferinzi de schizofrenie fenilpiruvică (15). ~ **flufenamic**, derivat al acidului antranilic cu acţiune antiinflamatorie marcată, folosit ca antireumatic (14). ~**fluorhidric**, HF, acid mineral puternic, toxic, foarte coroziv, foarte solubil în apă; atacă marea majoritate a metalelor, dînd fluoruri; atacă siliciul, pe care îl scoate din orice combinaţie, dînd fluorură de siliciu (5). ~ **folic**, sin.: *Acid pteroilglutamic, Vitamina $B_c$* acid aromatic dicarboxilic, rezultat din cuplarea acidului glutamic cu 2-amino-4-hidroxipterina prin intermediul acidului p-aminobenzoic; face parte din grupul vitaminelor B; ia parte activă la procesele de sinteză şi maturare a eritroblastului; deficienţa de acid folic reprezintă cauza principală a unor anemii macromegalocitare: sprue, anemia pernicioasă de sarcină, anemia macrocitară tropicală etc. (5; 19). ~ **folinic**, sin.: *Factor citrovorum, Factor leuconostoc*, forma activă a acidului folic (19). ~ **formic**, sin.: *Acid metanoic*, H.COOH, acid organic monocarboxilic, produs de degradare a acidului oxalic, glicerinei etc. Are proprietăţi caustice şi iritante (5). ~ **fosfatidic**, compus format prin combinarea chimică a unui acid gras cu acidul fosforic; metabolit intermediar important în sinteza fosfolipidelor (5). ~ **fosfoenolpiruvic** $CH_2:C(OPO_3H_2).COOH$, intermediar important al proceselor de glicoliză; prin liberarea fosfatului, în prezenţa adenozindifosfatului şi şi piruvatkinazei, se formează acid piruvic şi adenozintrifosfat (5). ~ **fosfogliceric**, sin.: *Acid glicerofosforic*, $CH_2(OPO_3H_2).CH.(OH).COOH$, metabolit intermediar în procesele de glicoliză; împreună cu acizi graşi şi colină intră în compoziţia lecitinelor (5). ~ **fosfomolibdenic**, $H_3PO_4.12\ MoO_3.H_2O$, acid mineral; provoacă precipitarea alcaloizilor (5). ~ **fosforic**, $H_3PO_4$ acid mineral, puternic; în organism ia parte la formarea produşilor macroergici celulari; sub forma de săruri de calciu se găseşte în compoziţia oaselor (5). ~ **fosforos**, $H_3PO_3$, acid mineral folosit ca agent reducător (5). ~ **fosfotungstic**, sin.: *Acid fosfowolframic*, $H_3PO_4.12\ WO_3$, acid mineral folosit în colorăţiile histologice şi la precipitarea albumozelor din soluţii (5). ~ **fosfowolframic**, Acid fosfotungstic. ~ **ftalic**, sin.: *Acid benzendicarboxilic*, $C_6H_4(COOH)_2$, acid aromatic dibazic format prin oxidarea naftalinei (5). ~ **ftienoic**, acid gras ramificat, αβ-etilenic, prezent în grăsimile acetonosolubile obţinute din bacilul tuberculozei (5). ~ **ftioic**, acid gras ramificat, αβ-etilenic, prezent în peretele celular al bacilului tuberculozei, unde constituie între 7 şi 38% din grăsimile solubile în acetonă; administrat la animalul de experienţă induce formarea de granuloame tipice şi are capacitatea de a provoca transformarea monocitelor în celule epitelioide (5). ~ **fumaric**, sin.: *Acid transbutendioic*, acid dicarboxilic nesaturat, izomer al acidului maleic, component al ciclului acizilor tricarboxilici, rezultat din dehidrogenarea acidului succinic (13). ~ **galacturonic**, $CHO.(CHOH)_4.COOH$, acid format prin oxidarea galactozei; izomer al acidului glucuronic (5). ~ **galic**, sin.: *Acid 3, 4, 5-trihidroxibenzoic* se extrage din gogoşile de ristic (tanin chinezesc), cele de *Hamamelis virginica*, de *Quercus infectoria* etc., unde se găseşte sub formă esterificată cu glucoza; are proprietăţi astringente (mordant), hemostatice şi antiseptice; este folosit ca intermediar în sinteza dermatolului şi pirogalolului şi la fabricarea coloranţilor şi a cernelurilor (5). ~ **glicerofosforic**, Acid fosfogliceric. ~ **glicocolic**, produs de condensare a glicinei cu acidul colic, prezent în bilă (15). ~ **glicuronic**, Acid glucuronic. ~ **glioxilic**, sin.: *Acid dihidroxiacetic*, $CH(OH)_2.COOH$, acid care formează principalul metabolit al unei serii de reacţii ciclice de degradare a piruvatului (5). ~ **gluconic**, sin.: *Acid pentahidroxicaproic*, $CH_2OH(CHOH)_4.COOH$, metabolit intermediar în oxidarea hexozelor (5). ~ **glucuronic**, sin.: *Acid glicuronic*, $CHO(CHOH)_4.COOH$, acid uronic, izomer al acidului galacturonic, prezent în urină sub formă de

produşi conjugaţi cu diferiţi compuşi aromatici toxici (5). ~ **glutamic**, sin. : *Acid α-aminoglutaric*, $HOOC.CH_2CH_2CH(NH_2).COOH$, aminoacid monoaminodicarboxilic implicat în numeroase procese metabolice (dezaminare, transaminare etc.) şi funcţionale ale creierului, ficatului, rinichiului etc.; este singurul aminoacid care îndeplineşte oficiul de substrat energetic pentru celula nervoasă, mai ales în lipsa glucozei; concentraţia în sîngele uman :0,7 mg/100 ml.; concentraţia în urina de 24 de ore: 250 mg (5; 15). ~ **glutamic clorhidrat**, compus al acidului glutamic folosit în oligofrenii, psihoze, în coma hepatică, precum şi ca substituent al secreţiei acide în hipo- sau anaclorhidrie (13). ~ **gras**, acid organic alifatic, monocarboxilic, rezultat din oxidarea unui alcool primar şi avînd ca formulă generală $C_nH_{2n}O_2$ (5). ~ **gras nesaturat**, acid organic alifatic, monocarboxilic, în al cărui lanţ carbonic se găsesc una sau mai multe legături nesaturate (de ex. acizii oleic, linoleic, oleostearic, arachidonic etc.) (5). ~ **gras saturat**, acid organic alifatic, monocarboxilic, în al cărui lanţ carbonic nu există nici o dublă sau triplă legătură (de ex. acizii butiric, caproic, palmitic, stearic, lignoceric etc.) (5). ~ **δ-guanido-α-aminovalerianic**, Arginină. ~ **guanilic**, sin. : *Acid guanozin-3-fosforic*, ribonucleotid format din guanozină, riboză şi acid fosforic; se obţine prin hidroliza acidului ribonucleic, la a cărui structură tetranucleotidică contribuie alături de acizii adenilic, citidilic şi uridilic (5). ~ **guanozin-3-fosforic**, Acid guanilic. ~ **hemogentizinic**, sin. : *Acid dihidroxifenilacetic*, $C_6H_2(OH)_2.CH_2.COOH$, acid prezent în urină în alcaptonurie şi liberat de unele bacterii prin degradarea tirozinei (5). ~ **heptandioic**, Acid pimelic. ~ **hexadecanoic**, Acid palmitic. ~ **hexandioic**, Acid adipic. ~ **n-hexanoic**, Acid caproic. ~ **hialuronic**, mucopolizaharid rezultat din cuplarea acidului glicuronic cu N-acetilglucozamina; este prezent în compoziţia substanţei fundamentale a ţesutului conjunctiv, formaţiunile capsulare ale unor bacterii, umoarea apoasă etc.; este denumit şi ciment intercelular, datorită proprietăţilor sale absorbante de apă şi protectoare faţă de factorii de agresiune tisulară (microbi, coloranţi etc.) (5; 15). ~ **hidroxibutiric**, se cunosc trei izomeri, după poziţia grupării oxidril: α (acid 1-oxibutiric), β (acid 2-oxibutiric), γ (acid 3-oxibutiric), dintre care acidul β-hidroxibutiric prezintă importanţă biochimică, deoarece face parte dintre aşa-numiţii „corpi cetonici", care apar în urina diabeticilor în stare de acidoză şi în urina subiecţilor supuşi unui post glucidic sever (5). ~ **α-hidroxiciclohexilbutirie**, Ciclobutirol. ~ **5-hidroxiindolacetic**, produs final de degradare a serotoninei, prezent în cantităţi mari în urina bolnavilor cu sindrom carcinoid (15). ~ **hidroxi-16-palmitic**, Juniperină. ~ **hidroxipropionic**, Acid lactic. ~ **hipoxantinic**, Acid inozinic. ~ **hipuric**, sin. : *Acid benzoilaminoacetic*, $C_9H_9NO_3$, metabolit prezent în urina animalelor erbivore; la om apare ca produs de degradare proteică, fiind sintetizat în ficat prin glicocoloconjugarea acidului benzoic şi eliminat sub această formă pe cale renală; dozarea sa în urina umană, după administrarea de benzoat, serveşte ca test al capacităţii antitoxice a ficatului (5; 15). ~ **3-indolilacetic**, Acid β-indolilacetic. ~ **β-indolilacetic**, sin. : *Acid 3-indolilacetic, Heteroauxină, Rizopină*, în organismul uman, acidul β-indolilacetic constituie un proces de degradare a creatininei şi apare în urină în cantităţi crescute (peste 2 μg/litru) în cazurile de disfuncţii hepatice, însoţind fenilcetonuria; de asemenea este un produs al degradării bacteriene a triptofanului şi apare în urină în unele stări infecţioase intestinale, cistite etc.; prin decarboxilare dă naştere la scatol; constituie un factor de creştere pentru anumite bacterii, drojdii, mucegaiuri, iar asupra plantelor are acţiune de auxină (5). ~ **β-indolil-α-aminopropionic**, Triptofan. ~ **inozin-5'-fosforic**, Acid inozinic. ~ **inozinic**, sin. : *Acid hipoxantinic, Acid inozin-5'-fosforic*, mononucleotid format din hipoxantină, riboză şi acid fosforic; este un produs secundar de degradare a acizilor nucleici şi este prezent în muşchii striaţi (5). ~ **iodoalfionic**, Feniodol. ~ **iofenoic**, compus triiodat folosit ca substanţă de contrast pentru colecistografii (13). ~ **iopanoic**, compus triiodat folosit ca substanţă de contrast pentru colecistografii; are şi efect uşor laxativ (13). ~ **lactic**, sin. : *Acid hidroxipropionic*, $CH_3.CHOH.COOH$, acid monocarboxilic, prezentînd o formă stereoizomerică dextrogiră (în muşchi), alta levogiră (produsă prin fermentarea dextrozei de către *Micrococcus acidi levolactici*) şi alta racemică (acid dl-lactic, prezent în produsele de fermentaţie ale laptelui, cărnii şi altor alimente); în organism constituie unul dintre produşii catabolismului anoxibiotic al glucozei; se acumulează în muşchi, în cursul efortului acut prelungit; este folosit ca agent caustic, antiseptic intestinal, antidiareic şi ca medicaţie de substituţie în hipo- sau anaciditate gastrică. După Müller, ar interveni în patogenia cariei dentare ca factor decalcifiant al smaltului (5; 13; 38). ~ **lactobionic**, $C_{12}H_{20}O_{12}.H_2O$, acid nestabil, rezultat prin oxidarea lactozei; prin hidroliză dă galactoză şi acid glucuronic (5). ~ **lauric**, Acid dodecanoic. ~ **levulic**, sin. : *Acid levulinic, Acid cetovalerianic*, acid

cetonic utilizat în sintezele industriale pentru prepararea cauciucului sintetic şi maselor plastice (5). ~ **levulinic**, Acid levulic. ~ **lignoceric**, sin.: *Acid tetracozanic*, $C_{24}H_{48}O_2$, acid gras natural, cu lanţ aciclic cu 24 atomi de C şi punctul de topire la 80,5°C; este unul din componenţii de bază ai cerazinelor (cerebrozide) (5). ~ **limfocentric**, substanţă ipotetică al cărei exces ar produce leucoza limfatică (19). ~ **linoleic**, sin.: *Acid linolic*, acid gras nesaturat, vezi Acid linolenic (15). ~ **linolenic**, acid gras nesaturat; participă împreună cu acizii linoleic şi arahidonic la metabolizarea grăsimilor, favorizînd degradarea lor; lipsa acizilor graşi nesaturaţi din alimentaţie predispune la ateroscleroză (15). ~ **linolic**, Acid linoleic. ~ **lipoic**, sin.: *Acid 6,8-tioctic*, acid organic cu 8 atomi de carbon şi o grupare disulfhidrică, deţinînd rol de coenzimă într-o serie de procese metabolice esenţiale, cum este conversia piruvatului în acetil-coenzima A (5). ~ **litocolic**, acid organic, derivat sterolic, avînd ca structură de bază nucleul ciclopentanfenantrenic al tuturor acizilor colici, coprosterolului şi colesterolului; se găseşte în secreţia biliară (5). ~ **malic**, sin.: *Acid oxisuccinic*, HOOC.CHOH.$CH_2$COOH, acid organic monohidroxidicarboxilic, component al ciclului Krebs; se găseşte liber în sînge în cantităţi de 0,46 ± 0,14 mg/100 ml (5). ~ **malonic**, sin.: *Acid propandioic*, HOOC.$CH_2$.COOH, acid organic dicarboxilic, format prin oxidarea acidului malic; are acţiune inhibitorie asupra mai multor procese enzimatice de oxido-reducere (5). ~ **mandelic**, sin.: *Acid amigdalic, Acid fenilglicolic, Acid feniloxiacetic*, $C_6H_5$.CHOH.COOH, acid organic aromatic, monohidroximonocarboxilic; ia parte la procesele de detoxifiere, realizînd conversiunea derivaţiilor cian în tiocianaţi; este folosit uneori ca antiseptic urinar, în special în infecţiile cu *Escherichia coli* (5; 13). ~ **mercapturic**, derivat al cisteinei acetilate, care are capacitatea de a se combina cu hidrocarburile aromatice halogenate, neutralizînd toxicitatea acestora şi asigurînd eliminarea lor pe cale renală (5). ~ **metacrilic**, lichid obţinut din cianhidrina acetonei care, prin tratare cu acid sulfuric, se saponifică şi pierde o moleculă de apă; polimerizează cu uşurinţă; este o componentă a răşinilor acrilice folosite în stomatologie (39). ~ **metanoic**, Acid formic. ~ **metilguanidinacetic**, Creatină. ~ **p-metoxibenzoic**, Acid anisic. ~ **3-metoxi-4-hidroximandelic**, Acid vanilmandelic. ~ **mevalonic**, acid organic dihidroximonocarboxilic, intermediar principal în biosinteza substanţelor cu nucleu aromatic (steroizi, carotenoizi, terpene) (5). ~ **micocerasic**, component al bacilului Koch, care împreună cu acidul micolic şi ftiocerolul constituie o ceară nesaponificabilă acidorezistentă; ar determina proliferarea celulelor conjunctive nediferenţiate (34). ~ **micolic**, component al bacilului Koch, care împreună cu ftiocerolul şi acidul micocerasic constituie o ceară nesaponificabilă; de acidul micolic este legată acidorezistenţa bacilului (34). ~ **mielocentric**, substanţă ipotetică al cărei exces ar produce leucoza mieloidă (19). ~ **miristic**, sin.: *Acid tetradecanoic*, acid gras alifatic superior, întîlnit în cea mai mare parte a grăsimilor vegetale şi animale (5). ~ **mucoitin sulfuric** compus similar acidului condroitinsulfuric, dar conţinînd glucozamină în loc de galactozamină; se găseşte în mucina salivară, gastrică şi a cordonului ombilical, precum şi în corpul vitros (15). ~ **muramic**, glucid aminat, component principal al mucopolizaharidelor din peretele celular al bacteriilor (5). ~ **muriatic**, acid clorhidric comercial în soluţie de 37% (39). ~ **nalidixic**, derivat naftiridinic cu acţiune bactericidă faţă de germeni gramnegativi; administrat oral realizează concentraţii active în urină, fiind indicat în infecţiile urinare (14). ~ **nervonic**, acid gras nesaturat, cu un lanţ cu 24 atomi de carbon, prezent în nervonă (5). ~ **neuraminic**, $C_9H_{17}O_8N$, aminoacid monoaminomonocarboxilic, derivat al acidului sialic; ia parte la formarea mucolipidelor (gangliozide) (5). ~ **nicotinic**, sin.: *Acid piridin-3-carbonic*, $C_5H_4N$.COOH, acid aromatic cu nucleu piridinic, metabolit intermediar în sinteza vitaminei PP şi a nucleotidelor piridinice; în terapeutică este folosit ca vasodilatator, indicat în unele afecţiuni vasculospastice periferice şi în angina de piept; în doze mari este hipocolesterolemiant. În urina de 24 ore, împreună cu alţi metaboliţi ai nicotinamidei, se elimină în mod normal 0,4—2 mg acid nicotinic (5; 13). ~ **nitric**, Acid azotic. ~ **nordihidroguaiaretic**, vezi Antioxidant alimentar. **Acizi nucleici**. Polimeri tetranucleotidici formaţi dintr-o bază purinică sau pirimidinică, acid fosforic şi o pentoză, constituenţi permanenţi şi ubicuitari ai materiei vii. Greutatea lor moleculară variază între 25 000 şi $160 \times 10^6$ daltoni; au o structură filiformă, în general, în care nucleotizii sînt legaţi între ei prin legături monofosfodiester 3′, 5′; constituie baza chimică a funcţionalităţii aparatului genetic în exercitarea funcţiilor de ereditate, variabilitate şi determinism al caracterelor organismelor (17). ~ **octadecenoic**, Acid oleic. ~ **n-octanoic**, Acid caprilic. ~ **oleic**, sin.: *Acid octadecenoic*, $CH_3.(CH_2)_7.CH = CH.(CH_2)_7.COOH$, acid gras nesaturat, cu un lanţ de 18 atomi de carbon şi dublă legătură nesaturată în poziţia $C_9-C_{10}$; este prezent în concentraţii

mari în grăsimile neutre (pînă la 65,57% din totalul acizilor graşi), luînd parte la formarea oleidelor (5). ~ **oleostearic**, acid gras trietenic, avînd un lanţ cu 18 atomi de carbon, ca şi acidul oleic, şi corespunzînd formulei brute $C_nH_{2n-5}O_2$; este prezent în mici cantităţi în grăsimile neutre, alături de ceilalţi acizi graşi trietenici: acidul linolenic şi acidul γ-linoleic (5). **Acizi organici.** Substanţe organice care conţin grupa funcţională carboxil (—CO.OH); după numărul grupelor carboxil conţinute, acizii organici se clasifică în mono-, di-, tri- şi policarboxilici; în funcţie de coexistenţa altor grupe funcţionale în moleculă, se deosebesc hidroxiacizi, aminoacizi, tioacizi etc. (5). ~ **orniturie**, sin.: *Acid dibenzoilornitinic*, compus rezultat din conjugarea ornitinei cu două molecule de acid benzoic; procesul de conjugare are loc, la păsări, la nivelul celulelor renale şi are ca rezultat neutralizarea toxicităţii şi eliminarea acidului benzoic (5). ~ **orotic**, $C_5H_4O_4N_2$, precursor al bazelor organice pirimidinice (5). ~ **ortoarsenic**, Acid arsenic. ~ **ortohidroxibenzoic**, Acid salicilic. ~ **oxalacetic**, HOOC—CO—$CH_2$COOH, cetoacid dicarboxilic, rezultat din reacţia de transaminare a acidului aspartic; are rol important în ciclul acizilor tricarboxilici (15). ~ **oxalic**, HOOC.COOH, acid organic folosit ca antiseptic, decolorant şi în tehnica fotografică (13). ~ **oxalurie**, $H_2$.N.CO.NH.CO.COOH, aminoacid monocarboxilic prezent în unele urini patologice (5). ~ **oxamic**, monoamida acidului oxalic (5). ~ **β-oxibutirie**, $CH_3$.CH(OH).$CH_2$.COOH, oxiacid monocarboxilic prezent în urina diabeticilor (corp cetonic) (5). ~ **β-oxi-β-carboxiglutaric**, Acid citric. ~ **4-oxichinolin-2-carbonic**, Kinurenină. ~ **oxisuccinic**, Acid malic. ~ **palmitic**, sin.: *Acid hexadecanoic*, $CH_3.(CH_2)_{14}$.COOH, acid gras saturat, prezent în ţesutul adipos sub forma esterificată cu glicerolul (aproximativ 30% din grăsimile neutre sînt constituite din acid palmitic) (5). ~ **palmitoleic**, derivatul nesaturat al acidului palmitic, rezultat în organism prin dehidrogenarea acidului palmitic la carbonii $C_9$—$C_{10}$ (5). ~ **pantotenic**, vitamină din complexul B, hidrosolubilă, activă sub formă conjugată, intrînd în structura coenzimei A; favorizează creşterea şi previne unele manifestări exsudative cutanate la puii de găină şi şobolani; în organism, acidul pantotenic este sintetizat din acid pantoic şi β-alanină; acidul pantotenic se găseşte în sînge în concentraţie de 25—40 μg/100 ml şi se elimină, la adult, în cantitate medie de 3,5 mg în urina de 24 ore; scăderi ale valorilor eliminării renale au fost semnalate în unele leucemii (5; 15). ~ **paraaminobenzoic**, abreviat PAB, sin.: *Vitamina H'*, factor de creştere şi menţinere a integrităţii structurale a ţesuturilor şi în special a tegumentelor şi fanerelor, făcînd parte din grupul vitaminelor B; are rol important în sinteza acidului folic şi este un inhibitor al acţiunii bacteriostatice a sulfamidelor (13; 15). ~ **paraaminohipuric**, abreviat PAH, derivat aminat al acidului hipuric, rezultat din combinarea acidului paraaminobenzoic cu glicina din ficat; este folosit pentru determinarea debitului sanguin renal (15). ~ **paraaminosalicilic**, abreviat PAS, derivat aminat al acidului salicilic cu proprietăţi bacteriostatice faţă de bacilul Koch atît *in vitro*, cît şi *in vivo*, întrebuinţat în tratamentul tuberculozei (34). ~ **penicilic**, produs intermediar al sintezei organice a penicilinei (5). ~ **pentahidroxicaproic**, Acid gluconic. ~ **percloric**, $HClO_4$, lichid volatil, puternic caustic, exploziv (5). ~ **picric**, acid organic, topic astringent şi slab antiseptic, folosit limitat în unele dermatite şi în arsuri (13). ~ **pimelic**, sin.: *Acid heptandioic*, HOOC.$(CH_2)_5$.COOH, acid organic dicarboxilic, precursor al biotinei, omolog al acidului adipic (5). ~ **piridin-3-carbonic**, Acid nicotinic. ~ **pirolidin-α-carboxilic**, Prolină. ~ **piruvic**, sin.: *Acid propanoic*, $CH_3$.CO.COOH, cetoacid monocarboxilic, care deţine rol important în metabolismul intermediar, constituind veriga de legătură între catabolismul glucidic şi metabolismele lipidic şi protidic, prin intermediul ciclului Krebs; în condiţii de anaerobioză, acidul piruvic este supus unor modalităţi variate de degradare, producînd acizii lactic, formic, propionic, acetic, butiric şi alţi produşi de fermentaţie (5). ~ **propandioic**, Acid malonic. ~ **propanoic**, Acid piruvic. ~ **propionic**, $CH_3.CH_2$.COOH, acid monocarboxilic produs obişnuit al procesului de fermentaţie alcoolică (5). ~ **pteroilglutamic**, Acid folic. ~ **racemic**, amestec optic inactiv de acizi levogiri şi dextrogiri (5). ~ **ribonucleic**, abreviat ARN, RNA, acid nucleic alcătuit din ribonucleotide sub formă de structură primară monocatenară sau sub formă bicatenară dublu helicoidală; este sintetizat în nucleul celular, de unde difuzează în mare parte în citoplasmă; există 3 tipuri de acid ribonucleic, cu structură şi funcţii diferite în biosinteza proteinelor (17). ~ **ribonucleic adaptor**, Acid ribonucleic solubil. ~ **ribonucleic informaţional**, Acid ribonucleic mesager. ~ **ribonucleic mesager**, abreviat ARNm, sin.: *Acid ribonucleic informaţional*, unul dintre cele 3 tipuri de acid ribonucleic, cu structură monocatenară, răspîndit ubicuitar în materia vie; în celule este sintetizat la nivelul aparatului genetic, prin reacţia biosintetică de

transcriere, fiecare genă care se exprimă fenotipic contribuind cu rol de matrice la sinteza de ARNm care, la rîndul lui, are rol de matrice în biosinteza proteinelor; el translocă mesajul genetic din secvenţa dezoxinucleotidică în angrenajul biochimic al sintezei proteinelor, prin intermediul său aparatul genetic determinîndu-şi expresia fenotipică (17). ~ **ribouucleic ribozomal**, abreviat ARNr, unul dintre cele 3 tipuri de acizi nucleici; se găseşte în particulele ribozomale ale citoplasmei, constituind 80—90% din totalitatea acizilor ribonucleici celulari; la bacterii s-au găsit 3 componente de ARNr, diferite prin modul de sedimentare în cursul ultracentrifugării, iar ARNr animal pare să fie foarte asemănător cu cel bacterian; în mecanismul biosintezei proteinelor, el are rolul de a ajuta stabilizarea acidului ribonucleic mesager (17). ~ **ribonucleic solubil**, abreviat ARNs, sin.: *Acid ribonucleic adaptor, Acid ribonucleic de transfer*, specie moleculară de ARN, cu funcţie de a transfera aminoacizii activaţi la polizomi, unde sînt incorporaţi specific în lanţul polipeptidic în curs de sinteză; este un acid nucleic care poartă numele de solubil, pentru că rămîne în soluţia supernatantă după centrifugarea unui omogenat celular la 100 000 g, timp de 120 minute. Se mai numeşte şi ARN de transfer, deoarece poartă şi transferă aminoacizii, iar pentru că adaptează aminoacizii într-o locaţie specifică în proteină a mai fost numit şi adaptor. Există cel puţin 20 molecule diferite de ARNs, fiecare dintre ele fiind specifică pentru un aminoacid diferit (17). ~ **ribonucleic de transfer**, abreviat ARNt, Acid ribonucleic solubil. ~ **ricinoleic**, hidroxiacid monocarboxilic nesaturat, prezent sub formă de ester al glicerinei în uleiul de castor (5). ~ **salicilic**, sin.: *Acid ortohidroxibenzoic*, iritant local, topic keratoplastic (în concentraţie mică) şi keratolitic (în concentraţie mare), antiseptic şi fungicid; este folosit în dermatologie şi pentru conservarea alimentelor (13). ~ **salicilurie**, produsul de eliminare urinară a acidului salicilic (5). ~ **shikimic**, $C_6H_6(OH)_3.COOH$, metabolit intermediar important în biosinteza mai multor produşi aromatici, printre care tirozina, triptofanul, fenilalanina, p-aminobenzoatul şi p-hidroxibenzoatul (5). ~ **sialic**, sin.: *Acid N-acetilneuraminic*, $C_{11}H_{19}O_{10}N$, acid organic monocarboxilic identificat în sfingolipide, mucine şi mucopolizaharide (5). ~ **silicic coloidal**, sol sau gel care ia naştere în organism prin solubilizarea bioxidului de siliciu inhalat; i s-a atribuit, în mod nejust, un rol deosebit în patogenia silicozei (9). ~ **stearic**, acid gras folosit în medicină ca excipient pentru supozitoare, unguente, învelişuri enterosolubile pentru pilule (13). ~ **succinic**, sin.: *Acid etilendicarboxilic*, $HOOC(CH_2)_2COOH$, acid dibazic component al ciclului tricarboxilic şi care, sub influenţa succindehidrogenazei se transformă în acid fumaric; are proprietăţi diuretice şi antispastice (5; 15). ~ **sulfoconjugat**, compus al acidului sulfuric eliminat în urină şi produs prin conjugarea fenolului, crezolului sau altor compuşi aromatici ingeraţi (5). ~ **sulfuric**, $H_2SO_4$, acid mineral puternic, higroscopic, cu multiple utilizări în analiza chimică. Vezi şi Intoxicaţia prin acid sulfuric (5). ~ **sulfuric aromatic**, soluţie alcoolică de acid sulfuric (10—20%), cu adaos de substanţe aromatice (scorţişoară şi ghimber), folosit în stomatologie în tratamentul parodontitei (39). ~ **tanic**, $C_{14}H_{10}O_9$, acid organic puternic astringent, prezent în unele vegetale (5). ~ **tartric**, sin.: *Acid 2,3-dihidroxibutandioic*, în uz intern stimulează secreţia pancreatică, iar în uz extern are acţiune antipruriginoasă (14). ~ **taurocolic**, $C_{26}H_{45}NSO_7$, acid biliar, rezultat din conjugarea acidului colic cu taurina (15). ~ **tetracozanic**, Acid lignoceric. ~ **tetradecanoic**, Acid miristic. ~ **timidilic**, Timidin-5'-fosfat. ~**timonucleic**, Acid dezoxiribonucleic. ~ **6,8-tioctic**, Acid lipoic. ~ **transbutendioic**, Acid fumaric. ~ **tribetanaftilrosanilintrisulfonic**, Albastru de isamină. ~ **tricloracetic**, $CCl_3.COOH$, acid larg utilizat în analizele biochimice ca precipitant al proteinelor şi în terapeutică pentru acţiunea sa caustică (5). ~ **3, 4, 5-trihidroxibenzoic**, Acid galic. ~ **tris-(hidroximetilamino)-metan**, aminoacid hidroxilat şi metilat, obţinut pe cale sintetică prin derivare substituită de la metan; se prezintă sub formă de cristale albe, foarte uşor solubile în apă; este folosit la prepararea soluţiilor-tampon, larg utilizate în biochimie şi enzimologie, în special (5). ~ **tuberculostearic**, acid monocarboxilic complex, prezent în fracţiunea lipidică acetonosolubilă extrasă din bacilul tuberculozei (5). ~ **undecilenic**, acid gras folosit ca antifungic local în dermatologie (13). ~ **ureino-α-aminovalerianic**, Citrulină. ~ **uric**, sin.: *2,6,8-Trioxipurină*, acid sub formă de cristale albe greu solubile în apă, care se comportă ca acid bazic şi prezintă tautomerie lactam-lactamică, între formele „oxi" şi „oxo"; constituie produsul final de catabolizare a nucleoproteinelor; în mod normal, în sînge este prezent în concentraţii de 2,6—3,6 mg/100 ml, iar în salivă în concentraţii de 15—30 mg/litru (adult); valori crescute se găsesc în gută, artritism etc. (5). ~ **uridilic**, sin.: *Acid uridin-5'-monofosfat*, derivatul fosforilat al uridinei; este un metabolit intermediar în sinteza pirimidinelor (5). ~ **uridin-5'-monofosfat**, Acid

uridilic. ~ **valerianic,** Acid valeric. ~ **valeric,** sin.: *Acid valerianic, Acid butilcarboxilic,* $CH_3.(CH_2)_3.COOH$, acid organic prezent în rădăcinile unor plante (*Valeriana officinalis* şi *Angelica archangelica*); sărurile sale au proprietăţi calmante (5). ~ **vanilmandelic,** sin.: *Acid 3-metoxi-4-hidroximandelic,* produs de degradare finală a catecolaminelor, prezent în urină în cantitate de 2—4 mg/24 ore; în feocromocitom, excreţia urinară creşte considerabil, atingînd valori de 150—250 mg/24 ore (15). ~ **xantilic,** nucleotid format din xantină, riboză şi acid fosforic; metabolit intermediar în procesul de sinteză a acizilor adenilic şi guanilic pe seama acidului inozinic (5). ~ **xanturenic,** sin.: *Acid 4,8-dihidroxichinolin-2-carboxilic,* $C_{22}H_{23}O_{16}N$, produs colateral al transformării triptofanului în nicotinamidă; se elimină urinar sub formă de compuşi de conjugare cu acidul glucuronic sau cu serina (5). ~ **xenazoic,** derivat de acid p-aminobenzoic cu acţiune antivirotică, mai ales faţă de virusul gripal (14).

**Acidaminurie,** sin.: *Aminacidurie.* Eliminarea în exces prin urină a acizilor aminaţi serici; este întîlnită în insuficienţe hepatice concomitent cu creşterea concentraţiei acizilor aminaţi respectivi în sînge (16).

**Acidemie.** Creşterea concentraţiei ionilor de hidrogen în sînge, evidenţiată prin scăderea valorii pH-ului sanguin sub 7,35 (5).

**Acidifiere.** 1. Adăugare de acid într-o soluţie (5). 2. Conversiunea unei substanţe într-un acid (5). ~ **urinii,** mecanism renal de eliminare a excesului de $H^+$ şi de economisire a bazelor fixe, realizat în tubii contorţi distali şi în tubii colectori, prin schimburi ionice şi prin amoniogeneză. Procesele fundamentale ale acestui mecanism sînt reprezentate de formarea $H^+$ în celulele tubulare (prin hidratarea $CO_2$, catalizată de carboanhidrază, urmată de disocierea spontană a $H_2CO_3$ rezultat) şi de excretarea $H^+$ în lumenul tubular, în schimbul $Na^+$ furnizat de lichidul din lumen; cuplate cu aceste procese se desfăşoară: reabsorbţia unei cantităţi de $Na^+$ în schimbul $K^+$ excretat din celulele tubulare; reabsorbţia bicarbonatului (format în celule); retrodifuziunea $Cl^-$ din lichidul tubular (25).

**Aciditate.** Concentraţia în acid a unei soluţii, exprimată de obicei prin valoarea pH-ului sau măsurată titrimetric cu ajutorul unei baze (5). ~ **apei,** apa din natură are în general un pH neutru sau uşor alcalin. Apele subterane sînt în general mai acide decît cele de suprafaţă, unele avînd un caracter net acid (ape carbogazoase). Standardul de stat privitor la condiţiile de potabilitate a apei prevede ca pH-ul să fie cuprins între 7 şi 8, cu limite excepţionale între 6,5 şi 8,5 pentru bazinele de categoria I şi a II-a şi de 6,5—9 pentru categoria a III-a (20). ~ **gastrică,** gradul de aciditate a sucului gastric, conferit de prezenţa acidului clorhidric liber şi combinat cu mucus, pepsină, acid lactic, cloruri etc. Aciditatea liberă este de 0,40—0,50 g%, iar aciditatea totală (liberă + combinată) de 0,45—0,60 g%, conferind sucului gastric un pH de 0,9—1, cu variaţii mari în plus (2,5) sau în minus (0,1—0,2). Acidul clorhidric, ca principal factor de acidifiere a sucului gastric, participă la digestia clorhidropeptică a albuminelor pînă la stadiul de albumoze şi peptone (15). ~ **laptelui,** se datoreşte activităţii florei de fermentaţie lactică (*Streptococcus lactis, Streptococcus cremoris, Streptococcus termophilus, Lactobacilus casei, Lactobacilus acidophilus* etc.), care provoacă fermentarea lactozei. Cu ajutorul acestei fermentaţii dirijate se prepară cea mai mare parte din produsele lactate acide (iaurt, lapte bătut etc.). Aciditatea laptelui se exprimă în grade Törner. Aciditatea maximă admisă este de 22°T, un lapte mai acid precipitînd la pasteurizare (20). ~ **urinară,** proprietate fizico-chimică a urinii, determinată de funcţia renală de eliminare a excesului de $H^+$ şi de economisire a bazelor fixe şi apreciată cu ajutorul pH-ului urinii şi al aciditătii urinare titrabile (25). ~ **urinară titrabilă,** cantitatea de acizi din urină, evaluată prin neutralizarea urinii pînă la pH 7,4 cu hidroxid de sodiu *n*/10. Valorile ei (normal, 50—70 mEq/24 ore sau 200—300 ml NaOH/24 ore) cresc în acidoze (cu excepţia acidozei din insuficienţa renală) şi scad în alcaloze (25). ~ **urinară totală,** valoarea cantităţii totale de $H^+$ care se elimină prin urină, rezultînd din însumarea aciditătii titrabile cu ionii de amoniu şi echivalentul diferenţei dintre bicarbonaţii filtraţi şi cei excretaţi (25).

**Acidofilie** (lat. *acidus* = acru + gr. *philein* = a iubi). Oxifilie. ~ **hipofizară,** Eozinofilie hipofizară.

**Acidorezistenţă.** 1. Rezistenţă la acţiunea unui acid (5). 2. În bacteriologie, noţiunea defineşte calitatea unor bacterii de a rezista la acţiunea decolorantă a acizilor, după ce au fost colorate cu fucsină (grupul bacteriilor acidorezistente, genul *Mycobacterium*) (3).

**Acidoză** (lat. *acidus* = acru + *-oză*). Perturbarea echilibrului acido-bazic în organism cu predominanţa componentei acide, ca urmare fie a reducerii bazelor, fie acumulării de metaboliţi acizi. Acidoza poate fi compensată sau decompensată, după cum pH-ul rămîne în limite normale sau scade sub valoarea minimă

fiziologică de 7,35 (5; 15). ~ **bucală,** scăderea pH-ului salivar sub 7 în unele stări patologice (diabet) (38). ~ **insuficienței renale,** sin.: *Acidoză uremică,* tip de acidoză metabolică asociată nefropatiilor cu insuficiență renală globală, în care, ca urmare a distrugerii parenchimului renal, se produce, pe de o parte, o reducere a filtratului glomerular cu reținerea de acizi ficși (fosfați, sulfați, acizi organici) și, pe de altă parte, o alterare a capacității tubulare de excreție a ionilor de hidrogen, cu reducerea consecutivă a reabsorbției sodiului și bicarbonaților; acidoza insuficienței renale (cu excepția celei din unele pielonefrite cronice) se însoțește de azotemie, hipocloremie și eliminarea de urini acide (25). ~ **metabolică,** stare de acidoză primară (nerespiratorie), produsă prin mecanisme multiple: acumularea excesivă de anioni organici (acid lactic, acizi cetonici), pierderi excesive de sodiu (diaree, fistulă sau drenaj intestinal, nefropatii, insuficiență corticosuprarenală), reducerea capacității renale de a excreta ionii de hidrogen, administrare excesivă de săruri de amoniu, ingerare de clorură de calciu, traumatisme tisulare. Tabloul clinic depinde de cauza declanșatoare, însă este dominat de sindromul de hiperventilație (33). ~ **renală,** stare de acidoză metabolică generată de o afecțiune renală; poate fi de două tipuri principale: acidoza insuficienței renale (acidoza uremică) și acidoza tubulară renală (25). ~ **renală hipercloremică,** acidoză renală însoțită de creșterea concentrației clorului seric; poate fi secundară unor insuficiențe renale cronice (în special celor din pielonefritele cronice prin uropatii obstructive), anastomozelor ureterodigestive și plastiilor de căi urinare cu mucoasă digestivă, dar mai ales unor tubulodisplazii (formele complete de sindrom Fanconi-De Toni-Debré, sindromul Lowe-Terrey-Mc Lachlan); forma primitivă de acidoză renală hipercloremică realizează sindromul Albright-Buttler-Lightwood (25). ~ **renală hipercloremică primitivă,** sin.: *Sindromul Albright-Buttler-Lightwood,* afecțiune renală rară, de cauză necunoscută, caracterizată prin rahitism sau (la adult) osteomalacie și acidoză renală hipercloremică, la care se pot asocia: hipokaliemie (cu semne clinice corespunzătoare), hipofosfatemie, litiază renală și nefrocalcinoză bilaterală (frecvent infectată); tulburările se datorează unui defect al excreției $H^+$ la nivelul tubilor distali, ca urmare fie a unui deficit de carboanhidrază, fie mai probabil a unui deficit enzimatic al sistemului energetic tubular; consecutiv, scad reabsorbția de bicarbonat și amoniogeneza, crește eliminarea urinară de cationi (fuga calciului determină în plus un hiperparatiroidism secundar). Boala are două forme clinice: a) forma copilului mare și a adultului (sindromul Albright-Buttler), probabil familială, cu evoluție ireversibilă către insuficiența renală cronică; b) forma sugarului (sindromul Lightwood), fără caracter familial, cu evoluție favorabilă (complet reversibilă) (25). ~ **renală hipocloremică,** stare de acidoză metabolică întîlnită în majoritatea cazurilor de insuficiență renală cronică; în forma primitivă (cu rahitism tardiv) realizează sindromul Boyd-Stearns (25). ~ **renală hipocloremică cu rahitism tardiv,** Sindromul Boyd-Stearns. ~ **respiratorie,** stare caracterizată prin creșterea primară respiratorie a $CO_2$; poate fi decompensată (bicarbonatul standard nu este crescut), parțial compensată (bicarbonatul crescut fără normalizarea pH-ului) și compensată (bicarbonat crescut cu pH normal). Se produce printr-o creștere inițială a presiunii parțiale a $CO_2$ în sîngele arterial (hipercapnie), din cauza unei hipoventilații alveolare (insuficiență respiratorie manifestă). Hipercapnia poate duce la apariția de fenomene generale grave, ca: narcoză, edem cerebral și comă, de cele mai deseori ireversibile. Compensarea se poate face prin mecanisme tisulare, renale și digestive (34). ~ **tubulară renală,** tip de acidoză metabolică secundară unei tulburări a mecanismului tubular de acidifiere a urinii, caracterizată, în general, prin absența hiperazotemiei, prezența hipocloremiei (eventual a hiponatremiei, a hipokaliemiei și hipocalcemiei), eliminarea de urini relativ alcaline. Etiopatogenic, poate fi realizată prin: a) deficit tubular proximal de reabsorbție a bicarbonatului (în formele complete de sindrom De Toni-Debré-Fanconi, „diabetul bicarbonatat"); b) tulburări ale schimburilor ionice tubulare (în acidoza renală hipercloremică primitivă; în administrarea de inhibitori ai carboanhidrazei sau de doze mari de vitamină D; în pielonefrite ș.a.); c) tulburare a amoniogenezei (în sindromul Lowe-Terrey-McLachlan) (25). ~ **tubulară renală incompletă,** formă subclinică, latentă, de acidoză tubulară renală, în care, tulburarea unuia dintre mecanismele tubulare de excreție a ionilor de $H^+$ este compensată prin intervenția celorlalte mecanisme (25). ~ **uremică,** Acidoza insuficienței renale.

**Acidulat.** 1. Care are caractere acide (32). 2. Lichid care conține un acid slab (32).

**Acidurie.** Eliminarea în exces a unui acid prin urină (15). ~ **β-aminoizobutirică,** afecțiune nefrotubulară primitivă, cu caracter familial, total asimptomatică, caracterizată prin creșterea eliminării urinare a acidului β-aminoizobutiric și datorită unui defect specific de reabsorbție tubulară a acestuia (25). ~ **argininsucci-**

**nică,** sin. : *Boala Allan-Cusworth-Dent,* afecțiune metabolică rară, caracterizată prin eliminarea urinară excesivă a acidului argininsuccinic, prin întîrziere mintală și alterări ale electroencefalogramei; este atribuită absenței (probabile) a enzimei care scindează acidul argininsuccinic în arginină și acid fumaric (25). ~ **organică,** sin. : *Sindromul Lowe, Sindromul Lowe-Terrey-McLachlan, Sindromul oculocerebrorenal,* sindrom complex, cu caracter adeseori familial, care afectează numai băieții și care se manifestă clinic prin tulburări oculocerebrale și rahitism vitaminorezistent sever, iar umoral prin hipofosfatemie și acidoză hipercloremică asociate cu hiperaminoacidurie globală, hiperfosfaturie, hipercalciurie, glicozurie intermitentă, proteinurie moderată și urini alcaline; boala este atribuită unui defect tubular multiplu, de reabsorbție a fosfaților, aminoacizilor, glucozei și bicarbonatului, fie primitiv, fie dobîndit în urma unei tulburări idiopatice de absorbție intestinală a calciului, cu hiperparatiroidism secundar și cu perturbări ale mecanismelor de transport tubular (25). ~ **orotică ereditară,** afecțiune metabolică ereditară rară, caracterizată prin anemie megaloblastică, rezistentă la tratamentele uzuale, tulburări de creștere și excreție urinară excesivă de acid orotic; boala a fost atribuită unui dublu defect enzimatic, determinat genetic, care tulbură sinteza pirimidinică prin blocarea conversiunii acidului orotic în acid uridilic (25). ~ **paradoxală,** eliminarea unei urini acide în condițiile unei alcaloze sistematice, proprie nefropatiei kaliopenice și explicată prin diminuarea, din cauza hipokaliciției, a cotei de $K^+$ folosită pentru schimbul cu $Na^+$ reabsorbit și prin suplinirea deficitului de excreție a $K^+$ cu ajutorul unei excreții crescute de $H^+$ (25).

**Acies** (lat. = margine, tăiș). Termen folosit în nomenclatura anatomică cu semnificația de margine (1). ~ **thalami optici,** *Stria medullaris thalami.*

**Acil.** R.CO-. Denumire utilizată pentru radicalii organici monovalenți derivați de la acizii organici prin eliminarea unei grupări hidroxil din carboxilul acidului respectiv (5).

**Acin.** *Acinus.*

**Acinus** (lat. strugure), sin. : *Acin.* Diviziune saculară terminală a unei glande, posedînd un lumen (1).

**Ackermann, F. Metoda ~,** procedeu de mărire a eficienței masticatorii și de echilibrare ocluzală a protezelor prin șlefuire selectivă, care constă din eliminarea zonelor ocluzale excesive cu efect basculant, îngustarea suprafețelor ocluzale și crearea de spații subocluzale (39).

**Ackroyd, J. F. Testul ~,** test folosit pentru depistarea alergiei medicamentoase. Se efectuează studiindu-se acțiunea substanței incriminate asupra retracției cheagului din sîngele bolnavului (determinarea indirectă a dispariției trombocitelor prin diminuarea activității retractozimului) (19).

**Acladioză.** Micoză cutanată exotică datorită ciupercii *Acladium Castellani,* caracterizată prin leziuni inițial nodulare, urmate apoi de ulcerații evoluînd cronic și fără tendință de vindecare (12).

**Acleistocardie** (*a-* + gr. *kleistos* = închis + *kardia* = inimă). Persistența după naștere a *foramen ovale* a inimii (32).

**Aclimatizare.** Proces fiziologic de adaptare a organismului la un macro- sau microclimat deosebit de cel în care a trăit anterior (9). ~ **la altitudine,** adaptarea organismului uman la înălțimi, caracterizată prin hiperventilație pulmonară, mărirea debitului cardiac, hemoconcentrație, poliglobulie reală și de repartiție, hipocapnie și lactacidemie crescută (34).

**Aclorhidrie,** sin. : *Anaclorhidrie.* Absența acidului clorhidric din secreția gastrică, întîlnită în cursul unor gastrite cronice, al anemiei pernicioase și în cele mai multe din cancerele gastrice (16).

**Acloropsie** (*a-* + gr. *chloros* = verde + *opsis* = vedere). Deuteranopie.

**Acmee** (gr. *akme* = vîrf). *Fastigium.*

**Acmen** (gr. *akme* = vîrf). *Fastigium.*

**Acnee** (gr. *akme* = vîrf). Leziune inflamatorie foliculară de origine seboreică, avînd de cele mai multe ori ca substrat un dezechilibru între androgeni și estrogeni (12). ~ **bromică,** vezi Acnee medicamentoasă. ~ **caşecticilor,** termen vechi pentru tuberculidele papulonecrotice (12). ~ **clorică,** dermatoză profesională cu erupție acneiformă, întîlnită la muncitorii care lucrează cu clor și naftaleni clorați (9). ~ **comedoniană,** formă de început a acneei vulgare, caracterizată prin prezența a numeroase comedoane în regiunile cu largă distribuție a glandelor sebacee (12). ~ **conglobată,** *Folliculitis et perifolliculitis capitis abscedens et suffodiens.* ~ **cornoasă,** Lichen spinulos. ~ **decalvantă,** Boala Quinquaud, vezi Quinquaud. ~ **excoriată a tinerelor fete,** formă de acnee juvenilă la tinerele fete, întreținută prin traumatizarea obsesivă, permanentă (stoarcere, scărpinare) a leziunilor feței (12). ~ **hipertrofică a nasului,** Rinofima. ~ **indurată,** formă de acnee cronică cu leziuni foliculare infiltrative și supurație redusă (12). ~ **iodică,** vezi Acnee medicamentoasă. ~ **juvenilă,** sin. : *Acnee polimorfă, Acnee vulgară,* formă de acnee

apărînd la adolescenţi, constînd din retenţie sebacee, comedoane şi inflamaţii supurative ale foliculului pilos. După intensitatea şi sediul infecţiilor supraadăugate, leziunile inflamatorii pot îmbrăca diverse aspecte: papuloase, papulopustuloase, tuberculopustuloase, nodulare, flegmonoase (12). ~ **keloidiană,** varietate de acnee în care leziunile sînt urmate de cicatrice keloide, întîlnită mai ales în regiunea cefei (cînd mai poartă şi denumirea de foliculită sclerozantă a cefei) (12). ~ **medicamentoasă,** formă de acnee apărînd după ingestia unor medicamente (iod, brom) sau în urma contactului cu diverse medicamente (*oleum cadini* etc.) (12). ~ **miliară,** denumire dată unor leziuni papulopustuloase mici, fără comedoane, apărînd la femei de vîrstă mijlocie, coexistînd uneori cu acneea rozacee (12). ~ **necrotică,** dermatoză caracterizată prin leziuni papulopustuloase, localizate mai ales pe frunte şi în regiunile temporale, mai frecvente la bărbaţi în jurul vîrstei de 50 de ani. Micile focare duc la necroză şi cicatrice (12). ~ **nou-născutului,** *Milium* al nou-născutului. ~ **oleică,** erupţie acneiformă polimorfă provocată de acţiunea uleiului mineral asupra foliculului pilosebaceu, asociată cu o infecţie stafilococică (9). ~ **polimorfă,** Acnee juvenilă. ~ **profesională,** acnee datorită contactului cu anumite substanţe folosite în cursul procesului de producţie (uleiuri minerale etc.) (12). ~ **rozacee,** dermatoză cu etiologie variată (tulburări digestive, glandulare — menopauză — şi nervoase), localizate la faţă (frunte, nas, bărbie) şi constînd dintr-un fond eritematos (eritroză facială) cu telangiectazii pe care sînt presărate papule şi papulopustule foliculare. Vezi şi Rozacee (12). ~ **varioliformă,** formă de acnee în care leziunile foliculare, localizate mai ales pe frunte şi pielea capului, iau un caracter ulcerativ, necrozant (12). ~ **vulgară,** Acnee juvenilă.

**Acneiform.** Asemănător acneei (12).

**Acnemia** (*a-* + gr. *kneme* = picior + *-ia*). Absenţa congenitală sau atrofia marcată a membrelor inferioare (1).

**Acnitis.** Vezi Tuberculide papulonecrotice.

**Acoasme** (gr. *akouein* = a auzi). Halucinaţii auditive elementare (zgomote, foşnete ş.a.) (35).

**Acocanthera Ouabaio.** Liană din familia *Apocynaceae,* care creşte în Somalia; conţine o glicozidă cardiotonică — ouabaina — (identică cu strofantina G) (14).

**Acolalurie.** Absenţa în urină a sărurilor biliare (25).

**Acolie** (*a-* gr. + *chole* = bilă). Absenţa secreţiei biliare (16).

**Acologie** (gr. *akos* = tratament + *logos* = ştiinţă). Cunoaşterea medicamentelor în tratarea diferitelor boli (32).

**Acolurie** (*a-* + gr. *chole* = bilă + *ouron* = urină). Absenţa pigmenţilor biliari din urină în cursul icterului hemolitic (16).

**Acomodare** (lat. *accommodere* = a se adapta). 1. În oftalmologie, reglarea vederii pentru aproape produsă prin modificarea curburii cristalinului, datorită elasticităţii sale şi contracţiei muşchiului ciliar, care determină relaxarea zonulei Zinn şi creşterea refracţiei cristalinului (28). 2. A suferi unele modificări în procesul adaptării la noi condiţii fiziologice şi de mediu (Dicţionarul limbii române moderne). ~ **absolută,** sin.: *Acomodare excesivă,* acomodare maximă posibilă pentru vederea monoculară de aproape prin lipsa acţiunii limitative a mişcărilor de convergenţă (28). ~ **astigmică,** efort de acomodare inegal distribuit în diferite meridiane ale cristalinului (28). ~ **binoculară,** sin.: *Acomodare relativă,* acomodare necesară pentru vederea binoculară la diferite distanţe, care acţionează în limitele unor rapoarte fixe cu mişcările de convergenţă (28). ~ **dinamică,** Acomodare pozitivă. ~ **excesivă,** Acomodare absolută. ~ **fătului,** aşezarea fătului în uter sub forma unui ovoid, corespunzînd formei conţinătorului format din uter şi bazin. Vezi şi Legea lui Pajot (18). ~ **negativă,** reglarea vederii pentru distanţă prin relaxarea cristalinului (28). ~ **pozitivă,** sin.: *Acomodare dinamică,* proces activ pentru adaptarea vederii de aproape (28). ~ **relativă,** Acomodare binoculară. ~ **reziduală,** forţa de acomodare rămasă în raport cu pierderea elasticităţii cristalinului (28). ~ **spastică,** menţinerea cristalinului în acomodare continuă, simulînd miopia, datorită unui spasm al muşchiului ciliar (28).

**Acomodometru.** Aparat pentru măsurarea capacităţii de acomodare a ochiului (28).

**Acondroplazie** (Parrot) (*a-* + gr. *chondros* = cartilaj + *plassein* = a forma), sin.: *Condrodistrofie fetală.* Distrofie congenitală datorită unei tulburări de creştere a oaselor lungi prin osificare encondrală anormală. Se caracterizează clinic prin: nanism, micromelie, disproporţia membrelor superioare şi inferioare, care sînt mai scurte în raport cu lungimea toracelui (care este normală), macrocefalie cu îngustarea şi înfundarea etajului mijlociu al feţei, cifoză dorsolombară, degete „în trident" (24; 33).

**Aconitază.** Enzimă activă în ciclul Krebs, care catalizează transformarea acidului citric în acid cisaconitic (15).

**Aconitină.** Alcaloid extras din diverse specii de aconit, cel mai puternic dintre toxicele vegetale, doza mortală fiind de 0,004—0,005 g.

În terapeutică este folosit limitat în durerile nevralgice, reumatice și în tusea iritativă (13).

**Aconitum napellus,** sin.: *Omag.* Plantă din familia *Ranunculaceae,* din al cărei tuber lateral se prepară extractul și tinctura ce conțin aconitină (13).

**Acopie.** Imposibilitatea de a copia un text, întîlnită uneori în cadrul afaziei (26).

**Acoridă** (gr. *achor* = mătreață). Favidă.

**Acorie** (*a-* + gr. *koros* = sațietate), sin.: *Aplestie.* Absența senzației de sațietate în condițiile unui aport suficient de alimente sau chiar ale supraalimentației (35).

**Acormia** (*a-* + gr. *kormos* = trunchi + *-ia*). Anomalie constînd din dezvoltarea subnormală, rudimentară, a trunchiului (1).

**Acorus calamus,** sin.: *Obligeană.* Plantă din familia *Araceae,* ai cărei rizomi conțin un ulei esențial amar, cu oarecare acțiune sedativă, anticonvulsivantă și antiaritmică; se folosește în cosmetică și pentru stimularea secreției gastrice (13).

**Acra** (gr. *akron* = extremitate, vîrf). 1. Porțiunea distală a extremităților (1). 2. Proeminență (1).

**Acranie** (*a-* + gr. *kranion* = craniu). Monstruozitate constînd din absența completă sau parțială a craniului (1).

**Acremonium.** Gen de ciupercă conidiosporată, avînd unele specii extrem de rar patogene pentru om (12).

**Acridină.** Bază organică terțiară, folosită ca intermediar în industria coloranților; are proprietăți antiseptice (5).

**Acriflavină.** Amestec de derivați acridinici, puternic fluorescent, bacteriostatic și bactericid; este folosit ca dezinfectant pentru plăgi, piele și unele mucoase (în soluție 1 ‰) (3; 13).

**Acrilat.** Material plastic sintetic derivat din acidul acrilic, folosit în stomatologie la construirea protezelor dentare, ca material de obturație a cariilor dentare și în chirurgia maxilofacială la construirea diverselor aparate și proteze chirurgicale (38). ~ **elastic,** material dentar folosit de obicei pe un suport de acrilat dur pentru amortizarea presiunilor asupra crestelor și proceselor alveolare (39).

**Acrilonitril,** sin.: *Cianură de vinil.* Compus organic sintetizat din acid cianhidric și acetonă și folosit în industria maselor plastice, ca monomer pentru producerea poliacrilonitritului (cianura de polivinil). Acrilonitrilul poate avea o acțiune toxică generală și efecte iritante și vezicante asupra tegumentelor și mucoaselor atît prin toxicitate proprie, cît și prin eliberarea de compuși cianici (9).

**Acrinie** (*a-* + gr. *krinein* = a secreta). Lipsa de secreție sau excreție a unei glande oarecare (15). ~ **salivară,** Asialie.

**Acro-** (gr. *akron* = extremitate, vîrf). Prefix care introduce în termenii medicali compuși referirea la extremități (32).

**Acroagnozie** (*acro-* + *a-* + gr. *gnosis* = cunoaștere). Incapacitatea perceperii existenței uneia sau mai multor extremități (27).

**Acroartrită** (*acro-* + gr. *arthron* = încheietură + *-ită*). Artrită interesînd o articulație aparținînd unei extremități (4).

**Acroasfixie** (*acro-* + *a-* + gr. *sphyxis* = puls). Fenomen vasospastic al extremităților, observat în cursul sindromului Raynaud (10).

**Acrobrahicefalie** (*acro-* + gr. *brachys* = scurt + *kephale* = cap). Malformație din grupul craniostenozelor, datorită osificării precoce a suturii coronare, ceea ce face ca expansiunea craniului să se facă numai în sens vertical și lateral, rămînînd scurt în sens antero-posterior (27).

**Acrocefalie** (*acro-* + gr. *kephale* = cap), sin.: *Craniu în turn, Hipsicefalie, Hipsocefalie, Oxicefalie, Pirgocefalie.* Malformație din grupul craniostenozelor, datorită osificării precoce a suturii coronare și sagitale care împiedică dezvoltarea craniului în sens lateral și antero-posterior, permițînd ca expansiunea să se facă numai în înălțime (27).

**Acrocefalosindactilie** (*acro-* + gr. *kephale* = cap + *syn* = împreună + *daktylos* = deget), sin.: *Sindromul Apert.* Malformație caracterizată prin dezvoltarea excesivă a craniului în diametrul vertical (acrocefalie), cu depărtarea excesivă a orbitelor, însoțită de sindactilie la mînă și picior, de deschizătura boltei palatine și de diviziunea luetei. Clinic se mai remarcă prezența unui sindrom de hipertensiune intracraniană și ambliopie (27).

**Acrocianoză** (*acro-* + gr. *kyanos* = albastru). Cianoză rece, nedureroasă și persistentă a extremităților, datorită unei dereglări neurovegetative, cu creșterea tonusului arteriolar și dilatarea secundară a capilarelor și venulelor (10). ~ **esențială,** sin.: *Sindromul Cassirer,* afecțiune cronică, constînd dintr-o atonie capilarovenoasă. Începe în copilărie și se manifestă printr-o colorație albăstruie, cianotică, simetrică a tegumentelor, mai ales la mîini, picioare, nas, gambe, care sînt reci, umede (12).

**Acrocontractură** (*acro-* + lat. *contractus* = strîngere, contracție), sin.: *Acromiotonie.* Contractură localizată la una dintre extremități (4).

**Acrodermatită** (*acro-* + gr. *derma* = piele + *-ită*). Dermatită localizată la extremități (12).

~ **continuă Hallopeau,** vezi Hallopeau. ~ **eronică atrofiantă,** Boala Pick-Herxheimer, vezi Pick-Herxheimer. ~ **enteropatieă** (Danbold-Closs), afecțiune deseori familială, începînd de la vîrsta de cîteva luni, de cauză complexă, în care leziunile cutanate veziculobuloase ale extremităților membrelor se asociază cu tulburări gastrointestinale (diaree). În 1/3 din cazuri este letală (12). ~ **eritematopapuloasă infantilă,** Sindromul Gianotti-Crosti, vezi Gianotti-Crosti. ~ **veruciformă atrofieă,** acrodermatită caracterizată prin leziuni cu aspect de veruce, cianoză și keratodermie palmoplantară (12).

**Acrodextrină.** Vezi Dextrine.

**Acrodinie** (*acro-* + gr. *odyne* = durere). 1. Durere în extremități (4). 2. Afecțiune care apare mai frecvent la copii, caracterizată prin tulburări de comportament, eritem descuamativ al extremităților însoțit de parestezii și algii, hipersecreție sudorală, tahicardie, hipertensiune arterială și tulburări trofice ale sistemului dentar. Etiopatogenia este neclarificată, boala fiind interpretată de unii autori ca o reacție neuroalergică la mercur (Fanconi) sau la anumite substanțe toxice (arsenic, ergotină), iar de alții ca o neuroviroză (sin.: *Boala Chardon, Boala roză, Boala Selter-Swift-Feer, Eritredem australian, Eritredem polineuropatic*) (27; 33).

**Acrodolicomelie** (*acro-* + gr. *dolichos* = lung + *melos* = extremitate). Malformație caracterizată prin prezența unor membre anormal de lungi (4).

**Acroeritroză.** Hiperemie activă a tegumentelor nasului și urechilor, neinflamatorie și nedureroasă (4).

**Acroestezie** (*acro-* + gr. *aisthesis* = senzație). Exagerarea sensibilității la nivelul extremităților membrelor (35).

**Acrofobie** (*acro-* + gr. *phobos* = frică). Fobia locurilor înalte (35).

**Acrogerie** (*acro-* + gr. *geron* = bătrîn). Atrofie senilă a pielii la nivelul extremităților, cu caracter familial și ereditar (12).

**Acrohiperhidroză** (*acro-* + *hiper-* + *hidros* = sudoare + *-ză*). Transpirație exagerată la nivelul extremităților, mai ales în regiunile palmară și plantară (27).

**Acrohipotermie** (*acro-* + *hipo-* + gr. *therme* = căldură). Stare caracterizată printr-o scădere excesivă a temperaturii mîinilor și picioarelor (4).

**Acrokeratom congenital.** Varietate clinică de eritrodermie congenitală ihtioziformă, caracterizată printr-o hiperkeratoză a mîinilor și picioarelor (12).

**Acrokeratoză** (*acro-* + gr. *keras* = corn + *-ză*). Îngroșarea stratului cornos al pielii la nivelul extremităților (12). ~ **verueiformă,** dermatoză congenitală, clinic cu totul asemănătoare cu epidermodisplazia veruciformă Lewandowsky-Lutz, dar deosebindu-se de aceasta prin faptul că celulele epidermice nu sînt vacuolizate (12).

**Acroleină,** sin.: *Aldehidă acrilică.* $CH_2$ = CHO. Produs secundar care apare la tratarea grăsimilor la temperaturi ridicate. Vaporii sînt iritanți pentru ochi și căile respiratorii (9).

**Acromacrie** (*acro-* + gr. *makros* = lung). Arahnodactilie.

**Acromastită** (*acro-* + gr. *mastos* = sîn, mamelă + *-ită*). Inflamația mamelonului (11).

**Acromat** (*a-* + gr. *chroma* = culoare). Individ incapabil de a distinge culorile (28).

**Acromatic.** 1. Care nu se colorează cu diferiți agenți coloranți (32). 2. Care conține acromatină (32). 3. Care transmite lumina albă fără a o descompune în culorile constituente (de ex. calitatea obiectivelor microscopice de a forma imagini fără margini colorate sau calitatea oricărei combinații de prisme și lentile care au un focar comun pentru diferitele culori, corijînd astfel aberația) (32).

**Acromatină,** sin.: *Linină.* Substanța rețelei acromatice a nucleului celular (1).

**Acromatism.** 1. Lipsa aberației cromatice (28). 2. Calitatea unui sistem de lentile, la care s-a făcut corecția aberației cromatice. Se realizează prin asocierea de lentile cu aberații cromatice egale și de sens contrar, dar construite din materiale cu capacități dispersive diferite, astfel ca să se păstreze convergența sistemului (3).

**Acromatocit** (*a-* + gr. *chroma* = culoare + *kytos* = celulă). Acromocit.

**Acromatofil.** 1. Care nu apare colorat prin tehnicile de colorație (32). 2. Microorganism sau element histologic care și-a pierdut integral afinitatea pentru coloranți (32).

**Acromatopsie** (*a-* + gr. *chroma* = culoare + *opsis* = vedere). Incapacitate totală de a distinge culorile (28).

**Acromatoză** (*a-* + gr. *chroma* = culoare + *-ză*). Deficiența pigmentației normale, care se poate constata în stări ca: albinism, *leucoderma*, vitiligo (28).

**Acromaturie.** Eliminarea de urini decolorate fie prin diluarea urocromilor (poliurii), fie prin deteriorarea funcției renale de oxidare a lor (în insuficiența renală) (25).

**Acromazie.** 1. Pierderea culorii normale a pielii, cu apariția unei palori de tip cașectic (32). 2. Paloare asociată cu facies hipocratic în boli grave, prevestind adesea o stare muribundă (32). 3. Absența reacției obișnuite de colorare într-o celulă sau țesut supuse colorației (32).

**Acromegalie** (*acro-* + gr. *megale* = mare). Boala Pierre Marie. Vezi Marie.

**Acromegalogigantism.** Formă clinică de hiperfuncţie hipofizară, prin secreţie de hormon somatotrop, întîlnită la tineri trecuţi de pubertate şi caracterizată prin asocierea simptomelor de acromegalie şi de gigantism (7).

**Acromegaloidism.** Sindrom frust de acromegalie sau stare constituţională hiperhipofizară (7).

**Acromelalgie** (*acro-* + gr. *melos* = extremitate + *algos* = durere). Eritromelalgie.

**Acromierie.** Akromikria.

**Acromie** (*a-* + gr. *chroma* = culoare). Decolorarea pielii prin lipsa pigmentului melanic. Poate fi parţială (anumite regiuni) sau totală (albinism). *Forme clinice*: a. congenitală, a. dobîndită (leucodermie), a.atrofică (cicatriceală), a. posteruptivă, a. parazitară (12).

**Acromion** (gr. *akron* = extremitate + *omos* = umăr). Proces osos turtit, triunghiular, prin care se termină lateral spina scapulei şi care este situat deasupra cavităţii glenoide; este articulat cu clavicula şi serveşte ca loc de inserţie pentru muşchii deltoid şi trapez (1).

**Acromiotonie** (*acro-* + gr. *mys* = muşchi + *tonos* = contracţie). Acrocontractură.

**Acromocit** (*a-* + gr. *chroma* = culoare + *kytos* = celulă), sin.: *Acromatocit, Celulă în semilună.* Formă degenerativă de hematie cu aspect de semilună, considerată de unii autori ca un artefact. Este alcătuită numai din stromă şi membrană, lipsindu-i aproape complet hemoglobina (19).

**Acromotrichie** (*a-* + gr. *chroma* = culoare + *thrix* = păr). Leucotrichie.

**Acronevroză** (*acro-* + gr. *neuron* = nerv + *-oză*). Angionevroză cu manifestări predominante la extremităţi (27).

**Aeroparestezie** (*acro-* + *para-* + *aisthesis* = percepere). Stare patologică caracterizată prin tulburări subiective de sensibilitate în segmentele distale ale membrelor (furnicături, amorţeli, înţepături sau alte senzaţii neplăcute). *Forme clinice*: sindromul Schultze (vezi Schultze) şi sindromul Nothnagel (vezi Nothnagel) (27).

**Aeropatie** (*acro-* + gr. *pathos* = tulburare). Afecţiune localizată la extremităţi (4). ~ **ulceromutilantă** (Thévenard), boală degenerativă cu caracter adesea eredofamilial, cu debut în copilărie, manifestată prin tulburări de sensibilitate superficială şi profundă, areflexie osteotendinoasă şi puseuri de necroze tegumentare şi de osteoliză, întrerupte de perioade staţionare (27).

**Aeropostită** (gr. *acroposthia* = prepuţ + *-ită*). Inflamaţia prepuţului (11).

**Aerostealgie** (*acro-* + gr. *osteon* = os + *algos* = durere). Senzaţie dureroasă resimţită în unul sau mai multe oase ale extremităţilor (4).

**Aerotrofodinie** (*acro-* + *trophe* = nutriţie + *odyne* = durere). Tulburări trofice ale extremităţilor, asociate cu parestezii prin procese polinevritice şi cauzate de expunere îndelungată la frig şi umezeală (24).

**Aerozom** (*acro-* + gr. *soma* = corpuscul). Structură care apare înaintea nucleului spermatozoidului, datorită unei modificări a aparatului Golgi (1).

**Act reflex.** Vezi Reflex.

**ACTH.** Abreviere pentru *Adrenocorticotrophic hormone* (engl.). Vezi Adrenocorticotrofină (15).

**Actinie** (gr. *aktis* = rază). Termen care se referă la acţiunea spectrului luminos şi a benzilor de ultraviolet. În ultimul timp, termenul se foloseşte mai mult pentru a indica acţiunea radiaţiilor radioactive (4).

**Actinită** (gr. *aktis* = rază + *-ită*), sin.: *Actinodermatită.* Stare inflamatorie cutanată, datorită iradierii cu raze luminoase sau radioactive (4).

**Actiniu.** Simbol Ac. Element radioactiv natural cu număr atomic 89 şi greutate atomică 227. Izotopii $Ac^{227}$ şi $Ac^{228}$ sînt emiţători de radiaţii $\beta$ şi $\gamma$ iar izotopul $Ac^{225}$ (artificial) este emiţător de radiaţii $\alpha$ (9).

**Actino-** (gr. *aktis* = rază). Prefix care introduce în termenii compuşi referirea la raze (32).

**Actinobacillus.** Vezi *Brucellaceae.*

**Actinobaciloză** (*actino-* + lat. *bacillus* = bastonaş + *-oză*). Inflamaţie cronică foarte asemănătoare actinomicozei, caracterizată prin granuloame inflamatorii localizate la faţă; este produsă de *Actinobacillus lignieresii* (germen înrudit cu colibacilul) (8).

**Actinocardiogramă** (*actino-* + gr. *kardia* = inimă + *gramma* = notare). Ortodiagramă.

**Actinodermatită.** Actinită.

**Actinodermatoză** (*actino-* + gr. *derma* = piele + *-oză*). Lucită.

**Actinograf** (*actino-* + gr. *graphein* = a scrie). Piranometru.

**Actinografie.** Vezi Densigrafie.

**Actinometrie** (*actino-* + gr. *metron* = măsură). Măsurarea intensităţii radiaţiilor calorice şi a celor solare (20).

**Actinometru.** Aparat pentru determinarea intensităţii radiaţiilor calorice şi solare. Se bazează în general fie pe efectul de dilatare a unor metale, fie pe efectul termoelectric (20).

**Actinomicină C.** Antibiotic citostatic produs de *Streptomyces chrysomallus*; este activ uneori în boala Hodgkin (13).

**Actinomicom** (*actino-* + gr. *mykes* = ciupercă + *-oma*). Nodul inflamator granulomatos provocat de ciuperci patogene din genul *Actinomyces* (8).

**Actinomicoză** (*actino-* + gr. *mykes* + *-oză*). sin.: *Boala Rivalta.* Boală cu evoluție cronică, provocată de specii patogene de actinomicete, în special de *Actinomyces bovis* (*A. israeli*), manifestată prin granuloame care abcedează prin una sau mai multe fistule, lăsînd să se scurgă un puroi conținînd grăunți galbeni și cu localizare cutanată (cervicofacială) sau viscerală (pleuropulmonară, abdominală) (8; 12).

**Actinomyces,** sin.: *Discomyces.* Gen de ciuperci din clasa *Schizomycetes,* familia *Actinomycetaceae,* cuprinzînd numeroase specii parazite la om și animal, precum și numeroase specii saprofite. După Langeron, există o singură specie capabilă să producă actinomicoza clasică la om: *Actinomyces israeli* (12).

**Actinopatie** (*actino-* + gr. *pathos* = boală). Îmbolnăvire datorită radiațiilor luminoase și ultraviolete, caracterizată prin efecte locale asupra tegumentelor și ochiului și efecte generale, cu caracter acut sau cronic (9).

**Actinoterapie** (*actino-* + gr. *therapeia* = tratament). Termen care cuprinde toate metodele terapeutice care utilizează radiații de diverse naturi; se întrebuințează astăzi pentru a desemna acele metode care utilizează raze luminoase, infraroșii și ultraviolete (34).

**Activ sanitar de masă.** Colectiv de persoane care și-au însușit un minimum de cunoștințe sanitare prin cursuri sanitare de masă și care, sub îndrumarea medicului sau cadrului mediu sanitar, participă în mod organizat la rezolvarea unor probleme de sănătate a colectivității (29).

**Activare.** 1. Procesul de intensificare a unei reacții chimice, de obicei prin trecerea unei substanțe din sistemul de reacție într-o formă mai reactivă. În acest caz, molecula substanței activate capătă un plus de energie — energie de activare — (de ex. trecerea unei enzime din stare inactivă în stare activă) (5). 2. Fenomenul de intensificare a unei acțiuni (32).

**Activator.** 1. Substanță sau agent care activează un sistem de reacție. Ex.: catalizatorii, ionul $Mn^{2+}$ pentru arginază, NaCl pentru amilază etc. (5). 2. Care ușurează și intensifică o acțiune (32). **Activatori enzimatici,** sin.: *Efectori enzimatici.* Factori care inițiază și intensifică activitatea catalitică a unei enzime. Se disting: activatori direcți, dintre care cei mai mulți sînt specifici, făcînd parte din sistemul enzimatic propriu-zis (cazul coenzimelor sau grupărilor prostetice enzimatice); activatori indirecți, care pot interveni fie prin transformarea proenzimei în enzimă activă (cazul ionului $Ca^{++}$ în procesul de coagulare a sîngelui, transformînd protrombina în trombină activă) fie prin blocarea unor inactivatori prezenți în sistemul de reacție (cazul cianurii alcaline, care activează ureaza inhibată de ionul cupric), fie prin menținerea unor condiții de mediu adecvate acțiunii enzimei (cazul substanțelor reducătoare, care activează papaina prin împiedicarea oxidării grupărilor sulfhidrice ale acesteia) (5).

*Vezi și*: Rehak.

**Activitate.** 1. Calitatea de a fi activ (32). 2. Manifestare a unei forțe sau energii (32). ~ **antiepidemică,** complex de acțiuni prin care se aplică în practică mijloacele științifice ale epidemiologiei, în vederea prevenirii, combaterii sau eradicării bolilor transmisibile (29). ~ **blocantă,** fenomenul reprimării sau eliminării activității electrice în creier prin apariția unui stimul senzorial (32). ~ **musculară dinamic-negativă,** activitate musculară care se realizează în direcția forței gravitației (9). ~ **musculară dinamic-pozitivă,** activitate musculară care se realizează în sens contrar acțiunii gravitației (9). ~ **musculară statică,** contracție musculară neînsoțită de modificarea lungimii fibrelor musculare (fără deplasare în spațiu) (9). ~ **nervoasă superioară,** termen consacrat de I. P. Pavlov pentru a denumi activitatea etajelor superioare (emisferele cerebrale) ale sistemului nervos central, care asigură adaptarea și echilibrarea fină a organismului la mediu (27). ~ **optică,** proprietatea unei substanțe „optic activă", în soluție, de a roti planul luminii polarizate în sensul acelor de ceasornic (substanțe dextrogire) sau invers (substanțe levogire), datorită asimetriei din structura sa cristalină (32). ~ **unei surse radioactive,** numărul de atomi dezintegrați în unitatea de timp; se exprimă în curie (32).

**Actomiozină.** Proteină complexă, formată din miozină și actină, avînd rol esențial în fenomenul de contracție a fibrei musculare. Acest fenomen rezultă din întrepătrunderea filamentelor de actină cu cele de miozină, sub influența energiei rezultate din degradarea adenozintrifosfatului (15).

**Acțiune.** 1. Desfășurarea unei activități (32). 2. Exercitarea unei forțe fizice, chimice sau mintale (32). 3. Mărime fizică egală cu de două ori produsul dintre valoarea medie a energiei cinetice totale a unui sistem de particule într-un interval de timp și durata intervalului respectiv de timp. În sistemul c.g.s., unitatea de acțiune este 1 erg/sec. (32). ~ **bactericidă,** acțiune letală asupra bacteriilor, exercitată de unele antibiotice și dezinfectante (32). ~ **bacteriostatică,** acțiunea unor medicamente de a sista înmulțirea bacteriilor (32). ~ **catalitică,** efectul

exercitat asupra unei reacții chimice de o substanță a cărei introducere îi accelerează viteza de desfășurare, fără ca reacția însăși să fie modificată structural (32). ~ **chimică,** orice proces care produce o schimbare în aranjamentul atomilor din molecula unei substanțe (32). ~ **cumulativă,** efectul puternic, adesea toxic al ultimei dintr-o serie de doze dintr-un medicament ale cărui doze precedente au avut un efect moderat sau chiar neglijabil (32). ~ **dinamică specifică,** proprietatea alimentelor introduse în organism de a produce căldură și a crește metabolismul bazal. Surplusul de calorii rezultat din acțiunea dinamică specifică a alimentelor se poate calcula făcînd diferența dintre valoarea metabolismului bazal și cea a metabolismului efectuat după ingestia de alimente (15). ~ **farmacodinamică,** acțiune exercitată de un medicament asupra structurilor vii. Poate fi considerată la nivelul organismului întreg, al diferitelor organe sau sisteme, al celulelor și structurilor infracelulare, al moleculelor. Se datorește intervenției unor procese biofizice, fizico-chimice sau biochimice. În majoritatea cazurilor este modificată funcția unor sisteme enzimatice (14). ~ **farmacodinamică electivă,** acțiune exercitată de un medicament numai asupra anumitor sisteme sau organe sau asupra unor organisme parazitare (microbi, helminți etc.). Electivitatea se datorește fie sensibilității deosebite a structurilor interesate, fie acumulării compusului activ în structura respectivă (14). ~ **mamogenică,** proprietatea unor extracte hipofizare, ovariene etc. de a stimula dezvoltarea glandelor mamare (7). ~ **masei,** influența asupra unei reacții chimice exercitată de concentrația moleculară a substanței respective aflată în reacție (32). ~ **mutagenă,** reacția agentului mutagen cu materialul genetic și efectele de schimbare a funcționalității acestui material (17). ~ **nespecifică.** 1. Acțiune care se exercită asupra unui număr mare de structuri sau asupra întregului organism, interesînd componente ale materiei vii larg răspîndite (14). 2. În concepția lui D. Danielopolu, acțiune care se exercită indirect, prin intermediul influențării unor factori naturali, de felul mediatorilor chimici, ionilor, vitaminelor, hormonilor, enzimelor (14). ~ **oligodinamică,** acțiune de inhibare a dezvoltării germenilor, exercitată de către unele metale: cupru, aur, argint, fier și altele, chiar în concentrații foarte mici (8). ~ **opsonică,** efectul opsoninelor asupra bacteriilor, constînd din creșterea sensibilității lor la fagocitoză (32). ~ **renotrofică,** acțiunea unor extracte hipofizare și a unor hormoni (tiroidian, testicular etc.) de a stimula creșterea rinichiului și de a susține regenerarea sa (7). ~ **specifică.** 1. Acțiune exercitată electiv de chimioterapice sau antibiotice, asupra unor organisme parazitare (microbi, virusuri, protozoare etc.) (14). 2. În concepția lui D. Danielopolu, acțiune proprie medicamentului, care se exercită direct asupra sistemului nervos, sistemului endocrin sau organelor terminale (14). ~ **tampon,** acțiune a acizilor slabi, a sărurilor și a bazelor slabe în soluție, de a tempera creșterea pH-ului, în cazul adăugării în continuare a altor acizi sau baze (32). ~ **termogenă,** acțiunea unei substanțe chimice sau aliment de a crește temperatura corpului (32).

**Acu-** (gr. *acouein* = a auzi). Prefix care introduce în termenii medicali compuși referirea la auz (32).

**Acufene,** sin.: *Tinitus.* Zgomote sau vijîituri auriculare, subiective sau obiective, de origine foarte variată; ele însoțesc de cele mai multe ori tulburările funcției acustice sau vestibulare (30).

**Acuitate** (lat. *acuitas* = finețe). Proprietatea funcțională a organelor de simț de a percepe senzații la un prag coborît sau de a distinge diferențe minime (21). ~ **vizuală,** capacitatea percepției vizuale în funcție de claritatea focarului retinian, integritatea elementelor nervoase și interpretarea cerebrală a stimulului. Se măsoară prin scări vizuale bazate pe valoarea minimă de un minut a unghiului vizual care permite recunoașterea unui obiect (28).

**Acumetrie** (*acu-* + gr. *metron* = măsură). Metodă de cercetare a funcției auditive, utilizînd examenul fonic (cu vocea) sau instrumental (diapazon, ceasornic, acumetru etc.). Astăzi este părăsită în favoarea audiometriei (30).

**Acumetru.** Aparat care produce un sunet simplu, uniform și care este utilizat în cercetarea funcției auditive (30).

**Acupunctură** (lat. *acus* = ac + *punctura* = înțepătură). Metodă terapeutică în practica medicală tradițională chineză, bazată pe introducerea superficială în țesutul celular subcutanat din anumite regiuni ale tegumentului (sistematizat pe meridiane) a unor ace fine din metale diferite. Pare a avea o repercusiune reflexă asupra funcțiilor unor organe și își găsește aplicarea în tratamentul unor tulburări funcționale exprimate prin algii, spasme, contracturi (27).

**Acusticogramă** (gr. *akoustos* = auz + *gramma* = notare). Audiogramă.

**Acut** (lat. *acutus* = ascuțit). Cu evoluție scurtă și manifestări intense (32).

**Acute respiratory diseases** (engl. = boli respiratorii acute), abreviat A.R.D. Grup de

afecțiuni inframicrobiene acute ale aparatului respirator (22).

**Acvadont** (lat. *aqua* = apă + *dens* = dinte). Material sub formă de pulbere, utilizat în stomatologie pentru obturația provizorie; prin amestec cu apă dă o pastă care se întărește rapid la adăpost de salivă (38).

**Ad-** (lat. *ad* = la). Prefix care introduce în termenii compuși noțiunea de direcție către, apropiere sau adaos la (32).

**Ad lib.** Abreviere pentru *Ad libitum* (13).

**Ad libitum** (lat. = după plac), abreviat *ad. lib.* Termen folosit în prescripțiile medicale, indicînd folosirea după plac a unor excipienți la prepararea anumitor forme medicamentoase (13).

**Ad pond. om.** Abreviere a cuvintelor latine *ad pondus omnium*, adică „la greutate integrală", folosită în farmacie (14).

**Adactilie** (*a-* + gr. *daktylos* = deget). Anomalie congenitală, constînd din lipsa degetelor (24).

**Adamantină** (gr. *adamas* = substanță dură). Smalț dentar.

**Adamantinom** (gr. *adamas* = substanță dură + *-oma*), sin.: *Ameloblastom.* Tumoare provenită din resturile epiteliale Malassez sau din alte resturi embrionare ale perioadei de dezvoltare a smaltului și care prezintă o structură microscopică variabilă (lobuli sau cordoane celulare, uneori cu transformări chistice). Localizată de obicei în maxilare, poate crește, ectopic, în șaua turcească; în acest caz se numește craniofaringiom. Cazurile excepționale, cu evoluție malignă, prezintă insule carcinomatoase (2; 7).

**Adamantoblast** (gr. *adamas* = substanță dură + *blastos* = germene). Ameloblast.

**Adamas dentis.** Smalț dentar.

**Adamkiewicz-Hopkins** (Adamkiewicz, Albert, 1850—1921; Hopkins, Frederick Gowland, 1861—1947). **Reacția ~**, soluțiile de acid glioxilic sau de formol, la care se adaugă extemporaneu acid sulfuric, dau — în prezența triptofanului sau a proteinelor ce conțin triptofan — o culoare violetă (5).

**Adams,** William, 1820—1900. **Arcul ~**, Lama subtrohanteriană Rodet, vezi Rodet.

**Adams-Stokes** (Adams, Robert, 1791—1875; Stokes, William, 1804—1878). **Sindromul ~**, Sindromul Morgagni-Adams-Stokes, vezi Morgagni-Adams-Stokes.

**Adaptare** (lat. *adaptare* = a se potrivi). 1. Totalitatea modificărilor morfofuncționale adecvate ale materiei vii, determinate de noile condiții de mediu (15). 2. Proprietatea receptorilor de a răspunde din ce în ce mai slab la stimuli repetați, de intensitate constantă (15). 3. Modificările organului vizual la diferite grade de iluminare (15). 4. Modificare, ajustare, transformare a unui lucru (Dicționarul limbii române moderne). **~ coroanei dentare,** manoperă complexă de ajustare și potrivire a coroanei artificiale pe bontul dentar, pentru a fi corectă în raport cu parodonțiul, cu dinții vecini și cu cei antagoniști (38). **~ funcțională,** proces fiziologic complex prin care organismul realizează noi mijloace de funcție, creînd noi reflexe, la o morfologie schimbată prin accident, prin boală sau printr-o terapeutică ortopedico-chirurgicală (24). **~ la întunerie,** capacitatea de refacere a purpurei retiniene, sub acțiunea repausului la întuneric, după o prealabilă expunere la lumină; corespunde cu o creștere progresivă a sensibilității retinei periferice și paramaculare pînă la un prag luminos minim absolut, a cărui valoare este 1 : 100 000 000 dintr-o luminare standard. În mod normal se consideră că adaptarea este complet terminată după 45 de minute, cînd purpura retiniană este total refăcută (28). **~ la lumină,** capacitatea de neutralizare a senzației de orbire, care se produce prin trecerea bruscă de la întuneric la lumină; este datorită descompunerii unei cantități prea mari de substanță fotochimică cu care s-au încărcat celulele vizuale la întuneric. Timpul necesar pentru această adaptare este de 6 minute (28). **~ protezelor dentare mobile,** manoperă de potrivire a lucrărilor protetice mobile la cîmpul protetic pentru a le asigura stabilitatea, adaptarea biologică, statică și funcțională și a evita lezarea țesuturilor (38). **~ punții dentare,** manoperă de potrivire a punții dentare la dinții stîlpi în raport cu dinții vecini și cu dinții antagoniști, pentru a nu leza țesuturile parodontiale și pentru a corespunde funcțional (38). **~ retiniană,** modificarea sensibilității retiniene în raport cu luminozitatea (28).

**Adaptometru** (lat. *adaptare* = a se potrivi + gr. *metron* = măsură). Aparat prevăzut cu o serie de puncte fosforescente, de mărimi și intensități diferite; este folosit pentru măsurarea timpului necesar adaptării retiniene, pentru determinarea pragului de lumină minim, pentru testarea vitaminei A în organism și pentru diagnosticul hemeralopiei (28).

**ADC.** Abreviere pentru acetat de dezoxicorticosteronă (13).

**Addis, Thomas,** 1881—1949. **Metoda ~,** prima metodă de determinare cantitativă a elementelor formate din sedimentul urinar, constînd în determinarea numărului hematiilor, al leucocitelor și al cilindrilor, în urina recoltată pe o perioadă de 12 ore, după o cură de sete de 24 ore. Raportate la 24 ore, rezultatele

normale ale metodei sînt : hematii=0—800 000 ; leucocite = 60 000—3 600 000 ; cilindri = 0—8 000. Vezi şi Sediment urinar cantitativ (25). **Proba ~**, sin. : *Proba Addis-Shevsky*, probă funcţională renală pentru aprecierea capacităţii de concentraţie : densitatea urinii colectate în ultimele 12 ore ale unei perioade de privare apoasă de 24 ore depăşeşte, la omul normal, 1 026 (25).

**Addis-Shevsky** (Addis, Thomas, 1881—1949 ; Shevsky, Marian C.). **Proba ~**, Proba Addis, vezi Addis.

**Addison**, Thomas, 1793—1860. **Boala ~**, afecţiune gravă, caracterizată prin : tegumente hiperpigmentate (bronzate), astenie, hipotensiune, diaree, tulburări importante ale echilibrului electrolitic ; este datorită insuficienţei corticalei suprarenalelor, prin leziuni importante ale acestor glande. Există şi o formă „albă" a bolii Addison, fără hiperpigmentare, datorită unor leziuni hipofizare cu insuficienţă corticosuprarenală secundară (7).

**Addison-Biermer-Ehrlich** (Addison, Thomas, 1793—1860 ; Biermer, Anton, 1827—1892 ; Ehrlich, Paul, 1854—1915). **Anemia ~**, Anemie pernicioasă.

**Addisonism.** Stare clinică asemănătoare bolii Addison, cu o simptomatologie mai puţin accentuată şi datorită fie unor leziuni minime, fie unei insuficienţe funcţionale a glandelor suprarenale (7).

**Aducţie** (lat. *addacere* = a duce spre). Mişcarea prin care un segment anatomic este apropiat de linia mediană a corpului sau a unei extremităţi (1).

**Adefagie** (gr. *aden* = destul + *phagein* = a mînca). Poftă exagerată de mîncare (16).

**Adenază.** Enzimă care converteşte adenina în hipoxantină, prezentă în organismul animalelor, plantelor şi bacteriilor. La om este evidenţiabilă în omogenatele de pancreas, splină, ficat şi alte organe (5).

**Adendritie** (*a-* + gr. *dendron* = arbore). Lipsit de dendrite sau ramuri (de ex. celula nervoasă din ganglionii spinali) (15).

**Adenectomie** (*adeno-* + gr. *ektome* = excizie). Extirparea unui ganglion limfatic, de cele mai multe ori în scopul practicării unei biopsii (11).

**Adenie** (gr. *aden* = glandă + *-ia*), sin. : *Limfadenie aleucemică*. Stare de adenită cronică cu ganglioni mult măriţi de volum. În realitate este vorba de un ansamblu de afecţiuni proliferative şi inflamatorii ganglionare, din care Trousseau făcea o entitate. Cazurile reunite sub acest termen desuet au fost izolate ca afecţiuni unitare (32).

**Adenilatkinază**, sin. : *Miokinază*. Enzimă care catalizează formarea adenozindifosfatului, unul din procesele biochimice care contribuie la contracţia musculară. În muşchiul necontractat se găseşte în miofibrile ; prin contracţie se eliberează în spaţiul interfibrilar (5).

**Adenină**, sin. : *Amidopurină, 6-Aminopurină*. Bază purinică din componenţa acizilor ribonucleic şi dezoxiribonucleic ; este prezentă în diverşii nucleotizi de importanţă vitală pentru organismul animal (acid adenilic, ATP, coenzimele I şi II etc.). În terapeutică poate fi folosită limitat în leucopenii şi agranulocitoze pentru stimularea leucopoiezei (13 ; 15).

**Adenită** (gr. *aden* = glandă + *-ită*). Inflamaţia acută sau cronică a unui ganglion limfatic sau a unei grupe ganglionare, cu etiologie în general microbiană (19). **~ abortivă**, inflamaţie acută a ganglionilor limfatici care retrocedează fără a mai trece la faza de supuraţie (11). **~ acută**, inflamaţie acută a ganglionilor limfatici, caracterizată prin 3 forme evolutive : adenita acută nesupurată, adenita acută supurată (fluctuentă la palpare) şi adenita acută cu supuraţie periganglionară (adenoflegmon) (11). **~ cronică**, inflamaţie cronică a unuia sau mai multor ganglioni limfatici, caracterizată prin mărirea lor de volum, creşterea consistenţei şi, uneori, limitarea mobilităţii (11). **~ mezenterică**, inflamaţie specifică sau nespecifică a ganglionilor mezenterici, manifestată prin fenomene dureroase abdominale, balonare şi tulburări de tranzit intestinal (11). **~ sifilitică**, Adenopatie sifilitică. **~ tuberculoasă**, formă etiologică de adenită, caracterizată prin procese alterativ-necrotice cu remaniere granulativă sau procese proliferativ-nodulare specifice ale ganglionilor limfatici ; este datorită infecţiei tuberculoase (2).

**Adeno-** (gr. *aden* = glandă). Prefix care introduce în termenii compuşi referirea la glande (32).

**Adenoacantom** (*adeno-* + gr. *akantha* = spin + *-oma*). Proliferare glandulară însoţită de hiperplazia stratului celulelor spinoase din epiteliul malpighian supraiacent (2).

**Adenoangiosarcom** (*adeno-* + gr. *aggeion* = vas + *sarx, sarkos* = carne + *-oma*). Neoplazie malignă mixtă, glandulară şi vasculară, de obicei disembrioplazică (2).

**Adenoblast** (*adeno-* + gr. *blastos* = germen), sin. : *Germinoblast*. Celulă reticulară din centrul germinativ al foliculului limfatic, considerată ca fiind celula de origine a unor elemente limfoide dotate cu funcţii speciale imunologice (19).

**Adenoblefarită** (*adeno-* + gr. *blepharon* = pleoapă + *-ită*). Inflamaţie acută sau cronică a glandelor marginii ciliare (28).

**Adenocaneroid** (*adeno-* + lat. *cancer* = rac + gr. *eidos* = formă). Tumoare glandulară benignă însoțită de metaplazie malpighiană, uneori cu cornificare (2).

**Adenocarcinom** (*adeno-* + gr. *karkinoma*, de la *karkinos* = rac). Tumoare malignă cu structuri glandulare atipice (2). ~ **encefaloid,** formă de adenocarcinom cu stromă săracă și, ca urmare, cu consistență moale (2). ~ **hipofizar,** tumoare malignă a hipofizei, cu punct de plecare în celulele eozinofile sau cromofobe care au suferit o transformare carcinomatoasă (26). ~ **papilifer,** adenocarcinom în care proliferarea neoplazică produce prelungiri în deget de mănușă, constituite din formațiuni epiteliale în jurul unui ax conjunctivovascular (2). ~ **polipoid,** formă de adenocarcinom proeminent în lumenul organului, asemănătoare unui polip (2). ~ **pseudoglandular,** adenocarcinom cu aspect glandular prin formarea unor pseudolumene datorită aranjamentului alveolar al celulelor neoplazice (2). ~ **tubular,** formă de adenocarcinom în care proliferarea are loc sub formă de tubi glandulari (2).

**Adenocel** (*adeno-* gr. *kele* = tumoare). Proces hiperplazic prin retenția unei secreții glandulare (2).

**Adenocistom** (*adeno-* + gr. *kystis* = vezică + *-oma*), sin.: *Adenocistom, Chistadenom.* Tumoare glandulară în care proliferarea adenomatoasă este însoțită de dilatarea chistică a lumenelor glandulare (2). ~ **coloid,** adenochistom în care dilatațiile chistice ale glandelor apar umplute cu o substanță de aspect coloid, lipsită de mucus (2). ~ **intracanalicular,** Siringadenom papilifer. ~ **mucoid,** formă de adenochistom în care dilatațiile chistice apar umplute cu mucus (2). ~ **papilifer,** adenochistom în care proliferarea adenomatoasă determină formarea unor prelungiri papilifere ramificate intrachistice (2).

**Adenocistom.** Adenochistom.

**Adenocondrom** (*adeno-* + gr. *chondros* = cartilaj + *-oma*). Tumoare disembrioplazică benignă cu proliferare adenomatoasă și condromatoasă (2).

**Adenocondrosarcom** (*adeno-* + gr. *chondros* = cartilaj + *sarx* = carne + *-oma*). Tumoare malignă, de obicei disembrioplazică, în care există o neoplazie glandulară și cartilaginoasă (2).

**Adenofibrom** (*adeno-* + lat. *fibra* = fibră + *-oma*). Adenom în care predomină proliferarea de fibre conjunctive (2). ~ **edematos,** adenofibrom cu aspect particular, lucios, datorit edemului, ca urmare a unor tulburări circulatorii; simulează macroscopic o degenerare malignă (2).

**Adenoflegmon** (*adeno-* + gr. *phlegmone* = inflamație). Vezi Adenită acută.

**Adenogliom** (*adeno-* + gr. *glia* = clei + *-oma*), sin.: *Neuroepiteliom gliomatos.* Tumoare rară, cu evoluție malignă, formată din neuroepiteliu și nevroglie (2).

**Adenohipofiză** (*adeno-* + *hipofiză*). *Lobus anterior hypophyseos.*

**Adenoideetomie** (gr. *aden* = glandă + *eidos* = formă + *ektome* = excizie). Intervenție chirurgicală constînd din îndepărtarea vegetațiilor adenoide și a țesutului limfoid hipertrofiat din *cavum* (30).

**Adenoidism.** Complex de tulburări în dezvoltarea fizică și psihică a copilului, întreținut de infecția cronică a vegetațiilor adenoide, care determină: încetinirea metabolismului, a creșterii și a dezvoltării intelectuale, apariția de deformări ale masivului facial (faciesul adenoidian), ale toracelui, predispunînd la complicații rinosinuzale, faringolaringotraheobronșice și tulburări digestive (30).

**Adenoidită** (gr. *aden* = glandă + *eidos* = formă + *-ită*). Afecțiune a copilăriei (putînd apărea excepțional și la adulți), produsă de o infecție microbiană sau virotică, care se grefează pe amigdala faringiană hipertrofiată, determinînd o simptomatologie cu atît mai zgomotoasă, cu cît vîrsta copilului este mai mică: febră, agitație, convulsii, vărsături, obstrucție nazală și, deseori, complicații auriculare, faringolaringiene și la distanță (30). ~ **difterică,** adenoidită prin localizarea, mai ales secundară, a bacilului difteric pe amigdala Luschka; boala este mai frecventă la copilul mic și sugar, îmbrăcînd o gravitate deosebită (8).

**Adenolimfocel** (*adeno-* + lat. *lympha* = apă + gr. *kele* = tumoare). Dilatație retrogradă a ganglionilor, trunchiurilor și vaselor limfatice cutanate și subcutanate, datorită de obicei unei filarioze (11).

**Adenolimfoidită acută benignă.** Mononucleoză infecțioasă.

**Adenom** (gr. *aden* = glandă + *-oma*). Tumoare benignă a unei glande (2). ~ **basedowoid,** adenom tiroidian care, structural, amintește leziunile tiroidei din boala Basedow (7). ~ **bazofil,** adenom hipofizar cu celule bazofile, de obicei de dimensiuni mici (microadenom), secretant, întîlnit în unele cazuri de boala Cushing (7). ~ **cromofob,** adenom hipofizar alcătuit din celule cromofobe sau din celule nediferențiate, de regulă nesecretant, producînd sindroame de insuficiență hipofizară, prin compresiunea sau distrugerea glandei (7). ~ **eozinofil,** adenom hipofizar cu celule eozinofile, secretant, substratul cel mai frecvent al acrome-

galiei şi gigantismului (7). ~ **fetal hipofizar,** adenom nesecretant al hipofizei cu celule amintind celulele fetale (7). ~ **hipofizar mixt,** adenom hipofizar cu celule eozinofile şi celule bazofile (7). ~ **insular,** sin.: *Adenom langerhansian,* adenom al ţesutului pancreatic endocrin, alcătuit din celule β, producătoare de insulină şi care determină o varietate de sindrom hipoglicemiant (7). ~ **langerhansian,** Adenom insular. ~ **malign,** termen folosit mai ales în anatomia patologică a glandelor endocrine pentru tumorile maligne cu un aspect histologic care reproduce structura glandei normale, fără atipii şi monstruozităţi (7). ~ **meibomian,** Chalazion. ~ **metastazant,** termen folosit pentru o varietate de tumoare malignă tiroidiană lipsită de aspecte histologice atipice (histoatipie, foliculoatipie, citoatipie) (7). ~ **periuretral,** Adenom de prostată. ~ **de prostată,** sin.: *Adenom periuretral,* hipertrofia adenomatoasă a glandelor periuretrale intrasfincteriene, situate în porţiunea prostatică a uretrei (11). ~ **salivar,** tumoare benignă dezvoltată din epiteliul acinilor sau tubilor glandulari, interesînd mai des glanda parotidă şi mai rar submaxilara, sublinguala sau glandele salivare accesorii (38). ~ **sebaceu,** formaţiune papuloasă, gălbuie, ombilicată, provenind din proliferarea benignă a glandei sebacee. Forma de adenom sebaceu senil este localizată mai ales infraorbitar şi temporal (12). **Adenoame sebacee simetrice,** umori benigne cu pronunţat caracter familial, interesînd simetric glandele sebacee din şanţurile nazogeniene, rădăcina nasului şi bărbie. *Tipuri clinice:* a) Balzer-Ménétrier, mici tumorete albe; b) Pringle, tumorete roşii, moi (sin.: *Nev multiplu Pringle, Nev pavimentos*); c) Hallopeau-Lerrede-Darier, tumorete de aspect scleros (12). ~ **sudoripar,** sin.: *Hidradenom,* tumoare benignă rezultînd din hiperplazia glandelor sudoripare, sub forma unor noduli mici, indolori, roz-pal şi de consistenţă dură, elastică (12). ~ **teratoid,** proliferare adenomatoasă cu caracter disembrioplazic (2). ~ **tiroidian fierbinte,** adenon tiroidian hiperfuncţional, determinînd o stare de hipertiroidism (7). ~ **tiroidian rece,** adenom tiroidian nesecretant (7). ~ **tiroidian solitar,** adenom tiroidian unic, întotdeauna suspect de malignizare (7). ~ **toxic,** adenom tiroidian hipersecretant, determinînd un sindrom de hipertiroidie fără exoftalmie (7).

*Vezi şi:* Plummer.

**Adenomata.** Nev adenomatos.

**Adenomatoză** (gr. *aden* = glandă + *-oma* + *-ozǎ*). Stare patologică caracterizată prin hipertrofie glandulară multiplă (15). ~ **pulmonară.** 1. Termen folosit de unii autori pentru cancerul alveolar cu aspect histologic de cancer bronhioloalveolar. Este o formă specială, discutată sub aspect clinicoradiologic, foarte rară. Se manifestă prin dispnee precoce şi prelungită, opacităţi radiologice de tip micronodular sau infiltrativ difuz (34). 2. Termen folosit de unii autori pentru o afecţiune rară, manifestată prin dispnee rebelă, progresivă, bronhoree mucoasă, care poate depăşi 1 litru/24 ore, tuse şi semne de insuficienţă respiratorie. În spută se pun în evidenţă celule adenomatoase (de tip epitelial, uniforme, ovale), iar radiologic apar opacităţi liniare şi nodulare sau (cel mai des) opacifieri difuze cu contur neprecis în unul sau ambii plămîni (34).

**Adenomectomie** (gr. *aden* = glandă + *-oma* + *ektome* = excizie). Extirpare chirurgicală a unui adenom (11). ~ **perineală,** ablaţia chirurgicală a adenomului periuretral, folosind calea de acces perineală (11). ~ **prostatică,** enucleerea chirurgicală a adenomului de prostată, folosindu-se planul de clivaj constituit între ţesutul prostatic şi masa adenomatoasă (11).

**Adenomegalie** (*adeno-* + gr. *megale* = mare). Mărire de volum absolută sau relativă (prin reducerea ţesutului subcutanat) a unui grup de ganglioni limfatici (34).

**Adenomiom** (*adeno-* + gr. *mys* = muşchi + *-oma*). Tumoare benignă uterină constituită din ţesut glandular şi fibre musculare (2). ~ **psamopapilar,** adenom cu dilataţii chistice ale glandelor, în care se găsesc corpi psamoşi şi proliferări papilare ale epiteliului glandular (2).

**Adenomiometrită.** Afecţiune uterină caracterizată prin hiperplazie musculară asociată cu hiperplazia glandelor (2).

**Adenomiosalpingită.** Proces inflamator al salpingelui, caracterizat printr-o proliferare fibromusculară şi epitelioglandulară (2).

**Adenomioză.** Vezi Endometrioză.

**Adenopatie** (*adeno-* + gr. *pathos* = boală). Denumire generică pentru orice afecţiune a ganglionilor limfatici, caracterizată prin creşterea în volum a acestora (15). ~ **cervicală,** inflamaţia ganglionilor limfatici cervicali determinată cel mai frecvent de o inflamaţie tuberculoasă, dar care poate fi realizată şi de o infecţie banală a teritoriului aferent sau de o viroză (34). ~ **hilară,** hipertrofia ganglionilor unuia sau ambelor hiluri pulmonare, determinată de un proces patologic bronhopulmonar de natură tuberculoasă, infecţioasă banală sau în cadrul bolilor de sistem (34). ~ **regională subacută limfoplasmodială,** boală infecţioasă virală foarte asemănătoare din punct de vedere clinic cu limforeticuloza benignă de inoculare, dar datorită unei variante antigenice virale (denumită B) deo-

sebită de a acesteia din urmă (denumită A) (8). ~ **satelită,** reacţia ganglionilor locoregionali care însoţeşte şancrul de inoculare (32). ~ **sifilitică,** sin.: *Adenită sifilitică,* adenopatie produsă de *Treponema pallidum.* În faza primară a sifilisului, aspectul este de tumefiere neinflamatorie şi neuniformă a ganglionilor sateliţi unei regiuni cutanate pe care a apărut un sifilom primar (aspect de „cloşcă cu pui"); ganglionii sînt duri, nedureroşi, mobili. În faza secundară a sifilisului, adenopatia este generalizată, cu ganglioni duri, de dimensiunea unui bob de mazăre, mobili, nedureroşi (12). ~ **traheobronşică,** adenopatie intratoracică de etiologie tuberculoasă sau consecutivă unei boli bronhopulmonare acute, sau ca manifestare a unei boli de sistem, cu un tablou clinic determinat de etiologia şi topografia procesului (34).

**Adenopharyngoconjunctival** (engl.), abreviat APC. Vezi Adenovirusuri (22).

**Adenosarcom** (*adeno-* + gr. *sarx, sarkos* = carne + *-oma*). Tumoare malignă mixtă, de origine embrionară, constituită în cea mai mare parte din celule fuziforme care realizează imagini sarcomatoase şi din structuri abortive glandulare sau tubuloglomerulare (2).

**Adenotom** (*adeno-* + gr. *tome* = tăiere). Instrument chirurgical pentru secţionarea vegetaţiilor adenoide (30).

**Adenotripsie** (*adeno-* + gr. *tribein* = a strivi). Metodă terapeutică constînd din apăsarea cu degetul, în timpul tuşeului nazofaringian, a vegetaţiilor adenoide infectate latent, în scopul îndepărtării secreţiilor purulente retenţionate în pliurile amigdalei faringiene (30).

**Adenoviroze,** sin.: *Viroze APC.* Grup de îmbolnăviri umane cu evoluţie şi prognostic benigne, provocate de adenovirusuri şi îmbrăcînd un spectru larg de tablouri clinice, în special boli respiratorii acute: rinite, laringite, laringotraheobronşite, pneumonii interstiţiale; apoi faringite şi amigdalite acute şi cronice; febră faringoconjunctivală, conjunctivite, keratoconjunctivite, boli febrile nediferenţiate (asemănătoare uneori cu gripa); boli febrile cu exantem rubeoliform sau rujeoliform; sindroame abdominale acute prin adenite mezenterice; infecţii inaparente (8).

**Adenovirusuri.** Grup de virusuri care cuprinde pînă în momentul actual 28 tipuri antigenice, cultivabile în culturi celulare şi producătoare de afecţiuni cu răsunet în special la nivelul aparatului respirator. Unele tipuri antigenice determină leziuni conjunctivale, adenoidiene etc. Grupul adenovirusurilor este cunoscut şi sub denumirea de grupul APC (*adenopharyngoconjunctival*) (22).

**5-Adenozilmetionină.** Produs de condensare a adenozinei cu metionina, cu rol important în procesele de transmetilare. Participă printre altele la sinteza adrenalinei rezultată din metilarea noradrenalinei (15).

**Adenozină.** Metabolit intermediar rezultat din unirea adeninei cu o pentoză (riboză, dezoxiriboză) (5).

**Adenozinfosfaţi.** Săruri ale acizilor adenozinfosforici, nucleotide formate din adenină, pentoză şi acid fosforic. Deţin un rol important în procesele de fosforilare, putînd primi sau ceda grupări fosforilmacroergice. *Tipuri:* adenozinmonofosfat, adenozindifosfat, adenozintrifosfat (5).

**Adenozinkinază.** Enzimă care, în prezenţa adenozindifosfatului, fosforilează adenozina, liberînd adenozin-5′-fosfatul (5).

**Adenozintrifosfatază.** Enzimă care catalizează hidroliza grupului fosfat terminal al adenozintrifosfatului, punînd în libertate aproximativ 12 000 calorii (15).

**Adentaţie** (*a-* + lat. *dens, dentis* = dinte). Edentaţie.

**Adeps lanae.** Lanolină.

**Adeps suillus.** *Axungia.*

**Aderenţă.** Formaţiune interviscerală sau visceroparietală, de obicei multiplă, rezultată din organizarea conjunctivovasculară a exsudatelor (2).

**Adermină.** Piridoxină.

**Adeziune** (lat. *adhaesio* = alipire). 1. Forţă care menţine în contact două corpuri datorită atracţiei fizice dintre moleculele lor. Umezirea unei suprafeţe cu un lichid este datorită adeziunii moleculelor de lichid la suprafaţa respectivă (32). 2. Proces de aderare sau unire a două părţi sau suprafeţe, în special a buzelor unei plăgi, printr-un ţesut nou, rezultat al inflamaţiei (32). ~ **protezei dentare,** forţa care menţine placa protetică pe mucoasa cîmpului protetic, opunîndu-se tracţiunilor verticale. Depinde de întinderea suprafeţei plane orizontale, de deplasările laterale, de contactul intim şi uniform dintre cele două suprafeţe (protetică şi mucoză) şi de interpunerea unui strat de salivă de consistenţă viscoasă (38).

**Adezivitate.** 1. Forţa de atracţie pe unitatea din suprafaţa de contact a două corpuri între care se manifestă fenomenul de adeziune (32). 2. În psihiatrie, lipsă de mobilitate a proceselor psihice cu fixare la o idee sau sentiment; este întîlnită mai ales ca o particularitate a personalităţii epilepticilor (35). ~ **trombocitelor,** unul dintre factorii esenţiali ai hemostazei. Se bazează pe proprietatea trombocitelor normale de a se fixa pe suprafeţe străine. Există diferite tehnici de determinare, bazate toate

pe numărători diferenţiale, la care variază numai suprafaţa de „contact" utilizată (sticlă, vată de sticlă etc.) (19).

**ADF.** Abreviere pentru Acid adenozindifosforic (5).

**ADH.** Abreviere pentru *Antidiuretic hormone* (7).

**Adhesio interthalamica,** sin.: *Comisura cenuşie, Comisura mijlocie, Massa intermedia.* Comisura cenuşie care leagă cele două jumătăţi ale talamusului peste ventriculul al III-lea (1).

**Adiabatie** (*a-* + gr. *dia* = prin + *bainein* = a merge). Caracter al unui proces care se petrece fără absorbţie sau pierdere de căldură (4).

**Adiadocokinezie** (*a-* + gr. *diadochos* = succesiv + *kinesis* = mişcare). Imposibilitatea de a efectua cu repeziciune şi regularitate mişcări simetrice, de succesiune ritmică, fără a exista pareza unuia din membre. Se întîlneşte ca simptom în leziunile cerebeloase şi se pune în evidenţă prin proba marionetelor (27).

**Adiaforeză** (*a-* + gr. *diaphorein* = a transpira). Absenţa transpiraţiei (15).

**Adie,** William John, 1886—1935. **Sindromul ~,** sin.: *Sindromul Weill-Reys-Adie,* sindrom de origine nedeterminată, caracterizat prin pupilotonie, cu reacţii pupilare anormale, areflexie osteotendinoasă (mai ales la membrele inferioare), simulînd tabesul (27; 28).

**Adifenină.** Parasimpatolitic folosit ca antispastic cu acţiune predominantă asupra musculaturii netede a tubului digestiv şi aparatului urinar (13).

**Adinamie** (*a-* + gr. *dynamis* = forţă, vigoare). Diminuare generalizată a activităţii motorii spontane, datorită unei senzaţii de slăbiciune musculară marcată (27). **~ episodică ereditară,** Boala Gamstorp, vezi Gamstorp.

**Adipectomie** (lat. *adeps* = grăsime + gr. *ektome* = excizie). Exereza chirurgicală a unei mase de grăsimi (în special din regiunea peretelui abdominal) (11).

**Adipiodonă,** sin.: *Iodipamidă.* Compus triiodat folosit pentru explorarea radiologică a căilor biliare intra- şi extrahepatice (colangiografie şi colecistografie intravenoasă) (13).

**Adipo-** (lat. *adeps* = grăsime). Prefix care introduce în termenii compuşi referirea la grăsime (32).

**Adipoceară** (*adipo-* + lat. *cera* = ceară). Produs al transformării grăsimilor din ţesuturile cadaverice în acizi graşi şi săruri, prin saponificare; modificarea se produce în mediu umed şi lipsit de oxigen şi întîrzie distrugerea cadavrului, permiţînd distingerea eventualelor semne de violenţă (plăgi, şanţ de spînzurare) (23).

**Adipocel** (*adipo-* + gr. *kele* = hernie). Hernie a cărui sac conţine ţesut gras (11).

**Adipogeneză** (*adipo-* + gr. *genesis* = naştere). Formare de grăsimi (15).

**Adiponecroză** (*adipo-* + gr. *nekrosis* = mortificare). Necroza ţesutului gras al organismului (2). **~ subcutanată a nou-născutului,** sin.: *Granulomul lipofagic obstetrical al nou-născutului, Pseudoxantomul subcutanat al nou-născutului,* necroza ţesutului subcutanat grăsos, manifestată la cîteva zile de la naştere prin noduli sau plăci hipodermice indurate, situate pe trunchi, membre sau la locul de aplicare a forcepsului (33).

**Adipopexie** (*adipo-* + gr. *pexis* = fixare). Fixarea sau depozitarea de grăsimi pe anumite ţesuturi şi organe (15).

**Adiposalgie** (*adipo-* + gr. *algos* = durere), sin.: *Paniculalgie.* Sensibilitate dureroasă a ţesutului celulograsos subcutanat, însoţită uneori de induraţii nodulare (4).

**Adipoză** (*adipo-* + *-oză*). Creşterea excesivă a cantităţii de grăsime în organism (2). **~ cardiacă,** infiltraţie sau degenerescenţă grasă a miocardului (10). **~ corneană,** degenerare lipoidică a corneei (28). **~ de necesitate,** proliferarea ţesutului adipos în teritoriile în care s-a produs atrofia unui ţesut sau organ (2). **~ de resorbţie,** adipoză dezvoltată în cursul proceselor de resorbţie şi fagocitare a grăsimilor şi însoţită de apariţia de lipogranuloame (2).

**Adipozitate.** Modalitate de dispunere a ţesutului gras în organism; în mod normal poate fi de tip android — în jurul centurii scapulare — sau de tip ginoid — în jurul bazinului (7).

**Adipsie** (*a-* + gr. *dipsa* = sete). Lipsa senzaţiei de sete (35).

**Aditus** (lat. = intrare). Termen anatomic care defineşte intrarea într-o cavitate (1). **~ ad antrum mastoideum,** partea externă a aticului, care se deschide în antrul mastoidian printr-un orificiu situat supero-postero-lateral (1). **~ laryngis,** comunicarea laringelui cu faringele; deschizătura cuprinsă între epiglotă, plicile ariepiglotice şi tuberculii corniculaţi (1). **~ orbitae,** deschiderea largă, la suprafaţă, a orbitei (1).

**Adiuretină.** Vasopresină.

**Adîncimea curbei sagitale de ocluzie.** Distanţa de la linia de orientare ocluzală la cel mai adînc punct al curbei sagitale de ocluzie. Cea mai mare adîncime se află în dreptul primului molar inferior. Ea variază de la individ la individ, în funcţie de supraocluzia dinţilor frontali superiori şi de înclinarea pantei tuberculului articular (39).

**Adjuvant** (lat. *adjuvans* = care ajută). 1. Agent fizic, chimic sau biologic, capabil să modifice viteza unei reacţii (32). 2. Substanţă adăugată unei prescripţii farmaceutice pentru

a creşte acţiunea ingredientului principal, fie uşurîndu-i absorbţia, fie mărindu-i activitatea (32). 3. În imunologie, substanţă care, adăugată la un antigen, are calitatea de a-i potenţa proprietăţile imunogene (3).

*Vezi şi*: Freund.

**Adler,** Oscar, 1879—1932. **Reacţia ~,** sin.: *Proba cu benzidină,* probă pentru punerea în evidenţă a sîngelui în urină, fecale etc.; benzidina dizolvată în alcool încălzit, filtrată la rece şi căreia eventual i se adaugă 3% apă oxigenată şi cîteva picături de acid acetic dă, în prezenţa sîngelui, o coloraţie albastră sau verde (23).

**Adminiculum** (lat. = stîlp, proptea). Structură conjunctivă de sprijin, ajutătoare, auxiliară (1). **~ lineae albae,** expansiune fibroasă triunghiulară, care se întinde de la ligamentul pubian superior spre suprafaţa posterioară a liniei albe (1).

**Admisie venoasă.** Procesul de amestecare a sîngelui arterial cu o cantitate de sînge venos care reprezintă 5% din debitul ventriculului drept şi care provine din: scurtcircuit prin alveolele pulmonare nefuncţionale, venele bronşice, venele tebesiene şi anastomozele arteriovenoase (34).

**ADN.** Abreviere pentru Acid dezoxiribonucleic (15).

**Adolescar.** Cercar închistat de *Fasciola hepatica*; formă infestantă pentru om şi animale (31).

**Adolescenţă** (lat. *adolescere* = a creşte, a se dezvolta). Perioadă de tranziţie spre maturitate, cuprinsă în general între 14 şi 17 ani şi caracterizată prin intensificarea tuturor funcţiilor vitale ale organismului, cu dezvoltare fizică rapidă, modificări metabolice şi transformări profunde în sistemul endocrinovegetativ şi sfera neuropsihică (21).

**Adonis vernalis,** sin.: *Ruscuţă, Spînţ.* Plantă din familia *Ranunculaceae,* ale cărei părţi areiene conţin glicozide tonicardiace: cimarină (strofantină K, adonitoxină); este întrebuinţată limitat ca tonicardiac minor (13).

**Adoral** (*ad-* + lat. *os, oris* = gură). Situat lîngă gură; spre gură (1).

**Adorbital** (*ad-* + lat. *orbita* = orbită). Situat lîngă orbite; spre orbite (1).

**ADP.** Abreviere pentru Acid adenozindifosforic (5).

**A.D.P.A.** Abreviere pentru Anatoxina difterică purificată şi adsorbită pe fosfat de aluminiu; conţine 50 Lf şi 8 mg fosfat de aluminiu/ml, avînd ca prezervant mertiolat de sodiu 1/10 000. Pentru vaccinarea antidifterică se administrează intramuscular în două doze a 0,5 ml, la interval de 30 zile, urmate de un rapel la 6 luni (3).

**Adrenal** (*ad-* + lat. *ren* = rinichi). Care se referă la glandele suprarenale (7).

**Adrenală Marchand.** Mică glandă suprarenală accesorie, situată în ligamentul larg al uterului (32).

**Adrenalectomie** (*ad-* + lat. *ren* = rinichi + gr. *ektome* = excizie). Îndepărtarea pe cale chirurgicală a glandelor suprarenale. Extirparea determină fenomene de insuficienţă cortico- şi mai puţin medulosuprarenaliană (15).

**Adrenalină,** sin.: *Epinefrină, Suprarenină.* Hormon al medulosuprarenalei şi mediator simpatic, care determină efecte similare excitării simpaticului: vasoconstricţie, stimularea inimii, bronhodilataţie şi efecte metabolice (stimulare a catabolismului şi a oxidaţiilor, glicogenoliză, hiperglicemie); este indicată în astmul bronşic, alergii, criza nitritoidă şi pentru întîrzierea resorbţiei anestezicelor locale (13).

**Adrenalinemie.** Conţinutul sîngelui în adrenalină (normal = 1,2 μg ‰). Sîngele conţine în mod normal un amestec de adrenalină şi noradrenalină în proporţie de 1 : 4 (15).

**Adrenalism.** Stare patologică, caracterizată prin hiperfuncţia glandei medulosuprarenale (15).

**Adrenalon,** sin.: *Kefrină hidroclorică.* Produs intermediar de oxidare a adrenalinei, avînd acţiune vasoconstrictoare (15).

**Adreneetomie.** Suprarenalectomie.

**Adrenergic.** Care are o acţiune similară sau sinergică, cu adrenalina (7).

**Adrenină.** Extract apos preparat din medulara suprarenalei. Posedă proprietăţi de hormon adrenalian (5).

**Adreno-** (*ad-* + lat. *ren* = rinichi). Prefix care introduce în termenii medicali compuşi referirea la glanda suprarenală (32).

**Adrenocortical.** Care se referă la corticosuprarenală (7).

**Adrenocorticoizi.** Corticosteroizi.

**Adrenocorticosteroizi.** Corticosteroizi.

**Adrenocorticotrofină,** sin.: *Adrenocorticotrophic hormone, Corticotrofină, Corticotropină, Corticostimulină, Hormon adrenocorticotrop.* Hormon secretat de lobul anterior al hipofizei, şi care determină, la nivelul ţesutului glandular corticosuprarenal, eliberare de hormoni glucocorticoizi (7; 15).

**Adrenocorticotrophic hormone** (engl.), abreviat ACTH. Adrenocorticotrofină.

**Adrenocortină,** sin.: *Cortină.* Produs de exctracţie totală a cortexului suprarenal (15).

**Adrenocrom.** Produs de metabolism al adrenalinei, din care rezultă prin indolizare; este hemostatic activ prin scăderea permea-

bilității și creșterea rezistenței capilare, iritant local, iar injectat intravenos poate provoca edem pulmonar acut. Se folosește sub formă de derivați mai stabili și mai puțin toxici, de tipul adrenoxilului (14).

**Adrenoglomerulotrofină.** Factor umoral de stimulare a zonei glomerulare din glanda corticosuprarenală, secretoare de aldosteron (15).

**Adrenokinetic.** Cu acțiune stimulatoare asupra structurilor adrenergice (15).

**Adrenolitic** (*adreno-* + gr. *lysis* = dizolvare). Antagonist sau inhibitor al efectelor adrenalinei (15).

**Adrenolutin.** Produs de oxidare a adrenalinei (15).

**Adrenomimetic** (*adreno-* + gr. *mimetikos* = imitativ). Substanță care are acțiuni similare cu acelea ale adrenalinei și noradrenalinei (15).

**Adrenostatic.** Care blochează funcția glandelor suprarenale (7).

**Adrenosteron,** sin.: $\Delta_4$-*Androstentrion.* Hormon corticosuprarenal cu acțiune virilizantă (7).

**Adrenoxidază.** Termen generic folosit pentru enzimele oxidante ale mediatorilor adrenosimpatici, de tipul monoaminoxidazei (15).

**Adrenoxină.** Produs de oxidare finală a adrenalinei (15).

**Adromie** (*a-* + gr. *dromos* = drum, cale). Absența conducerii prin nervul care asigură excitația unui mușchi (4).

**Adson,** Alfred Washington. **Operația ~,** tenotomia mușchiului scalen anterior spre inserția lui costală, în sindromul de coastă cervicală (24). **Testul ~,** diminuarea sau dispariția pulsului radial în timpul rotației capului în partea dureroasă, toracele fiind fixat în inspirație; testul este pozitiv în sindromul scalenilor (4).

**Adsorbant** (*ad-* + lat. *sorbere* = a aspira). Substanță care, datorită suprafeței mari, poate fixa, prin intervenția unor forțe fizice (legături Van der Waals), cantități mari de gaze sau corpi aflați în soluție. În medicină se folosesc pulberi inerte cu suprafață mare în scop adsorbant și protector (de ex. talcul, cărbunele medicinal etc.) (14).

**Adsorbat,** sin.: *Adsorbtiv.* Substanță solidă, lichidă sau gazoasă, care se adsoarbe la suprafața unui adsorbant (5).

**Adsorbtiv.** Adsorbat.

**Adsorbție** (*ad-* + lat. *sorbere* = a aspira). Proces fizic de concentrație (fixare) a unui gaz, a unei substanțe dizolvate sau a unor particule fine pe suprafața unui solid sau a unui sistem coloidal (5).

**Adventice** (lat. *adventitia* = care vine pe deasupra). *Tunica adventitia.*

**Aeby,** Christoph Theodor, 1835—1885. **Planul ~,** plan craniometric care trece prin *nasion* și *basion,* întretăind perpendicular planul median (1).

**Aedes.** Gen de țințari din familia *Culicidae,* clasa *Insecta.* Specia *A. aegypti* este principalul vector al febrei galbene, putînd transmite și denga sau unele encefalite (31).

**Aedoeocephalus** (gr. *aidoia* = organ genital + *kephale* = cap), sin.: *Edocephalus.* Malformație constînd din ochi parțial fuzionați într-o singură orbită, absența gurii, hipoplazia bărbiei, sinotie și nas în formă de penis (1).

**Aeluropsie** (gr. *ailouros* = pisică + *opsis* = vedere). Oblicitatea ochilor și a fisurilor palpebrale (1).

**Aeq.** Abreviere pentru *Aequalis* (13).

**Aequalis** (lat. = egal), abreviat *aeq.* Termen folosit în prescripțiile medicale care indică obligativitatea divizării în părți egale a unui medicament în vederea administrării lui (13).

**Aer** (gr. = aer). Amestecul de gaze care compune atmosfera din jurul pămîntului. Datorită procesului de respirație, a oxidărilor, fermentațiilor, procesului de fotosinteză etc., aerul are în condiții naturale o compoziție relativ constantă la nivelul solului: $O_2$ = = 20,94%; $CO_2$ = 0,03—0,04%; N=79,02%; gaze rare (argon, cripton) = urme (2θ). **~ alveolar,** aerul de la nivelul alveolelor pulmonare, cu conținut în oxigen și bioxid de carbon identic cu acela al sîngelui din capătul arterial al capilarului pulmonar. În aerul alveolar, oxigenul reprezintă 14,2%, iar bioxidul de carbon 5,5% (15). **~ complementar,** termen, ieșit din uz, pentru volumul de rezervă inspiratorie (34). **~ condiționat,** aer purificat și adus la condiții optime de temperatură și umiditate, introdus în special în clădiri publice, săli de spectacol, săli de cursuri etc., printr-un sistem de filtre, un sistem de încălzire sau de răcire și un sistem de umezire sau uscare (20). **~ contaminat,** aerul în care se găsește microfloră de impurificare provenită de la oameni și animale (20). **~ curent,** termen ieșit din uz, în fiziologia respirației, pentru volumul curent (34). **~ impurificat,** aer în care se găsesc substanțe străine: praf, microbi, ciuperci, impurități chimice (20). **~ ozonizat,** aer în care s-a introdus ozon. Concentrația $O_3$ crește în mod natural în urma descărcărilor electrice sau în zonele cu cantități crescute de radiații ultraviolete, persistă mai mult timp în cazul unei atmosfere curate și se descompune repede în cazul prezenței în atmosferă a impurităților oxidabile (20). **~ de rezervă,** termen ieșit din uz, pentru volumul de rezervă expiratorie (34). **~ rezidual,** termen ieșit din uz, în fiziologia respirației, pentru volumul rezidual (34). **~ telurie,** aer conținut în sol, în raport cu porozi-

tatea şi umiditatea acestuia; joacă un rol important în procesele de autopurificare a solului. Aerul teluric este mai sărac în $O_2$ şi mai bogat în $CO_2$ decît cel atmosferic şi poate conţine diferite gaze ($H_2S$, amoniac etc.) (20).

**Aeraj industrial.** Metodă de ventilare naturală, bazată pe schimbarea permanentă a aerului din încăperi datorită acţiunii combinate a presiunii calorice din interior şi exterior şi a curenţilor de aer (21).

**Aerator.** Dispozitiv cu ajutorul căruia se realizează împrospătarea cu aer a unui local (20).

**Aeraţie.** Introducerea unei cantităţi de aer într-un mediu oarecare (lichid, gazos), în vederea îmbogăţirii lui cu oxigen şi îndepărtării bioxidului de carbon (15). ~ **casei timpanului,** egalizarea presiunii din urechea medie cu presiunea atmosferică; la subiecţii normali se face în timpul deglutiţiei, cînd trompa Eustachio se deschide pentru a permite trecerea aerului din faringe în urechea medie (30).

**Aero-** (gr. şi lat. *aer* = aer, gaz). Prefix care introduce în termenii compuşi referirea la aer, gaze (32).

**Aerob** (*aero-* + gr. *bios* = viaţă). Care se dezvoltă în prezenţa oxigenului liber (3). ~ **striet,** care se dezvoltă numai în prezenţa oxigenului liber (3).

**Aerobacter.** Gen de bacterii aerobe şi facultativ anaerobe din familia *Enterobacteriaceae*, larg răspîndiţi în natură (intestin, alimente). Cuprinde bacili gramnegativi, mobili sau imobili, care cresc uşor pe mediile obişnuite. Fermentează glucoza şi lactoza cu producere de acid şi gaz. Reacţiile: roşu de metil = negativ, Voges-Proskauer = pozitiv. Utilizează citratul ca singură sursă de carbon. *Specia tip*: *Aerobacter aerogenes* (3).

**Aerobioză** (*aero-* + gr. *bios* = viaţă + *-oză*). Dezvoltarea proceselor vitale în atmosferă cu oxigen (15).

**Aerocel** (*aero-* + gr. *kele* = tumoare). Distensia unei mici cavităţi naturale prin aer sau alt gaz, ducînd la apariţia unei formaţiuni tumorale (32). ~ **intracranian,** sin.: *Autopneumocefalie, Pneumocefalie spontană,* prezenţa aerului extradural, subdural, subarahnoidian sau intraventricular în unele cazuri de traumatisme craniocerebrale deschise (26).

**Aerocelum colii.** Tumoare chistică aeriană a gîtului printr-o răsfrîngere a mucoasei faringelui, laringelui sau traheei, congenitală sau cîştigată (32).

**Aerocistografie** (*aero-* + gr. *kystis* = vezică + *graphein* = a scrie). Metodă de explorare radiologică a vezicii urinare, constînd din efectuarea unui clişeu după distensia cu aer a organului (11).

**Aerocistoscop** (*aero-* + gr. *kystis* = vezică + *skopein* = a vedea). Instrument de endoscopie vezicală cu care se poate introduce aer pentru distensia organului (11).

**Aerocolie** (*aero-* + gr. *kolon* = intestin gros). Distensia colonului cu gaze, întîlnită în colopatiile funcţionale cronice, obstrucţii ale colonului ş.a. (16).

**Aerodispersii.** Aerosoli.

**Aeroembolie** (*aero-* + gr. *embole* = aruncare, cădere). Embolie gazoasă.

**Aerofagie** (*aero-* + gr. *phagein* = a mînca). Manifestare morbidă întîlnită de obicei la nevrotici, caracterizată prin înghiţirea unor cantităţi mari de aer o dată cu saliva sau cu alimentele rapid ingerate şi care determină apariţia aerogastriei (16).

**Aerofobie** (*aero-* + gr. *phobos* = frică). Fobie faţă de curenţii de aer (nevrotică sau ca simptom al rabiei) (35).

**Aerogastrie** (*aero-* + gr. *gaster* = stomac). Distensiunea stomacului prin gaze, întîlnită în aerofagie şi în unele stenoze pilorice şi exteriorizată clinic prin jenă epigastrică, balonare şi eructaţii, iar radiologie prin mărirea pungii cu aer a stomacului (16). ~ **blocată,** varietate de aerogastrie în care expulsia gazelor prin eructaţii este împiedicată de un spasm cardioesofagian (16).

**Aerogen** (*aero-* + gr. *genein* = a da naştere). Care se produce prin intermediul aerului atmosferic (8).

**Aeroioni.** Termen desemnînd totalitatea ionilor din atmosferă ce iau naştere în urma unor fenomene cosmice (radiaţii cosmice, radiaţii ultraviolete) sau terestru (radioactivitatea telurică, descărcări electrice, pulverizarea apei, evaporarea apei etc.). Aeroionii pot fi negativi sau pozitivi, iar după dimensiuni mici, mijlocii şi mari. Concentraţia lor, ca şi raportul dintre ionii negativi şi pozitivi de diferite dimensiuni se deosebesc de la o regiune la alta. În teritorii cu atmosfera impurificată scade numărul ionilor mici, crescînd mult numărul ionilor mari (20).

**Aeroionizare.** Termen care desemnează conţinutul atmosferei în ioni (20).

**Aeroionoterapie.** Tratamentul cu aer conţinînd ioni negativi, pozitivi sau amestecaţi, furnizaţi de aparate speciale (4).

**Aeromamografie** (*aero-* + gr. *mamme* = mamelă + *graphein* = a scrie). Radiografie mamară, executată după insuflare de aer în spaţiul retromamar (11).

**Aeromedicină,** sin.: *Medicină aeronautică.* Ramură a medicinei care se ocupă cu studiul fiziopatologic, psihologic şi clinic al influenţei

transportului şi aparaturii aeriene asupra piloţilor şi pasagerilor (32).

**Aeromicrofloră.** Termen utilizat pentru a desemna microflora din aer cuprinzînd virusurile, microbii, levurile şi ciupercile (20).

**Aeromonas.** Gen de bacterii din familia *Pseudomonadaceae*, alcătuit din specii de bacili gramnegativi, mobili, cu flagelaţie polară, sau imobili, patogeni mai ales pentru peşti şi batracieni. În ultimul timp s-a pus în evidenţă rolul lor în patologia umană (3).

**Aeroodontalgie** (*aero-* + gr. *odous* = dinte + *algos* = durere). Sindrom dureros dentar de tip pulpar şi parodontal apical, declanşat la mari înălţimi în ascensiuni sau în timpul zborului cu avionul. Durerile ar fi datorite scăderii accentuate a presiunii atmosferice care provoacă o vasodilataţie bruscă a capilarelor pulpare, precum şi expansiunii gazelor din camera pulpară spre spaţiul parodontal în cazul unor procese septice latente, cronice (38).

**Aerootită** (*aero-* + gr. *ous* = ureche + *-ită*), sin.: *Barotită.* Inflamaţie a urechii medii întîlnită la aviatori şi la cei care lucrează în chesoane cu aer comprimat, datorită variaţiilor bruşte ale presiunii atmosferice şi tulburărilor consecutive de ventilaţie la nivelul urechii medii (30).

**Aeropatie** (*aero-* + gr. *pathos* = boală). Stare patologică provocată de modificări atmosferice, în special de variaţii ale presiunii (4).

**Aeroperitoneu** (*aero-* + *peritoneu*). Insuflarea cu aer a cavităţii peritoneale, în scopul măririi capacităţii sale (procedeu folosit pentru cura herniilor sau eventraţiilor voluminoase) sau a creării posibilităţii de examen laparoscopic (11).

**Aeropiezism** (*aero-* + gr. *piesis* = presiune). Ansamblu de efecte produse asupra organismului de acţiunea aerului rarefiat (aeropiezism negativ) sau a aerului comprimat (aeropiezism pozitiv) (34).

**Aeropiezoterapie.** Metodă de tratament ce utilizează aerul comprimat sau rarefiat, în cura de altitudine sau cu ajutorul unor aparate speciale (clopote, camere pneumatice) (34).

**Aeropiezotermoterapie.** Utilizarea aerului cald sub presiune în scop terapeutic (34).

**Aeroplancton** (*aero-* + gr. *planktos* = rătăcitor). Totalitatea microflorei şi microfaunei (bacterii, spori, polen etc.) care plutesc în aerul atmosferic (4).

**Aeropletismograf** (*aero-* + gr. *plethysmos* = extindere + *graphein* = a scrie). Aparat destinat înregistrării modificărilor volumului toracelui în timpul respiraţiilor (34).

**Aerosialografie** (*aero-* + gr. *sialon* = salivă + *graphein* = a scrie). Metodă de explorare a glandelor salivare şi de înregistrare radiografică după insuflarea cu aer (30).

**Aerosinuzită** (*aero-* + lat. *sinus* = cavitate + *-ită*), sin.: *Barosinuzită.* Inflamaţie acută a mucoasei sinusurilor feţei, datorită variaţiilor bruşte de presiune atmosferică, care determină dereglarea echilibrului existent între presiunea aerului din cavităţile aeriene ale sinusurilor feţei şi cea a mediului ambiant şi instalarea unei sinuzite *a vacuo*; se observă la aviatori, scufundători, chesonieri (30).

**Aerosoli,** sin.: *Aerodispersii, Aerosuspensii.* Particule solide sau lichide dispersate într-un gaz sau în aer, de dimensiuni între 0,001 şi 100μ. Unii autori consideră drept aerosoli numai suspensiile mai mici de 0,1 μ, adică acelea care au dimensiunea unor particule coloidale. Aerosolii diferitelor substanţe medicamentoase, lichide sau în soluţie, se folosesc în medicină în cadrul aerosoloterapiei (20). **Aerosol O.T.** Substanţă de reducere a tensiunii superficiale, folosită în laboratorul de tehnică dentară pentru prevenirea formării de bule pe suprafaţa ambalajului (39).

**Aerosolizare.** Divizarea în particule foarte fine (aerosoli) a unor substanţe lichide sau solide cu ajutorul unor dispozitive speciale (aerosolizatori) şi a aerului comprimat (4).

**Aerosolizator.** Aparat pentru producerea aerosolilor terapeutici (20).

**Aerosoloterapie.** Întrebuinţarea în scop terapeutic a unor substanţe medicamentoase sub formă de aerosoli. Medicamentul sub forma aceasta pătrunde în căile aeriene superioare şi acţionează predominant local, putînd fi însă de asemenea absorbit de organism (34).

**Aerosuspensii.** Aerosoli.

**Aeroterapie** (*aero-* + gr. *therapeia* = tratament), sin.: *Cură de aer.* Metodă de tratament al bolilor pulmonare cronice (tuberculoză, emfizem) cu aer, avînd calităţi speciale: aer de munte, aer rece, aer comprimat, aer rarefiat, camere pneumatice (34).

**Aeroterm** (*aero-* + gr. *therme* = căldură). Aparat producător de aer cald, folosit la încălzirea încăperilor industriale de mari dimensiuni (21).

**Aerotropism** (*aero-* + gr. *tropos* = întoarcere). Tendinţa organismelor microscopice sau mici de a se apropia (aerotropism pozitiv) sau de a se depărta (aerotropism negativ) de o sursă de aer (4).

**Aeroureteroscop.** Instrument de endoscopie, cu care uretra poate fi explorată datorită distensiei prin insuflare de aer (11).

**Aesculus hippocastanum.** Arbore ... cărui scoarţă conţine esculină, glicozidă cu nucleu

cumarinic, folosită în dermatologie şi cosmetică ca agent protector faţă de razele ultraviolete şi solare (14).

**Afagie** (*a-* + gr. *phagein* = a mînca). Incapacitatea de a înghiţi (16).

**Afagopraxie** (*afagie* + gr. *apraxis* = fără acţiune). Apraxia deglutiţiei (27).

**Afakie** (*a-* + gr. *phakos* = lentilă). *Aphakia.*

**Afanoşevski. Reacţia ~,** reacţie bazată pe faptul că părul femeii gravide, conţinînd o cantitate mai mare de sulf, decolorează o soluţie de albastru de metilen 10% în cîteva secunde. Dacă femeia nu este gravidă, decolorarea se produce în 2—5 minute (18).

**Afazie** (*a-* + gr. *phasis* = vorbire), sin.: *Disfazie.* Tulburare a activităţii nervoase superioare, constînd din pierderea mai mult sau mai puţin completă a posibilităţii de exprimare şi de înţelegere a limbajului vorbit şi scris (27). **~ agnozică,** formă de afazie datorită existenţei unei agnozii. *Varietăţi:* a) a. agnostică optică (Freud): bolnavul nu poate denumi obiectul arătat, dar îl denumeşte imediat ce îl pipăie; b) a. agnostică tactilă: bolnavul nu poate evoca, prin explorare tactilă, denumirea obiectului, dar imediat ce-l vede îl denumeşte (27). **~ amnestică,** formă atenuată a afaziei Wernicke, caracterizată prin dificultate în evocarea cuvintelor (27). **~ centrală** (Goldstein), Afazie de conducere. **~ de conducere,** sin.: *Afazie centrală,* afazie considerată de Wernicke ca fiind datorită distrugerii sistemului de asociaţie (ipotetic) dintre centrul auditiv şi centrul motor al limbajului; clinic, se caracterizează prin parafazie, tulburări în repetarea cuvintelor, tulburări ale scrisului spontan şi mai ales dictat, tulburări ale lecturii cu voce ridicată, în timp ce înţelegerea verbală şi vorbirea articulată sînt păstrate (27). **~ congenitală de evoluţie,** Audimutitate. **~ corticală,** Afazie nucleară. **~ de evocare,** imposibilitatea de evocare voluntară a unor cuvinte într-un anumit moment. Poate îmbrăca două aspecte clinice: anomia şi afazia amnestică, care uneori se pot intrica (27). **~ expresivă,** Afazie Broca, vezi Broca. **~ de intonare,** sin.: *Disprozodie,* denumire dată de Brissaud unui tip de afazie motorie cu pierderea posibilităţii de plasare corectă a accentului şi a tonalităţii pe silabe şi cuvinte (27). **~ încrucişată,** afazie determinată de leziunea emisferei cerebrale de aceeaşi parte cu mîna preferată. Vezi şi Preferinţă manuală (27). **~ mixtă,** sin.: *Afazie totală,* afazie motorie asociată cu afazie senzorială (27). **~ motorie,** Afazie Broca, vezi Broca. **~ nominală,** tip clinic de afazie (din clasificarea lui Head), care ar corespunde afaziei amnestice sau afaziei Wernicke; constă în tulburarea înţelegerii semnificaţiei cuvintelor şi a denumirii obiectelor familiare şi în întrebuinţarea greşită a cuvintelor în cursul exprimării verbale sau scrise (27). **~ nucleară,** sin.: *Afazie corticală, Afazie poligonală,* afazie datorită lezării unor centri ipotetici corticali ai limbajului (Wernicke) (27). **~ optică,** recunoaşterea obiectelor şi proprietăţilor lor, fără a le putea numi (28). **~ poligonală,** Afazie nucleară. **~ pură,** afazie limitată la un anumit tip de tulburări (27). **~ receptivă,** Afazie senzorială. **~ semantică,** tip clinic de afazie (din clasificarea lui Head), care constă în dificultatea de adaptare a cuvintelor la sensul general al frazei şi de înţelegere a semnificaţiei complete a cuvintelor şi frazelor (27). **~ senzorială,** sin.: *Afazie receptivă, Afazie Wernicke,* pierderea mai mult sau mai puţin completă a posibilităţii de înţelegere a semnificaţiei cuvintelor vorbite sau scrise (acuitatea auditivă şi vizuală fiind conservată). Bolnavii aud cuvintele şi văd literele scrise, dar nu înţeleg semnificaţia lor. Este determinată de leziuni ale regiunii parietotemporale a emisferei dominante (27). **~ sintactică,** tip clinic de afazie (din clasificarea lui Head) care corespunde agramatismului Pick şi constă în dificultatea de formulare gramaticală a frazei sau de aranjare a cuvintelor pentru a forma o frază (27). **~ subcorticală,** sin.: *Afazie subpoligonală,* afazie care ar fi datorită lezării fibrelor de proiecţie a centrilor corticali ai limbajului (27). **~ subpoligonală,** Afazie subcorticală. **~ totală** (Déjérine), Afazie mixtă. **~ transcorticală** (Lichteim), afazie care s-ar datori întreruperii legăturii dintre un centru ipotetic superior, ideogen al limbajului, şi centrii auditivi ai limbajului din scoarţa cerebrală (zona Wernicke) sau cei motori (zona Broca). În primul caz ar apărea o surditate verbală cu parafazie şi alexie, în al doilea caz ar fi tulburate vorbirea şi scrisul spontan, în timp ce vorbirea repetată, lectura cu voce tare şi scrisul dictat ar fi posibile (27). **~ verbală,** tip clinic de afazie (din clasificarea lui Head) care corespunde afaziei motorii, şi constă din imposibilitatea de exprimare orală sau în scris a cuvintelor (27).

*Vezi şi:* Broca, Wernicke.

**Afebril** (*a-* + lat. *febris* = febră), sin.: *Apiretic.* Care are temperatura corpului în limite normale (15).

**Afect** (lat. *affectus* = stare de spirit, boală). 1. Trăire emoţională intensă cu evoluţie impetuoasă şi relativ scurtă (35). 2. Termen folosit pentru unele leziuni (32). **~ astenie,** stare emoţională intensă, caracterizată prin frică, anxietate, tristeţe profundă (35). **~ patologic,** stare patologică cu coloratură afectivă intensă, cu evoluţie rapidă şi însoţită de o tulburare a

conştiinţei, de obicei de tip crepuscular (35). ~ **primar,** leziune determinată de un agent patogen infecţios la poarta de intrare în organism (2). ~ **primar limfogranulomatos,** Şancru limfogranulomatos. ~ **primar sifilitic,** Sifilom primar. ~ **primar tuberculos,** leziune exsudativ-necrotică, produsă de bacilul Koch, cu evoluţie de cele mai multe ori spre încapsulare şi scleroză, localizată în plămîn şi, mult mai rar, în intestin şi însoţită ulterior de limfangită şi adenopatie satelită (2). ~ **primar tuberculos extensiv,** leziune pulmonară primară tuberculoasă cu evoluţie extensivă spre pneumonie cazeoasă, inflamaţii perifocale etc. (34). ~ **primar tuberculos regresiv,** leziune pulmonară primară bacilară cu evoluţie spre resorbţie, fibrozare, calcificare (34). ~ **primar tularemic,** leziune cutanată incipientă şi trecătoare, produsă de *Pasteurella tularensis* şi însoţită ulterior de adenopatii satelite cu focare necrotice (2). ~ **stenic,** stare emoţională intensă, caracterizată prin furie, bucurie etc. (35).

**Afectivitate,** sin.: *Timie.* Formă de relaţie subiectivă între individ şi realitatea obiectivă în legătură cu satisfacerea dorinţelor inferioare sau superioare (35).

**Afemie** (*a-* + gr. *pheme* = vorbire). Imposibilitatea de a vorbi. Termen utilizat de Broca pentru a defini tulburarea de vorbire din cadrul afaziei motorii (27).

**Aferent** (*ad-* + lat. *ferre* = a conduce). Care merge spre un centru sau o parte mai importantă a unei formaţiuni anatomice (centripet) (1).

**Aferentaţie.** Fluxul de informaţie (influx nervos etc.), care soseşte la un organ de prelucrare sau comandă (7). ~ **inversă,** termen folosit de P. K. Anohin în fiziologie, analog termenului de legătură inversă (*feed-back*) din cibernetică. P. K. Anohin a descris două *t i p u r i* de aferentaţii inverse: a) care orientează mişcarea; b) rezultativă, care priveşte toate semnalele aferente la rezultatul mişcării întreprinse (7).

**Affektepilepsie** (germ.). Sindrom care apare la adolescenţi pe fond nevropatic, sub formă de crize convulsive analoge cu cele epileptice, dar declanşate de obicei de factori emotivi (27).

**Afibrinogenemie** (*a-* + *fibrinogen* + gr. *haima* = sînge). Stare constituţională, congenitală sau dobîndită (afecţiuni grave hepatice, fibrinoliză), caracterizată prin scăderea pînă la dispariţie a fibrinogenului din sînge, avînd ca efect apariţia de tulburări în faza finală a coagulării (19).

**Afinare.** Operaţie metalurgică prin care se înlătură impurităţile dintr-o masă metalică, pentru obţinerea metalului pur respectiv. Se realizează prin amalgamare, oxidare, segregare, absorbţie, electroliză, rafinare, diluţie sau licuaţie (38).

**Afinitate** (lat. *affinitas*). 1. Capacitatea de atracţie şi fixare a unor atomi de către alţii pentru a forma compuşi (15). 2. Fixare selectivă a unui colorant sau a altei substanţe pe anumite celule ori ţesuturi (2). 3. În radiobiologie, proprietatea unor organe de a capta anumite elemente radioactive naturale sau artificiale (36). ~ **chimică,** tendinţa atomilor şi radicalilor chimici de a atrage şi intra în reacţie cu unul sau mai mulţi electroni (15). ~ **electivă,** capacitate de atracţie manifestată numai faţă de anumite substanţe (15).

**Afişare.** În epidemiologie, actul prin care se pune o înştiinţare pe poarta sau uşa unei locuinţe sau instituţii, precum şi la intrarea într-un cartier sau localitate, cu scopul de a anunţa existenţa unei boli contagioase. Un vapor pe al cărui bord a apărut un caz de boală transmisibilă arborează un drapel galben (8).

**Aflux** (lat. *affluxus* = care este din belşug). Acumularea activă a unui lichid (în special sînge sau părţile sale componente) într-o anumită regiune a corpului (32).

**Afonie** (*a-* + gr. *phone* = voce). Imposibilitatea de a vorbi, consecutivă unor leziuni (inflamatorii sau tumorale), interesînd aparatul fonator sau unor tulburări funcţionale neuropsihice (afonia pitiatică, afonia spasmodică a cîntăreţilor etc.) (30). ~ **paralitică,** pierderea sonorităţii vocii, consecutivă diplegiei laringiene şi cauzată de secţionarea ambilor nervi recurenţi în timpul tiroidectomiei sau de afecţiuni bulbare (30). ~ **paranoică,** pierderea sonorităţii vocii întîlnită foarte rar la unii bolnavi cu tulburări psihice (30). ~ **spastică,** sin.: *Spasm glotic fonator,* afonie datorită contracturii intenţionale a musculaturii laringelui, apărînd ca o nevroză profesională, psihogenetică. Imaginile laringoscopică şi laringostroboscopică sînt normale; vorbirea este întreruptă frecvent de inspiraţiile scurte şi prin închiderea spasmodică a glotei (30).

**Afradeimie.** Fobia de bolnavi psihici (35).

**Afrazie** (*a-* + gr. *phrasis* = exprimare). Tulburare de limbaj, caracterizată prin dificultatea de înşiruire corectă, gramaticală, a cuvintelor în frază (27).

**Afrodiziac.** Substanţa care excită simţul genezic (23).

**Afrodizie** (gr. *aphrodisia*= plăcere sexuală). Instinct sexual excesiv (23).

**Afrontare.** Manevră chirurgicală prin care două suprafeţe sau două margini ale unei plăgi operatorii sau accidentale sînt aduse şi menţinute în contact, în vederea efectuării suturii (11).

**Aftă** (lat., gr. *aphta* = erupție). Ulcerație superficială dureroasă, cu margini regulate, cu suprafața acoperită de un depozit alb, gălbui sau mai rar hemoragic, înconjurată de o areolă inflamatorie și care apare la nivelul mucoaselor (bucală, faringiană, vaginală, conjunctivală). Etiologia poate fi infecțioasă (cel mai adesea virală), alergică, traumatică etc. (8).

*Vezi și*: Bednar.

**Aftoid** (*aftă* + gr. *eidos* = formă). Asemănător unei afte (12).

*Vezi și*: Pospischill-Fayrton.

**Aftoză** (*aftă* + *-oză*). Termen creat de Touraine pentru aftele cutaneomucoase generalizate. Raporturile etiologice cu febra aftoasă sînt discutabile (12).

**Afumare.** Procedeu de conservare a unor alimente (carne, pește), constînd din expunerea acestora timp de cîteva zile la acțiunea fumului. Se poate realiza la rece (25—30°C) sau la cald (70—100°C). Acțiunea conservantă rezultă atît din deshidratare, cît și din acțiunea unor produși rezultați din fum (crezol, fenoli, formaldehidă, acetonă, acid formic etc.), care inhibează anumiți germeni (*B. mesentericus, B. subtilis*), permițînd însă supraviețuirea altora (*Escherichia coli, Proteus* etc.) (20).

**Afuziune.** Turnare de apă fără presiune, prin intermediul unui furtun sau a unei stropitoare, asupra unor regiuni ale corpului. Afuziunea poate fi rece, alternantă, parțială sau completă (4). ~ **fulger,** duș sub presiune, aplicat de la distanța de 3—5 m (4).

**Ag.** Simbolul argintului (5).

**Agalactie** (*a-* + gr. *gala* = lapte). Absența secreției lactate după naștere (18).

**Agamic.** 1. În biologie, asexuat; care se reproduce unisexuat (32). 2. Individ la care nu pot fi identificate organele sexuale (32).

**Agamie** (*a-* + gr. *gamos* = căsătorie, împerechere), sin.: *Agamogonie.* Înmulțire nesexuată, prin agameți (de ex. spori) (32).

**Agammaglobulinemie** (*a-* + *γ-globulină* + gr. *haima* = sînge). Stare congenitală sau dobîndită, caracterizată prin lipsa γ-globulinelor din sînge, ceea ce are drept consecință o reducere importantă în apărarea antiinfecțioasă a organismului (sindrom de deficiență de anticorpi) (19).

**Agamogonie** (*a-* + gr. *gamos* = împerechere + *gonos* = urmaș). Agamie.

**Agar-agar.** Produs de natură polizaharidică obținut din diferite specii de alge marine. Se prezintă sub formă de fibre uscate sau pulbere. Este solubil în apă la o temperatură de 80—86°C, iar sub 40°C trece în stare de gel. Este folosit ca mediu solid pentru culturile de bacterii, ca laxativ și în stomatologie ca material hidrocoloid reversibil de amprente și pentru duplicare (3; 13; 39).

**Agastrie** (*a-* + gr. *gaster* = stomac). Lipsa stomacului, congenitală sau ca urmare a unei intervenții chirurgicale (16).

**Agenezie** (*a-* + gr. *genesis* = producție). Tulburare în dezvoltarea embrionară, caracterizată prin lipsa unui organ sau a unei părți a organismului (2). ~ **bronșică,** lipsa dezvoltării unei bronhii principale sau secundare în cursul vieții intrauterine, ducînd la nedezvoltarea segmentului sau plămînului respectiv (34). ~ **discului intervertebral,** dispariția parțială sau totală, de natură congenitală, a unui disc intervertebral; duce la sudura în parte sau în totalitate a celor două vertebre alăturate (24). ~ **gonadică.** Disgenezie gonadică. ~ **maxilară,** dezvoltare incompletă sau imperfectă a maxilarului; este o malformație uneori incompatibilă cu viața (38). ~ **pulmonară,** malformație congenitală incompatibilă cu viața, constînd în absența completă a bronhiilor și țesutului pulmonar. Agenezia unilaterală (acțiunea factorului teratogen în cursul lunii a II-a) constă din absența unilaterală a bronhiilor și țesutului pulmonar (34). ~ **renală,** lipsa congenitală a unui rinichi (33). ~ **uterină,** sin.: *Uterus deficiens,* malformație congenitală, constînd din absența totală a uterului datorită unei atrofii a canalelor Müller (18).

**Agenitalism** (*a-* + lat. *genitalia* = organe genitale). Sindrom datorit absenței secreților interne ale gonadelor (7).

**Agenosomie** (*a-* + gr. *genein* = a da naștere + *soma* = organ). Dezvoltare insuficientă a organelor genitale și părții inferioare a abdomenului (1).

**Agenosomus.** Monstru fetal cu extruzia viscerelor abdomenului inferior, datorită unei deficiențe de dezvoltare a peretelui abdominal; organele genitale lipsesc sau sînt rudimentare (1).

**Agent** (lat. *agens* = înflăcărat, viu). Forță sau substanță în stare să producă o schimbare (32). ~ **infectant,** microorganism care pătrunde și se multiplică în organismul uman, fără a provoca în mod obligatoriu o boală manifestă (8). ~ **mutagen,** factor fizic, chimic sau biologic, care are proprietatea să reacționeze cu materialul genetic sau să acționeze asupra acestui material, producînd mutații (17). ~ **mutagen biologic,** substanță intermediară apărută în metabolismul organismului, care poate avea acțiune mutagenă asupra materialului genetic (17). ~ **mutagen chimic,** substanță chimică care are proprietatea de a provoca mutații. Pentru a-și exercita activitatea mutagenă, unele dintre aceste substanțe necesită biosin-

teza replicativă a acidului dezoxiribonucleic, pe cînd altele au acţiune primară asupra acizilor nucleici în repaus. Din prima categorie fac parte: a) inhibitorii competitivi ai precursorilor acizilor nucleici; b) analogii bazelor pirimidinice şi purinice; c) acridinele. Din a doua categorie fac parte: agenţii alchilanţi, acidul nitros, hidroxilamina, hidrazina (17). ~ **mutagen fizic,** factor fizic care are proprietatea de a provoca mutaţii (temperatura, razele ultraviolete, razele X, radiaţiile ionizante etc.) (17). ~ **patogen,** factor provocator de boală (4). ~ **selectiv,** orice agent de mediu care exercită o presiune selectivă oarecare asupra populaţiei din nişa ecologică expusă la acţiunea sa. Aceşti agenţi pot fi folosiţi şi în selecţia artificială, cînd li se poate grada intensitatea (de ex. selectarea mutanţilor spontani sau induşi dintr-o populaţie sălbatică, precum şi selectarea recombinanţilor rezultaţi din diferite modalităţi de recombinare) (17). ~ **termic,** agent care la diferitele sisteme de încălzire transmite căldura rezultată din arderea combustibilului pînă la suprafaţa care încălzeşte încăperea (20). ~ **vector,** agent purtător de germeni infecţioşi, capabil să transmită diverse boli (31).

**Agerazie** (*a-* + gr. *geras* = vîrstă înaintată). Aparenţă tinerească la o persoană în vîrstă (7).

**Ageuzie** (*a-* + gr. *geusis* = gust). Pierderea simţului gustativ, consecutivă unei leziuni periferice linguale sau unei leziuni centrale, corticale, asociată de obicei şi cu pierderea simţului mirosului (30).

**Agger nasi** (lat. = muchea nasului). Muchie oblică a feţei interne a proceselor nazale ale maxilarului; partea anterioară a crestei etmoidale (1).

**Agirie** (*a-* + gr. *gyros* = învîrtitură). Lisencefalie.

**Agitator.** Aparat de laborator utilizat pentru obţinerea unei agitări mecanice a tuburilor de reacţie, omogenizarea culturilor microbiene, suspensiilor etc. (3).

**Agitaţie.** Stare de nelinişte (32). ~ **psihomotorie,** sin.: *Excitaţie psihomotorie,* stare de hiperactivitate dezordonată, psihică şi motorie, care poate fi catatonică, maniacală, confuzivă, anxioasă, epileptică (35).

**Aglandular** (*a-* + lat. *glans* = glandă). Lipsit de glande (1).

**Aglaucopsie** (*a-* + gr. *glaukos* = verde + *opsis* = vedere). Deuteranopie.

**Aglicon.** Compusul rămas după hidrolizarea unui glucozid şi extragerea zaharului (5).

**Aglobulie** (*a-* + lat. *globulus* = globul). Reducere mare a numărului de globule roşii în sînge (32).

**Aglomerare.** Îngrămădire (32). ~ **hematiilor,** tendinţă fiziologică a hematiilor de a forma fişicuri sau grămezi. Fenomen exagerat în disproteinemii şi în procesul de aglutinare (19).

**Aglomerină.** Proteină plasmatică considerată drept factor favorizant al sedimentării accelerate a hematiilor (19).

**Aglomerular.** Lipsit de glomeruli. Vezi şi Nefron aglomerular (25).

**Aglosie** (*a-* + gr. *glossa* = limbă). Absenţă congenitală a limbii; uneori sinonim pentru mutism (1).

**Aglosostomie** (*a-* + gr. *glossa* = limbă + *stoma* = gură). Anomalie caracterizată prin lipsa limbii şi a deschizăturii orale (1).

**Aglutinare** (lat. *agglutinare* = a lipi, a uni). 1. Alipire (3). 2. În bacteriologie, reacţie antigen-anticorp, caracterizată prin formarea într-o suspensie omogenă de aglutinogen a unor conglomerate vizibile cu ochiul liber, sub influenţa anticorpilor specifici (aglutinine) şi în prezenţa electroliţilor. Aglutinogenul este reprezentat de particule microscopice antigenice (bacterii, hematii etc.) (3). ~ **acidă,** aglutinare la pH scăzut, fără intervenţia anticorpilor specifici (3). ~ **colului,** fenomen întîlnit uneori în cursul travaliului, caracterizat prin lipsa deschiderii fiziologice a orificiului extern al colului, în timp ce orificiul intern al acestuia se dilată în mod normal; este datorit unei endocervicite cu aderenţă anormală a dopului gelatinos (18). ~ **flagelară,** sin.: *Aglutinare „H"* aglutinare bacteriană datorită antigenului ciliar şi caracterizată prin apariţie rapidă şi formare de flocoane mari, uşor disociabile (3). ~ **de grup,** aglutinarea mai multor membri ai unui grup biologic de microorganisme sau alte celule, sub acţiunea aceluiaşi anticorp (antiser) care poate fi produs prin imunizare cu oricare dintre membrii grupului. Se datorează prezenţei unui antigen comun (antigen de grup) pe suprafaţa celulelor, respectiv anticorpului corespunzător din antiser (3). ~ **„H",** Aglutinare flagelară. ~ **intravaseulară,** aglutinarea hematiilor în interiorul vaselor sanguine intacte, consecutivă unui traumatism sau unei boli şi cauzînd tulburări în circulaţia sîngelui (sînge „noroios") (19). ~ **microscopică,** aglutinare vizibilă numai la microscop (3). ~ **„O",** Aglutinare somatică. ~ **la rece,** aglutinare sub acţiunea anticorpilor care se produce numai la temperaturi joase; este cunoscută mai ales la hematii (3). ~ **salină,** aglutinare sub acţiunea diferitelor săruri, uneori numai în concentraţie mare, fără intervenţia anticorpilor specifici (3). ~ **somatică,** sin.: *Aglutinare „O",* aglutinare bacteriană datorită antigenului somatic; apare mai lent decît aglu-

tinarea ciliară şi este caracterizată prin formarea de grunji greu disociabili (3). ~ **spontană,** aglutinare în soluţie de NaCl 0,15 M (izotonică), fără intervenţia anticorpilor specifici. Se produce la mai multe celule nucleate, bacterii în forma R etc. Creează dificultăţi şi poate duce la erori în executarea testelor de aglutinare specifică (3).

**Aglutinină,** sin.: *Anticorp aglutinant.* Anticorp (cel puţin bivalent) a cărui combinare cu antigenul (grupul antigenic) corespunzător de pe suprafaţa unor particule microscopice duce la aglutinarea acestora. În alte condiţii (prezenţa complementului, antigen solubil etc.), reacţia aceluiaşi anticorp cu acelaşi antigen se poate manifesta şi prin alte fenomene (liză, precipitare etc.). Aglutininele individuale se desemnează prin precizarea particulelor sau a situaţiei şi naturii antigenului cu care reacţionează: bacterioaglutinină, hemaglutinină, aglutinină somatică, aglutinină flagelară, aglutinină anti-Rh etc. (3). ~ **la cald,** aglutinină care reacţionează exclusiv sau cel mai intens la temperaturi în jur de 37°C; de obicei imunoaglutinină (3). **Aglutinine de grup.** Izoaglutinine imune. ~ **imună,** sin.: *Imunoaglutinină,* aglutinină formată în urma imunizării cu antigenul corespunzător (3). ~ **incompletă,** anticorp care se combină specific cu un antigen de pe suprafaţa celulară, dar nu provoacă aglutinarea în condiţii obişnuite. Aglutininele incomplete antieritrocitare provoacă aglutinarea hematiilor (antigenic corespunzătoare) pretratate cu enzime proteolitice sau suspendate în medii conţinînd anumite substanţe coloidale (de ex. serumalbumină bovină) în concentraţie mare, iar cele antibrucela provoacă aglutinarea brucelelor în soluţii de NaCl 5% (3). **Aglutinine leucocitare.** Anticorpi antileucocitari întîlniţi în agranulocitoze alergice, medicamentoase, în diferite leucopenii de cauze variate, la bolnavii politransfuzaţi, la femei însărcinate (datorită incompatibilităţii dintre mamă şi făt) etc. (19). ~ **majoră,** sin.: *Aglutinină principală,* aglutinină care predomină cantitativ într-un antiser în urma imunizării cu un anumit antigen (3). ~ **minoră,** aglutinină care apare în cantitate mai mică (faţă de alte determinante ale acestui antigen) (3). ~ **naturală,** Aglutinină normală. ~ **normală,** sin.: *Aglutinină naturală,* aglutinină care apare fără vreo legătură demonstrabilă cu o imunizare anterioară (de ex. izohemaglutininele umane anti-A şi anti-B) (3). ~ **principală,** Aglutinină majoră. ~ **la rece,** Crioaglutinină. ~ α, α-Izoaglutinină. ~ β, β-Izoaglutinină.

**Aglutinogen** (lat. *agglutinare* = a lipi + gr. *genein* = a produce). Antigen corpuscular, capabil să inducă formarea de anticorpi specifici (aglutinine), în urma pătrunderii în organism, şi să dea naştere fenomenului de aglutinare la un contact ulterior cu aceştia (3). ~ **A,** Antigen A. ~**B,** Antigen B. ~ **D,** Antigen D. ~**M,** vezi Antigen M.

**Aglutinoscop** (lat. *agglutinare* = a lipi + gr. *skopein* = a vedea). Dispozitiv utilizat pentru citirea reacţiei de aglutinare, prevăzut cu o lupă şi un sistem de iluminare oblică, şi care permite examenul particulelor în suspensie pe fond întunecat (3).

**Agmatină.** Amină rezultată din decarboxilarea argininei (15).

**Agnathocephalus** (*a-* + gr. *gnathos* = falcă + *kephale* = cap), sin.: *Agnatocefal.* Tip de *otocephalus* la care ochii sînt situaţi în partea inferioară a feţei, cu o aproximativă fuzionare a zigomelor (1).

**Agnathus** (*a-* + gr. *gnathos* = falcă). *Otocephalus.*

**Agnatocefal.** *Agnathoeephalus.*

**Agnosterol.** Substanţă din clasa sterolilor, metabolit intermediar în sinteza colesterolului din acetat (5).

**Agnozie** (*a-* + gr. *gnosis* = percepere). Pierderea capacităţii de a recunoaşte obiectele, persoanele şi imaginile după calităţile lor senzoriale, deşi funcţiile senzoriale elementare sînt păstrate (27). ~ **auditivă,** incapacitatea de a identifica lucrurile după zgomotul pe care-l produc (de ex. ceasul după tic-tac) (27). ~ **digitală,** imposibilitatea de a recunoaşte, denumi sau arăta diferitele degete de la mîna proprie sau de la mîna examinatorului (27). ~ **de extensitate,** Amorfognozie. ~ **de intensitate,** Ahilognozie. ~ **optică,** sin.: *Agnozie vizuală, Cecitate psihică,* incapacitatea de a recunoaşte semnificaţia obiectelor sau a imaginilor după calităţile lor vizuale (27). ~ **spaţială,** agnozie optică limitată la tulburarea percepţiei spaţiale şi caracterizată prin pierderea posibilităţilor de localizare şi de apreciere a întinderii spaţiale a lucrurilor (27). ~ **tactilă,** incapacitatea de a recunoaşte obiectele prin explorarea lor tactilă (27). ~ **vizuală,** Agnozie optică.

*Vezi şi:* Wolpert.

**Agonie** (gr. *agon* = luptă). Stadiu biologic — la organismele animale — care precedă moartea şi în care survine diminuarea funcţiilor respiratorii, circulatorii şi ale vieţii de relaţie; poate fi cu pierdere de cunoştinţă, lucidă (cu păstrarea cunoştinţei) sau alternantă (stări de delir alternînd cu stări de luciditate) (23).

**Agonist.** Termen care exprimă acţiunea unui muşchi în sensul dorit, căruia i se poate opune acţiunea unui muşchi denumit **antagonist** (4).

**Agonodal** (*a-* + lat. *gonas,* de la gr. *gone* = sămînţă). Lipsit de gonade (7).

**Agorafobie** (Westphal) (gr. *agora* = piaţă + *phobos* = frică), sin.: *Kenofobie.* Fobia spaţiilor deschise (35).

**Agrafare.** Procedeu chirurgical de împiedicare a creşterii anormale a oaselor, prin blocarea totală sau parţială a cartilajului de creştere, cu ajutorul unor agrafe metalice (scoabe). Se foloseşte în inegalităţile de membre, *genu valgum* şi *varum*, scolioză (24).

**Agrafă.** Mică plăcuţă din metal inoxidabil, de 0,5—2 cm lungime şi 1—2 mm lăţime, prevăzută la extremităţi cu doi dinţi; prin îndoirea plăcuţei cu o pensă specială (de pus agrafe), dinţii pătrund în buzele plăgii operatorii pe care le apropie, menţinîndu-le ca atare (11).

*Vezi şi*: Klimov, Michel, Vachenfeld.

**Agrafestezie** (*a-* + gr. *graphein* = a scrie + *aisthesis* = senzaţie). Tulburare caracterizată prin imposibilitatea de a recunoaşte cu ochii închişi cifrele sau semnele trasate pe tegumente (26).

**Agrafie** (*a-* + gr. *graphein* = a scrie). Pierderea posibilităţii de exprimare în scris. Poate constitui un simptom al afaziei sau una din formele afaziei pure (27). ~ **absolută,** tulburare de limbaj din cadrul afaziei, ce constă din incapacitatea totală de exprimare în scris (27). ~ **acustică,** tulburare grafică în cadrul afaziei, ce constă în imposibilitatea de a scrie după dictare (27). ~ **literală,** tulburare intensă de exprimare grafică în cadrul afaziei, ce constă din imposibilitatea de scriere chiar a literelor izolate (27). ~ **mintală,** incapacitatea sau dificultatea de exprimare în scris a limbajului, datorită existenţei unor tulburări psihice (27). ~ **muzicală,** tulburare grafică în cadrul afaziei, caracterizată prin incapacitatea de a scrie semnele obişnuite de notaţie muzicală (27). ~ **optică,** tulburare grafică în cadrul afaziei, ce constă din imposibilitatea de a copia un text (27). ~ **verbală,** tulburare de limbaj din cadrul afaziei, ce constă din imposibilitatea de scriere a cuvintelor, cu conservarea capacităţii de a scrie litere sau silabe izolate (27).

**Agramatism** (Pick) (gr. *agrammatos* = agramat). Tulburare în cadrul afaziei, care constă din incapacitatea de a exprima într-o formă gramaticală cuvintele în propoziţii şi fraze (27).

**Agranulocit** (*a-* + lat. *granulum* = grăunţă mică + gr. *kytos* = celulă). Leucocit negranulat (15).

**Agranulocitoză** (*agranulocit* + *-oză*), sin.: *Granuloftizie, Neutropenie malignă.* Leuconeutropenie ce ajunge la dispariţia totală a granulocitelor în sîngele periferic, însoţită de ulceraţii ale mucoaselor şi pielii. Boală idiopatică sau sindrom declanşat de agenţi foarte variaţi: medicamente, toxiinfecţii microbiene, factori alergici etc. Poate fi expresia fie a inhibiţiei de maturaţie a seriei granulocitare în măduva osoasă, fie a unei distrugeri crescute în periferie (prin mecanism de autoagresiune) (19).

**Agresină.** Termen creat de Bail pentru a desemna substanţele toxice elaborate de microorganisme şi care favorizează pătrunderea şi înmulţirea acestora din urmă în organismele superioare (de ex. hemolizine, leucocidine, citotoxine etc.) (3).

**Agresivitate** (lat. *aggresio* = atac). Capacitatea de a ataca (32). ~ **apei,** termen care se referă la conţinutul prea ridicat în anumiţi produşi şi în special în $O_2$ şi $CO_2$ liber, care fac ca apa să aibă o acţiune corozivă asupra conductelor (20).

**Agriotimie** (gr. *agrios* = fioros + *thymos* = spirit). Ferocitate patologică (35).

**Agripnie** (gr. *agrypnos* = fără somn). Insomnie.

**Agripnocomă.** Comă vigilă.

**Agropyrum repens,** sin.: *Pir.* Plantă din familia *Gramineae*; stolonii conţin triticină, inulină, saponine, mucilaginoase şi un ulei esenţial; are acţiune diuretică slabă (13).

**Ahilognozie,** sin.: *Agnozie de intensitate.* Agnozie tactilă parţială, care constă în imposibilitatea de a recunoaşte materialul din care sînt făcute obiectele (27).

**Ahmedov. Coroană dentară** ~, coroană dentară artificială mixtă, cu faţa vestibulară din acrilat, asemenea coroanei Belkin; este prevăzută cu un ştift care se introduce în canalul bontului coronoradicular (38).

**Aidomanie** (gr. *aidoia* = organe genitale + *mania* = nebunie). Satiriazis.

**Aihmofobie** (gr. *aichme* = vîrf ascuţit + *phobos* = frică). Fobia de lucruri ascuţite (35).

**Ainhum.** Bridă fibroasă strangulînd progresiv un deget şi ducînd la atrofie şi amputarea lui spontană. De etiologie încă neprecizată, după unii autori ar fi o formă atenuată de lepră (12).

**Ainsworth,** George C., 1852—1948. **Arcul** ~, aparat ortodontic fix, compus dintr-un arc de expansiune fixat în tuburi vestibulare verticale, sudate de inele cimentate pe primii premolari (sau molarii temporari), cu bucle la nivelul caninilor şi bare pe faţa orală a premolarilor I şi molarilor I permanenţi (39). **Perforator** ~, cleşte care prezintă pe braţul părţii active un plan fix, care intră într-un orificiu din cele 5—6 de mărimi crescînde ce se află pe un disc rotativ la celălalt braţ. Serveşte la perforarea digei folosită în stomatologie (38).

**Ajmalină.** Alcaloid din diferite specii de Rauwolfia. Are acțiune antiaritmică, antiheterotopă și este utilă în aritmiile ventriculare (14).

**Ajustare.** În statistica matematică, operație de substituire a valorilor efectiv observate, prin valori apropiate, asimilînd astfel o situație (de ex. repartiția) empirică uneia teoretice bine cunoscute. Ajustările pot fi: a) grafice; b) mecanice, după formule dinainte stabilite; c) analitice, prin folosirea — ca ecuație sau repartiție călăuzitoare —, una bine cunoscută în matematică (7).

**Ajutor social.** Formă de ajutorare — în cadrul asigurărilor sociale — prin care se acordă o anumită sumă de bani, sub forma unui cuantum fix lunar, unor persoane cu mijloace precare de existență și care nu se încadrează în condițiile obișnuite ce dau dreptul la pensie: foștilor angajați care nu îndeplinesc condițiile de vechime, văduvelor care nu îndeplinesc condițiile pentru a primi pensie de urmaș etc. (29).

**Aker. Croșete dentare** ~, croșete circulare turnate, supraecuatoriale (39).

**Åkerlund,** Åke, 1885—1958. **Diverticul** ~, dilatație diverticulară situată în vecinătatea unui ulcer duodenal, vizibilă radiologic; dispare o dată cu fenomenele acute (36). **Hernia** ~, hernie diafragmatică prin hiatul esofagian. Se descriu trei tipuri: a) hernie prin brahiesofag congenital; b) hernie paraesofagiană; c) hernie hiatală a esofagului abdominal și a cardiei, esofagul devenind lung și sinuos (36). **Punga** ~, pseudodiverticuli care apar în bulbul ulceros prin hernia mucoasei printre benzile musculare ale bulbului; fenomenul se produce atunci cînd tensiunea intrabulbară crește (36).

**Akinesia** (*a-* + gr. *kinesis* = mișcare + *-ia*). Akinezie. ~ **algera,** Sindromul Moebius, vezi Moebius.

**Akinezie,** sin.: *Akinesia.* Imposibilitatea de a executa mișcări, în lipsa unei paralizii; semn întîlnit în sindroamele extrapiramidale de tip paleostriat datorit exagerării tonusului muscular (27). ~ **amnestică,** Apraxie amnestică. ~ **iriană,** rigiditatea și imobilitatea irisului; se obține prin instilarea de midriatice sau cicloplegice, în scopul de a pune irisul în repaus, pentru terapia bolilor irisului sau pentru a ușura examenul oftalmoscopic (28). ~ **oculomotorie,** suprimarea motilității mușchilor oculomotori; se obține prin injecție retrobulbară cu novocaină sau un anestezic similar, cu scopul de a împiedica mișcările ochiului în unele intervenții oculare (28). ~ **palpebrală,** suprimarea motilității mușchiului orbicular al pleoapelor; se realizează prin infiltrație novocainică a teritoriului de inervație a mușchiului, cu scopul de a împiedica contracția pleoapelor în timpul intervențiilor intraoculare (28).

**Akiyami A.** Febră de Hasami.

**Akiyami B.** Febră de șapte zile.

**Akrencephalon** (gr. *akros* = extremitate + *enkephalos* = creier). *Chordencephalon.*

**Akrocephalopagus.** *Craniopagus parietalis.*

**Akromikria** (*acro-* + gr. *mikros* = mic + *-ia*), sin.: *Acromicrie.* Dezvoltare insuficientă a extremităților și a craniului, în contrast cu dezvoltarea normală a viscerelor (1).

**Akromphalus** (gr. *akros* = extremitate + *omphalos* = ombilic). 1. Centrul ombilicului, unde se prinde cordonul ombilical (1). 2. Proeminență neobișnuită a ombilicului, constituind primul semn al herniei ombilicale (1). 3. Rest al cordonului ombilical rămas la copil (1).

**Akureyri. Boala** ~, Encefalită mialgică benignă.

**Al.** Simbolul aluminiului (14).

**Al doilea suflu,** sin.: *Second wind.* Vezi Suflu.

**Ala** (lat. = aripă), sin.: *Aripă.* Termen folosit în anatomie pentru a desemna un proces în formă de aripă (1). ~ **cinerea,** *Trigonum nervi vagi* (1). ~ **cristae galli,** sin.: *Processus alaris ossis ethmoidalis,* apofiză (pereche) care pleacă din partea inferioară a marginii anterioare a lamei cribriforme a etmoidului, articulată cu osul frontal și completînd gaura oarbă a osului frontal (1). ~ **lobi centralis cerebelli,** partea laterală a lobului cerebelos median (1). ~ **magna ossis sphenoidalis,** *Ala major ossis sphenoidalis.* ~ **major ossis sphenoidalis,** sin.: *Ala magna ossis sphenoidalis,* aripa mare a osului sfenoid, articulată cu oasele frontal, temporal, zigomatic și participînd la formarea bazei craniului (1). ~ **minor ossis sphenoidalis,** aripa mică a osului sfenoid situată anterior de aripa mare, împreună cu care delimitează *fissura orbitalis superior* (1). ~ **nasi,** porțiunea infero-laterală, cartilaginoasă, mobilă, a nărilor (1). ~ **ossis ilii,** porțiunea lățită, postero-superolaterală, a osului iliac (1). **Alae vomeris.** Cele două prelungiri laterale ale marginii superioare a osului vomer (1).

**Alabastru.** Varietate de gips curat, compact, găsit în natură sub formă amorfă sau cristalină, cu aspect marmorat; calcinat și ca pulbere fină se întrebuințează în stomatologie pentru luarea amprentelor și turnarea modelelor (38).

**Alalie** (*a-* + gr. *lalein* = a vorbi), sin.: *Logoplegie.* Imposibilitatea de pronunțare a unor cuvinte sau sunete (27). ~ **idiopatică,** Audimutitate.

**Alamartine. Incizia** ~, incizie abdominală folosită pentru abordarea chirurgicală a splinei; începe la marginea laterală a mușchiului drept

abdominal pe partea stîngă şi se termină la marginea externă a masei sacrolombare (11).

**Alanină,** sin.: *Acid aminopropionic.* $CH_3.CH(NH_2).COOH$. Aminoacid esenţial monoaminomonocarboxilic, putînd prezenta atît forma α, cît şi forma β. Foarte răspîndit în organismele animalelor, plantelor şi bacteriilor. Concentraţia în sîngele uman: 3,4 mg/100 ml (5).

**Alaninmetilhistidină.** Metilcarnozină.

**Alanson,** Edward, 1747—1823. **Amputaţia ~,** amputaţie circulară a unui membru, în care bontul rămas are formă conică (24).

**Alantiazis.** Botulism.

**Alantocorion,** sin.: *Chorion allantoideum.* Structură formată din fuziunea alantoidei şi corionului, în care corionul este irigat de vasele sanguine alantoice (1).

**Alantoicază.** Enzimă care catalizează trecerea acidului alantoic în acid glioxilic şi uree (5).

**Alantoidă** (gr. *allas* = cîrnat + *eidos* = formă). *Allantois.*

**Alantoină.** Produs de oxidare a acidului uric, prezent în mici cantităţi în urina mamiferelor şi în lichidul alantoic la bovidee; prin hidroliză dă acid alantoic (5).

**Alastrim,** sin.: *Amaas, Kafir-Pox, Variola minor, Variolă albă, Vărsat de Samoa, Vărsat de Sanaga.* Boală considerată actualmente ca o formă clinică benignă a variolei, caracterizată printr-o erupţie veziculoasă măruntă şi superficială, mai abundentă decît cea din variolă, dar însoţită de fenomene infecţioase reduse; erupţia nu este precedată de raş preeruptiv şi nu lasă cicatrice. Boala poate fi prevenită prin vaccinarea antivariolică (8).

**Alaun.** Denumire generală pentru sulfaţii dubli ai unui metal trivalent (Al, Cr, Fe etc.) şi ai unui metal monovalent (Na, K, Cs etc.). Curent, se denumeşte „alaun" sulfatul dublu de potasiu şi aluminiu $[KAl(SO_4)_2 \cdot 12\ H_2O]$, folosit ca astringent şi stiptic, iar în stomatologie pentru a mări, în amestec cu gipsul, duritatea modelelor (9; 38).

**Alăptare.** Hrănirea nou-născutului cu lapte (18). **~ artificială,** hrănirea nou-născutului cu laptele unui animal de altă specie (vacă, capră, măgăriţă, bivoliţă) sau cu produse industriale de lapte (18). **~ mixtă,** alăptare naturală, completată cu alăptare artificială (18). **~ naturală,** hrănirea copilului direct la sînul femeii (mamă, doică) sau cu lapte de femeie colectat de la alte mame (18).

**Alba.** Aliaj seminobil pe bază de argint-paladium, folosit în protetica dentară ca înlocuitor al aurului la confecţionarea coroanelor, corpurilor de punte, scheletelor, încrustaţiilor (38).

**Albanese. Metoda ~,** metodă de autovaccinare, folosită în tratamentul local al parodontopatiilor. Un autovaccin, preparat după o tehnică proprie, se injectează în mucoasa gingivală pentru a mări receptivitatea ţesutului reticuloendotelial. În acelaşi timp se injectează sîngele obţinut prin puncţie gingivală într-o bulă epidermică creată cu substanţe vezicante (38).

**Albarran,** Y. Dominguez, Joaquin, 1860—1912. **Glandele ~,** sin.: *Glandele subcervicale,* grup de glande prostatice mici, care se găsesc dedesubtul colului vezicii urinare (1). **Operaţia ~,** procedeu de cură a incontinenţei de urină la femeie, prin plicatura dorsală a uretrei (11). **Proba ~.** 1. Probă funcţională renală pentru aprecierea capacităţii de concentraţie, bazată pe variaţiile nictemerale normale ale densităţii urinare: densitatea unei probe de urină recoltate în timpul nopţii trebuie să fie mai mare decît cea a probei colectate în ziua următoare (25). 2. Probă pentru explorarea funcţională diferenţiată a celor doi rinichi, bazată pe determinarea volumului, a punctului crioscopic, a ureei şi a NaCl în 6 eşantioane obţinute separat pentru fiecare rinichi, la fiecare 30 minute după cateterizarea ureterelor şi ingerarea a 600 ml apă. Rinichiul afectat are un debit mult mai constant decît cel ănătos, iar funcţia sa variază de la un momenst la altul cu atît mai puţin, cu cît distrucţia parenchimului său este mai mare (25). **Procedeul ~,** procedeu de cură a stenozei joncţiunii pieloureterale datorită unei periureterite, prin anastomoză pieloureterală latero-terminală (11).

**Albarran-Marion** (Albarran, Y. Dominguez, Joaquin; Marion, Georges). **Operaţia ~,** nefropexie capsulară cu utilizarea a patru lambouri, dintre care cele două superioare sînt legate pe coasta a X-a, iar cele două inferioare pe coasta a XI-a (11).

**Albastru.** 1. Una dintre culorile principale ale spectrului, avînd culoarea cerului senin (32). 2. Nume dat unor pigmenţi şi coloranţi a căror culoare este albastră (32). **~ alcian,** substanţă colorantă, care se fixează în mod electiv pe structurile celulare de natură polizaharidică; serveşte la colorarea capsulei şi peretelui celular la bacterii (3). **~ de brillant-cresil,** colorant pentru reticulocite (19). **~ de bromtimol,** sin.: *Dibromtimolsulfonftaleină,* indicator colorat de pH, avînd zona de viraj cuprinsă între pH 6,0 şi 7,6. Se colorează în albastru în zona alcalină şi în galben în zona acidă, iar la pH neutru este verde-albăstrui (3). **~ de China,** colorant folosit de obicei în inframicrobiologie pentru corpusculii elementari (22). **~ de isamină,** sin.: *Acid tribetanaftilrosanilintrisul-*

*fonic,* substanţă colorantă acidă, folosită curent pentru coloraţia corpusculilor elementari inframicrobieni pe frotiuri (coloraţia Nicolau) (22). **~ de metil,** substanţă colorantă acidă, folosită în histologie şi bacteriologie, precum şi ca indicator de pH (22). **~ de metilen,** sin.: *Methylenum coeruleum,* colorant fenotiazinic utilizat pentru colorarea bacteriilor sau a punctaţiilor bazofile din eritrocite, în caz de saturnism; serveşte ca indicator în unele medii de cultură, precum şi în proba reductazei. În terapeutică, se foloseşte ca antiseptic intern, mai ales în infecţiile urinare şi în uz extern; are acţiune favorabilă în tratamentul methemoglobinei şi în otrăvirile cu cianuri, unde intervine ca sistem redox (3; 13; 19). **~ de Nil,** colorant folosit pentru punerea în evidenţă în special a corpusculilor Heinz-Ehrlich în globulele roşii (19). **~ de toluidină,** colorant fenotiazinic utilizat pentru punerea în evidenţă a granulaţiilor metacromatice din granulocitele bazofile. În terapeutică se foloseşte ca antagonist al heparinei în unele hemoragii (19). **~ de tripan,** colorant folosit mai ales în coloraţiile intravitale (19).

*Vezi şi*: Evans.

**Albăstrea.** *Centaurea cyanus.*

**Albedo.** Raportul dintre cantitatea de energie radiantă solară reflectată de o suprafaţă şi cantitatea de radiaţie incidentă exprimată de obicei în procente. Un albedo de 100% îl are o suprafaţă metalică acoperită cu oxid de zinc. În mod natural, albedo-ul cel mai intens îl are zăpada (80%), iar cel mai mic, pămîntul negru umed (13%) (20).

**Albee,** Fred Houdlett, 1876—1945. **Ferăstrăul ~,** ferăstrău circular acţionat de un motor (dinam) de mînă, folosit pentru secţiunea osului (osteotomie, trepanaţie) sau prelevare de grefon osos (24). **Legea lui ~,** pentru ca un transplant osos să-şi continue viaţa, trebuie ca cele trei straturi ale sale să se aşeze în aşa fel, încît să corespundă exact straturilor similare ale patului osos (24). **Operaţia ~.** 1. Rahisinteză posterioară cu grefon tibial aşezat între apofizele spinoase despicate (24). 2. Artrodeză intraarticulară a şoldului prin crearea a două suprafeţe sîngerînde în locul suprafeţei articulare (24). 3. Artrodeză extraarticulară de şold, realizată cu ajutorul a două grefoane tibiale între masivul trohanterian şi osul iliac (24). 4. Artroplastie a şoldului, care diferă de procedeul Murphy prin incizia Smith-Petersen şi prin folosirea unei freze circulare goale pentru modelarea capului femural (24). 5. Artrodeză intraarticulară sacroiliacă după rezecţie parţială, în sacrocoxalgie (24). 6. Artrodeză sacroiliacă prin rahisinteza ultimelor vertebre lombare şi a primelor vertebre sacrate şi printr-un al doilea grefon transversal care transfixiază articulaţia prin osul coxal (24). 7. Osteoplastie de sprinceană cotiloidă, prin incizie laterală, cu răsfrîngerea în jos a unei părţi din corticala iliacă externă, din imediata apropiere, şi umplerea unghiului creat cu grefoane tibiale (24). 8. Rezecţie cuneiformă tarsiană, după alungirea tendonului ahilian, cu implantare la partea internă a acestei pene, în cura chirurgicală a piciorului strîmb congenital (24). 9. Artrodeză extraarticulară radiocarpiană cu grefon radial alunecat (24).

**Albers-Schönberg,** Heinrich Ernst, 1865—1921. **Boala ~,** sin.: *Boala oaselor de marmură, Osteopetroză.* Hipermineralizare cu totul neobişnuită, mai frecventă la copii; se caracterizează printr-o arhitectură dezordonată a trabeculelor, calciul din oase găsindu-se sub o formă cristalină particulară, prin fragilitate deosebită a scheletului şi prin modificări ale tabloului sanguin (anemie, uneori foarte gravă) (2).

**Albert,** Eduard, 1841—1900. **Jejunostomie ~,** sin.: *Jejunostomie în Ω, Jejunostomie în potcoavă,* deschiderea la piele a feţei laterale a unei bucle de ansă jejunală (11). **Sutura ~,** punct de sutură totală pentru intervenţii pe tubul digestiv, înnodarea firului făcîndu-se către interiorul lumenului intestinal (11).

**Alberti. Semnul ~,** semn radiografie întîlnit în a doua boală Köhler; linia care uneşte capul primului metatarsian cu capul celui de-al treilea nu mai trece prin capul celui de-al doilea, acesta rămînînd sub linie (24).

**Albinism** (lat. *albus* = alb). Formă de acromie congenitală, constînd din decolorarea tegumentului, perilor şi ochilor, datorită lipsei pigmentului melanic (12). **~ parţial,** formă circumscrisă, localizată, de albinism (12).

**Albinoidism.** Formă incompletă de albinism (12).

**Albirea răşinii.** În tehnica dentară, prezenţa unor pete albicioase pe suprafaţa răşinii acrilice, datorită fie polimerizării incomplete (prea mult lichid în pulberea răşinii), fie izolării incomplete a răşinii acrilice de gips (39).

**Albrecht,** Rudolf. **Operaţia ~,** rezecţie cuneiformă cuneometatarsiană, cu bază externă, efectuată în tratamentul chirurgical pentru *halux valgus* (24).

**Albright,** Fuller. **Sindromul ~.** 1. Sindrom caracterizat prin poliostoză fibroasă displazică (Boala Jaffé-Lichtenstein), pigmentaţii în pete brune ale pielii şi pubertate precoce la fete; etiologia şi patogenia sînt obscure (sin.: *Osteitis fibrosa cystica, Osteitis fibrosa osteoplastica, Sindromul Albright-McCune-Sternberg*) (24). 2. Sindrom care imită tabloul clinic şi umoral

al hipoparatiroidiei, atribuit lipsei de reactivitate la parathormon a sistemului tubular renal şi caracterizat prin hipocalcemie, hiperfosfatemie, hipofosfaturie, absenţa azotemiei, manifestări tetaniforme şi osteodistrofii (sin.: *Pseudohipoparatiroidism, Sindromul Martin-Albright, Sindromul Seabright-Bantam*) (25).

**Albright-Buttler** (Albright, Fuller; Buttler, Allan M.). **Sindromul ~**, acidoza renală hipercloremică primitivă a adultului şi a copilului mare (25).

**Albright-Buttler-Bloomberg** (Albright, Fuller; Buttler, Allan M.; Bloomberg, Esther). **Sindromul ~**, Diabet renal fosfaturic.

**Albright-Buttler-Lightwood** (Albright, Fuller; Buttler, Allan M.; Lightwood, R.). **Sindromul ~**, Acidoză renală hipercloremică primitivă.

**Albright-McCune-Sternberg** (Albright, Fuller; McCune, Donovan James; Sternberg, William H.). **Sindromul ~**, Sindromul Albright, vezi Albright.

**Albuginea** (lat. *albus* = alb), sin.: *Tunica albuginea.* Pătură de ţesut conjunctiv fibroelastic alb care înveleşte parţial sau în întregime un organ (1). **~ oculi**, sin.: *Sclerotica*, pătura externă, fibroasă, rezistentă, a globului ocular, care se continuă cu teaca nervului optic înapoi şi cu corneea în faţă (1).

**Albugo** (lat. *albus* = alb). Pată albă apărînd pe unghie, la nivelul limbului, datorită prezenţei unor bule de aer situate între celule (12).

**Albuminat**, sin.: *Metaproteină.* Termen vechi, care defineşte produsul obţinut prin hidroliza albuminei şi globulinei (5).

**Albumină.** Holoproteidă cu greutate moleculară mare, cu caracter acid (punctul izoelectric sub 7), solubilă în apă distilată (caracter fizic care o diferenţiază de globuline) şi precipitabilă cu sulfatul de amoniu la o concentraţie de 50%. Sînt prezente în cele mai variate preparate biologice atît la organismele animale, cît şi la plante şi bacterii (5). **~ denaturată**, albumină transformată în urma încălzirii într-o soluţie în apă distilată, proces care provoacă precipitarea ei ulterioară prin adăugare de mici cantităţi de săruri (5). **~ plasmatică**, albumină obţinută din plasma de bovine sau de om; acţionează ca proteină de substituţie şi creşte presiunea coloidosmotică a plasmei, favorizînd reţinerea apei în patul vascular. Preparatul, de origine animală, provoacă relativ frecvent reacţii alergice (14).

*Vezi şi*: Bence-Jones.

**Albuminemie.** Cantitatea de albumine prezente în ser (normal: 3,5—4,9 g/100 ml) (5).

**Albuminometru.** Aparat pentru măsurarea cantitativă a albuminei. Cel mai cunoscut este albuminometrul Esbach, format dintr-o eprubetă gradată, în care se introduce urină şi reactiv precipitant; a doua zi, cantitatea de albumină precipitată se citeşte, pe gradaţiile eprubetei, direct în g/litru (5).

**Albuminone.** Partea de proteine din serul sanguin care nu coagulează prin încălzire (5).

**Albuminorahie.** Cantitatea totală de albumine conţinute în lichidul cefalorahidian (normal: 0,20—0,30 g‰ în lichidul lombar; 0,15—0,20 g‰ în lichidul cisternal; 0,10 g‰ în lichidul ventricular) (27).

**Albuminurie.** Proteinurie. **~ cielică**, termen folosit în trecut pentru albuminuria ortostatică (11). **~ circulatorie**, albuminurie care apare în cursul unor tulburări circulatorii (11). **~ digestivă**, albuminurie care apare la unii bolnavi cu tulburări digestive, datorită absorbţiei directe a proteinelor netransformate din cauza fermenţilor digestivi insuficienţi (11). **~ de efort**, sin.: *Albuminuria sportivilor*, albuminurie temporară care apare după un efort fizic, de obicei prelungit şi intens, datorită unei oxigenări renale insuficiente prin consumul crescut de $O_2$ la nivelul muşchilor (11). **~ febrilă.** 1. Albuminurie întîlnită în cursul stărilor febrile (25). 2. Denumire improprie, utilizată în trecut pentru tablouri clinice corespunzătoare actualei glomerulonefrite acute parcelare (25). **~ gravidelor**, albuminurie care apare la gravide (mai ales primigeste), în primele luni, traducînd o stare de sarcină patologică (11). **~ hiperhipotermă**, albuminurie care apare ca urmare a modificărilor vasomotorii, generate de diferenţele de temperatură (11). **~ nervoasă**, albuminurie care apare în urma unei leziuni nervoase ce determină o tulburare vasomotorie suficient de amplă pentru a permite crearea permeabilităţii renale pentru proteinele plasmatice (excitaţia cortexului, cerebelului, acţiune pe splanhnic etc.) (11). **~ nou-născutului**, albuminurie care apare la nou-născut datorită descuamării epiteliale a tubilor uriniferi (11). **~ de palpare**, Albuminurie vasopalpatorie. **~ sportivilor**, Albuminurie de efort. **~ sugarilor**, albuminurie apărînd la sugarii foarte mici, datorită permeabilităţii intestinului la albuminele laptelui şi ale colostrului (11). **~ vasopalpatorie**, sin.: *Albuminurie de palpare*, albuminurie care apare în urma palpării rinichiului, ca urmare a modificărilor vasomotorii produse local (11). **~ Yhles**, Proteinurie ortostatică.

**Albumoze.** Denumire veche pentru polipeptidele necoagulabile prin căldură şi neprecipitabile prin saturarea soluţiei acide cu sulfat de amoniu sau de magneziu (5).

*Vezi şi*: Bence-Jones.

**Alcalemie** (ar. *al*-qaliy = potasă + gr. *haima* = sînge). Stare caracterizată prin scăderea concentrației ionilor de hidrogen din sînge și creșterea pH-ului (15).

**Alcali** (ar. *al*-qaliy = potasă). Substanțe bazice care dau reacție alcalină și sînt capabile să saponifice grăsimile. Alcalii puternici pot provoca iritații și arsuri ale tegumentelor, iar cei volatili (amoniac) pot provoca lezarea aparatului respirator (9; 15).

**Alcaligenes.** Gen de bacterii din familia *Achromobacteriaceae*. Cuprinde bacili gramnegativi, mobili sau imobili, care alcalinizează laptele, nu fermentează glucidele, au putere proteolitică variabilă și sînt întîlniți în tractul intestinal al vertebratelor. *Specia tip*: *Alcaligenes faecalis* (3).

**Alcalin.** Care are reacție alcalină (bazică); care prezintă tendința de a accepta protoni (5).

**Alcalinitate.** Cantitatea de bază prezentă într-o soluție și care se exprimă: a) fie prin concentrația totală a bazei (normalitate, molaritate sau molalitate); b) fie prin concentrația ionilor $OH^-$, respectiv *p*OH (alcalinitate actuală); c) fie prin cantitatea de bază titrabilă cu un acid pînă la neutralitate (alcalinitate totală sau potențială) (5). ~ **apei,** concentrația în $H^+$ a apei care se determină prin cantitatea de HCl, exprimată în ml, necesară pentru a neutraliza 1 litru apă. Este dată de bicarbonații de Ca și Mg și prezintă importanță deosebită în procesul de purificare a apei prin coagulare (20).

**Alcaloid** (ar. *al-qaliy* = potasă + gr. *eidos* = formă). Substanță organică cu greutate moleculară mare, de origine vegetală sau obținută pe cale sintetică, ce conține azot alături de C și H sau de C, H, O și S. Are proprietăți bazice, dînd săruri cu acizii minerali sau organici. În doze mici manifestă proprietăți farmacodinamice remarcabile; în doze mari este toxic. De ex.: morfina, atropina, curara, nicotina, lobelina etc. (5).

**Alcaloză.** Perturbarea echilibrului acidobazic în organism, cu predominanța componentei alcaline, caracterizată prin creșterea rezervei alcaline a sîngelui sau a altor umori din organism. Poate fi: a) compensată, cînd creșterea rezervei alcaline nu este însoțită de creșterea pH-ului; b) decompensată, cînd alcaloza se însoțește și de creșterea pH-ului (5; 15). ~ **compensată,** alcaloză provocată de creșterea bicarbonaților din sînge, cu păstrarea pH-ului sanguin în limite constante (15). ~ **fixă,** alcaloză consecutivă creșterii exagerate a componentelor bazice în umori; se compensează prin mărirea concentrației componentelor bazice în urină (5). ~ **gazoasă,** Alcaloză respiratorie. ~ **metabolică,** formă de alcaloză generată de acumularea alcalilor (carbonați, bicarbonați, fosfați etc.) în sînge, de origine alimentară, medicamentoasă, hipokalemică etc. (15). ~ **respiratorie,** sin.: *Alcaloză gazoasă*, alcaloză caracterizată printr-o scădere primară respiratorie a $pCO_2$. Se întîlnește în cursul respirației artificiale prelungite sau în cursul sindroamelor care provoacă o hiperventilație prelungită (34).

**Alcaptonurie,** sin.: *Homogentizurie*. Afecțiune metabolică ereditară, caracterizată prin artropatie, pigmentare a cartilajelor și eliminare de urină care, după expunere la lumină, capătă o culoare brună sau neagră, ca urmare a oxidării acidului homogentizinic pe care-l conține; boala este datorită unei tulburări înnăscute de metabolism care constă în deficiența, determinată genetic, a homogentizicoxidazei, enzimă care asigură convertirea către acetoacetat și fumarat a acidului homogentizinic, rezultat din metabolizarea tirozinei (25).

**Alchil.** Radical monovalent al unei hidrocarburi, obținut prin pierderea unui atom de hidrogen (5).

**Alchilant.** Agent capabil de a introduce un radical alchil într-o moleculă organică. În medicină se folosesc ca substanțe anticanceroase agenți alchilanți care inactivează radicalii activi din structurile vii, mai ales din moleculele proteinelor și nucleoproteinelor, provocînd leziuni cromozomiale și inhibarea mitozei. Principalele grupe de substanțe alchilante anticanceroase sînt: cloretilaminele, etileniminele și sulfonoxizii (14).

**Alchilsulfatază.** Enzimă care catalizează desfacerea legăturilor sulfatesterice, liberînd ionul sulfat (5).

**Alcock,** Thomas, 1784—1833. **Canalul ~,** *Canalis pudendalis*.

**Alcool** (ar. *al koh'l* = pătrunzător, subtil). 1. Compus organic hidroxilat, conținînd gruparea hidroxil (—OH) legată de un radical al unei hidrocarburi aciclice sau ciclice. La alcoolii saturați, hidroxilul este legat de o catenă saturată a unei parafine sau cicloparafine; la cei nesaturați, de partea saturată din catena unei olefine, iar la cei aromatici, de catena laterală a unei hidrocarburi aromatice. După numărul de grupe hidroxil pe care le conțin, se deosebesc alcooli monohidroxilici, dihidroxilici, polihidroxilici. După felul atomului de carbon la care este legată grupa hidroxil, se deosebesc alcooli primari, secundari și terțiari (5). 2. Denumire curentă pentru alcoolul etilic (5). ~ **amilic,** $(CH_3)_2C(OH).C_2H_5$, alcool monohidroxilic terțiar, obținut prin fermentație sau prin distilarea fracționată a fuzelului,

și utilizat în analiza biochimică pentru extracții organice; este un toxic puternic al sistemului nervos central (5). ~ **butilic,** Butanol. ~ **β-cloretilic,** Etilenclorhidrină. ~ **etilic,** sin.: *Etanol,* $CH_3.CH_2OH$, monoalcool derivat de la etan, produs final al procesului de fermentație alcoolică. Este folosit pentru dezinfecția plăgilor (soluție 70—95%), fiind antiseptic și astringent; are acțiune iritantă și revulsivă în fricțiuni și loțiuni; este euforizant, hipnotic și narcotic toxic; stimulează secreția gastrică (soluție 5%); este folosit și ca solvent. Vezi și Alcoolism (5; 13). ~ **izopropilic,** alcool cu proprietăți asemănătoare alcoolului etilic, dar mai activ decît acesta (14). ~ **metilic,** sin.: *Metanol,* $CH_3OH$, alcool derivat de la metan; se obține prin fermentarea porumbului, alături de alcoolul etilic. Este toxic metabolic și neurotrop cu acțiune specifică asupra retinei și nervului optic. Vezi și Intoxicație cu alcool metilic (5; 9).

**Alcoolază.** Enzimă care catalizează transformarea acidului lactic în alcool etilic (5).

**Alcoolism,** sin.: *Etilism.* Intoxicația acută sau cronică cu alcool etilic (23). ~ **acut,** sin.: *Ebrietate,* intoxicație acută cu alcool etilic, consecutivă ingestiei unei cantități excesiv de mari de lichide conținînd alcool (vin, rachiu, bere ș.a.). După o fază inițială, de euforie și agitație psihomotorie, urmează o fază de tulburări psihosenzoriale, cu alterarea facultăților intelectuale, tulburări motorii și de coordonare. Cînd alcoolemia depășește concentrația de 2,5—3‰, se poate instala starea de comă, cu anestezie profundă, abolirea reflexelor, paralizie, hipotermie și chiar moarte (23). ~ **cronic,** intoxicație cronică cu alcool, datorită absorbției zilnice, repetate, de băuturi alcoolice, chiar în doze care nu determină starea de beție. Duce la decădere fizică, morală și intelectuală sau chiar la psihoze alcoolice (*delirium tremens,* demență alcoolică) (23).

**Alcoolizare.** Metodă terapeutică constînd din injectarea de alcool de 70—90° la nivelul unui nerv, în scopul întreruperii temporare a fluxului nervos (11).

**Alcoolmetru.** Instrument pentru determinarea concentrației în alcool a unui produs lichid, bazat pe principiul măsurării densității specifice (20).

**Alcoolomanie,** sin.: *Metomanie.* Primul stadiu al alcoolismului cronic, cînd, consecutiv ingestiei repetate de alcool, se creează în organism nevoia unui aport repetat de toxic (23).

**Aldehidă.** Compus organic carbonilat, produs de oxidare al alcoolilor primari, conținînd grupa funcțională bivalentă carbonil (=C=O), legată de un atom de carbon terminal (R-CHO). Denumirea aldehidelor se formează prin adăugarea sufixului -al la sfîrșitul numelui hidrocarburii care alcătuiește scheletul moleculei (5). ~ **acetică,** Acetaldehidă. ~ **acrilică,** Acroleină. ~ **formică,** Formaldehidă. ~ **furanică,** Furfural.

**Alder, A. Anomalia ~,** anomalie constituțională a granulațiilor leucocitare, constînd din prezența de granulații azurofile grosolane, în locul celor specifice (neutro-, eozino- sau bazofile); este datorită unei tulburări metabolice a proteinelor și polizaharidelor. Există o înrudire cu granulațiile descrise de Reilly în gargoilism (19).

**Aldesulfonă,** sin.: *Sulfoxonă.* Sulfonă cu acțiune bacteriostatică, folosită în tratamentul leprei (13).

**Aldolază.** Enzimă care catalizează reacțiile biologice de condensare aldolică. Valori normale în ser: 3—12 u./ml/oră. Lipsa activității aldolazice hepatice („deficiența de aldolază", boală metabolică ereditară) duce la o creștere excesivă și prelungită a concentrației fructozei în sînge. Modificări importante ale aldolazei serice au loc în afecțiunile hepatice necrozante, în carcinoamele generalizate și în cele prostatice etc. (5).

**Aldosteron,** sin.: *Electrocortină.* Hormon mineralocorticoid, secretat de zona glomerulară a glandei corticosuprarenale; are rol important în metabolismul apei și electroliților (reține sodiul și apa și elimină potasiul în exces prin urină) (15).

**Aldosteronism,** sin.: *Hiperaldosteronism.* Sindrom constînd din tulburări ale metabolismului electrolitic, provocat prin hipersecreția de aldosteron. După cum aceasta este generată de corticosuprarenală sau de stări patologice ale altor organe, aldosteronismul este primar (sindromul Conn) sau secundar (ciroză hepatică, hipertensiune arterială de cauză renală etc.) (15).

**Aldosteronom.** Tumoare suprarenală care secretă aldosteron (7).

**Aldosteronopenie.** Sindrom de insuficiență suprarenală datorit lipsei aldosteronului; se întîlnește în boala Addison (7).

**Aldosteronurie.** Prezența de aldosteron în urină (normal, 2—7 μg/24 ore) (25).

**Aldotreoză.** Treoză.

**Aldoze.** Termen general pentru desemnarea glucidelor care prezintă la carbonul primar gruparea aldehidică. Pentru individualizarea anumitor substanțe, înaintea sufixului -oză se specifică numărul de atomi de carbon ai glucidului (de ex. aldotrioză, aldotetroză, aldohexoză etc.) (5).

**Aldrich,** Robert A. **Sindromul ~,** predispoziție la infecții și dermatoze eczematiforme, asociată cu trombocitopenie (19).

**Aldrich-McClure** (Aldrich, Charles Anderson; McClure, William Bradbury). **Testul ~,** sin.: *Testul bulei de edem,* test care constă în determinarea timpului de dispariție a unei bule intradermice de ser fiziologic. Se execută cu scopul de a pune în evidență hidrofilia tisulară exagerată (10).

**Aldrină.** Insecticid din grupa hidrocarburilor clorurate, cu toxicitate relativ redusă, avînd acțiune asupra sistemului nervos central (23).

**Aleksandrov,** V. A. **Semnul ~,** în faza de debut a osteoartritei tuberculoase a șoldului și genunchiului, la copil, dacă se prinde între două degete pielea de la nivelul rădăcinii coapsei bolnave, se constată că pliul este mai voluminos decît de partea opusă (24).

**Alelă** (gr. *allelon* = de la unul la altul). Formă diferită a unei gene; fiecare formă determină o trăsătură diferită a unui caracter (17). **~ mutant,** alelă nouă, care poate apărea din alela de tip sălbatic, prin mutație, și care corespunde unei secvențe incorecte, apărută printr-o greșeală în biosinteza replicativă (în raport cu mesajul genetic de tip sălbatic, considerat normal) (17). **~ de tip sălbatic,** alelă particulară, care determină expresia fenotipică considerată normală și care corespunde secvenței corecte de codoni a unei gene (17).

**Alelemorfism** (*alelă* + gr. *morphe* = formă). Totalitatea relațiilor dintre alelele aceluiași caracter. Oricare unitate ereditară care determină un caracter poate exista în diferite forme alelice. Formele alelice se transmit ereditar independent, potrivit legilor mendeliene de segregare și asortare (17).

**Alelismul genelor.** Relațiile existente între diferitele alele ale unei gene (17). **~ multiplu,** existența mai multor alele pentru aceeași genă într-o populație. Datorită faptului că ocupă același locus, ele nu pot să se găsească niciodată interconectate în același grup ligatural și nici nu segregă împreună. Numărul de alele pentru un grup alelic multiplu este variabil, începînd de la minimum 3 alele într-o populație dată. La organismele diploide, un individ nu poate avea decît două alele diferite din grupul alelic multiplu în situația heterozigot și numai o singură alelă în doză dublă în condiția homozigot. La organismele haploide, deși poate să existe alelism multiplu într-o populație, fiecare individ poartă o singură alelă din seria alelică multiplă. Mai mult decît două alele din același grup alelic pot fi găsite în celulele heterocarion cu mai mulți nuclei, în care fiecare nucleu are o alelă diferită de a celorlalți (17).

**Alergare.** Fugă.

**Alergene** (*alergie* + gr. *genein* = a produce). Substanțe străine organismului, de obicei de natură proteică, care după pătrunderea în organism dau naștere la anticorpi și combinîndu-se cu ei generează reacția alergică. Pot fi alergene complete, de obicei substanțe de natură proteică (albuș de ou, polen, praf de fîn, prafuri industriale minerale sau vegetale, fructe, medicamente etc.), și incomplete sau haptene, de natură cristaloidă, cu variate formule chimice, însă cu grupări determinate care conferă specificitate prin configurația lor spațială și care devin antigene prin cuplarea cu proteinele organismului (34).

**Alergidă.** Denumire generică pentru leziunile sau erupțiile cutanate de cauză alergică (12).

**Alergie** (gr. *allos* = alt + *ergein* = a acționa). Termen creat de V. Pirquet pentru a desemna orice stare de reactivitate modificată pe baza unui mecanism imunologic (ar include și imunitatea sau rezistența dobîndită). Se aplică astăzi numai stărilor patologice umane de acest tip. Apare în urma expunerii la anumite substanțe (alergene) și se manifestă cu ocazia unui contact ulterior prin reacții pe care aceleași substanțe nu le provoacă la individul normal (reacții alergice). Este specifică: reacțiile nu sînt declanșate decît prin reexpunere la alergenul care a indus starea de alergie sau la un alergen chimic înrudit. Capacitatea de a dobîndi starea de alergie este foarte variabilă de la individ la individ (3). **~ alimentară,** reacție alergică determinată de alergeni conținuți în alimente fie prin contactul lor cu mucoasa digestivă, producînd manifestări digestive, fie prin resorbția lor intestinală și apariția unor manifestări alergice variate extradigestive (16). **~ bacteriană,** alergie de tip întîrziat sau mixt față de bacterii sau produse bacteriene (3). **~ de contact,** alergie de tip întîrziat, indusă și declanșată prin contact cutanat cu un alergen natural (substanțe din plante etc.) sau artificial (compuși chimici industriali, medicamente etc.) (3). **~ la frig,** reactivitatea anormală (patologică) față de expunerea la frig. Mecanismul imunologic nu este demonstrat în toate cazurile (3). **~ imediată,** unul din cele două tipuri principale de alergie, cu apariție rapidă (cîteva minute pînă la o oră) a reacțiilor alergice după reexpunerea la alergenul sensibilizant. Rezultă dintr-o reacție antigen-anticorp tipică și este transferabilă la individul normal prin serul indivizilor alergici. Simptomele (reacțiile), caracteristice pentru fiecare specie animală, rezultă din hiperpermeabilitatea capilară și

contracția fibrelor musculare netede sub acțiunea unor mediatori chimici (histamină etc.), liberați din celule (mastocite etc.) prin reacția antigen-anticorp (3). ~ **de infecție**, alergie de tip întîrziat sau mixt, indusă prin infecții bacteriene sau virale (variolo-vaccină, limfogranulomatoză inghinală, parotidită epidemică etc.) față de agenții respectivi sau produsele lor. Poate include și alergia indusă prin infestația cu paraziți animali (helmintiaze) (3). ~ **întîrziată**, unul din cele două tipuri principale de alergie, cu apariție tardivă (cel puțin cîteva ore) a reacțiilor alergice după reexpunerea la alergenul sensibilizant. Nu este transferabilă prin ser, dar poate fi transferată la individul normal prin celulele limfoide ale indivizilor alergici. Mecanism neclar. Reacțiile, relativ similare la diverse specii, constau în inflamație cu mononucleare, formare de celule epitelioide și gigante, necroză celulară, eventual spongioză (3). ~ **profesională**, stare alergică apărută la un muncitor, ca urmare a contactului unic sau repetat cu o substanță alergizantă, prezentă obligatoriu la locul de muncă (9). ~ **rinosinuzală**, manifestarea locală la nivelul cavităților rinosinuzale a unei reacții alergice care, din punct de vedere clinic, poate îmbrăca aspectul corizei spasmodice (periodice sau aperiodice) și al polipozei nazale (alergice) (30). ~ **de tip tuberculinic**, alergie cu hipersensibilitate de tip întîrziat, cu anticorpi tisulari, caracterizată prin apariția, la locul injectării antigenului, a unei leziuni infiltrative (eritematopapuloasă), cu dezvoltare lentă (24—72 ore) (34). ~ **tuberculinică postvaccinală**, reacție pozitivă la tuberculină (mai puțin intensă) care apare după o vaccinare BCG; este un mijloc de apreciere a eficacității vaccinării (34).

**Alergoglobulină** (Merieux). γ-Globulină placentară, cu o mare capacitate de protecție antihistaminică, indicată în alergia respiratorie (34).

**Alergologie** (*alergie* + gr. *logos* = știință). Specialitate medicală care se ocupă cu studiul problemelor de hipersensibilitate specifică (32).

**Alestezie** (gr. *allache* = în altă parte + *aisthesis* = percepere). Perceperea unei senzații la distanță de locul de aplicare a stimulului. Termenul a fost utilizat și în sensul de percepere pervertită a unei senzații (de ex. senzația de rece, percepută ca o senzație de cald) (27). ~ **vizuală**, percepția obiectelor în cîmpul vizual opus (27).

**Aleucemie** (*a-* + gr. *leukos* = alb + *haima* = sînge). Formă de leucoză, fără semne sanguine periferice (19).

**Aleucie** (*a-* + gr. *leukos* = alb), sin.: *Aleucocitoză*. Scăderea excesivă a elementelor albe ale sîngelui (2). ~ **hemoragică** (Franck), anemie gravă, aplastică, cu leucopenie, trombopenie și leziuni hemoragice ale tegumentelor și mucoaselor (2). ~ **toxică alimentară**, îmbolnăvire produsă de cereale contaminate cu ciuperci din genul *Fusarium* (*F. roseum* sau *F. sporotricoides*). Boala acută este caracterizată prin gastroenterită și tulburări neurologice, care cedează în cîteva zile după întreruperea consumului. Boala subacută sau cronică (aleucia toxică alimentară propriu-zisă), caracterizată prin anemie, leucopenie și angină necrotică, este mai gravă, însă relativ rară. De obicei apare la persoane care consumă cereale iernate pe cîmp (20).

**Aleucocitoză** (*a-* + gr. *leukos* = alb + *kytos* = celulă + *-oză*). Aleucie.

**Aleudrin.** Derivatul izopropil al adrenalinei, avînd acțiuni bronhodilatatoare și vasodilatatoare datorită proprietăților sale de blocare selectivă a β-receptorilor adrenergici (15).

**Aleurii.** Varietate de spori dermatofiți, dispuși în formă de spic sau ciorchine și care se inserează pe filamentul micelian printr-un pedicul (12).

**Aleurisma.** Gen de ciuperci din familia *Aleuriosporates*. Unele specii sînt patogene (*A. arloingi*, *A. castellani*) (12).

**Aleurobus farinae.** Vezi *Tyroglyphus*.

**Aleuronat.** Proteină vegetală utilizată ca aliment în pîinea pentru diabetici sau pentru obținerea de exsudate leucocitare sterile (3; 5).

**Alexander. Operația ~**, lobectomie pulmonară sau pneumonectomie în doi timpi, executată la cazurile fără simfiză pleurală (34).

**Alexie** (*a-* + gr. *lexis* = vorbă), sin.: *Cecitate verbală*. Pierderea posibilității de înțelegere a semnificației limbajului scris. În funcție de gravitate, tulburarea de înțelegere poate afecta semnificația cuvintelor (a. verbală), a silabelor (a. silabică) sau chiar a literelor izolate (a. literală) (27). ~ **motorie**, tulburare de limbaj în cadrul afaziei, care constă din incapacitatea de a citi cu glas tare (27).

**Alexină** (gr. *alexein* = a apăra la distanță). Complement.

**Alză.** Bucată de pînză care se așază sub șezutul bolnavului, deasupra cearșafului, pentru a proteja rufăria de pat (18).

**Alf. Indicele ~**, indice prin care impurificarea apei sau a solului cu materii fecale poate fi apreciată după prezența ouălor de *Ascaris* (31).

**Alfabet.** Ansamblul tuturor semnalelor discrete, distincte între ele, care se folosesc într-un sistem de transmitere a informației. Mulțimea *X* a semnalelor emise se mai numește „alfabet

de intrare", iar mulțimea *Y* a semnalelor care se recepționează poartă numele de „alfabet de ieșire". În cazul cînd un semnal din mulțimea *X* este înlocuit cu un șir de semnale tot din mulțimea *X*, aceste șiruri de semnale formează o mulțime *U*, reprezentînd mulțimea „cuvintelor" de intrare. Asocierea semnalelor din *X* cu șiruri din *U* se face potrivit unei legi care se numește cod (37). ~ **genetic**, totalitatea simbolurilor din codul genetic, al cărui sistem informațional cuprinde 4 simboluri: adenina, timina, citozina, guanina (23).

*Vezi și*: Braille.

**Alfachemotripsină.** Enzimă obținută prin activizarea chemotripsinogenului din pancreas; acționează asupra acizilor aminați; are proprietăți proteolitice, de digerare a țesuturilor necrozate și de granulație și este moderat antiinflamatorie; indicată în bronhopatii hipersecretante (bronșite, bronhobronșiolite, bronhoplegii, supurații etc.), în plăgile necrotice, în artritele subacute și cronice și în intervențiile chirurgicale pe cristalin (13; 34).

**Algezie** (gr. *algos* = durere). sin.: *Algie*. Sensibilitate dureroasă (4).

**Algezimetru** (gr. *algos* = durere + *metron* = măsură), sin.: *Algeziometru*, *Algometru*. Instrument pentru determinarea pragului de recepție al excitațiilor dureroase (27).

**Algeziometru.** Algezimetru.

**Algiditate** (lat. *algidus* = rece, înghețat). Stare morbidă caracterizată prin scăderea sub normal a temperaturii periferice a corpului, în special a extremităților (27).

**Algie** (gr. *algos* = durere). Algezie.

**Alginate.** Substanțe preparate pe bază de acid alginic, folosite în stomatologie ca material de amprentă. În cursul prizei se transformă într-un gel, care permite, datorită proprietăților sale elastice, amprentarea exactă chiar și în formele de edentație cu retentivități anatomice (38).

**Alglave. Incizia ~**, incizie posterioară în formă de potcoavă, folosită pentru abordarea articulației cotului. Concavitatea potcoavei este deschisă în sus, punctul maxim al curburii fiind situat la trei lățimi de deget sub vîrful olecranului, capetele depășind în sus epitrohleea și epicondilul. Secționarea olecranului este obligatorie (24). **Operația ~**, osteosinteza fracturii supracondiliene de humerus cu plăci metalice, prin incizia Alglave (24). **Procedeul ~**, procedeu de cură a varicelor membrului inferior prin rezecția venei safene varicoase printr-o incizie internă (11).

**Algo-** (gr. *algos* = durere). Prefix care introduce în termenii compuși noțiunea de durere (32).

**Algoanestezie** (*algo-* + *an-* + gr. *aisthesis* = senzație). Abolirea sensibilității la durere într-un teritoriu cutanat (26).

**Algoestezie** (*algo-* + gr. *aisthesis* = percepere). Prezența sensibilității la durere (26).

**Algofilie** (*algo-* + gr. *philein* = a iubi). Algolagnie.

**Algofobie** (gr. *algos* = durere + *phobos* = frică). Teamă patologică față de durere (35).

**Algolagnie** (Schrenck-Notzing) (*algo-* + gr. *lagneia* = poftă), sin.: *Algofilie*. Obținerea satisfacției sexuale prin durere, fie sub forma masochismului (algolagnie pasivă), fie a sadismului (algolagnie activă) (35).

**Algomenoree** (*algo-* + gr. *men* = lună + *rhoia* = flux). Menstruație dureroasă; în limbajul curent se confundă greșit cu dismenoreea (18).

**Algometru** (*algo-* + gr. *metron* = măsură). Algezimetru.

**Algor** (lat. = frig). Senzație de frig (4). ~ **mortis**, modificare cadaverică precoce constînd din scăderea de temperatură a corpului după moarte (în condiții obișnuite aproximativ 1°C/oră) (23).

**Algoritm.** Proces special pentru rezolvarea matematică sau logicomatematică a unor tipuri de probleme. Mașinile cibernetice de calcul uzual rezolvă problemele în virtutea unui algoritm (7).

**Ali-Krogius. Operația ~**, plastie musculocapsulară în luxația recidivantă a rotulei, constînd din transplantarea peste marginea superioară și externă a rotulei a lamboului creat din mușchiul vast intern și din aripioara internă a rotulei (24).

**Aliaj.** Amestec macroscopic omogen rezultat din topirea împreună a două sau mai multe metale, a unor metale și metaloizi sau din difuzarea unuia în masa celorlalte cu scopul de a obține materiale cu calități superioare celor deținute de corpurile componente în stare pură (32). **Aliaje dentare tehnice.** Aliaje cu aspect de aur, a căror formulă tipică este: 20 părți zinc, 12 părți argint și 68 părți cupru. Se oxidează relativ repede la temperatura obișnuită; sînt folosite în stomatologie pentru confecționarea modelelor și lucrărilor protetice didactice (39). ~ **neomogen**, aliaj ale cărui cristale nu conțin același număr de atomi din diferitele metale care-l compun (39). ~ **neuniform**, aliaj care cuprinde cristale de diferite mărimi (39). ~ **ușor fuzibil**, aliaj dentar care se topește sub 100°C; în compoziția lui intră de obicei cadmiul sau alte metale, care îi asigură coborîrea punctului de fuziune (38).

**Alibert**, Jean Louis, 1768—1837. **Falsă „tenie amiantacee" ~**, tip particular de

parakeratoză de origine microbiană, localizată în pielea capului, unde formează o cască de scuame groase, strălucitoare, care aglutinează perii (12).

**Alibour.** Vezi D'Alibour.

**Alievoree** (*a-* + lat. *liquor* = lichid + gr. *rhoia* = flux). Scăderea debitului de secreție a lichidului cefalorahidian pînă la o valoare incompatibilă cu viața (26).

**Alidază.** Hialuronidază.

**Alienație mintală.** sin.: *Mentis alienatio.* Totalitatea tulburărilor psihice de ordin psihotic (35).

**Alienie** (*a-* + lat. *lien* = splină). Absența splinei (1).

**Alifatic.** Combinație organică conținînd lanțuri de carbon simple sau ramificate, ca, de ex.: hidrocarburile saturate aciclice (parafine și alcani), hidrocarburile saturate ciclice (cicloparafine și cicloalcani), hidrocarburile nesaturate cu duble legături (alchene sau olefine) și cu triple legături (alchine sau acetilene), **acizi** grași care conțin asemenea lanțuri de carbon etc. Termenul este opus celui de aromatic (derivații ciclici și nesaturați ai benzenului) (5).

**Aliform** (lat. *ala* = aripă + *forma* = formă). În formă de aripă (1).

**Alil,** sin.: *Propenil.* Radical organic monovalent, conținînd o catenă nesaturată de 3 atomi de carbon ($-CH_2.CH = CH_2$) (5).

**Alimemazină.** Trimeprazină.

**Aliment** (lat. *alimentum*). Denumire generică dată substanțelor naturale sau prelucrate, folosite de organism în scop plastic, energetic și funcțional (15).

**Alimentare.** A furniza în mod regulat un lucru necesar (Dicționarul limbii române moderne). ~ **cu apă,** Aprovizionare cu apă.

**Alimentație.** Introducerea în organism a substanțelor nutritive (32). ~ **artificială,** alimentația sugarului cu lapte de animal (vacă, capră) sau preparate industriale de lapte (33). ~ **mixtă,** alimentația sugarului cu lapte de mamă sau de femeie, completat cu preparat de lapte de animal sau lapte industrial, în primele 4—5 luni de viață (33). ~ **naturală,** în pediatrie, alimentația sugarului exclusiv cu lapte matern sau lapte colectat de la o altă femeie (33). ~ **de protecție,** alimentație suplimentară acordată anumitor categorii de muncitori care lucrează în condiții speciale de efort sau de mediu. Rolul ei este de a aduce sau completa aportul adecvat de trofine, vitamine, săruri minerale, în scopul creșterii rezistenței organismului și a menținerii capacității sale de muncă (21). ~ **rațională, alimentație** care asigură un aport adecvat de material energetic, plastic și catalitic, în funcție de cheltuielile energetice și de condițiile fiziologice (vîrstă sex, perioada maternității etc.) (20). ~ **rectală,** administrarea prin clisme a unor constituente alimentare (apă, săruri) la bolnavi la care hrănirea pe cale naturală sau injectabilă nu este posibilă sau suficientă (16).

**Alisfenoid** (lat. *ala* = aripă + *sfenoid*). Porțiunea din osul sfenoid embrionar, pe seama căruia se formează cea mai mare parte a aripii mari a sfenoidului adult (1).

**Aliterație** (*ad-* + lat. *litera* = literă). Tendință patologică la rimă, prin repetarea sunetelor sau silabelor, în unele stări de excitație psihică (35).

**Alkalescens dispar.** Tulpini bacteriene cu patogenitate îndoielnică, făcînd parte din genul *Escherichia,* dar deosebindu-se de tulpinile de *Escherichia coli,* prin lipsa mobilității, fermentarea tardivă sau absentă a lactozei și lipsa producerii de gaz în cursul proceselor fermentative (3).

**d'Allaines,** François. **Procedeul** ~, procedeu de cură a eventrației spontane prin columnizare aponevrotică (11).

**Allajouanine-Thurell. Semnul** ~, sin.: *Semnul călcîiului,* în hernia de disc cu deficit motor, bolnavul nu poate merge pe călcîie (24).

**Allan-Cusworth-Dent. Boala** ~. Acidurie argininsuccinică.

**Allantoidoangiopagus,** sin.: *Omphaloangiopagus.* În caz de gemeni monocorionici inegali, denumirea gemenului mic, parazit, dependent de circulația gemenului mai mare (1).

**Allantois** (gr. *allas* = cîrnat + *eidos* = formă), sin.: *Alantoida.* Membrană extraembrionară care ia naștere, ca o excrescență a cloacei, la amniote. La păsări și reptile, funcțiile sale sînt de organ al respirației și excreției; la cele mai multe mamifere joacă un rol important în dezvoltarea placentei. Vasele sale sanguine formează o cale importantă pentru circulația sîngelui între făt și placentă (1).

**Allen,** Charles. **Operația** ~, scurtcircuitarea unui obstacol inoperabil al căilor biliare, prin hepatojejunostomie în *Y* (11).

**Allen. Tractul** ~, *Tractus solitarius.*

**Allen-Doisy** (Allen, Edgar, 1892—1943; Doisy, Edward). **Testul** ~, test de activitate estrogenică, caracterizat prin dispariția leucocitelor din secreția vaginală a șobolanului-femelă imatură, tratată cu produsul de cercetat, urmată de înlocuirea lor cu celule keratinizate (15).

**Allescheria.** Gen de ciuperci din familia *Aspergilaceae,* avînd unele specii patogene (*Allescheria boydi,* izolată din unele micetoame) (12).

**Allis**, Oscar H., 1833—1921. **Semnul ~**, hipotonia fasciei dintre trohanter şi creasta iliacă în fractura de col femural (24).

**Allison. Procedeul ~**, procedeu de repoziţie gastrică în cura herniei diafragmatice prin alunecare; se execută frenotomie care permite disecţia unei colerete fibroperitoneale ataşată de esofag şi care va fi fixată la diafragm (11).

**Alo-** (gr. *allos* = altul). Prefix care introduce în termenii medicali compuşi semnificaţia: diferit de altul, diferit de normal (32).

**Alobioză** (*alo-* + gr. *bios* = viaţă + *-oză*). Schimbarea de răspuns care se produce la un organism în condiţii patologice sau în condiţii fiziologice modificate (34).

**Alocheirie** (*alo-* + gr. *cheir* = mînă), sin.: *Aloestezie, Heterocheirie, Semnul Bamberger.* Transpunerea unei senzaţii în regiunea corespunzătoare de partea opusă (35).

**Alocortex** (*alo-* + lat. *cortex* = scoarţă), sin.: *Cortex heterogenetic, Cortex heterotipic.* Ariile sau porţiunile cortexului cerebral de origine filogenetică mai veche (*archipallium*) cu laminaţia primitivă incomplet diferenţiată, reprezentată prin 2—4 pături de celule (de ex. rinencefalul sau cortexul olfactiv) (1).

**Aloe**, sin.: *Sabur.* Reziduu obţinut prin evaporarea sucului din frunzele de *Aloe ferox, Aloe vena, Aloe perryi*, plante din familia *Liliaceae*; conţine glicozide antrachinonice; este stimulant al poftei de mîncare, laxativ şi colagog (în doze mici), purgativ (în doze mari); folosit extern, are efect favorabil în cicatrizare. Intoxicaţia duce la gastroenterite hemoragice şi nefrite (13; 23).

**Aloerotism** (*alo-* + gr. *eros* = iubire, plăcere). Heteroerotism.

**Aloestezie** (*alo-* + gr. *aisthesis* = senzaţie). Alocheirie.

**Alofanamidă.** Biuret.

**Aloină.** Amestec de principii active izolate din *Aloe*, avînd acţiune laxativă (13).

**Aloizomerie.** Izomerie asimetrică a substanţelor alotrope, adică a substanţelor care au proprietatea de a apărea în mai multe varietăţi sau modificări (5).

**Alokeratoplastie** (*alo-* + gr. *keras* = corn + *plassein* = a forma). Transplantare de cornee cu ţesut prelevat de la acelaşi individ (28).

**Alokinezie** (*alo-* + gr. *kinesis* = mişcare). Tulburare de motilitate care constă din efectuarea, fără voie, a altei mişcări decît cea dorită (27).

**Alometrie** (*alo-* + gr. *metron* = măsură). Relaţie cantitativă dintre o parte şi un întreg sau o altă parte, privite static sau apreciate dinamic, corelativ, în timpul creşterii lor (1).

**Alomorfoză** (*alo-* + gr. *morphe* = formă + *-oză*). Tip de alometrie care se referă la relaţiile dintre parte şi întreg sau dintre o parte şi o altă parte a întregului din seriile structurale ale organismului, diferite prin dimensiuni şi constituţie genetică (1).

**Alonjă.** 1. Tub de sticlă folosit pentru determinarea gravimetrică sau analiza chimică a pulberilor, bazat pe principiul filtrării aerului — la o anumită presiune şi debit — printr-un strat de vată hidrofilă sau vată de sticlă (9). 2. Lungimea ambelor membre superioare plus lăţimea toracelui la nivelul umerilor (lungimea maximă în răstignire) (sin.: *Anvergură*) (24).

**Alopatie** (*alo-* + gr. *pathos* = boală). Metodă raţională şi ştiinţifică de terapeutică medicamentoasă, care foloseşte doze active farmacodinamic, combătînd cauza, modificările patogenice şi simptomele bolilor (14).

**Alopecie** (gr. *alopex* = vulpe — boală semănînd cu rîia vulpilor). Termen generic folosit pentru căderea părului (12). **~ areată**, Peladă. **~ cicatriceală**, alopecie ireversibilă la nivelul unei cicatrice (traumatisme fizice sau chimice, procese infecţioase etc.) (12). **~ ciliară**, formă de alopecie interesînd cilii (28). **~ congenitală**, alopecie rar întîlnită, coexistînd adesea şi cu alte displazii (discromii, anodonţie etc.) (12). **~ generalizată**, căderea părului de pe întreaga suprafaţă a capului; se întîlneşte în unele intoxicaţii (taliu, mercur) sau ca o formă severă a peladei (12). **~ groenlandică**, cădere a părului întîlnită la femei ca urmare a tracţiunii repetate prin pieptănătura tip „coadă de cal" (coafură frecventă în Groenlanda) (12). **~ în luminişuri**, formă de alopecie în arii de dimensiuni variabile, situate mai ales în regiunile temporoparietale, apărînd în cursul sifilisului secundar (12). **~ mucinoasă Pinkus**, vezi Pinkus. **~ occipitală a nou-născuţilor şi sugarilor**, alopecie de natură traumatică, apărînd la sugari datorită aşezării capului pe perne tari (12). **~ postfebrilă**, Alopecie postinfecţioasă. **~ postinfecţioasă**, sin.: *Alopecie postfebrilă*, varietate reversibilă de alopecie, care apare la 1—2 luni după o boală infecţioasă, febrilă; poate fi întîlnită şi după şocuri operatorii chirurgicale, obstetricale sau accidente (12). **~ postpartum**, cădere difuză a părului consecutivă tulburărilor neuroendocrine din cursul naşterii (12). **~ seboreică**, alopecie care apare pe teren seboreic, debutînd la unghiurile frontale şi vertex şi care duce la calviţie; părul este gras, pielea capului este pruriginoasă şi acoperită cu scuame (12). **~ sifilitică**, alopecie reversibilă care apare în cursul sifilisului secundar (la

3—6 luni de la contaminare). Poate fi difuză sau localizată „în luminişuri"; poate interesa şi barba, genele şi mai ales sprîncenele (12). ~ **simptomatică**, termen generic în opoziţie cu alopecia esenţială şi în care căderea părului este un simptom consecutiv unui traumatism, unor arsuri etc. (12). ~ **triunghiulară congenitală**, alopecie de formă triunghiulară în regiunea temporală, reprezentînd o varietate de nevi aplazici, de unde şi denumirea folosită uneori de alopecie nevică (12).

**Aloplastie** (*alo-* + gr. *plassein* = a forma). Intervenţie chirurgicală prin care se reface un ţesut sau o parte distrusă ori malformată a organismului cu ajutorul unor materiale străine (38).

**Alopregnan.** Steroid natural, izomer cu pregnanul; derivaţii săi se găsesc în suprarenale, în gonade şi urină, ca metaboliţi ai hormonilor sexuali. Important este alopregnandiolul, izomer al pregnandiolului, care se găseşte în urina femeii (7).

**Alopregnandiol.** Vezi Alopregnan.

**Alopsihoză** (Wernicke) (*alo-* + gr. *psyche* = spirit + *-oză*). Psihoză caracterizată prin prelucrarea morbidă a stimulilor externi (35).

**Alopurinol.** Analog chimic al hipoxantinei; diminuează sinteza acidului uric, inhibînd competitiv xantinoxidaza. Scade uricemia şi uricozuria şi favorizează mobilizarea uraţilor depuşi în ţesuturi. Este indicat în guta cu litiază renală, nefropatia uratică, hiperuricemia din cursul tratamentului antileucemic (14).

**Aloritmie** (*alo-* + gr. *rhythmos* = ritm). Persistenţa unui ritm cardiac ectopic regulat, cu extrasistole grupate: bigeminism, trigeminism, cvadrigeminism (10).

**Alosterie.** Proprietatea unor substanţe de a se prezenta în două sau mai multe modificări ale aşezării în spaţiu a atomilor ce intră în compoziţia lor (5).

**Alotopie** (Orth) (*alo-* + gr. *topos* = loc). Situare anormală, embrionară sau moştenită, a unor centri de dezvoltare a organismului (2).

**Alotriofagie** (gr. *allotrios* = străin, bizar + *phagein* = a mînca). Epitimie.

**Alotropism** (*alo-* + gr. *tropos* = viraj). Proprietatea unor substanţe de a se prezenta în mai multe forme, fără să-şi modifice compoziţia chimică (5).

**Alouette. Amputaţia ~**, amputaţie în treimea superioară a coapsei, cu lambou intern, buza externă a inciziei trecînd la nivelul vîrfului marelui trohanter (24).

**Aloxan,** sin.: *Mezoxaliluree.* Produs de oxidare a acidului uric, obţinut din mucusul intestinal în diaree; este capabil de a distruge celulele β din insulele Langerhans ale pancreasului, producînd diabetul zaharat experimental (7).

**Aloxazină.** Compus ciclic condensat al benzopteridinei. Constituie substanţa de bază de la care derivă vitamina $B_2$ şi coenzimele flavoproteinelor (5).

**Alozom** (*alo-* + gr. *soma* = corpuscul). 1. Cromozom sexual. 2. Termen mai vechi folosit uneori pentru incluzii citoplasmatice introduse din mediul extracelular (1).

**Alport. Sindromul ~**, nefrită ereditară, cu surditate de percepţie şi malformaţii oculare (28).

**Alquié-Alexander-Adams. Operaţia ~**, abordarea şi scurtarea ligamentelor rotunde pe cale inghinală, pentru corectarea retrodeviaţiilor uterine (18).

**Alsberg. Operaţia ~** rezecţia întregii falange proximale a halucelui, în operaţiile pentru *hallux valgus* (24).

**Alsever,** John Bellows. **Soluţia ~**, soluţie conservantă a hematiilor, care conţine glucoză, citrat de sodiu şi clorură de sodiu (22).

**Alt. dies.** Abreviere pentru *Alternis diebus* (13).

**Alterare** (lat. *alterare* = a schimba). Ansamblul transformărilor fizico-chimice pe care le suferă o substanţă sau material sub acţiunea atmosferei, hidrosferei, biosferei sau iradiaţiilor (32). ~ **cadaverică**, descompunere postmortală a ţesuturilor, datorită proceselor fermentative şi acţiunii germenilor microbieni; timpul de producere depinde de mediul unde se găseşte cadavrul (temperatură, umiditate) şi de boala care a cauzat moartea (2).

**Alternanţa inimii.** Succedarea regulată a unei bătăi cardiace puternice cu alta mai slabă, datorită alterării mecanismului contracţiei, manifestată periferic prin pulsul alternant, iar electrocardiografic prin alternanţa electrică. Este vorba fie de o tulburare — de obicei parcelară — a funcţiei de contractilitate, ca urmare a unui dezechilibru metabolic între consumul energetic şi resinteză (teoria „asistoliei parţiale"), fie de o umplere deficitară a inimii, de natură hemodinamică (teoria „hiposistoliei totale") (10).

**Alternare** (lat. *alternare* = a alterna). Acţiunea de a reveni succesiv (32). ~ **antagoniştilor,** metodă de reeducare neuromusculară în cadrul metodei Kabat, în care se stimulează contracţia unui muşchi prin excitarea prealabilă a contracţiei antagonistului său (24).

**Alternaria.** Gen de conidiosporate, avînd unele forme patogene pentru om (*A. hominis, A.nigricans, A.tenuis*) (12).

**Alternis diebus** (lat. = în zile alternante), abreviat *alt. dies.* Termen folosit în prescripţiile medicale, indicînd obligativitatea administrării medicamentului o dată la două zile (13).

**Althaea officinalis,** sin.: *Nalbă mare.* Plantă din familia *Malvaceae,* ale cărei rădăcini şi frunze conţin amidon şi mucilagii; se foloseşte în gastroenterite şi în inflamaţii ale căilor respiratorii, iar extern ca emolient (13).

**Altmann,** Richard, 1852—1900. **Granulele ~,** termen vechi pentru mitocondrii (1).

**Alttuberkulin** (germ.), abreviat At. Vezi Tuberculină.

**Aludrină.** Aminofenol de sinteză, folosit ca medicament în terapia astmului bronşic şi emfizemului pulmonar (5).

**Alum precipitated toxoid** (engl.), abreviat A.P.T. Anatoxină difterică precipitată cu alaun, utilizată în unele ţări pentru vaccinarea antidifterică (3).

**Alumen.** Termen vechi pentru desemnarea alaunului de amoniu sau de potasiu, utilizaţi ca astringenţi (5).

**Alumină,** sin.: *Oxid de aluminiu.* $Al_2O_3$. Compus de aluminiu care se prezintă sub două forme de cristalizare: forma α (corindon), inofensivă, şi forma γ, fibrogenă pentru plămîn, putînd produce pneumoconioza turnătorilor de corindon (boala Shaver) (9).

**Aluminiu.** Simbol Al. Metal trivalent, cu număr atomic 13 şi greutate atomică 26,97. În natură se găseşte sub formă de silicaţi (bauxită, criolit, feldspat, mică, argilă etc.). În organisme se găseşte în mici cantităţi în ochi: cornee (0,5 mg/kg), umoarea vitroasă (3—25 mg/litru), retină (0,2—6 mg/kg), coroidă (6 mg/kg), scleră (0,02—7 mg/kg); în urină se elimină în cantităţi reduse: 0,078 mg/litru (5).

**Aluminoză.** Pneumoconioză provocată de inhalarea pulberilor fine de aluminiu în cantităţi mari (9).

**Alungire.** Creştere relativă a lungimii unui corp, datorită unei acţiuni externe (Dicţionarul enciclopedic român). **~ de tendon,** tehnică chirurgicală prin care se lungeşte un tendon retractat, constînd în dedublarea acestuia în sens sagital sau frontal şi suturarea sa în lungimea dorită (24).

**Alveole** (dim. lat. *alveus* = cavitate). *Alveoli.*

**Alveoleetomie** (lat. *alveolus* = cavitate mică + gr. *ektome* = excizie). Rezecţie chirurgicală a unei părţi din procesul alveolar pentru îndepărtarea diferitelor procese patologice sau extragerea resturilor radiculare (38).

**Alveoli** (lat. *alveolus,* pl. *alveoli,* dim. de la *alveus* = cavitate), sin.: *Alveole.* Cavităţi în care se găseşte aer, un organ sau un conţinut organic (1). **~ dentales,** formaţiuni cavitare în apofizele alveolare ale maxilarelor, în care se implantează rădăcinile dinţilor, fixîndu-se prin ligamentul alveolar la pereţii osoşi. Se disting: *a.dentales maxillae* şi *a.dentales mandibulae* (38). **~ pulmonis,** ramificaţiile terminale ale conductului aerian bronhoalveolar la nivelul cărora are loc hematoza (1).

**Alveolită** (lat. *alveolus* = cavitate mică + *-ită*). 1. Inflamaţie septică a alveolei dentare; complicaţie întîlnită după o extracţie dentară, provocată de infectarea şi necrozarea pereţilor osoşi alveolari şi caracterizată prin dureri violente de tip nevralgic. *Forme clinice:* a.umedă, a.uscată (38). 2. Leziune elementară a diferitelor boli pulmonare, manifestată prin inflamaţie alveolară (34). **~ canceroasă,** invazie neoplazică intraalveolară pe cale limfatică, mai rar canaliculară (2). **~ catarală,** alveolită caracterizată prin trecerea în lumenul alveolei a unui exsudat sărac în proteine, conţinînd elemente celulare alterate şi desprinse de pe pereţii alveolari (2). **~ cu celule cu praf,** alveolită de tip cataral în care celulele alveolare au înglobat particule de praf pătrunse în alveolă pe cale aeriană (2). **~ fibrinoasă,** alveolită cu exsudat bogat în fibrină, care apare sub formă de reţea, umplînd cavităţile alveolare în cadrul pneumoniei crupoase; prin organizarea exsudatului poate apărea procesul de carnificare (complicaţie ireversibilă cu scoaterea din funcţie a alveolelor respective) (2). **~ fibrinohemoragică,** alveolită cu exsudat bogat în fibrină şi eritrocite (formă întîlnită în prima fază a pneumoniei) (2). **~ fibrinoleucocitară,** alveolită în care exsudatul este bogat în fibrină şi granulocite (formă întîlnită în a doua fază a pneumoniei) (2). **~ hemoragică,** formă de alveolită cu exsudat bogat în eritrocite (formă întîlnită în infecţii hipertoxice) (2). **~ serofibrinoasă,** formă de alveolită cu exsudat bogat în proteine şi rare elemente celulare (2).

**Alveoliză** (lat. *alveolus* = cavitate mică + gr. *lysis* = dizolvare). Topirea procesului osos alveolar prin dispariţia elementului mineral, cu persistenţa tramei conjunctive (38).

**Alveolo-** (lat. *alveolus* = cavitate mică). Prefix folosit în cuvintele compuse care se referă la alveole (32).

**Alveoloclazie** (*alveolo-* + gr. *klasis* = distrugere). Topirea progresivă a procesului osos alveolar prin resorbţia completă a elementelor ţesutului osos (38).

**Alveolon.** Punctul craniometric de la care o linie dreaptă tangentă la suprafaţa posterioară a proceselor alveolare maxilare intersectează linia mediană a palatului tare sau sutura

mediană palatină. Se pot găsi unii indivizi la care linia să treacă posterior de spina nazală posterioară; în aceste cazuri, linia mediană a palatului tare este prelungită pînă ce intersectează linia tangentă a suprafețelor posterioare ale proceselor alveolare maxilare (1).

**Alveoloplastie** (*alveolo-* + gr. *plassein* = a forma). Intervenție chirurgicală prin care se urmărește modelarea sau reconstituirea crestei alveolare edentate pentru a permite o protezare eficientă (38).

**Alveolotomie** (*alveolo-* + gr. *tome* = tăiere). Metodă chirurgicală prin care se urmărește deschiderea alveolelor dentare, creîndu-se o fereastră în tabla osoasă vestibulară; este indicată în extracția resturilor radiculare incluse (38).

**Alveus** (lat. = parte scobită, cavitate, interiorul unui obiect). 1. Tub, jgheab sau canal; termenul se folosește pentru vasele sau canalele corpului (1). 2. Cavitate sau excavație (1). ~ **hyppocampi,** mănunchi de fibre nervoase în emisfera cerebrală, care îmbracă convexitatea hipocampului (1).

**Alzheimer,** Alois, 1864—1915. **Boala ~,** sin.: *Demența Alzheimer,* formă de demență presenilă, întîlnită între 40 și 60 de ani, caracterizată prin crize de epilepsie, afazie, agnozie și apraxie (2). **Degenerescența ~,** proces patologic grav al celulei nervoase, caracterizat prin bazofilia neurofibrilelor, care apar, la impregnarea argentică, ghemuite (2). **Demența ~,** Boala Alzheimer.

**Am.** Simbolul americiului (5).

**Amaas.** Alastrim.

**Amalgam** (gr. *malagma* = emolient). Aliaj format din mercur și unul sau mai multe alte metale, folosit pentru obturarea cariilor dentare (38). ~ **de argint,** amalgam dentar cuprinzînd în compoziția sa argint. Poate fi ternar (format din argint, mercur și cositor) sau cuaternar (format din mercur, argint, cupru și cositor) (38). ~ **de cupru,** amalgam binar (format din cupru și mercur), utilizat îndeosebi pentru obturațiile dinților temporari la copii (38). ~ **nobil,** aliaj în compoziția căruia intră, pe lîngă alte metale, și aur sau platină (38).

**Amalgamator.** Aparat folosit pentru pregătirea mecanică a amalgamului dentar, acționat prin adaptare la turul electric (38).

**Amanita.** Gen de ciuperci toxice (23). ~ **muscaria,** sin.: *Burete pestriț,* ciupercă otrăvitoare, acționînd prin muscarină, alcaloid excitant al parasimpaticului și toxic neurocardiac; semnele de intoxicație apar după 2—4 ore de la ingestie, constînd din salivație, transpirații, grețuri, vărsături, diaree profuze; puls rar și neregulat, dispnee, polipnee; uneori halucinații; de obicei există mioză; apar și simptome neuropsihice (delir, convulsii); moartea survine în primele 24 ore de la ingestie (23). ~ **phalloides,** ciupercă otrăvitoare, acționînd prin amanitotoxină, toxic distructiv; simptomele de intoxicație apar după 6—15 ore de la ingestie, constînd din dureri abdominale, vărsături, diaree, uneori anurie; după 1—2 zile se instalează astenie, cianoză, hipotermie, uneori și icter, urmate de comă și moarte, după 3—8 zile de la intoxicație (23).

**Amanitină.** Substanță toxică extrasă din ciuperca *Amanita phalloides.* Are structură polipeptidică și acțiune fiziologică similară cu aceea a colinei (5).

**Amanitotoxină.** Toxic distructiv, elementul activ principal al ciupercii *Amanita phalloides* (23).

**Amarant,** sin.: *Roșu armenesc, Roșu de naftilamină.* Pulbere brună-roșie, folosită drept colorant roșu-albăstrui pentru lînă, mătase și alimente (5).

**Amastie** (*a-* + gr. *mastos* = mamelă). Absența congenitală a glandelor mamare (18).

**Amato,** Alessandro. **Corpusculii ~,** sin.: *Corpusculii Döhle,* incluziuni bazofile în citoplasma leucocitelor neutrofile, întîlnite în scarlatină și alte boli febrile, precum și în anomalia citoplasmatică constituțională Hegglin. Este vorba de o tulburare de maturație a citoplasmei (19).

**Amatofobie** (gr. *amathos* = praf, nisip + *phobos* = frică). Fobie față de praf (35).

**Amauroză** (gr. *amaurosis* = orbire). Pierderea vederii, fără leziuni decelabile la nivelul ochiului (15). ~ **fugace,** amauroză temporară, cauzată de spasme vasculare; poate apărea la schimbări bruște de viteză (la piloți, aviatori) (28). ~ **parțială fugace,** amauroză parțială, de obicei bruscă și tranzitorie, asociată cu dureri de cap, vertije și scotoame (28). ~ **toxică,** amauroză prin alterarea nervului optic după ingerarea de produse toxice ca alcool metilic, tutun, plumb, arsenic, chinină și altele (28).

**Amaxofobie** (gr. *amaxa* = vehicul + *phobos* = frică). Fobia față de vehicule (35).

**Amb-, Ambi-** (lat. *ambo* = amîndoi, doi). Prefix care introduce în termenii compuși semnificația prezenței a două entități (32).

**Ambalaj dezoxidant.** Material de ambalare special pregătit, în compoziția căruia intră și particule de grafit sau aramă pentru prevenirea oxidării turnăturii (39).

**Ambalare.** Manoperă de tehnică dentară, constînd din includerea machetei de ceară a viitoarei construcții protetice într-o masă de ambalat. După topirea și îndepărtarea cerii se obține tiparul negativ, în care se introduce mate-

rialul pentru confecționarea protezei definitive (metal de turnat, acrilat, cauciuc) (38).

**Ambard, Léon. Constanta ~.** sin.: *Constanta ureosecretorie.* Coeficient utilizat în trecut pentru aprecierea eficienței funcției excretorii a rinichiului, dedus din formula: $K = \frac{Ur}{\sqrt{\frac{D \times \sqrt{C}}{5}}}$, în care: *Ur* = concentrația sanguină a ureei (g/l); *D* = cantitatea de uree eliminată în urină (în g/24 ore); *C* = concentrația urinară a ureei (g/l); *K* = constanta Ambard (normal 0,065—0,085) (25).

**Ambard-Brissemoret. Reacția ~,** în scopul verificării morții reale, se controlează cu hîrtie de turnesol pulpa splenică, care este acidă la 5—7 ore după moarte (23).

**Ambazonă.** Tiosemicarbazona benzochinonguanilhidrazonei; are acțiune bacteriostatică, în special asupra streptococului hemolitic și pneumococului; inhibează flora patogenă bucofaringiană (13).

**Ambi-.** Vezi *Amb-.*

**Ambianță.** Mediul material înconjurător (32). **~ termică,** condițiile de microclimat reprezentate prin acțiunea combinată și concomitentă a temperaturii, umidității, curenților de aer și radiațiilor calorice, în care organismul își desfășoară activitatea și tinde să-și mențină homeotermia (21). **~ termică echivalentă,** ambianța care prin diferite variații ale valorilor factorilor de mediu produce aceeași senzație termică asupra organismului. Organismul este sensibil la ambianța termică și nu la factorul temperatură izolat (21).

**Ambidextru** (*ambi-* + lat. *dexter* = dreapta). Capabil să folosească cu aceeași ușurință ambele mîini (32).

**Ambiguitate sexuală.** Stare a unui organism la care malformațiile organelor sexuale nu permit stabilirea precisă a sexului prin examen clinic (7).

**Ambisexualitate** (*ambi-* + lat. *sexus* = sex). Stare a unui organism în care coexistă caracterele sexelor opuse sau în care conturarea sexuală a organismului nu este bine definită (7).

**Ambivalență** (Bleuler) (*ambi-* + lat. *valentia* = forță, putere). Existența concomitentă a unor idei, sentimente și tendințe de sens contrar față de unul și același obiect sau fenomen (35).

**Ambli-** (gr. *amblys* = tocit). Prefix care introduce în termenii compuși noțiunea de șters, diminuat (32).

**Amblinoia,** sin.: *Amblitimie.* Termen generic care înglobează fenomenele de obsesie, suspiciune și anxietate (35).

**Amblioeromazie.** Discromatopsie.

**Ambliopie** (*ambli-* + gr. *ops* = ochi). Deficit vizual fără cauză organică sau de refracție. În sens larg, scăderea vederii prin orice cauză (28). **~ „ex anopsia",** scăderea vederii printr-o îndelungată neîntrebuințare a ochiului respectiv (28). **~ astigmatică,** scăderea acuității vizuale produsă de un astigmatism necorectat (28). **~ isterică,** tulburare unilaterală sau bilaterală a vederii cu mari variații în cîmpul vizual, eventual cu inversarea cîmpului pentru culori, observată în isterie (28). **~ saturnină,** scăderea vederii prin intoxicație cronică cu plumb (28). **~ toxică,** scăderea vederii prin ingerare de toxice, ca alcool, tutun și altele (28). **~ uremică,** scăderea vederii, fără alterarea retinei însoțind o criză uremică, probabil datorită suprimării prin edem a funcției cortexului occipital (28).

**Amblioscop** (*ambliopie* + gr. *skopein* = a vedea, a observa). Aparat pentru antrenarea unui ochi ambliopic sau deviat la participarea în actul vederii binoculare (28).

**Amblitimie.** Amblinoia.

**Amblyomma.** Gen de acarian din familia *Ixodidae,* clasa *Arachnida.* Înțeapă animalele, păsările, mai rar omul. Specii mai importante: *A.americanus* transmite experimental febra pătată a Munților Stîncoși și în mod natural febra Q, tularemia și alte boli; *A.cayennense* are rol în transmiterea febrei pătate a Munților Stîncoși; *A.hebraeum* determină la om boala înțepăturii de căpușă, răspîndită în Africa (31).

**Ambo-** (lat. *ambo* = amîndoi, doi). Prefix care introduce în termenii compuși semnificația prezenței a două entități (32).

**Amboceptor** (*ambo-* + lat. *capere* = a lua). Termen introdus de Ehrlich pentru a desemna un anticorp, care unindu-se cu hematia și cu complementul duce la liza celei dintîi (3).

**Ambon.** Inel fibrocartilaginos, care menține capetele unor oase lungi în articulațiile respective (4).

**Ambou.** Piesă metalică de secțiune conică, care permite adaptarea acului pentru injecție la seringă sau la un tub al aparatului de perfuzie (11).

**Ambră,** sin.: *Chihlimbar cenușiu.* Calculi de formă neregulată formați în organismul cașalotului *Physeter macrocephalus.* Este întrebuințată în parfumerie, atît pentru miros, cît și ca fixator (5).

**Ambulatoriu.** Instituție sanitară în care se acordă asistență medicală bolnavilor care nu au nevoie de internare în spital (de ex. punctul sanitar, dispensarul de circumscripție medico-sanitară, policlinica) (29).

**Ambutisare.** Operație care constă din fasonarea de corpuri în formă de cupă, din semi-

fabricate plate sau cave, într-o matriță de tras, folosită în confecționarea coroanelor dentare ștanțate (39).

**Ambutoniu.** Bază cuaternară de amoniu cu acțiune parasimpatolitică, folosită ca antispastic și antisecretor digestiv (14).

**Amegacariocitoză** (*a-* + *megacariocit* + *-oză*). Lipsa totală a megacariocitelor din frotiul medular. Se observă în procese toxiinfecțioase, alergice și — rareori — în trombocitopenia esențială (19).

**Amelartrie.** Angofrazie.

**Amelie** (*a-* + gr. *melos* = extremitate). Tulburare de dezvoltare embrionară caracterizată prin lipsa unuia sau mai multor membre (2).

**Ameloblast** (fr. veche *amel* = smalț + gr. *blastos* = germen), sin.: *Adamantoblast*. Celulă cilindrică înaltă, situată în stratul intern al epiteliului adamantin, cu rol în formarea smalțului dentar (38).

**Ameloblastom** (*ameloblast* + *-oma*) Adamantinom.

**Ameloblastosarcom** (*ameloblast* + gr. *sarx, sarkos* = carne + *-oma*). Varietate de fibrosarcom al maxilarelor, în structura căruia se găsesc celule epiteliale tumorale derivate din organul smalțului (38).

**Amelogeneză** (fr. veche *amel* = smalț + gr. *genesis* = producere). Histogeneza smalțului din ameloblaști; procesul are loc în două faze: formarea matricei smalțului și faza de maturație (38).

**Amelognozie** (*a-* + gr.*melos* = extremitate + *gnosis* = cunoaștere, percepere). Iluzie constînd din senzația inexistenței unui membru (27).

**Amelom** (fr. veche *amel* = smalț + *-oma*). Formațiune anormală, alcătuită din smalț și care proemină la suprafața dintelui (perlă de smalț) sau în camera pulpară (amelom inclus) (38).

**Amenințare.** Acțiune în iminență de a se produce (32). ~ **de avort,** avort care amenință să se producă; se caracterizează clinic prin contracții uterine dureroase, mici pierderi de sînge prin colul uterin sau ambele simptome. Orificiul extern al colului este întredeschis. În această fază, avortul poate fi uneori evitat prin tratament, sarcina reușind să evolueze pînă la termen (18).

**Amenomanie** (lat. *amoenus* = plăcut, agreabil + gr. *mania* = nebunie), sin.: *Hairomanie*. Dispoziție veselă patologică (35).

**Amenoree** (*a-* + gr. *men* = lună + *rhoia* = flux). Dispariția menstrelor de cauză fiziologică (sarcină, alăptare, vîrstă înaintată) sau patologică (boli infecțioase, intoxicații, carențe alimentare, vitaminice, disfuncții hormonale sau traumatisme psihice). Amenoreea patologică poate fi primitivă (femei care nu au avut niciodată menstruație) sau secundară; ea se mai întîlnește uneori după nașteri normale, terminarea perioadei de alăptare sau după avorturi (15; 18).

**Amență** (Meynert) (*a-* + lat. *mens* = minte). Sindrom acut de tulburare a conștiinței, caracterizat prin dezorientare auto- și alopsihică, incoerența gîndirii, vorbirii și activității, cu amnezie lacunară consecutivă (35). ~ **catatonică,** sindrom amențial în care predomină fenomenele catatonice (35).

**Americiu.** Simbol Am. Metal de tipul lantanidelor, cu valențe 2, 3, 4, 5 și 6, combinațiile trivalente fiind cele mai stabile. Număr atomic 95, greutate atomică 241. Element radioactiv transuranic cu timp de înjumătățire 475 ani. Prin emisiune de particule α dă naștere la neptuniu (5).

**Amestec.** Produs format prin punerea laolaltă a două sau mai multor componente (Dicționarul limbii române moderne). ~ **fixator,** soluție utilizată în tehnica microscopică și obținută prin asocierea mai multor substanțe fixatoare (2). ~ **litic,** amestec de substanțe cu acțiune ganglioplegică antihistaminică, spasmolitică, folosit în anestezia potențializată (11).

**Ametopterină.** Antagonist al acidului folic, utilizat în tratamentul leucemiilor acute (33).

**Ametropie** (gr. *ametros* = disproporționat + *ops* = ochi), sin.: *Viciu de refracție*. Imperfecțiunea puterii de refracție a ochiului, datorită modificărilor de structură a mediilor optice care fac imposibilă focalizarea imaginii pe retină (28). ~ **simetrică,** ametropie de același fel și grad la ambii ochi (28).

**Amețeală.** Vertij.

**AMF.** Abreviere pentru Acid adenozinmonofosforic (5).

**Amfenonă.** Substanță organică care blochează sinteza hormonilor corticosuprarenali și tiroidieni (7).

**Amfepramonă,** sin.: *Dietilpropionă*. Substanță folosită ca anorexigen în tratamentul obezității (14).

**Amfetamină,** sin.: *α-Metilfenetilamină, Psihamină*. $C_6H_5CH_2CH(NH_2)CH_3$. Substanță cu acțiuni simpaticomimetice slabe și proprietăți stimulante centrale puternice (amină de trezire). Derivatul său dextrogir denumit dexedrină este unul dintre cei mai activi produși psihoenergizanți (15).

**Amfi-** (gr. *amphi* = împrejur, de amîndouă părțile). Prefix care introduce în termenii compuși sensul de dualism (32).

**Amfiartroză** (*amfi-* + gr. *arthrosis* = articulație). Articulație cu mișcări limitate, la care suprafețele osoase sînt unite printr-un cartilaj (de ex. simfiza pubiană) (4).

**Amfiaster,** sin.: *Diaster.* Figură acromatică a mitozei constînd în doi asteri uniți printr-un fus (1).

**Amfiblastulă** (*amfi-* + gr. *blastos* = germen). Blastulă produsă printr-un clivaj inegal, ca la amfibii (1).

**Amfibol** (gr. *amphibolia* = nesiguranță). Aspect particular al curbei febrile din febra tifoidă, întîlnit în perioada de defervescență a bolii și caracterizat prin oscilații termice mari (datorite unor remisiuni matinale, urmate de reascensiune febrilă vesperală); oscilațiile sînt din ce în ce mai mici, de la o zi la alta (8).

**Amficentric** (*amfi-* + gr. *kentron* = centru). Care începe și se sfîrșește în același vas (de ex. rețeaua admirabilă) (1).

**Amficite** (*amfi-* + gr. *kytos* = celulă). Celule situate în jurul unei celule nervoase dintr-un ganglion (1).

**Amfidiartroză** (*amfi-* + *dia-* + gr. *arthron* = articulație). Articulație mixtă avînd caractere atît de amfiartroză, cît și de diartroză (de ex. articulația temporomandibulară) (1).

**Amfigastrulă** (*amfi-* + gr. *gaster* = stomac). Gastrulă cu blastomerele de dimensiuni diferite în cele două emisfere, ca rezultat al unui clivaj total și inegal (1).

**Amfimorulă** (*amfi-* + lat. *morus* = dud), sin.: *Stereoblastulă inegală.* Morulă rezultată din segmentare inegală, celulele emisferelor fiind diferite ca dimensiuni (1).

**Amfistomiază.** Infestarea omului sau animalelor cu specii de trematode parazite din genurile *Gastrodiscoides* sau *Watsonius* (31).

**Amfitrih** (*amfi-* + gr. *thrix* = păr). Termen folosit în microbiologie pentru a desemna prezența bipolară a cililor la unele bacterii (3).

**Amfo-** (gr. *ampho* = ambii, împreună). Prefix care introduce în termenii compuși sensul de împreună (32).

**Amfocit** (*amfo-* + gr. *kytos* = celulă). Celulă cu afinitate pentru culori acide și bazice (19).

**Amfodontoză** (*amfo-* + gr. *odous, odontis* = dinte + *-oză*). Boala Fauchard. Vezi Fauchard.

**Amfodonțiu** (*amfo-* + gr. *odous, odontis* = dinte). Parodonțiu.

**Amfofilie** (*amfo-* + gr. *philein* = a iubi). Caracterul unei celule de a se colora atît cu coloranți bazici, cît și cu coloranți acizi (19).

**Amfolit** (*amfo-* + *electrolit*), sin.: *Amfoter, Substanță amfoteră.* Compus chimic capabil să reacționeze atît ca acid, cît și ca bază. După reacția mediului înconjurător, se poate disocia fie ca acid (liberînd ioni $H^+$), fie ca bază (liberînd ioni $OH^-$) (5).

**Amforic** (lat. *amphora* = amforă). Caracter stetacustic determinat de o cavitate cu un diametru de peste 5 cm; sunetele transmise au un timbru metalic (34).

**Amforicitate.** Amforism.

**Amforism** (lat. *amphora* = amforă), sin.: *Amforicitate.* Însușirea de a da zgomote amforice la percuție sau auscultație (34). ~ **vertical,** producere a suflului amforic numai în poziție verticală, la nivelul cavităților mari umplute parțial cu lichid; dispare în decubit (34).

**Amforofonie** (lat. *amphora* = amforă + gr. *phone* = voce). Transmitere patologică a vocii, care capătă un timbru metalic cînd sunetele respective întîlnesc o cavitate pulmonară cu diametrul mai mare de 5 cm (34).

**Amfoter** (gr. *amphoteros* = care aparține la doi). Amfolit.

**Amfotericină B.** Antibiotic cu toxicitate mare, produs de o specie de *Streptomyces*; antimicotic cu spectru larg, indicat în diferite micoze profunde (14).

**Amfotonie** (*amfo-* + gr. *tonos* = tensiune). Creșterea tonusului atît a sistemului nervos simpatic, cît și a celui parasimpatic (15).

**Amibă** (gr. *amoibe* = schimbare). *Amoeba.*

**Amibiază.** Boală parazitară cu evoluție de obicei cronică, determinată de prezența în organismul uman a amibei *Entamoeba histolytica.* Parazitul se localizează inițial pe intestin (vezi și Dizenterie amibiană), de unde poate trece în diferite organe (în special în ficat), dînd abcese amibiene viscerale (31).

**Amibocid** (*amibă* + lat. *caedere* = a ucide). Substanță medicamentoasă cu acțiune paraziticidă, folosită în tratamentul amibiazei (de ex. emetina hidroclorică, yatrenul și derivații săi, rezorcina, substanțele arsenicale, unele sulfamide și antibiotice cu spectru larg, în special oxitetraciclina și tetraciclina) (8).

**Amibocit** (*amibă* + gr. *kytos* = celulă), sin.: *Celulă amiboidă.* 1. Termen vechi pentru leucocite (1). 2. Celulă din lichidul celomic al echinodermelor sau aflată printre țesuturile diferitelor nevertebrate (1).

**Amibom.** Inflamație cronică proliferativă, simulînd o tumoare a peretelui intestinului gros (decelabilă prin palpare abdominală profundă), apărută în cursul dizenteriei amibiene cronice (8).

**Amici,** Giovanni Battista, 1784—1863. **Discul ~,** Membrana Krause, vezi Krause.

**Amicron.** Termen propus de Zsigmondy pentru particulele de ordinul a $10^{-7}$ cm, care nu sînt vizibile la microscop (5).

**Amidază.** Enzimă care catalizează hidroliza grupării amidice, cu liberare de amoniac (5).

**Amide.** Acilderivați ai amoniacului, în care hidrogenul amoniacului este substituit cu un

rest de acid organic, rezultînd gruparea amidică $-CO.NH_2$. După numărul de atomi de hidrogen substituiţi se deosebesc: a) amide primare $R-CO.NH_2$; b) amide secundare (sau imide) $(R-CO)_2NH$; c) amide terţiare $(R-CO)_3N$. În urina normală este eliminată zilnic o cantitate de 50—100 mg N amidic (5).

**Amidine.** Compuşi organici care participă activ la metabolismul intermediar, sub formă de amidine ale acidului carbonic (guanidină). Unele combinaţii din clasa amidinelor sînt folosite în tratamentul bolilor infecţioase sau ca anestezice locale (5).

**Amido-.** Prefix indicînd în compuşii chimici prezenţa grupei $-CONH_2$ (32).

**Amidon,** sin.: *Amylum.* Polizaharid de rezervă de origine vegetală, constituit din amiloză şi amilopectină; formează o soluţie mucilaginoasă folosită în scop protector, intern în rectocolite, extern în dermatite; antidot în intoxicaţiile cu iod (13).

**Amidopirină,** sin.: *Aminopirină.* Derivat de pirazol, utilizat ca antipiretic, analgezic, antiinflamator activ, avînd şi rol slab antispastic (13).

**Amidopurină.** Adenină.

**Amidotrizoat.** Substanţă de contrast triiodată folosită în urografii, angiografii şi pielografii (13).

**Amidulină.** Termen vechi utilizat în industria farmaceutică pentru desemnarea amidonului solubil (5).

**Amieleneefal** (*a-* + gr. *myelos* = măduvă + *enkephalos* = creier). *Amyelencephalus.*

**Amielie** (*a-* + gr. *myelos* = măduvă). *Amyelia.*

**Amielinie.** Termen desemnînd lipsa tecii de mielină la nivelul fibrelor nervoase (27).

**Amielotrofie** (*a-* + gr. *myelos* = măduvă + *trophe* = hrănire). Tulburare de dezvoltare, constînd din atrofia măduvei spinării (2).

**Amigdală** (gr. *amygdale* = migdală). *Tonsilla.* ~ **cerebeloasă,** *Tonsilla cerebelli.* ~ **faringiană,** *Tonsilla pharyngea.* ~ **lingvală,** *Tonsilla lingualis.* ~ **palatină,** *Tonsilla palatina.* ~ **peritubară,** *Tonsilla tubaria.*

**Amigdalectomie** (*amigdală* + gr. *ektome* = excizie), sin.: *Tonsilectomie.* Extirpare chirurgicală a amigdalelor palatine, executată pe cale orofaringiană, de preferinţă sub anestezie locală (30).

**Amigdalită** (*amigdală* + *-ită*), sin.: *Tonsilită.* Inflamaţie acută sau cronică a amigdalelor palatine (2). ~ **acută,** inflamaţie acută a amigdalelor palatine, parte componentă a inelului Waldeyer. Se caracterizează prin: deglutiţie dureroasă, cu iradieri spre ureche, vorbire dureroasă cu caracter nazonat, simptome generale variabile (30). ~ **criptică,** amigdalită în care procesul inflamator este localizat în criptele amigdaliene (2). ~ **cronică,** amigdalită secundară unui proces acut. Se caracterizează prin asocierea unor leziuni hiperplazice ale ţesutului limfadenoid amigdalian cu atrofia tramei conjunctive şi a epiteliului amigdalian (2). ~ **fibrinoasă,** amigdalită caracterizată prin depuneri de fibrină cu caracter difteroid pe suprafaţa amigdalelor, pe stîlpii faringieni şi pe palatul moale (2). ~ **flegmonoasă,** sin.: *Flegmon amigdalian,* proces inflamator acut caracterizat prin infiltraţie leucocitară difuză a ţesutului amigdalian şi periamigdalian (2). ~ **necrotică,** formă de amigdalită în care predomină necroza tisulară (întîlnită mai ales în scarlatină, leucoze acute, agranulocitoză) (2). ~ **reumatismală,** proces inflamator cronic cauzat de streptococul hemolitic A; i se atribuie caracterul de poartă de intrare a reumatismului în organism (2). ~ **tuberculoasă,** formă de amigdalită datorită infecţiei cu bacil Koch; poate fi primitivă (afect primar amigdalian) sau secundară diseminării pe cale limfatică dintr-o leziune tuberculoasă pulmonară (2).

**Amigdalo-** (gr. *amygdale* = migdală). Prefix pentru termenii compuşi care se referă la amigdală (32).

**Amigdalolit** (*amigdalo-* + gr. *lithos* = piatră). Mică concreţiune calcară dezvoltată în criptele amigdalei palatine prin depunerea sărurilor organice de calciu (30).

**Amigdalotom** (*amigdalo-* + gr. *tome* = tăiere). Instrument de diverse tipuri cu care se execută în trecut secţionarea amigdalelor palatine (30).

**Amigdalotomie.** Incizarea amigdalelor palatine (30).

**Amilază.** Enzimă care catalizează hidroliza amidonului. α-Amilaza asigură hidroliza amidonului în dextrine şi mai departe în maltoză, maltotrioză şi glucoză. β-Amilaza hidrolizează amidonul ca maltoză. γ-Amilaza eliberează glucoză şi maltoză. Amilazele sînt prezente în salivă, sucul pancreatic şi sucul intestinal (5). ~ **pancreatică,** Amilopsină. ~ **salivară,** Ptialină.

**Amilazemie.** Concentraţia sîngelui în amilază (valori normale 32—128 u. Wohlgemuth sau 60—180 u. Somogyi); creşte mai ales în pancreatita şi parotidita acută şi în unele boli ale căilor biliare (16).

**Amilazurie,** sin.: *Diastazurie.* Eliminarea urinară a amilazei (normal 18—64 u. Wohlgemuth $^0/_{00}$); creşte mult în pancreatita acută, puţin şi inconstant în pancreatita cronică, litiaza pancreatică, neoplasmul pancreatic, parotidita acută; scade în scleroza pancreatică, glomerulonefrite, diabet (25).

**Amilo-** (gr. *amylon* = făină). Prefix care introduce în termenii compuşi referirea la amidon (32).

**Amilocaină.** Anestezic local de infiltraţie (13).

**Amilodextrină.** Vezi Dextrine.

**Amilogen.** Amidon solubil (5).

**Amilogenează** (*amilo-* + gr. *genesis* = naştere). Procesul de sinteză a amidonului; se face pe seama hexozofosfaţilor (sau hexozonucleotidfosfaţilor), care mijlocesc ataşarea hexozei la lanţul poliozidic preexistent, mărind astfel polimerul cu încă o unitate (5).

**Amiloid** (*amilo-* + gr. *eidos* = formă). Complex mucopolizaharidoproteinic care apare în cursul proceselor cronice, în special supurative, cu discoloidemie şi care se depune cu predilecţie în vase, elemente reticulinice şi în ţesutul conjunctiv de stromă (splină, ficat, rinichi, ganglioni limfatici, intestin etc.) (2).

**Amiloideză.** Afecţiune metabolică, de obicei secundară unei supuraţii cronice prelungite sau unei boli de sistem, caracterizată prin prezenţa unei proteine anormale, reacţionînd cu iodul (amiloid), depusă în sistemul reticulohistiocitar, sub membranele bazale (nefrotubulare, capilare) şi în interstiţiul splinei, ficatului, rinichilor, tractului digestiv, inimii etc.; localizarea multiplă a leziunilor determină polimorfismul clinic şi evoluţia bolii (10). ~ **cutanată**, erupţie caracterizată mai ales prin leziuni papuloase şi nodulare, datorită depunerii amiloidului în piele. În afară de forma simptomatică, care apare în cursul unei amiloidoze viscerale, mai există şi o formă cutanată primitivă, cuprinzînd o varietate sistematizată, cu prognostic grav şi o varietate localizată (lichenul amiloid) (12). ~ **experimentală**, amiloidoză obţinută la animale prin administrarea unor mari cantităţi de proteine (cazeină în special) sau prin crearea unor supuraţii cronice cu stafilococi sau colibacili (2). ~ **renală**, Glomerulonefroză amiloidă.

**Amilopectină.** Componentă a amidonului, reprezentată de resturi de glucoză legate glicozidic între $C_1$ şi $C_4$ şi între $C_1$ şi $C_6$; prezintă structură ramificată. Cu soluţia Lugol dă o culoare violetă. Este rezultatul acţiunii α-amilazei asupra amidonului şi este hidrolizată de α-amilază în maltoză şi β-dextrine (5).

**Amilopsină,** sin.: *Amilază pancreatică.* Enzimă cu acţiune hidrolazică asupra amidonului, scindîndu-l în dextroză; este prezentă în sucul pancreatic (5).

**Amilozurie.** Prezenţa în urină a compuşilor de catabolism ai amidonului (5).

**Amimie** (*a-* + gr. *mimos* = care imită). Dispariţia mimicii afective (27).

**Aminacidurie.** Acidaminurie.

**Amine.** Derivaţi organici ai amoniacului, în care atomii de hidrogen sînt înlocuiţi prin radicali organici. După numărul de atomi de hidrogen substituiţi se deosebesc: a) amine primare, $R\text{-}NH_2$; b) amine secundare, $R_2NH$; c) amine terţiare, $R_3N$. Există şi amine cuaternare rezultate prin înlocuirea atomilor de hidrogen ai amoniului (5). ~ **biogene**, sin.: *Amine proteinogene*, grupă de substanţe aminice care iau naştere prin decarboxilarea α-aminoacizilor. Dintre aminele biogene fac parte: putresceina, cadaverina, tiramina, histamina, triptamina (5). ~ **proteinogene**, Amine biogene. ~ **de trezire**, grupă de stimulanţi psihomotori, avînd drept reprezentant principal amfetamina. Au şi acţiuni simpaticomimetice (provoacă hipertensiune), de obicei slabe (14).

**Aminitrazol.** Chimioterapic derivat din nitrotiazol. Tricomonocid activ pe cale orală (14).

**Amino-.** Prefix indicînd în compuşii chimici prezenţa grupei $-NH_2$ (32).

**Aminoacidemie.** Prezenţa aminoacizilor în sînge. Valori medii normale (în mg N-aminic/100 ml plasmă sanguină): 6,2 ± 1 la copil; 5,8 ± 0,5 la adult (5).

**Aminoacidoxidază.** Vezi Dezaminare oxidativă.

**Aminoacidurie.** Prezenţa aminoacizilor în urină. Eliminarea renală a aminoacizilor este un proces normal, fiziologic şi concentraţia lor în urină este în funcţie de concentraţia aminoacizilor în sînge, fiind independentă de regimul alimentar. Această concentraţie variază în limite largi, între 100 şi 400 mg N-aminic în urina de 24 ore (5). ~ **fiziologică a nou-născutului**, aminoacidurie globală, proporţional mai mare decît a adultului, întîlnită la prematuri şi sugari pînă la 6 luni; este datorită imaturităţii nefronilor cu reabsorbţie tubulară deficitară (25).

**Aminoacizi,** sin.: *Acizi aminaţi.* Substanţe organice, elementele de bază ale proteinelor, în a căror moleculă intră atît gruparea carboxilică (-CO.OH), cît şi cea aminică ($-NH_2$). După poziţia grupei aminice faţă de cea carboxilică se clasifică, cu ajutorul literelor alfabetului grec (α, β, γ, Δ...). După numărul de grupări aminice şi carboxilice conţinute în moleculă, se deosebesc: acizi monoaminomonocarboxilici, acizi monoaminodicarboxilici, acizi diaminomonocarboxilici, acizi monoaminotricarboxilici etc. Cea mai mare parte a aminoacizilor naturali sînt α-aminaţi şi mono- sau dicarboxilici. Biosinteza aminoacizilor se realizează în organism pe mai multe căi: pe seama hexozelor, a pentozelor sau a

acizilor cetonici (acidul α-cetoglutarie și acidul piruvic) (5). ~ **esențiali,** aminoacizi a căror prezență în alimente este indispensabilă, deoarece metabolismul intermediar nu acoperă necesitățile organismului; aceștia sînt: histidina, lizina, triptofanul, fenilalanina, cistina + metionina, treonina, leucina + izoleucina, valina (5).

**Aminoazotoluen.** Colorant roșu, cu structură cristalină, folosit ca unguent pentru regenerarea epitelială a ulcerelor cronice. Substanță cancerigenă (32).

**Aminobenzen.** Anilină.

**γ-Aminobutyrie acid** (engl.), abreviat GABA. Acid γ-aminobutiric (15).

**Aminocancer.** Cancer al căilor urinare inferioare, în special al vezicii urinare, dezvoltat, pe fondul unei hiperplazii inflamatorii cronice de tip papilomatos, prin produși de anilină, benzidină, β-naftilamină (32).

**Aminoderivați.** Substanțe organice avînd în moleculă una sau mai multe grupări aminolegate de un rest alchil sau aril. Aminoderivații alifatici au o acțiune toxică moderată, fiind iritanți pentru ochi și aparatul respirator, pe cînd cei aromatici sînt toxici puternici methemoglobinizanți. Unii aminoderivați aromatici au o acțiune cancerigenă (9).

**Aminoetanol.** Colamină.

**2-ω-Aminoetilindol.** Triptamină.

**Aminofilină,** sin.: *Teofilinetilendiamină.* Excitant al sistemului nervos central și stimulant al centrului respirator; se folosește ca vasodilatator coronarian, bronhodilatator, relaxant în spasmele căilor biliare și diuretic (13).

**Aminoform.** Metenamină.

**Amino-2-galactoză.** Condrozamină.

**Aminogramă.** Identificarea calitativă și cantitativă a aminoacizilor prezenți într-un produs (sînge, urină etc.) sau preparat (extracte de organe, de plante etc.); de obicei se obține prin cromatografie pe hîrtie, în gel, în coloană de DEAE — celuloză etc. (5).

**Aminoizometradină.** Derivat pirimidinic îndeaproape înrudit cu aminometradina. Are acțiune diuretică relativ slabă; produce rar fenomene de iritație digestivă; este indicată în edemele moderate cardiace, renale, cirotice și de sarcină (14).

**Aminometradină.** Derivat pirimidinic (aminouracil substituit) înrudit chimic cu xantinele. Are acțiune diuretică relativ slabă; provoacă frecvent fenomene de iritație digestivă; este indicată în edemele moderate ale cardiacilor, nefroticilor, ciroticilor și de sarcină (14).

**Aminooxidaze.** Grupă de enzime care catalizează specific oxidarea hidrolitică a aminoacizilor, rezultînd aldehida acidului respectiv, amoniac și peroxid de hidrogen. După specificitatea substratului se deosebesc: a) monoaminooxidaza, foarte greu solubilă, localizată în mitocondriile celulelor hepatice, renale, intestinale, pancreatice, medulare etc.; b) diaminooxidaza sau histaminaza, prezentă în plasma sanguină a mamiferelor; c) benzilaminooxidaza are acțiune specifică asupra benzilaminei (mescalina), dar oxidează și β-feniletilamina, cistamina, triptamina, tiramina, histamina; a fost identificată în plasma sanguină de cal, elefant, cîine, porc; d) sperminooxidaza oxidează spermina și spermidina, polipeptide bazice prezente în țesuturi; e) aminooxidaza plantelor este activă față de numeroase amine, inclusiv asupra lizinei; f) aminooxidaza bacteriană acționează mai ales asupra diaminelor (5).

**p-Aminooxietilbenzen.** Fenetidină.

**2-Amino-6-oxipurină.** Guanină.

**Aminopeptidază.** Enzimă cu acțiune hidrolazică (25). ~ **renală,** aminopeptidază care scindează unele peptide cu fixare de apă, indiferent de specificitatea optică a peptidului. Este prezentă în omogenatele particulare de țesut renal și are un pH optim în zona slab alcalină (5).

**Aminopirină.** Amidopirină.

**Aminoplaste.** Nume generic pentru rășini sintetice aminoformaldehidice (melamină-formol, uree-formol, anilină-formol etc.). Produsele finite sînt netoxice, însă fabricarea lor implică unele toxice importante (formaldehidă, anilină etc.) (9).

**Aminopolipeptidază.** Vezi Ereptaze.

**Aminopterină,** sin.: *Acid 4-aminofolic, Acid 4-aminopteroilglutamic.* Analog și antimetabolit al acidului folic. Împiedică sinteza de acizi nucleici, proteine, enzime; datorită proprietăților sale antileucemice este folosit în tratamentul leucemiei acute și subacute la copii (13).

**6-Aminopurină.** Adenină.

**Aminotiazol.** Substanță organică heterociclică, cu efect depresor asupra sintezei hormonilor tiroidieni (7).

**Amioplazie** (*a-* + gr. *mys* = mușchi + *plassein* = a forma). Absență congenitală a dezvoltării țesutului muscular (2).

**Amiostazie** (*a-* + gr. *mys* = mușchi + *stasis* = reținere). Denumire generică ce se dă tremurului muscular; termenul se folosește de obicei pentru tremurul din ataxia locomotorie (27).

**Amiostenie** (*a-* + gr. *mys* = mușchi + *sthenos* = forță). Scăderea forței musculare (27).

**Amiotonie** (*a-* + gr. *mys* = mușchi + *tonos* = tensiune), sin.: *Miatonie.* Pierderea sau scăderea foarte pronunțată a tonusului muscular (27). ~ **congenitală,** sin.: *Atonie musculară*

*congenitală, Boala Oppenheim, Miatonie congenitală*, boală congenitală rară, de origine nedeterminată, caracterizată prin absența totală sau parțială a tonusului muscular; atinge în special mușchii membrelor și adesea și pe cei ai trunchiului, dar respectă totdeauna mușchii feței (27). ~ **generalizată**, sin.: *Atonie astatică, Boala Förster, Miatonie generalizată*, boală frecvent congenitală, de origine nedeterminată, care apare la nou-născuți, caracterizată prin flaciditate musculară și laxitate articulară anormală, fără atrofii și fără alterații grave de motilitate voluntară, dar cu astazoabazie (27).

**Amiotrofie** (*a-* + gr. *mys* = mușchi + *trophe* = hrănire), sin.: *Atrofie musculară, Miatrofie*. Scădere marcată de volum a unui mușchi striat, prin diminuarea atît cantitativă, cît și calitativă a fibrelor sale (24). ~ **mielopatică**, sin.: *Atrofie musculară mielopatică*, atrofie musculară determinată de leziuni medulare (27). ~ **miopatică**, sin.: *Atrofie musculară primitivă*, atrofie musculară determinată de boli musculare primitive (27). ~ **nevralgică a centurii scapulare**, sin.: *Sindromul algoparalitic*, sindrom caracterizat prin dureri și paralizii însoțite de amiotrofii localizate la centura scapulară, mai frecvent unilateral (27). ~ **parietală** (Silverstein), atrofie musculară cu localizare inițială la segmentul distal al membrului superior, putîndu-se extinde apoi progresiv, spre rădăcina membrului; apare în unele leziuni (în special tumori) ale lobului parietal (27). ~ **progresivă de tip peronier**, Boala Charcot-Marie-Tooth, vezi Charcot-Marie-Tooth. ~ **spinală infantilă**, sin.: *Boala Werdnig-Hoffman, Poliomielită cronică infantilă*, boală degenerativă cu caracter eredofamilial, cu debut de obicei în primul an de la naștere, caracterizată prin paralizii, cu abolire de reflexe și atrofii musculare (27). ~ **spinală, progresivă**, sin.: *Poliomielită anterioară cronică*, boală degenerativă datorită leziunii celulelor motorii din coarnele anterioare ale măduvei, caracterizată prin paralizii și atrofii musculare simetrice, mai frecvent la musculatura distală a membrelor superioare (amiotrofie spinală progresivă de tip Aran-Duchenne) mai rar la musculatura proximală a membrelor superioare (forma scapulohumerală Vulpian) sau chiar la musculatura membrelor inferioare. Este considerată ca o varietate a sclerozei laterale amiotrofice (27).

*Vezi și*: Aran-Duchenne, Charcot-Marie.

**Amitoză** (Flemming) (*a-* + gr. *mitos* = ață, fir + *-oză*). Diviziune directă a celulelor, constînd dintr-o simplă scindare a nucleului și a citoplasmei, fără a fi precedată de transformări nucleare ca în cariokineză; adesea, diviziunea nucleului este precedată de o diviziune similară a nucleolului. Este un proces normal de proliferare și regenerare, care se găsește în cazurile de metabolism mărit, cînd înmulțirea celulară trebuie să fie rapidă (2).

**Amitriptilină hidroclorică**. Derivat de dibenzocicloheptan, izoster al imipraminei. Are acțiune antidepresivă, utilă terapeutic în melancolie (14).

**Amixie** (*a-* + gr. *myxa* = mucus). Scăderea considerabilă sau dispariția secreției de mucus (16). ~ **gastrică**, scăderea importantă a secreției de mucus, cu consecințe în protecția mucoasei gastrice (16).

**Ammon** (zeitate la vechii Egipteni). Vezi *Hippocampus*.

**Ammon**, Friedrich August von, 1799—1861. **Semnul** ~, culoarea albastră-cenușie sau albastră-închisă a scleroticelor în displazia periostală (24).

**Ammoterapie** (gr. *ammos* = nisip + *therapeia* = tratament). Psamoterapie.

**Amnezie** (gr. *amnesia* = uitare). Pierderea parțială sau totală a memoriei (35). ~ **afectogenă**, amnezia unor evenimente care s-au însoțit de o stare emoțională puternică (35). ~ **anterogradă**, amnezia faptelor trăite după evenimentul cauzator al stării morbide (traumatism craniocerebral, confuzie mintală etc.) (35). ~ **electivă**, sin.: *Amnezie tematică*, amnezia unui fapt sau eveniment izolat (35). ~ **lacunară**, amnezia faptelor dintr-o perioadă de timp de obicei scurtă (35). ~ **progresivă**, pierderea treptată a bagajului mnestic de la achizițiile recente către cele mai vechi (35). ~ **retrogradă**, amnezia faptelor trăite înainte de evenimentul cauzator al stării morbide (35). ~ **tardivă**, pierderea totală a amintirilor din perioada unei tulburări de conștiință și care imediat postcritic puteau fi evocate (35). ~ **tematică**, Amnezie electivă.

**Amnio-** (gr. *amnios* = membrană a fătului). Prefix pentru termenii compuși care se referă la amnios (32).

**Amniocenteză** (*amnio-* + gr. *kentesis* = înțepătură). Puncționarea membranelor ovulare pe cale transabdominală (utilizată mai curent) sau pe cale vaginală, în scopul recoltării de lichid amniotic. Această metodă se utilizează pentru stabilirea diagnosticului de suferință fetală, de moartea fătului (18).

**Amniogeneză** (*amnio-* + gr. *genesis* = naștere). Dezvoltarea sau formarea amniosului (1).

**Amniografie** (*amnio-* + gr. *graphein* = a scrie). Radiografie cu substanță de contrast, a amniosului, indicată numai în cazuri extreme de sarcină distocică, avînd în vedere efectul nociv al examenului asupra fătului (36).

**Amnion**. Amnios.

**Amnios** (gr. = membrană fetală), sin.: *Amnion, Sac amniotic.* Cea mai profundă din membranele fetale care formează un sac umplut cu lichid, cu rol în protejarea embrionului. După a doua lună de dezvoltare, el obliterează celomul extraembrionic, formează un înveliş protector în jurul cordonului ombilical şi fuzionează cu mezodermul corionic (1).

**Amniote.** Vertebrate al căror embrion este protejat de amnios şi alantoidă (1).

**Amobarbital.** Derivat barbituric cu acţiune sedativă şi hipnotică de durată medie (6—8 ore); slab anticonvulsivant şi antispastic (13).

**Amoeba,** sin.: *Amibă.* Denumire folosită pentru diferite protozoare din clasa *Rhizopoda,* caracterizate prin lipsa de membrană externă şi emiterea de pseudopode cu ajutorul cărora se mişcă sau includ în masa protoplasmatică substanţe nutritive (31).

**Amok** (malaezâ = impuls spre ucidere). Psihoză descrisă la malaezi, constînd dintr-o stare crepusculară cu tendinţă la fugă patologică şi acte de agresiune, urmată de amnezie (35).

**Amoniac.** $NH_3$. Gaz incolor, iritant, cu miros înţepător, caracteristic; dizolvat în apă dă o soluţie de hidrat de amoniu, care conţine pînă la 33% amoniac. Provoacă leziuni iritative ale aparatului respirator şi fenomene de excitaţie a sistemului nervos central (23).

**Amoniemie.** Prezenţa amoniacului în sînge. În mod normal, sîngele conţine pînă la 1 mg% amoniac. Valorile sale cresc în insuficienţa hepatică, infecţii intestinale, alimentaţie bogată în proteine animale etc. (15).

**Amoniogeneză.** Procesul de sinteză a amoniacului în celulele tubilor distali şi ale tubilor colectori. Amoniacul format difuzează liber prin membrana celulară în lumenul tubular unde, împreună cu $H^+$, formează $NH_4^+$, faţă de care membrana celulară este impermeabilă şi care se elimină prin urină. În acest fel, procesul de amoniogeneză participă la eliminarea $H^+$, făcînd parte din mecanismul de acidifiere a urinii (amoniacul se comportă ca un acceptor de protoni). Alterarea procesului de amoniogeneză constituie una dintre cauzele principale ale acidozei din insuficienţa renală globală şi din unele tubulopatii (25).

**Amoniu.** $NH_4$. Ion care funcţionează ca un metal monovalent, formînd săruri (5).

**Amoniurie.** Eliminare urinară a ionului amoniu, format în lumenul tubular din $NH_3$ şi $H^+$ secretaţi de celulele tubulare. Valorile normale, la o dietă mixtă, variază între 30 şi 50 mEq/24 ore (25).

**Amor socratic.** Homosexualitate.

**Amoral** (*a-* + lat. *moralis* = moral). Individ lipsit de simţ moral, de obicei cu manifestări impulsive, inafectivitate şi incapacitate de adaptare la mediul social, putînd comite delicte sau crime; de fapt, un degenerat mintal (23).

**Amorf** (*a-* + gr. *morphe* = formă). Lipsit de structură regulată. Termen care se referă la substanţele solide, care nu sînt cristalizate (5).

**Amorfognozie** (*a-* + gr. *morphe* = formă + *gnosis* = cunoaştere), sin.: *Agnozie de extensitate.* Agnozie tactilă parţială sau disociată, reprezentată prin imposibilitatea de a recunoaşte forma obiectelor prin examinare tactilă, fără participare vizuală (27).

**Amorphus** (*a-* + gr. *morphe* = formă). *Anideus.*

**Amortizor.** Instrument sau dispozitiv care diminuează un şoc sau o presiune (32). ~ **de presiune,** în stomatologie, dispozitiv al protezelor dentare care repartizează forţele de masticaţie atît pe dinţi, cît şi pe mucoasa crestelor alveolare, pentru menajarea parodonţiului dinţilor folosiţi ca stîlpi (38).

**Amoss,** Harold Lindsay, 1886—1956. **Semnul ~,** sin.: *Semnul trepiedului,* în afecţiunile dureroase ale coloanei vertebrale, atunci cînd bolnavul vrea să treacă din poziţia de decubit dorsal în poziţia şezînd se sprijină pe pat cu mîinile înapoia trunchiului (24).

**AMP.** Abreviere pentru Acid adenozinmonofosforic (5).

**Amper.** Simbol a. Unitate de măsură reprezentînd intensitatea unui curent electric constant produs de 1 volt şi străbătînd conductoare cu rezistenţă de 1 ohm (5).

**Amperaj.** Intensitatea unui curent electric exprimată în amperi sau miliamperi (5).

**Ampermetru.** Aparat de măsurare a intensităţii curentului electric dintr-un circuit (5).

**Ampicilină.** α-Aminobenzilpenicilină obţinută semisintetic. Antibiotic cu spectru larg, acţionînd asupra unor bacterii grampozitive şi gramnegative; activă pe cale orală, se foloseşte mai ales în infecţii urinare şi intestinale cu germeni sensibili (14).

**Amplexare** (lat. *amplexus* = îmbrăţişare). Manevra clinică de apreciere palpatorie a volumului a două regiuni simetrice ale corpului (24).

**Ampliaţie toracică** 1. Indice somatometric egal cu diferenţa în cm între valoarea perimetrului toracic în inspiraţie maximă şi aceea din expiraţia forţată; traduce expansiunea transversală a cuştii toracice (normal, la bărbat 5—10 cm) (sin.: *Amplitudine respiratorie, Amplitudine toracică, Indicele toracic Hirtz*) (7). 2. Modificare ritmică şi alternativă a volumului cuştii toracice datorită mişcărilor respiratorii şi care asigură funcţia de ventilaţie pulmonară (34).

**Amplificator** (lat. *amplificator* = care măreşte). Sistem tehnic folosind o sursă separată de energie pentru mărirea intensităţii unui efect (32). ~ **electronic,** amplificator în care se folosesc tuburi electronice pentru mărirea puterii unui semnal electric (32). ~ **de imagine,** sin.: *Ecran de brianţă, Ecran electronic,* ecran construit pe principiul tuburilor catodice şi care amplifică luminozitatea imaginii radiologice de cîteva mii de ori; permite efectuarea examenelor radioscopice la lumina zilei, televiziunea radiologică, radiocinematografia etc. (36). ~ **magnetic,** amplificator folosit în automatizare, avînd circuite magnetice pentru amplificarea semnalelor de joasă frecvenţă (32). ~ **operaţional,** amplificator utilizat în calculatoarele analogice cibernetice (32). ~ **de puls,** instrument electronic pentru amplificarea potenţialului electric al pulsului (32). ~ **de tensiune,** aparat care transformă un curent alternativ în alt curent alternativ cu o tensiune mai mare (36).

**Ampliometrie.** Metodă de măsurare a diferitelor volume, unghiuri, deschideri, diametre ale unor formaţiuni anatomice (34). ~ **toracică,** metodă de măsurare a volumului, perimetrului şi amplitudinii mişcărilor toarcelui (34). ~ **toracică combinată,** metodă combinată radiometrică folosită pentru aprecierea volumului toracic, după metoda Hurtado-Fray (34).

**Amplitudine** (lat. *amplitudo* = întindere, mărime). 1. Parametrul oricărui fenomen care se desfăşoară în anumite limite (15). 2. În statistica matematică, măsură elementară a dispersiei. Rezultatul diferenţei dintre valoarea cea mai mare şi valoarea cea mai mică a datelor unei selecţii (37). ~ **de acomodare,** puterea totală de acomodare a ochiului (28). ~ **de convergenţă,** capacitatea totală de orientare internă a axelor vizuale între *punctum remotum* şi *punctum proximum* (28). ~ **de divergenţă,** capacitatea totală de deviere în afară a axelor vizuale (28). ~ **de înzinne,** gradul mişcărilor de compensare a muşchilor oculomotori pentru realizarea vederii binoculare (28) ~ **respiratorie,** Ampliaţie toracică. ~ **toracică,** Ampliaţie toracică.

**Amprentă.** 1. În stomatologie, copie negativă, fidelă, realizată prin imprimarea într-o masă plastică a unei regiuni anatomice, folosită pentru confecţionarea protezelor dentare (38). 2. În medicina judiciară, impresiune, urmă, lăsată de desenul crestelor papilare, folosită pentru identificarea individuală şi pentru cercetarea filiaţiunii. Amprentele pot fi digitale, palmare, plantare. *Variante*: a.arciformă, a.piriformă, a.cu bucle, a.adeltică, a.bideltică etc. (23). ~ **bontului dentar,** amprentă a unui bont dentar natural sau artificial, pregătit pentru şlefuire, în scopul confecţionării unei coroane protetice. Se ia cu un inel de cupru şi o masă termoplastică (alginate, acrilate, paste) peste care se ia o supraamprentă cu gips (38). ~ **de deglutiţie,** amprentă stomatologică funcţională, înregistrată în cursul mişcărilor de deglutiţie, pentru imprimarea porţiunii din planşeul bucal pe care se vor extinde aripioarele sublinguale; aceste aripioare asigură o stabilitate mărită protezelor totale inferioare în cazuri de atrofii mandibulare accentuate (38). ~ **dentară anatomică,** amprentă a unui cîmp protetic luată în poziţia statică a părţilor moi (mucoasă, muşchi, bride). Se ia într-o masă plastică (gips, stents, paste, alginate, silicone etc.), cu ajutorul unei linguri standard portamprentă (38). ~ **dentară de decompresiune,** amprentă funcţională obţinută cu linguri individuale pentru despovărarea zonelor care nu vor putea suporta presiuni mari protetice; se obţine folosind lingurile individuale care prezintă orificii sau radieri în dreptul acestora, prin care să se elimine excesul de masă plastică (38). ~ **dentară directă,** amprentă a reliefului osos după decolarea chirurgicală a mucoasei şi a periostului, folosită la confecţionarea implantelor aloplastice subperiostale; se ia cu o lingură individuală din acrilat şi cu mase termoplastice (stents, kerr verde) (38). ~ **dentară funcţională,** amprentă a unui cîmp protetic, luată în cursul mişcărilor active şi pasive ale părţilor moi, pentru a se reproduce poziţiile pe care le capătă mucoasa în momentele funcţionale; se ia cu o masă plastică cu ajutorul unei linguri individuale; este indicată îndeosebi la confecţionarea protezelor totale şi parţiale terminale întinse (38). ~ **dentară stabilizată,** amprentă luată cu presiune egală pe toată întinderea lingurii de amprentă (39). ~ **de succiune,** amprentă stomatologică funcţională folosită pentru confecţionarea protezelor totale, ale căror margini se extind pînă pe mucoasa mobilă, obţinîndu-se astfel o bună închidere marginală şi o adeziune mărită (38).

*Vezi şi*: Taylor.

**Ampulă.** *Ampulla.*

**Ampulla** (lat. = vas mic pentru ulei sau parfum), sin.: *Ampulă.* Extremitatea dilatată a unui canal sau duct (1). ~ **canalicului lacrimalis,** mică dilataţie a canalului lacrimal situată aproape de *punctum lacrimale* (1). ~ **ductus deferentis,** Ampula Henle, vezi Henle. ~ **hepatopancreatica,** Ampula Vater, vezi Vater. ~ **lactifera,** dilatare a canalului lactifer aproape de deschiderea lui în mamelon (1). **Ampullae membranaceae.** Dilataţii situate la una din terminaţiile canalelor membranoase semicirculare, aproape de unirea acestora cu utricula şi conţinînd organele terminale ale

echilibrului. După poziția lor se numesc: *ampulla membranacea lateralis, ampulla membranacea posterior* și *ampulla membranacea anterior* (1). **Ampullae osseae.** Părți ale labirintului osos al urechii interne care găzduiesc ampulele membranoase (de ex. *ampulla ossea lateralis, ampulla ossea posterior* și *ampulla ossea anterior*) (1). ~ **recti,** partea dilatată a rectului, situată proximal de canalul anal (1). ~ **tubae uterinae,** porțiunea terminală dilatată a trompei uterine (1). ~ **vaginae,** porțiunea superioară dilatată a vaginului la unirea acestuia cu colul uterin (1).

*Vezi și*: Henle, Vater.

**Ampullula** (dim. lat. *ampulla*). Ampulă de dimensiuni reduse (de ex. la vasele limfatice sau canalele lactifere) (1).

**Amputație** (lat. *amputare* = a tăia, a scurta). Secționarea și îndepărtarea unui segment din corp, prin accident sau prin intervenție chirurgicală (24). ~ **abdominoperineală a rectului,** executarea unei amputații de rect pe cale combinată, abdominală și perineală. Se poate executa într-unul sau în doi timpi (11). ~ **amniotică,** sin.: *Amputație congenitală,* lipsa congenitală a unui segment din aparatul locomotor, prin strangularea probabil de către o bridă amniotică în timpul vieții intrauterine. Segmentul respectiv lipsește în acest caz cu desăvîrșire, spre deosebire de absențele congenitale ale membrelor unde se mai pot întîlni rudimente (24). ~ **aperiostală,** Amputație Bunge, vezi Bunge. **„Amputație bronșică",** semn radiologic care traduce un obstacol bronșic intrinsec sau extrinsec. Apare ca o îngustare neregulată sau mai ales ca o întrerupere a lumenului bronșic. În marea majoritate a cazurilor este un semn important în diagnosticul cancerului bronhopulmonar (36). ~ **centrală,** amputație circulară a unui membru, în care sutura se face în centrul bontului (24). ~ **cinematică,** sin.: *Amputație cineplastică,* amputație care permite cinematizarea bontului (24). ~ **cineplastică,** Amputație cinematică. ~ **colului uterin,** rezecția chirurgicală a colului uterin; poate fi parțială sau joasă și înaltă, supravaginală (18). ~ **congenitală,** Amputație amniotică. ~ **în contiguitate,** Dezarticulație. ~ **în continuitate,** amputație care se face prin secționarea osului (24). ~ **devitală,** extirparea pulpei coronare după devitalizare chimică, cu păstrarea totală sau parțială a pulpei radiculare mumifiate (38). ~ **diaclastică,** procedeu vechi de amputație constînd din osteoclazie și secționarea țesuturilor moi prin strivire. Era folosită în plin proces infecțios, de obicei gangrenos (24). ~ **radiculară,** extirparea în totalitate a uneia din rădăcinile dinților multiradiculari (molari), cu scopul de a conserva dintele cînd canalul respectiv nu poate fi tratat corect (38). ~ **sincronă,** amputația mai multor segmente în aceeași ședință operatorie (24). ~ **succesivă,** reamputarea, mai proximal, a unui bont (24). ~ **vitală,** extirpare sub anestezie a pulpei coronare cu conservarea pulpei radiculare vii. Intervenție indicată în hiperemiile pulpare ireversibile și în pulpitele seroase acute parțiale; bontul pulpar rezidual vital este acoperit cu un pansament protector biologic (calxil, pulbere de dentină sterilă etc.) (38).

*Vezi și*: Alanson, Alglave, Alouette, Béclard, Bier, Bunge, Callander, Carden, Chopart, Gritti, Hey, Pirogov, Simanovski, Syme.

**Amuzie** (gr. *amousos* = amuzical). Tulburare în cadrul afaziei, care constă din imposibilitatea de a reproduce (amuzie motorie) sau de a recunoaște (amuzie senzorială) o melodie (27).

**Amyelencephalus** (*a-* + gr. *myelos* = măduvă + *enkephalos* = creier), sin.: *Amielencefal.* Făt teratologic lipsit de mielencefal (2).

**Amyelia** (*a-* + gr. *myelos* = măduvă + *-ia*), sin.: *Amielie.* Absența disembrioplazică a măduvei spinării și uneori și a ganglionilor rahidieni (2).

**Amyelus** (*a-* + gr. *myelos* = măduvă). Monstru care prezintă absența totală sau parțială a măduvei spinării (1).

**Amylum.** Amidon.

**An-.** Formă a prefixului *a-*, folosită înaintea cuvintelor care încep cu o vocală (32).

**Ana** (gr. = din fiecare, din nou), abreviat $\overline{aa}$. Termen folosit în prescripția medicală, cu semnificația „la fel din fiecare"; se pune în dreptul a două sau mai multor substanțe din inscripție, așezate una sub alta și indicate în aceeași cantitate, fiind urmată de cifrele care exprimă cantitatea comună (14).

**Ana-** (gr. *ana* = în sus, iarăși, înapoi, de-a curmezișul). Prefix care introduce în termenii compuși noțiunea de excesiv, de repetare sau de poziție (în sus, înapoi) (32).

**Anabioză** (gr. *anabiosis* = reînviere). Capacitatea unor organisme de a-și relua funcțiile vitale după o stare apropiată de moarte (de ex. microbii liofilizați) (3).

**Anabolism** (gr. *anaballein* = a construi). Ansamblul proceselor de metabolism intermediar care conduc la sinteza metaboliților și componentelor structurale celulare (5).

**Anabolizant.** Substanță medicamentoasă care favorizează procesele metabolice de refacere. Se folosesc o serie de compuși steroidici, în majoritate înrudiți cu testosteronul, care stimulează anabolismul proteic, avînd acțiuni virilizante slabe (14).

**Anaeamptometru** (gr. *anakampsis* = reflectare + *metron* = măsură). Instrument pentru măsurarea reflexelor (4).

**Anaciditate** (*an-* + *aciditate*). Lipsa de aciditate a sucului gastric (15).

**Anaclazie** (gr. *anaklasis* = reflectare). 1. Reflectarea sau refracția luminii (4). 2. Ruperea manuală forțată sau prin aparate speciale a unei anchiloze fibroase (sin.: *Artroclazie*) (24).

**Anaclorhidrie** (*ana-* + *clorhidrie*). Aclorhidrie.

**Anacoreză** (gr. *anachoresis* = retragere). Termen imunobiologic prin care se definesc focarele inflamatorii cronice — sterile uneori — care atrag și încorporează microorganisme circulante în sîngele bolnavului respectiv sau produsele patologice provenite sau derivate din aceștia (4).

**Anaerotism** (*ana-* + gr. *krotos* = lovitură), sin.: *Puls anacrot.* Anomalie a undei pulsului, constînd din apariția unui mic croșet pe porțiunea sa ascendentă; poate fi întîlnită în stenoza aortică sau în anevrismul aortic (10).

**Anacuzie** (*an-* + gr. *akouein* = a auzi), sin.: *Cofoză, Surditate totală.* Pierderea totală a audiției, uni- sau bilaterală, prin leziunea aparatului acustic (30).

**Anadierotism** (*ana-* + gr. *dis* = de două ori + *krotos* = lovitură), sin.: *Puls anadicrot.* Anomalie a undei pulsului în care se constată apariția a două croșete mici pe porțiunea sa ascendentă (10).

**Anadidymus** (*ana-* + gr. *didymos* = geamăn). Monstru prezentînd o duplicitate a părții inferioare a corpului (1).

**Anadrenalism.** Anadrenie.

**Anadrenie,** sin.: *Anadrenalism.* Lipsa funcției glandelor suprarenale (7).

**Anaerob** (*an-* + gr. *aer* = aer + *bios* = viață). Germen microbian care se dezvoltă în absența oxigenului liber (3). ~ **facultativ,** germen care se dezvoltă atît în prezența, cît și în absența oxigenului liber; de fapt sînt germeni aerobi, care se pot dezvolta și în lipsa oxigenului molecular (3). ~ **strict,** germen care se dezvoltă numai în absența oxigenului molecular. Anaerobii stricți reprezintă germenii anaerobi propriu-ziși (3).

**Anaerobioză** (*an-* + gr. *aer* = aer + *bios* = viață + *-oză*), sin.: *Anoxibioză.* 1. În sens larg, modul de viață în absența oxigenului liber (3). 2. În sens restrîns, condițiile de mediu în care lipsește oxigenul liber (3).

**Anafază** (*ana-* + gr. *phasis* = fază). Stadiul mitozei, între metafază și telofază, în care cromozomii perechi se despart îndreptîndu-se spre polii fusului pentru a forma diasterul (1).

**Anafie** (*an-* + gr. *haphe* = pipăit). Lipsa sau pierderea simțului tactil (27).

**Anafilactogen** (*ana-* + gr. *phylaxis* = protecție + *genein* = a produce). Substanță capabilă să inducă starea de anafilaxie și să declanșeze ulterior fenomenele caracteristice acestei stări (3).

**Anafilaxie** (*ana-* + gr. *phylaxis* = protecție). Stare de hipersensibilitate specifică a organismului, de tip imediat, indusă de contactul repetat cu o substanță specifică (anafilactogen), de obicei de natură proteică și care generează în organism anticorpi serici specifici. Anafilaxia se manifestă printr-o reacție de tip antigen-anticorp de diferite grade a organismului (3). ~ **cutanată pasivă,** procedeu experimental imaginat de Ovary. Anticorpul (antiserul) este inoculat intradermic la un animal de experiență și antigenul este administrat apoi intravenos împreună cu o soluție de albastru Evans. Reacția anafilactică la locul de inoculare intradermică se traduce prin hiperpermeabilitate capilară și extravazarea colorantului, care apare sub forma unei pete albastre. Este o metodă foarte sensibilă pentru decelarea anticorpilor într-un ser (3). ~ **locală,** Fenomenul Arthus, vezi Arthus. ~ **pasivă inversă,** provocarea unui șoc anafilactic la un animal normal, prin introducerea anticorpilor serici și a anafilactogenului în ordine inversă decît în cazul anafilaxiei pasive (3).

**Anaforeză.** 1. Ionogalvanizarea în țesuturi a unei substanțe electropozitive (4). 2. Reducerea activității glandelor sudoripare (12).

**Anaforie** (*ana-* + gr. *pherein* = a duce). Formă de heteroforie care variază în diferite direcții de privire (28).

**Anafrodiziac** (*an-* + gr. *Aphrodite* = zeița frumuseții). Substanță care diminuează sau abolește excitația sexuală (23).

**Anafrodizie** (*an-* + *Aphrodite* = zeița frumuseții). Anestezie sexuală.

**Anakatadidymus** (*ana-* + gr. *kata* = jos + *didymos* = geamăn). Monstru rezultat din unirea a doi gemeni, persistînd o duplicitate atît inferior, cît și superior (1).

**Analeptic** (gr. *analepsis* = reparație). Substanță care excită sistemul nervos central. Acțiunile farmacodinamice utile terapeutic sînt: stimularea psihomotorie, îndepărtarea oboselii, acțiunea antihipnotică și antinarcotică, stimularea respirației și circulației, creșterea tonusului centrilor medulari. Dozele toxice au

în general acțiune convulsivantă. Principalele grupe de analeptice sînt: stimulentele psihomotorii (cafeina, amfetamina), analepticele bulbare (pentetrazolul, nicetamida, pretcamida, bemegrida), stimulentele reflectivității medulare (stricnina) (14). ~ **bulbar,** substanță care stimulează centrii vasomotori și respiratori din bulb (14). ~ **circulator,** substanță medicamentoasă care stimulează circulația, crescînd tonusul vasomotor și ridicînd presiunea arterială scăzută; acțiunea se exercită direct asupra centrilor vasomotori din bulb (14). ~ **respirator,** substanță medicamentoasă care stimulează respirația prin acțiune asupra centrilor bulbari sau prin acțiune reflexă (14).

**Analgezie** (*an-* + gr. *algesis* = durere). Substanță capabilă să suprime sau să atenueze durerea prin acțiune centrală (13). ~ **narcotie,** Analgezic opiaceu. ~ **opiaceu,** sin.: *Analgezic narcotic,* analgezic puternic din grupa morfinei și a compușilor similari, acționînd prin creșterea pragului senzațiilor dureroase și prin diminuarea implicațiilor afective ale acestora; dezvoltă eufomanie (14).

**Analgezie-antipiretie.** Substanță caracterizată farmacodinamic prin asocierea acțiunilor analgezică și antipiretică. Acțiunea analgezică are un mecanism central, probabil talamic și unul periferic, antiinflamator. Acțiunea antipiretică se datorește probabil influențării centrului termoreglator hipotalamic (14).

**Analgezie** (*an-* + gr. *algesis* = durere), sin.: *Analgie.* Stare caracterizată prin scăderea marcată sau dispariția sensibilității dureroase (27). ~ **caudală continuă,** analgezie obținută prin injectarea epidurală a unei substanțe anestezice, picătură cu picătură, într-un interval lung de timp (11).

**Analgie.** Analgezie.

**Analizator,** sin.: *Analizor.* Termen consacrat de I. P. Pavlov în cadrul concepției sale despre localizarea funcțiilor în scoarța cerebrală, pentru a denumi structuri funcționale legate de reflectarea selectivă, diferențiată, a excitanților mediului intern și celui extern, compuse dintr-un segment periferic (receptor), un segment intermediar (de conducere) și un segment cortical (de percepție). Din categoria analizatorilor lumii externe fac parte analizatorul optic, acustic, olfactiv, gustativ, cutanat, iar din categoria analizatorilor interni, analizatorul motor, vestibular și analizatorul mediului intern (visceral) (27).

**Analiză.** 1. Metodă științifică de cercetare a fenomenelor, bazată pe descompunerea lor în părțile componente (Dicționarul limbii române moderne). 2. Identificare, determinare a compoziției unei substanțe (Dicționarul limbii române moderne). ~ **activității medico-sanitare,** examinare cu caracter retrospectiv a activității unei unități sanitare pe baza indicatorilor statistici (indici de consultații, de neconcordanță de diagnostic, de spitalizare, de mortalitate, de depistări active etc.) și a cunoașterii concrete a muncii desfășurate (29). ~ **armonică,** Analiză Fourier, vezi **Fourier.** ~ **bacteriologică,** operație de laborator, avînd drept scop izolarea și identificarea bacteriilor (3). ~ **biochimică,** determinarea sau separarea substanțelor ce constituie componentele unui produs biologic (5). ~ **chimică,** ansamblu de procedee pentru stabilirea compoziției chimice a unei substanțe. Poate fi: a) calitativă — identificarea elementelor componente ale unei substanțe sau amestec fără determinarea proporției lor sau b) cantitativă — stabilirea componenților și a proporției lor (32). ~ **combinatorie,** capitol al algebrei, care se ocupă de aranjările, permutările și combinările care se pot obține cu un număr dat de obiecte; este indispensabilă în calculul probabilităților și în statistica matematică (7). ~ **coprologică,** analiza materiilor fecale (31). ~ **dimensională,** capitol al fizicii matematice, care se ocupă de mărimile derivate din mărimile fundamentale ale unui sistem. În biologie, analiza dimensională are aplicații în construirea indicilor biometrici (7). ~ **dispersiei,** sin.: *Analiza fluctuației, Analiza variantei,* metodă de analiză statistică a efectului unor factori de variație asupra dispersiei valorilor unei selecții. Obiectivul acestei analize este separarea dispersiei totale a tuturor datelor, $\sigma_T$, în componenți asociați cu surse bine definite de variație. În cursul experimentării se presupune apariția unor factori de variație necontrolabili, care au o dispersie „reziduală". Dispersia totală devine astfel suma dispersiilor factorilor cunoscuți, $\sigma_i^2$ și a dispersiei reziduale, $\sigma_R^2$

$$\sigma_T^2 = \sum \sigma_i^2 + \sigma_R^2$$

Dacă dispersiile factorilor cunoscuți sînt mai mari decît $\sigma_R^2$, efectul acestora este semnificativ, nefiind datorit întîmplării. Analiza dispersiei se bazează pe repartiția dispersiilor de selecție în jurul dispersiei adevărate ale colectivității generale, respectiv pe legea de repartiție F a lui Fisher (7). ~ **factorială.** 1. Procedeu al statisticii matematice care permite identificarea factorilor care stau la baza unei corelații; are aplicații în psihologia experimentală, în studiul creșterii, în biotipologie etc. (7). 2. Analiza statistică a experimentului factorial (7). ~ **fluctuației,** Analiza dispersiei. ~ **grafică,** analiza matematică a unui fenomen pornind de la reprezentarea sa grafică (7). ~ **matematică,** ramură a matematicii

care cuprinde metodele de cercetare cantitativă a diferitelor procese de mişcare, variaţie şi dependenţă funcţională, plecînd de la noţiunile elementare fundamentale de funcţie, limită, derivată şi integrală (7). ~ **ocluzală,** examinarea contactelor ocluzale dintre arcadele dentare, în vederea stabilirii eventualelor abateri de la un contact ocluzal normal (39). ~ **secvenţială,** metodă de analiză statistică a datelor obţinute pe baza unei selecţii secvenţiale (secvenţială este deci selecţia şi nu analiza propriu-zisă). Selecţia se face prin extragerea unei unităţi (sau a unui grup de unităţi), rînd pe rînd, iar rezultatele obţinute la fiecare extragere decid continuarea selecţiei. Analiza secvenţială este utilizată cu deosebire pentru testarea biologică preclinică şi clinică a medicamentelor (7). ~ **serologică,** operaţie de laborator, care are drept scop punerea în evidenţă a anticorpilor specifici din serul unui individ (3). ~ **statistică,** procedeu matematic pentru obţinerea şi analiza datelor statistice. Comportă, în general, trei tipuri de operaţii: a) caracterizarea şi reducerea unui şir de date; b) obţinerea probelor pentru interferenţă; c) interferenţa de la selecţie la colectivitatea generală (7). ~ **variantei,** Analiza dispersiei.

*Vezi şi*: Fourier.

**Analizor.** 1. Analizator. 2. Denumire dată oricărui aparat prevăzut cu un sistem de recepţionare şi analiză a unor informaţii (15).

**Analog** (gr. *analogos* = la fel). Asemănător. În biologie, analogul prezintă o asemănare totală sau parţială a caracteristicilor esenţiale (funcţie, structură, origine) cu cele ale sistemului, organismului etc. cu care se compară (5). ~ **metabolic,** Antimetabolit.

**Anamneză** (gr. *anamnesis* = reamintire). Totalitatea informaţiilor pe care medicul le ia de la bolnav şi însoţitorii acestuia pentru a le utiliza în vederea stabilirii diagnosticului (29). ~ **epidemiologică,** partea anamnezei unui bolnav sau suspect de boală contagioasă care cuprinde informaţii cu privire la sursa de infecţie, la contactul infectant, la starea de receptivitate, precum şi la eventualii factori epidemiologici secundari favorabili îmbolnăvirii în cauză (8).

**Anamorfoză** (*ana-* + gr. *morphe* = formă + *-oză*). Transformarea unei figuri în alta, cu deformare, după legi precise (cum sînt cele materializate de oglinzile concave şi convexe); evoluţia formelor vii, în filogeneză şi ontogeneză, poate fi asimilată uneori unei anamorfoze (7).

**Anancast** (K. Schneider) (gr. *anankastos* = afectat, forţat). Psihopat psihastenic.

**Anandrie** (*an-* + gr. *aner* = bărbat). Pierderea caracterelor sexuale masculine prin lezarea gonadelor (cu suprimarea secreţiei endocrine) (7).

**Anaplasma.** Gen de protozoare din clasa *Sporozoa*, familia *Anaplasmataceae*. Parazitul, mic şi de formă globuloasă, se caracterizează prin lipsa unei protoplasme vizibile în jurul masei cromatice. Cuprinde trei specii: *A. centrale, A.marginale* şi *A.ovis* (31).

**Anaplasmoză.** Boală parazitară întîlnită la animalele rumegătoare, rezultată din infestarea cu protozoare din genul *Anaplasma*. Se caracterizează prin accese febrile, anemie, tulburări digestive, pierdere ponderală (31).

**Anaplazie** (*ana-* + gr. *plassein* = a forma). Pierderea capacităţii celulelor de diferenţiere normală şi de încadrare în mecanismul normal de reglaj; apare în leucemii şi alte procese maligne (19). ~ **monofazică,** anaplazie cu existenţa în tabloul tisular a unei singure trepte de diferenţiere pînă la maturitate (2). ~ **polifazică,** formă de anaplazie cu oprirea în maturaţie a mai multor trepte de diferenţiere (2).

**Anapophysis** (*ana-* + gr. *apophysis* = proces al unui os). Proces accesor al unei vertebre toracice sau lombare care corespunde tuberculului inferior al procesului transvers al unei vertebre toracice tipice (1).

**Anarhie ventriculară.** Politopie extrasistolică.

**Anartrie** (*an-* + gr. *arthroun* = a articula). Imposibilitatea de articulare a cuvintelor datorită unei pareze, paralizii sau tulburări în coordonarea şi tonusul muşchilor ce intervin în vorbirea articulată (27).

**Anasarcă** (*ana-* + gr. *sarx* = carne). Acumulare de lichid în cavităţile seroase ale organismului şi în spaţiile limfatice tisulare (2). ~ **fetoplacentară,** Boala Schridde, vezi Schridde.

**Anason.** *Pimpinella anisum.* ~ **dulce,** *Foeniculum vulgare.*

**Anastigmat** (Tcherning) (*an-* + *a-* + gr. *stigma* = punct). Lentilă corectoare, la care s-a obţinut prin fabricaţie o refringenţă egală pe toată suprafaţa. Această calitate este obţinută prin calcularea combinaţiilor feţelor de curbură pentru fiecare valoare dioptrică (28).

**Anastomoză** (gr. *anastomosis* = deschidere). 1. Intercomunicaţia vaselor de sînge dintr-o formaţiune anatomică naturală, care, ca rezultat al unei întreruperi a circulaţiei sanguine principale, permite derivarea sîngelui pe această cale; ocazional, aceste anastomoze pot fi create chirurgical (1). 2. Stabilirea prin metode chirurgicale a unei comunicaţii între două organe cavitare sau două părţi ale aceluiaşi organ (1). 3. Termen vechi care definea legătura între doi nervi şi care este înlocuit

cu termenul „comunicant" (1). ~ **anizoperistaltică**, sin.: *Anastomoză antiperistaltică*, anastomoză între două segmente ale tubului digestiv, în care capetele de anastomozat sînt astfel aşezate încît undele peristaltice au sens contrar (11). ~ **antiperistaltică**, Anastomoză anizoperistaltică. ~ **arteriovenoasă**, vas sanguin care leagă o arteră de o venă; prezintă diferite forme structurale şi se găsesc în majoritatea organelor şi ţesuturilor, fiind mai bogat reprezentate în plamă, pulpa degetului, tubul digestiv, ovar, rinichi (1). ~ **cu buton**, anastomoză între două segmente ale tubului digestiv, efectuată cu ajutorul unui buton de anastomoză (11). ~ **colocolică**, anastomoză creată operator între două segmente ale colonului (11). ~ **crucială**, anastomoză formată din arterele gluteala inferioară, circumflexa femurală medială, circumflexa femurală laterală şi prima perforantă; cale de circulaţie colaterală după ligatura arterei femurale (1). ~ **epididimodeferenţială**, restabilirea chirurgicală a permeabilităţii căilor genitale, prin anastomozarea epididimului la canalul deferent (11). ~ **heterocladică**, anastomoza dintre ramurile unor artere diferite (1). ~ **homocladică**, anastomoza dintre ramurile aceleiaşi artere (1). ~ **ileocolică**, anastomoză creată operator între ileon şi un segment al intestinului gros (11). ~ **izoperistaltică**, anastomoză între două segmente ale tubului digestiv, în care capetele de anastomozat sînt astfel aşezate, încît unda peristaltică să aibă acelaşi sens, continuîndu-se de la un segment la celălalt, peste anastomoză (11). ~ **latero-laterală**, crearea operatorie a unei anastomoze între feţele laterale ale celor două segmente ale tubului digestiv, ale conductului urinar sau ale vaselor sanguine (11). ~ **la piciorul ansei**, Anastomoză Braun, vezi Braun. ~ **posteostală**, trunchiul longitudinal care uneşte, la embrion, primele şapte artere intersegmentale şi care va da naştere ulterior arterei vertebrale (1). ~ **precostală**, trunchiul longitudinal care uneşte arterele intersegmentale, dînd naştere trunchiurilor arteriale tirocervical şi costocervical (1). ~ **de securitate**, Anastomoză Braun, vezi Braun. ~ **termino-laterală**, crearea operatorie a unei comunicaţii între două vase sanguine sau între două segmente ale tubului digestiv sau aparatului urinar, prin suturarea capătului terminal al unui segment la partea laterală a celuilalt (11). ~ **termino-terminală**, crearea operatorie a unei comunicaţii între două vase sanguine, între două segmente ale tubului digestiv sau între două segmente urinare, prin anastomozarea cap la cap a celor două segmente (11). ~ **în Y**, anastomoză efectuată între un organ cavitar abdominal şi o ansă exclusă a intestinului subţire; acesta se secţionează la un nivel dat, capătul proximal se anastomozează termino-lateral cu segmentul de intestin distal secţiunii, iar segmentul proximal al acesteia se foloseşte pentru anastomoză (11).

*Vezi şi*: Blakemore-Lord, Braun, Brenner, Clagett, Cole-Reynolds, Gosset, Monari, Sweet.

**Anatomie** (*ana-* + gr. *temnein* = a tăia). 1. Ştiinţa sau ramura morfologiei care tratează despre structura animalelor şi relaţiile dintre părţile lor (1). 2. Disecţia diverselor părţi ale plantelor şi animalelor (1). ~ **aplicată**, anatomia ca factor în diagnostic şi tratament (1). ~ **artistică**, anatomie care tratează forma exterioară a omului şi animalelor, sistemele lor osoase şi musculare şi relaţiile sale cu pictura şi sculptura (1). ~ **cantitativă**, anatomia care foloseşte, în descriere, date cifrice, iar în caracterizarea părţilor, indici numerici (7). ~ **chirurgicală**, aplicarea anatomiei în chirurgie (1). ~ **comparată**, cercetarea şi compararea între ele a diferitelor animale sau plante, din punct de vedere anatomic (1). ~ **descriptivă**, studiul diferitelor porţiuni ale corpului, în mod individual, separat (1). ~ **fiziologică**, studiul anatomic al ţesuturilor în raport cu funcţiile lor (1). ~ **generală**, studiul structurii şi proprietăţilor fiziologice ale ţesuturilor şi aranjarea lor în sisteme fără a ţine seama de dispoziţia organelor din care ele fac parte (1). ~ **macroscopică**, studiul formelor ţesuturilor şi organelor vizibile cu ochiul liber (1). ~ **microscopică**, Histologie. ~ **omologică**, studiul corelaţiilor diferitelor părţi ale organismului (1). ~ **patologică**, sin.: *Patomorfologie*, disciplină medicală al cărei obiect de studiu îl constituie modificările macro- şi microscopice, histo- şi citochimice ale organismului animal în cursul unei boli, legînd datele de morfologie cu simptomele clinice şi sindroamele biochimice (2). ~ **plastică**, studiul anatomiei cu ajutorul modelelor în care diferitele formaţiuni pot fi mişcate pentru a arăta poziţia şi relaţiile structurilor mai profunde (1). ~ **proiectivă**, studiul proiecţiei formaţiunilor anatomice interne pe suprafaţa corpului (1). ~ **radiologică**, studiul anatomiei cu ajutorul radioscopiei şi radiografiei (1). ~ **regională**, studiul părţilor limitate sau al regiunilor corpului (1). ~ **topografică**, anatomia unei părţi şi a relaţiilor acesteia cu alte părţi (1).

**Anatoxină** (*ana-* + gr. *toxikon* = otravă), sin.: *Formol-toxoid*, *Toxoid*. Toxină tratată în anumite condiţii cu concentraţii reduse de formol, astfel încît să-şi piardă toxicitatea,

fără a-şi pierde proprietăţile antigenice. Se foloseşte pentru vaccinarea antitoxică specifică. Anatoxine mai cunoscute: difterică, tetanică, stafilococică, streptococică, botulinică, anatoxinele gangrenoase (3). ~ **adsorbită,** anatoxină adsorbită pe un gel mineral (hidroxid de aluminiu, fosfat de aluminiu), cu scopul potenţării capacităţii sale imunogene (3). ~ **difterică purificată şi adsorbită pe fosfat de aluminiu,** abreviat A.D.P.A., vezi A.D.P.A. ~ **purificată,** anatoxină rezultată în urma îndepărtării prin procedee chimice sau imunologice a substanţelor de balast provenite din mediu şi din metabolismul sau autoliza germenilor care însoţesc substanţa activă. În urma purificării se reduce mult capacitatea anatoxinelor de a da reacţii secundare, dar are loc şi o scădere a puterii lor imunogene, fapt care poate fi compensat prin adăugarea ulterioară de adjuvante (3).

**Anatrierotism** (*ana-* + gr. *treis* = trei + *krotos* = lovitură). Anomalie a undei pulsatile, panta sa ascendentă pe sfigmogramă fiind întreruptă de trei expansiuni (32).

**Anautogen.** Caracterul unor insecte de a depune ouă numai după unul sau mai multe prînzuri sanguine (31).

**Anavenin.** Produs obţinut prin detoxifierea veninurilor cu ajutorul formolului (3).

**Anavirus.** Inframicrob care şi-a pierdut puterea patogenă sub acţiunea unor factori fizico-chimici (căldură, formol), menţinîndu-şi însă calităţile antigenice (22).

**Anazoturie.** Diminuarea marcată sau chiar suprimarea azoturiei (28).

**Anchetă** (fr. *enquête*). Cercetare amănunţită în vederea stabilirii împrejurărilor în care se desfăşoară un fenomen (32). ~ **alimentară,** metodă de apreciere a alimentaţiei populaţiei. Poate fi statistică (raportînd, în cazul alimentaţiei colective, cantitatea de alimente ieşite din magazie la numărul consumatorilor şi apreciind valoarea calorică a raţiei şi aportul de trofine după tabele de compoziţie a alimentelor), verbală şi cu ajutorul caietului de familie (se înregistrează într-un caiet toate alimentele consumate de o familie sau de fiecare persoană) şi prin cîntărirea tuturor alimentelor consumate (20). ~ **epidemiologică,** anchetă prin care se urmăreşte stabilirea factorilor epidemiologici răspunzători de apariţia unui caz nou de boală transmisibilă sau menţinerea unei stări endemice spre a se putea preciza măsurile necesare pentru prevenirea extinderii infecţiei şi a apariţiei cazurilor noi de îmbolnăvire (29). ~ **igienică a obiectivelor,** anchetă prin care se urmăreşte cunoaşterea stării igienice a unui obiectiv sanitar, cercetîndu-se amplasarea sa, suprafaţa sa, felul şi calitatea instalaţiilor, modul în care funcţionează, utilajul, noxele, modul în care sînt instructaţi salariaţii şi problemele de igienă şi protecţia muncii, echipamentul de protecţie etc. (29). ~ **socială,** anchetă prin care se urmăreşte stabilirea condiţiilor de ordin social în care colectivităţile, grupurile, familiile sau persoanele îşi desfăşoară activitatea obişnuită. Ancheta socială se poate referi la situaţia integrării în colectivitate a unei persoane sau a unei familii care prezintă o problematică ce aparţine domeniului prevederilor sociale (29) ~ **stării de sănătate a populaţiei,** cercetare sistematică şi activă, sub aspecte variate, a stării de sănătate şi igienă a locuitorilor din unele teritorii sau colectivităţi (judeţe, oraşe, comune, sate, întreprinderi, şcoli etc.). Principalele aspecte care se studiază sînt: condiţiile de mediu, situaţia economică, aspectele demografice, dezvoltarea fizică, starea de nutriţie, morbiditatea (29).

**Anchilo-** (gr. *ankyle* = încovoiat). Prefix care introduce în termenii compuşi noţiunea de înţepenire, de reducere a mişcării (32).

**Anehiloblefaron** (*anchilo-* + gr. *blepharon* = pleoapă). Adeziune completă a pleoapelor la globul ocular (28).

**Anchilocheilie** (*anchilo-* + gr. *cheilos* = buză). Diformitate caracterizată prin sudura buzelor (2)

**Anchilodactilie** (*anchilo-* + gr. *daktylos* = deget). Diformitate constînd din sudura degetelor (2).

**Anchiloglosie** (*anchilo-* + gr. *glossa* = limbă). Diformitate caracterizată prin fixarea totală sau parţială a limbii la planşeul bucal (38).

**Anchilopoiezâ** (*anchilo-* + gr. *poiein* = a face). Proces patologic care produce anchiloză (4).

**Anchilostodomoză.** Anchilostomiază.

**Anchilostomiază,** sin.: *Anchilostodomoză, Anchilostomoză, Anemia minerilor, Anemia de tunel, Clorozâ egipteană.* Boală parazitară datorită infestării cu viermi paraziţi din genul *Ancylostoma,* caracterizată de obicei prin anemie progresivă, tulburări digestive şi tulburări nervoase. Infestarea se face pe cale cutanată, prin trecerea larvelor prin piele în sînge, plămîni, trahee, laringe, faringe, de unde sînt înghiţite ajungînd în intestin, sau pe cale digestivă directă. Este mai frecventă în zonele calde sau în regiuni miniere (31).

**Anchilostomoză.** Anchilostomiază.

**Anchilotom** (*anchilo-* + gr. *tome* = tăiere). Daltă curbă, cotită, cu care se secţionează o anchiloză (24).

**Anchilotomie.** Timp operator al artroplastiei, constînd din secţionarea anchilozei (24).

**Anchiloză** (*anchilo-* + *-oză*). Limitarea parţială sau totală a mişcărilor unei articulaţii prin organizarea exsudatelor din cavitatea articulară inflamată, prin atrofie capsulară sau prin sudarea suprafeţelor articulare avivate chirurgical (2). ~ **dentară,** sudură a rădăcinii dentare la osul alveolar printr-o sinostoză cementoalveolară, de obicei postinflamatorie (38). ~ **ligamentară,** anchiloză prin osificarea ligamentelor, caracteristică spondilitei anchilopoietice (24). ~ **stapedovestibulară,** pierderea parţială sau totală a mobilităţii scăriţei în fereastra ovală datorită unor aderenţe fibroase sau, cel mai adesea, depunerilor de calciu în focarele de otospongioscleroză, determinînd o surditate de transmisiune (30). ~ **vicioasă,** anchiloză în poziţie nefuncţională a unei articulaţii, datorită de obicei unui proces inflamator netratat (24).

**Ancorare.** Sistem de legătură labilă între proteza dentară şi dinţii pe care se sprijină, asigurînd stabilitatea protezei şi posibilitatea îndepărtării ei din gură (38). ~ **cu arc,** conexiune realizată între croşet sau culisă şi proteză printr-un dispozitiv arcuit, din sîrmă, pentru amortizarea presiunilor şi şocurilor exercitate asupra protezei, în vederea menajării parodonţiului dintelui (38). ~ **elastică,** ancorarea protezei cu ajutorul unor dispozitive care amortizează transmiterea presiunilor asupra dinţilor (resorturi, conexiuni, culise şi croşete) (38). ~ **de proeizie,** ancorarea protezei parţiale mobile de dinţii-stîlpi, prin folosirea a diferite dispozitive de tipul patrice-matrice (39). ~ **rigidă,** ancorare prin dispozitive legate rigid de corpul protezei dentare şi care transmit integral dinţilor-stîlpi presiunile exercitate asupra protezelor (38).

*Vezi şi*: Cummer, Dresch, Goodman, Mac Collum, Roach.

**Aneoză.** Semn radiologic care exprimă un defect de umplere cu substanţă de contrast a organelor cavitare, produs de un spasm sau o amprentă (36).

**Ancylostoma.** Gen de viermi intestinali din familia *Ancylostomidae,* clasa *Nematoda. Speeii mai importante*: *A. americanum* (sin.: *Necator americanus, Uncinaria americana*), agentul patogen al anchilostomiazei în America; *A. brasiliense,* a căror larve provoacă dermatita verminoasă rampantă la om; *A. canium,* parazit al cînelui şi pisicii; *A.duodenale* (sin.: *Uncinaria duodenalis*), principalul agent patogen al anchilostomiazei la om; *A. malayanum,* specie întîlnită la animale şi la om (31).

**Anders,** James M., 1854—1936. **Boala** ~, sin.: *Adiposis tuberosa simplex,* lipomatoză nodulară circumscrisă, alcătuită din noduli diseminaţi variat pe corp, uşor sensibili sau dureroşi, însoţită de astenie şi tulburări nervoase (32).

**Andersch,** Carol Samuel. **Ganglionul** ~, *Ganglion inferius nervi glossopharyngei.*

**Anderson,** Roger. **Atela** ~, atelă care imobilizează fragmentele unei fracturi a oaselor lungi, cu ajutorul a două broşe Kirschner; acestea coaptează fractura şi sînt fixate cu două plăci externe ajustabile la lungimea necesară (24). **Operaţia** ~, alungirea unui tendon prin dedublare longitudinală (24). **Procedeul** ~, procedeu de cură a stenozei joncţiunii pieloureterale prin excizia stenozei şi anastomoză pieloureterală foarte oblică (11).

**Andrade,** Eduardo Penny, 1872—1906. **Indicatorul** ~, soluţie indicatoare de pH, incoloră în mediu alcalin şi care se colorează în roz în mediu acid; conţine 0,5% fucsină acidă redusă, pentru alcalinizare. Se adaugă la mediile de cultură pentru a pune în evidenţă acidifierea lor de către bacterii (3).

**Andreev,** F. F. **Operaţia** ~, procedeu plastic în luxaţia recidivantă a umărului, prin care apofiza coracoidă cu inserţiile ei musculare se trece pe sub muşchiul subscapular şi se resuturează la baza ei (24).

**Andreoblastom** (gr. *aner, andros* = bărbat + *blastos* = germen + *-oma*). Arenoblastom.

**Andresen,** Viggo, 1870—1950. **Monobloc** ~, monobloc mobil, bimaxilar, compus dintr-o placă superioară şi una inferioară, unite printr-o masă acrilică interocluzală. Placa superioară este prevăzută cu un arc palatinal (Coffin) şi un arc vestibular; placa inferioară prezintă un plan înclinat anterior şi prelungiri paralinguale; în mod obişnuit nu are croşete (39).

**Andrews,** G. C. **Boala** ~, vezi Bacteridă.

**Andrews. Operaţia** ~, sin.: *Toracomediastinoplicatură,* procedeu chirurgical de tratament al empiemelor cronice după pneumonectomie, cu sau fără fistulă bronşică, prin rezecţii costale limitate la întinderea pungii şi desfiinţarea acesteia prin capitonajul cu pahipleurită parietală (11). **Procedeul** ~, cura herniei inghinale cu închiderea cordonului spermatic într-un tunel format din aponevroza muşchiului oblic extern (11).

**Andro-** (gr. *aner, andros* = bărbat). Prefix care introduce în termenii compuşi referirea la bărbat (32).

**Androfilie** (*andro-* + gr. *philein* = a iubi). Cu preferinţă pentru sexul masculin (de ex. unele boli ca hemofilia, hernia inghinală sau infarctul miocardic) (7).

**Androfobie** (gr. *aner* = bărbat + *phobos* = frică). Repulsie faţă de sexul masculin (35).

**Androgalactozemie** (*andro-* + gr. *gala* = lapte + *zemia* = pierdere). Secreţia şi excre-

ția laptelui de către glanda mamară masculină, datorită unei funcții deviate (32).

**Androgeni** (*andro-* + gr. *genein* = a produce). Substanțe hormonale (testosteron, androsteron), produse de testicule, corticosuprarenale și ovare; stimulează dezvoltarea și funcțiile glandelor genitale masculine. În urină se elimină mai ales ca 17-cetosteroizi (7; 15).

**Androgenie** (*andro-* + gr. *genein* = a produce). 1. Aspect morfologic particular, neobișnuit, al corpului femeii, amintind formele exterioare ale bărbatului: lipsa sînilor, bazin strîmt, dezvoltare și dispoziție specifică a sistemului pilos (23). 2. Termen întrebuințat uneori pentru a desemna aberația sexuală în care bărbatul se comportă sexual ca o femeie (23).

**Androgin** (*andro-* + gr. *gyne* = femeie). Hermafrodit.

**Androginoid** (*andro-* + gr. *gyne* = femeie + *eidos* = formă). Pseudohermafrodit masculin cu aparență feminină (7). ~ **complet,** pseudohermafrodit masculin prezentîndu-se ca o femeie cu testicule criptorhide (7). ~ **parțial,** pseudohermafrodit masculin prezentîndu-se ca o femeie cu unele caractere viriloide (7).

**Android** (*andro-* + gr. *eidos* = formă). Avînd formă și caractere de tip bărbătesc (15).

**Andrologie** (*andro-* + gr. *logos* = știință). Studiul științific al anatomiei, fiziologiei și patologiei bărbatului, în special al organelor sexuale masculine (7).

**Andromanie** (*andro-* + gr. *mania* = nebunie). Nimfomanie.

**Andromastie** (*andro-* + gr. *mastos* = sîn, mamelă). Prezența, la femei, a unei mamele rudimentare de tip masculin (7).

**Andromimetie** (*andro-* + gr. *mimetikos* = care imită). Produs cu acțiune analogă hormonului masculin (7).

**Andromorf** (*andro-* + gr. *morphe* = formă). Care are forma unui bărbat (1).

**Andropatie** (*andro-* + gr. *pathos* = boală). Boală particulară bărbatului sau care afectează exclusiv sexul masculin (7).

**Andropauză** (*andro-* + lat. *pausa* = repaus), sin.: *Climacteriu masculin, Climacteriu viril.* Perioadă de involuție a funcției testiculare, însoțită de tulburări neurovegetative și de modificări ale tonusului psihic (7).

**Androsov. Aparatul** ~, aparat pentru sutura automată a vaselor prin agrafe metalice de tantal (11).

**Androstan.** Nucleu hidrocarbonic derivat din ciclopentanoperhidrofenantren (norestran) prin adăugarea a doi metili; este scheletul multor hormoni steroizi (7).

**$\Delta_4$-Androstentrion.** Adrenosteron.

**Androsteron.** $C_{19}H_{30}O_2$. Hormon steroid androgen, prezent în urină (15).

**Androtropie** (*andro-* + gr. *tropos* = întoarcere, viraj). Predilecția unor afecțiuni pentru sexul masculin (4).

**Aneeforie.** Posibilitatea reproducerii de către bolnav a unui eveniment numai cînd i se amintește de el (35).

**Anel,** Dominique, 1679—1730. **Operația** ~. 1. Ligatura arterei la extremitatea proximală a sacului anevrismal (10). 2. Dilatarea canalului lacrimal, urmată de injectarea unei soluții astringente (10). **Seringa** ~, seringă specială pentru irigarea căilor lacrimale (28).

**Anelectrotonus.** Vezi Electrotonus.

**Anemie** (*an-* + gr. *haima* = sînge). Stare patologică cu manifestări clinicobiologice produse prin deficit global de hemoglobină. Noțiunea clinică de anemie este independentă de scăderea volumului total al sîngelui (oligohemie) și chiar de scăderea volumului total eritrocitar (oligocitemie). Clasificările încercate (etiologică, clinică, patogenetică, citomorfologică), deși incomplete, sînt utile mai ales pentru fixarea atitudinii terapeutice; cea mai adecvată este considerată clasificarea patogenetică (19). ~ **aclorhidrică,** sin.: *Anemie clorotică, Cloranemie achilică,* anemie microcitară, hipocromă, hiposideremică; reprezintă prototipul anemiei dismetabolice prin tulburări în absorbția intestinală a fierului. Boală constituțională, familială, mai frecventă la femei. La fete tinere este denumită cloroză (sin.: *Boala Knud Faber, Boala Schulten*) (17). ~ **aerestică,** anemie prin lipsa de utilizare a unor factori esențiali pentru hematopoieză. Tipul macrocitar este asemănător cu anemia Biermer, dar fără anaclorhidrie, fără tulburări neurologice și fără răspuns la tratamentul cu ficat, vitamină $B_{12}$ sau acid folic. Tipul microcitar este hipocrom (19). ~ **acută,** formă de anemie produsă de obicei prin hemoragii sau hemoliză. În primul caz primează fenomenele hemodinamice (deplețiunea patului vascular); în al doilea fenomenele toxice (renale), datorită produselor de descompunere brutală a eritrocitelor (19). ~ **acută hemolitică** (Lederer-Brill), formă de anemie enzimopenică întîlnită mai ales la copii. Apare brusc, cu febră și hemoliză acută. Deși considerată de natură infecțioasă, recent s-au descris cazuri asemănătoare declanșate de primaquin, sulfamide, favism, dovedite a fi datorite deficienței unei enzime intraeritrocitare (glucozo-6-fosfatdehidrogenaza), esențială în metabolismul energetic al eritrocitului normal (19). ~ **agastrică,** anemie de tip microcitar, hipocrom, apărînd fie după 1—2 ani de la gastrectomie, datorită

epuizării rezervelor de fier şi tulburării absorbţiei intestinale a fierului alimentar, fie după 5—10 ani, datorită epuizării rezervelor de vitamină $B_{12}$ şi tulburării absorbţiei intestinale a vitaminei $B_{12}$ alimentare (anemie de tip megaloblastic), la care se adaugă şi carenţa proteică, precum şi tulburările endocrine consecutive rezecţiei de stomac (19). ~ **alimentară,** sin.: *Anemie nutriţională,* formă de anemie macrocitară, cu sau fără megaloblastoză, întîlnită în regiunile tropicale şi datorită carenţelor proteice (19). ~ **fără anemie,** anemie care coexistă cu o hemoconcentraţie ce maschează deficitul în eritrocite (2). ~ **angiospastică,** anemie locală produsă prin spasm arterial într-un teritoriu al organismului (2). ~ **anhematopoietică,** formă de anemie datorită unei grave tulburări a eritropoiezei medulare, care poate fi anatomică sau funcţională (hiposau aregenerativă, hipo- sau aplastică). De cele mai multe ori participă şi celelalte serii hematopoietice (panmieloftizie) (19). ~ **aplastică,** vezi Anemie anhematopoietică. ~ **aregenerativă,** vezi Anemie anhematopoietică. ~ **Blackfan-Diamond,** Anemie hipoplastică congenitală. ~ **botriocefalică,** formă de anemie (parabiermeriană sau pseudopernicioasă) prin infestarea cu *Botriocephalus latus,* care provoacă o tulburare în absorbţia intestinală a vitaminei $B_{12}$; tabloul clinic şi hematologic este al anemiei Biermer (19). ~ **camelocitară,** sin.: *Anemie eliptocitară, Anemie ovalocitară,* anemie hemolitică constituţională prin defect corpuscular (19). ~ **carenţială,** anemie dismetabolică, datorită lipsei din alimentaţie a unor elemente de construcţie, esenţiale pentru hematopoieză (fier, vitamină $B_{12}$, acid folic, vitamină $B_6$, vitamină C, proteine etc.) (19). ~ **cu celule falciforme,** sin.: *Anemie drepanocitară, Anemie Dresbach, Anemie Herrick, Drepanocitoză,* afecţiune mai frecventă la negri, la vîrsta de 2—4 ani, manifestată prin anemie de tip hemolitic, însoţită de dureri abdominale paroxistice, febră, cefalee şi adeseori ulcere ale gambei. Boala este o hemoglobinopatie caracterizată prin prezenţa hemoglobinei S, care precipită hematiile *in vivo,* producînd un aspect morfologic particular al acestora (celule falciforme) (33). ~ **cerebrală,** sindrom cu evoluţie acută sau cronică, datorit unei insuficiente irigaţii globale a creierului. Forma acută apare în hemoragiile masive, fulgerătoare, tabloul clinic fiind dominat de fenomenele de colaps. Forma cronică apare în anemiile de toate cauzele sau în tulburări circulatorii pe arterele mari (carotide) şi se manifestă prin: cefalee, oboseală, somnolenţă, tulburări senzoriale (vedere, auz), tulburări de memorie (19). ~ **clorotică,** Anemie aclorhidrică. ~ **prin compresiune,** anemie a unui teritoriu prin comprimarea unui vas şi reducerea debitului sanguin (2). ~ **congenitală a nou-născutului,** formă atenuată a eritroblastozei fetale (19). ~ **cronică infecţioasă,** Anemia Edelmann, vezi Edelmann. ~ **dimorfă,** formă de anemie în care există o populaţie de globule roşii macrocitare, normocrome şi alta cu hematii microcitare, hipocrome; se întîlneşte în cazuri de deficienţă mixtă de vitamină $B_{12}$ şi de fier (19). ~ **eliptocitară,** Anemie camelocitară. ~ **endocorpusculară,** formă de anemie hemolitică toxică, cu prezenţa de corpusculi Heinz-Ehrlich în hematii (19). ~ **eritroblastică,** anemie caracterizată prin prezenţa de eritroblaşti în sîngele periferic. Există mai multe forme: a) la copii: anemia infantilă pseudoleucemică Jaksch-Hayem-Luzet; b) familială: anemie Cooley; c) anemie eritroblastică fetală (19). ~ **eritronormoblastică,** anemie (opusă anemiei megaloblastice) caracterizată printr-un tablou medular eritroblastic şi normoblastic (2). ~ **esenţială,** sin.: *Anemie idiopatică, Anemie primară, Anemie primitivă,* termen folosit pentru anemiile a căror cauză n-a putut fi încă precizată (19). ~ **hemolitică,** anemie datorită scurtării duratei de viaţă medie a eritrocitelor sub nivelul posibilităţii de regenerare compensatorie a măduvei oaselor. Clasificarea cea mai exactă cuprinde formele: congenitală şi dobîndită. Forma congenitală cuprinde anemiile hemolitice prin defecte corpusculare; cea dobîndită cuprinde anemiile hemolitice extracorpusculare (19). **Anemii hemolitice ereditare nesferocitare.** Grup de anemii hemolitice izolate recent, provocate prin deficit al diferitelor enzime intraeritrocitare: glucozo-6-fosfatdehidrogenaza, difosfogliceromutaza, piruvatkinaza (33). ~ **hemolitică macrocitară,** sin.: *Anemie Dyke-Young,* anemie în care, deşi eritrocitele prezintă macrocitoză, totuşi se constată scăderea rezistenţei globulare (19). ~ **hemolitică microangiopatică trombozantă,** Sindromul Moschkowitz, vezi Moschkowitz. ~ **hipercromă,** grup de anemii macrosau megalocitare, cu valoare globulară supraunitară. În acest grup intră anemia pernicioasă (Addison-Biermer) şi anemiile parabiermeriene (19). ~ **hipocromă,** grup de anemii cu valoare globulară subunitară (sub 0,8), de obicei microcitare sau platicitare şi însoţite de hiposideremie (19). ~ **hipocromă sideroacrestică ereditară,** anemie hipocromă sau normocromă, cu sideremie crescută, produsă de un defect enzimatic, care împiedică fixarea fierului pe scheletul porfirinic (33). ~ **hipoplastică,** vezi Anemie anhematopoietică. ~ **hipoplastică congenitală,** sin.: *Anemie Blackfan-Diamond, Eritroblastopenie cronică, Eritrogeneză imper-*

*fectă*, formă de anemie congenitală gravă la copii, care lezează numai seria roşie, fără leucopenie sau trombopenie (33). ~ **hiporegenerativă**, vezi Anemie anhematopoietică. ~ **icterohemolitică**, anemie hemolitică însoţită de icter (de obicei subicter), caracterizată prin creşterea bilirubinei neconjugate, urobilinogenului şi stercobilinogenului (19). ~ **idiopatică**, Anemie esenţială. ~ **infantilă pseudoleucemică**, Anemia Jacksch-Hayem-Luzet, vezi Jacksch-Hayem-Luzet. ~ **infecţioasă**, anemie care însoţeşte unele boli infecţioase (2). ~ **infecţioasă a cailor**, sin.: *Boala Vallée*, boală febrilă a cailor, cu evoluţie recurentă, însoţită de o anemie marcată şi transmisă prin nutreţul infectat de urinile cailor bolnavi. Poate apărea şi la om (19). ~ **izocromă**, sin.: *Anemie normocromă*, anemie cu valoarea globulară în jurul unităţii (0,8—1,1), de obicei normocitară (19). ~ **prin lapte de capră**, anemie carenţială, macrocitară, apărînd la copiii hrăniţi cu lapte de capră, datorită unei carenţe complexe de fier şi vitamine (14). ~ **prin lapte de vacă**, anemie hipocromă apărînd la copiii hrăniţi exclusiv cu lapte de vacă, sărac în fier, cupru şi vitamine (19). **Anemii macrocitare.** Grup de anemii care cuprinde toate formele de anemie, cu globulele roşii avînd un diametru supranormal. În literatura anglo-saxonă sînt incluse în această denumire şi anemiile megaloblastice. Anemii macrocitare se observă în boli cronice ale ficatului (hepatită cronică, ciroză hepatică), în hipotiroidism, în diferite afecţiuni ale tubului digestiv (intestinale, pancreatice), în stări de denutriţie, sprue, steatoree etc. (19). ~ **mediteraneană**, Talasemie. ~ **megaloblastică**, formă specială de anemie cu eritropoieza deviată în sensul megaloblastic, datorită fie lipsei vitaminelor $B_{12}$ sau acidului folic, fie tulburării metabolismului acestor substanţe. Entitatea clinicohematologică caracteristică este anemia pernicioasă (19). ~ **microcitară**, anemie caracterizată prin prezenţa de globule roşii cu diametrul mediu subnormal, însoţită de obicei de hipocromie (tipul de anemie sideropenică) (19). ~ **microeliptopoikilocitară**, sin.: *Anemie Rietti-Greppi-Micheli, Talasemia minoră*, formă uşoară de hemoglobinopatie care apare la heterozigoţi, caracterizată prin prezenţa de hemoglobină F într-o cantitate redusă (10—40%) (33). ~ **mieloftizică**, Anemie mielopatică. ~ **mielopatică**, sin.: *Anemie mieloftizică*, anemie datorită unor leziuni anatomice sau tulburări funcţionale ale măduvei osoase, cu suprimarea eritropoiezei normale. Se caracterizează printr-un tablou de anemie leucoeritroblastică în sîngele periferic (19). ~ **minerilor**, Anchilostomiază. ~ **normoblastică**, formă de anemie caracterizată prin prezenţa unui număr mare de normoblaşti în circulaţia periferică (19). ~ **normocitară**, anemie izocromă în care globulele roşii au diametrul şi volumul normale (19). ~ **normocromă**, Anemie izocromă. ~ **nutriţională**, Anemie alimentară. ~ **prin obturare**, anemie locală realizată prin obturarea extrinsecă sau intrinsecă a arterei care irigă un teritoriu (2). ~ **ocultă**, anemie mascată de creşterea concentraţiei sîngelui (hipovolemie cu valoarea hematocritului crescută) (19). ~ **osteosclerotică**, anemie datorită sclerozei măduvei hematogene, consecutivă hiperplaziei osoase a trabeculelor spongioaselor (2). ~ **ovalocitară**, Anemie camelocitară. ~ **parabiermeriană**, sin.: *Anemie pernicioziformă, Anemie pseudobiermeriană*, grup de anemii macromegaloblastice, cu tabloul clinic foarte apropiat şi cu tabloul hematologic identic cu acela al anemiei Biermer, fără lipsa ireversibilă din sucul gastric a factorului intrinsec Castle. Sînt datorite unor tulburări în absorbţia sau metabolizarea principiilor antianemice: vitamină $B_{12}$ sau acid folic (19). ~ **pernicioasă**, sin.: *Anemie Addison-Biermer-Ehrlich, Anemie Biermer, Anemie Biermer-Ehrlich*, anemie în care se întîlneşte triada simptomatică: tulburări digestive (atrofia mucoasei gastrice cu anaclorhidrie histaminorefractară), neurologice (mielită funiculară) şi hematologice (anemie megalocitară megaloblastică cu valoarea globulară supraunitară şi trombopenie cu diateză hemoragică). Se produce prin lipsa de absorbţie a vitaminei $B_{12}$, datorită absenţei factorului intrinsec (Castle) din sucul gastric. Pot apărea remisiuni spontane, temporare sau prin tratament cu vitamina $B_{12}$, tratamentul de întreţinere fiind obligatoriu (2; 19). ~ **pernicioasă de sarcină**, anemie megaloblastică dezvoltată în cursul şi din cauza sarcinii, datorită unei metabolizări deficiente a acidului folic. Seamănă, dar nu este identică cu anemia Biermer (19). ~ **pernicioziformă**, Anemie parabiermeriană. ~ **polară**, anemie probabil carenţială, observată la exploratorii care-şi petrec iarna în regiunile polare (19). ~ **posthemoragică**, anemie instalată în urma unei hemoragii acute sau cronice (19). ~ **primară**, Anemie esenţială. ~ **de primăvară din Bagdad**, anemie hemolitică asemănătoare celei produse de favism. Este datorită — probabil — deficienţei de glucozo-6-fosfatdehidrogenază (19). ~ **primitivă**, Anemie esenţială. ~ **pseudoaplastică** eritropenie periferică, însoţită de un tablou medular normo- sau hipercelular, dar cu tulburări evidente de diviziune şi maturaţie (19). ~ **pseudobiermeriană**, Anemie parabiermeriană. ~ **refractară sideroblastică**, anemie produsă prin tulburări în metabolismul fierului; măduva osoasă este

hiperplastică, iar fierul nehemoglobinic din eritroblaşti este crescut (19). ~ **retiniană,** anemie locală produsă prin reducerea calibrului arterelor retinei, datorită unui spasm, unei scleroze etc. (19). ~ **de sarcină,** pseudoanemie datorită unei hemodiluţii, întîlnită frecvent în cursul sarcinii (19). ~ **scorbutică,** anemie prin deficienţă de vitamină C, element esenţial în metabolismul normal al fierului alimentar (19). ~ **secundară,** sin.: *Anemie simptomatică,* anemie datorită unui proces patologic cunoscut sau unei cauze cunoscute (19). ~ **sferocitară,** Sindromul Minkowski-Chauffard, vezi Minkowski-Chauffard. ~ **sideroacrestică,** anemie hipocromă, constituţională sau dobîndită, datorită tulburării probabil enzimatice a sintezei de hemoglobină intraeritroblastică sau lipsei de vitamină $B_6$. Tulburarea poate fi localizată la diferite niveluri ale sintezei porfirinelor sau la nivelul încorporării fierului în molecula de hem. Fierul rămîne neutilizat, rezultînd o anemie hipocromă cu hipersideremie. Se descriu două forme: anemia hipocromă sideroacrestică ereditară şi anemia refractară sideroblastică. Tratamentul cu fier este contraindicat (19). ~ **simptomatică,** Anemie secundară. ~ **spastică,** falsă anemie locală, provocată de spasmul vaselor sanguine; paloarea feţei este adeseori datorită acestui fenomen (19). ~ **splenică familială,** denumire veche a bolii Gaucher (19). ~ **toxică,** anemie datorită acţiunii unor substanţe toxice, exo- sau endogene, asupra globulelor roşii din circulaţie sau asupra eritropoiezei medulare (19). ~ **tropicală,** anemie macrocitară, nutriţională, produsă prin carenţa de principii alimentare esenţiale, altele decît vitamina $B_{12}$ sau acidul folic (în special deficienţa de proteine). Uneori este macroblastică-normoblastică, alteori megaloblastică (19). ~ **de tunel,** Anchilostomiază.

*Vezi şi*: Addison-Biermer-Ehrlich, Banti, Biermer, Biermer-Ehrlich, Chvostek, Cooley, Czerny, Dresbach, Edelmann, Gerbasi, Herrick, Jaksch-Hayem-Luzet, Lederer-Brill, Leishman, Loutit, Rietti-Greppi-Micheli, Santesson, Silvestroni-Bianco, Zuelzer-Ogden.

**Anemofobie** (gr. *anemos* = vînt + *phobos* = frică). Fobie faţă de curenţii de aer (35).

**Anemometru** (gr. *anemos* = vînt + *metron* = măsură). Aparat pentru măsurarea vitezei curenţilor de aer (21).

**Anencephalia** (*an-* + gr. *enkephalos* = creier). Monstruozitate incompatibilă cu viaţa, caracterizată prin absenţa cerebelului şi a encefalului, asociată cu absenţa oaselor plate ale cutiei craniene (1).

**Aneneephalomyelia** (*an-* + gr. *enkephalos* = creier + *myelos* = măduvă + *-ia*). Monstruozitate incompatibilă cu viaţa, caracterizată prin lipsa encefalului şi a măduvei spinării (27).

**Aneozinofilie.** Descreşterea pînă la dispariţie a eozinofilelor din circulaţie, semn întîlnit în infecţiile acute (afară de scarlatină), în cursul tratamentului cu corticosteroizi sau ACTH, în primele ore după infarct miocardic etc. (19).

**Anepifizie.** Apinealism.

**Anerastie.** Absenţa satisfacţiei sexuale (35).

**Anergie** (*an-* + gr. *ergon* = reacţie). Reducere la minimum a capacităţii de reacţie a organismului faţă de agenţii nocivi, apărînd de obicei în cursul anumitor boli infecţioase (gripă, rujeolă, tuse convulsivă, tuberculoză gravă etc.). În cursul anergiei dispare hipersensibilitatea la substanţele faţă de care organismul a fost alergizat în prealabil (de ex. negativarea intradermoreacţiei la tuberculină în cursul rujeolei) (3).

**Aneritric.** Vezi Lumină aneritrică.

**Aneritropsie** (*an-* + gr. *erythros* = roşu + *opsis* = vedere). Incapacitatea de a percepe culoarea roşie (28).

**Anerosie** (*an-* + gr. *eros* = iubire). Lipsa instinctului sexual (23).

**Anestezie.** Substanţă prin care se obţine pierderea temporară a sensibilităţii (11). ~ **generală,** Narcotic. ~ **locală,** substanţă capabilă să suspende temporar şi reversibil sensibilitatea într-o porţiune a organismului prin acţiune locală asupra terminaţiilor şi fibrelor nervoase senzitive (13).

**Anestezie** (*an-* + gr. *aisthesis* = senzaţie). 1. Metodă terapeutică prin care se obţine pierderea temporară a sensibilităţii, pe baza unor reacţii complet reversibile, datorite administrării unor substanţe chimice sau aplicării unor agenţi fizici (11). 2. Stare caracterizată prin pierderea sensibilităţii; poate fi globală (pentru toate categoriile de sensibilitate), parţială sau disociată (pentru anumite categorii de sensibilitate) (27). ~ **balansată,** sin.: *Anestezie echilibrată,* anestezie generală obţinută prin administrarea unui amestec de substanţe, considerînd la fiecare numai acţiunea predominantă, în vederea realizării unuia dintre efectele dorite: analgezie, pierderea cunoştinţei şi activităţii reflexe, relaxarea musculară etc. (11). ~ **de bază,** preanestezie puternică mergînd pînă la realizarea unei stări de inconştienţă obţinută prin administrarea unui drog sau a unui grup de droguri în perioada preoperatorie (11). ~ **prin compresiune,** metodă folosită pentru anestezia pulpară în vederea pulpectomiei. În cavitatea de carie se aplică un anestezic local (cocaină, pantocaină, soluţie Bonain), care este apoi comprimat astfel încît să difuzeze

prin canaliculele dentinare în pulpă. Se poate folosi singură sau în completarea anesteziei plexale ori tronculare (38). ~ **de contact,** sin.: *Anestezie prin imbibiție,* anestezie a mucoaselor obținută prin instilarea sau badijonarea cu anumite substanțe anestezice (cocaină, xilină etc.) (11). ~ **dentară,** insensibilizarea filetelor nervoase trigeminale din camera pulpară și canalul radicular dental, prin aplicarea locală a unei soluții anestezice (38). ~ **dureroasă a corneei,** hipoestezie corneană asociată cu dureri în teritoriul trigeminal, caracteristică în zona oftalmică și herpesul cornean (28). ~ **echilibrată,** Anestezie balansată. ~ **endoneurală,** metodă de anestezie prin care pierderea sensibilității se obține injectînd substanța anestezică sub epinerv (11). ~ **epidurală,** anestezie practicată în spațiul epidural, adică în hiatusul sacrococcigian. Se utilizează uneori în obstetrică, în scop analgezic, în travaliu (18). ~ **funcțională,** anestezie lipsită de un substrat organic. Se recunoaște la examenul clinic prin faptul că regiunea afectată nu corespunde teritoriilor de distribuție organică a sensibilității (27). ~ **generală,** sin.: *Narcoză,* anestezie centrală caracterizată prin suprimarea conștientului, a senzațiilor dureroase și a reflexelor, cu păstrarea funcțiilor vitale, obținîndu-se analgezie, hipnoză, relaxare musculară și stabilitate neurovegetativă. Instalarea narcozei se face în patru faze: faza analgezică, caracterizată prin analgezie și dezorientare; faza de excitație, caracterizată prin stare de inconștiență și agitație motorie; faza de anestezie chirurgicală, caracterizată prin stare de liniște, diminuarea tonusului muscular, respirație liniștită și dispariția majorității reflexelor; faza de paralizie respiratorie — care nu trebuie atinsă niciodată în cursul unei narcoze — caracterizată prin respirație spasmodică, puls slab și accelerat, hipotensiune, midriază, tegumente și mucoase cianotice, extremități reci (11). ~ **generală în circuit deschis,** tehnică de anestezie generală în care bolnavul inhalează liber anestezicul și aerul atmosferic (11). ~ **generală în circuit închis,** tehnică de anestezie în care bolnavul reinhalează amestecul anestezic, inclusiv oxigenul, prin intermediul unui aparat de anestezie, efectuîndu-se simultan epurația bioxidului de carbon (11). ~ **generală în circuit semideschis,** tehnică de anestezie în care expirația se face în mediul exterior, bolnavul inhalînd amestecul de anestezic și oxigen dintr-un aparat de anestezie (11). ~ **generală în circuit semiînchis,** tehnică de anestezie în care are loc reinhalarea parțială a amestecului expirat (11). ~ **generală prin insuflație,** metodă în care anestezia se obține prin insuflarea sub presiune a substanței anestezice în arborele respirator (11). ~ **prin imbibiție,** Anestezie de contact. ~ **prin infiltrație,** anestezie locală în care soluția anestezică introdusă se răspîndește prin osmoză în jurul zonei injectate (11). ~ **intrarectală,** anestezie generală obținută prin introducerea substanței anestezice în rect, dizolvată într-o clismă mică (11). ~ **intravenoasă,** anestezie generală obținută prin injectarea substanței anestezice direct în circulație printr-o injecție intravenoasă (11). ~ **isterică,** sin.: *Anestezie pitiatică,* tip de anestezie funcțională întîlnită în isterie (27). ~ **locală,** anestezie obținută prin aplicarea substanței anestezice în regiunea și în jurul regiunii dureroase sau care urmează a fi supusă intervenției chirurgicale (11). ~ **locală prin refrigerare,** metodă de anestezie locală care utilizează acțiunea frigului (11). ~ **loco-regională,** Anestezie tronculară. ~ **organică,** anestezie datorită leziunilor căilor anatomice ale sensibilității; apare în teritoriile corespunzătoare recepției acestor căi (27). ~ **parodontală,** anestezia parodonțiului prin aplicarea sau injectarea unei soluții anestezice (38). ~ **peridurală,** anestezie practicată în spațiul peridural, adică în afara canalului rahidian, la nivelul rădăcinilor nervilor rahidieni (18). ~ **pitiatică,** Anestezie isterică. ~ **potențializată,** aducerea organismului în stadiul de narcobioză prin administrarea unui amestec litic constituind anestezia de bază, la care se adaugă apoi o cantitate minimă de anestezic local sau general, care singură ar fi insuficientă pentru a produce anestezia (11). ~ **psihică,** slăbirea sau pierderea reactivității afective la impresiile provocate de lumea exterioară (35). ~ **psihică dureroasă,** resimțirea neplăcută de către bolnav a pierderii reacțiilor afective (35). ~ **rahidiană,** sin.: *Anestezie subarahnoidiană, Rahianestezie.* 1. Metodă de anestezie folosită mai ales în chirurgia abdomenului și a membrelor inferioare, în care analgezia se obține prin introducerea substanței anestezice în spațiul subarahnoidian, blocîndu-i rădăcinile nervoase la emergența lor din măduvă (11). 2. Metodă terapeutică, folosită în special în tratamentul herniei de disc (24). ~ **rahidiană continuă,** metodă de anestezie în care introducerea anesteziculuiintrarahidian printr-o perfuzie lentă asigură anestezia timp de 3—4 ore (11). ~ **regională,** metodă în care anestezia unei regiuni a corpului se obține prin injectarea unei substanțe anestezice în contact cu nervul principal al regiunii respective, cît mai aproape de originea acestuia (11). ~ **„à la reine",** sin.: *Narcoză „Rausch",* metodă prin care se obține o anestezie generală superficială prin administrarea de cloroform sau altă substanță anestezică

în cantităţi mici şi în mod întrerupt. Folosită odinioară pentru intervenţiile de mică chirurgie şi în obstetrică (11). ~ **sexuală,** sin.: *Anafrodizie,* slăbirea sau pierderea libidoului (35). ~ **subarahnoidiană,** Anestezie rahidiană. ~ **tronculară,** sin.: *Anestezie loco-regională,* lipsă de sensibilitate obţinută într-o regiune a corpului prin blocarea anestezică a trunchiului nervos al regiunii respective (11). ~ **tronculară bazală,** anestezia trunchiurilor nervului maxilar şi mandibular la ieşirea lor prin orificiile de la baza craniului (38).

*Vezi şi*: Bier, Kulenkampff.

**Anesteziologie** (*anestezie* + gr. *logos* = ştiinţă). Specialitate medicochirurgicală care se ocupă cu posibilităţile de suprimare parţială sau completă a sensibilităţii generale, regionale sau locale prin intermediul diverşilor agenţi anestezici (11).

**Anesteziometru** (*anestezie* + gr. *metron* = măsură). 1. Aparat care măsoară cantitatea de anestezic inhalat pe unitatea de timp (32). 2. Aparat pentru apreciat gradul de insensibilitate într-o anumită regiune a corpului (32).

**Anestezist.** Cadru medical care indică, efectuează şi supraveghează anestezia pînă la revenirea completă a bolnavului (11).

**Anestezist-reanimator.** Cadru medical care, pe lîngă anestezie, se ocupă şi de reanimarea pre-, per- şi postoperatorie a bolnavilor (11).

**Anestru.** Lipsa estrului între perioadele de împerechere a animalelor (15).

**Anetodermie** (gr. *anetos* = ofilit, slăbit + *derma* = piele), sin.: *Dermatită atrofică maculoasă.* Termen creat de Jadassohn pentru atrofiile maculoase idiopatice ale pielii. *Tipuri*: a) Alexander, cu leziuni iniţiale pemfigoide (buloase), urmate de o atrofie laxă; b) Pellizzari, cu leziuni iniţiale de aspectul unor papule ombilicate, pruriginoase, urmate tot de atrofie laxă; c) Thibièrge-Jadassohn (forma clasică), prezentînd iniţial pete roşii-violacee cu diametrul de 1—2 cm; d) Schweninger-Buzzi, cu leziuni mai moi, asemănătoare celor din neurofibromatoză (12). ~ **striată,** Vergeturi.

**Anetol.** Eter metilic al unui alcool aromatic din uleiul esenţial de fenicul; are acţiune expectorantă şi carminativă, fiind folosit şi ca agent aromatizant (13).

**Anetopatie** (*an-* + gr. *ethos* = caracter + *pathos* = boală). Termen utilizat pentru desemnarea psihopatiilor caracterizate în special prin defecte morale (35).

**Aneuploid** (*an-* + *eu-* + *-ploid*). Celulă cu un număr de cromozomi diferit decît un multiplu al numărului haploid normal pentru specia căreia îi aparţine celula. Aneuploidia poate fi generală — pentru toate celulele care alcătuiesc un organism pluricelular — sau poate fi doar pentru unele grupuri celulare (17).

**Aneurină.** Vitamina $B_1$.

**Anevrism** (gr. *aneurysma* = lărgire, extindere). Dilataţie arterială permanentă, circumscrisă, cu tendinţă la creştere, care apare ca urmare a slăbirii peretelui datorită unor traumatisme, infecţii (sifilis) sau aterosclerozei (2). ~ **acut al inimii,** hernie a stratului extern al miocardului, consecutivă necrozei prin infarct a stratului miocardic intern (2). ~ **adevărat,** dilataţie vasculară care comunică cu lumenul şi este delimitată de toate tunicile vasculare sau de unele din ele (2). ~ **anastomotic** (Bell), Anevrism cirsoid. ~ **aortic,** anevrism sacciform al aortei toracice sau abdominale, de obicei de origine sifilitică (2). ~ **arterei renale,** anevrism sacciform sau fuziform, congenital sau consecutiv arteriosclerozei, luesului, necrozei idiopatice a tunicii medii a arterei renale; poate fi asimptomatic sau manifest, traducîndu-se clinic prin hematurie şi hipertensiune arterială, iar radiologic prin calcificări inelare în hilul renal (25). ~ **arteriovenos,** dilataţie saculară a unei anastomoze arteriovenoase, congenitale sau cîştigate (10). ~ **cardiac cronic,** herniere sub presiune sanguină a cicatricei destinse a unui infarct miocardic (2). ~ **cirsoid,** sin.: *Anevrism anastomotic, Anevrism racemos, Anevrism serpiginos, Varice arterial,* anevrism în care o dată cu dilataţia unor artere se produce şi o alungire cu accentuarea fluxuozităţii acestora, însoţită de alterări ale venelor eferente şi dilatarea reţelei capilare intermediare, realizîndu-se o comunicaţie largă, anormală, între sistemul arterial şi cel venos (2). ~ **disecant,** sin.: *Anevrism intramural,* anevrism care apare după distrugerea intimei şi separarea stratului peretelui arterial de către infiltrarea lipoidică în cursul procesului de ateroscleroză şi care determină circulaţia sîngelui între aceste straturi (fals anevrism, mai degrabă hematom intramural) (2). ~ **eroziv,** dilataţie aortică rezultată prin leziuni erozive ale intimei, cu punct de plecare endocardic valvular (10). ~ **fals,** hematom perivascular, cu aspect anevrismal (10). ~ **fantomă,** sin.: *Anevrismul studentului,* aortă pulsatilă şi palpabilă, fals interpretată de începători ca un anevrism (32). ~ **„în fragă",** formă mică de anevrism, saculară, cu un ostiu foarte strimt, observată la nivelul arterelor cerebrale (10). ~ **intramural,** Anevrism disecant. ~ **miliar,** anevrism al arterelor foarte mici, în special intracraniene (10). ~ **mural,** dilataţie localizată a peretelui inimii (10). ~ **pulmonar,** formă rară, congenitală, de anevrism, asociată de obicei unei boli Rendu-Osler, cu scurtcircuit cianogen şi cu prognostic infaust (10). ~ **racemos,** Anevrism

cirsoid. ~ **serpiginos,** Anevrism cirsoid. ~ **studentului,** Anevrism fantomă. ~ **de traeţiune,** dilataţie aortică, determinată de tracţiunea exercitată de un canal arterial permeabil (10). ~ **traumatic,** anevrism consecutiv lezării traumatice a peretelui vascular (2).

*Vezi şi*: Bérard, Crisp, Park, Pott, Rasmussen.

**Anevrismoplastie** (*anevrism* + gr. *plassein* = a forma). Reducerea operatorie a unui anevrism prin plicaturarea pungii anevrismale (11).

**Anevrismorafie** (*anevrism* + gr. *rhaphe* = sutură). Refacerea operatorie a unei artere anevrismale, folosindu-se o parte din stofa sacului anevrismal (11). ~ **plastică,** Operaţia Matas, vezi Matas.

**Anevrismotomie** (*anevrism* + gr. *tome* = tăiere). Deschidere exploratorie chirurgicală a unui anevrism, după ligaturi prealabile deasupra şi dedesubtul acestuia (11).

**Anexe** (*ad-* + lat. *nexus* = legat). Ţesuturi, formaţiuni sau organe a căror acţiune se însumează cu aceea a altor organe, în cadrul unei formaţiuni comune (de ex. ovarele şi trompele sînt anexe ale uterului, perii şi unghiile sînt anexe ale pielii etc.) (32).

**Anexectomie** (*ad-* + lat. *nexus* = legat + gr. *ektome* = excizie), sin.: *Ooforosalpingectomie, Salpingoovarectomie.* Extirparea chirurgicală a trompei uterine şi a ovarului de aceeaşi parte (18).

**Anexită** (*ad-* + lat. *nexus* = legat + *-ită*), sin.: *Ooforosalpingită, Salpingoovarită.* Inflamaţie acută, subacută sau cronică a trompei uterine şi a ovarului (18).

**Anfractuozitate** (lat. *anfractus* = sinuozitate). Neregularitate (11).

**Angajare.** Încadrare în condiţii determinate (32). ~ **cerebrală,** Con de presiune. ~ **fetală,** primul din principalii 3 timpi ai naşterii, constînd din trecerea circumferinţei mari a prezentaţiei de strîmtoarea superioară a bazinului (18).

**Angeită** (*angio-* + *-ită*), sin.: *Vascularită, Vasculită.* Termen generic, incluzînd afecţiunile inflamatorii ale pereţilor vaselor sanguine (10). ~ **necrotică,** formă particulară de angeită cu leziuni de degenerescenţă fibrinoidă şi cu patogenie adesea hiperergică (10).

**Anghelescu,** Constantin, 1869—1948. **Semnul ~,** în morbul Pott, bolnavul în decubit dorsal nu se poate sprijini în pat numai pe occiput şi pe călcîie (24).

**Anghinara.** *Cynara scolymus.*

**Angiectazie** (*angio-* + gr. *ektasis* = dilataţie). Dilatarea unui vas sanguin sau limfatic (15).

**Angiectomie** (*angio-* + gr. *ektome* = excizie). Rezecţia operatorie a unui segment dintr-un vas sanguin (11).

**Anghină** (lat. *angere* = a strînge, a sufoca). 1. Inflamaţie, de obicei acută, a inelului limfatic faringian şi în special a amigdalelor palatine, provocată de agenţi infecţioşi variaţi (virusuri, bacterii, mai rar spirochete sau ciuperci), manifestată clinic prin disfagie, modificări ale vocii, hipersalivaţie, semne de inflamaţie locală şi semne generale de infecţie (8). 2. Sindrom dureros determinat de ischemia anumitor viscere (*angor*) (10). ~ **abdominală.** 1. Sindromul Ortner, vezi Ortner. 2. Formă a insuficienţei coronariene, în care durerea este localizată abdominal (10). ~ **agranulocitară,** Anghină Schultz, vezi Schultz. ~ **albă,** denumire generică pentru toate formele de anghină cu depozite faringiene şi amigdaliene cu aspect albicios (exsudate pultacee sau false membrane) (8). ~ **bolilor eruptive,** inflamaţie a mucoasei faringiene, produsă în perioada preeruptivă şi eruptivă a bolilor infecţioase, avînd uneori caractere speciale: enantemul din rujeolă, micile ulceraţii acoperite cu false membrane din variolă, ulceraţiile ovalare de pe mucoasa stîlpilor anteriori întîlnite în febra tifoidă, eritemul intens şi flictenele din erizipel etc. (30). ~ **bolilor de sînge,** anghină de tip ulceronecrotic, întîlnită în cursul bolilor seriei albe sanguine (leucemie, agranulocitoză, mononucleoză) (30). ~ **catarală,** inflamaţie acută, nesupurată, de etiologie virală, mai rar bacteriană, a inelului Waldeyer, interesînd în special mucoasa amigdaliană, stîlpii faringieni, lueta şi glota (8). ~ **criptică,** Anghină lacunară. ~ **erupoasă,** anghină caracterizată prin prezenţa de false membrane exsudative, aderente (2). ~ **difterică,** Difterie faringiană. ~ **eritematoasă,** Anghină roşie. ~ **falsă,** anghină provocată în scop de simulare, prin atingere cu nitrat de argint sau hidroxid de sodiu; are sediu atipic, delimitare netă şi este lipsită de semne generale (23). ~ **foliculară,** sin.: *Anghină punctată,* inflamaţie a foliculilor limfatici amigdalieni, care proemină la suprafaţa amigdalelor ca nişte puncte mici, de culoare albă-gălbuie-cenuşie; aspect întîlnit în mononucleoza infecţioasă şi, mai rar, în alte angine virale sau bacteriene (8). ~ **fuzospirilară,** Anghină Plaut-Vincent, vezi Plaut-Vincent. ~ **gangrenoasă,** inflamaţie acută supurată, ulceronecrotică, consecutivă infecţiei cu germeni anaerobi sau asocierii bacilului difteric cu streptococul (2). ~ **herpetică,** localizarea infecţiei herpetice pe mucoasa faringiană, manifestată prin apariţia de elemente veziculoase, urmate de eroziuni, deseori grupate în buchet pe amigdale şi palatul moale şi însoţite de tumefierea ganglionilor

regionali (8). ~ **de însoțire,** angină care apare ca un simptom în cadrul unei afecțiuni generale (angină catarală în cadrul unei gripe, angină necrotică în cursul unei leucemii etc.) (8). ~ **lacunară,** sin.: *Angină criptică,* inflamație acută purulentă, de etiologie cel mai adesea bacteriană, a țesutului limfatic amigdalian, în care depozitele de puroi astupă ca niște dopuri criptele amigdaliene, ajungînd la suprafața acestora; evoluția este zgomotoasă, dar de cele mai multe ori benignă (8). ~ **micotică,** angină caracterizată prin depozite albe ca varul, datorite dezvoltării ciupercilor levuriforme și survenind la persoane debilitate, mai ales după tratamente îndelungate cu antibiotice cu spectru larg (8). ~ **monocitară,** Mononucleoză infecțioasă. ~ **pectorală,** *Angor pectoris.* ~ **posttraumatică,** angină caracterizată prin membrane fibroase, de aspect difteroid, care acoperă plaga amigdaliană după amigdalectomie (8). ~ **preartropatică,** angină eritematoasă de natură streptococică; apare în cadrul reumatismului poliarticular acut, precedînd simptomatologia articulară și cardiacă a afecțiunii (8). ~ **pseudomembranoasă,** angină care realizează un exsudat fibrinoleucocitar de aspectul unei pelicule albicoase-cenușii (în cazul difteriei este aderentă, sîngerîndă la dezlipire și extensivă); etiologia este, cel mai adesea, diferică, mult mai rar streptococică, stafilococică, pneumococică sau virală (în cadrul mononucleozei infecțioase) (8). ~ **pultacee,** angină cu etiologie bacteriană, de obicei streptococică, caracterizată prin acumulare de puroi care proemină din cripte și se extinde sub forma unui depozit ușor detașabil, fără sîngerare, friabil; uneori confluează pe suprafața amigdalelor, în care caz simulează o falsă membrană (8). ~ **punctată,** Angină foliculară. ~ **roșie,** sin.: *Angină eritematoasă,* denumire clinică generică a anginelor catarale fără depozite albe, de etiologie variată, de obicei virală sau streptococică (8). ~ **rujeolică,** inflamație acută a istmului faringian, care apare în debutul rujeolei și este caracterizată printr-o hiperemie difuză a mucoasei, peste care sînt presărate sufuziuni sanguine punctiforme denumite „picheteu", sau punctat hemoragic (8). ~ **scarlatinoasă,** angină intens hiperemică, provocată de streptococul hemolitic, apărînd ca un simptom constant în debutul scarlatinei; cuprinde istmul faringian, peretele posterior al faringelui și palatului moale, oprindu-se net la nivelul palatului dur. Deseori, angina are aspect pultaceu (8). ~ **septică,** focar de infecție amigdalofaringian, care poate constitui punctul de plecare a unei septicemii (8). ~ **tuberculoasă,** faringită tuberculoasă cu prognostic sever și cu evoluție de obicei supraacută, manifestată prin disfagie, hiperpirexie, adenopatie cervicală; mucoasa faringiană are aspect pseudoflegmonos difuz, cu granulații cenușii (34). ~ **ulceroasă,** angină a cărei leziune anatomică este o ulcerație; se manifestă clinic prin febră, dureri la deglutiție, adenopatie loco-regională dureroasă, evoluție zgomotoasă, dar cu evoluție favorabilă în cîteva zile (8). ~ **ulceroasă Louis,** vezi Louis. ~ **ulcerogangrenoasă,** formă deosebit de gravă a anginei ulceronecrotice, datorită distrugerii masive și extensive a țesutului bucofaringian (ulcerații întinse și adînci, acoperite de zone de necroză, de aspect murdar, verzui-negricioase), exalînd un miros fetid și fiind însoțite de fenomene generale toxice severe. Este cauzată de asociații microbiene, cu participare importantă a germenilor anaerobi (8). ~ **ulceromembranoasă,** Angină Plaut-Vincent, vezi Plaut-Vincent. ~ **ulceronecrotică,** angină care evoluează spre pierderi de substanță (ulcerații) și zone de necroză mai mult sau mai puțin progresive și extensive (8). ~ **urliană,** inflamație eritematoasă a istmului faringian, cu ușoară mărire a amigdalelor și cu simptome subiective foarte reduse, apărînd în debutul parotiditei epidemice (8).

*Vezi și*: Bretonneau, Duguet, Henoch, Ludwig, Plaut-Vincent, Schultz, Vincent.

**Angio-** (gr. *aggeion* = vas). Prefix care introduce în termenii compuși referirea la vase (32).

**Angioblast** (*angio-* + gr. *blastos* = germen). 1. Celulă mezenchimală, primitivă, din care se diferențiază vasele și celulele sanguine ale embrionului (19). 2. Celulă vasoformatoare (19).

**Angioblastom** (*angio-* + gr. *blastos* = germen + *-oma*). Tumoare malignă vasculară, întîlnită în sistemul nervos central și constituită din celule asemănătoare cu celulele vasoformatoare embrionare (angioblaste) (2).

**Angiocardiograf** (*angio-* + gr. *kardia* = inimă + *graphein* = a scrie). Aparat de construcție specială, care permite executarea unor serii de radiografii în două incidențe, simultan, în timp scurt (6–12 expuneri/sec., timp de mai multe secunde); este utilizat la efectuarea angiocardiografiilor (36).

**Angiocardiografie.** Metodă radiologică de examinare — prin seriografie — a inimii și vaselor mari, opacifiate cu substanțe de contrast (10).

**Angioeheiloscop** (*angio-* + gr. *cheilos* = buză + *skopein* = a vedea). Instrument cu sistem optic măritor pentru studiul circulației sanguine în buze (32).

**Angiochist** (*angio-* + gr. *kystis* = sac, vezică). Angiom chistic.

**Angiocolecistită** (*angio-* + gr. *chole* = bilă + *kystis* = vezică + *-ită*). Afecțiune caracterizată printr-un proces inflamator, cuprinzînd vezicula biliară și căile biliare intra- și extrahepatice (16).

**Angiocolită** (*angio-* + gr. *chole* = bilă + *-ită*). Inflamația căilor biliare (16).

**Angiocondrom** (*angio-* + gr. *chondros* = cartilaj + *-oma*). Tumoare benignă caracterizată prin proliferare vasculară și cartilaginoasă (2).

**Angiodermatită** (*angio-* + gr. *derma* = piele + *-ită*). Dermatită al cărei tablou patogenic este dominat de tulburări vasculare (12). ~ **hemoragică și pigmentară** (Chaix), Angiodermatita purpurică și pigmentară a membrelor inferioare. ~ **purpurică și pigmentară a membrelor inferioare,** sin.: *Angiodermatita hemoragică și pigmentară, Dermatita hipostatică, Dermatita ocre, Dermatita varicoasă, Eczema varicoasă,* sindrom constînd din elemente pigmentare lenticulare fie izolate, fie în placarde mai mari sau mai mici sau reticulate, situate pe gambe și apărînd pe un teren varicos. Uneori se eczematizează și poate duce la formarea de ulcere de gambă (12).

**Angiodiascopie** (*angio-* + *dia-* + gr. *skopein* = a vedea). Examinarea vaselor unei regiuni a corpului, de obicei la extremități, prin transiluminare (32).

**Angiodiatermie** (*angio-* + *dia-* + gr. *therme* = căldură). Intervenție antiglaucomatoasă constînd din aplicarea de puncte de diatermocoagulare în sectorul vaselor ciliare anterioare, cu scopul de a hipotoniza globul ocular (28).

**Angioendoteliom** (*angio-* + *endoteliom*). Tumoare malignă a vaselor sanguine, caracterizată prin proliferări atipice ale endoteliului (2).

**Angiogliom** (*angio-* + *gliom*). Tumoare a vaselor substanței nervoase, alcătuită din elemente vasculare sinusoide și țesut extravascular format din elemente gliale de tip astrocitar sau oligodendroglial (2).

**Angiogliomatoză** (*angio-* + *gliom* + *-oză*). Hiperplazie glială, foarte bogată în vase de neoformație (10).

**Angiografie** (*angio-* + gr. *graphein* = a scrie, a înregistra). Evidențierea radiografică a vaselor sanguine prin injectarea acestora cu substanțe de contrast (9). ~ **cerebrală,** angiografia vaselor cerebrale, folosită în special în diagnosticul tumorilor și al accidentelor vasculare cerebrale (36). ~ **renală,** angiografia arterelor și venelor renale, executată cu ajutorul unei substanțe de contrast introdusă fie prin cateterism, fie pe cale operatorie (11).

**Angiohemofilie** (*angio-* + gr. *haima* = sînge + *philein* = a iubi). Boala Willebrand-Jürgens. Vezi Willebrand-Jürgens.

**Angiokeratom** (*angio-* + gr. *keras* = corn + *-oma*). Leziune papuloasă avînd ca structură o proliferare papilomatoasă cu acantoză și hiperkeratoză; în profunzime se constată proliferare retotelială telangiectazică (2). ~ **pavilionului urechii,** Condrodermatita nodulară cronică a urechii.

*Vezi și*: Mibelli.

**Angiokeratoma seroti** (Fordyce). Vezi Mibelli.

**Angiolimfangiom** (*angio-* + *limfangiom*). Tumoare benignă care interesează concomitent vasele sanguine și pe cele limfatice (2).

**Angiolit** (*angio-* + gr. *lithos* = piatră). Calcificare vasculară neateromatoasă (10).

**Angiologie** (*angio-* + gr. *logos* = știință). Știință care se ocupă cu studiul vaselor de sînge și limfatice (1).

**Angiolupoid Broeq-Pautrier.** Vezi Besnier-Boeck-Schaumann.

**Angiom** (*angio-* + *-oma*). Tumoare benignă a vaselor sanguine (hemangiom) sau a vaselor limfatice (limfangiom), constînd din ectazii și hiperplazii de vase neoformate, de cele mai multe ori congenitală (disembrioplazie) (12). ~ **arteriovenos,** malformație vasculară constînd din proliferarea și dilatarea arterelor și venelor dintr-un anumit teritoriu (26). ~ **cavernos,** angiom în care vasele proliferate formează dilatații erectile și lacuri sanguine delimitate de endoteliu, producînd atrofii parenchimatoase mai mult sau mai puțin accentuate (2). ~ **fisurar,** angiom care apare în zonele fisurare embrionare ale feței, buzelor, limbii (12). ~ **flebogen** (Virchow), angiom cavernos al venelor dezvoltat din *vasa vasorum* (2). ~ **glomic,** sin.: *Angiomioneurom,* angiom dureros al vaselor glomice, cu celule musculare, celule epitelioide și numeroși nervi, apărînd de obicei la extremitățile degetelor (2). ~ **hipertrofic,** angiom ale cărui celule endoteliale proemină în lumenul vasului, realizînd un aspect caracteristic (2). ~ **multiplu progresiv,** angiom apărînd la adolescenți în regiunea feței și la extremități; ar fi o formă frustă a angiomatozei ereditare hemoragice (12). ~ **osos,** tumoare vasculară benignă a osului, localizată de elecție la corpul vertebral (24). ~ **plexiform,** sin.: *Angiom racemos,* angiom cu ramificații și anastomoze vasculare (2). ~ **racemos,** Angiom plexiform. ~ **sarcomatos,** angiom transformat malign prin proliferarea sarcomatoasă a elementelor perivasculare, printre care apar vase fără pereți proprii (lacuri sanguine) (2). ~ **serpiginos,** Boala Hutchinson, vezi Hutchinson. ~ **sistematizat,** angiom multiplu al ramurilor vasculare dintr-un anumit teritoriu (piele,

intestin gros, sistem nervos) (2). ~ **stelar,** sin.: *Naevus araneus,* varietate de angiom în formă de păianjen (12). ~ **telangiectazic,** angiom alcătuit din vase sanguine dilatate (32).

**Angiomalacie** (*angio-* + gr. *malakia* = înmuiere). Ectazie şi alungire a arterelor, datorită degenerescenţei mucoide senile (10).

**Angiomatoză** (*angio-* + *-oma* + *-ază*). Afecţiune, de obicei congenitală, constînd dintr-un mare număr de angioame, distribuite la suprafaţa şi în interiorul corpului şi care pot constitui substratul unei hemoragii (10). ~ **encefalotrigeminală,** Boala Sturge-Weber-Krabbe, vezi Sturge-Weber-Krabbe. ~ **hemoragică familială,** Boala Rendu-Osler, vezi Rendu-Osler. ~ **neurocutanată,** Boala Sturge-Weber-Krabbe, vezi Sturge-Weber-Krabbe. ~ **retinocerebeloasă,** Boala Hippel-Lindau, vezi Hippel-Lindau. ~ **telangiectazică progresivă,** formă de angiomatoză descrisă de Tomassi, constînd din elemente mici (cît o gămălie de ac), de culoare roşie, localizate pe braţe şi avînd tendinţă la extensiune (12).

*Vezi şi*: Kaposi.

**Angiomegalie** (*angio-* + gr. *megas* = mare). Dilatare a vaselor sanguine, întîlnită mai frecvent la pleoape (1).

**Angiomiom** (*angio-* + gr. *mys* = muşchi + *-oma*). Tumoare formată din fibre musculare hiperplaziate şi numeroase vase de aspect angiomatos (2).

**Angiomioneurom** (*angio-* + gr. *mys* = muşchi + *neuron* = nerv + *-oma*). Angiom glomic.

**Angioneurom** (*angio-* + gr. *neuron* = nerv + *-oma*). Tumoare glomică.

**Angionevroză** (*angio-* + gr. *neuron* = nerv + *-ază*). Nevroză caracterizată în special prin tulburări vasomotorii fie de tip vasoconstrictor (sindromul Raynaud, sindromul cervicotoracic de ieşire, *livedo reticularis,* acrocianoză), fie de tip vasodilatator (eritromelalgie) (10). ~ **profesională,** distonie vasculară a mîinilor, mergînd pînă la sindrom Raynaud, provocată de acţiunea vibraţiilor şi a temperaturii scăzute sau de intoxicaţia cu unele hidrocarburi sau derivaţi ai acestora (9).

**Angiopatie** (*angio-* + gr. *pathos* = boală). Termen generic pentru afecţiunile vaselor, în special ale celor sanguine (32). ~ **hipertensivă,** totalitatea modificărilor vasculare, funcţionale şi organice, evidenţiate prin examenul fundului de ochi, întîlnite în fazele mai puţin avansate ale bolii hipertonice. Vezi şi Retinopatia hipertensivă (10). ~ **retiniană traumatică,** Boala Purtscher, vezi Purtscher.

**Angioplast** (*angio-* + gr. *plassein* = a forma). Element endotelial al capilarelor sanguine care, înmulţindu-se prin mitoză, dă naştere unor noi vase (2).

**Angiopneumografie** (*angio-* + gr. *pneumon* = plămîn + *graphein* = a scrie, a înregistra). Metodă de investigaţie radiologică a arborelui vascular pulmonar prin injectarea sa cu o substanţă de contrast, folosind un cateter lung introdus prin vena plicii cotului pînă în vena cavă superioară; este indicată în diagnosticul diferenţial al unor boli pulmonare (tumori, sechestraţii, modificări vasculare etc). (34; 36).

**Angiopsatiroză** (*angio-* + gr. *psathyros* = friabil + *-ază*). Fragilitate a micilor vase, întîlnită în unele forme de purpură, ducînd la extravazarea sîngelui în ţesuturi (hematom), piele (peteşii, echimoze) sau în cavităţi (nas, intestin, bronhii) (32).

**Angiorafie** (*angio-* + gr. *rhaphe* = sutură). Sutura unui vas sanguin (10).

**Angioretieulom** (Roussy-Oberling). Leziune caracterizată prin prezenţa de capilare neoformate, înconjurate de celule reticulare, descriind lobuli tumorali; are sediu de predilecţie în splină, ficat şi piele (2).

**Angiosarcom** (*angio-* + gr. *sarx* = carne + *-oma*). Tumoare malignă formată de obicei prin proliferarea elementelor adventiceale şi ale ţesutului conjunctiv din jurul vaselor (2). ~ **mixomatos,** angiosarcom care cuprinde în structura sa elemente mezenchimale cu citoplasma încărcată mucoid (2).

**Angioscleroză** (*angio-* + gr. *sklerosis* = întărire). Scleroză vasculară interesînd peretii arterelor, venelor sau capilarelor sanguine (2). ~ **renală,** Nefroangioscleroză.

**Angioscotom** (*angio-* + gr. *skotos* = întuneric). Pierdere limitată a cîmpului vizual corespunzătoare unui vas retinian (28).

**Angioscotometrie** (Evans). Tehnică de campimetrie plană cu o variabilă fotoptică, la mică distanţă, prin care este posibil a pune în evidenţă la un subiect normal „umbra vaselor" la ieşirea lor din papila nervului optic şi urmărirea lor pe un traiect mai mult sau mai puţin lung (28).

**Angiospasm** (*angio-* + gr. *spasmos* = spasm). Spasm vasomomotor, de obicei al arterelor mici, contribuind la patogenia unor sindroame variate (accidente vasculare cerebrale, retinopatie, afecţiuni renale etc.) (10).

**Angiotensină.** Hipertensină.

**Angiotomografie** (*angio-* + gr. *tome* = tăiere + *graphein* = a scrie, a înregistra). Metodă radiologică care constă din combinarea angiopneumografiei cu tomografia (34).

**Angiotonază.** Hipertensinază.

**Angiotonină.** Hipertensină.

**Angiotrib** (*angio-* + gr. *tribein* = a zdrobi). Pensă puternică ale cărei ramuri se strîng cu ajutorul unui şurub, folosindu-se pentru efectuarea hemostazei prin compresiune în grosimea ţesuturilor (11).

**Angiotripsie.** Manevră prin care se realizează hemostaza cu ajutorul angiotribului (11).

**Angiotrofonevroză** (*angio-* + gr. *trophe* = nutriţie + *neuron* = nerv + *-oză*). Boală neurofuncţională prin insuficienţă de nutriţie tisulară în urma unor tulburări mixte, nervoase şi vasculare (de ex. spasm) (32).

**Angioză** (*angio-* + *-oză*). Boală vasculară pe fond degenerativ (32).

**Angle,** Edward Hartley, 1855—1930. **Banda ~,** dispozitiv de ancorare a aparatului ortodontic, alcătuit dintr-un inel metalic (bandaj), care se poate strînge cu ajutorul unei piuliţe în jurul dintelui de sprijin; pe acesta este sudat un tub în care pătrund extremităţile arcului (38). **Cleştele ~,** cleşte de o construcţie specială (fălci curbate şi contacte plane), folosit în stomatologie pentru diferite operaţii de tehnică dentară (39). **Ligatura ~,** ligatură cu ansă dublă, element de agregare a aparatului ortodontic fix (39).

**Angle-Baker-Case. Aparatul ~,** aparat ortodontic cu arc vestibular simplu, folosit pentru corectarea unor anomalii dentomaxilare (38).

**Angofrazie** (gr. *anchein* = a umple + *phrasis* = exprimare). sin.: *Amelartrie, Embolofrazie.* Tulburare psihică manifestată prin umplerea golurilor dintre cuvintele unor fraze prin adăugarea unor sunete (35).

**Angor** (lat. = durere, suferinţă, chin). Vezi Angină. **~ abdominis,** Sindromul Ortner, vezi Ortner. **~ animi,** sentiment adînc organic de moarte iminentă în angina pectorală şi infarct, diferit de ideea raţională a primejdiei sau a fricii de moarte (32). **~ de decubit,** formă specială a anginei pectorale, datorită unei ischemii miocardice avansate, survenind chiar atunci cînd bolnavul se află în repaus complet şi în poziţie orizontală; apare în condiţiile unei insuficienţe ventriculare stîngi, cînd poziţia orizontală măreşte efortul cardiac printr-o sporire a întoarcerii venoase (10). **~ intricat,** crize anginoase care apar pe fondul unei spine iritative extracoronariene (toracică, digestivă, biliară etc.) (10). **~ lombar,** criză dureroasă brutală în regiunea lombelor, datorită ischemiei teritoriului aortei abdominale sau al arterelor lombare (10). **~ ocularis,** încetarea bruscă a vederii, însoţită de frica orbirii iminente, datorită unui spasm al vaselor oculare (32). **~ paradispneic,** formă particulară a insuficienţei coronariene, în care accesele de angor apar pe un fond de dispnee importantă (10). **~ pectoris,** sin.: *Angină pectorală,* criză dureroasă produsă de ischemia acută de scurtă durată a miocardului şi declanşată cu ocazia creşterii travaliului cardiac (efort, frig, emoţii etc.); se caracterizează prin: localizare retrosternală, iradiere de obicei în braţ (cubital), caracter constrictiv şi anxietate puternică cu senzaţia morţii iminente (10).

**Angrenaj.** Rezultatul procesului de angrenare (24). **~ dentar,** raportul dinţilor celor două arcade dentare în poziţie de ocluzie centrică (39). **~ dentar invers,** anomalie dentomaxilară de tipul progeniei, în care toţi dinţii arcadei inferioare depăşesc vestibular dinţii arcadei superioare în ocluzie centrică (39). **~ dentar încrucişat,** anomalie dentomaxilară în care raportul arcadelor dentare în ocluzia centrică este parţial normal şi parţial invers (39).

**Angrenare.** Întrepătrundere şi fixare reciprocă a două suprafeţe neregulate (24). **~ osoasă,** angrenare a două suprafeţe osoase rugoase, în caz de fractură sau osteotomie; uneori are efect util, întrucît împiedică deplasarea fragmentelor; alteori, ea trebuie redusă, fiind nefuncţională (24).

**Angström,** Anders Jonas, 1814—1874. **Unitate ~,** abreviat Å, unitate de măsură pentru lungimile de undă ale radiaţiilor electromagnetice şi corpusculare. Valoarea sa corespunde la $10^{-7}$ mm (36).

**Anguillula.** *Strongyloides.*

**Anguiluloză.** Strongiloidoză.

**Angulocoloproctie** (lat. *angulus* = unghi + gr. *kolon* = intestin gros + *proktos* = anus). Anus artificial situat la nivelul unui unghi colic (de obicei la nivelul unghiului drept) (11).

**Angulus** (lat. = unghi). Unghiul format de porţiunile unui organ sau de poziţia corelativă a două segmente ale corpului sau a două organe vecine (1). **~ acromialis scapulae,** unghiul format de acromion cu spina scapulei (1). **~ costae,** unghiul format de corpul coastei, pe care se inserează muşchiul iliocostal (1). **~ frontalis ossis parietalis,** unghiul format de marginea sagitală şi cea frontală a osului parietal (1). **~ gastric,** unghiul micii curburi a stomacului, delimitînd corpul de antrul gastric; important reper anatomic în distingerea nişelor porţiunii orizontale sau verticale cu semnificaţii nosologice diferite (16). **~ infectiosus,** Zăbăluţă. **~ inferior scapulae,** unghiul format de unirea marginilor axilară şi vertebrală ale scapulei (1). **~ infrasternalis,** sin.: *Unghiul epigastric, Unghiul subcostal,* unghiul format de marginea inferioară a cartilajelor

costale prinse de procesul xifoid (1). ~ **iridocornealis,** unghiul format de iris şi cornee (1). ~ **lateralis scapulae,** unghiul format de unirea marginilor axilară şi superioară ale scapulei, corespunzînd cavităţii glenoide (1). ~ **mandibulae,** unghiul format din unirea bazei corpului mandibulei cu marginea posterioară a ramurii sale (1). ~ **mastoideus ossis parietalis,** unghiul format de marginea occipitală şi marginea scuamoasă a osului parietal (1). ~ **occipitalis ossis parietalis,** unghiul format de marginea sagitală şi cea occipitală a osului parietal (1). ~ **oculi lateralis,** unghiul format din unirea laterală a marginilor libere ale pleoapelor (1). ~ **oculi medialis,** unghiul format din unirea medială a marginilor libere ale pleoapelor (1). ~ **oris,** unghiul format de aceeaşi parte a gurii prin unirea buzelor (1). ~ **pubis,** *Angulus subpubicus.* ~ **sphenoidalis ossis parietalis,** unghiul format de marginea frontală cu cea scuamoasă a osului parietal (1). ~ **sterni,** sin.: *Unghiul Louis, Unghiul Ludwig, Unghiul sternal,* unghiul format de continuarea manubriului cu corpul sternului (1). ~ **subpubicus,** sin.: *Angulus pubis,* unghiul format de arcurile pubiene (1). ~ **superior scapulae,** sin.: *Unghiul superior al scapulei,* unghiul format din unirea marginilor superioară şi vertebrală ale scapulei (1). ~ **ventriculi,** *Incisura angularis.*

**Anhedonie** (*an-* + gr. *hedone* = plăcere). Lipsa senzaţiei de plăcere sexuală (23).

**Anhidrază.** Enzimă care catalizează scoaterea apei dintr-un compus (32). ~ **carbonică,** sin.: *Carboanhidrază,* enzimă care scindează — reversibil — acidul carbonic în bioxid de carbon şi apă. Conţine zinc, are greutate moleculară mică (30 000), deţine un rol principal în menţinerea echilibrului acido-bazic şi este prezentă în mare cantitate în eritrocite, unde contribuie la procesele de transport şi transfer al $CO_2$. În anemiile hemolitice, ca urmare a distrugerii eritrocitelor, enzima se acumulează în serul sanguin şi, datorită greutăţii moleculare mici, trece şi în urină, în cantităţi mai mari (5).

**Anhidremie** (*an-* + gr. *hydor* = apă + *haima* = sînge). Pierderea excesivă a lichidului extracelular, care produce hemoconcentrare, hipovolemie şi, în ultima fază, fenomene de anoxie de stază (33).

**Anhidridă** (*an-* + gr. *hydor* = apă). Derivat funcţional al acizilor carboxilici, obţinut prin eliminarea unei molecule de apă între două grupări carboxilice. Dacă reacţia de deshidratare are loc între grupările carboxilice a doi acizi deosebiţi ia naştere o anhidridă mixtă ($R_1$.CO-O-CO.$R_2$). În metabolismul intermediar, anhidridele deţin un rol important în reacţiile de acilare (5). ~ **arsenioasă,** Trioxid de arsen. ~ **carbonică,** Bioxid de carbon. ~ **ftalică,** substanţă cristalină, folosită la producerea plastifianţilor, la fabricarea unor coloranţi, a fenolftaleinei etc. Are o acţiune puternic iritantă pentru tegumente, conjunctive şi căile aeriene şi poate da sensibilizări cutanate şi respiratorii (9).

**Anhidroză** (*an-* + gr. *hydor* = apă + *-oză*), sin.: *Anhydrosis.* Anomalie constînd din lipsa transpiraţiei sau numai diminuarea ei. Poate fi anatomică (congenitală sau dobîndită — pe cicatrice difuze de arsuri, lupus tuberculos etc.) sau funcţională (oligohidroză în diferite afecţiuni, ca: diabet, caşexie canceroasă, diaree profuze, nevrite leproase etc.) (12).

**Anhidru** (*an-* + gr. *hydor* = apă). Lipsit de apă (5).

**Anhist** (*an-* + gr. *histos* = ţesut). Fără structură (2).

**Anhormonie** (*an-* + *hormon*), sin.: *Anincretinoză.* Stare hormonală anormală datorită lipsei unui anumit hormon (7).

**Anhydrosis** (*an-* + gr. *hydor* = apă + *-osis*). Anhidroză. ~ **hypotrichotica cum hypodentia,** Sindromul Crust-Siemens, vezi Crust-Siemens.

**Anicikov,** Nikolai Nikolaevici. **Miocit ~,** histiocit cardiac avînd o bară caracteristică de cromatină cu fibrile care iradiază spre membrana nucleară. În mod normal este prezent în ţesutul conjunctiv al inimii şi vaselor coronare; proliferează în inflamaţiile reumatice, fiind întîlnit în nodulii Aschoff (1).

**Anideus** (*an-* + gr. *ideea* = formă), sin.: *Amorphus.* Făt teratologic caracterizat printr-o organizare foarte redusă, în general lipsit de sistem circulator (2).

**Anilină** (ar. *an'nil* = indigo), sin.: *Aminobenzen, Fenilamină.* Amină aromatică, cu acţiune toxică; lichid uleios, incolor, întrebuinţat în industrie, ca bază a numeroşi coloranţi. Doza mortală este de 0,30 g/kilocorp (23).

**Anilinguus.** Individ cu tendinţă patologică spre satisfacţie sexuală prin excitarea lingual a anusului partenerului (35).

**Anilism.** Intoxicaţie cu anilină.

**Animal.** Fiinţă înzestrată cu falcultatea de a simţi şi de a se mişca; făptură, vietate (Dicţionarul limbii române moderne). ~ **decerebrat,** animal căruia i s-a extirpat în scop experimental emisferele cerebrale (27). ~ **decorticat,** animal căruia i s-a extirpat în scop experimental scoarţa cerebrală (27). **Animale de laborator.** Animale domestice sau sălbatice, care se folosesc în experimentările biologice. Animalele de laborator utilizate mai frecvent sînt: iepurele (*Oryctolagus cuniculus*), cu rasele: Chinchilla, Champagne, Flandra („uria-

șul belgian") etc.; cobaiul (*Cavia porcellus*); șoarecele alb (*Mus musculus*, var. *albinus*); șobolanul alb (*Rattus norvegicus*, var. *albinus*) (3). **Animale de laborator „germ-free".** Animale de laborator lipsite de floră microbiană; provin din pui obținuți prin operație cezariană și crescuți în condiții de asepsie (3). ~ **spinal,** animal căruia i s-au extirpat sau izolat prin secțiune emisferele cerebrale și trunchiul cerebral, rămînînd măduva spinării (27). ~ **talamic,** animal decorticat, la care formațiunea superioară a sistemului nervos central a rămas talamusul (27).

**Anineretinoză.** Anhormonie.

**Anion,** sin.: *Ion negativ.* Atom sau grup de atomi, de obicei metaloizi, și radicali acizi cu sarcină electrică negativă, ca urmare a captării unuia sau mai multor electroni. În procesele de electroliză migrează la polul pozitiv (5).

**Anioniți.** Substanțe naturale sau sintetice, de origine organică sau minerală, care au proprietatea de a reține, prin schimb ionic, anionii dintr-o soluție; se folosesc în deionizarea soluțiilor, la epurarea apelor potabile, în cromatografia pe coloană etc. (6).

**Aniridie** (*an-* + gr. *iris* = curcubeu). Lipsa congenitală sau posttraumatică a irisului (28).

**Anis.** *Pimpinella anisum.*

**Anișenco. Operația ~,** rezecția exostozei capului metatarsian și osteotomie în zigzag la baza metatarsianului, în cura pentru *hallux valgus* (24).

**Anită** (lat. *anus* = inel, șezut + *-ită*). Inflamația anusului (2). ~ **șancroasă,** complicație a șancrului moale genital, constînd din inoculări secundare la orificiul anal (12).

**Anizeicometru** (gr. *anisos* = inegal + *eikon* = imagine + *metron* = măsură). Aparat pentru măsurarea diferenței de imagine retiniană în anizeiconie (28).

**Anizeiconie** (gr. *anisos* = inegal + *eikon* = imagine). Inegalitatea imaginilor retiniene la cei doi ochi (28).

**Anizergie** (*anizo-* + gr. *ergon* = acțiune, forță). Stare caracterizată prin existența unor gradiente de presiune, tensiune etc. (32). ~ **circulatorie,** anizergie în diferitele sectoare ale sistemului vascular (10).

**Anizo-** (gr. *anisos* = inegal). Prefix care introduce în termenii compuși noțiunea de inegalitate (32).

**Anizocarioză** (*anizo-* + gr. *karyon* = nucleu + *-oză*). Inegalitate de mărime a nucleilor unor celule (22).

**Anizocitoză** (*anizo-* + gr. *kytos* = celulă + *-oză*). Inegalitate dimensională a globulelor roșii (normocitoză — microcitoză — macrocitoză). Vezi și Curba Price-Jones. Există un oarecare grad de anizocitoză fiziologică, a cărei depășire este caracteristică diferitelor forme de anemie (19).

**Anizocorie** (*anizo-* + gr. *kore* = pupilă), Inegalitate pupilară (28).

**Anizocromie** (*anizo-* + gr. *chroma* = culoare). Variații în intensitatea de colorație a globulelor roșii, datorită distribuției inegale a hemoglobinei (19).

**Anizodactilie** (*anizo-* + gr. *dactylos* = deget). Degete inegale (1).

**Anizodontie** (*anizo-* + gr. *odous* = dinte). Dezvoltare inegală și nesimetrică a dinților omologi (38).

**Anizoforie** (*anizo-* + gr. *pherein* = a purta). Hiperforie variabilă după diferitele direcții de privire (28).

**Anizomelie** (*anizo-* + gr. *melos* = extremitate). Malformație caracterizată prin dezvoltarea inegală a membrelor (2).

**Anizometropie** (*anizo-* + gr. *metron* = măsură + *ops* = ochi). Ametropie asimetrică; viciu de refracție, de formă și grad diferit, la ambii ochi (28).

**Anizonormocitoză** (*anizo-* + *normocit* + *-oză*). Stare caracterizată printr-un număr normal de leucocite în sînge, dar cu variații anormale în ceea ce privește diferitele forme de leucocite neutrofile (15).

**Anizopie** (*anizo-* + gr. *ops* = ochi). Antimetropie.

**Anizosfigmie** (*anizo-* + gr. *sphygmos* = puls). Lipsa de identitate a caracterelor pulsului arterial înregistrat în segmente anatomice simetrice (10).

**Anizotrope.** Substanțe ale căror calități variază cu direcția în care se efectuează măsurătoarea. Anizotropismul se referă la proprietăți cum sînt cele electrice, magnetice, optice etc. (de ex. toate monocristalele, cu excepția celor din sistemul cubic, sînt anizotrope, deoarece indicele lor de refracție variază după direcția de propagare a luminii prin cristal) (5).

**Anizotropie** (*anizo-* + gr. *trepein* = a întoarce). Proprietatea unor corpuri de a prezenta caracteristici fizice (electrice, magnetice, optice etc.) variate, pe diferite direcții ale corpului (5).

**Anizurie** (*anizo-* + gr. *ouron* = urină). Stare în care debitul urinar variază alternativ, de la oligurie la poliurie (25).

**Annandale,** Thomas, 1838—1907. **Operația ~.** 1. Fixarea cartilajului articular deplasat al genunchiului cu ținte metalice (24). 2. Osteotomie de condil femural extern, cu încadrarea în spațiul creat a unui grefon osos, pentru corectarea *genu valgum*-ului (24).

**Annelida.** Grup de metazoare nevertebrate, inelate, din încrengătura *Vermes* (31).

**Anoblepsie,** sin.: *Plafonare.* Simptom caracterizat prin fixarea privirii în sus, datorită devierii spastice în aceeaşi direcţie a globilor oculari (27).

**Anod** (gr. *ano* = în sus + *odos* = drum). Polul pozitiv al unei surse electrice. În tubul radiogen este opus catodului (anticatod) şi frînează fluxul electronic. Este construit dintr-un metal greu fuzibil, cu număr atomic mare (tungsten, molibden etc.) pentru a rezista temperaturilor înalte provocate de bombardamentul electronic. La nivelul anodului iau naştere radiaţiile Röntgen (36). ~ **ascuţit,** tub de o construcţie specială pentru terapia de scurtă distanţă, utilizat în iradierea tumorilor intracavitare (de rect, ale cavităţii bucale etc.) sau tumorilor devenite accesibile în urma unei intervenţii chirurgicale (de maxilar superior, de vezică etc.) (36).

**Anodontia** (*an-* + gr. *odous* = dinte + *-ia*), sin.: *Anodonţie.* Lipsa, totală sau parţială, a dinţilor, interesînd fie numai dentiţia deciduală, fie şi pe cea definitivă (38). ~ **vera,** anodonţie caracterizată printr-o totală lipsă de formare şi dezvoltare a mugurilor dentari, asociată cu alte anomalii congenitale (38).

**Anodonţie.** *Anodontia.*

**Anofel.** *Anopheles.*

**Anofelicid** (*anofel* + lat. *caedere* = a omorî). Substanţă cu acţiune insecticidă asupra anofelilor (31).

**Anofelifug** (*anofel* + lat. *fugare* = a fugi). Substanţă care are calitatea de a îndepărta anofelii (31).

**Anofelism.** Prezenţa de anofeli într-un teritoriu dat (31).

**Anoftalmie** (*an-*+ gr. *ophtalmos* = ochi). Viciu de dezvoltare, constînd din lipsa ochilor (2).

**Anoia** (Korsakov) (gr. *anoia* = lipsă de raţiune). Demenţă.

**Anomalie** (gr. *anomalia* = neregularitate). Deviere de la forma, structura sau poziţia normală, caracteristică, rezultînd dintr-o tulburare de dezvoltare embrionară de origine fetală (blastogenă), maternă (matrogenă) sau exogenă (1; 2). ~ **citoplasmatică constituţională Hegglin,** vezi Hegglin. **Anomalii dentare.** Tulburări congenitale în formarea şi dezvoltarea sistemului dentar, ducînd la deviaţii şi abateri ale dinţilor de la tipul normal, în ceea ce priveşte forma (tuberculi şi cuspizi supranumerari, dinţi efilaţi, strîmţi, în echer, torsionaţi, bigeminaţi, rădăcini fuzionate), structura (distrofii dentare, displazii dentare, boala Capdepont), poziţia (rotaţie, torsiune pe axă, meziopoziţie, distopoziţie, supraposiţie, infrapoziţie, transpoziţie dentară), numărul (dinţi supranumerari, suplimentari, *meziodens*) (38). **Anomalii dentare de ocluzie.** Devieri de la normal ale raporturilor de articulare interdentare, clasificate de Angle, pe baza raporturilor craniomaxilofaciale, în 3 clase, în legătură cu planul de ocluzie şi articulare al primilor molari permanenţi: clasa I, cu raporturi meziodistale normale ale maxilarelor şi arcadelor; clasa a II-a, cu distocluzie; clasa a III-a, cu meziocluzie (38). ~ **maxilofacială,** aspect anormal al oaselor maxilare şi al părţilor moi ale feţei, privind forma, structura şi aşezarea lor. Poate fi congenitală, prin tulburări embrionare (despicături labiomaxilopalatine, fisuri ale feţei, hemiatrofii etc.) sau căpătată prin tulburări de dezvoltare în cursul vieţii (microgenii, progenii, prognatii, disortodonţii) (38). ~ **Moëna,** formă atenuată de hemofilie clasică, considerată ca o entitate specială (19).

*Vezi şi*: Alder, Chediak-Steinbrick-Higashi, May-Hegglin, Pelger, Pelger-Huët, Undritz, Västerbotten.

**Anomaloscop** (*anomalie* + gr. *skopein* = a vedea). Aparat pentru măsurarea sensibilităţii cromatice (28).

**Anomerie.** Procesul de mutarotaţie şi izomerie $\alpha \rightleftarrows \beta$ pe care îl prezintă monozaharidele, la nivelul formelor izomere $\alpha$ şi $\beta$ şi care constă din labilitatea acestor forme izomere (5).

**Anomie** (*an-* + gr. *onoma* = nume). Tulburare în evocarea numelor de persoane, localităţi, obiecte etc.; cînd este constantă, ea constituie o formă clinică a afaziei de evocare (27).

**Anonichie** (*an-* + gr. *onyx* = unghie). Malformaţie congenitală, constînd din lipsa uneia sau mai multor unghii (12).

**Anonimie.** Refuzul bolnavului psihic de a-şi atribui un nume (35).

**Anopheles,** sin.: *Anofel.* Gen de ţînţari din familia *Culicidae,* clasa *Insecta.* Hematofagia femelelor din acest gen şi antropofilia lor dau diferitelor specii de anofeli principalul rol pe care-l au în răspîndirea malariei, ca gazde intermediare şi obligatorii. *Specii mai importante*: *A. albimanus, A.culicifacies, A. darlingi A. gambiae, A. maculipennis, A. maculipennis freeborni, A. minimus, A. pseudopunctipennis, A. punctulatas.* Unele specii de anofeli sînt şi transmiţători ai filariozelor (31).

**Anopie** (*an-* + gr. *opsis* = vedere). Lipsa vederii (28).

**Anoplastie** (*anus* + gr. *plassein* = a forma). Operaţie plastică, efectuată asupra regiunii anale şi în special asupra peretelui anal, în vederea refacerii funcţiei de continenţă (11). ~ **sfinteriană,** operaţie de refacere a sfincterului anal (11).

**Anoproctie.** Anus artificial.

**Anorectită.** Inflamaţie a anusului şi a rectului (2).

**Anorexie** (*an-* + gr. *orexis* = apetit). Lipsa poftei de mîncare (16). ~ **mintală,** anorexie psihogenă întîlnită în special în cadrul psihopatiei isterice (35).

**Anorexigen** (*an-* + gr. *orexis* = apetit + *gennan* = a produce). Substanţă care scade apetitul şi favorizează pierderea în greutate, acţionînd probabil prin mecanism nervos central. Majoritatea substanţelor anorexigene sînt înrudite cu amfetamina şi au slabe acţiuni stimulante psihomotorii şi simpaticomimetice (14).

**Anorhidie** (*an-* + gr. *orchis* = testicul). Absenţa congenitală a unuia sau ambelor testicule (2).

**Anormal** (*ab-* + lat. *norma* = regulă, normă). 1. Care se abate de la normal (32). 2. Individ cu infirmităţi fizice sau psihice (32).

**Anoscop** (*anus* + gr. *skopein* = a vedea). Instrument tubular metalic, prevăzut cu mandren şi cu o sursă luminoasă, folosit pentru examenul endoscopic al anusului şi rectului inferior (pînă la 12 cm de orificiul anal) (11).

**Anosmie** (*an-* + gr. *osme* = miros). Pierderea totală a simţului mirosului, care poate fi periferică, produsă prin degenerarea elementelor senzoriale de la nivelul zonei olfactive, sau centrală, prin leziuni la nivelul scoarţei cerebrale, formă care se însoţeşte şi de alte manifestări neurologice (30).

**Anotie** (*an-* + gr. *ous* = ureche). Absenţa congenitală a urechii externe (1).

**Anovarie** (*an-* + lat. *ovarium* = ovar). Lipsa ovarelor (7). ~ **postpuberală,** insuficienţă estrogenă cu apariţie postpuberală, caracterizată prin deficit funcţional al organelor reproducătoare şi prin regresiunea caracterelor sexuale primare (7). ~ **prepuberală,** castrare ovariană prepuberală, avînd drept consecinţe nedezvoltarea caracterelor sexuale şi dezvoltarea dizarmonică globală (7).

**Anovarism** (*an-* + lat. *ovarium* = ovar). Starea organismului feminin lipsit de ovare, caracterizată prin sterilitate şi printr-un sindrom de carenţă estrogenică (7).

**Anovulaţie** (*an-* + lat. *ovulum* = ou mic). Lipsa ovulaţiei. Survine în cazurile de imposibilitate de producere a rupturii foliculului ovarian în stări patologice locale sau în dezechilibrul hipofizoovarian (18).

**Anovulomenoree.** Menstră în absenţa ovulaţiei (7).

**Anoxemie** (*an-* + *oxigen* + gr. *haima* = sînge). Termen utilizat pentru scăderea sub limitele normale a concentraţiei sanguine a oxigenului (34).

**Anoxibioză** (*an-* + *oxigen* + gr. *bios* = viaţă). Anaerobioză.

**Anoxie.** Termen utilizat pentru reducerea nivelului oxigenului sub limitele normale în ţesuturi, medii de cultură sau aer (15). ~ **anemică,** anoxie datorită scăderii cantităţii de hemoglobină sau a numărului de hematii din sînge (15). ~ **anoxică,** anoxie datorită unei concentraţii scăzute a oxigenului din sîngele arterial (15). ~ **histotoxică,** anoxie datorită blocării enzimelor respiratorii tisulare (15). ~ **natală,** sin.: *Hipoxie natală,* sindrom caracterizat prin tulburări în instalarea respiraţiei extrauterine după naştere, provocat de cauze multiple: leziuni sau imaturitatea funcţională a centrilor respiratori; inhibiţia medicamentoasă a centrilor respiratori; obstrucţia mecanică a căilor respiratorii. Clinic se manifestă sub 3 forme: a) forma uşoară (anoxia sau hipoxia de gradul I, apnee tranzitorie); b) forma medie (anoxia sau hipoxia de gradul al II-lea); c) forma gravă (anoxia sau hipoxia de gradul al III-lea) (33). ~ **prenatală,** sin.: *Hipoxie fetală,* stare patologică a fătului, datorită scăderii aportului de oxigen, produsă prin următoarele cauze: a) aportul insuficient de sînge şi oxigen la nivelul placentei; b) tulburări ale schimburilor gazoase sanguine în spaţiul intervilos; c) tulburări ale schimburilor gazoase prin membranele sinciţiocapilare; d) tulburări la nivelul circulaţiei fetale (33).

**Anozodiaforie** (*a-* + gr. *nosos* = boală + *diaphoria* = diferenţă). Indiferenţă faţă de boală, uneori cu o euforie paradoxală (27).

**Anozognozie** (*a-* + gr. *nosos* = boală + *gnosis* = cunoaştere. Nerecunoaşterea de către bolnav a propriei sale boli, chiar dacă constituie o invaliditate (27).

**Ansa** (lat. = toartă, buclă, inel), sin.: *Ansă.* Structură anatomică în formă de buclă sau inel (1). ~ **cervicalis,** sin.: *Ansa nervi hypoglossi,* comunicarea dintre ramura descendentă a nervului hipoglos şi nervii cervicali descendenţi (1). ~ **lenticularis,** sin.: *Ansa lentiformis,* mănunchi de fibre eferente care pleacă de la *globus pallidus,* trece în jurul marginii mediale a capsulei interne, adăugîndu-se fasciculului lenticular (1). ~ **lentiformis,** *Ansa lenticularis.* ~ **nervi hypoglossi,** *Ansa cervicalis.* **Ansae nervorum spinalium.** Ramurile anastomotice ale nervilor spinali (1). ~ **pedunculares,** fibrele de la suprafaţa medială şi bazală a talamusului care trec dedesubtul nucleului lenticular şi radiază spre cortexul lobului temporal şi lobului insulei (1). **Ansae sacrales.** Conexiunile ganglionului coccigian cu trunchiurile simpatice de ambele părţi (1). ~ **subclavia,** sin.: *Ansa Vieussens,* anastomoză nervoasă în formă de buclă între ganglionii

cervicali inferior şi mijlociu ai lanţului simpatic, trecînd în jurul arterei subclavii (1). ~ **vitellina,** venă vitelină la embrion care se uneşte cu vena ombilicală (1).

**Ansă.** 1. *Ansa.* 2. În bacteriologie, fir de platină terminat cu o buclă şi fixat pe o tijă metalică cu mîner care serveşte pentru însămînţarea bacteriilor (3). ~ **aferentă,** porţiune din jejunul proximal situată înaintea gurii de anastomoză, realizată după unele intervenţii chirurgicale efectuate pentru ulcer sau cancer gastric (16). ~ **eferentă,** porţiune din jejun imediat consecutivă gurii de anastomoză gastro-jejunală (16). ~ **supramaxilară,** una dintre comunicaţiile între nervii alveolari superiori anterior şi posterior (1).

*Vezi şi*: Henle, Vieussens.

**Anserină.** Metilcarnozină.

**Ansotomie** (*ansă* + gr. *tome* = tăiere). Secţiune chirurgicală sau prin electroliză a ansei lenticulare; se foloseşte în chirurgia stereotaxică a mişcărilor involuntare (26).

**Antacid** (*anti-* + lat. *acidus* = acru, acid), sin.: *Antiacid.* Agent care reduce sau neutralizează aciditatea sucului gastric sau a altei secreţii (16).

**Antagonism** (gr. *antagonisma* = luptă). 1. Opoziţie a două acţiuni una faţă de alta (32). 2. Acţiunea organelor cu funcţie opusă (de ex. muşchii flexori şi extensori) (32). ~ **competitiv,** diminuarea sau anularea efectului unui medicament sau al unei substanţe fiziologice de către o altă substanţă prin competiţie pentru aceiaşi receptori, activaţi de prima şi inactivaţi sau blocaţi de cea de a doua (14). ~ **hormonal,** termen care exprimă capacitatea unor hormoni de a scădea sau suprima secreţia sau acţiunea altor hormoni (7). ~ **izosteric,** fenomenul de înlocuire între ele a unor substanţe care au structură spaţială identică (izostere). Procesul stă la baza acţiunii terapeutice a mai multor substanţe (de ex. sulfamidele, fiind izostere cu acidul p-aminobenzoic, îl substituie pe acesta în structura acidului folic, blocîndu-i activitatea enzimatică) (5). ~ **medicamentos,** relaţie între acţiunile unor medicamente care, asociate, îşi împiedică efectele; se datoreşte unor acţiuni compuse, competiţiei sau inactivării (14). ~ **microbian,** raportul dintre microorganisme, caracterizat prin inhibarea dezvoltării unei specii de către o altă specie sau tulpină microbiană (3). ~ **retinian,** imposibilitatea de a fuziona două imagini de dimensiuni diferite (28).

**Antalgic** (*anti-* + gr. *algos* = durere). Care împiedică sau calmează durerea (27).

**Antazolină.** Antihistaminic cu structură etilendiaminică (14).

**Ante-** (lat. *ante* = înainte). Prefix care introduce în termenii compuşi sensul de înainte, în timp şi în spaţiu (32).

**Anteaural** (*ante-* + lat. *auris* = ureche). Care este situat în faţa urechii (1).

**Antebrachium** (*ante-* + lat. *brachium* = braţ), sin.: *Antebraţ.* Segment al membrului superior cuprins între cot şi pumn (1).

**Antebraţ.** *Antebrachium.*

**Antecedente** (lat. *antecedere* = a preceda). Termen folosit în medicină pentru faptele sau evenimentele anterioare stării prezente a bolnavului şi a căror cercetare poate ajuta la stabilirea diagnosticului şi a prognosticului. Pot fi: a) a.eredocolaterale, care se referă în special la bolile de care au suferit părinţii sau alte rude apropiate şi b) a.personale, care se subîmpart în fiziologice (cuprinzînd datele referitoare la dezvoltarea normală a bolnavului) şi patologice (care cuprind bolile de care a suferit acesta din copilărie şi pînă în momentul examinării) (29).

**Anteflexiune** (*ante-* + lat. *flexio* = îndoire, încovoire). Aplecare către înainte a unui organ sau părţi dintr-un organ (32). ~ **uterină,** deviaţie anterioară a corpului uterin, provocată de o flexiune la nivelul istmului uterin, care formează un unghi ascuţit între corp şi col, acesta din urmă rămînînd în axa vaginului (18).

**Antehelix** (*ante-* + gr. *helix* = melc). Proeminenţă curbă a pavilionului urechii, situată anterior de *helix* (1).

**Antehipofiză.** *Lobus anterior hypophyseos.*

**Antelava. Procedeul ~,** procedeu de exereză esofagiană pe cale transtoracică (11).

**Antelonă,** sin.: *Urogastronă.* Substanţă de tip hormonal extrasă din mucoasa intestinului subţire şi din urină, avînd rol protector faţă de producerea ulcerului sau efect cicatrizant asupra acestuia; este folosită în terapeutica bolii ulceroase (16).

**Antemetic** (*anti-* + gr. *emetikos* = înclinat spre vomă). Antiemetic.

**Antepicior.** Segment al piciorului reprezentat de tarsul anterior, metatarsiene şi degete (24).

**Anterior** (lat. = mai înainte), sin.: *Ventral.* În anatomie, termen prin care se arată poziţia ocupată de o formaţiune situată înaintea planului frontal (1).

**Antero-** (lat. *anterior* = mai înainte). Prefix care indică poziţia înainte (32).

**Anteroocluzie.** Raport interdentar în care situaţia dintre dinţii superiori şi inferiori este asemănătoare cu aceea din poziţia de propulsie a mandibulei (38).

**Anterograd** (*antero-* + lat. *gredi* = a merge). Anterior; mişcare în sens anterior (32).

**Anterolistezis** (*antero-* + gr. *olisthanein* = a aluneca). Alunecarea corpurilor vertebrale înainte, față de corpurile vertebrale subiacente (24).

**Anteropulsiune.** Vezi Pulsiune.

**Anteversie** (*ante-* + lat. *versio* = îndoire, învîrtire). Îndoirea, aplecarea sau deplasarea anterioară, în parte sau în totalitate, a unui organ (1). ~ **capului femural,** mărirea peste 15° a unghiului de declinație a gîtului femural, întîlnită adesea în luxația congenitală a șoldului (24). ~ **uterină,** deviație uterină rezultată dintr-o mișcare de basculare a corpului uterin, împreună cu colul, în jurul unei axe transversale care trece prin istm, corpul uterin fiind dirijat astfel înainte, iar colul posterior (18).

**Antezid.** *Claustrum.*

**Anth-** (gr. *anthos* = floare). Particulă utilizată în compunerea unor termeni medicali și avînd semnificația de erupție (de ex. exantem) (32).

**Anthemis nobilis,** sin.: *Mușețel roman.* Plantă din familia *Compositae,* ale cărei inflorescențe conțin ulei esențial; se folosește în spasme gastrice și intestinale și ca stomahic (13).

**Anthomyia.** Gen de muscide din familia *Anthomyiidae,* clasa *Insecta.* Specia *A. canicularis* (sin.: *Fannia canicularis*) este cea mai importantă în patologia umană; formele ei larvare determină miaza intestinală sau vezicală (31).

**Anti-** (gr. *anti* = contra). Prefix care introduce în termenii compuși noțiunea de opoziție (32).

**Antiacid** (*anti-* + lat. *acidus* = acru, acid). Antacid.

**Antiadrenergic.** Substanță care blochează structurile adrenergice, împiedicînd efectele mediatorilor chimici simpatici (15).

**Antiaglntinină.** Anticorp specific care previne acțiunea aglutininei (15).

**Antialbumat,** sin.: *Antialbuminat, Parapeptonă.* Produs rezultat din proteoliza incompletă a albuminei (5).

**Antialbuminat.** Antialbumat.

**Antialergic** (*anti-* + gr. *allos* = alt + *ergon* = acțiune, reacție). Care previne sau suprimă o reacție alergică (15).

**Antianafilaxic** (*anti-* + *ana-* + gr. *phylaxis* = apărare). Condiție imunologică, a cărei prezență împiedică apariția unei stări anafilactice (15).

**Antianemic** (*anti-* + *an-* + gr. *haima* = sînge). Care combate starea de anemie (19).

**Antianticorpi.** Substanțe formate în organism după injectare de anticorpi și care neutralizează acțiunea acestora (19).

**Antiastmatic** (*anti-* + gr. *asthma* = gîfîire). Agent chimic, fizic sau biologic, eficace împotriva astmului (34).

**Antiaterogen** (*anti-* + gr. *athere* = făină, pudră + *gennan* = a produce). Substanță care combate procesele de ateroscleroză, prin diminuarea colesterolemiei crescute și prin corectarea unor tulburări ale metabolismului lipidic (14).

**Antibiogramă.** Metodă pentru determinarea spectrului de sensibilitate la antibiotice a germenilor microbieni, practicată înainte de instituirea tratamentelor cu antibiotice, pentru a evita folosirea celor inactive față de agentul infecțios în cauză (3).

**Antibiotic** (*anti-* + gr. *bios* = viață). Substanță organică provenită din metabolismul celulelor vii (de obicei mucegaiuri sau bacterii), uneori reprodusă prin sinteză, avînd proprietăți bacteriostatice sau bactericide; există și antibiotice cu proprietăți antimicotice sau citostatice (13).

**Antibioză** (*anti-* + gr. *bios* = viață + *-oză*). Acțiune inhibantă sau distrugătoare a unui microorganism asupra altuia. Este specifică, exercitîndu-se numai între anumite tipuri prin intermediul unor produși ai metabolismului lor (substanțele antibiotice) (32).

**Antiblastic.** Care are capacitatea de a opri dezvoltarea tumorilor (2).

**Anticarcinogen.** Care neutralizează efectul unui agent cancerigen (32).

**Anticatod.** Piesă de frînare a fasciculului catodic în tuburile vechi radiogene. În prezent, funcția de anticatod este îndeplinită de anod (36).

**Anticetogen.** Care combate acidoza provocată de corpii cetonici (15).

**Anticoagulant.** 1. Agent fizic sau chimic care împiedică coagularea sîngelui (15). 2. Substanță naturală care circulă în sînge și exercită o acțiune anticoagulantă (19).

**Anticodon.** Secvență de trei nucleotizi dispuși în bucla de legare cu ARNm a moleculei de ARNs. Secvența de trei nucleotizi din ARNs este complementară unei secvențe de trei nucleotizi din ARNm. Această secvență este codonul specific pentru un aminoacid particular. Anticodonul în biosinteza proteinelor servește la „recunoașterea" codonului specific de către complexul aminoacil ARNs (17).

**Anticolagenază.** Enzimă care neutralizează colagenaza (4).

**Anticolinergic.** Denumire generică dată oricărui factor blocant al structurilor nervoase colinergice. Din această categorie fac parte atît substanțele parasimpaticolitice care blochează efectele acetilcolinei de la nivelul terminațiilor parasimpatice, cît și substanțele

ganglioplegice şi curarizante care întrerup mediaţia colinergică de la nivelul ganglionilor vegetativi şi placa neuromusculară. După unii autori, o mare parte din substanţele neuroleptice şi antiparkinsoniene ar bloca mediaţia colinergică centrală (15).

**Anticolinesterazic.** Substanţă care inhibează activitatea colinesterazei, avînd consecutiv acţiuni parasimpaticomimetice. Fizostigmina, neostigmina, piridostigmina, edroformilul sînt inhibitori reversibili, iar o serie de compuşi organofosforici, de tipul fluostigminei sau parationului, sînt inhibitori ireversibili. Anticolinesterazicele se folosesc terapeutic în atoniile intestinale şi vezicale, în *miastenia gravis*, în intoxicaţiile cu substanţe curarizante antidepolarizante şi în glaucom; cele cu acţiune ireversibilă sînt în general toxice şi se folosesc ca insecticide (14).

**Anticomplementar.** Care are proprietatea de a fixa nespecific complementul (3).

**Anticoncepţional.** Substanţă care, administrată femeilor, provoacă sterilitate în tot timpul tratamentului. Efectul se datoreşte, cel puţin în parte, inhibării secreţiei hipofizare de gonadotrofine. Majoritatea anticoncepţionalelor sînt compuşi steroidici de sinteză şi se încadrează în grupa mare a progestatinelor (14).

**Anticonvulsivant.** Medicament sau factor care, prin mecanisme variate, inhibează specific convulsiile de natură centrală (13).

**Anticorp.** Substanţă specifică de natură proteică (globulină din clasele IgG, IgM, IgA, IgD sau IgE), care apare în organism în urma unui stimul antigenic şi are proprietatea de a reacţiona cu antigenul respectiv (3). ~ **aglutinant,** Aglutinină. **Anticorpi anti-Rh.** Anticorpi din sistemul Rh care nu se găsesc la om în mod natural, ci apar numai după imunizare (anticorpi imuni). Joacă un rol foarte important în reacţiile posttransfuzionale şi în accidentele hemolitice ale fătului, respectiv ale nou-născutului (19). ~ **antitoxic,** Antitoxină. ~ **blocant,** anticorp incomplet, a cărui combinare cu antigenul corespunzător împiedică combinarea acestuia cu un anticorp complet de aceeaşi specificitate (3). ~ **citofil,** anticorp cu afinitate specială pentru anumite celule, pe care se fixează, după ce a circulat sub formă liberă, printr-un grup diferit de grupul combinativ specific pentru antigen (3). ~ **conjugat,** Anticorp cuplat. ~ **cuplat,** sin.: *Anticorp conjugat,* anticorp combinat cu un compus chimic printr-un procedeu artificial (3). ~ **heterofil,** anticorp care ia naştere în prezenţa antigenului Forssman (19). ~ **marcat,** anticorp în compoziţia căruia s-a introdus artificial o substanţă uşor detectabilă sau care a fost cuplat cu o astfel de substanţă. Substanţe marcante: fluorocromi (izotiocianat de fluoresceină, lizamină-rodamină), feritină, izotopi radioactivi ($C^{14}$, $H^3$, $S^{35}$). Combinarea anticorpului marcat cu antigenele corespunzătoare poate fi pusă în evidenţă prin imunofluorescenţă, microscopie electronică (Fe din feritină), autoradiografie etc., ceea ce permite identificarea şi localizarea acestor antigene în celule, ţesuturi etc. (3). ~ **natural,** Anticorp normal. ~ **neutralizant,** anticorp care se combină cu anumite determinante antigenice ale unui agent nociv (toxină, virus) şi suprimă acţiunea nocivă a acestuia. Neutralizarea rezultă direct şi exclusiv din combinare, adică din specificitatea anticorpilor respectivi, nu din vreo altă proprietate deosebită a lor (3). ~ **normal,** sin.: *Anticorp natural,* anticorp care apare în organism, fără o legătură evidentă cu un stimul antigenic (3). ~ **precipitant,** Precipitină. ~ **protector,** anticorp a cărui prezenţă în ser (plasmă) protejează împotriva unui agent nociv (bacterian, viral) sau împotriva toxinelor secretate de acesta. Efectul protector nu rezultă din vreo proprietate deosebită a anticorpilor în cauză, ci din specificitatea lor (3). ~ **sensibilizant,** anticorp implicat în reacţii de hipersensibilitate. Termenul se aplică în special anticorpilor cu o afinitate deosebită pentru ţesuturi, în care se fixează, păstrîndu-şi reactivitatea cu antigenul (deci printr-un grup diferit de grupul combinativ specific); dar combinarea oricărui anticorp cu antigenul corespunzător *in vivo* poate da loc eventual la reacţii alergice (3). ~ **sesil,** anticorp fixat pe celule (3).

**Antidecapante.** Substanţe folosite pentru delimitarea întinderii lotului de lipire dintre două piese metalice (grafit, cărbune, carbonat de calciu, ruj ş.a.). În stomatologie, se folosesc în operaţiile de unire a diferitelor piese metalice care compun o proteză dentară (39).

**Antidepresiv.** Substanţă antipsihotică activă în stările depresive, mai ales în melancolie. Timolepticele şi energizanţii psihici reprezintă principalele grupe de antidepresive (14).

**Antidiabet insipid.** Sindrom opus diabetului insipid şi datorit hipersecreţiei de hormon antidiuretic; a fost descris mai întîi de C.I. Parhon, sub numele de sindrom hiperhidropexic (7).

**Antidiabetic.** Care serveşte la tratamentul diabetului (7). **Antidiabetice orale.** Grupă de compuşi de sinteză, sulfamidici şi biguanidici, care administraţi pe cale orală au acţiune antidiabetică şi hipoglicemiantă (14).

**Antidiabetogen.** Care se opune apariţiei diabetului (7).

**Antidiareic.** Medicament capabil să normalizeze tranzitul intestinal rapid, împiedicînd consecutiv diareea (13).

**Antidifuzor,** sin.: *Diafragm secundar, Filtru secundar.* Filtru reprezentat de o grilă din lame de plumb care absorb razele secundare ce iau naştere în corpul de examinat. Poate fi rotativ, în spirală, glisant sau mobil, focalizat sau nefocalizat, cu selectivitate diferită în funcţie de dimensiunile şi poziţia lamelor de plumb (36).

**Antidisuric.** Mijloc terapeutic cu acţiune de prevenire sau de amendare a disuriei (25).

**Antidiuretic.** Substanţă care inhibează diureza. Vasopresina, aldosteronul şi dezoxicorticosteronul sînt principalele substanţe cu acţiune antidiuretică (14).

**Antidiuretic hormone** (engl.), abreviat ADH. Vezi Vasopresină (7).

**Antidiureză** (*anti-* + gr. *diouretikos* = care favorizează urinarea). Condiţie caracterizată prin reducerea debitului urinar, pînă la suprimarea lui (25).

**Antidot** (lat. *antidotum*). Substanţă care împiedică efectele toxicelor. Poate acţiona oprind absorbţia toxicului şi protejînd mucoasele (de ex. cărbunele medicinal, mucilaginoasele), combinîndu-se chimic cu toxicul pe care îl inactivează (de ex. tanaţii, substanţele chelatoare), exercitînd o acţiune contrarie aceleia a toxicului (de ex. neostigmina în intoxicaţia cu curara) sau realizînd un antagonism metabolic specific (de ex. nalorfina în intoxicaţia cu morfină) (14). ~ **universal,** antidot constituit din oxid de magneziu, tanin şi cărbune activ, cu acţiune neutralizantă, precipitantă şi adsorbantă (23).

**Antidromie** (gr. *antidromein* = a merge în direcţie opusă). Care se propagă în direcţia opusă căii obişnuite (de ex. transmiterea celulifugă a excitaţiei, în anumite situaţii, prin fibrele senzitive). Vezi şi Reflex axonic (27).

**Antiemetic** (*anti-* + gr. *emetikos* = înclinat spre vomă), sin.: *Antemetic.* Factor terapeutic cu acţiune preventivă sau curativă în greţuri sau vărsături (16).

**Antiendotoxină.** Anticorp indus de pătrunderea în organism a endotoxinelor, cu care reacţionează specific (3).

**Antienzime.** Inhibitori enzimatici.

**Antiepidemic.** Vezi Activitate antiepidemică.

**Antifag.** Component specific al unei bacterii, avînd proprietatea de a distruge bacteriofagi (22).

**Antifermenţi.** Inhibitori enzimatici.

**Antifibrilant.** Substanţă care împiedică producerea aritmiilor heterotope (14).

**Antifibrinolizină,** sin.: *Antiplasmină.* 1. Substanţă naturală care inhibează fibrinoliza prin acţiune asupra fibrinolizinei (plasminei) sau prin inhibarea activatorilor acesteia (19). 2. Substanţă medicamentoasă cu acţiune antifibrinolitică (inhibitorul Kunitz, acidul Σ-aminocaproic etc.) (19).

**Antifolic.** Analog chimic al acidului folic, care funcţionează ca antimetabolit. Unele antifolice (aminopterina, ametopterina) sînt folosite ca medicamente antileucemice şi anticanceroase (14).

**Antifon** (*anti-* + gr. *phone* = voce). Dispozitiv individual de protecţie a organului auditiv, împotriva undelor sonore ale zgomotului, introdus în conductul auditiv extern (antifon intern), sau aplicat pe pavilionul urechii (antifon extern) (9).

**Antiformină.** Hipoclorit de sodiu în soluţie intens alcalină; este folosită ca dezinfectant şi ca reactiv în bacteriologie (14).

**Antigen** (*anti-* + gr. *gennan* = a produce). Substanţă care posedă capacitatea de a provoca în organism formarea de anticorpi cu care reacţionează specific *in vivo* sau *in vitro.* Structura chimică este foarte variată, de obicei fiind vorba de o proteină sau de un complex proteinopolizaharidic. Se deosebesc antigene complete şi incomplete, după cum determină, izolate sau combinate cu alţi factori, producerea de anticorpi (3; 19). ~ **A.** 1. Vezi Grupe sanguine. 2. Antigen întîlnit la *Brucella* (3). 3. Antigen de înveliş la *Escherichia coli* (3). ~ **adsorbit,** antigen fixat pe un suport printr-un fenomen de adsorbţie (3). ~ **B.** 1. Vezi Grupe sanguine. 2. Antigen de înveliş la *Escherichia coli* (3). ~ **capsular,** antigen extras din capsula microorganismelor (3). ~ **cardiolipinic,** antigen conţinînd cardiolipină, lecitină şi colesterol, dizolvate în alcool absolut; avînd un mare grad de sensibilitate şi specificitate, este utilizat în seroreacţiile pentru diagnosticul sifilisului (3). ~ **conjugat,** Antigen cuplat. ~ **cuplat,** sin.: *Antigen conjugat,* antigen combinat în mod artificial cu un compus chimic, deseori prin legătură diazoică (diazotizare); prezintă de regulă o specificitate diferită de cea a antigenului iniţial, datorită comp usului chimic ataşa (3). ~ **D,** vezi Grupe sanguine. ~ **flagelar,** antigen termolabil din cilii bacteriilor (3) ~ **H,** antigen flagelar sau suspensie de bacterii ciliate în care antigenul somatic este inactivat (3). ~ **heterofil,** Antigen Forssman, vezi Forssman. ~ **incomplet,** Haptenă. ~ **de înveliş,** sin.: *Antigen K,* antigen care se găseşte la suprafaţa bacteriilor, putînd fi îndepărtat, fără a se afecta viabilitatea celulei (3). ~ **K,** Antigen de înveliş. ~ **L,** antigen de înveliş la *Escherichia coli* (3). ~ **M.** 1. Antigen întîlnit la microorganisme din genul *Brucella* (3). 2. Antigen de înveliş, de natură polizaharidică, întîlnit la microorganisme din genul *Salmo-*

*nella* (3). 3. Substanță antigenică prezentă pe suprafața eritrocitelor, dar și în alte țesuturi și celule (sin.: *Aglutinogen M*) (19). 4. Antigen proteic, specific de tip, la streptococ; este implicat în virulența germenului (3). ~ **metilic,** extract de bacili Koch cu alcool metilic, utilizat în prezent cu indicații reduse în tratamentul specific al tuberculozei (34). ~ **O,** Antigen somatic. ~ **S,** antigen polizaharidic, specific de tip, la streptococ (3). ~ **solubil,** antigen cu specificitate serologică proprie, eliberat de microorganisme în mediul înconjurător, în cursul multiplicării lor (3). ~ **somatic,** sin.: *Antigen O,* antigen termostabil, în corpul bacteriilor (3). ~ **T,** antigen specific de tip, la streptococ (3). ~ **V,** sin.: *Antigen Vi,* antigen de înveliș, care conferă anumitor specii din genul *Salmonella* (*S.paratyphi B, S.typhi murium*) caracterul de virulență (3). ~ **Vi,** Antigen V.

*Vezi și*: Bordet-Ruelens, Forssman.

**Antigenicitate.** Proprietatea unei substanțe de a induce formarea de anticorpi în organism și de a reacționa specific cu ei. Termenul se utilizează uneori în sens restrîns, pentru a desemna capacitatea antigenului de a reacționa cu anticorpul (3).

**Antigerminativ.** Grup de substanțe care împiedică germinarea plantelor. Se folosesc la conservarea alimentelor pentru a împiedica încolțirea cartofilor și implicit de a împiedica alterarea provocată de activitatea enzimelor proprii. Majoritatea acestor substanțe fiind toxice, în țara noastră este admisă numai folosirea esterului metilic al acidului α-naftilacetic pentru împiedicarea încolțirii cartofilor (20).

**Antiglobulină.** Anticorp specific pentru serumglobulină, în special anticorp antigammaglobulină; prin extensie, antiser care conține astfel de anticorpi (3).

**Antigonadotrofic.** Care inhibează secreția de hormon gonadotrop hipofizar sau care-i neutralizează efectul (7).

**Antihelmintic.** Medicament întrebuințat în scopul omorîrii și/sau eliminării din organism a viermilor parazitari (13).

**Antihemolizină.** Substanță care neutralizează acțiunea unei hemolizine (19).

**Antihemoragic.** Care are proprietăți de prevenire sau oprire a hemoragiei (15).

**Antiheparină plachetară.** Factor trombocitar a cărui lipsă duce la trombocitopatia hemofilică (19).

**Antihistaminic.** Substanță care tinde să neutralizeze sau să antagonizeze acțiunile histaminei (15).

**Antihormoni.** 1. Anticorpi ce apar în ser după administrare de hormoni proteici heterologi și care inactivează hormonii respectivi, determinînd o stare de hormonorezistență. Antihormonii pot produce reacții alergice și pot fi utilizați pentru dozările imunologice ale hormonilor proteici (7). 2. Substanțe care împiedică anumite efecte hormonale, acționînd prin inhibarea sintezei sau secreției de hormoni, prin inactivarea hormonilor sau prin antagonizarea efectelor periferice (14).

**Antiimago.** Acțiune antiepidemică, urmărind combaterea formelor adulte ale insectelor transmițătoare de diferite boli (31).

**Antiinsulină.** Substanță din ser care apare în unele cazuri de diabet insulinorezistent; se pare că există mai mulți factori antiinsulinici, unii fiind antihormoni, iar alții factori hormonali contrainsulari (7).

**Antileucotoxină.** Anticorp specific, capabil să neutralizeze leucotoxina (3).

**Antilitic.** Substanță care previne fenomenul de liză în general și citoliza sau hemoliza în special (15).

**Antimere** (*anti-* + gr. *meros* = parte). Segmente ale corpului, separate prin planuri aflate în unghi drept cu axul longitudinal al corpului (1).

**Antimetabolit,** sin.: *Analog metabolic.* Substanță care, avînd analogie structurală cu anumiți metaboliți importanți, este încorporată în lanțul reacțiilor biochimice corespunzătoare, inhibîndu-le sau dînd naștere la compuși ineficienți biologic. Antifolicele sînt un exemplu de antimetaboliți cu acțiune anticanceroasă, iar sulfamidele un exemplu de antimetaboliți cu acțiune chimioterapică antimicrobiană (14). **Antimetaboliți naturali.** Produse antimetabolice care se găsesc în mod natural în vegetale și produse animale (de ex. substanțele antitiroidiene din varză) (20).

**Antimetropie** (*anti-* + gr. *metron* = măsură + *ops* = ochi), sin.: *Anizopie.* Stare caracterizată prin hipermetropie la un ochi și miopie la celălalt (28).

**Antimitotic.** Substanță care inhibează mitozele (19).

**Antimod.** În statistica matematică, punctul cel mai decliv al unei repartiții în formă de U; valoarea corespunzătoare frecvenței minime (7).

**Antimoniu.** Stibiu.

**Antinicotinic.** Agent chimic avînd acțiune de blocare a efectelor nicotinice (ganglionare) ale substanțelor colinergice; antagonist față de acidul nicotinic (15).

**Antinion** (*anti-* + gr. *inion* = occiput). Punctul cel mai proeminent al glabelei, situat în planul sagital și care este cel mai depărtat de *inion* (1).

**Antinomie** (lat. *antinomia*). Contradicție categorică între două teze care se exclud reciproc

şi care pot fi demonstrate la fel de concludent pe cale logică, atunci cînd nu se ţine seamă de realitatea obiectivă (Dicţionarul limbii române moderne). ~ **caracteriologică,** aspect dizarmonic al caracterului psihopaţilor, constînd din existenţa unor tendinţe sau trăsături opuse care le micşorează adaptabilitatea şi duce la stări conflictuale psihogene (35).

**Antinosologism** (*anti-* + gr. *nosos* = boală + *logos* = vorbire). Concepţie agnostică constînd în negarea entităţilor nosologice (35).

**Antioxidant.** Inhibitor al proceselor oxidative (15). ~ **alimentar,** grup de substanţe care, inhibînd oxidările, împiedică degradarea grăsimilor. Se utilizează la conservarea în special a unturii de porc, a uleiurilor şi a biscuiţilor. Mai folosite sînt acidul nordihidroguaiaretic (admis şi în R. S. România), galatul de propil, bitiloxianisolul şi bitiloxitoluolul (20).

**Antiparticulă.** Particulă elementară care are aceeaşi masă cu un alt tip de particulă, de care se deosebeşte prin semnul sarcinii electrice sau printr-un număr cuantic (de ex. pozitronul este antiparticula electronului) (6).

**Antiperistaltism.** Unde contractile propagate în sens opus peristaltismului şi avînd acţiune de inversare a tranzitului conţinutului tubului digestiv (16).

**Antipiretic** (*anti-* + gr. *pyretos* = febră). Medicament capabil să scadă temperatura crescută a corpului în cursul diferitelor stări febrile, acţionînd predominant prin mecanism central (13).

**Antipirinide.** Pete eritematoase sau eritematopigmentare fixe, apărînd după ingestia de antipirină la anumite persoane sensibilizate la acest medicament. Uneori, pe suprafaţa petelor pot apărea vezicule sau bule, alteori ele se pot însoţi de edeme localizate (12).

**Antiplasmină.** Antifibrinolizină.

**Antiproton.** Proton negativ.

**Antiprotrombină.** Anticoagulant care întîrzie sau inhibează conversiunea protrombinei în trombină. Antitromboplastina naturală acţionează — indirect — ca antiprotrombină. Preparatele medicamentoase sintetice din grupul dicumarinei posedă acţiune directă antiprotrombinică (19).

**Antirenină.** Anticorp al reninei care are acţiune de inhibare a efectelor sale enzimatice (15).

**Antiscorbutic.** Care previne sau combate fenomenele scorbutice (15).

**Antisecretor.** Inhibitor al unei secreţii oarecare (15).

**Antisepsie** (*anti-* + gr. *sepsis* = putrefacţie). Grup de metode urmărind distrugerea microbilor prezenţi într-o plagă accidentală sau pe un obiect cu ajutorul unor substanţe chimice sau a agenţilor fizici (11).

**Antiseptic** (*anti-* + gr. *sepsis* = putrefacţie). Substanţă chimică avînd proprietatea de a împiedica dezvoltarea microorganismelor (3). ~ **superficial,** substanţă chimică folosită pentru distrugerea germenilor care se găsesc în mod obişnuit pe tegumente (11).

**Antisialagog** (*anti-* + gr. *sialon* = salivă + *agogos* = care conduce), sin.: *Antisialic.* Factor care micşorează sau opreşte secreţia salivară (16).

**Antisialic** (*anti-* + gr. *sialon* = salivă). Antisialagog.

**Antispastic** (*anti-* + gr. *spasmos* = spasm), sin.: *Spasmolitic.* Factor chimic sau fizic care diminuează sau împiedică spasmul musculaturii netede. După locul de acţiune, antispasticele se împart în musculotrope şi neurotrope (14). ~ **musculotrop,** antispastic care acţionează direct asupra musculaturii netede. Papaverina este substanţa antispastică musculotropă tipică (14). ~ **neurotrop,** antispastic care acţionează împiedicînd influenţele nervoase stimulatorii asupra musculaturii netede; de obicei blochează sinapsele neuromusculare. Atropina este un antispastic neurotrop tipic (14).

**Antistatic.** Termen care defineşte proprietatea unor materiale (cauciuc etc.) de a nu permite dezvoltarea electricităţii statice; din materiale antistatice se confecţionează aparatura sălilor de operaţie şi aparatele de anestezie (11).

**Antitireotrop.** Factor care împiedică acţiunea hormonului tireotrop sau secretarea acestui hormon (7).

**Antitiroidian.** Factor care inhibează funcţia sau proliferarea ţesutului tiroidian. Antitiroidienele naturale se găsesc în unele legume şi sînt factori guşogeni (de ex. tiocianaţii, goitrina); antitiroidienele de sinteză (derivaţi de tiouracil, de imidazol etc.) sînt folosite în tratamentul hipertiroidiilor (7).

**Antitoxină** (*anti-* + gr. *toxicon* = otravă), sin.: *Anticorp antitoxic.* Anticorp specific legat de fracţiunea γ-globulinică a serului imun, indus de pătrunderea în organism a unei toxine sau anatoxine, capabil să neutralizeze acţiunea toxică a celei dintîi şi reacţionînd specific cu ambele substanţe (3).

**Antitragus** (*anti-* + gr. *tragos* = capră). Proeminenţă a lobului urechii, opusă şi posterioară tragusului (1).

**Antitripsină.** Substanţă care inhibează sau previne acţiunea tripsinei (16).

**Antitrombină.** Substanţă anticoagulantă de tipul heparinei, care încetineşte sau previne conversiunea protrombinei în trombină (15).

**Antitromboplastină.** Inhibitor natural al coagulării sanguine. Există o antitromboplastină tisulară şi o antitromboplastină plasmatică, considerată de unii autori drept cauza defectului de coagulare în hemofilie (19).

**Antivenin** (*anti-* + lat. *venenum* = otravă). Anticorp specific, indus de pătrunderea în organism a veninului sau anaveninului, capabil să neutralizeze acţiunea toxică a celui dintîi şi reacţionînd specific cu ambele substanţe (3).

**Antivirus.** 1. Termen folosit de Besredka pentru produsele obţinute din culturi vechi microbiene prin filtrare sau centrifugare, avînd calitatea de a împiedica dezvoltarea germenilor respectivi şi putînd fi folosite în producerea unei imunităţi locale (22). 2. Termen generic pentru anumite substanţe cu efect nociv faţă de virusuri (22).

**Antivitamine.** Substanţe cu structură spaţială identică (izostere) cu aceea a unor vitamine, putînd realiza substituirea acestora (fenomenul de antagonism izosteric). De ex.: galactoflavina este antivitamina $B_2$, deoarece este izosteră cu vitamina $B_2$, iar diftiocolul este izoster cu vitamina K, avînd proprietăţi de antivitamină K (5).

**Antivomitiv.** Substanţă care împiedică voma, acţionînd fie la nivelul formaţiilor centrale care comandă actul vomei, fie la nivelul mucoasei gastrice iritate (14).

**Antocianină.** Vezi Flavone.

**Anton,** Gabriel, 1858—1933. **Sindromul ~,** tulburare constînd din faptul că bolnavul cu leziuni bilaterale ale ariei 17 corticale şi proiecţiilor corticotalamice respective nu-şi dă seama de amauroza pe care o prezintă (26).

**Anton-Babinski** (Anton, Gabriel, 1858—1933; Babinski, Josef François Felix, 1857—1932). **Sindromul ~,** sindrom caracterizat prin: asomatognozie, anozognozie şi anozodiaforie, survenind din leziunile răspîntiei parieto-temporooccipitale a emisferei drepte (27).

**Antonucci. Procedeul ~,** procedeu pentru tratarea unei cavităţi reziduale după cura chistului hidatic pulmonar, prin pneumotorax menţinut timp de 1-2 luni (11).

**Antony. Formulele ~,** formule cu ajutorul cărora se calculează: a) capacitatea vitală ideală = metabolismul bazal × 2,3 (pentru bărbaţi) sau metabolismul bazal × 2,2—2,0 (pentru femei); b) echivalentul ventilator pentru oxigen = $\frac{\text{debitul ventilator/min. (în ml)}}{\text{consumul de oxigen/min. (în ml} \times 10)}$ care normal este cuprins între 1,8 şi 3,1 (34).

**Antracen.** $C_{10}H_{10}$. Hidrocarbură aromatică polinucleică, condensată liniar. Se obţine din uleiul de antracen şi este folosit la prepararea materiilor colorante şi la numeroase sinteze organice. Este o substanţă cancerigenă (5).

**Antracosilicoză.** Pneumoconioză profesională provocată de inhalarea pulberilor mixte conţinînd cărbune şi bioxid de siliciu, care, infiltrînd plămînii, determină apariţia de leziuni fibronodulare (2; 9).

**Antracoză** (gr. *antrax* = cărbune + *-ozā*). 1. Încărcare (tatuaj) a elementelor celulare reticulohistiocitare cu particule de praf de cărbune care se depun peribronhovascular şi în ganglioni, fără a determina vreo reacţie fibroasă a parenchimului (antracoză fiziologică (34). 2. Pneumoconioză provocată de inhalarea prelungită a prafului de cărbune, care determină leziuni fibropigmentare difuze, pulmonare şi gangliolimfatice, rareori splenice. Evoluţia este relativ benignă, cu excepţia formelor pseudotumorale (2; 9). **~ cutanată,** impregnare sau tatuare a pielii, apărînd în special pe mîini şi suprafeţele descoperite la lucrătorii care manipulează cărbune (12).

**Antrax.** Cărbune.

**Antrenament.** 1. Proces de întărire a organismului şi a ridicării capacităţii de muncă, datorit modificărilor funcţionale şi structurale care au loc în organism, sub influenţa exerciţiului şi a efortului crescut (21). 2. Exerciţiu sistematic în vederea dezvoltării fizice sau în vederea realizării unor performanţe speciale (21). 3. Adaptare prin repetare şi practică în vederea atingerii unui anumit scop (21). **~ articular,** proces de educare a funcţiilor unei articulaţii în scopul restabilirii amplitudinilor normale ale mişcărilor sau pentru obţinerea unei hipermobilităţi (24). **~ autogen** (Schultz), metodă psihoterapeutică indicată în diferite forme clinice de nevroză, constînd din exerciţii de autosugestie în stare de relaxare psihomotorie (35), **~ mecanic,** antrenament sportiv, care se face cu ajutorul unor vehicule mecanizate (24), **~ muscular,** antrenament care are ca scop hipertrofia musculară fie prin contracţii izotonice, fie prin contracţii izometrice (24). **~ sportiv,** proces pedagogic complex de dezvoltare psihofizică, cu scopul dezvoltării fizice multilaterale şi atingerii unor rezultate sportive înalte, prin aplicarea sistematică a anumitor exerciţii fizice, sub îndrumare pedagogică şi control medical (24).

**Antrenorul inimii,** sin.: *Pacemaker.* Centru generator de impulsuri al miocardului embrionar, care, fiind ierarhic superior, „antrenează" în activitate celelalte poţiuni subordonate. Antrenorul normal al inimii este nodul sinoatrial, care are un automatism mai ridicat, dar care poate fi înlocuit — în condiţii patologice — cu ceilalţi centri subiacenţi în ordine ierarhică (10).

**Antriebsmangel** (germ.). Modificarea conştiinţei, manifestată printr-o lipsă de iniţiativă în a executa actele motorii, răspunsuri verbale de grad variabil, întîlnită în unele tumori cerebrale cu localizare frontală (26).

**Antrită** (*antro-* + *-ită*). Inflamaţia mucoasei şi a pereţilor osoşi ai antrului mastoidian (30).

**Antro-** (lat. *antrum*, de la gr. *antron* = peşteră). Prefix care introduce în termenii compuşi referirea la cavităţi (32).

**Antrocelulotomie maximă**, sin.: *Mastoidectomie.* Operaţie chirurgicală prin care se trepanează apofiza mastoidă, se deschid toate celulele mastoidiene, se chiuretează leziunile mucoasei şi ale osului, asigurîndu-se un bun drenaj (30).

**Antropilorectomie** (*antro-* + *pilor* + gr. *ektome* = excizie). Pilorectomie antrală.

**Antropo-** (gr. *anthropos* = om). Prefix care introduce în termenii compuşi referirea la om (32).

**Antropobiologie** (*antropo-* + gr. *bios* = viaţă + *logos* = ştiinţă). Ramură a biologiei care studiază specia umană şi maimuţele antropoide (1).

**Antropofilie** (*antropo-* + gr. *philein* = a iubi). În parazitologie, preferinţa unor insecte de a se hrăni mai ales pe seama omului (31).

**Antropofobie** (*antropo-* + gr. *phobos* = frică), sin.: *Exantropie.* Fobia faţă de mulţime (35).

**Antropogeneză** (*antropo-* + gr. *genesis* = naştere). Ştiinţa care studiază evoluţia şi dezvoltarea omului, ca rasă (filogeneză) şi ca individ (ontogeneză) (1).

**Antropoid** (*antropo-* + gr. *eidos* = formă), sin.: *Antropomorf.* Care are caractere morfologice asemănătoare omului (1).

**Antropologie** (*antropo-* + gr. *logos* = ştiinţă). Ştiinţa care studiază omul, originea, evoluţia lui biologică şi rasele umane (1). ~ **culturală**, studiul omului preistoric şi contemporan în relaţie cu obiceiurile sale, tehnologia, viaţa sa socială, politică şi economică, religia, limbajul, folclorul, artele şi adaptarea sa la condiţiile specifice proprii (1). ~ **medicală**, studiul omului preistoric şi contemporan pe baze pur biologice, incluzînd creşterea sa organică, dezvoltarea şi degenerarea, moştenirea caracterelor organismului, influenţa mediului înconjurător şi a caracterelor sale fizice (1).

**Antropometrie** (*antropo-* + gr. *metron* = măsură), sin.: *Somatometrie.* Sistem de măsurători ştiinţifice ale corpului uman, ale diferitelor sale părţi şi în special ale scheletului. Datele metrice astfel obţinute se folosesc mult în studiile în serie şi comparative şi în sistemele de identificare din medicina legală (Bertillon) (1; 23).

**Antropometru** (*antropo-* + gr. *metron* = măsură). Instrument folosit pentru măsurarea diferitelor dimensiuni ale corpului uman (1).

**Antropomorf** (*antropo-* + gr. *morphe* = formă). Antropoid.

**Antroposomatologie** (*antropo-* + gr. *soma* = corp + *logos* = ştiinţă). Ştiinţa care se ocupă cu dezvoltarea, structura şi funcţiile corpului uman (1).

**Antropotoxină** (*antropo-* + gr. *toxikon* = otravă). Produs toxic presupus prezent în aerul expirat şi care ar determina tulburările ce apar în încăperi aglomerate unde există aer viciat. Teoria antropotoxinelor sau zootoxinelor, emisă de Brown Séquard şi D'Arsonval în 1888, a fost ulterior părăsită, deoarece nu s-a putut pune în evidenţă în aerul expirat produşi toxici volatili capabili de a produce tulburări decelabile în organismul animal (20).

**Antropozoonoză** (*antropo-* + gr. *zoon* = animal + *-oză*). Afecţiune întîlnită la oameni sau la animale şi care se poate transmite reciproc (32).

**Antroscop** (*antro-* + gr. *skopein* = a vedea). Endoscop, cu ajutorul căruia, concomitent cu puncţia transmeatică inferioară a sinusului maxilar, se poate face explorarea modificărilor existente la suprafaţa mucoasei endosinuzale (30).

**Antrostomie** (*antro-* + gr. *stoma* = gură, deschidere). 1. Deschiderea unui antru în vederea drenării (38). 2. În stomatologie, lărgire operatorie a deschiderii buzelor pentru uşurarea accesului în cavitatea bucală micşorată prin cicatrice traumatică (38).

**Antrotimpanie** (*antro-* + gr. *tympanon* = tobă). Care se referă la antrul mastoidian şi cavitatea urechii medii (1).

**Antrotomie** (*antro-* + gr. *tome* = tăiere). Deschiderea chirurgicală a unui antru (11). ~ **mastoidiană**, operaţie prin care se trepanează mastoida, se deschide antrul şi se chiuretează leziunile patologice; este indicată în supuraţia otomastoidiană la sugari şi la copiii mici la care sistemul celular este limitat de cele mai multe ori numai la celula antrală (30).

**Antru** (gr. *aňtron* = peşteră). *Antrum.* ~ **cardiac**, dilataţie esofagiană găsită uneori imediat deasupra orificiului cardia (1). ~ **duodenal**, dilatare normală a duodenului lîngă punctul său de origine (1). ~ **maxilar**, *Sinus maxillaris.* ~ **posterior Citteli**, vezi Citteli. ~ **tubei**, dilataţie sacciformă a tubei uterine la extremitatea sa laterală, considerată de unii autori că există numai în timpul sarcinii (1). ~ **urechii**, *Antrum mastoideum.*

**Antrum** (lat. de la gr. *antron* = peşteră), sin.: *Antru.* Cavitate sau spaţiu gol; termen anatomic care desemnează îndeosebi unele

cavităţi din oase (1). ~ **auris,** *Meatus acusticus externus.* ~ **ethmoidale,** *Sinus maxillaris.* ~ **highmori,** *Sinus maxillaris.* ~ **mastoideum,** sin.: *Antrul urechii, Antrum tympanicum,* cavitate cu aer, situată în porţiunea mastoidiană a osului temporal şi care comunică cu celulele mastoidiene şi cu cavitatea timpanică (1). ~ **maxillare,** *Sinus maxillaris.* ~ **pylori̯cum,** porţiunea pilorică a stomacului cuprinsă între corpul stomacului şi canalul piloric (1). ~ **testis,** *Mediastinum testis.* ~ **tympanicum,** *Antrum mastoideum.*

*Vezi şi*: Highmore.

**Antu.** Abreviere pentru α-Naftiltiouree (23).

**Antuitrin.** Nume dat unor preparate hormonale injectabile, extrase din hipofiza anterioară: antuitrin G (hormon de creştere), antuitrin S (gonadotrofină corionică) (7).

**Antyllus. Procedeul ~,** procedeu operator pentru cura anevrismului arterial, constînd din ligatura supra- şi subiacentă a sacului anevrismal, urmată de incizia acestuia şi evacuarea conţinutului (11).

**Anuclear** (*a-* + lat. *nucleus* = sîmbure). Fără nucleu (termen folosit pentru eritrocite) (1).

**Anuloeit** (lat. *anulus* = inel + gr. *kytos* = celulă). Eritrocit subţire, în formă de inel sau de pesar, cu o concentraţie redusă de hemoglobină (33).

**Anulus** (lat. *annulus* sau *anulus* = inel), sin.: *Inel.* Termen folosit în anatomie pentru formaţiunile inelare, situate de obicei în jurul unei deschideri (1). ~ **bruneus faciei,** sin.: *Chloasma annulare frontis, Linea fusca Haxthausen,* pigmentare a feţei sau a frunţii, apărînd în cursul unor afecţiuni ale sistemului nervos central (12). ~ **conjunctivae,** inel de ţesut densificat care marchează unirea conjunctivei bulbare cu limbul sclerocornean (1). ~ **femoralis,** sin.: *Inel crural,* deschiderea abdominală a canalului femural (1). ~ **fibrocartilagineus membranae tympani,** sin.: *Bureletul inelar Gerlach,* marginea membranei timpanice inserată pe şanţul timpanic (1). **Anuli fibrosi cordis.** Ţesut conjunctivoelastic dens care înconjură orificiile atrioventriculare şi deschiderile ventriculare ale aortei şi trunchiului pulmonar (1). ~ **fibrosus disci intervertebralis,** partea periferică a discului intervertebral (1). ~ **inguinalis profundus,** sin.: *Inelul inghinal abdominal, Inelul inghinal intern,* deschiderea abdominală a canalului inghinal, delimitată de vasele epigastrice inferioare (medial), marginea inferioară a muşchiului transvers abdominal (lateral) şi ligamentul inghinal (inferior) (1). ~ **inguinalis superficialis,** sin.: *Inelul inghinal extern, Inelul inghinal subcutanat,* deschiderea externă a canalului inghinal, situată în aponevroza muşchiului oblic extern, delimitată de stîlpii medial şi lateral ai acestei aponevroze, uniţi prin fibrele intercrurale şi avînd ca delimitare posterioară fibrele reflectate (1). ~ **iridis major,** sin.: *Inelul colorat extern,* inelul extern din cele două zone concentrice ale irisului separate prin *circulus arteriosus minor* (1). ~ **iridis minor,** sin.: *Inelul colorat intern,* inelul intern din cele două zone concentrice ale irisului separate prin *circulus arteriosus minor* (1). ~ **migrans,** Glosită exfoliativă marginată. ~ **tendineus communis,** sin.: *Inelul Zinn, Ligamentul Zinn, Tendonul Zinn,* inel fibros inserat pe marginile superioară şi medială ale găurii optice, aderent de teaca durală a nervului optic şi servind pentru inserţia celor patru muşchi drepţi ai globului ocular (1). ~ **tympanicus,** inel osos, incomplet la naştere, care se dezvoltă apoi ca parte timpanică a osului temporal (1) ~ **umbilicalis,** marginea deschiderii din peretele abdominal anterior al fătului, de care se prinde cordonul ombilical şi prin care trec vasele ombilicale (1).

**Anurie** (*an-* + gr. *ouron* = urină). Stare în care excreţia de urină încetează (sau se reduce sub 150 ml/24 de ore), ca urmare a intervenţiei unor factori care suprimă formarea ei la nivelul rinichiului (anurii secretorii) sau care îi împiedică scurgerea prin căile urinare superioare spre vezică (anurii excretorii) sau prin ambele mecanisme (anurie mixtă) (25). ~ **adevărată,** Anurie secretorie. ~ **excretorie,** sin.: *Anurie falsă, Anurie postrenală, Anurie urologică,* anurie produsă prin obstrucţie ureterală extrinsecă (ligatură, compresiune) sau intrinsecă, organică (calculi, cheaguri, stricturi uretrale) sau funcţională (spasm uretral), cu blocarea drenării urinii spre vezică (25). ~ **falsă,** Anurie excretorie. ~ **postrenală,** Anurie excretorie. ~ **prerenală,** anurie secretorie datorită reducerii irigaţiei glomerulilor funcţionali, ca urmare a scăderii volumului sanguin circulant (hemoragii, deshidratare), a reducerii presiunii arteriale (colaps) sau a redistribuirii sîngelui în parenchimul renal, cu irigarea predominantă a glomerulilor juxtamedulari (şoc, agresiuni nefrotoxice directe) (25). ~ **reflexă,** anurie cu mecanism declanşator neuroreflex, produsă fie prin reflexe vasomotorii, cu redistribuirea sîngelui în rinichi şi irigarea consecutivă, predominantă a glomerulilor juxtamedulari (traumatisme, intervenţii chirurgicale, colici diverse, infarct renal), fie prin reflexe motorii cu spasm ureteral (afecţiuni medulare, procese inflamatorii de vecinătate), fie prin ambele tipuri de modificări (calculi ureterali, manevre urologice) (25). ~ **renală,** anurie secretorie, datorită unor leziuni organice renale, interesînd fie predominant glomerulii (glomerulonefrită difuză

supraacută), cu reducerea extremă a filtrării glomerulare, fie predominant tubii (tubulonefroze ischemice sau toxice, obstrucții tubulare intrinseci sau extrinseci), cu reabsorbție tubulară excesivă, fie în mod egal glomerulii și tubii (scleroze renale primare sau secundare în stadiul terminal, rinichi polichistic, infarcte renale) (25). ~ **secretorie,** sin.: *Anurie adevărată*, anurie produsă prin suprimarea formării urinii la nivelul rinichiului, datorită fie reducerii irigației glomerulilor funcționali (mecanism prerenal), fie unor leziuni organice renale (mecanism renal) (25). ~ **urologică,** Anurie excretorie.

**Anus** (lat. = șezut). Orificiul distal al terminației rectului (1). ~ **artificial,** sin.: *Anoproctie, Anus contra naturii, Enteroproctie,* deschiderea artificială a intestinului la piele, permanentă sau temporară, obținută pe cale chirurgicală (1). ~ **artificial Aubert,** vezi Aubert. ~ **artificial Audry,** vezi Audry. ~ **artificial pe baghetă,** sin.: *Anus artificial Maydl,* anus artificial în care angularea ansei colice se obține prin trecerea unei baghete de sticlă sau din alt material dintr-o parte în alta a mezocolonului (11). ~ **artificial Lambert,** Anus artificial cu trompă. ~ **artificial Maydl,** Anus artificial pe baghetă. ~ **artificial cu pinten,** anus artificial în care derivația completă a materiilor fecale către exterior se obține datorită angulației bruște a ansei colice exteriorizate prin suturarea celor două picioare ale ansei între ele și fixarea mezocolonului la piele (11). ~ **artificial cu punte,** Anus artificial Audry, vezi Audry. ~ **artificial cu trompă,** sin.: *Anus artificial Lambert,* anus artificial în care se urmărește obținerea continenței prin învelirea capătului proximal într-un lambou cutanat care poate fi comprimat prin intermediul unui bandaj (11). ~ **artificial umed,** procedeu de derivație a urinilor în pelvectomia totală sau la purtătorul unui anus derivativ, prin implantarea ureterelor în ansa colică scoasă în anus artificial derivativ (11). ~ **artificial Witzel,** vezi Witzel. ~ **contra naturii,** Anus artificial. ~ **iliac,** anus artificial realizat prin colostomie iliacă (11). ~ **imperforat,** sin.: *Imperforație anală,* malformație congenitală constînd din absența orificiului anal, datorită persistenței postnatale a membranei anale (11). ~ **infundibuliform,** anus lipsit de plicile naturale (1). ~ **ombilical,** anus preternatural localizat în regiunea ombilicală (1). ~ **preternatural,** deschidere anormală la piele a unei anse intestinale care servește drept anus (1). ~ **vaginal,** *Atresia ani vaginalis.* ~ **vezical,** anomalie în care anusul este neperforat, iar rectul se deschide în vezica urinară (1). ~ **vulvar,** anomalie în care anusul este neperforat, iar rectul se deschide în vulvă (1).

**Anuscop** (*anus* + gr. *skopein* = a vedea). Instrument metalic tubular prevăzut cu un mandren gros, prins într-un unghi obtuz la un mîner, cu care se pot examina endoscopic, prin viziune directă, anusul și rectul inferior pînă la o adîncime de 10—12 cm (11).

**Anuscopie.** Explorare endoscopică cu viziune directă a anusului și rectului inferior cu ajutorul anuscopului (11).

**Anvergură.** Vezi Alonjă.

**Anxietas tibiarum.** Sindromul Ekbom. Vezi Ekbom.

**Anxietate** (lat. *anxietas* = neliniște). Stare afectivă patologică caracterizată prin neliniște psihomotorie, teamă nedeslușită, fără obiect, sau legată de presupunerea posibilității unui pericol iminent sau insucces; este însoțită de reacții vegetative multiple (35).

**Anxiolitic.** Tranchilizant.

**Anzolleti. Operația ~,** intervenție chirurgicală pentru corectarea piciorului strîmb congenital constînd din aponevrotomie plantară, sindestomia ligamentului deltoidian, tenotomia gambierului posterior și eventual a flexorului degetului mare (24).

**Aortism abdominal.** Perceperea unor pulsații exagerate ale aortei abdominale (10).

**Aortită.** Afecțiune inflamatorie a aortei, cu etiologie multiplă; poate interesa unul sau mai multe straturi cu infiltrat inflamator, procese distrofice și reacție sclerogenă, după stadiul leziunii; unii autori descriu sub această denumire și ateromatoza aortică (2; 10). ~ **numulară,** aortită cu pete albe, circulare, pe intimă (10). ~ **sifilitică,** Aortită Döhle-Heller, vezi Döhle-Heller. ~ **ulceroasă,** aortită cu ulcerații ale intimei, întîlnită în cursul endocarditei, în erizipel și în septicemia puerperală (2). ~ **vegetantă,** aortită însoțită de proliferări ale intimei în lumen sub formă de vegetații (2).

*Vezi și*: Döhle-Heller.

**Aortoclazie** (*aorta* + gr. *klasis* = rupere). Ruptura aortei (32).

**Aortografie** (*aorta* + gr. *graphein* = a scrie). Metodă radiologică pentru vizualizarea aortei prin injectarea unei substanțe de contrast fie în lumenul aortic cu ajutorul unei sonde (aortografie directă), fie într-o venă (aortografie indirectă) (36).

**Aortotomie** (*aorta* + gr. *tome* = tăiere). Incizie longitudinală a peretelui ventral al aortei, făcută în scopul extragerii unui embol (11).

**Apalestezie,** sin.: *Palanestezie.* Pierderea sensibilității vibratorii (4).

**Aparat.** 1. Sistem de piese servind la o operație bine determinată, mecanică, tehnică

sau ştiinţifică, precum şi la dirijarea energiei şi transformarea ei din statică în diferite forme (32). 2. *Apparatus.* ~ **acustic,** Proteză auditivă. ~ **de clei zincat,** aparat de imobilizare relativă, făcut din feşi de tifon îmbibate într-o pastă lichefiată, compusă dintr-un amestec de glicerină, gelatină şi oxid de zinc (24). ~ **de compresiune,** în ortopedie, dispozitiv metalic de forma unei potcoave, uneori oval sau patrulater, cu distanţa dintre cele două braţe reglabilă, astfel ca prin manevrarea lor să realizeze apropierea a două sau mai multe broşe, care efectuează compresiunea unui focar osos de consolidare (24). ~ **craniomaxilar,** aparat pentru imobilizarea fracturilor mandibulare şi maxilare; se compune dintr-un dispozitiv cefalic şi unul ancorat pe maxilar (38). ~ **cu fantă,** dispozitiv pentru determinarea florei microbiene din aer, bazat pe principiul proiectării unui jet de aer printr-o fantă pe suprafaţa unei cutii Petri care conţine un mediu solid de cultură (20). ~ **fonator,** totalitatea structurilor anatomice care contribuie la formarea limbajului articulat rezultat din întărirea şi modelarea sunetului laringian în cavităţile rezonatorii sub dependenţa corticalităţii (30). ~ **genetic,** totalitatea materialului genetic ce se găseşte într-o celulă şi care asigură funcţiile de ereditate, variabilitate şi determinarea tuturor potenţialităţilor biochimice ale acelei celule (organism). Substanţele chimice ale acestor funcţii sînt ADN, acizii ribonucleici şi reacţiile de biosinteză replicativă şi de transcriere. Dacă celulele au, pe lîngă nucleu şi elemente genetice extracromozomiale, atunci funcţiile aparatului genetic sînt îndeplinite de toate aceste elemente. La organismele multicelulare, totalitatea formaţiunilor morfologice care au material genetic au provenit din materialul genetic al celulei zigot de origine pentru reacţiile de biosinteză replicativă. De aceea, la aceste organisme, aparatul genetic poate fi definit ca nucleul celular şi elementele extracromozomiale aflate la zigot şi care se găsesc în tot atîtea copii cîte celule sînt în diferitele faze ale dezvoltării ontogenetice. Ca o excepţie, unele elemente extracromozomiale pot fi cîştigate ulterior în diferitele faze ale dezvoltării (de ex. virusul sigma la *Drosophila melanogaster,* bacteriofagii temperaţi la bacterii). Datorită replicării autonome faţă de nucleu, elementele extracromozomiale fac excepţie şi de la regula că nu se găsesc totdeauna în tot atîtea copii cîte celule sînt (17). ~ **gipsat,** aparat de imobilizare a unui membru sau a unui segment de membru într-o poziţie anumită, cu ajutorul feşilor gipsate sau al bucăţilor de tifon înmuiate în soluţie de gips, în vederea favorizării vindecării unei leziuni osoase, articulare sau a părţilor moi (arsuri, grefe) sau în vederea corectării unei diformităţi (24). ~ **gipsat armat,** aparat gipsat în care se includ bare de oţel sau plase de sîrmă pentru a-i da mai multă rezistenţă (24). ~ **gipsat-atelă,** aparat gipsat construit dintr-un model de tifon impregnat într-o baie de gips. Se croieşte pe măsura segmentului de membru, se aplică şi se solidarizează cu un bandaj de tifon moale. Are avantajul că poate fi slăbit sau strîns după necesitate. Realizează o imobilizare mai slabă decît aparatul circular (24). ~ **gipsat bivalv,** aparat gipsat tăiat longitudinal în două jumătăţi pentru a permite scoaterea lui temporară şi aplicarea de masaje, fizioterapie sau pentru mobilizarea unor articulaţii (24). ~ **gipsat cu cameră liberă** (Ducroquet), aparat gipsat cu spaţiu liber care permite corectarea în sens util a unor diformităţi ale membrelor (24). ~ **gipsat circular,** aparat gipsat construit din feşi gipsate, ca un manşon care îmbracă total segmentul de membru imobilizat. Realizează o imobilizare bună, dar trebuie despicat sau schimbat, cînd a devenit prea strîns sau prea larg (24). ~ **gipsat Ducroquet,** vezi Ducroquet. ~ **gipsat cu fereastră,** aparat gipsat care a fost secţionat în dreptul unei plăgi pentru îngrijirea acesteia (24). ~ **gipsat cu guler ofiţerese** (Schanz), corset gipsat pentru imobilizarea coloanei dorsale superioare cu guler înalt, cuprinzînd gîtul pînă sub maxilarul inferior şi osul occipital (24). ~ **gipsat Minerva,** aparat gipsat pentru imobilizarea coloanei cervicale, care cuprinde şi capul într-o cască de gips (denumire prin asemănarea cu casca zeiţei Minerva) (24). ~ **gipsat cu sucitor** (Mommsen), aparat gipsat pentru corectarea unor atitudini vicioase articulare, confecţionat din două manşoane gipsate cuprinzînd segmentele de membru învecinate încheieturii suferinde. Manşoanele sînt unite între ele printr-o balama metalică, care permite o îndreptare treptată cu ajutorul unui dispozitiv cu sucitor, asemănător strunei de la ferăstrău (24). ~ **insular,** totalitatea insulelor Langerhans din pancreas (circa 1% din masa glandei), cu rol endocrin, secretînd insulină şi glucagon (7). ~ **juxtaglomerular neuromioepitelial, Aparatul Goormaghtigh,** vezi Goormaghtigh. ~ **mandibulomaxilar,** complexul morfofuncţional format din maxilar, mandibulă, articulaţia temporomandibulară, muşchi, nervi, vase, glande salivare, limbă, dinţi, mucoasă care participă la funcţiile multiple ale regiunii bucomaxilofaciale (masticaţie, fonaţie, deglutiţie, respiraţie, fizionomie) (38). ~ **masticator,** complex morfologic care efectu-

ează funcţia de triturare, insalivare şi digerare parţială a alimentelor, pînă la formarea bolului alimentar (38). ~ **metaterminal,** prelungire filamentoasă foarte fină a fibrei nervoase care se umflă, transformîndu-se într-un inel ce se separă de fibra nervoasă şi se poate autoliza; o altă prelungire se reface apoi şi ciclul reîncepe (1). ~ **olfactiv,** totalitatea elementelor care asigură recepţionarea şi interpretarea senzaţiilor olfactive (celulele olfactive Schultze din mucoasa nazală, fibrele nervului olfactiv care iau naştere din bulbul olfactiv şi centrii olfactivi din hipocamp) (30). ~ **ortodontic,** construcţie ortopedică specială, confecţionată din acrilat sau din metal (sau din ambele, combinate) care, aplicată la nivelul aparatului dentomaxilar, declanşează forţe artificiale în scopul de a împiedica apariţia sau a determina corectarea anomaliilor dentomaxilare (39). ~ **ortopedic,** mijloc de imobilizare a unui segment din corp în vederea vindecării unei leziuni, prevenirii sau corectării unei diformităţi sau a suplinirii unei deficienţe motorii (24). ~ **otolitic,** organ al echilibrului static, compus din otoliţi şi din membrana otolică (30). ~ **pentru pneumotorax,** aparat cu ajutorul căruia se introduce aer sau gaz în cavitatea pleurală, în scop diagnostic sau terapeutic, şi care este bazat pe principiul vaselor comunicante sau al pompei manometru (34). ~ **reticular intern Golgi,** vezi Golgi. ~ **de rotat tuburi,** aparat folosit în tehnicile de culturi celulare. Scăldarea ritmică a culturilor în mediul nutritiv permite menţinerea lor îndelungată, cu avantajul principal de a putea astfel urmări la timp efectul asocierilor experimentale prelungite virus-celulă (22). ~ **spiropulsator,** aparat care permite ventilaţia artificială a plămînului, asigurînd insuflaţia şi exsuflaţia aerului (11). ~ **de sprijinire centrală,** aparat stomatologic cu care se poate obţine concentrarea forţei de ocludere într-un punct central de pe bolta palatină (39). ~ **de tras discuri,** aparat folosit în tehnica dentară, constînd dintr-o serie de cilindri de dimensiuni crescînde pe care se aşază capa metalică pirosită şi care este apoi adusă la dimensiunea necesară prin introducerea într-o matrice (38). ~ **unit dentar,** complex stomatologic care reuneşte într-un bloc unitar o serie de aparate şi dispozitive necesare în tratamentul stomatologic, ca: turul electric, instalaţia de lumină, scuipătoarea cu jet de apă, aspiratorul de salivă, termocauterul, pompa de aer (38).

*Vezi şi*: Angle-Baker-Case, Androsov, Baermann, Barcroft, Bauer, Bălteanu-Garaguli, Benedict, Bierbaum, Bimler, Bodine, Böhler, Boley, Brummelkamp, Charpy, Chilini, Cuendet, Cutsch, Delbet, Desault, Engström, Fourès, Fülleborn, Gaza, Goormaghtigh, Haldane, Henning, Hessing, Hohmann, Kalk, Kanavel, Katz, Key-Charnley, Kirschner, Knipping, Küss Marsh, Martin, Mommsen, Pankey-Mann, Pergola, Petz, Phelps-Gocht, Pintilie, Popescu, Potain, Priboianu, Röntgen, Royer, Ruddock, Sayre, Schultess, Soxhlet, Tukon, Van Slyke, Walter, Zander.

**Aparatireoză,** sin.: *Aparatiroidism.* Starea organismului lipsit de paratiroide, caracterizată prin tetanie şi tulburări trofice (de ex. cataractă) (7).

**Aparatiroidism.** Aparatireoză.

**Apareunie** (*a-* + *para-* + gr. *eune* = pat). Lipsa sau incapacitatea executării coitului (32).

**Apatie** (*a-* + gr. *pathos* = pasiune). Tulburare emoţional-volitivă, constînd din lipsă de tonalitate afectivă şi de interes faţă de propria persoană şi de ceea ce se petrece în jur (35).

**Apatitoză.** Pneumoconioză care apare după inhalarea prafului ce conţine apatită (anhidridă fosforică, oxid de calciu etc.). Se instalează după 3—4 ani de contact. Radiologic apar umbre reticulare şi fibroză perihilară (34).

**Apă,** sin.: *Aqua.* $H_2O$. Lichid incolor, inodor, insipid, care fierbe la 100°C şi îngheaţă la 0°C; este principalul constituent al materiei vii, fiind mediul general în care se desfăşoară schimburile metabolice vitale; reprezintă între 45% şi 99% din greutatea organismelor vii. Organismul uman adult conţine aproximativ 75% apă (5). ~ **aeratică,** Apă minerală oligometalică. ~ **aeratopegă,** vezi Apă minerală oligometalică. ~ **aeratotermă,** vezi Apă minerală oligometalică. ~ **de adîncime,** Apă de profunzime. ~ **amoniacală,** denumire veche pentru soluţiile amoniacale (5). ~ **atermală,** apă minerală care izvorăşte la o temperatură sub 20°C (4). ~ **atmosferică,** cantitatea de apă din atmosferă. În zonele de deşert se condensează în aşa-numitele puţuri aeriene şi serveşte pentru băut (20). ~ **de băut,** *Aqua communis.* ~ **brută,** apa din natură nesupusă vreunui tratament (20). ~ **de calciu,** soluţie 0,16% de hidroxid de calciu cu acţiune neutralizantă şi alcalinizantă. Se foloseşte intern sub formă de poţiuni în intoxicaţii cu acizi şi extern, sub formă de liniment oleocalcar, în arsuri (13). ~ **cloroformată,** soluţie de cloroform 5‰; intern provoacă uşoară iritaţie locală, apoi hipoestezia mucoasei gastrice, fiind indicată în gastralgii diverse; slab antispastic al musculaturii digestive şi ureterale (13). ~ **comună,** *Aqua communis.* ~ **curentă,** apă furnizată de instalaţiile centrale de aprovizionare cu apă (20). ~ **distilată,** *Aqua destillata.* ~ **dură,** apă cu conţinut ridicat în săruri de calciu şi magneziu. Vezi şi Duritatea apei (20).

~ **freatică,** apa care se găsește în stratul freatic, primul strat acvifer subteran cu nivel hidrostatic liber. Datorită faptului că este de multe ori situată superficial, se poate impurifica de la suprafața solului. Din acest motiv nu este recomandată utilizarea ei în aprovizionarea centrală cu apă decît cu precauții deosebite. Fîntînile se aprovizionează în general din stratul freatic, fiind însă necesar ca stratul să se găsească la cel puțin 4 m adîncime, iar solul să nu prezinte fisuri și să aibă porozitatea corespunzătoare unei filtrări eficiente (20). **Ape haloterme.** Ape minerale clorurate sodice (4). ~ **higroscopică,** apa care se depune pe suprafața și în porii substanțelor solide aflate în contact cu aerul. În laboratorul de tehnică dentară se elimină prin încălzire la 100—105°, în cuptorul de preîncălzire (39). ~ **industrială,** apă care servește pentru diferite procese tehnologice în industrie (exceptînd industria alimentară); trebuie evitat ca această apă să aibă vreo posibilitate de contact cu apa potabilă (20). ~ **de Javel,** soluție 5—10% de hipoclorit de potasiu, cu rol dezinfectant, obținută prin acțiunea la rece a clorului asupra unei soluții de hidroxid de potasiu (5). ~ **„legată osmotic",** cantitatea de apă teoretic necesară pentru eliminarea substanțelor osmotic active prezente în urina finală, în cazul în care aceasta este izotonă cu plasma. Se determină cu ajutorul *clearance*-ului osmolar (25). ~ **„liberă osmotic",** în funcție de concentrația urinii, poate fi cantitatea de apă eliminată în exces față de apa „legată osmotic" într-o urină finală hipotonă sau cantitatea de apă reabsorbită din apa „legată osmotic" într-o urină finală hipertonă. Se determină cu ajutorul *clearance*-ului „apei libere" (25). ~ **de melisă,** soluție hidroalcoolică de *Oleum citronellae* 0,3%; are acțiune excitantă asupra mucoasei gastrice, antiseptică și sedativă a sistemului nervos. Se folosește sub formă de poțiuni în indigestii, diaree, dispepsii gastrogene și stări de excitație nervoasă (13). ~ **de mentă,** soluție hidroalcoolică de ulei de mentă 0,3%; are acțiune stimulantă a secreției gastrice, antivomitivă și slab antispastică. Se folosește ca poțiune în diaree, colite de fermentație, grețuri, colici intestinale (13). ~ **meteorică,** apă rezultată din precipitații atmosferice. Uneori, cînd apa subterană sau cea de suprafață sînt greu accesibile, se folosește și pentru aprovizionare cu apă. Sistemul este necorespunzător din punct de vedere sanitar, deoarece apa meteorică are debit inconstant și insuficient, organoleptic nu este satisfăcătoare, iar prin depozitare se impurifică (20). ~ **minerală,** apă naturală conținînd substanțe minerale sau gaze în cantitate variabilă și avînd o acțiune terapeutică verificată (4). **Ape minerale juvenile.** Ape care nu au mai participat la circuitul atmosferic al apei; ele vin de la mare adîncime, cu temperatură foarte mare (90—100°) și au de obicei o concentrație redusă (4). ~ **minerală oligometalică,** sin.: *Apă acratică,* apă cu un conținut de săruri sub 1 g/litru; poate fi caldă (apă acratotermă) sau rece (apă acratopegă) (4). ~ **minerală vadoasă,** apă care provine din precipitațiile atmosferice, ploi, ninsoare și care s-a infiltrat prin straturile permeabile ale solului, dizolvînd unele săruri din rocile pe lîngă care a trecut (4). ~ **moale,** apă cu un conținut scăzut în săruri de calciu și magneziu. Vezi și Duritatea apei (20). ~ **oxigenată,** soluție diluată 3% de peroxid de hidrogen; în prezența catalazei din țesuturi eliberează oxigen în stare născîndă cu acțiune dezinfectantă; este folosită pentru curățirea și dezinfecția plăgilor și ca decolorant (13). ~ **poluată,** apă cu conținut care depășește limitele permise în substanțe organice sau anorganice, inclusiv diverși germeni (8). ~ **potabilă,** *Aqua communis.* ~ **de profunzime,** sin.: *Apă de adîncime,* apă subterană care se folosește în aprovizionarea cu apă potabilă (20). ~ **regală,** sin.: *Aqua regia,* amestec, de culoare galbenă-închisă, format din trei volume de acid clorhidric și un volum de acid azotic; dizolvă toate metalele, inclusiv aurul și platina (39). ~ **reziduală,** apă impurificată de o colectivitate prin utilizare. *Varietăți:* a.fecaloid-menajeră, rezultată din gospodărie (bucătării, băi, closete etc.); a.industrială, rezultată din utilizarea apei în diferite procese tehnologice industriale; a.meteorică, rezultată din precipitațiile care cad într-o localitate. Apele reziduale sînt reintroduse în natură, după ce au fost îndepărtate din colectivitate. Receptorul obișnuit este solul sau apa de suprafață (20). ~ **reziduală brută,** apă reziduală care nu a fost supusă nici unei metode de epurare (20). ~ **subterană,** apă care circulă prin straturile permeabile ale solului, acumulîndu-se deasupra straturilor impermeabile de argilă. Cu excepția stratului freatic, superficial, este în mod obișnuit o apă pură, fiind preferată în aprovizionarea cu apă, deși este mai puțin accesibilă și are uneori o mineralizare excesivă (20). ~ **de suprafață,** apă care se găsește în natură la suprafața solului, provenind din precipitații sau din izvoare, sub formă de ape curgătoare, stătătoare și stagnante. Apele de suprafață, cu excepția celor stagnante (bălți, mlaștini), sînt frecvent folosite în aprovizionarea cu apă, însă trebuie supuse purificării înainte de a fi date în consum (20). ~ **de șiroire,** curenți de apă de suprafață care iau naștere numai după precipitații sau din topitul zăpezilor și care,

spălînd suprafaţa solului, pot contribui la impurificarea bazinelor naturale de apă (20). ~ **tare,** denumire populară pentru acidul azotic (5). ~ **de var,** vezi Hidroxid de calciu.

*Vezi şi* : D'Alibour, Goulard.

**Apărător** (lat. *apparare* = a pregăti, a dispune). Care protejează, apără (32). ~ **de deget,** sin. : *Degetar metalic,* dispozitiv metalic format din 3 tuburi tronconice articulate, care îmbracă indexul practicianului stomatolog; este plasat între arcadele dentare, pentru a menţine gura deschisă în cursul tratamentelor dentare la copii (38). ~ **de disc,** în stomatologie, dispozitiv format dintr-o tijă-suport fixată la piesa de mînă şi un disc cu margine care formează lăcaşul de rotaţie al discurilor abrazive în timpul şlefuirii dinţilor. Prezintă o fereastră care limitează acţiunea discului abraziv şi protejează ţesuturile vecine (38).

**APC.** Abreviere pentru *Adenopharyngoconjunctival.* Vezi Adenovirusuri (22).

**Apectomie.** Apicectomie.

**Apeduct.** *Aqueductus.* ~ **cohleei,** *Ductus perilymphatici.* ~ **melcului,** *Canaliculus cochleae.*

*Vezi şi* : Fallopio, Sylvius.

**Apelul dinţilor.** Metodă de examen clinic, prin care se controlează sistematic prezenţa sau absenţa dinţilor de pe arcade (38).

**Apendice** (lat. *appendix* = adaos, supliment), sin. : *Appendix.* Termen anatomic generic pentru formaţiuni suplimentare accesorii sau dependente de o altă structură principală (1). ~ **cromozomial,** formaţiune cromatiniană vizibilă pe nucleii granulocitelor neutrofile. Prezenţa lor în proporţie de peste 1% indică sexul somatic feminin, iar sub această cifră, sexul masculin; se numără cel puţin 500 elemente (19). ~ **ileocecal,** *Appendix vermiformis.* ~ **xifoid,** *Processus xiphoideus.*

*Vezi şi* : Morgagni.

**Apendicectomie** (*apendice* + gr. *ektome* = excizie). Extirpare chirurgicală a apendicelui 11). ~ **„la cald"**, apendicectomie executată în plină evoluţie a unei apendicite acute (11). ~ **preventivă,** apendicectomie executată în cursul unor alte intervenţii chirurgicale abdominale, cu condiţia ca extirparea apendicelui să nu complice şi nici să nu agraveze operaţia principală (11). ~ **„la rece"**, apendicectomie executată, în afara oricăror semne de inflamaţie acută, la un bolnav cu apendicită cronică (11). ~ **retrogradă,** procedeu operator de excepţie folosit în cazurile în care vîrful apendicelui nu poate fi exteriorizat şi în care liberarea organului se începe de la nivelul cecului prin secţionarea apendicelui şi înfundarea bontului (11). ~ **secundară,** apendicectomie executată la un interval de 5—6 luni după deschiderea şi drenajul unui abces apendicular (11). ~ **subseroasă,** procedeu operator de excepţie folosit în formele de aderenţă a apendicelui la organele din jur, în care pentru exteriorizarea organului se foloseşte planul de decolare subseromusculos (11).

**Apendicită** (*apendice* + *-ită*). Inflamaţia apendicelui ileocecal (11). ~ **abcedantă,** proces supurativ al apendicelui, cu acumulare de puroi în lumen, putînd să ajungă la perforare (2). ~ **acută,** formă evolutivă de apendicită, survenind brusc şi zgomotos, cu fenomene generale (febră, astenie) şi digestive (dureri violente în fosa iliacă dreaptă, vărsături etc.) (16). ~ **atrofică,** inflamaţie cronică apendiculară în care toate elementele constitutive ale organului sînt înlocuite cu ţesut de scleroză (11). ~ **congestivă,** proces iritativ apendicular, caracterizat prin congestia şi infiltraţia interstiţială a apendicelui şi peritoneului adiacent (16). ~ **cronică,** proces inflamator şi distrofic al apendicelui, rezultat al unor repetate puseuri inflamatorii şi exteriorizat prin tulburări digestive necaracteristice (16). ~ **flegmonoasă,** inflamaţie acută supurativă difuză a apendicelui ileocecal, interesînd submucoasa, musculara şi seroasa, cuprinzînd în procesul inflamator şi mezoul (2). ~ **foliculară** (Babeş), inflamaţie localizată în foliculii limfatici ai apendicelui (2). ~ **gangrenoasă,** formă de apendicită caracterizată prin tromboza vaselor apendicelui şi mezoului, ceea ce determină mortificarea ţesuturilor şi perforarea, urmate de peritonită (2). ~ **hiperplazică,** inflamaţie cronică apendiculară, caracterizată prin multiplicarea şi hiperplazia celulelor adipoase (11). ~ **larvată,** inflamaţie latentă apendiculară, care se poate manifesta oricînd printr-o criză acută (11). ~ **lombară,** inflamaţie survenită pe un apendice în poziţie anormală, retrocecală înaltă, cu simptomatologie lombară dreaptă înaltă (11). ~ **mascată,** apendicită care evoluează cu semne de împrumut fie reflexe, la distanţă, fie din partea organelor vecine (16). ~ **obliterantă,** sin. : *Apendicită obstructivă,* inflamaţie cronică apendiculară, în care lumenul organului este obliterat de un proces de scleroză (11). ~ **obstructivă,** Apendicită obliterantă. ~ **pelviană,** inflamaţia unui apendice situat în poziţie anormală — pelviană — caracterizată prin simptomatologie genitală sau urinară, mergînd pînă la retenţia de urină (11). ~ **perforată,** complicaţie a unei apendicite acute care a evoluat rapid, constînd din distrugerea parţială a peretelui şi pătrunderea conţinutului său în cavitatea peritoneală (16). ~ **purulentă,** Apendicită supurată. ~ **recurentă,** inflamaţie apendiculară survenită după un interval de timp oarecare de la un alt proces inflamator

apendicular (11). ~ **retrocecală,** inflamație a unui apendice situat înapoia cecului, caracterizată prin localizarea simptomatologiei în regiunea lombară dreaptă (11). ~ **subperitoneală,** inflamație a apendicelui situat retrocecal și subperitoneal, cu simptomatologie redusă datorită lipsei leziunilor peritoneale (2). ~ **supurată,** sin.: *Apendicită purulentă,* inflamație apendiculară ajunsă în stadiul de supurație endo- sau exoapendiculară sau intraperitoneală (11). ~ **toxică,** inflamație apendiculară în care leziunile sînt situate endoapendicular; aspectul exterior al organului este normal, reacția peritoneală este minimă, dar se produc leziuni hepatorenale și fenomene toxice grave (11). ~ **ulceroasă,** inflamație apendiculară cu leziuni ulceronecrotice ale mucoasei, acoperite de mase fibrinopurulente (2).

**Apendicoliză** (*apendice* + gr. *lysis* = dizolvare, distrucție). Timp operator al unei apendicectomii în care apendicele este eliberat de eventualele aderențe care-l fixează la organele din jur (11).

**Apendicostomie** (*apendice* + gr. *stoma* = gură, deschidere). Crearea operatorie a unui drenaj al conținutului cecal către exterior prin intermediul lumenului apendicular (11).

**Apendiculotifus.** Modalitate rară de debut al febrei tifoide, simulînd o apendicită acută; evoluția ulterioară se completează cu tabloul clasic al febrei tifoide (8).

**Apepsie** (*a-* + gr. *peptein* = a digera). Tulburare constînd din încetarea sau diminuarea importantă a proceselor de digestie (16).

**Apepsinie.** Absența pepsinei în sucul gastric (16).

**Aperiostoplazie** (Ombrédanne). Boala Lobstein. Vezi Lobstein.

**Apersonalizație.** Transpunerea trăirilor altora asupra propriei persoane (35).

**Apert,** Eugène, 1868—1940. **Semnul ~,** Craniu în cozoroc. **Sindromul ~,** Acrocefalosindactilie.

**Apertura** (lat. = deschidere). În anatomie, termen care desemnează o deschidere sau un orificiu mai larg situat la extremitatea unei cavități (1). ~ **externa aquaeductus vestibuli,** deschiderea externă a apeductului vestibulului (1). ~ **externa canaliculi cochleae,** deschiderea apeductului cochlear în stîncă (1). ~ **externa canalis carotici,** deschiderea laterală sau externă a canalului carotidian (1). ~ **interna canalis carotici,** deschiderea medială sau internă a canalului carotidian (1). ~ **lateralis ventriculi quarti,** Gaura Luschka, vezi Luschka. ~ **mediana ventriculi quarti,** sin.: *Gaura Magendie,* orificiu median situat în plafonul ventriculului al IV-lea al creierului, permițînd trecerea lichidului cefalorahidian în spațiul subarahnoidian (1). ~ **pelvis minoris inferior,** sin.: *Strîmtoarea inferioară,* deschiderea inferioară a pelvisului (1). ~ **pelvis minoris superior,** sin.: *Strîmtoarea superioară,* deschiderea superioară a pelvisului (1). ~ **piriformis,** deschiderea anterioară a fiecărei fose nazale (1). ~ **sinus frontalis,** deschiderea sinusului frontal în cavitatea nazală (1). ~ **sinus sphenoidalis,** deschiderea sinusului sfenoidal în cavitatea nazală (1). ~ **thoracis inferior,** deschiderea inferioară a cavității toracice delimitată prin marginile inferioare ale ultimelor coaste, arcurile costale și apendicele xifoid (1). ~ **thoracis superior,** deschidere superioară a cutiei toracice delimitată de coastele I, dreaptă și stîngă, articulate posterior cu coloana vertebrală și anterior cu manubriul sternal (1). ~ **tympanica canaliculi chordae tympani,** orificiul de intrare a coardei timpanului în interiorul urechii medii (1). ~ **urogenitală,** deschiderea externă a sinusului urogenital embrionar după resorbția membranei uretrale (1).

**Apertură numerică.** Indicele unui obiectiv microscopic, reprezentînd produsul dintre indicele de refracție a mediului interpus între preparat și lentila frontală a obiectivului și sinusul jumătății unghiului de deschidere a obiectivului. Puterea de rezolvare a unui obiectiv este proporțională cu apertura sa numerică (3).

**Apetit** (lat. *appetitus* = poftă, dorință). Dorința sau tendința naturală de a satisface o nevoie fizică sau mentală, termen folosit în special pentru dorința de a mînca (16).

**Apex** (lat. = vîrf, culme). 1. Punctul culminant sau vîrful unei formațiuni anatomice (1). 2. În craniometrie, cel mai înalt punct al unei secțiuni transversale verticale a boltei craniene, perpendiculară pe planul orizontal Frankfurt (1). ~ **auriculae,** *Tuberculum auriculae.* ~ **capitis fibulae,** sin.: *Apofiza stiloidă a fibulei,* vîrful extremității proximale a fibulei (1). ~ **cartilaginis arytenoideae,** vîrful cartilajului aritenoid, care este legat de cartilajele corniculate (1). ~ **cordis,** vîrful inimii, format predominant din ventriculul stîng, la unirea fețelor lui sternocostală și diafragmatică (1). ~ **cornus posterioris medullae spinalis,** vîrful cornului dorsal al substanței cenușii a măduvei spinării, în care se găsesc deutoneuronii căii exteroceptive (1). ~ **linguae,** vîrful limbii, format prin unirea anterioară a fetei dorsale cu fața sa inferioară (1). ~ **nasi,** vîrful nasului, format de terminarea muchiei anterioare a piramidei nazale (1). ~ **ossis sacri,** terminarea inferioară a sacrului, care se articulează cu corpul primei vertebre coccigiene (1). ~ **partis petrosae ossis**

**temporalis,** sin: *Apex pyramidis ossis temporalis,* extremitatea medială, ascuțită a stîncii temporalului (1). ~ **patellae,** terminația caudală a rotulei (1). ~ **prostatae,** terminația inferioară, îngustată, a prostatei de la nivelul căreia porțiunea prostatică a uretrei se continuă cu uretra membranoasă (1). ~ **pulmonis,** extremitatea superioară, rotunjită a fiecărui plămîn, situată deasupra marginii primei coaste (1). ~ **pyramidis ossis temporalis,** *Apex partis petrosae ossis temporalis.* ~ **radicis dentis,** vîrful rădăcinii unui dinte; prezintă un orificiu central, prin care pătrunde pachetul vasculonervos și este traversat de o serie de canalicule dispuse în evantai, ramificații ale canalului principal (38). ~ **vesicae urinariae,** sin.: *Vertex vesicae urinariae,* porțiunea cea mai cranială a vezicii urinare, mai evidentă la făt și nou-născut (1).

**Apexită** (*apex* + *-ită*), sin.: *Apicită.* 1. Osteită a vîrfului stîncii temporalului, de cele mai multe ori consecutivă unei supurații cronice auriculare (30). 2. Inflamația acută sau cronică a porțiunii apexiene a dintelui, interesînd pulpa rădiculară din canalul principal și canaliculele deltei apicale, precum și periodonțiul apical (38).

**Aphakia** (*a-* + gr. *phakos* = lentilă + *-ia*), sin.: *Afakie.* Lipsa cristalinului din globul ocular, congenitală sau cîștigată după intervenția chirurgicală pentru cataractă (28).

**Apical** (*apex* = vîrf, culme). Care este localizat la vîrful unei formațiuni anatomice. Vezi și Apex (10).

**Apicectomie** (*apex* + gr. *ektome* = excizie), sin.: *Apectomie, Rezecție apicală.* Ablația porțiunii apicale a unei rădăcini dentare în scop terapeutic (38).

**Apicită.** Apexită.

**Apicoliză** (*apex* + gr. *lysis* = dizolvare, distrucție). 1. Operație care realizează turtirea vîrfului unui plămîn, prin decolare pleuroparietală, utilizîndu-se planul de clivaj al fasciei endotoracice în regiunea domului pleural (11). 2. Leziune resorbtivă a procesului apical al rădăcinii dentare, datorit de regulă unor infecții cronice parodontale, ca urmare a cariilor dentare complicate; poate fi de asemenea datorit unor traumatisme mici și repetate, compresiuni exercitate de dinții incluși, de odontoame etc. (38). ~ **extrafascială,** apicoliză pulmonară, realizată prin pătrundere în afara planului de clivaj endofascial (11). ~ **iterativă,** sin.: *Apicoliză secundară,* apicoliză pulmonară realizată după o primă intervenție de același tip, dar care a fost urmată de reexpansiunea plămînului (11). ~ **secundară,** Apicoliză iterativă.

**Apicotomie** (*apex* + gr. *tome* = tăiere). Trepanarea porțiunii apicale a unei rădăcini dentare în scop terapeutic (38).

**Apigenină.** Vezi Flavone.

**Apinealism,** sin.: *Anepifizie.* Stare determinată de lipsa glandei pineale (epifiza); apinealismului i se atribuie sindromul de macrogenitosomie precoce (7).

**Apiol,** sin.: *Oleum petroselini.* Extras din pătrunjel, cu efect emenagog și abortiv; duce la gangrene, polinevrite, paralizii de tip Gingers; după ingestie apar vărsături, diaree și retenție azotată (23).

**Apirază.** Enzimă obținută din cartofi, avînd acțiune adenozintrifosfatazică: hidrolizează adenozintrifosfatul, liberînd adenozinmonofosfat și acid fosforic (5).

**Apiretic** (*a-* + gr. *pyrexis* = febră). Afebril.

**Apiterapie.** Melisoterapie.

**Aplacental** (*a-* + lat. *placenta* = placintă). Lipsit de placentă (1).

**Aplanatism.** Calitatea unui sistem de lentile la care s-a făcut corecția aberației de sfericitate, prin asocierea de lentile cu aberații sferice egale, dar de sens contrar (3).

**Aplanometru.** Aparat pentru măsurarea tensiunii intraoculare prin aplanarea unei suprafețe constante de cornee (28).

**Aplastic** (*a-* + gr. *plassein* = a forma). Care este lipsit de procese regeneratoare, reparatoare (2).

**Aplazie** (*a-* + gr. *plassein* = a forma). Absența congenitală sau dezvoltarea defectuoasă a unei părți a organismului (1). ~ **dentară,** aplazie totală sau parțială a germenilor dentari, ducînd la absența dinților temporari și permanenți sau a unei părți din substanța dentară (38). ~ **medulară,** încetarea procesului de regenerare sanguină medulară (15). ~ **neocerebeloasă Vogt,** Sindromul Vogt, vezi Vogt. ~ **pilară intermitentă,** *Monilethrix.* ~ **pilară moniliformă,** *Monilethrix.* ~ **pulmonară,** malformație constînd din prezența unui bont bronșic lipsit de parenchim pulmonar (34). ~ **de vagin,** stare constînd din lipsa congenitală a vaginului (18).

**Aplestie.** Acorie.

**Apleurie** (*a-* + gr. *pleura* = coastă), sin.: *Ecostatism.* Absența congenitală a coastelor (1).

**Apnee** (*a-* + gr. *pnoia* = respirație). Oprirea mai mult sau mai puțin îndelungată a respirației. *Varietăți: mecanică,* provocată de obstrucția căilor respiratorii superioare; *reflexă,* provocată de excitarea zonelor reflexogene inhibitorii, rolul mai important deținîndu-l mucoasa căilor aeriene superioare; *voluntară,* prin oprirea voită a respirației (34). ~ **de deglutiție,** oprirea respirației în timpul

deglutiției; este provocată de inhibarea centrilor respiratori în momentul intrării în funcțiune a centrului de comandă al deglutiției (15). ~ **tranzitorie,** suspendarea respirației de scurtă durată, care nu afectează ritmul cardiac și coloranția tegumentelor. Termen utilizat în general la nou-născut imediat după expulsia din căile genitale (18). ~ **traumatică,** oprirea respirației în timpul traumatismelor, de cauză neuroreflexă sau lezională (15).

**Apneumatoză** (*a-* + gr. *pneumatosis* = umflare, inflație). Stare a plămînului produsă prin obstrucție bronșică, în care alveolele sînt lipsite de aer, iar capilarele foarte congestionate; se aseamănă foarte mult cu plămînul fetal (34).

**Apneumie** (*a-* + gr. *pneumon* = plămîn). Anomalie congenitală constînd din lipsa plămînilor (1).

**Apneuză.** Formă anormală de respirație, apărînd după secțiunea punții, caracterizată prin inspir prelungit, alternînd cu mișcări expiratorii scurte (15).

**Apo-** (gr. *apo* = din). Prefix care introduce în termenii compuși noțiunea de: separat de, detașat din (32).

**Apocrine** (*apo-* + gr. *krinein* = a separa). Vezi Glande apocrine.

**Apocrinită** (*apo-* + gr. *krinein* = a separa + *-ită*). Termen generic, puțin folosit, în care se înglobează afecțiunile glandelor sudoripare apocrine (12). ~ **pruriginoasă,** Boala Fox-Fordyce, vezi Fox-Fordyce.

**Apocromatism** (*apo-* + gr. *chroma* = culoare). Calitatea unui sistem de lentile la care s-a făcut corecția superioară a aberației cromatice, prin suprapunerea imaginilor furnizate de 3 din culorile spectrului vizibil (3).

**Apodemialgie** (gr. *apodemia* = călătorie + *algos* = durere). Tendință patologică la vagabondaj (35).

**Apodie** (*a-* + gr. *pous* = picior). Anomalie congenitală constînd din lipsa picioarelor (1).

**Apoferitină.** Proteină complexă din mucoasa intestinală, care combinîndu-se cu hidroxidul de fier formează feritina, formă sub care se face absorbția fierului (20).

**Apoferment.** Partea de enzimă care ajută fixarea cofermentului pe substrat. Spre deosebire de coferment, îndeplinește rol de suport proteic pentru partea activă a enzimei (15).

**Apofiză** (gr. *apophysis* = excrescență). Proeminență normală a unui os (1). ~ **alveolară,** porțiune a maxilarului în care se găsesc implantate rădăcinile dentare (38). ~ **geni,** *Spina mentalis.* ~ **odontoidă a axisului,** *Dens axis.* ~ **stiloidă,** proces osos al exobazei situat înaintea găurii stilomastoidiene servind pentru inserția buchetului musculoligamentar Riolan (30). ~ **stiloidă a fibulei,** *Apex capitis fibulae.* ~ **uneiformă,** proces osos etmoidal unit cu cornetul inferior, mărginind șanțul unciform în care se deschid sinusurile anterioare ale feței (30). ~ **vaginală,** *Vagina processus styloidei ossis temporalis.*

**Apofizită** (gr. *apophysis* = excrescență + *-ită*). Proces de osteocondroză, de obicei boală de creștere, care interesează o apofiză. Localizările mai frecvente sînt: a.vertebrei $C_7$, a.retrocalcaneană (sin.: *Boala Haglund*), a. rotuliană (sin.: *Boala Larsen-Johansson, Patelită de creștere*), a.tibială anterioară (sin.: *Boala Lannelongue-Ostgood-Schlatter, Boala Laub, Boala Osgood-Schlatter*) (24).

**Apomorfină.** Derivat de morfină cu acțiune vomitivă centrală puternică și toxicitate ridicată; în doze mici este expectorant (13).

**Aponeurosis** (*apo-* + gr. *neuron* = nerv — ca urmare a confuziei pe care o făceau anticii între nerv și tendon), sin.: *Aponevroză.* Tendon lat prin care un mușchi se inserează sau își ia originea; uneori este situată intramuscular sau înconjură unii mușchi (1). ~ **linguae,** structură fibroasă situată sub mucoasa feței dorsale a limbii, perforată de unele din vasele limbii și servind ca suprafață de inserție pentru majoritatea mușchilor intrinseci ai acesteia (1). ~ **musculi bicipitis brachii,** sin.: *Lacertus fibrosus,* bandă aponevrotică întinsă între tendonul bicepsului brahial și fascia antebrațului (1). ~ **palmaris,** structură fibroasă situată superficial în regiunea mijlocie a palmei cu fibrele în continuarea mușchiului lung palmar. De ea aderă hipodermul palmei și constituie loc de desprindere a septurilor palmare medial și lateral (1). ~ **plantaris,** structură fibroasă întinsă de la calcaneu la baza degetelor, situată în porțiunea mijlocie a plantei, servind ca suprafață de inserție unora din mușchii învecinați și contribuind la menținerea bolții tarsiene (1).

**Aponevrotomie** (*aponevroză* + gr. *tome* = tăiere). Secționarea chirurgicală a unei aponevroze (24).

**Aponevroză.** *Aponeurosis.* ~ **epiraniană,** *Galea aponeurotica.* ~ **faringiană,** *Fascia pharyngobasilaris.* ~ **inferioară a ridicătorului anal,** *Fascia diaphragmatis pelvis inferior.* ~ **maseterină,** *Fascia masseterica.* ~ **superficială a perineului,** *Fascia superficialis perinei.* ~ **superioară a ridicătorului anal,** *Fascia diaphragmatis pelvis superior.*

**Apoplexie** (gr. *apoplexia* = lovitură). Suspendare bruscă, mai mult sau mai puțin completă, a funcțiilor unui organ sub influența unui factor cu acțiune violentă (27). ~ **abdominală,** hemoragie mezenterică subperitoneală, prin tromboză sau embolie a unor vase mezen-

terice sau abdominale sau prin ruptura lor spontană în lipsa unui anevrism sau traumatism abdominal. Sindrom rar, semnalat mai ales la bărbaţi cu hipertensiune şi ateroscleroză, dar şi în afecţiuni maligne (32). ~ **albă,** apoplexie determinată de oprirea circulaţiei într-un teritoriu vascular printr-un tromb alb leucocitar, în cursul unei leucemii mieloide (27). ~ **cerebeloasă,** apoplexie prin hemoragie în interiorul cerebelului sau prin tromboza arterei cerebeloase inferioare, manifestată prin vertij puternic, caracteristic, cu căderi, dar fără pierderea cunoştinţei (32). ~ **cerebrală,** apoplexie de obicei prin hemoragie cerebrală, exprimată prin pierderea bruscă a cunoştinţei şi a motilităţii active, cu păstrarea funcţiilor vitale de bază, respiraţia şi circulaţia (27). ~ **cutanată,** acumulare bruscă a sîngelui în piele şi ţesutul subcutanat (32). ~ **fulminantă,** formă de apoplexie cerebrală cu debut brusc, pierderea imediată a cunoştinţei, comă profundă şi exitus (32). ~ **funcţională nervoasă,** stare simulînd apoplexia cerebrală, prin tulburări funcţionale nervoase, fără leziuni cerebrale (32). ~ **ingravescentă,** stare apoplectică cu agravare progresivă (27). ~ **isterică,** denumire impropriu pentru forma somnului isteric cu debut brusc, care simulează o stare apoplectică (27). ~ **neonatală** hemoragie intracraniană la nou-născut, producînd, în caz de supravieţuire, paralizii spastice şi deficit mintal (32). ~ **pancreatică,** Necroza hemoragică a pancreasului. ~ **pituitară,** degenerare bruscă, masivă cu necroză hemoragică a corpului hipofizar, însoţită de cefalee puternică, pierderea vederii sau diplopie, confuzie mintală sau comă (32), ~ **pulmonară,** hemoragie parenchimatoasă, pulmonară produsă prin efracţie traumatică sau infiltraţie difuză, cu simptomatologie violentă : dispnee, junghi, hemoptizie, tulburări circulatorii (34). ~ **retiniană,** hemoragie oculară prin tromboza venei centrale a retinei (28). ~ **seroasă,** sin. : *Encefalita hemoragică arsenicală, Encefalopatia arsenobenzolică,* accident deosebit de grav al medicaţiei arsenicale (neosalvarsanice), apărînd la 24 ore după a 2-a sau a 3-a injecţie. Se caracterizează prin febră, cefalee, vărsături, agitaţie, crize convulsiforme, hemiplegie sau paraplegie, paralizii ale nervilor cranieni şi are, în general, un sfîrşit letal (12). ~ **spastică,** apariţia simptomelor apoplectice prin spasm temporar al unei artere cerebrale. Mecanismul real pare să fie microtromboza. Apare sub forma unor crize de vertij sau tulburări trecătoare de cunoştinţă (32). ~ **suprarenală,** tromboza venelor suprarenale sau hemoragie în interiorul glandei suprarenale, urmată de insuficienţa acută a glandei (de ex. la copii în cursul sindromului Waterhouse-Friederichsen prin infecţie meningococică fulminantă) (32). ~ **prin şoc caloric,** sincopă cu pierderea cunoştinţei în agresiunea calorică (32). ~ **uretrală,** hemoragie uretrală, complicaţie rară a hipertensiunii maligne (32). ~ **uterină,** hemoragie uterină puternică, declanşată brusc şi determinată de diverse leziuni vasculare locale (2). ~ **uteroplacentară,** formă gravă de disgravidie din a doua jumătate a sarcinii, caracterizată prin hematom retroplacentar sau sufuziuni sanguine multiple în peretele uterin. Se manifestă clinic prin stare de şoc, cu moartea fătului, necesitînd golirea de urgenţă a uterului, eventual chiar histerectomie (18). ~ **venoasă cerebrală** (Horneţ), denumire acordată hemoragiilor cerebrale dependente de un arbore venos sau de o venulă (27). ~ **viscerală,** sindrom visceral acut, reversibil, datorit unei irigaţii neurovegetative cu răsunet vascular spastic, care produce fenomene asfixice la nivelul organului afectat (11).

**Apositie** (*apo-* + gr. *sitos* = aliment). Senzaţie de dezgust puternic faţă de hrană ; repulsia are loc chiar şi la reprezentarea mintală a alimentelor (32).

**Aposthia** (*a-* + gr. *posthe* = prepuţ + *-ia*), sin. : *Apostie.* Absenţa congenitală a prepuţului (1).

**Apostie.** *Aposthia.*

**Apostilb.** Unitate metrică de luminanţă (1 lux = π apostilb) (28).

**Apoziţie.** 1. Punerea în contact a două substanţe (32). 2. Adăugarea altor elemente structurale la un grup sau părţi (32). ~ **de cement,** depunere de cement neoformat de-a lungul rădăcinii dintelui, ca o reacţie la un proces iritativ, traumatic sau infecţios cronic (38). ~ **de dentină secundară,** proces fiziologic sau patologic constînd din formarea şi depunerea dentinei neoformate în camera pulpară şi în canalele radiculare ; poate duce la îngustarea şi chiar la obstrucţia acestora (38). ~ **osoasă,** neoformaţie de ţesut osos suprapus, de obicei prin osificare periostală (24). ~ **periostală,** Periostoză.

**Apparatus** (lat. = aparat), sin. : *Aparat.* Formaţiune anatomică cuprinzînd mai multe organe sau părţi de organe care îndeplinesc o anumită funcţie sau un mecanism (1). ~ **derivatorius,** termen rar folosit pentru deschiderile directe normale arteriovenoase (1). ~ **digestorius,** sin. : *Systema digestorium,* aparat care serveşte la ingestia, prelucrarea şi absorbţia în organism a substanţelor alimentare ; este format din tubul digestiv şi glandele anexate lui (1). ~ **lacrimalis,** aparat format din glanda lacrimală, glandele lacrimale accesorii şi anexele lor, servind la producerea şi

eliminarea secreției lacrimale (1). ~ **respiratorius,** sin.: *Systema respiratorium,* aparat alcătuit din căile respiratorii, plămîni și pleure, servind la efectuarea hematozei (1). ~ **urogenitalis,** sin.: *Systema urogenitale, Tract genitourinar,* aparat alcătuit din organele urinare (rinichi, uretere, vezică, uretră) și cele genitale proprii sexului respectiv, servind la funcția de excreție și reproducere (1).

**Appatito. Procedeul** ~, procedeu de arteriorafie prin fire drepte continui (11).

**Appendix** (lat. = adaos, supliment). Apendice. ~ **epididymidis,** sin.: *Hidatida pediculată Morgagni,* vestigiu mezonefrotic canalicular și tubular atașat capului epididimului (1). **Appendices epiploicae.** Prelungiri adipoase ale peritoneului intestinului gros (1). ~ **testis,** sin.: *Hidatida sesilă Morgagni,* vestigiu al porțiunii craniale a canalului Müller, atașat la testicul (1). ~ **ventriculi laryngis,** sin.: *Sacculus laryngis,* diverticul terminal orb al membranei mucoase care se întinde de la ventriculul laringian în sus, între plica ventriculară și suprafața internă a cartilajului tiroid (1). ~ **vermiformis,** sin.: *Apendice ileocecal, Processus vermiformis,* prelungire subțire a cecului, în formă de tub închis la capăt (1). **Appendices vesiculosae,** sin.: *Apendicele Morgagni.* Una sau mai multe vezicule mici atașate trompei uterine (1). **Appendices vesiculosi epoophori.** Vestigii ale tubilor sau canalelor mezonefrotice găsite fie în ligamentul larg al uterului fie lîngă fimbriile trompei uterine (1).

**Appert. Lizereul gingival** ~, degenerescență grăsoasă a mucoasei gingivale, apărînd ca o bandă albicioasă și aderentă în perioada de invazie a rujeolei (8).

**Appley, G. Semnul** ~, în ruptura de menisc, bolnavul fiind în decubit ventral cu gamba la unghi drept pe coapsă și piciorul la zenit, mișcarea de rotație a gambei înăuntru sau afară provoacă durere (24).

**Apraetoagnozie geometrică** (Lhermitte). Formă de agnozie vizuală asociată cu tulburări de orientare spațială care constă din imposibilitatea de recunoaștere și situare spațială a figurilor geometrice. Survine în leziunile bilaterale sau unilaterale stîngi ale lobului occipital (27).

**Apragmatism** (*a-* + gr. *pragma* = afacere). Scăderea sau pierderea capacității de a acționa coerent, eficient și conform cu scopul (35).

**Apraxie** (*a-* + gr. *prassein* = a face), sin.: *Dispraxie.* Pierderea posibilității de exprimare gestuală și de efectuare a mișcărilor sau acțiunilor adecvate unui scop, în lipsa unor tulburări motorii elementare (27). ~ **amnestică,** sin.: *Akinezie amnestică,* pierderea posibilității de reprezentare ideativă a mișcărilor ce urmează a fi efectuate (27). ~ **constructivă** (Kleist), apraxie constînd din incapacitatea de a alcătui un întreg din componentele sale (27). ~ **ideatoare** (Pick), apraxie datorită perturbării planului general de execuție a actelor motorii complexe. Bolnavii nu pot executa fără model, la ordin, gesturile complexe, și nu pot utiliza obiectele (agnozie de utilizare); ei pot efectua numai gesturi simple (27). ~ **ideomotorie** (Liepmann), sin.: *Apraxie transcorticală,* apraxie care interesează atît actele simple, cît și pe cele complicate, cu sau fără model, executate la ordin, dar fără interesarea actelor motorii automate (27). ~ **ideomotorie de evocare** (Foix-Morlaas), pierderea posibilității de evocare a formulei kinetice necesare exprimării gîndirii, precum și a utilizării obiectelor (27). ~ **ideomotorie de executare** (Foix-Morlaas), imposibilitatea de executare a gesturilor sau de imitare a lor, deși bolnavul recunoaște gesturile executate de altul (27). ~ **de inervație** (Kleist), Apraxie melokinetică. ~ **kinetică,** Apraxie melokinetică. ~ **melokinetică** (Liepmann), sin.: *Apraxie de inervație, Apraxie kinetică, Apraxie motorie, Apraxie segmentară,* apraxie localizată de obicei la membrul superior sau la extremitatea cefalică, interesînd toate formele de praxie (acte simple, complexe, spontane, imitate și chiar cele automate) (27). ~ **motorie,** Apraxie melokinetică. ~ **oculară,** pierderea memoriei funcțiilor oculomotorii (28). ~ **segmentară,** Apraxie melokinetică. ~ **transealoasă,** apraxie limitată la membrul superior stîng, atribuită întreruperii fibrelor care vin de la centrii eupraxiei din emisferul stîng la centrii motori ai emisferului drept, traversînd corpul calos (27). ~ **transcorticală,** Apraxie ideomotorie.

**Aprehensiune.** Stare asemănătoare anxietății, însă de mai mică intensitate (35).

**Aproctia** (*a-* + gr. *proktos* = anus + *-ia*). Anomalie congenitală constînd din absența sau imperforarea anusului (1).

**Aprosexie** (*a-* + gr. *prosexein* = a fi atent). Slăbirea atenției datorită unei activități intelectuale lente; poate fi întreținută în unele cazuri de inflamații cronice ale nazofaringelui, adenoidism etc. (30; 35).

**Aprosopia** (*a-* + gr. *prosopon* = față + *-ia*), sin.: *Aprozopie.* Malformație congenitală caracterizată prin absența feței (27).

**Aprovizionare** (fr. *approvisionner* = a aproviziona). Procurare de resurse alimentare, industriale etc. (Dicționarul limbii române moderne). ~ **cu apă,** sin.: *Alimentare cu apă,* totalitatea mijloacelor și sistemelor prin care este asigurat consumul de apă al populației. Se disting în general aprovizionări organizate și neorganizate. Cele organizate cuprind:

aprovizionarea centrală şi aprovizionarea locală cu apă (fîntîni, izvoare captate). Aprovizionarea neorganizată constă din folosirea directă a apei din riuri, lacuri, izvoare etc., sistem neigienic, deoarece se consumă apă impurificată (20). ~ **centrală cu apă,** sistemul prin care apa este captată de la sursă, tratată şi distribuită pînă la consumatori. În cazul în care se foloseşte apă de suprafaţă, aceasta este supusă unei purificări care cuprinde sedimentarea, filtrarea şi dezinfecţia. Apele pure subterane pot fi distribuite şi fără a fi purificate. Este sistemul cel mai igienic al aprovizionării cu apă, deoarece asigură o apă pură, controlată din punctul de vedere al calităţii, uşor accesibilă şi suficientă cantitativ (20).

**Aproximaţie.** În biomatematică, rezultat care nu este exact, dar este suficient de precis pentru un anumit scop. Cînd gradul de aproximaţie este cunoscut, valoarea ei poate fi dată prin limite ($a < x < b$), printr-o cifră absolută (±) sau procentual (%) (7).

**Aprozodie.** Monotonie a vorbirii, putînd apărea ca simptom în boala Parkinson (27).

**Aprozopie.** Aprosopia.

**Apsitirie** (*a-* + gr. *psithyrizein* = a şopti). Grad extrem de afonie sau mutism isteric (35).

**A.P.T.** Abreviere pentru *Alum precipitated toxoid* (3).

**Apter** (*a-* + gr. *pteron* = aripă). Fără aripi (31).

**Apterion.** Fontanela Gasser. Vezi Gasser.

**Aptialie** (*a-* + gr. *ptyalizein* = a scuipa). Asialie.

**Aptialism.** Asialie.

**Aq. com.** Abreviere pentru *Aqua communis* (13).

**Aq. dest.** Abreviere pentru *Aqua destillata* (13).

**Aqua.** Apă. ~ **communis,** abreviat *aq. com.*, sin.: *Apă de băut, Apă comună, Apă potabilă,* apă destinată consumării, limpede, incoloră, fără miros şi fără gust, lipsită de metale grele, azotaţi, hidrogen sulfurat, sulfuri şi microorganisme. Conţine în soluţie mici cantităţi de săruri de calciu şi alte substanţe minerale în concentraţie pînă la 0,5%, precum şi aer. Este obţinută din apa de izvoare, puţuri, riuri sau fluvii, care se filtrează prin pietriş şi nisip sau alte filtre speciale şi se tratează cu clor, hipocloriţi, ozon sau radiaţii ultraviolete, pentru distrugerea bacteriilor (13). ~ **destillata,** abreviat *aq. dest.*, sin.: *Apă distilată,* apă limpede, incoloră, fără miros şi fără gust, lipsită aproape complet de săruri minerale şi de impurităţi organice, obţinută prin condensarea vaporilor formaţi prin fierberea apei potabile. Este folosită ca solvent şi vehicul pentru prepararea unor forme farmaceutice (13). ~ **regia,** Apă regală.

**Aquaeductus** (lat. *aqua* = apă + *ductus* = canal), sin.: *Apeduct.* În anatomie, canal prin care trece un fluid (1). ~ **cerebri,** sin.: *Apeductul Sylvius,* canal care uneşte ventriculul al III-lea cu ventriculul al IV-lea şi prin care circulă lichid cefalorahidian (1). ~ **vestibuli,** canal al vestibulului urechii deschis înapoia porţiunii petroase a osului temporal; conţine un canal endolimfatic şi o mică venă (1).

**Ar.** Simbolul argonului (5).

**Araban.** Polimer de 1-arabinoză, în care moleculele de pentoză sînt legate încrucişat prin legături α-1,5-glicozidice şi α-1,3-glicozidice (5).

**Arabinoză.** Monozaharid cu 5 atomi de carbon, prezentînd forma piranozică sau furanozică. Se găseşte în natură foarte rar, sub formă liberă (D-arabinoză); într-o serie de fructe se întîlneşte sub formă polimerizată (L-arabani) (5).

**Arachnida** (gr. *arachne* = arahnidă). Clasă din încrengătura *Arthropoda,* din care fac parte acarienii, păianjenii şi scorpionii (31).

**Arachnoidea** (gr. *arachnoeides* = asemănător pînzei de păianjen), sin.: *Arahnoida.* Membrana mijlocie din cele trei meninge care acoperă creierul şi măduva spinării. Are o structură fină, urmînd pia mater în fiecare şanţ şi în jurul fiecărei circumvoluţii. Este separată de pia mater prin spaţiul subarahnoidian, în care se află lichidul cefalorahidian. Topografic se împarte în *Arachnoidea encephali* şi *Arachnoidea spinalis* (1).

**Arafism** (*a-* + gr. *rhaphe* = cusătură). Lipsa formării fisurii intermisferice cerebrale (26).

**Arahno-** (gr. *arachne* = păianjen). Prefix care introduce în termenii compuşi asemănarea cu pînza de păianjen (32).

**Arahnodactilie** (*arahno-* + *daktylos* = deget), sin.: *Acromacrie, Dolicostenomelie.* Deformaţie congenitală caracterizată prin alungirea şi subţierea excesivă a degetelor, care apar asemănătoare picioarelor unui păianjen (24).

**Arahnoidă** (*arahno-* + gr. *eidos* = formă). *Arachnoidea.*

**Arahnoidită** (*arahno-* + gr. *eidos* = formă + *-ită*). Inflamaţia subacută sau cronică a arahnoidei, de tip fibroplastic, chistic sau mixt, cu formarea, între aceasta şi pia mater, a unor aderenţe care blochează sau îngreuiază circulaţia lichidului cefalorahidian, exercitînd o comprimare asupra formaţiunilor vecine. După teritoriul afectat se disting: a.cerebrală, a.optochiasmatică, a.de fosă cerebrală posterioară, a.spinală (27). ~ **adezivă circumscrisă,** Arahnoidită cronică circumscrisă. ~ **cronică**

**circumscrisă,** sin.: *Arahnoidită adezivă circumscrisă,* inflamație cronică interesînd numai o zonă limitată a leptomeningelor, dar care determină o reacție citoalbuminică în lichidul cefalorahidian (8). ~ **cronică pseudotumorală,** inflamație cronică a leptomeningelor de la baza creierului sau de pe convexitate, care determină o reacție citoalbuminică a lichidului cefalorahidian, însoțită de un sindrom de hipertensiune intracraniană, care pretează la confuzie cu o tumoare cerebrală (8). ~ **optochiasmatică,** varietate topografică de arahnoidită, de cele mai multe ori fibrochistică, dezvoltată la nivelul cisternei optochiasmatice (26).

**Arahnoze.** Denumire generică dată stărilor patologice determinate, la animale sau om, de artropodele din clasa *Arachnida* (31).

**Aran.** Forma superioară de ozon ($O_3$, $O_4$, $O_5$ etc.), pe baza căreia Curry a enunțat ipoteza sa cu privire la acțiunea climei asupra organismelor (4).

**Aran,** François Amilcar, 1817—1861. **Cancer** ~, sin.: *Cancer verde, Cloroleucoză, Clorom,* tumoare mieloblastică, întîlnită de obicei la copii, cu localizare mai ales orbitară și însoțită de exoftalmie; țesutul acestei tumori arată pe secțiunile proaspete o culoare verde datorită verdoperoxidazei (2; 19).

**Aran-Duchenne** (Aran, François Amilcar, 1817—1861; Duchenne, Guillaume Benjamin, 1806—1875). **Amiotrofia** ~, sin.: *Sindromul Aran-Duchenne,* sindrom clinic caracterizat prin atrofia mușchilor mici ai mîinilor în legătură cu alterări ale coarnelor anterioare ale măduvei (2; 27). **Sindromul** ~, *Amiotrofie* Aran-Duchenne.

**Arantius** (Aranzio), Giulio Cesare, 1530—1589. **Canalul** ~, *Ductus venosus arantii.* **Ductus venosus arantii,** sin.: *Canalul Arantius,* canal care face legătura, la embrion, între vena ombilicală și vena cavă inferioară și care persistă sub forma unui ligament (1). **Ligamentul** ~, sin.: *Chorda ductus venosi, Ligamentum venosum,* cordon fibros rezultat din obliterarea canalului venos Arantius, situat în fisura omonimă de pe fața inferioară, viscerală, a ficatului (1). **Nodulii** ~, vezi *Noduli valvularum semilunarium.* **Ventriculul** ~, depresiune situată la extremitatea posterioară a celui de al IV-lea ventricul (1).

**Arbo.** Abreviere pentru *Arthropod-borne* (22).

**Arbor vitae.** 1. Aspectul arborescent al substanței albe, vizibil pe secțiunile mediale ale cerebelului (1). 2. Plici ale mucoasei colului uterin, denumite și *plicae palmatae cervicis* (1).

**Arbore bronșic.** Componenta plămînului formată din bronhii și bronhiole (34).

**Arbovirusuri.** Grup de virusuri transmise în special prin intermediul artropodelor (țînțari, căpușe, artropode), provocînd de obicei afecțiuni ale sistemului nervos (encefalite de căpușe, encefalite de țînțari, denga etc.) (22).

**A.R.C.** Vezi Principiul A.R.C.

**Arc.** (lat. *arcus* = arc, boltă). *Arcus.* ~ **anastomotic,** arc vascular care unește două vene sau două artere (1). ~ **aortic dublu,** anomalie a celui de al 4-lea arc visceral embrionar, constînd din apariția a două arcuri aortice sau a unui inel aortic (1). **Arcurile aortice.** Denumirea celor 6 perechi de arcuri vasculare embrionare care înconjură faringele, fiind conținute în grosimea arcurilor viscerale. La om, al 4-lea arc stîng devine o parte a circulației sistemice, iar perechea a 6-a este încorporată în circulația pulmonară (1). ~ **axilar,** fîșie musculară inconstantă, situată în axilă, care leagă mușchii: *latissimus dorsi* sau *teres major* cu *pectoralis major* (1). ~ **branhial,** denumire pentru arcurile viscerale ale embrionului vertebratelor superioare (1). **Arcuri carpiene.** Conexiuni vasculare între arterele radială și ulnară situate pe fețele dorsală și ventrală ale carpului (1). ~ **cervical,** comunicare între al 2-lea și al 6-lea arc visceral embrionar, făcînd parte din regiunea cervicală (1). ~ **cervicoobturator** (Ménard), linie curbă care unește, pe clișeul radiografic, marginea inferioară a gîtului femural cu marginea superioară a găurii obturatoare. În luxațiile și subluxațiile șoldului, linia este discontinuă (arcul este rupt) (24). ~ **de contact,** porțiunea mușchiului oculomotor dintre inserția sclerală și cea orbitară, care stă în contact cu globul ocular (28). ~ **cornean juvenil,** Embriotoxon. ~ **cornean senil,** Gerontoxon. ~ **cortical renal,** substanța renală care se întinde de la o coloană la alta și înconjură baza piramidei (1). ~ **duplex,** în stomatologie, piesă intermediară din oțel, în formă de arc, montată la capătul brațului de tur și care transmite turațiile de la arcul în spirală la piesa de mînă (38). ~ **de expansiune,** dispozitiv ortodontic metalic, elastic cu care se realizează lărgirea arcului și a spațiilor interdentare (38). ~ **facial,** aparat stomatologic folosit pentru determinarea poziției condililor, a distanței intercondiliene și a poziției punctului interincisiv, în vederea stabilirii ocluziei centrate, după care se realizează montarea modelelor în articulator, pentru obținerea unor proteze individualizate la edentații totali. *Varietăți:* arc facial gotic, arc facial în „V" (38). **Arcuri faringiene.** Arcuri viscerale. ~ **femural profund,** bandă de fibre conjunctive care își au originea aparentă în fascia transversală, se arcuiesc peste teaca femurală și se prind de mijlocul ligamentului inghinal și de linia

pectinee (1). ~ **fesier,** Arc gluteal. ~ **frontal,** în anatomia comparată, inelul format de oasele presfenoid, orbitosfenoid şi frontal (1). ~ **gluteal,** sin. : *Arc fesier,* deschidere în fascia gluteală care permite trecerea vaselor şi nervilor gluteali (1). ~ **hemal,** în anatomia comparată, inelul inferior al vertebrei tipice care înconjură porţiunea primară a sistemului vascular. La om, acest arc este format de corpul vertebrei împreună cu coastele şi sternul (1). ~ **hipocordal,** condensare de mezenchim care formează benzi ce unesc capetele ventrale ale proceselor neurale embrionare ale vertebrelor cervicale; are caracter temporar, cu excepţia primului segment cervical, care se transformă în arcul ventral al atlasului (1). ~ **jugular,** venă comunicantă între venele jugulare anterioare situate în spaţiul suprasternal (1). ~ **lombocostal,** sin. : *Arcul Haller,* arc ligamentos întins de la coasta a 12-a pînă la prima vertebră lombară, servind ca loc de inserţie diafragmului. Arcul lombocostal lateral (*arcus lumbocostalis lateralis*) corespunde muşchiului patrat lombar; arcul lombocostal medial (*arcus lumbocostalis medialis*) corespunde muşchiului psoas mare (1). ~ **maxilar,** Arc palatomaxilar. ~ **nazal,** arcul format de oasele nazale şi procesele nazale ale oaselor maxilare superioare (1). ~ **neural.** 1. În anatomia comparată, denumirea inelului superior al vertebrelor tipice, care include în el canalul neural (1). 2. Termen folosit uneori pentru arcul vertebral, la adult (1). ~ **occipital.** 1. În anatomia comparată şi embriologie, inelul format de oasele basioccipital, exooccipital şi supraoccipital (1). 2. Linia curbă care uneşte punctul lambda cu *opisthion* (1). ~ **ortodontic,** dispozitiv format dintr-o tijă metalică elastică în formă de arc, care acţionează asupra dinţilor, corectînd diferitele anomalii dentomaxilare; poate acţiona : vestibular, palatinal, lingual (38). ~ **palatin,** concavitatea palatului dur care se vede în secţiune transversală (1). ~ **palatomaxilar,** sin. : *Arc maxilar,* arcul format de oasele palatin, maxilar şi premaxilar (1). ~ **parietal,** în anatomia comparată şi embriologie, inelul format de oasele basisfenoid, alisfenoid şi parietal (1). ~ **plantar,** scobitură a plantei piciorului formată prin modul de juxtapunere a oaselor tarsine şi metatarsiene. *Varietăţi:* a) a. metatarsal, boltă transversală situată în scobitura tălpii, în dreptul articulaţiei tarsometatarsiene; b) a.longitudinal medial, determinat de calcaneu, *talus,* navicular, cele 3 oase cuneiforme, primele 3 oase metatarsiene şi, primele 3 degete; c) a.longitudinal lateral format de calcaneu, cuboid, ultimele 2 oase metatarsiene şi degetele 4 şi 5 (1). ~ **pubian,** porţiune a strîmtorii inferioare a pelvisului, formată prin convergenţa ramurilor ischionului şi pubisului de fiecare parte (1). ~ **reflex,** baza anatomică a activităţii reflexe. Arcul reflex simplu (bineuronal, monosinaptic) se realizează prin interconectarea a doi neuroni, unul senzitiv şi altul motor, între organul receptor şi cel efector. Arcul reflex complex (polineuronal, polisinaptic) se realizează prin interconectarea mai multor neuroni (27). ~ **în spirală,** în stomatologie, piesă a braţului de tur dentar; este o spirală flexibilă din oţel, de lungimi diferite, care transmite turaţiile de la motor pînă la arcul duplex (38). ~ **supraorbital,** sin. : *Arcus superciliaris,* marginea curbă şi proeminentă a osului frontal, care formează muchia superioară a orbitei (1). ~ **tonsilar,** Istmul faringian (1). **Arcuri viscerale,** sin. : *Arcuri faringiene.* Seriile crestelor mezodermale acoperite de epiteliu, mărginind peretele lateral al regiunii orale şi faringiene a vertebratelor; în stadiul embrionar, la formele superioare, ele contribuie la geneza feţei şi gîtului (1).

*Vezi şi* : Adams, Ainsworth, Coffin, Erich, Haller, Mershon, Quintero.

**Arcadă** (lat. *arcus* = arc, buclă). Structură anatomică compusă dintr-o serie de arcuri; termen folosit mai frecvent pentru vasele de sînge (1). ~ **crurală,** *Ligamentum inguinale.* ~ **dentară,** ansamblul şirului de dinţi implantaţi în alveole pe osul maxilar (arcada superioară) sau pe mandibulă (arcada inferioară). Arcadele dentare au formă de elipse (38). ~ **dorsală a piciorului,** *Arcus venosus dorsalis pedis.* ~ **femurală,** *Ligamentum inguinale.* ~ **pubiană,** *Arcus pubis.*

*Vezi şi* : Douglas, Haller, Riolan.

**Arcé,** José. **Procedeul** ~, procedeu pentru cura prin capitonaj a cavităţii reziduale după extirparea unui chist hidatic pulmonar (11).

**Arcé-Alivisatos. Metoda** ~, metodă pentru abordarea chistului hidatic pulmonar după efectuarea unui pneumotorax preoperator (11).

**Archencephalon** (*arhi-* + gr. *enkephalos* = creier). Porţiunea creierului primitiv din care se dezvoltă creierul anterior şi creierul mijlociu (1).

**Archenteron** (*arhi-* + gr. *enteron* = intestin), sin. : *Archigaster, Coelenteron, Gastrocel, Intestin primitiv, Progaster, Stomac primitiv.* Cavitate embrionară a gastrulei, căptuşită cu endoderm (1).

**Archigaster** (*arhi-* + gr. *gaster* = pîntec). *Archenteron.*

**Archinephron** (*arhi-* + gr. *nephros* = rinichi). *Pronephros.*

**Archipallium** (*arhi-* + lat. *pallium* = acoperămînt). Regiunea olfactivă a cortexului cerebral; este o parte din rinencefal şi reprezintă cea mai veche structură a cortexului (1).

**Arehistoma** (*arhi-* + gr. *stoma* = gură). Blastopor.

**Arciform** (lat. *arcus* + *forma* = formă). De formă arcuată; termen folosit în special pentru a desemna direcţia fibrelor din măduva prelungită sau unele vene şi artere ale rinichiului (1).

**Arctostaphylos uva-ursi,** sin.: *Strugurele ursului.* Plantă din familia *Ericaceae,* cu acţiune diuretică şi antiseptică urinară. Frunzele sale conţin: arbutină (glicozid), isoquercitrină (compus flavonic) şi materii tanante (13).

**Arcus** (lat. = arc), sin.: *Arc.* În anatomie, structură cu traiect curb, asemănătoare cu aceea a unui arc de cerc (1). ~ **alveolaris maxillae,** sin.: *Limbus alveolaris maxillae, Margo alveolaris maxillae,* marginea liberă, caudală, a apofizei alveolare a maxilei pe care se găsesc orificiile alveolare (1). ~ **anterior atlantis,** arcul osos anterior care uneşte cele două mase articulare ale atlasului şi care prezintă pe faţa sa posterioară o faţetă articulară pentru apofiza odontoidă a axisului (1). ~ **aortae,** sin.: *Ctrja aortică,* porţiunea transversă a aortei cuprinsă între artera aortă ascendentă şi cea descendentă (1). ~ **cartilaginis cricoideae,** porţiunea ventrală, arcuită, a cartilajului cricoid, purtînd pe feţele sale laterale — aproape de lama cricoidului — feţele articulare pentru coarnele inferioare ale cartilajului tiroid (1). ~ **costalis,** curbura corpurilor costale (1). ~ **dentalis inferior,** curbă parabolică formată de marginile ascuţite şi suprafeţele masticatoare ale dinţilor inferiori (1). ~ **dentalis superior,** curbă parabolică formată de marginile ascuţite şi suprafeţele masticatoare ale dinţilor superiori (1). ~ **glossopalatinus** sin.: *Arcus palatoglossus,* arc format din muşchiul glosopalatin acoperit cu o membrană mucoasă şi reprezentînd stîlpul anterior al istmului faringian (1). ~ **iliopectineus,** *Fascia iliopectinea.* ~ **lipoides myringis,** opacitate a timpanului în formă de arc, datorită depunerii de substanţe lipoide la persoanele în vîrstă (2). ~ **palatoglossus,** *Arcus glossopalatinus.* ~ **palatopharyngeus,** arc format de muşchiul faringopalatin, acoperit de mucoasă şi reprezentînd stîlpul posterior al istmului faringian (1). ~ **palmaris profundus,** sin.: *Arcus volaris profundus.* 1. Arc arterial format din anastomoza arterei radiale cu ramura volară profundă a arterei ulnare (1). 2. Anastomoză venoasă satelită arcului arterial palmar profund (1). ~ **palmaris superficialis,** sin.: *Arcus volaris superficialis.* 1. Arc arterial format din anastomoza capătului terminal al arterei ulnare cu o ramură superficială palmară a arterei radiale (1). 2. Anastomoză venoasă satelită arcului arterial palmar superficial (1). ~ **palpebralis inferior,** arc arterial provenit din artera palpebrală medială şi situat în pleoapa inferioară (1). ~ **palpebralis superior,** arc arterial provenit din artera palpebrală medială şi situat în pleoapa superioară (1). ~ **plantaris,** arc arterial situat în talpa piciorului şi format de anastomoza arterei plantare laterale cu ramura plantară profundă a arterei dorsale a piciorului (1). ~ **pubis,** sin.: *Arcada pubiană,* arc osos format din unirea ramurilor inferioare ale oaselor pubiene (1). ~ **superciliaris,** Arc supraorbital. ~ **tendineus fasciae pelvis,** sin.: *Linia albă a pelvisului,* porţiune îngroşată a fasciei pelviene parietale, care se întinde de la regiunea medială a corpului osului pubian la spina ischionului; fibrele porţiunii iliococcigiene ale muşchiului ridicător anal sînt ataşate acestui arc (1). ~ **tendineus musculi levatoris ani,** îngroşare fibroasă a fasciei muşchiului obturator intern, pe care se prind o parte din fibrele muşchiului ridicător anal (1). ~ **tendineus musculi solei,** arcadă tendinoasă întinsă de la linia poplitee a tibiei la capitulul fibulei şi servind drept origine fibrelor muşchiului solear (1). ~ **venosus dorsalis pedis,** sin.: *Arcada dorsală a piciorului,* anastomoză venoasă arciformă, situată subcutanat pe faţa dorsală a piciorului (1). ~ **venosus juguli,** anastomoză arciformă superficială, care uneşte venele jugulare (1). ~ **venosus plantaris,** anastomoză venoasă arciformă, care uneşte venele plantare (1). ~ **vertebralis,** arc osos format de pediculii şi lamele vertebrelor; delimitează posterior *foramen vertebrale,* în care se găseşte măduva spinării (1). ~ **volaris profundus,** *Arcus palmaris profundus.* ~ **volaris superficialis,** *Arcus palmaris superficialis.* ~ **zygomaticus,** arc osos format de apofiza zigomatică a osului temporal şi procesul temporal al osului zigomatic (1).

**A.R.D.** Abreviere pentru *Acute respiratory diseases* (22).

**Ardei.** *Capsicum annum.*

**Area** (lat. = suprafaţă, arie), sin.: *Arie.* 1. Regiune delimitată a unei suprafeţe (1). 2. Parte structurală sau funcţională a cortexului cerebral (1). ~ **aortica,** arie situată în cel de al II-lea spaţiu intercostal drept, parasternal, unde se ascultă cel mai bine zgomotele orificiului aortic (1). ~ **centralis,** arie circulară a retinei în centrul căreia se află *fovea centralis* (1). ~ **choroidea,** porţiune a creierului embrionar, sediul viitorului plex coroid al ventriculului al III-lea (1). ~ **cochleae,** sin.: *Foseta cohleară,* depresiune a meatului auditiv intern, care are raport cu cohlea (1). ~ **cribrosa,** mic spaţiu perforat, situat în meatul auditiv intern prin care trec filamentele nervului acustic (1). ~ **cribrosa papillae renalis,** suprafaţa prin care canalele papilare ale pira-

midei renale se deschid în calicele mici (1). **Areae gastricae.** Mici cîmpuri ale cutelor şi depresiunilor mucoasei gastrice (1). ~ **intercondylaris anterior tibiae,** sin.: *Fossa intercondylica anterior, Suprafaţa prespinală a tibiei,* depresiunea situată între porţiunile anterioare ale suprafeţelor articulare de pe condilii tibiei (1). ~ **intercondylaris posterior tibiae,** sin.: *Fossa intercondylica posterior, Suprafaţa retrospinală a tibiei,* depresiunea situată între extremităţile posterioare ale suprafeţelor articulare superioare ale tibiei (1). ~ **nervi facialis,** porţiune din fundul meatului acustic intern, unde nervul facial intră în canalul facial (1). ~ **olfactoria,** *Substantia perforata anterior.* ~ **paraterminalis,** spaţiu pe faţa medială a emisferelor cerebrale embrionare (1). ~ **parolfactoria,** Aria Broca, vezi Broca. ~ **postrema,** arie îngustă în peretele lateral al ventriculului al IV-lea, separată de *ala cinerea* prin *funiculus separans* (1). ~ **subcallosa,** Aria Broca, vezi Broca. ~ **vasculosa,** porţiune din aria opacă a embrionului unde apar vasele sanguine (1). ~ **vestibularis,** sin.: *Aria acustică, Trigon acustic,* arie triunghiulară situată lateral de şanţul limitant, cuprinzînd nucleii terminali ai nervului vestibular (1). ~ **vestibularis inferior,** foseta vestibulară inferioară sau saculară a meatului auditiv intern (1). ~ **vestibularis superior,** foseta vestibulară superioară sau utriculoampulară a meatului auditiv intern (1). ~ **vitelina,** zonă externă avasculară a ariei opace a embrionului, formată din ectoderm şi endoderm (1).
*Vezi şi*: Martegiani.

**Areca catechu.** Palmier care se cultivă în sudul Asiei şi India. Seminţele — nucile de Arec — intră în compoziţia betelului, preparat folosit de indigeni ca sialogog şi euforizant. Principiul activ din nucile de Arec este arecolina, alcaloid parasimpaticomimetic folosit ca antihelmintic în medicina veterinară (14).

**Arecolină.** Alcaloid izolat din nucile de *Areca catechu* (13).

**Areflexie** (*a-* + *reflex*). Lipsa reflexelor (15).

**Arenoblastom** (gr. *arrhen* = bărbat + *blastos* = germen + *-oma*), sin.: *Andreioblastom, Arenom.* Adenom ovarian secretant, virilizant, alcătuit din elemente gonadice imature şi avînd posibilităţi de malignizare reduse; apare la femei în timpul activităţii genitale (2).

**Arenogenic** (gr. *arrhen* = bărbat + *gennan* = a produce). Producător de urmaşi exclusiv de sex masculin (7).

**Arenom** (gr. *arrhen* = bărbat + *-oma*). Arenoblastom.

**Areola** (dim. lat. *area* = suprafaţă, arie). Areolă. ~ **mammae,** sin.: *Arie papilară,* arie pigmentată în jurul mamelonului (1).

**Areolă,** sin.: *Areola.* 1. Interstiţiu sau spaţiu mic într-un ţesut (1). 2. Suprafaţă inelară colorată sau pigmentată în jurul unei formaţiuni anatomice sau a unei leziuni (sin.: *Halou*) (1). 3. Partea irisului care include pupila (1). ~ **ombilicală,** inel pigmentat care înconjură ombilicul la unii indivizi (1). ~ **vaccinală,** sin.: *Arie vaccinală,* zonă de congestie şi infiltraţie, uneori cu aspect erizipelatos, care apare în jurul veziculei vaccinale în a 7-a zi de la vaccinarea antivariolică, prin transformarea aulei vaccinale (8).

**Areometru** (gr. *araios* = puţin dens + *metron* = măsură). Instrument care serveşte la determinarea densităţii lichidelor şi care funcţionează pe baza principiului lui Arhimede (6).

**Argas.** Gen de căpuşe din familia *Argasidae,* clasa *Arachnida. Specii mai importante*: *A.persicus* (sin.: *A.miniatus*), întîlnit mai ales la păsări, la care transmite anumite spirochetoze, dar şi la om, la care determină o iritaţie locală însoţită de edem; *A.reflexus*; *A.magnus* (31).

**Argentafin,** sin.: *Argirofil.* Care are afinitate pentru sărurile de argint (2).

**Argentafinom.** Neoplasm alcătuit din celule argentafine derivate din celulele Kulchitsky din tractul gastrointestinal (16).

**Arginază.** Enzimă care catalizează hidroliza argininei cu producere de uree, avînd ca factori intermediari ornitina şi citrulina (5; 15).

**Arginină,** sin.: *Acid δ-guanido-α-aminovalerianic.* Aminoacid diaminomonocarboxilic, prezent în albumina serică, în mugurii şi în seminţele de brad, de pin, de salcîm, de arahide etc.; este un aminoacid esenţial pentru multe animale (cîine, porumbel, şobolan etc.), nu însă şi pentru om. În organism participă la ciclul ornitină-arginină-citrulină, care este producătorul major de uree, proces catalizat de arginaza hepatică (5).

**Argint.** Simbol Ag. Metal alb, maleabil, cu număr atomic 47 şi greutate atomică 107,87. Concentraţiile mici sînt bacteriostatice prin acţiune toxică enzimatică, cele mari sînt bactericide prin precipitarea proteinelor. În terapeutică se utilizează nitratul de argint şi preparate coloidale de argint (protargol, colargol) (14). ~ **coloidal,** vezi Colargol. ~ **proteinic,** Protargol. ~ **vitelinic,** Argirol.

**Argipresină.** Vasopresina (hormon antidiuretic retrohipofizar) umană. Are structură peptidică, conţinînd 9 aminoacizi, dintre care este caracteristică arginina din poziţia 8. A fost obţinută şi prin sinteză (14).

**Argiriază,** sin.: *Argirie, Argiroză.* Intoxicaţie cu argint (săruri de argint), în general de origine medicamentoasă sau profesională. Se manifestă prin înnegrirea teritoriilor din organism

expuse la lumină, datorită formării unui precipitat de albuminat de argint și prin leziuni renale, hepatice, pulmonare (23). ~ **conjunctivală,** impregnație brună a conjunctivei prin folosirea abuzivă de instilații cu preparate argentice (28). ~ **cutanată,** sin.: *Melanocianoderma,* pigmentație argentică de culoare brună-albăstruie, datorită fixării particulelor foarte fine de argint la nivelul pielii sau mucoaselor (12).

**Argirie.** Argiriază.

**Argirofil.** Argentafin.

**Argirol,** sin.: *Argint vitelinic.* Compus al argintului cu o fosfoproteidă din gălbenușul de ou (20%Ag). În soluții și unguente are proprietăți antiseptice locale (13).

**Argiroză.** Argiriază.

**Argon.** Simbol Ar. Gaz inert prezent în atmosferă, având numărul atomic 18 și greutatea moleculară 39,948 (5).

**Argyll Robertson.** Vezi Robertson.

**Arhi-** (gr. *arche* = prim, început). Prefix care introduce în termenii compuși sensul de primordial (32).

**Arhinia** (*a-* + gr. *rhis* = nas + *-ia*). Absența nasului (1).

**Ariboflavinoză.** Sindrom produs de lipsa riboflavinei din alimentație și caracterizat prin tulburări epiteliale (cheilite, glosite, dermatite seboreice ale feței, keratite etc.) (32).

**Arie.** *Area.* ~ **acustică,** *Area vestibularis.* ~ **apicală,** zonă din jurul porțiunii apicale a rădăcinii dentare (38). **Arii de asociație.** 1. Denumire folosită pentru desemnarea ariilor corticale care se presupune că fac conexiuni numai cu cealaltă parte a cortexului (1). 2. Denumire folosită în prezent pentru a desemna mai multe dintre ariile de proiecție primară (1). ~ **auditopsihică,** aria de asociație auditivă a cortexului temporal, corespunzînd ariei 42 Brodmann (1). ~ **auditosenzorială,** sin.: *Cortex auditiv,* aria proiecției auditive pentru fibrele venite în special din nucleul geniculat medial și corespunzînd ariei 41 Brodmann (1). ~**bucofaringiană,** parte a discului embrionar situată anterior de procesul encefalic și lipsită de mezoderm; reprezintă un mugure al membranei bucofaringiene (1). ~ **calcarină,** Arie de proiecție vizuală. ~ **cardiogenică,** regiune din mezodermul splanhnic al părții anterioare a discului embrionar unde începe să se dezvolte inima (1). ~ **de contact interdentar,** locul unde suprafața coroanei unui dinte atinge coroana dintelui vecin. La început este un punct care, pe măsura înaintării în vîrstă și sub influența factorilor funcționali, devine o linie și apoi o suprafață de contact (39). ~ **cortexului motor,** Aria motorie. ~ **dermatomeră,** fîșie circulară de tegument inervată de un nerv spinal segmentar (1). ~ **embrionară,** sin.: *Aria germinativă, Blastoderm embrionic, Disc embrionar, Disc germinal,* parte a blastodermului din care se dezvoltă embrionul propriu-zis (1). ~ **germinativă,** Arie embrionară. ~ **infracohleară,** porțiunea postero-inferioară a regiunii cohleare a capsulei otice (1). ~ **infranazală,** partea ventrală a procesului nazal median cuprinsă între procesele globulare; formează septul mobil al nasului (1). ~ **limitrofă,** *Zona limitrophica.* ~ **mezobranhială,** regiunea ventralo-mediană faringiană situată la embrion între arcurile viscerale (1). ~ **motorie,** sin.; *Aria cortexului motor, Aria piramidală, Nucleul analizorului motor,* girul precentral care conține centrii mișcărilor voluntare corespunzînd ariei 4 Brodmann; histologic se caracterizează prin prezența celulelor Betz (1). **Arii motorii extrapiramidale.** Porțiuni ale cortexului cerebral în care-și au originea fibrele extrapiramidale; cele mai importante corespund ariilor 5, 6, 19, 22, Brodmann (1). ~ **nazală,** ectodermul ventro-lateral subțire al proceselor frontonazale embrionare, de la care pornesc placodele olfactive (1). ~ **ovală Flechsig,** *Fasciculus septomarginalis.* ~ **papilară,** *Areola mammae.* ~ **parastriată,** aria vizuală de asociație a cortexului occipital care înconjură imediat aria vizuală; corespunde ariei 18 Brodmann (1). ~ **peristriată, arie** de asociație vizuală a cortexului occipital care înconjură aria parastriată și se întinde spre marginile lobului occipital; este a doua arie concentrică în jurul cortexului vizual și corespunde ariei 19 Brodmann (1). ~ **piramidală,** Arie motorie. ~ **piriformă,** arie alcătuită din girul olfactiv lateral, partea anterioară a girului hipocampului și uncusul (1). ~ **portală,** Sp ațiul portal. ~ **precomisurală,** Corpul paraterminal. ~ **premotorie,** aria motorie extrapiramidală corticală principală, situată imediat anterior de aria motorie, de care diferă histologic prin absența celulelor Betz; corespunde ariei 6 Brodmann (1). ~ **preoptică,** sin.: *Regiunea preoptică,* mică regiune a hipotalamusului situată rostral, anterior de lobul optic; stimularea ei produce contracțiile vezicii urinare și alte efecte parasimpatice (1). ~ **pretectală,** arie corticală situată rostral față de coliculul superior și lateral față de comisura posterioară; primește fibre de la tractul optic (1). ~ **de proiecție,** arie corticală legată de centrii nervoși inferiori prin fibre de proiecție (1). **Arii de proiecție primară.** Zone din cortexul cerebral în care se termină ultimii neuroni ai căilor senzitive și senzoriale (1). ~ **de proiecție vizuală,** sin.: *Aria calcarina, Aria striată, Aria vizuală, Aria vizuosenzorială, Cortex vizuosenzorial,* centrii corticali receptori ai impulsurilor vizuale

localizați în pereții și marginile fisurii calcarine; corespund ariei 17 Brodmann (1). ~ **senzorială,** arie a cortexului cerebral în care sînt percepute senzațiile (1). ~ **septală,** Corpul paraterminal. ~ **somestetică,** sin.: *Nucleul analizorului senzitiv,* centri receptori pentru senzațiile proprioceptive și exteroceptive, situați în girul postcentral; corespund ariilor 1, 2, 3 Brodmann (1). ~ **somestetopsihică,** arie somestetică de asociație a cortexului cerebral parietal (1). ~**striată,** Aria de proiecție vizuală. ~**vaccinală,** Areolă vaccinală. **Arii viscerocutanate.** Arii ale pielii și viscerelor corespunzătoare diferitelor segmente spinale (1). ~ **vizuală,** Aria de proiecție vizuală. ~ **vizuopsihică,** sin.: *Cortex vizuopsihic,* aria de asociație vizuală a cortexului occipital, care înconjură aria de proiecție vizuală; este alcătuită din aria parastriată și aria peristriată (1). ~ **vizuosenzorială,** Aria de proiecție vizuală. ~ **vocală,** porțiune a glotei care se întinde între corzile vocale (1).

*Vezi și*: Broca, Brodmann, Kiesselbach, Obersteiner-Redlich.

**Arierație.** Neologism care exprimă o rămînere în urmă a dezvoltării psihice (35).

**Ariev. Operația ~,** plombarea cavităților osoase din osteomielita cronică cu ajutorul transplantelor musculare pediculate (24).

**Aril-.** Prefix pentru desemnarea unui radical din seria aromatică (5).

**Arinencefalie** (*a-* + gr. *rhis* = nas + *enkephalos* = creier). Formă de anencefalie parțială în care există o lipsă totală sau parțială a rinencefalului (1).

**Aritenoepiglotic.** Care se referă la cartilajul aritenoid și la epiglotă (1).

**Aritenoid** (gr. *arytaina* = lingură + *eidos* = formă). Vezi *Cartilago arytenoidea.*

**Aritenoidectomie** (*aritenoid* + gr. *eidos* = formă + *ektome* = excizie). Intervenție chirurgicală prin care se extirpă cartilajul aritenoid al laringelui, pentru a favoriza respirația deficientă în diplegia laringiană respiratorie a mușchilor abductori ai glotei (30).

**Aritenoidită** (*aritenoid* + gr. *eidos* = formă + *-ită*). Inflamație acută sau cronică a cartilajului aritenoid al laringelui, consecutivă unei expuneri bruște la frig (îngurgitare rapidă a unui lichid prea rece) sau unei infecții reumatismale (28).

**Aritenoidopexie** (*aritenoid* + gr. *eidos* = formă + *pexis* = fixare). Intervenție chirurgicală constînd din imobilizarea unui cartilaj aritenoidian la cartilajul tiroidian, operație prin care se lărgește glota respiratorie și se favorizează respirația; se practică în diplegia laringiană a mușchilor abductori ai glotei (30).

**Aritmie** (*a-* + gr. *rhythmos* = ritm). Dereglare a ritmului cardiac normal, care poate rezulta prin tulburarea formării stimulului, de tip normotop sau heterotop, prin tulburarea conducerii stimulului sau prin mecanisme mixte (10). ~ **extrasistolică,** aritmie datorită producerii de extrasistole (10). ~ **fazică,** tip de aritmie sinuzală, asemănătoare celei respiratorii, dar independentă de respirație (10). ~ **nodală,** Ritm atrioventricular. ~ **respiratorie,** tip de aritmie sinuzală, prezentînd o succesiune de rărîri și accelerări ale frecvenței cardiace în expirație, respectiv în inspirație (10). ~ **sinuzală,** neregularități ale frecvenței ritmului sinuzal normal, consecutive modificărilor tonusului vegetativ (10).

**Aritmofobie** (gr. *arithmos* = număr + *phobos* = frică). Fobia numirii cifrelor (35).

**Aritmomanie** (gr. *arithmos* = număr + *mania* = nebunie). Tendință obsedantă de a număra sau de a socoti (35).

**Arloing,** Saturnin, 1846—1911. **Fenomenul ~,** cortegiu simptomatic constînd din hipotensiune brutală, dispnee, tahicardie urmată eventual de moarte subită, observat la animalele tuberculoase cărora li s-a făcut o injecție intravenoasă de bacili Koch (34).

**Armsby. Procedeul ~,** procedeu de cură a herniei inghinale prin invaginarea sacului nerezecat și coaserea lui la canalul inghinal și la peretele ventral al abdomenului (11).

**Armstrong.** Charles. **Boala ~,** Coriomeningita limfocitară benignă.

**ARN.** Abreviere pentru Acid ribonucleic (17).

**Arndt-Schulz** (Arndt, Rudolf, 1833—1900; Schulz, Hugo, 1853—1932). **Legea ~,** excitația slabă stimulează procesele biologice, cea mijlocie le provoacă, cea puternică le încetinește, iar excitația foarte puternică le oprește (24).

**Arneth,** Joseph. **Formula ~,** vezi Formula leucocitară.

**Arnica montana.** Plantă din familia *Compositae*; florile conțin un ulei esențial și carotinoide, avînd acțiune simpaticomimetică, ocitocică și antihistaminică (13).

**Arning,** E. **Careinoid ~,** formă mixtă a bolii Bowen, în care, pe lîngă placardele tipice, se adaugă sau se suprapun placarde de epitelioame pagetoide (12).

**ARNm.** Abreviere pentru Acid ribonucleic mesager (17).

**Arnold,** Friedrich, 1803—1890. **Ganglionul otic ~,** *Ganglion oticum.* **Nervul ~.** 1. Ramura auriculară a nervului vag. (1). 2. Nervul occipital mare, ramura posterioară a celei de a doua perechi de nervi spinali (sin.: *Nervus occipitalis major*) (1).

**Arnold,** Julius, 1835—1915. **Corpusculii ~,** fragmente sau umbre de eritrocite în frotiul de sînge periferic (19

**Arnold-Chiari** (Arnold. Julius, 1835—1915; Chiari, Hans, 1851—1916). **Sindromul ~,** malformație congenitală rară din grupul disrafiilor, caracterizată prin lipsa de sudură sau absența primelor arcuri vertebrale posterioare cervicale, cu hernierea bulbului și a unei părți din cerebel spre porțiunea superioară a canalului rahidian cervical. Se manifestă prin sindrom de hipertensiune intracraniană cu hidrocefalie, sindrom cerebelos, semne de leziune de nervi cranieni și de compresiune bulbară sau chiar medulară (27).

**ARNr.** Abreviere pentru Acid ribonucleic ribozomal (17).

**ARNs.** Abreviere pentru Acid ribonucleic solubil (17). **~ aminoacil,** complex a cărui constituire traduce prima etapă în specificarea unei proteine. Este rezultatul primei etape de traducere a mesajului genetic în secvența peptidică specifică (17).

**ARNt.** Abreviere pentru Acid ribonucleic de transport (17).

**Arnulf,** G. **Procedeul ~,** procedeu prin care se încearcă ameliorarea circulației miocardice prin rezecția plexului preaortic (11).

**Aromatizant alimentar.** Substanță corectivă olfactivă adăugată unor produse alimentare; sînt preferate substanțele aromatizante naturale; cele sintetice se permit limitat, pe baza unui aviz sanitar (20).

**Arrectores pilorum.** Fine fibre musculare, involuntare, atașate de foliculii piloși; prin contracție ridică firele de păr („piele de găină") (1).

**Arrhenius-Madsen. Teoria ~,** teorie asupra mecanismului reacției antigen-anticorp, care este considerată ca o reacție reversibilă de tipul reacțiilor ce au loc între o bază slabă și un acid slab (3).

**Arsen,** sin.: *Arsenic.* Simbol As. Metal cenușiu, cu miros de usturoi, practic inert față de materia vie și avînd numărul atomic 33 și greutatea atomică 74,922. Compușii arsenicului sînt toxici, putînd da, prin inhalare sau absorbție, intoxicații de obicei profesionale. Unii compuși organici au proprietăți chimioterapice față de spirochete, diferite specii de tripanozome, plasmodiul malariei și amiba dizenterică. Vezi și Intoxicația cu arsenic (9; 14).

**Arsenic.** Arsen.

**Arsenicism.** Vezi Intoxicația cu arsenic.

**Arsenoxizi.** Compuși organici ai arsenului, cu formula generală R-As = 0; sînt folosiți limitat ca medicamente antisifilitice, fiind relativ toxici (14).

**Arsin.** Denumire pentru difenilclorarsin sau clorura de difenilarsin, gaz de luptă pe bază de arsenic, vezicant și cu efect iritant asupra mucoasei nasului și gîtului (23).

**Arsonvalizare,** sin.: *D'Arsonvalizare, Teslaizare.* Aplicarea curenților de înaltă frecvență după principiile și aparatura stabilită de d'Arsonval. Este folosită în afecțiunile de suprafață, ca cicatrice dureroase, algii superficiale, cosmetică (4).

**Arsură.** Leziune alterativă a tegumentelor sau mucoaselor, provocată de agenți externi, fizici sau chimici, care produc coagularea proteinelor și pun în libertate proteaze cu acțiune litică asupra hematiilor, apărînd ca urmare fenomene nervoase și stare de intoxicație. Leziunile sînt de 4 grade: gradul I (a. superficială) — hiperemie; gradul al II-lea (a.intermediară) — flictene cu lichid transparent sau opalin; gradul al III-lea (a.profundă) — necroză și escare; gradul al IV-lea — carbonizare (2).

**Artefact.** 1. Modificare citomorfologică sau tinctorială în diferite celule, produsă artificial prin manoperele de preparare a frotiurilor sau secțiunilor (19). 2. Fenomen artificial apărut în cursul unei investigații sau explorări (36).

**Artemisia absinthium,** sin.: *Pelin.* Plantă din familia *Compositae* întrebuințată ca tonic amar și stomahic; frunzele și vîrfurile înflorite conțin un ulei esențial, bogat în tujon și principii amare (13).

**Arteră** (lat. *arteria* = arteră). *Arteria.* **~ arciformă,** ramură a arterei renale interlobare care, împreună cu alte ramuri similare, formează arcuri arteriale situate la baza piramidei renale (1). **~ axială,** prima arteră principală apărută în dezvoltarea mugurelui unui membru (1). **~ epistaxisului,** denumire a arterei sfenopalatine, foarte frecvent lezată la hipertensivi, producînd sîngerare nazală abundentă (30). **Artere „în fir de argint".** Vezi Arteriopatie hipertensivă. **Artere „în fir de cupru".** Vezi Arteriopatie hipertensivă. **~ helicină,** vas spiral care se golește în sinusurile cavernoase ale țesutului erectil (1). **~ hialoidă,** la embrion, prelungirea anterioară a arterei centrale a retinei care traversează corpul vitros pentru a se ramifica pe suprafața posterioară a capsulei lenticulare (1). **~ intralobulară,** denumire pentru artera situată în lobulul unui organ (1). **~ nutritivă,** arteră care irigă un os (1). **~ omfalomezenterică,** Artera vitelină. **~ radiculară,** vas care irigă măduva spinării și care pătrunde în aceasta o dată cu rădăcinile nervoase anterioare și posterioare (1). **~ stapedială,** arteră prezentă în urechea mijlocie la embrion

(1). ~ **terminală,** vas arterial fără ramuri sau anastomoze (1). ~ **venoasă,** arteră care transportă sînge venos (de ex. arterele pulmonare) (1). ~ **vitelină,** sin.: *Artera omfalomezenterică,* artera care trece de la sacul embrionar spre aorta primitivă a embrionului (1).

**Arterenol.** Noradrenalină.

**Arteria,** sin.: *Arteră.* Vas care transportă sîngele de la inimă, avînd pereții compuși din trei pături: externă (adventicea), formată din țesut conjunctiv și fibre elastice; mijlocie (media), compusă din fibre musculare sau elastice; internă (intima), căptușită cu endoteliu și care conține fibre colagene și elastice (1).

TABELUL ARTERELOR (1)

**Abrevieri:** A. și a. = *arteria, arteriae,* artera, arterele; m. = *musculus, musculi,* mușchiul, mușchii; n. = *nervus, nervi,* nervul, nervii; r. = *ramus, rami,* ramura, ramurile.

**A.alveolares superiores anteriores** — origine: *a.infraorbitalis*; ramuri: *r.dentales,* r.antrală; distribuție: dinții incisivi superiori și canini, mucoasa sinusului maxilar.

**A.alveolaris inferior** — origine: *a.maxillaris*; ramuri: *r.mylohyoideus,* r. linguală, *r.dentales, r.mentalis,* r.incisivă; distribuție: *m.mylohyoideus,* mucoasa bucală, dinții inferiori, mandibulă, gingie.

**A.alveolaris superior posterior** — origine: *a.maxillaris*; ramuri: *r.dentales,* r.antrală, r.alveolară, r.musculară; distribuție: *m.buccinator,* dinții molari superiori și premolari, gingia, mucoasa sinusului maxilar.

**A.angularis** — origine: *a.facialis*; ramuri: r.musculare, r.lacrimală, r.terminală; distribuție: *m.orbicularis oculi, m.nasalis,* capul angular al *m.quadratus labii superiores, m.procerus,* sacul lacrimal, anastomoză cu ramura dorsală nazală a arterei oftalmice.

**A.anonyma.** *Truncus brachiocephalicus.*

**A.aorta** — origine: *ventriculus sinister*; porțiuni: *arcus aortae, aorta thoracica, aorta abdominalis*; ramuri: *a.coronaria cordis dextra, a.coronaria cordis sinistra*; *truncus brachiocephalicus* (dreapta) și *a.carotis communis* și *a.subclavia* (stînga), *r.bronchiales, r.oesophagei, r.pericardiaci, r. mediastinalis, a.phrenicae superiores, a.intercostales posteriores* (III—XI), *a.subcostalis, a.phrenica inferior, a.lumbales, a.sacralis mediana, truncus coeliacus, a.mesenterica superior, a.mesenterica inferior, a.suprarenalis media, a.renalis, a.testicularis, a.ovarica, a.iliaca communis, a.iliolumbalis*; distribuție: vezi distribuția ramurilor.

**A.appendicis vermiformis** — origine: *a.ileocolica*; ramuri: r.cecală, *r.appendicularis*; distribuție: fundul ceculuí, apendicele vermiform.

**A.arcuata pedis** — origine: *a.dorsalis pedis*; ramuri: r.metatarsiene dorsale II, III și IV; distribuție: porțiunea metatarsiană dorsală a piciorului.

**A.auricularis posterior** — origine: *a.carotis externa*; ramuri: r.musculare, r.auriculară, *a.stylomastoidea, r.occipitalis,* r.parotidiene, *a.tympanica posterior, r.mastoidei* (*r.stapedius*); distribuție: *m.digastricus, m.stylohyoideus, m. sternocleidomastoideus, m.auricularis posterior, m.occipitalis, m.stapedius,* membrana și cavitatea timpanică, *antrum tympanicum,* celulele mastoidiene, canalele semicirculare, pavilionul urechii, scalpul, glanda parotidă.

**A.auricularis profunda** — origine: *a.maxillaris*; ramuri: r.meatală, r.timpanică, r.auriculară; distribuție: pielea meatului auditiv extern, suprafața externă a membranei timpanice, articulația temporomandibulară.

**A.axillaris** — origine: în continuare *a.subclavia*; ramuri: *a.thoracica suprema, a.thoracoacromialis, a.thoracica lateralis, a.subscapularis, a.circumflexa humeri anterior, a.circumflexa humeri posterior, a.brachialis*; distribuție: *m.pectoralis major, m.pectoralis minor, m.biceps brachii, m.coracobrachialis, m.triceps* (capul lung), *m.subclavius, m.deltoideus, m.serratus anterior, m.teres major, m.teres minor, m.latissimus dorsi, m.subscapularis, m.infraspinatus,* glandele mamare, articulația umărului, capul humerusului, pielea regiunii pectorale și a umărului, rețeaua acromială.

**A.basilaris** — origine: joncțiunea celor două artere vertebrale; ramuri: *a.cerebelli inferior anterior, a.labyrinthi, r. ad pontem, a.cerebelli superior, a.cerebri posterior*; distribuție: puntea, urechea internă, cerebelul, glanda pineală, vălul medular anterior, lobii temporal și occipital ai creierului.

**A.brachialis** — origine: *a. axillaris*; ramuri: *a.profunda brachii, a.collateralis ulnaris superior, a.collateralis ulnaris inferior, a.radialis, a.ulnaris*; distribuție: *m.deltoideus, m. triceps brachii, m.brachioradialis, m.biceps brachii, m.brachialis, m.coracobrachialis, m.anconeus,* corpul osului humerus, articulația cotului, antebrațul.

**A.buccalis** — origine: *a.maxillaris*; ramuri: nu are; distribuție: *m.buccinator,* pielea și mucoasa obrazului, gingia superioară.

**A.bulbi penis** — origine: *a.pudenda interna*; ramuri: r.musculară, r.glandulară, r.spongioasă; distribuția: *m.sphincter urethrae membranaceae,* glanda bulbouretrală, bulbul uretrei, *corpus spongiosum urethrae.*

**A.bulbi vestibuli** — origine: *a.pudenda interna*; ramuri: r.bulbară, r.glandulară; dis-

tribuție : glandele vestibulare mari, bulbul vestibulului.

**A.canalis pterygoidei** — origine : *a.maxillaris* ; ramuri : r.faringiană, r.auditivă, r.timpanică, r. musculare ; distribuție : porțiunea superioară a faringelui, tuba auditivă, cavitatea timpanică, *m.levalor veli palatini*, *m.tensor veli palatini*.

**A.carotis communis** — origine : *truncus brachiocephalicus* (dreapta) și *arcus aortae* (stînga) ; ramuri : *a.carotis interna*, *a.carotis externa* și, uneori, *a.thyreoidea superior*, *a.pharyngea ascendens*, *a.vertebralis* ; distribuție : regiunea gîtului și capului.

**A.carotis externa** — origine : *a.carotis communis* ; ramuri : *a.thyreoidea superior*, *a.pharyngea ascendens*, *a.lingualis*, *a.facialis* (*a.maxillaris externa*), *a.sternocleidomastoidea* (uneori), *a.occipitalis*, *a.auricularis posterior*, *a.temporalis superficialis*, *a.maxillaris* ; distribuție : porțiunea anterioară a gîtului, fața, scalpul, urechea, dura mater.

**A.carotis interna** — origine : *a.carotis communis* ; porțiuni : petroasă, cavernoasă, cerebrală ; ramuri : *r.caroticotympanici*, a.canalului pterigoidian (vidian), r.cavernoasă, r. hipofizară, r.semilunară, r.meningiană anterioară, *a.ophtalmica*, *a.cerebri anterior*, *a.cerebri media*, *a.communicans posterior*, *a.choroidea anterior* ; distribuție : porțiunea anterioară a creierului, ochii și anexele lor, fruntea, nasul, urechea internă, nervul trigemen, dura mater, hipofiza.

**A.centralis retinae** — origine : *a.ophtalmica* ; ramuri : r.nazale, r.temporale ; distribuție : retina.

**A.cerebelli inferior anterior** — origine : *a.basilaris* ; ramuri : nu are ; distribuție : porțiunea anterioară a suprafeței inferioare a cerebelului.

**A.cerebelli inferior posterior** — origine : *a.vertebralis* ; ramuri : r.bulbară, r.coroidiană, r.nucleară, r.terminală medială, r.terminală laterală ; distribuție : bulbul, plexul coroid al ventriculului al III-lea, nucleul dentat, nucleii nervilor craniali al IX-lea, al X-lea și al XI-lea.

**A.cerebelli superior** — origine : *a.basilaris* ; ramuri : r.medială, r.laterală ; distribuție : *vermis cerebelli*, suprafața superioară a cerebelului, glanda pineală, vălul medular anterior, pînza coroidiană a ventriculului al III-lea.

**A.cerebri** — origine : *a.communicans anterior*, *a.choroidea anterior*, *a.cerebri anterior*, *a.cerebri media* ; ramuri : *r.orbitales*, *r.frontales*, *r. parietales*, *r.occipitales* ; distribuție : encefalul și meningele moi.

**A.cerebri anterior** — origine : *a.carotis interna* ; ramuri : *a.communicans anterior*, *r.corticales*, *r.orbitales*, *r.frontales*, *r.parietales*, *r.centrales* ; distribuție : substanța perforată anterioară, *lamina terminalis*, ciocul corpului calos, *septum pellucidum*, capul nucleului caudat, *putamen* (lobul frontal), *globus pallidus* (lobul frontal), suprafața orbitală a lobului frontal al creierului, circumvoluțiile orbitale internă și mijlocie, lobul olfactiv, prima și a doua circumvoluție frontală, corpul calos și circumvoluția sa, comisura anterioară, capsula internă, *columna fornicis*, *precuneus*, partea superioară a circumvoluției frontale ascendente, partea superioară a circumvoluției parietale ascendente, circumvoluția parietală superioară.

**A.cerebri media** — origine : *a.carotis interna* ; ramuri : *r.corticales*, *r.orbitales*, *r.frontales*, *r.parietales*, *r.temporales*, *r.centrales*, *r.striati* ; distribuție : *putamen*, nucleul caudat, *globus pallidus*, capsula internă, a treia circumvoluție frontală, partea laterală a suprafeței orbitale a lobului frontal, circumvoluția frontală ascendentă, circumvoluția parietală ascendentă, partea inferioară a circumvoluției parietale superioare, *gyrus supramarginalis*, *gyrus angularis*, partea posterioară a primei și a celei de a doua circumvoluții temporale, suprafața laterală a lobului temporal.

**A.cerebri posterior** — origine : *a.basilaris* ; ramuri : *r.corticales*, *r.temporales*, *r.occipitales*, *r.parietooccipitales*, *r.centrales*, *r.choroideus* ; distribuție : substanța perforată posterioară pedunculul cerebral, partea posterioară a talamusului, corpii mamilari, pereții ventriculului al III-lea, tuberculii cvadrigemeni, corpii geniculați mediali și laterali, *uncus*, circumvoluția hipocampului, *gyrus fusiformis*, *cuneus*, *precuneus*, *gyrus lingualis*, *tela choroidea ventriculi tertii*, plexul carotidian, *fornix*, jumătatea posterioară a căii vizuale, jumătatea centrului vizual al lobului occipital.

**A.cervicalis ascendens** — origine : *a.thyroidea inferior* ; ramuri : r.musculare, r.spinală, r.frenică ; distribuție : *m.longus capitis*, *m.scalenus anterior*, mușchii cefei, măduva spinării și meningele sale, vertebrele, nervul frenic.

**A.cervicalis profunda** — origine : *truncus costocervicalis* ramuri : r.musculare, r.spinală ; distribuție : *m.semispinalis cervicis*, *m.semispinalis capiti* și mușchii învecinați ai gîtului, măduva spinării și meningele.

**A.choroidea anterior** — origine : *a.carotis interna* ; ramuri : r.optică, r.pedunculară, r.ganglionară, r.coroidiană ; distribuție : tractul optic, pedunculul cerebral, baza creierului, corpul geniculat lateral, coada nucleului caudat, *globus pallidus*, *capsula interna*, plexul coroid al cornului inferior al ventriculului lateral.

**A.ciliares anteriores** — origine : ramurile musculare ale *a.ophtalmica* și *a.lacrimalis* ; ramuri : *r.episcerales*, *r.conjunctivales anteriores* ; distribuție : irisul și conjunctiva.

**A.ciliares posteriores breves** — origine : *a.ophtalmica*; ramuri : nu au; distribuţie : coroida şi procesele ciliare.

**A.ciliares posteriores longae** — origine : *a.ophtalmica*; ramuri : nu au; distribuţie : muşchiul ciliar şi irisul.

**A.circumflexa femoris lateralis** — origine : *a.profunda femoris*; ramuri : *r.ascendens, r.transversus, r.descendens*; distribuţie : muşchii coapsei.

**A.circumflexa humeri anterior** — origine : *a.axillaris*; ramuri : r.musculare, r.bicipitală, r.pectorală; distribuţie : *m.coracobrachialis, m.biceps brachii, m.deltoideus*, capul humerusului, articulaţia umărului, tendoanele *m.pectoralis major* şi capătul lung al *m.biceps brachii*.

**A.circumflexa humeri posterior** — origine : *a.axillaris*; ramuri : r.musculare, r.articulară, r.nutritivă acromială; distribuţie : *m.deltoideus, m.teres minor, m.triceps brachii* (capul lung şi lateral), tuberculul mare al osului humerus, porţiunea posterioară a articulaţiei umărului, reţeaua acromială.

**A.circumflexa ilium profunda** — origine : *a.iliaca externa*; ramuri : r.musculare, r.ascendentă, r.cutanată; distribuţie : *m.psoas,m.iliacus, m.sartorius, m.tensor fasciae latae, m.obliquus externus abdominis, m.obliquus internus abdominis, m.transversus abdominis*.

**A.circumflexa ilium superficialis** — origine : *a.femoralis*; ramuri : r.musculare, r.ganglionară, r.cutanată; distribuţie : *m.sartorius, m. iliacus, m.tensor fasciae latae, nodi limphatici inguinales*, pielea.

**A.circumflexa scapulae** — origine : *a.subscapularis*; ramuri : r.musculare, r.articulară, r.nutritivă; distribuţie : *m.subscapularis, m. infraspinatus, m.teres major, m.teres minor, m.deltoideus, m.triceps brachii* (capul lung), scapula, articulaţia umărului.

**A.colica dextra** — origine : *a.mesenterica superior*; ramuri : r.ascendentă, r.descendentă; distribuţie : colonul ascendent.

**A.colica media** — origine : *a.mesenterica superior*; ramuri : r.dreaptă, r.stîngă; distribuţie : porţiunea superioară a colonului ascendent, flexura hepatică şi porţiunea dreaptă a colonului transvers.

**A.colica sinistra** — origine : *a.mesenterica inferior*; ramuri : r.ascendentă, r.descendentă; distribuţie : porţiunea stîngă a colonului transvers, flexura splenică şi porţiunea superioară a colonului descendent.

**A.collateralis media** — origine : *a.profunda brachii*; ramuri : r.musculară, r.anastomotică; distribuţie : capul medial al *m.triceps brachii*, articulaţia cotului.

**A.collateralis radialis** — origine : *a.profunda brachii*; ramuri : *r.dorsalis, r.volaris*; distribuţie : *m.triceps brachii, m.brachioradialis*, articulaţia cotului.

**A.collateralis ulnaris inferior** — origine : *a.brachialis*; ramuri : r.musculare, r.articulară, r.anastomotică; distribuţie : *m.triceps brachii, m.brachialis*, articulaţia cotului.

**A.collateralis ulnaris superior** — origine : *a.brachialis*; ramuri : r.musculară, r.articulară, r.anastomotică; distribuţie : *m.triceps brachii*, pielea şi articulaţia cotului.

**A.comitans nervi ischiadici** — origine : *a.glutea inferior*; ramuri : nu are; distribuţie : *n.ischiadicus*.

**A.communicans anterior** — origine : *a.cerebri anterior*; ramuri : *r.corticales (orbitales, frontales, parietales), r.centrales*.

**A.communicans posterior** — origine : *a.carotis interna*; ramuri : r.hipocampică, r.talamică mijlocie; distribuţie : chiasma optică, tractul optic, *tuber cinereum*, corpii mamilari, circumvoluţia hipocampului, capsula internă, pedunculul cerebral, regiunea interpedunculară, talamus.

**A.conjunctivales anteriores** — origine : *a.ciliares anteriores*; ramuri : nu au; distribuţie : conjunctiva.

**A.conjunctivales posteriores** — origine : *a.palpebrales mediales* şi *a.palpebrales laterales*; ramuri : nu au; distribuţie : conjunctiva.

**A.coronaria cordis dextra** — origine : *sinus aortae* (anterior); ramuri : r.atrială dreaptă, r.interventriculară posterioară, r.marginală dreaptă, r.preventriculară, r.transversală; distribuţie : atriul drept, rădăcina arterei pulmonare şi a arterei aorte, peretele anterior al ventriculului drept, miocardul septal, ventriculul stîng alăturat, şanţul longitudinal posterior.

**A.coronaria cordis sinistra** — origine : *sinus aortae* (posterior stîng); ramuri : r.interventriculară anterioară, r.circumflexă, r.marginală stîngă, r.atrială stîngă, r.terminală.

**A.cremasterica** — origine : *a.epigastrica inferior*; ramuri : nu are; distribuţie : cordonul spermatic, muşchiul cremaster (ligamentul rotund al uterului la femeie).

**A.cystica** — origine : *r.dexter a.hepaticae propriae*; ramuri : r.superficială, r.profundă; distribuţie : vezica biliară şi parenchimul hepatic învecinat.

**A.digitales dorsales manus** — origine : *a. radialis*; ramuri : nu au; distribuţie : mîna (dorsal şi lateral).

**A.digitales dorsales pedis** — origine : *a.tibialis anterior*; ramuri : r.cutanate, *r.plantaris profundus*; distribuţie : anstomozele cu *a.plantaris lateralis* pentru a forma arcul arterial plantar, suprafaţa plantară a primului şi a

celui de al doilea deget, tarsul, metatarsul, porțiunea dorsală a degetelor.

**A.digitales palmares communes** — origine: *arcus palmaris superficialis*; ramuri: *a.digitales palmares propriae*; distribuție: părțile alăturate ale degetelor 2—5, tendoanele mușchilor flexori și tecile lor, matricea unghiilor.

**A.digitales palmares propriae** — origine: *a.digitales palmares communes*; ramuri: nu au; distribuție: partea medială a degetului mic, tendoanele mușchilor flexori și tecile lor, matricea unghiilor.

**A.digitales plantares communes** — origine: *a.metatarseae plantares*; ramuri: *a.digitales propriae*; distribuție: părțile alăturate ale degetelor, tendoanelor mușchilor flexori și tecile acestora, articulațiile degetelor, pielea.

**A.dorsalis clitoridis** — origine: *a.pudenda interna*; ramuri: nu are; distribuție: fața dorsală, glandul, coroana și prepuțul clitorisului.

**A.dorsalis nasi** — origine: *a.ophtalmica*; ramuri: *r.*lacrimală; distribuție: partea dorsală a nasului, sacul lacrimal.

**A.dorsalis pedis** — origine: *a.tibialis anterior*; ramuri: r.cutanată, *a.tarsea lateralis, a.tarseae mediales, a.arcuata pedis. a.metatarseae dorsales, r.digitales dorsales, r.plantaris profundus*; distribuție: anastomoza cu *a.plantaris lateralis* pentru a forma arcul arterial plantar, suprafața plantară a primului și a celui de al doilea deget, porțiunile tarsală, metatarsală și digitală ale feței dorsale a piciorului.

**A.dorsalis penis** — origine: *a.pudenda interna*; ramuri: nu are; distribuție: penisul (fața dorsală), prepuțul, glandul, corpul cavernos și tecile sale fibroase.

**A.ductus deferentis** — origine: *a.vesicalis superior, a.vesicalis inferior* sau *a.iliaca interna*; ramuri: r.ascendentă, r.descendentă; distribuție: vezicula seminală, ampula canalului deferent, canalul deferent, epididimul.

**A.epigastrica inferior** — origine: *a.iliaca externa*; ramuri: r.cutanată, r.musculară, a.spermatică externă (*a.cremasterica*) — la bărbat, *a.ligamenti teretis uteri* — la femeie, *r. pubicus obturatorius* (*a.obturatoria accesoria*); distribuție: pielea și mușchii peretelui abdominal anterior, *m.cremaster*, cordonul spermatic (ligamentul rotund al uterului la femeie), peritoneul.

**A.epigastrica superficialis** — origine: *a.femoralis*; ramuri: nu are; distribuție: pielea peretelui abdominal inferior de ombilic, fascia superficială, ganglionii limfatici inghinali.

**A.epigastrica superior** — origine: *a.thoracica interna*; ramuri: r.cutanată, r.musculare, r.hepatică, r.peritoneală, r.frenică, r.xifoidiană; distribuție: pielea, fascia, mușchii și peritoneul peretelui abdominal superior, diafragmul, ligamentul falciform al ficatului.

**A.episclerales** — origine: *a.ciliares anteriores*; ramuri: *a.conjunctivales anteriores*; distribuție: irisul, procesele ciliare, conjunctiva.

**A.ethmoidalis anterior** — origine: *a.ophtalmica*; ramuri: r.etmoidală, r.meningiană anterioară, r.nazală, r.frontală, r.cutanată; distribuție: celulele etmoidale anterioare și mijlocii, dura mater a fosei craniale anterioare, mucoperiostul meatului mijlociu, peretele lateral și septul nasului, sinusul frontal, pielea porțiunii dorsale a nasului.

**A.ethmoidalis posterior** — origine: *a.ophtalmica*; ramuri: r.etmoidală, r.meningiană, r.nazală; distribuție: celulele etmoidale posterioare, dura mater din jurul platoului cribriform, meatul superior și cornetul nazal superior.

**A.facialis** — origine: *a.carotis externa*; ramuri: *a.palatina ascendens, r.tonsilaris, a.submentalis, r.glandulares, a.labialis inferior, a.labialis superior, a.angularis*; distribuție: m.constrictori ai faringelui, *m.styloglossus, m.stylopharyngeus, m.pterygoideus internus, m.levator veli palatini, m.stylohyoideus, m.masseter, m. buccinator*, m.mimicii, tonsila, tuba auditivă, rădăcina limbii, glanda submandibulară, ganglionii limfatici ai gîtului și feței, pielea feței, aripa și dosul nasului, sacul lacrimal, septul nazal.

**A.femoralis** — origine: continuarea *a.iliaca externa*; ramuri: *a.epigastrica superficialis,a.circumflexa ilium superficialis, a.pudendae externae, a.scrotales* (*a.labiales*) *anteriores, a.genus descendens*, r.musculare, *r.inguinales, r.acetabularis, a.profunda femoris, a.perforantes, a.circumflexa femoris lateralis*; distribuție: pielea părții inferioare a abdomenului și plica inghinală, organele genitale externe, nodulii limfatici inghinali, mușchii feței medială, laterală și anterioară a coapsei, osul femur, articulația genunchiului.

**A.fibularis.** *A.peronea.*

**A.gastrica dextra** — origine: *a.hepatica communis*; ramuri: nu are; distribuție: porțiunea pilorică a stomacului.

**A.gastrica sinistra** — origine: *truncus coeliacus*; ramuri: *r.oesophagei*; distribuție: curbura mică a stomacului, orificiul cardia, porțiunea inferioară a esofagului, lobul stîng al ficatului (uneori).

**A.gastricae breves** — origine: *a.lienalis*; ramuri: nu au; distribuție: curbura mare a stomacului.

**A.gastroduodenalis** — origine: *a.hepatica propria*; ramuri: *a.gastroepiploica dextra, a.pancreaticoduodenalis superior, r.duodenales,*

*r.pancreatici*; distribuţie: pilorul, duodenul, pancreasul, epiploonul mare, canalul coledoc.

**A.gastroepiploica dextra** — origine: *a.hepatica propria*; ramuri: r.gastrice, r.epiploice; distribuţie: curbura mare a stomacului, epiploonul mare.

**A.gastroepiploica sinistra** — origine: *a.lienalis*; ramuri: r.gastrice, r.epiploice; distribuţie: curbura mare a stomacului, epiploonul mare.

**A.genu descendens** — origine: *a.femoralis*; *r.saphenus, r.musculares, r.articulares*; distribuţie: *m.sartorius, m.gracilis*, m.vaşti (terminaţiile distale), *m.adductor magnus*, articulaţia genunchiului, pielea porţiunii medial-distale a coapsei, reţeaua arterială pe părţile mediale şi laterale ale genunchiului.

**A.genu inferior lateralis** — origine: *a.poplitea*; ramuri: nu are; distribuţie: articulaţia genunchiului, reţeaua articulară profundă.

**A.genu inferior medialis** — origine: *a.poplitea*; ramuri: nu are; distribuţie: *m.popliteus*, terminaţia proximală a tibiei, articulaţia genunchiului.

**A.genu media** — origine: *a.poplitea*; ramuri: nu are; distribuţie: articulaţia genunchiului, ligamentele cruciate, sinovia rotulei şi plicile alare.

**A.genu superior lateralis** — origine: *a.poplitea*; ramuri: r.superficială, r.profundă; distribuţie: *m.vastus lateralis, m.vastus intermedius*, articulaţia genunchiului; osul femur, osul rotula, reţeaua articulară profundă.

**A.genu superior medialis** — origine: *a.poplitea*; ramuri: nu are; distribuţie: *m.vastus medialis*; osul femur, osul rotula, articulaţia genunchiului, reţeaua articulară profundă.

**A.glutea** — origine: *a.iliaca interna* (trunchiul posterior); ramuri: r.musculare, *r.superficialis, r.profundus superior, r.profundus inferior*; distribuţie: *m.iliacus, m.piriformis, m.obturator internus, m.gluteus medius, m.gluteus minimus, m.tensor fasciae latae*, articulaţia şoldului, osul ilion, pielea regiunii sacrale.

**A.glutea inferior** — origine: *a.iliaca interna* (trunchiul anterior); ramuri: r.pelviene interne (musculară, vezicală), r.pelviene externe (musculară, coccigiană, anastomotică, articulară, *a.comitans nervi ischiadici*): distribuţie: *m. gluteus maximus, m.piriformis, m.coccygeus, m.levator ani*, grăsimea perirectală, fundul vezicii urinare, vezica seminală, prostata, articulaţia şoldului, nervul ischiadic, anastomozele cruciale, pielea fesei, coapsa, osul sacru şi osul coccis.

**A.helicinae** — [nume dat vaselor de sînge sinuoase din ţesutul cavernos, cum sînt: *corpora cavernosa penis* (*clitoridis*), *uterus* etc.].

**A.hepatica communis** — origine: *truncus coeliacus*; ramuri: *a.gastrica dextra, a.hepatica propria*; distribuţie: curbura mare şi curbura mică a stomacului, pilorul, pancreasul, marele epiploon, colecistul, ficatul.

**A.hepatica propria** — origine: *a.hepatica communis*; ramuri: continuă *a.hepatica communis*, dînd *a.cystica* şi *a.gastroduodenalis* (*r.dexter* şi *r.sinister*); distribuţie: stomacul, duodenul, pancreasul, marele epiploon, colecistul, ficatul.

**A.ilei** — origine: *a.mesenterica superior*; ramuri: r.drepte, r.anastomotice; distribuţie: ansele ileale.

**A.ileocolica** — origine: *a.mesenterica superior*; ramuri r.ascendentă, r.descendentă, r.cecală anterioară, r.cecală posterioară, *a.appendicularis*; distribuţie: colonul ascendent, cecul, apendicele vermicular, partea inferioară a ileocolonului.

**A.iliaca communis** — origine: *a.aorta abdominalis*; ramuri: *a.iliaca interna, a.iliaca externa*, r.renală accesorie (uneori), *a.sacralis mediana, a.sacrales laterales, a.iliolumbalis*, ramuri mici în peritoneu, în *m.psoas major*, ureter; distribuţie: *m.psoas major*, peritoneul, viscerele pelviene, organele genitale externe, regiunea fesieră, extremitatea inferioară.

**A.iliaca externa** — origine: *a.iliaca communis*; ramuri: *a.epigastrica inferior, a.circumflexa ilium profunda*, r.musculare, r.ganglionară, se continuă cu *a.femoralis*; distribuţie: *m.psoas major, m.iliacus, m.sartorius, m.tensor fasciae latae, m.cremaster*, m.peretelui abdominal, ganglionii limfatici iliaci externi, peritoneul, pielea peretelui abdominal inferior, cordonul spermatic (ligamentul rotund al uterului), extremitatea inferioară.

**A.iliaca interna** — origine: *a.iliaca communis*; porţiuni: trunchiul anterior, trunchiul posterior; *a.umbilicalis, a.vesicalis inferior, a.rectalis media, a.obturatoria, a.pudenda interna, a.glutea inferior, a.uterina, a.iliolumbalis, a.sacrales laterales, a.glutea superior*; distribuţie: peretele pelvian şi conţinutul pelvisului, regiunea fesieră, porţiunea medială a coapsei, organele genitale externe, regiunea anală.

**A.iliolumbalis** — origine: *a.iliaca interna* (trunchiul posterior); ramuri: *r.lumbalis, r.spinalis, r.iliacus*; distribuţie: *m.psoas major, m.quadratus lumborum, m.iliacus, os.ilium, cauda equina.*

**A.infraorbitalis** — origine: *a.maxillaris*; ramuri: r.orbitală, *r.alveolares superiores anteriores*; distribuţie: *m.rectus inferior, m. obliquus inferior oculi, m.levator labii superioris, m.orbicularis oculi*, grăsimea orbitei, glandele lacrimale şi sacul lacrimal, dinţii premolari superiori, canini şi incisivi, mucoasa sinusului maxilar.

**A.intercostales posteriores** (III—XI) — origine: *a.aorta thoracica*; ramuri: *r.dorsalis, r. spinalis, r.cutaneus medialis, r.cutaneus lateralis, r.collateralis, r.mammarii*; distribuţie: ţesuturile spaţiului intercostal, *m.pectoralis major, m.pectoralis minor, m.serratus anterior, m.iliocostalis, m.longissimus dorsi, m.multifidus, m.semispinalis*, peretele abdominal, coastele, vertebrele, glanda mamară, pielea, conţinutul canalului vertebral.

**A.intercostalis suprema** — origine: *truncus costocervicalis*; ramuri: *a.intercostales posteriores I—II, r. dorsales, r. spinales*; distribuţie: m.vertebrali, conţinutul primului şi al celui de al II-lea spaţiu intercostal, conţinutul canalului vertebral.

**A.interlobares renis** — origine: *a.renalis* (ramurile primare); ramuri: r.arciforme; distribuţie: parenchimul renal.

**A.interlobulares renis** — origine: *a.arciforme*; ramuri: r.aferentă glomerulară (în special); distribuţie: glomerulii rinichiului.

**A.interossea anterior** — origine: *a.interossea communis*; ramuri: r.mediană, r.musculare, r.nutritivă, r.comunicantă, r.volară terminală, r.dorsală terminală; distribuţie: *m.flexor digitorum profundus, m.flexor pollicis longus, m.pronator quadratus radius, ulna*, nervul median, reţeaua carpiană dorsală, reţeaua carpiană volară.

**A.interossea communis** — origine: *a.ulnaris*; ramuri: *a.interossea anterior, a.interossea posterior*; distribuţie: m.profunzi ai antebraţului, *radius, ulna*, nervul median, reţeaua carpiană volară, reţeaua carpiană dorsală, reţeaua olecraniană.

**A.interossea posterior** — origine: *a.interossea communis*; ramuri: r.musculare, *a.interossea recurrens*; distribuţie: muşchii şi pielea suprafeţei dorsale a antebraţului, reţeaua carpiană dorsală, reţeaua olecraniană.

**A.interossea recurrens** — origine: *a.interossea posterior*; ramuri: nu are; distribuţie: *m.supinator, m.anconeus*, reţeaua olecraniană.

**A.jejunales** — origine: *a.mesenterica superior*; ramuri; r.drepte, r. anastomotice; distribuţie: ansele jejunale.

**A.labialis inferior** — origine: *a.facialis*; ramuri: nu are; distribuţie: mucoasa, pielea, muşchii şi glandele buzei inferioare.

**A.labialis superior** — origine: *a.facialis*; ramuri: r.septală, a.aripii nasului; distribuţie: mucoasa, pielea, muşchii şi glandele buzei superioare, septul nazal, aripa nasului.

**A.labyrinthi** — origine: *a.basilaris* sau *a.cerebelli inferior anterior*; ramuri: r.vestibulară, r.cohleară; distribuţie: urechea internă.

**A.lacrimalis** — origine: *a.ophtalmica*; ramuri: r.recurentă, r.musculare, r.zigomatică, *a.palpebrales laterales*, a.ciliară anterioară; distribuţie: glanda lacrimală, *m.rectus superior, m.rectus lateralis*, pleoapele, conjunctiva, dura mater, fosa temporală, sclerotica, irisul, procesele ciliare.

**A.laryngea inferior** — origine: *a.thyreoidea inferior*; ramuri: nu are; distribuţie: *m.pharyngis constrictor inferior*, mucoasa părţii inferioare a laringelui.

**A.laryngea superior** — origine: *a.thyreoidea superior*; ramuri: nu are; distribuţie: muşchii, mucoasa şi glandele laringelui.

**A.lienalis** — origine: *truncus coeliacus*; ramuri: *a. pancreatica magna, r.pancreatici, a.gastroepiploica sinistra, a.gastricae breves, a.lienales* (terminale sau trabeculare); distribuţie: pancreasul, canalul pancreatic, fundul stomacului, curbura mare a stomacului, ambele suprafeţe ale epiploonului mare, splina.

**A.ligamenti teretis uteri** — origine: *a.epigastrica inferior*; ramuri: nu are; distribuţie: ligamentul rotund al uterului.

**A.lingualis** — origine: *a.carotis externa*; ramuri: *r.suprahyoideus, r.dorsales linguae, a. sublingualis, a.profunda linguae*; distribuţie: muşchii intrinseci şi extrinseci ai limbii, mucoasa limbii şi gurii, gingiile, glandele sublinguale, arcul glosopalatin, tonsila, palatul moale, epiglota, frîul limbii.

**A.lumbales** — origine: *a.aorta abdominalis*; ramuri: *r.dorsalis, r.spinalis*, r.vertebrale, r. musculare; distribuţie: *m.psoas, m.quadratus lumborum, m.obliqui abdominis, m.sacrospinalis*, conţinutul canalului vertebral, capsula rinichiului, vertebrele, plexul subperitoneal.

**A.lumbalis ima** — origine: *a.sacralis mediana*; ramuri: r.dorsală; distribuţie: *m.iliacus, m.gluteus maximus*, canalul vertebral.

**A.malleolaris anterior lateralis** — origine: *a.tibialis anterior*; ramuri: nu are; distribuţie: partea laterală a gleznei.

**A.malleolaris anterior medialis** — origine: *a.tibialis anterior*; ramuri: nu are; distribuţie: partea medială a gleznei.

**A.masseterica** — origine: *a.maxillaris*; ramuri: nu are; distribuţie: *m.masseter.*

**A.maxillaris** — origine: *a.carotis externa*; porţiuni: mandibulară, pterigoidiană, pterigopalatină; ramuri: *a.tympanica anterior, a.auricularis profunda, a.alveolaris inferior, a.meningea media, r.mylohyoideus, r.mentalis, a.temporales profundae, r.pterygoidei, a.masseterica, a.buccalis, a.tympanica superior, a.alveolaris superior posterior, a.nasales posteriores laterales et septi, a. infraorbitalis, a.palatina descendens, a.canalis pterygoidei, a.sphenopalatina, a.alveolares superiores anteriores, a.palatina major, a.palatinae minores*; distribuţie: *m.tensor tympani, m. mylohyoideus*, marginea meatului auditiv extern,

articulaţia temporomandibulară, marginea cavităţii timpanice, dura mater a cutiei craniene, nervul facial, ganglionul semilunar, dinţii inferiori şi superiori, gingiile, mucoasa gurii, mandibula, *m.pterygoideus medialis*, *m.pterygoideus lateralis*, *m.masseter*, *m.buccinator*, *pericranium*, *m.rectus inferior*, *m.obliquus inferior*, *m.quadratus labii superioris*, *m.caninus*, palatul moale, amigdala palatină, partea superioară a faringelui, trompa Eustachio, cornetele şi meaturile nazale, septul nazal, mucoasa sinusului frontal, maxilarul, sinusurile sfenoidale şi etmoidale.

**A.mediana** — origine: *a.interossea anterior*; ramuri: nu are; distribuţie: n.median.

**A.meningea anterior** — origine: *a.carotis interna*, *a.ethmoidalis anterior*; ramuri: nu are; distribuţie: dura mater a fosei craniene anterioare.

**A.meningea media** — origine: *a.maxillaris*; ramuri: *r.petrosus*, *a.tympanica superior*, *r.frontalis*, *r.parietalis*, *r.meningeus accesorius*; distribuţie: *m.tensor tympani*, ganglionul semilunar, n.trigemen, dura mater a fosei craniene anterioare şi mijlocii, cutia craniană, cavitatea urechii medii, orbita, fosa infratemporală.

**A.meningea posterior** — origine: *a.pharyngea ascendens*; ramuri: nu are; distribuţie: dura mater a fosei craniene posterioare şi mijlocii.

**A.mesenterica inferior** — origine: *a.aorta abdominalis*; ramuri: *a.colica sinistra*, *a.sigmoideae*, *a.rectalis superior* (uneori *a.hepatica*, *a. renalis*, *a.colica media*); distribuţie: colonul transvers, unghiul colic stîng, colonul descendent, porţiunea proximală a rectului.

**A.mesenterica superior** — origine: *a.aorta abdominalis*; ramuri: *a.pancreaticoduodenalis inferior*, *a.jejunales*, *a.ilei*, *a.ileocolica*, *a.colica dextra*, *a.colica media* (uneori *a.hepatica*, *a.lienalis*, r.pancreatică, r.gastrică, *a.gastroepiploica*, *a.gastroduodenalis*, *a.appendiculares*); distribuţie: pancreasul, duodenul, jejunul, ileonul, mezenterul, ganglionii limfatici mezenterici, cecul, apendicele, colonul ascendent, unghiul colic drept.

**A.metacarpeae dorsales** — origine: *rete carpi dorsale*; ramuri: *r.dorsales*, *r.digitales*, *r.perforantes*; distribuţie: feţele adiacente ale degetelor.

**A.metacarpeae palmares** — origine: *arcus palmaris profundus*; ramuri: *r.perforantes*; distribuţie: m.interosoşi, m.lombricali II, III şi IV, oasele metacarpiene.

**A.metatarseae dorsales** — origine: *a.arcuata pedis*; ramuri: *r.digitales dorsales*, *r.perforantes*; distribuţie: feţele adiacente ale degetelor.

**A.metatarseae plantares** — origine: *a.plantaris lateralis*, *arcus plantaris*; ramuri: *r.digitales plantares*, *r.perforantes*; distribuţie: feţele adiacente ale degetelor.

**A.musculophrenica** — origine: *a.thoracica interna*; ramuri: r.frenică, r.intercostale anterioare, r.musculare; distribuţie: m.peretelui abdominal, m.diafragmului, ultimele 6 spaţii intercostale.

**A.nasales posteriores laterales et septi** — origine: *a.sphenopalatina*; ramuri: nu au; distribuţie: cornetele nazale şi meaturile, mucoasa sinusului frontal, sinusurile maxilare, sfenoidale şi etmoidale.

**A.nutriciae humeri** — origine: *a.profunda brachii*; ramuri: nu au; distribuţie: diafiza humerusului.

**A.obturatoria** — origine: *a.iliaca interna* (trunchiul anterior); ramuri: pubiană, acetabulară, anterioară, posterioară; distribuţie: *m.iliacus*, *m.iliopsoas*, *m.obturator internus*, *m.obturator externus*, m.adductori, *m.pectineus*, *m.gracilis*, *m.semimembranosus*, *m.semitendinosus*, *m.biceps femori* (capul lung), osul pubis, articulaţia şoldului, capul osului femur, vezica urinară.

**A.occipitalis** — origine: *a.carotis externa*; ramuri: *r. sternocleidomastoidei*, *r.auricularis*, *r.meningeus*, *r.descendens*, *r.mastoideus*, *r.occipitales*; distribuţie: *m.digastricus*, *m.occipitalis*, *m.stylohyoideus*, *m.splenius capitis*, *m. longissimus capitis*, *m.sternocleidomastoideus*, *m.trapezius*, *m.semispinalis capitis* şi *cervicis*; suprafaţa posterioară a pavilionului urechii, celulele mastoidiene, *pericranium* şi scalpul suprafeţei postero-laterale a capului.

**A.ophtalmica** — origine: *a.carotis interna*; porţiuni: orbitală, oculară; ramuri: *a.lacrimalis*, *a.supraorbitalis*, *a.ethmoidalis posterior*, *a.ethmoidalis anterior*, *a.palpebrales mediales*, *a.supratrochlearis*, *a.dorsalis nasi*, *a.centralis retinae*, *a.ciliares posteriores breves*, *a.ciliares posteriores longae*, *a.ciliares anteriores*, a.musculare; distribuţie: conţinutul orbitei, diploia osului frontal, mucoasa sinusului frontal şi a celulelor etmoidale, dura mater a fosei anterioare a craniului, cornetul şi meatul nazal superior, sacul lacrimal, pielea porţiunii dorsale a nasului.

**A.ovarica** — origine: *a.aorta abdominalis*; ramuri: *r.ureterici*, r.ligamentare, r.uterină, r.tubară; distribuţie: ovarul, ureterul, ligamentul suspensor al ovarului, ligamentul mare al uterului, tuba uterină, ligamentul rotund al uterului, pielea labiilor mari şi plica inghinală.

**A.palatina ascendens** — origine: *a.facialis*; ramuri: *a.tonsillaris*; distribuţie: *m.styloglossus*, *m.stylopharyngeus*, *m.constrictor pharyngis superior*, *m.levator veli palatini*, *tuba auditiva*,

peretele lateral al părții superioare a faringelui, palatul moale, amigdala palatină.

**A.palatina descendens** — origine: *a.maxillaris*; ramuri: *a.palatina major, a.palatinae minores*; distribuție: palatul moale, amigdala palatină, mucoasa plafonului gurii, gingiile, glandele palatine, oasele palatine, maxilarul.

**A.palatina major** — origine: *a.maxillaris*; ramuri: nu are; distribuție: mucoasa palatului tare, gingiile, glandele palatine, oasele palatine, maxilarul.

**A.palatinae minores** — origine: *a.palatina descendens*; ramuri: nu au; distribuție: palatul moale, amigdala palatină.

**A.palpebrales laterales** — origine: *a.lacrimalis*; ramuri: nu au; distribuție: pleoapa inferioară, pleoapa superioară, conjunctiva.

**A. palpebrales mediales** — origine: *a.ophtalmica*; ramuri: nu au; distribuție: conjunctiva, *caruncula lacrimalis*, sacul lacrimal, pleoapele.

**A.pancreaticoduodenalis inferior** — origine: *a.mesenterica superior*; ramuri: nu are; distribuție: capul pancreasului, partea inferioară și descendentă a duodenului.

**A.pancreaticoduodenalis superior** — origine: *a.gastroduodenalis*; ramuri: nu are; distribuție: a doua porțiune a duodenului, canalul coledoc, pancreasul.

**A.perforantes (prima, secunda, tertia)** — origine: *a.profunda femoris*; ramuri: r.musculare, r.nutritivă (ascendentă, descendentă), r.terminală; distribuție: *m.pectineus, m.adductor brevis, m.adductor magnus, m.biceps femoris, m. gluteus maximus*, anastomozele cruciate, *m.adductor magnus*, m.femurali posteriori.

**A.pericardiacophrenica** — origine: *a.thoracica interna*; ramuri: nu are; distribuție: n.frenic, pleura, pericardul, diafragmul.

**A.perinealis** — origine: *a.pudenda interna*; ramuri: *a.scrotales posteriores (a.labiales posteriores)*; distribuție: *m.transversus perinei superficialis, m.bulbocavernosus, m.ischiocavernosus*, porțiunea posterioară a scrotului (buzele mari), structurile subcutanate ale triunghiului urogenital.

**A.peronea**, sin.: *A.fibularis* — origine: *a.tibialis posterior*; ramuri: *a.nutricia fibulae, r.communicans, r.perforans, r.calcanei, r.malleolares laterales*; distribuție: *m.soleus, m.tibialis posterior, m.flexor hallucis longus, m.peroneus longus, m.peroneus brevis, m.peroneus tertius, m.extensor digitorum longus*, corpul fibulei, sindesmozele tibiofibulare, articulația gleznei, rețeaua maleolară laterală, rețeaua calcaneană.

**A.pharyngea ascendens** — origine: *a.carotis externa*; *r.pharyngei, a.tympanica inferior, a.meningea posterior*, r.palatine, r.prevertebrale; distribuție: *m.longus colli, m.longus capitis, m.rectus capitis anterior, m.constrictor pharyngis (superior, medius, inferior), m.stylopharyngeus*, mucoasa faringelui (superior, medial, inferior), palatul moale, amigdala palatină, *tuba auditiva*, ganglionii limfatici cervicali, cavitatea timpanică, dura mater a fosei craniene mijlocii și posterioare.

**A.phrenica inferior** — origine: *a.aorta abdominalis*; ramuri: r.medială, r.laterală, r.capsulară superioară, r.hepatică, r.pericardială a venei cave, r.esofagiană, r.splenică; distribuție: suprafața inferioară a diafragmului, glanda suprarenală, vena cavă inferioară, ficatul, pericardul (artera dreaptă), esofagul, splina (artera stîngă).

**A.phrenicae superiores** — origine: *a.aorta thoracica*; ramuri: nu au; distribuție: suprafața posterioară a diafragmului.

**A.plantaris lateralis** — origine: *a.tibialis posterior*; r.calcaneană, r.musculare, r.cutanată, *a.metatarseae plantares* (4), *a.perforantes* (3); distribuție: *m.flexor digitorum brevis, m.quadratus plantae, m.abductor hallucis interossei*, degetele, călcîiul, pielea părții laterale a piciorului.

**A.plantaris medialis** — origine: *a.tibialis posterior*; ramuri: *r.profundus, r.superficialis*; distribuție: *m.abductor hallucis, m.flexor digitorum brevis*, pielea suprafeței mediale a tălpii piciorului.

**A.poplitea** — origine: continuarea *a.femoralis*; ramuri: *a.genu superior medialis, a.genu superior lateralis, a.genu media, a.surales, a.genu inferior medialis, a.genu inferior lateralis, rete articulare genus, rete patellae*; distribuție: *m.adductor magnus, m.semimembranosus, m.semitendinosus, m.biceps femoris, m.gastrocnemius, m.soleus, m.vastus lateralis, m.vastus medialis, m.vastus intermedius, m.popliteus, m.plantaris*, femurul, *patella*, tibia, articulația genunchiului.

**A.princeps pollicis** — origine: *a.radialis*; ramuri: nu are; distribuție: *m.interossei dorsales, m.adductor pollicis (caput obliquum), m.opponens pollicis, m.flexor pollicis brevis, m.lumbricales*, fața volară a policelui.

**A.profunda brachii** — origine: *a.brachialis*; ramuri: *r.deltoideus, a.collateralis media, a.collateralis radialis, a.nutriciae humeri*; distribuție: *m.triceps brachii (caput laterale, caput mediale), m.brachioradialis, m.brachialis, m.deltoideus, m.coracobrachialis, m.biceps brachii*, n.radial, rețeaua articulară a cotului, corpul osului humerus.

**A.profunda clitoridis** — origine: *a.pudenda interna*; ramuri: nu are; distribuție: corpul cavernos al clitorisului.

**A.profunda femoris** — origine: *a.femoralis*; ramuri: *a.circumflexa femoris medialis, a.circumflexa femoris lateralis, a.perforantes (prima,*

*secunda, tertia*); distribuţie: *m.quadriceps femoris, m.iliopsoas, m.obturator externus, m. pectineus, m.tensor fasciae latae, m.quadratus femoris,* m.adductori, *m. semimembranosus, m.semitendinosus, m.biceps femoris, m.gracilis,* articulaţia şoldului, capul şi corpul osului femur, anastomoza crucială.

**A.profunda linguae** — origine: *a.lingualis*; ramuri: nu are; distribuţie: *m.genioglossus,* m.intrinseci ai limbii, mucoasa feţei inferioare a limbii.

**A.profunda penis** — origine: *a.pudenda interna*; ramuri: nu are; distribuţie: corpul cavernos al penisului.

**A.pudendae externae** — origine: *a.femoralis*; ramuri: *a.scrotales (labiales) anteriores*; distribuţie: pielea regiunii pubiene, pielea penisului şi scrotului (labiilor mari), *m.pectineus, m. adductor longus,* pielea perineului.

**A.pudenda interna** — origine: *a.iliaca interna*; ramuri: *a.rectalis inferior, a.perinealis, a.bulbi vestibuli, a.urethralis, a.profunda penis (clitoridis), a.dorsalis penis, a.scrotales posteriores (a.labiales posteriores)*; distribuţie: *m.levator ani, m.coccygeus, m.sphincter ani externus, m.bulbocavernosus, m.ischiocavernosus, m.transversus perinei superficialis, m.transversus perinei profundus, m.obturator externus, m.obturator internus, m.gemelli, m.quadratus femoris, m.gluteus maximus,* pielea anusului şi perineului, bulbul uretrei, glanda vestibulară, uretra, corpii cavernoşi ai penisului (clitorisului), penisul (clitorisul), suprafaţa posterioară a scrotului (buzele mari).

**A.pulmonalis.** *Truncus pulmonalis.*

**A.pulmonalis dextra** — origine: *truncus pulmonalis*; ramuri: *r.apicalis, r.anterior ascendens, r.anterior descendens, r.posterior superior, r.posterior descendens, r.posterior inferior, r.posterior ascendens, r.lobi medii, r.lateralis, r.medialis, r.apicalis (superior) lobi inferioris, r.subapicalis (subsuperior), r.basalis medialis (cardiacus), r.basalis anterior, r.basalis lateralis, r.basalis posterior*; distribuţie: plămînul drept.

**A.pulmonalis sinistra** — origine: *truncus pulmonalis*; ramuri: *r.apicalis, r.anterior descendens, r.posterior, r.anterior lateralis, r. anterior ascendens, r.lingularis, r.lingularis superior, r.lingularis inferior, r.apicalis (superior) lobi inferioris, r.subapicalis (subsuperior), r.basalis, r.medialis, r.basalis anterior, r.basalis lateralis, r.basalis posterior*; distribuţie: plămînul stîng.

**A.radialis** — origine: *a.brachialis*; ramuri: *r.recurrens radialis, r.carpeus palmaris, r.palmaris superficialis, r.carpeus dorsalis, r.metacarpeae dorsales, rete carpi dorsale, a.princeps pollicis, a.radialis indicis, a.digitales dorsales, arcus palmaris profundus, a.metacarpeae palmares, a.perforantes*; distribuţie: *m.pronator teres, m.flexor pollicis longus, m.pronator quadratus, m.supinator, m.brachialis, m.brachioradialis, m.extensor carpi radialis longus, m.extensor carpi radialis brevis, m.flexor carpi radialis, m.flexor digitorum sublimis, m.interossei, m. lumbricales,* m.eminenţei tenare, m.oaselor metacarpiene, articulaţia cotului, articulaţia mîinii, articulaţiile carpiene, reţeaua volară carpiană, reţeaua carpiană dorsală, arcul volar superficial, arcul volar profund, osul radius, pielea de pe faţa dorsală a mîinii şi degetelor, pielea suprafeţei volare a policelui şi de pe partea laterală a indexului.

**A.radialis indicis** — origine: *a.radialis*; ramuri: r.dorsală comunicantă: distribuţie: m.primul lumbrical, m.primul dorsal interosos, *m.adductor pollicis,* faţa radială a degetului index.

**A.rectalis inferior** — origine: *a.pudenda interna*; ramuri: nu are; distribuţie: grăsimea ischiorectală, canalul anal, *m.levator ani, m.sphincter ani externus,* pielea din jurul anusului şi regiunea inferioară a feselor.

**A.rectalis media** — origine: *a.iliaca interna*; ramuri: nu are; distribuţie: rectul, canalul deferent, vezicula seminală, prostata.

**A.rectalis superior** — origine: *a.mesenterica inferior*; ramuri: nu are; distribuţie: păturile musculară şi mucoasă ale colonului pelvian, porţiunea proximală a rectului, pătura mucoasă a porţiunii distale a rectului.

**A.recurrens radialis** — origine: *a.radialis*; ramuri: nu are; distribuţie: *m.supinator, m.brachialis, m.brachioradialis, m.extensor carpi radialis longus, m.extensor carpi radialis brevis,* articulaţia cotului, reţeaua articulaţiei cotului.

**A.recurrens tibialis anterior** — origine: *a.tibialis anterior*; ramuri: nu are; distribuţie: *m.tibialis anterior, m.extensor digitorum longus,* articulaţia genunchiului, fascia şi pielea gambei, reţeaua rotuliană.

**A.recurrens tibialis posterior** — origine: *a. tibialis anterior*; ramuri: nu are; *m.popliteus,* articulaţia tibiofibulară proximală.

**A.recurrens ulnaris** — origine: *a.ulnaris*; ramuri: r.anterioară, r.posterioară; distribuţie: *m.brachialis, m.pronator teres,* pielea regiunii cubitale mediale, *m.flexor digitorum sublimus, m.flexor carpi ulnaris,* reţeaua cubitală, articulaţia cotului, n.ulnar.

**A.renalis** — origine: *a.aorta abdominalis*; ramuri: *a.suprarenalis inferior, r.ureterici, a.renis*; distribuţie: glandele suprarenale, capsula rinichiului, grăsimea perirenală, terminaţia superioară a ureterului, ganglionii limfatici aortici, rinichiul.

**A.renis** — origine : *a.renalis*; distribuţie : parenchimul renal şi conductele pielocaliceale.

**A.sacrales laterales** — origine : *a.iliaca interna*; ramuri : *r.spinales*; distribuţie : conţinutul canalului sacral, plexul sacral, *os sacrum*, rectul, *m.piriformis*, *filum terminale*, dura mater şi arahnoida sacrală, tegumentele regiunii sacrale.

**A.sacralis mediana** — origine : *a.aorta abdominalis*; ramuri : *a.lumbalis ima*, r.sacrale, r.hemoroidale, *glomus coccygeum*; distribuţie : *m.iliacus*, *m.gluteus maximus*, conţinutul canalului sacral, rectul, glanda coccigiană Luschka.

**A.sigmoideae** — origine : *a.mesenterica inferior*; ramuri : nu au; distribuţie : partea inferioară a colonului descendent, colonul iliac, colonul sigmoid sau pelvian.

**A.sphenopalatina** — origine : *a.maxillaris*; ramuri : *a.nasales posteriores laterales et septi*; distribuţie : cornetul nazal şi meatul, sinusul frontal, sinusul maxilar, sinusul sfenoidal, porţiunea posterioară a septului nazal.

**A.spinalis anterior** — origine : *a.vertebralis*; ramuri : nu are; distribuţie : măduva spinării şi învelişurile sale.

**A.spinalis posterior** — origine : *a.vertebralis*; ramuri : nu are; distribuţie : fasciculele *cuneatus* şi *gracilis*, măduva spinării şi învelişurile sale.

**A.stylomastoidea** — origine : *a.auricularis posterior*; ramuri : *r.mastoidei*, *r.stapedius*, *a. tympanica posterior*; distribuţie : celulele mastoidiene, *stapes*, *m.stapedius*, porţiunea posterioară a membranei timpanice.

**A.subclavia** — origine : *truncus brachiocephalicus* (dreapta), *arcus aortae* (stînga); ramuri : *a.vertebralis*, *truncus thyreocervicalis*, *a.thoracica interna*, *truncus costocervicalis*; m. gîtului şi extremităţii superioare, vertebrele cervicale şi canalul vertebral, cutia craniană, creierul şi meningele, pericardul, pleura, mediastinul, bronhiile, sternul, pielea, peretele toracic, glanda mamară, peritoneul (uneori).

**A.subcostalis** — origine : *a.aorta thoracis*; ramuri : *a. dorsalis spinalis*; *m.quadratus lumborum*, *m.transversus abdominis*, *m.obliquus abdominis internus*, vertebrele lombare şi conţinutul canalului vertebral, pielea spatelui.

**A.sublingualis** — origine : *a.lingualis*; ramuri artera pentru *frenulum linguae*; *m.mylohyoideus*, *m.geniohyoideus*, *m.genioglossus*, glandele sublinguale, *frenulum linguae*.

**A. submentalis** — origine : *a. facialis*; ramuri : r.superficială, r.profundă; distribuţie : *m.mylohyoideus*, *m.digastricus* (*venter anterior*), *m.platysma*, *m.triangularis*, *m.quadratus labii inferioris*, glandele submaxilare şi sublinguale, pielea.

**A.subscapularis** — origine : *a.axillaris*; ramuri : *a.circumflexa scapulae*, *a.thoracodorsalis*; distribuţie : *m.subscapularis*, *m.teres minor*, *m.teres major*, *m.infraspinatus*, *m.triceps brachii* (*caput longum*), *m.latissimus dorsi*, *m.serratus anterior*, *m.deltoideus*, scapula, articulaţia umărului, ganglionii limfatici axilari.

**A.supraorbitalis** — origine : *a.ophtalmica*; ramuri : r.periostală, r.musculară, r.diploică, r.trohleară, r.palpebrală; distribuţie : *m.rectus superior*, *m.levator palpebrae superioris*, periostul acoperişului orbitei, diploia osului frontal, mucoasa sinusului frontal, trohlea, *m.obliquus superior*, pleoapa superioară.

**A.suprarenalis inferior** — origine : *a.renalis*; ramuri : nu are; distribuţie : glanda suprarenală.

**A.suprarenalis media** — origine : *a.aorta abdominalis*; ramuri : nu are; distribuţie : glanda suprarenală.

**A.supraseapularis** — origine : *truncus thyreocervicalis*; ramuri : a.nutritivă, *r.acromialis*, r.articulară, *r.subscapulară*, r.suprasternală, r. supraspinoasă, r.infraspinoasă; distribuţie : *m. sternocleidomastoideus*, *m.subclavius*, *m.trapezius*, *m.subscapularis*, *m.supraspinatus*, *m. infraspinatus*, *m.omohyoideus* (*venter inferior*), clavicula, scapula, articulaţia acromioclaviculară, articulaţia umărului, reţeaua acromială, periostul, pielea de pe partea superioară a toracelui şi aria acromială.

**A.supratrochlearis** — origine : *a.ophtalmica*; ramuri : nu are; distribuţie : pielea, muşchii şi *pericranium* din porţiunea frontală a craniului.

**A.surales** — origine : *a.poplitea*; ramuri : nu au; distribuţie : *m.gastrocnemius*, *m.soleus*, *m. plantaris*, pielea şi fascia gambei.

**A.tarsea lateralis** — origine : *a.dorsalis pedis*; ramuri : nu are; distribuţie : *m.extensor digitorum brevis*, oasele scafoid şi cuboid şi articulaţiile dintre ele.

**A.tarseae mediales** — origine : *a.dorsalis pedis*; ramuri : nu au; distribuţie : pielea de pe suprafaţa medială a piciorului, articulaţiile tarsiene.

**A.temporales profundae** — origine : *a.maxillaris*; ramuri : nu au; distribuţie : *m.temporalis*, orbita, *pericranium*, cutia craniană.

**A.temporalis media** — origine : *a.temporalis superficialis*; ramuri : nu are; distribuţie : *m.temporalis*, *fascia temporală*.

**A.temporalis superficialis** — origine : *a. carotis externa*; ramuri : *r.parotidei*, *a.transversa faciei*, *a.auriculares anteriores*; *a.temporalis media*, *a.zygomatoorbitalis*, *r. frontalis*, *r.parietalis*, r. articulară; distribuţie : *m.temporalis*, *m.masseter*, *m.frontalis*, *m.orbicularis oculi*, glanda parotidă şi canalul ei, pielea feţei, urechea externă, meatul auditiv extern, scalpul.

**A.testicularis** — origine : *a.aorta abdominalis* ; ramuri : *r.ureterici*, r.testiculare ; distribuţie : testicului, ureterul.

**A.thoracica interna** — origine : *a.subclavia* ; ramuri : *a.pericardiacophrenica, r.mediastinales anteriores, r.thymici, r.sternales, r.intercostales anteriores, a.perforantes, a.musculophrenica, a. epigastrica superior, r.bronhiales, r.mamarii* ; distribuţie : n.frenic, pleura, pericardul, diafragmul, ţesutul conjunctiv al mediastinului, ganglionii limfatici din mediastin, timusul, sternul, *m.transversus thoracis, m.intercostales, m.pectorales, m.rectus abdominis, m.obliqui abdominis* ; pielea toracelui şi a abdomenului superior, glanda mamară, ligamentul falciform, plexul mediastinal subpleural.

**A.thoracica lateralis** — origine : *a.axillaris* ; ramuri : *r.mamarii laterales* ; distribuţie : *m.pectoralis major, m.pectoralis minor, m. serratus anterior, m.subscapularis*, ganglionii limfatici axilari, glanda mamară.

**A.thoracica suprema** — origine : *a.axillaris* ; ramuri : nu are ; distribuţie : *m.pectoralis major, m.pectoralis minor, m.intercostales, m. serratus anterior*, peretele toracelui.

**A.thoracoacromialis** — origine : *a.axillaris* ; ramuri : *r.pectorales, r.acromialis, r.clavicularis, r.deltoideus, rete acromiale* ; distribuţie : *m. pectoralis major, m.pectoralis minor, m.deltoideus, m.subclavius*, glanda mamară, articulaţia sternoclaviculară, reţeaua acromială.

**A.thoracodorsalis** — origine : *a.subscapularis* ; ramuri : nu are ; distribuţie : *m.latissimus dorsi, m.teres major, m.serratus anterior.*

**A.thyreoidea ima** — origine : *truncus brachiocephalicus, arcus aortae, a.carotis communis dextra, a.subclavia dextra* sau *a.thoracica interna* ; ramuri : nu are ; distribuţie : partea inferioară a glandei tiroide.

**A.thyreoidea inferior** — origine : *truncus thyreocervicalis* ; ramuri : r.musculare, *a.laryngea inferior, r.tracheales, r.oesophagei, r.pharyngei, a.cervicalis ascendens*, r.terminală, r.glandulare ; distribuţie : *m.scalenus anterior, m.longus colli, m.sternohyoideus, m.sternothyreoideus, m. omohyoideus, m.constrictor pharyngis inferior, m.longus capitis*, esofagul, faringele, laringele, traheea, suprafaţa posterioară a glandei tiroide, vertebrele, conţinutul canalului vertebral.

**A.tibialis anterior** — origine : *a.poplitea* ; ramuri : *a.recurrens tibialis anterior, a.recurrens tibialis posterior, a.malleolaris anterior medialis, rete malleolare mediale, rete malleolare laterale*; distribuţie: *m. popliteus, m.tibialis anterior, m. extensor digitorum longus, m.peroneus tertius, m. soleus, m.peroneus longus, m.extensor hallucis longus*, articulaţia genunchiului, articulaţia tibiofibulară proximală, articulaţia gleznei, reţeaua maleolară medială, reţeaua maleolară laterală, fascia şi pielea părţii dorsale a piciorului.

**A.tibialis posterior** — origine : *a.poplitea* ; ramuri : *r.circumflexus fibulae, a.peronea, a. perforans, a.communicans, a.malleolares laterales, r.calcanei, a.malleolares mediales, rete calcaneum, a. plantaris medialis, r.profundus, r.superficialis, a.plantaris lateralis, arcus plantaris, a.metatarseae plantares, a.perforantes, a.digitales plantares communes, a.digitales propriae* ; distribuţie : *m.soleus, m.tibialis posterior, m.flexor hallucis longus, m.flexor digitorum longus, m. peroneus longus, m.peroneus brevis*, articulaţia gleznei, pielea de pe partea medială şi posterioară a picioarelor, reţeaua maleolară laterală şi medială, reţeaua calcaneului, talpa piciorului, osul *fibula*.

**A.transversa colli** — origine : *truncus thyreocervicalis* ; ramuri : *r.superficialis (a.cervicalis superficialis), r.profundus (a.scapularis descendens)* ; distribuţie : *m.trapezius, m.levator scapulae, m.splenius, m.rhomboideus major, m. rhomboideus minor, m.latissimus dorsi*, ganglionii limfatici posteriori.

**A.transversa faciei** — origine : *a.temporalis superficialis* ; ramuri : r.glandulară, r.musculară, r.cutanată ; distribuţie : *m.masseter*, glanda parotidă, pielea feţei.

**A.tympanica anterior** — origine : *a.maxillaris* ; ramuri : nu are ; distribuţie : mucoasa cavităţii timpanice.

**A.tympanica inferior** — origine : *a.pharyngea ascendens* ; ramuri : nu are ; distribuţie : marginea peretelui medial al cavităţii timpanice.

**A.tympanica posterior** — origine : *a.stylomastoidea* ; ramuri : nu are ; distribuţie : membrana timpanică.

**A.tympanica superior** — origine : *a.meningea media* ; ramuri : nu are ; distribuţie : *m.tensor tympani*, marginea peretelui cavităţii timpanice.

**A.ulnaris** — origine : *a.brachialis* ; ramuri : *a.recurrens ulnaris, a.interossea communis, a.mediana, rete articulare cubiti, r.carpeus dorsalis, r.carpeus palmaris, arcus palmaris profundus, arcus palmaris superficialis, a.digitales palmares propriae* ; distribuţie : *m.flexor digitorum sublimis, m.flexor digitorum profundus, m.flexor carpi radialis, m.flexor carpi ulnaris, m.pronator teres, m.flexor pollicis longus, m. brachialis, m.pronator quadratus, m.anconeus, m. supinator, m.abductor pollicis longus*, diafiza oaselor radius şi cubitus, n.median, jumătatea ulnară a mîinii, reţeaua carpiană dorsală, reţeaua volară carpiană, articulaţiile carpiene, tegumentele.

**A.umbilicalis** — origine : *a.iliaca interna* ; ramuri : permeabilă la făt, artera se transformă după naştere în cordon fibros (ligamentul ombi-

lical lateral) şi rămîne permeabilă numai pe o mică porţiune în apropierea originii sale, porţiune care dă ramurile *vesicales superiores*; distribuţie: o parte din fundul vezicii urinare.

**A.urethralis** — origine: *a.pudenda interna*; ramuri: nu are; distribuţie: uretra (porţiunea perineală).

**A.uterina** — origine: *a.iliaca interna* (trunchiul anterior); ramuri: r.cervicală, *r.tubarius, r.ovaricus, r.vaginalis*, r.ligamentară; distribuţie: uterul, ligamentul rotund al uterului, trompa uterină, vaginul.

**A.vaginalis** — corespunde cu artera vezicală inferioară la bărbat; origine: *a.iliaca interna* (trunchiul anterior); ramuri: r.rectală, r.vezicală, r.vestibulară; distribuţie: vaginul, fundul vezicii urinare, rectul, bulbul vestibular.

**A.vertebralis** — origine: *a.subclavia*; ramuri: *r.spinales, r.meningeus, r.spinalis posterior, r. spinalis anterior, a.cerebelli inferior posterior*; distribuţie: *m.semispinalis capitis, m.rectus capitis posterior major* şi *minor, m.obliquus capitis superior, m.obliquus capitis inferior*, vertebrele cervicale şi discurile intervertebrale, măduva spinării cervicală şi meningele sale, oasele şi dura mater aparţinînd fosei posterioare a cutiei craniene, *falx cerebelli*, cerebelul, bulbul.

**A.vesicalis inferior** — origine: *a.iliaca interna*; ramuri: r.vesicală, r.prostatică, *r.uretrici, a.ductus deferentis*; distribuţie: fundul vezicii urinare, prostata, canalul deferent, vezicula seminală, partea inferioară a ureterului.

**A.vesicales superiores** — origine: *a.iliaca interna*; ramuri: r.uracală, r.uretrică, r.vezicală, r.deferenţială; distribuţie: ligamentul ombilical medial, partea inferioară a ureterului, partea superioară a vezicii urinare, canalul deferent.

**A.zygomaticoorbitalis** — origine: *a.temporalis superficialis* sau *a.temporalis media*; ramuri: r.orbitală; distribuţie: *m.orbicularis oculi*, grăsimea dintre cele două pături ale fasciei temporale, porţiunea laterală a orbitei.

**Arterializare.** 1. Saturarea cu oxigen a sîngelui venos la nivelul vaselor capilare ale micii circulaţii (10). 2. Transformarea unui vas sanguin venos într-unul arterial (32).

**Arteriectomie** (*arterio-* + gr. *ektome* = excizie). Extirparea chirurgicală a unui segment arterial (11).

**Arteriectopie** (*arterio-* + gr. *ektopos* = în alt loc). Traiect anormal al unei artere (1).

**Arterio-** (lat. *arteria* = arteră). Prefix care introduce în termenii compuşi referirea la artere (32).

**Arteriocultură.** Metodă de cultivare a agenţilor patogeni ai unor boli infecţioase, prin însămînţarea sîngelui prelevat de la bolnav prin puncţie arterială (8).

**Arteriografie** (*arterio-* + gr. *graphein* = a scrie). 1. Metodă radiologică de punere în evidenţă a unei artere prin injectarea directă sau indirectă a unei substanţe de contrast (36). 2. Metodă de înregistrare grafică a pulsului arterial fie pe cale directă (sîngerîndă), fie pe cale indirectă (de ex. sfigmograma) (10). ~ **bronşică selectivă,** metodă de investigaţie a circulaţiei bronşice prin angiografie selectivă realizată prin cateterism femural retrograd (11). ~ **carotidiană,** metodă neuroradiologică constînd din introducerea unei substanţe de contrast radiologic în arterele carotide (internă, externă sau comună), în scopul diagnosticării unor leziuni intracraniene (malformaţii vasculare, procese expansive, ocluzii arteriale etc.) (26). ~ **vertebrală,** metodă neuroradiologică constînd din introducerea unei substanţe de contrast radiologic în arterele vertebrale, în scopul diagnosticării unor leziuni intracraniene (malformaţii vasculare, procese expansive, ocluzii arteriale etc.) (26).

**Arteriogramă** (*arterio-* + gr. *grama* = notare), sin.: *Sfigmogramă.* Curbă reprezentînd înregistrarea grafică a pulsului arterial (10).

**Arteriola** (dim. lat. *arteria* = arteră), sin.: *Arteriolă.* Ramificaţie arterială care precede metarteriola (1). ~ **macularis inferior,** arteriola inferioară a porţiunii maculare a retinei (1). ~ **macularis superior,** arteriola superioară a porţiunii maculare a retinei (1). ~ **nasalis retinae inferior,** arteriola porţiunii nazale inferioare a retinei (1). ~ **nasalis retinae superior,** arteriola porţiunii nazale superioare a retinei (1). **Arteriolae rectae renis,** sin.: *Arteriole drepte.* Ramuri arteriolare descendente care iau naştere din arterele interlobulare şi irigă tubii renali drepţi din piramide. Sînt numite şi arteriole drepte adevărate (*arteriolae rectae verae*), pentru a fi deosebite de arteriolele drepte false (*arteriolae rectae spuriae*) care sînt ramuri descendente ale vaselor eferente ale glomerulilor juxtamedulari şi care coboară şi ele în piramidă (1). ~ **retinae medialis,** arteriola porţiunii mediale a retinei (1). ~ **temporalis retinae inferior,** arteriola porţiunii temporale inferioare a retinei (1). ~ **temporalis retinae superior,** arteriola porţiunii temporale superioare a retinei (1).

**Arteriolă.** *Arteriola.* ~ **aferentă,** sin.: *Arteriolă glomerulară, Arteriolă preglomerulară,* ramură din arteriolele renale interlobulare, care pătrunde în glomerul şi din a cărei ramificare iau naştere ansele capilare glomerulare. În peretele acestei arteriole, imediat înainte de intrarea sa în glomerul, se află celulele juxtaglomerulare, care, împreună cu celulele din *macula densa* a tubului contort vecin, alcătuiesc

aparatul juxtaglomerular neuromioepitelial (25). **Arteriole drepte.** *Arteriolae rectae renis.* ~ **eferentă,** ramură arteriolară formată prin reunirea anselor capilare ale unui glomerul şi redistribuită într-o reţea de capilare peritubulare, bogat anastomozate între ele. Arteriolele eferente ale glomerulilor juxtamedulari dau naştere arteriolelor drepte ale căror capilare sînt în raport intim cu aparatul tubular al medularei renale (28). ~ **glomerulară,** Arteriolă aferentă. ~ **preglomerulară,** Arteriolă aferentă.

**Arteriolit** (*arterio-* + gr. *lithos* = piatră). Concreţiune calcară în peretele unei artere sau într-un trombus arterial (32).

**Arterioloneceroză.** Leziune alterativă a pereţilor arterelor mici, caracterizată prin inhibiţie proteinoplasmatică, omogenizare şi afinitate pentru coloranţii acizi (2).

**Arteriolosclerozâ.** Îngroşare hiperplastică şi fibroasă a mediei arteriolelor şi arterelor mici cu hialinizare şi fibroelastoză a intimei (10). ~ **cerebrală,** formă de arterioscleroză afectînd arterele mici ale circulaţiei meningocerebrale, cu distrofie consecutivă a substanţei nervoase (demenţă senilă) (2). ~ **renală,** arterioscleroza arterelor mici ale circulaţiei renale, urmată de atrofia parenchimului şi hipertensiune arterială (2).

**Arteriometru** (*arterio-* + gr. *metron* = măsură). Instrument pentru măsurarea diametrului unei artere sau pentru aprecierea modificărilor calibrului său în timpul pulsaţiilor (32).

**Arteriomiomatoză.** Proliferare şi îngroşare a peretelui muscular al unei artere (2).

**Arteriopatie** (*arterio-* + gr. *pathos* = boală). Afecţiune a pereţilor arterelor (10). ~ **aterosclerotică,** vezi Ateroscleroză. ~ **hipertensivă,** modificări ale pereţilor arteriali în cursul hipertensiunii arteriale, constînd fie din arteriolosclerozâ, proces care stă la baza visceralizării hipertensiunii arteriale benigne, fie din arterionecroză, proces întîlnit în formele maligne ale hipertensiunii arteriale. La examenul oftalmoscopic, arterele retiniene obstruate prezintă fie un aspect alb-strălucitor, argintiu (artere „în fir de argint"), fie un aspect asemănător sîrmei de cupru (artere în „fir de cupru") (10).

**Arteriopiezogramă.** Arteriogramă obţinută cu un microfon prevăzut cu cristal piezoelectric (10).

**Arterioplastie** (*arterio-* + gr. *plassein* = a forma). Intervenţie pentru reconstruirea peretelui arterial (32).

**Arteriosclerozâ** (*arterio-* + gr.*skleros* = tare + *-ozâ*). Proces de îngroşare şi pierdere a elasticităţii pereţilor vaselor arteriale, datorit unei fibrozări care interesează arteriolele şi arterele mici sau mijlocii (10). ~ **medială,** Boala Mönckeberg, vezi Mönckeberg. ~ **reumatismală,** formă de arteriosclerozâ consecutivă proceselor inflamatorii şi distrofice ale arterelor, din cursul bolii reumatismale (2). ~ **senilă,** arteriosclerozâ consecutivă tulburărilor metabolice ale vîrstei înaintate (2).

**Arteriotomie** (*arterio-* + gr. *tome* = tăiere). Deschidere operatorie a unei artere (11). ~ **la cadavru,** secţionarea arterei radiale, după denudare, în scopul de a se constata lipsa circulaţiei sanguine, deci existenţa unei morţi reale (23).

**Arterioversiune** (*arterio-* + lat. *versare* = a învîrti). Manevră chirurgicală constînd din răsucirea învelişului unei artere care sîngerează, avînd drept scop obţinerea hemostazei (11).

**Arteriovertor.** Instrument pentru efectuarea hemostazei prin arterioversiune (11).

**Arterită** (*arterio-* + *-ită*). Boală inflamatorie a peretelui arterial. Leziunile pot predomina pe intimă (endarterită), pe adventice (periarterită) sau pot interesa toate tunicile (panarterită) (10). ~ **acută,** arterită caracterizată prin prezenţa unui infiltrat granulocitar subendotelial sau periarterial şi luînd uneori un caracter supurativ (2). ~ **deformantă,** arterită cronică cu infiltraţie calcară (10). ~ **diseminată,** afecţiune de obicei mortală, caracterizată prin leziuni proliferative şi fibrinoid-degenerative ale micilor vase, asemănătoare acelora din lupusul eritematos diseminat (10). ~ **gomoasă,** inflamaţie arterială sifilitică cu predominanţa leziunilor alterativ-necrotice (gomoase), circumscrise sau difuze (2). ~ **hiperplastică,** arterită cu caracter proliferativ, constînd din îngroşarea uneia sau mai multor tunici vasculare şi avînd tendinţă la obliterarea lumenului (2). ~ **sifilitică,** arterită caracterizată prin infiltrate limfoplasmocitare intraparietale şi perivasculare (manşoane), cu tendinţă la obliterare prin endarterită proliferantă şi scleroză retractilă (2). ~ **temporală,** Boala Horton, vezi Horton. ~ **tuberculoasă,** arterită datorită unui proces de diseminare a tuberculozei, caracterizată prin prezenţa leziunilor gigantofoliculare, cu sau fără cazeificare, în intimă sau adventice (2). ~ **verucoasă,** formă de arterită caracterizată prin prezenţa unor hiperplazii verucoase ale intimei în lumen (10).

**Arthrodia** (gr. *arthrodes* = bine articulat). Articulaţie plană.

**Arthropoda.** Încrengătură de animale din subregnul *Metazoa,* caracterizate printr-un corp segmentat şi acoperit de chitină, simetrie bilaterală şi picioare articulate (31).

**Arthropod-borne,** abreviat Arbo. Termen englez cu semnificaţia „purtat de artropode",

utilizat pentru unele virusuri transmise prin intermediul artropodelor (22).

**Arthus,** Maurice, 1862—1945. **Fenomenul ~,** sin.: *Anafilaxie locală,* tip de reacție anafilactică locală, constînd dintr-un răspuns inflamator (edem, hemoragie sau chiar necroză), în urma injectării subcutanate repetate de antigen în același loc (3).

**Articulare** (lat. *articulare* = a articula), Punerea în legătură a unor corpuri solide asigurîndu-se permisiunea unor mișcări ale acestora în jurul unui ax sau punct (32). **~ interdentară,** poziția de contact dinamic dintre dinții antagoniști, naturali sau artificiali, în cursul masticației active sau al mișcărilor voluntare cu contact interdentar (39).

**Articulatio** (lat. = încheietură), sin.: *Articulație.* Joncțiune a două sau mai multor oase. Din punctul de vedere al mecanicii lor, articulațiile se împart în sinartroze sau articulații imobile, diartroze sau articulații mobile și amfiartroze sau articulații semimobile. Sinartrozele se subîmpart în: a) schindileze sau articulații scobite; b) gomfoze, cum sînt cele pentru dinți; c) suturi, cum sînt articulațiile oaselor craniului. Diartrozele sau articulațiile mobile se subîmpart în: a) artrodii sau articulații cu alunecare; b) ginglime; c) enartroze sau articulații sferoide (1). **~ cotylica,** sin.: *Articulatio sphaeroidea, Enarthrosis, Enartroză,* articulație mobilă în care o suprafață articulară este reprezentată de un segment de sferă și alta de o cavitate care recepționează segmentul de sferă (1). **~ sphaeroidea,** *Articulatio cotylica.* **~ trochoidea,** tip de diartroză în care un pivot osos se rotește în interiorul unui inel osteofibros (1).

TABELUL ARTICULAȚIILOR (1)

Abrevieri: A., a. = *articulatio, articulationes,* articulație, articulații.

**A.acromioclavicularis** — a.semimobilă cartilaginoasă, între extremitatea acromială a claviculei și scapulă.

**A.atlantoaxialis lateralis** — a.mobilă, între suprafața articulară inferioară a atlasului și suprafața corespunzătoare a axisului.

**A.atlantoaxialis mediana** — a.trohoidă mobilă, formată din cele două fațete articulare ale dintelui axisului, una din ele este în relație cu fața articulară de pe arcul anterior al atlasului, cealaltă cu ligamentul transvers al atlasului.

**A.atlantooccipitalis** — a.mobilă, între fața articulară superioară a atlasului și un condil al osului occipital.

**A.calcaneocuboidea** — a.între suprafața articulară cuboidiană a calcaneului și osul cuboid.

**A.capitis costae** — a.mobilă, între capul unei coaste și corpurile a două vertebre alăturate.

**A carpometacarpeae** — a. mobile, între oasele trapez, trapezoid, capitat și hamat de o parte (proximal) și bazele celor patru oase metacarpiene mediale, de cealaltă parte (distal).

**A.carpometacarpea pollicis** — a.mobilă, între primul metacarpian și osul trapez.

**A.cochlearis** — tip de a.sinovială, mobilă, care permite unele mișcări laterale.

**A.composita** — tip de a.sinovială, la care participă mai mult de două oase.

**A.condylaris** — tip de a.sinovială, mobilă, în care sînt posibile toate mișcările, cu excepția rotației în jurul axei verticale.

**A.costotransversaria** — a.mobilă, între tuberculul coastei și procesul transvers al vertebrei; lipsește la coastele a 11-a și a 12-a.

**A.costovertebralis** — a.mobile, între coaste și vertebre. Sînt de două tipuri: *a.capitis costae* și *a.costotransversaria.*

**A.coxae** — a.sinovială, mobilă, între capul femurului și *acetabulum*-ul osului coxal.

**A.cricoarytenoidea** — a.sinovială, mobilă, între marginea superioară a cartilajului cricoid și baza cartilajului aritenoid.

**A.cricothyroidea** — a. între fața laterală a cartilajului cricoid și cornul inferior al cartilajului tiroid.

**A.cubiti** — a. între braț și antebraț, cuprinzînd articulațiile humeroulnară, humeroradială și radioulnară proximală.

**A.cuneonavicularis** — a.mobilă, între suprafața anterioară a osului navicular și terminațiile proximale ale celor trei oase cuneiforme.

**A.ellipsoidea** — tip de a.sinovială, în care suprafețele articulare sînt de formă elipsoidală.

**A.genu.** *A.genus.*

**A.genus,** sin.: *A.genu* — a.sinovială, mobilă, între suprafața articulară a patelei, condilii și suprafața patelară a femurului și suprafața articulară superioară a tibiei.

**A.humeri** — a.sinovială, mobilă, între capul osului humerus și cavitatea glenoidă a scapulei.

**A.humeroradialis** — a.sinovială, mobilă, între oasele humerus și radius.

**A.humeroulnaris** — a.sinovială, mobilă, între oasele humerus și ulna.

**A.incudomallearis** — a.între *incus* (nicovală) și *maleus* (ciocan).

**A.incudomalleolaris** — a.între *incus* (nicovală) și scăriță.

**A.intercarpeae** — a. între diferite oase carpiene.

**A.interchondrales** — încheieturi între cartilajele costale și cartilajele coastelor false, de aceeași parte.

**A.intermetacarpeae** — a. mobile, între bazele alăturate ale oaselor metacarpiene II, III, IV și V.

**A.intermetatarseae** — a. mobile, între bazele alăturate ale oaselor metatarsiene.

**A.interphalangeae manus** — a. mobile, între falangele degetelor mîinii.

**A.interphalangeae pedis** — a. sinoviale, mobile, între falangele degetelor piciorului.

**A.intertarseae** — a. mobile între diferitele oase tarsiene.

**A.mandibularis** — *A. temporomandibularis.*

**A.manus** — a. mîinii.

**A.mediocarpea** — a. sinovială, mobilă, dintre cele două rînduri de oase carpiene.

**A.metacarpophalangeae** — a. sinoviale, mobile, dintre capetele celor cinci oase metacarpiene și bazele falangelor proximale corespunzătoare.

**A.metatarsophalangeae** — a. sinoviale, mobile, între capetele celor cinci oase metatarsiene și bazele falangelor proximale corespunzătoare.

**A.ossiculorum auditus** — a. între osciaoarele auditive și între scăriță și membrana timpanică secundară. Cuprind: *a. incudomallearis, a. incudostapedia* și *syndesmosis tympanostapedia.*

**A.ossis pisiformis** — a. mobilă a osului pisiform cu *triquetrum.*

**A.pedis** — a piciorului incluzfnd pe acela ale gleznei, tarsului, metarsului și falangelor.

**A.plana** — tip de a.sinovială, mobilă, alcătuită din suprafețe aproximativ plane; permite ușoare mișcări de alunecare.

**A.radiocarpea** — a.sinocială, mobilă, între radius cu discul său articular și oasele scafoid, lunat și *triquetrum.*

**A.radioulnaris distalis** — a.sinovială, mobilă formată de capul ulnei și scobitura ulnară a radiusului.

**A.radioulnaris proximalis** — a. sinovială, mobilă, proximală dintre oasele radius și ulna.

**A.sacroiliaca** — a. cartilaginoasă, de tip sincondroză, semimobilă, între suprafețele articulare ale oaselor sacru și *ilium.*

**A.sellaris** — tip de a. sinovială, în care suprafața articulară a unui os este concavă într-o direcție și convexă într-o direcție în unghi drept cu prima (concavo-conxvexă); suprafața articulară a celui de-al doilea os este reciproc convex-concavă; mișcarea este permisă în lungul a două axe principale în unghiuri drepte unul față de altul.

**A.simplex** — tip de a. sinovială în care sînt implicate numai două oase.

**A.sternoclavicularis** — a. semimobilă între extremitatea sternală a claviculei, scobitura claviculară a manubriului sternului și primul cartilaj costal. Este împărțită de un disc articular de care aderă capsula.

**A.sternocostales** — a. între scobiturile costale ale sternului și terminațiile mediale ale cartilajelor costale ale primelor șapte coaste superioare.

**A.subtalaris,** sin.: *A. talocalcanea* — a. sinovială, mobilă, între suprafața articulară calcaneară posterioară a osului și suprafața articulară posterioară a osului calcaneu.

**A.talocalcane.** *A. subtalaris.*

**A.talocalcaneonavicularis** — a. sinovială, mobilă, formată de capul osului talus, suprafața articulară a osului calcaneu, ligamentul calcaneonavicular plantar și suprafața posterioară a osului navicular.

**A.talocruralis** — a. sinovială, mobilă, a gleznei, formată de suprafața articulară inferioară a și articulară maleolară a tibiei, suprafața articulară maleolară a fibulei și suprafețele maleolară medială, maleolară laterală și superioară a talusului.

**A.talonavicularis** — a. sinovială, mobilă, între oasele talus și navicular.

**A.tarsi transversa** — a. sinovială, mobilă, compusă; curinde articulația osului calcaneu cu cuboidul și articulația talusului cu osul navicular.

**A.tarsometatarseae** — a. sinoviale, mobile, între oasele cuneiforme, cuboid și bazele metatarsienelor.

**A.temporomandibularis,** sin.: *A. mandibularis* — a. sinovială, mobilă, între capul mandibulei și fosa mandibulară și tuberculul articular al osului temporal.

**A.tibiofibularis** — a. proximală dintre suprafața articulară a capului fibulei și suprafața articulară fibulară a tibiei.

**Articulator** (lat. *articulare* = a articula). Aparat cu ajutorul căruia se realizează o articulare (38). ~ **dentar,** aparat folosit în tehnica ortopedică stomatologică, pentru a reproduce între modelele de gips ale maxilarelor raporturile verticale și meziodistale înregistrate (38).

**Articulație** (lat. *ariculatio* = încheietură). *Articulatio.* ~ **balanță.** 1. Articulație instabilă datorită unei laxități capsuloligamentare exeesivc (24). 2. În poliomielită, articulație la care toată musculatura fiind deficientă, nu se produce nici o mișcare activă, dar segmentul se mișcă pasiv, prin acțiunea gravitației sau a mișcărilor corpului (24). ~ **condiloidă,** sin.: *Articulație elipsoidă,* tip de diartroză în care o suprafață articulară ovoidă (condil) este articulată cu o

cavitate eliptică (1). ~ **elipsoidă,** Articulație condiloidă. ~ **plană,** sin.: *Arthrodia,* formă de articulație care permite mișcările de alunecare (1). ~ **în resort,** articulație în care există subiectiv și obiectiv, senzația tactilă și auditivă a unei subluxări la fiecare mișcare. În fapt, această senzație este datorită lunecării unei corzi musculare sau tendinoase peste o creastă osoasă (24). ~ **simplă,** diartroză la formarea căreia participă numai două oase (1).

**Artralgie** (*artro-* + gr. *algos* = durere), sin.: Artrodinie. Durere articulară (4).

**Artrectomie** (*artro-* + gr. *ektome* = excizie). Rezecție articulară.

**Artrestezie** (*artro-* + gr. *aisthesis* = senzație). Sensibilitate articulară (4).

**Artrită** (*artro-* + *-ită*). Proces inflamator acut, subacut sau cronic al elementelor componente ale unei articulații, având etiologia foarte variată (reumatism, infecții diferite, traumatisme etc.). *Varietăți:* a.uscată, a.seroasă, a.supurată, a.mono-, oligo- sau poliarticulară (2; 4). ~ **atrofică,** Artrită deformantă. ~ **cronică infecțioasă,** Artrită deformantă. ~ **cronică viloasă,** inflamația cronică a unei articulații, caracterizată prin formarea unor mase fibrinoide intraarticulare (2). ~ **deformantă,** sin.: *Artrită atrofică, Artrită cronică infecțioasă, Artrită reumatoidă,* artrită însoțită de formarea unor mase conjunctive și de metaplazie osoasă la nivelul componentelor articulare, realizînd modificări consecutive în statica și dinamica articulară (2). ~ **exsudativă,** formă de artrită caracterizată prin acumularea unui exsudat (epanșament) în cavitatea articulară (2). ~ **fongoasă,** inflamație alterativ-proliferativă, de obicei de natură tuberculoasă, cu formarea unor mase granulative, parțial necrozate, la nivelul sinovialei și al capsulei articulare (fongozități) (2). ~ **gonococică,** inflamație acută, în special a articulației genunchiului, provocată de gonococ; se caracterizează prin prezența puroiului în cavitatea articulară și prin infiltrarea plasmocitară și granulocitară a capsulei și a sinovialei cu tendință la anchiloză (2). ~ **reumatoidă,** Artrită deformantă. ~ **sifilitică,** artrită cu tendință la anchiloză, produsă de *Treponema pallidum* și care poate îmbrăca formele de: sinovită subacută (pseudoreumatism sifilitic), hidartroză (cu epanșament) și osteoartrită gomoasă (pseudotumoarea albă sifilitică Fournier) (2). ~ **tuberculoasă,** artrită cu tendință la anchiloză, propagată de obicei de la os (osteoartrită); se caracterizează clinic prin tumefiere și jenă sau dureri la nivelul articulației, iar anatomopatologic prin hidartroză și leziuni distructive și productive (sinovită fongoasă) (2; 34).

**Artritism,** sin.: *Diateză artritică, Diateză guloasă.* Termen desuet cu sensul de anomalie constituțională (diateză), caracterizată prin predispoziție la unele boli cronice articulare și la gută; se pot asocia: seboreea, eczema, astmul, obezitatea, diabetul, hemoroizii, migrena, bronhoreea și hidroreea nazală (7).

**Artro-** (gr. *arthron* = încheietură). Prefix care introduce în termenii compuși referirea la articulații (32).

**Artrocel** (*artro-* + gr. *kele* = chist, tumoare). Termen impropriu pentru prezența unui epanșament articular; este folosit rar pentru a desemna fie hidartroza, fie chistul sinovial (24).

**Artroclazie** (*artro-* + gr. *klaein* = a rupe). Vezi Anaclazie.

**Artrodeză** (*artro-* + gr. *desis* = fixare). Metodă chirurgicală de desființare anatomică și funcțională a unei articulații, prin sudura epifizelor osoase, practicată în unele infecții (tuberculoză), instabilități articulare (paralizii), atitudini vicioase (picior strîmb congenital) (24). ~ **prin compresiune,** după rezecția articulară, suprafețele osoase spongioase sînt menținute în contact și comprimate cu ajutorul unor dispozitive speciale, favorizîndu-se astfel grăbirea consolidării (24). ~ **prin începuire,** artrodeză prin transfixie cu grefon osos sau material metalic (cui) a unei încheieturi, fixată în poziția dorită (24). ~ **somatică,** operație de sinostoză vertebrală, efectuată pe cale anterioară, în care se fixează corpurile vertebrale (24).

**Artrodeză-rezecție.** Artrodeză intraarticulară prin rezecția suprafețelor articulare ale extremităților osoase (24).

**Artrodinie** (*artro-* + gr. *odyne* = durere). Artralgie.

**Artrofit** (*artro-* + gr. *phyton* = plantă). Vezi „Șoarece" intraarticular.

**Artrogen** (*artro-* + gr. *gennan* = a produce). Care este generat de articulație; de natură articulară (24).

**Artrografie** (*artro-* + gr. *graphein* = a scrie). Radiografia unei articulații, executată cu scopul de a se pune în evidență elementele anatomice care compun articulația și implicit leziunile acestora (32).

**Artrogripoză** (*artro-* + gr. *gryposis* = îndoire, încovoiere). Imobilizare persistentă a unei articulații prin contractura spastică a musculaturii corespunzătoare (4). ~ **congenitală,** sin.: *Artromiodisplazie congenitală,* malformație congenitală, caracterizată prin anchiloză congenitală fibroasă a articulațiilor (exceptînd articulațiile coloanei vertebrale și temporomaxilare), cu contracția membrelor superioare și inferioare în flexie sau în extensie, hipoplazie

musculară ş. a mandibulei. Uneori se asociază şi alte anomalii congenitale (33).

**Artrolit** (*artro-* + gr. *lithos* = piatră). Vezi „Şoarece" intraarticular.

**Artroliză** (*artro-* + gr. *lysis* = dizolvare, distrucţie). Tehnică chirurgicală, care constă din secţionarea ţesutului fibros dintr-o anchiloză fibroasă laxă, în vederea recuperării funcţionale (24).

**Artrologie** (*artro-* + gr. *logos* = ştiinţă). Sindesmologie.

**Artrometru** (*artro-* + gr. *metron* = măsură). Instrument care măsoară unghiul de mobilitate al unei articulaţii (4).

**Artromiodisplazie congenitală.** Artrogripoză congenitală.

**Artropatie** (*artro-* + gr. *pathos* = boală). Denumire generică atribuită oricărei afecţiuni articulare (24). ~ **hemofilică,** modificări articulare cronice la hemofilici, consecutive hemoragiilor intraarticulare (19). ~ **siringomielică,** tulburare trofică osteoarticulară, care survine în siringomielie şi se caracterizează printr-o mărire rapidă în volum, indoloră, a articulaţiei, cu aglomerare de lichid intraarticular şi deformarea suprafeţelor articulare (27). ~ **tabetică,** tulburare trofică osteoarticulară care survine în tabes şi atinge cu predilecţie articulaţiile mari; se caracterizează prin tumefierea masivă şi indoloră a articulaţiei, datorită dezvoltării în interiorul ei a unei secreţii, mai frecvent serofibrinoasă (27).

**Artroplastie** (*artro-* + gr. *plassein* = a forma). Tehnică chirurgicală ortopedică de reconstituire a unei articulaţii în vederea recuperării funcţionale, practicată mai ales în anchilozele osoase (24). ~ **extraeapsulară,** termen impropriu dat de Salmon şi Henrey pentru osteoplastia sprîncenei cotiloidiene (24).

**Artropneumografie.** Examen radiografic al unei articulaţii în care s-a introdus aer; se foloseşte pentru diagnosticul leziunilor de menisc (24).

**Artroriză** (*artro-* + gr. *ereisis* = strîngere). Intervenţie chirurgicală ortopedică, prin care se limitează la un anumit grad util mişcarea dintr-o articulaţie. Se folosesc în acest scop suturi şi plicaturi ale părţilor moi (capsulă, aponevroză, tendoane), dar mai ales aplicarea de grefoane osoase (24).

**Artroscop** (*artro-* + gr. *skopein* = a vedea). Instrument medical optic construit pe principiile cistoscopului, de dimensiunile unui trocar mare, cu care se face artroscopia (24).

**Artroscopie** (*artro-* + gr. *skopein* = a vedea). Examinarea leziunilor dintr-o articulaţie cu ajutorul artroscopului. Examenul necesită prezenţa de lichid în articulaţie: hidartroză masivă sau ser fiziologic introdus extemporaneu (24).

**Artrosinteză** (*artro-* + gr. *synthesis* = aşezare împreună). Intervenţie chirurgicală prin care se realizează menţinerea în poziţie corectă a extremităţilor osoase articulare luxate, după reducerea lor (24).

**Artrotifus** (*artro-* + gr. *typhos* = stupoare). Modalitate rară de debut al febrei tifoide, caracterizată prin afectarea nesupurativă a articulaţiilor; boala evoluează treptat spre tabloul febrei tifoide clasice (8).

**Artrotomie** (*artro-* + gr. *tome* = tăiere). Deschiderea chirurgicală a unei articulaţii: a) ca un prim timp în operaţiile care abordează o articulaţie; b) pentru a se evacua conţinutul patologic al unei articulaţii (artrotomie evacuatorie); c) cu scopul de a preciza un diagnostic prin examinarea *de visu* sau biopsic a eventualelor leziuni dintr-o articulaţie (artrotomie exploratorie) (24).

**Artroză** (*artro-* + *-oză*), sin.: *Osteoartrită hipertrofică degenerativă.* Afecţiune articulară, cu evoluţie cronică, intrînd în cadrul reumatismului cronic degenerativ (de uzură). Se caracterizează prin deformarea extremităţilor osoase, neregularitatea contururilor articulare, îngustarea spaţiului articular şi formarea de osteofite (24).

**Aruncare.** 1. Imprimare a unei mişcări, cu o anumită viteză iniţială, unui corp pe o anumită direcţie, corpul fiind apoi lăsat liber sub acţiunea greutăţii sale (Dicţionar enciclopedic român). 2. În cultura fizică, acţiunea prin care corpul omenesc urmăreşte să asvîrle cît mai departe de el sau într-un anumit loc o greutate (ciocanul, grenada, discul, greutatea, suliţa) (24).

**As.** Simbolul arsenului (5).

**Asacrie.** Anomalie de dezvoltare, constînd din absenţa osului sacru (1).

**Asanare** (*ad-* + lat. *sanare* = a face sănătate). Realizarea unor condiţii fiziologice de viaţă şi muncă, prin eliminarea factorilor nocivi din mediul extern (9). ~ **de focar,** îndepărtarea focarelor de infecţie, care ar putea declanşa stări patologice în alte sisteme sau organe (4).

**Ascarid.** Vierme parazit din genul *Ascaris* (31). ~ **oratic,** ascarid adult care părăseşte localizarea intestinală, trecînd în alte organe (31).

**Ascaridiază.** Ascaridioză.

**Ascaridioză,** sin.: *Ascaridiază, Ascaridoză.* Boală parazitară, mai frecventă la copii, determinată de infestarea cu ascarizi; se prezintă uneori asimptomatic, dar de cele mai multe ori se însoţeşte de tulburări digestive şi nervoase. Faza intestinală este precedată de o

fază pulmonară, datorită trecerii larvelor prin plămîni. Infestarea se face de obicei prin ingerarea ouălor parazitului o dată cu fructele sau zarzavaturile nespălate (31).

**Ascaridoză.** Ascaridioză.

**Ascaris.** Gen de paraziţi intestinali din familia *Ascaridae*, clasa *Nematoda*. Specia cea mai importantă este *Ascaris lumbricoides* (sin.: *Ascaris suum*), popular limbricul, unul din cei mai frecvenţi paraziţi intestinali ai omului. Specii mai rare: *Ascaris maritima* şi *Ascaris texana* (31). ~ **megalocephala,** vezi *Parascaris*. ~ **vitulorum,** vezi *Neoascaris*.

**Ască.** Celulă-mamă la ciupercile ascomicete, rezultînd din fuziunea sexuală a două celule; are forma unei măciuci, iar în interiorul său se formează sporii endogeni, denumiţi ascospori (12).

**Aschaffenburg,** G. **Semnul** ~, metodă de punere în evidenţă a pregătirii halucinatorii sau a existenţei halucinaţiilor auditive cu ajutorul receptorului unui aparat telefonic deconectat (35).

**Ascheim-Zondek** (Ascheim, Selmar; Zondek, Bernhard). **Reacţia** ~, metodă de diagnostic biologic al sarcinii, constînd din injectarea de urină recoltată de la femeia presupus gravidă la şoarecele-femelă impuberă; în caz de sarcină, după sacrificarea animalului se constată o hipertrofiere a tractului genital, precum şi prezenţa de foliculi ovarieni în stare de maturaţie, corpi galbeni sau foliculi hemoragiei (18).

**Ascher,** K. W. **Sindromul** ~, distrofie caracterizată prin: buză dublă, blefaroşalază şi guşă (12). **Venele apoase** ~, vase conjunctivale şi episclerale aparţinînd aparatului de drenaj al umorii apoase (28).

**Aschner,** Bernhardt, 1883—1960. **Semnul** ~, Semnul Dagnini-Aschner, vezi Dagnini-Aschner.

**Aschoff,** Ludwig, 1866—1942. **Celulă** ~, celulă mare de origine histoidă, de obicei multinucleată, cu citoplasma bazofilă, întîlnită în nodulii Aschoff (2). **Nodul** ~, aglomerare nodulară de celule Aschoff, limfocite, plasmocite şi proliferare fibroblastică, cu localizare sinovială, cardiacă etc., întîlnită în reumatismul poliarticular acut (2).

**Aschoff-Puhl. Nodulii** ~, focare tuberculoase rotunde, cu capsulă subţire, fără legătură cu bronhia, constituind puncte de plecare ale unei tuberculoze secundare (34).

**Aschoff-Tawara** (Aschoff, Ludwig; Tawara, Sunao). **Nodul** ~, *Nodus atrioventricularis*.

**Ascită** (gr. *askites* de la *askos* = umflat). Acumulare de lichid în cavitatea peritoneală (16). ~ **adipoasă,** ascită în care lichidul acumulat conţine grăsimi (2). ~ **chiliformă,** Ascită chiloasă. ~ **chiloasă,** sin.: *Ascită chiliformă*, prezenţa în cavitatea peritoneală a unui lichid lactescent, chilul, datorită de cele mai multe ori obstrucţiei canalului toracic (16). ~ **gelatinoasă,** ascită cu lichid pseudomucinos datorită rupturii unui chist ovarian; se întîlneşte uneori şi în mixedem (16). ~ **hidremică,** Hidroperitoneu. ~ **pseudochiloasă,** existenţa în cavitatea peritoneală a unui lichid opalescent bogat în proteine, dar fără grăsimi (16). ~ **sanguinolentă,** ascită cu lichid sanguinolent, întîlnită de obicei în neoplaziile peritoneale (16). ~ **seroasă,** prezenţa în cavitatea peritoneală a unui lichid seros, cu caracter exsudativ inflamator (peritonita bacilară) sau transsudativ hidrostatic (în cursul cirozelor şi neoplasmelor peritoneale, ca şi în insuficienţa cardiacă, pericardita constrictivă, nefroze, mixedem) (16).

**Ascoli,** Alberto, 1877—1957. **Reacţia** ~, sin.: *Reacţia termoprecipitinelor*, reacţie de precipitare care apare în urma punerii în contact a unui extract apos obţinut prin fierberea organelor animalelor moarte de infecţie cărbunoasă cu un ser precipitant anticărbunos. Se bazează pe rezistenţa antigenului cărbunos în cadavrele animalelor, fiind utilizată pentru diagnosticul retrospectiv, *post-mortem*, al infecţiei cărbunoase (3).

**Ascomycetes.** Clasă de ciuperci perfecte caracterizată prin înmulţire prin ascospori (organe de fructificare sexuate) (12).

**Aseorbicurie.** Prezenţa de acid ascorbic în urină (28).

**Aselli,** Gaspare, 1581—1626. **Pancreasul** ~, denumirea grupului de noduli limfatici situaţi lîngă pancreas, la baza mezenterului; este întîlnit în special la animalele carnivore (1).

**Asepsie** (*a-* + gr. *sepsis* = infecţie). Condiţie în care microorganismele sînt absente (3).

**Aseptic.** Lipsit de microorganisme (3).

**Asfigmie** (*a-* + gr. *sphygmos* = puls). Absenţă temporară a pulsului (32).

**Asfixie** (gr. *asphyxia* = oprire a pulsaţiei). Stare caracterizată prin dificultate sau oprire completă a respiraţiei, datorită unor cauze mecanice (înec, strangulare, stenoză laringiană, compresiune toracică, paralizie a muşchilor respiratori), ducînd la lipsa oxigenului în ţesuturi. În sens mai larg se înţelege orice stare în care suferă hematoza. Clinic apar semne datorite hipo- sau anoxemiei: cianoză, bătăi cardiace slabe sau neregulate, hemoragii prin capilaropatie difuză, alterări nervoase cu scăderea excitabilităţii centrilor bulbari etc. (32). ~ **cu acid carbonic,** insuficienţă respiratorie, realizată în aer confinat, datorită scăderii concentraţiei de oxigen şi creşterii concentraţiei de acid carbonic; se manifestă prin: ameţeli, cefalee, dispnee, anxietate, palpitaţii, cianoză,

pierderea cunoştinţei, urmată de convulsii şi moarte (23). ~ **prin comprimare,** asfixie mecanică produsă prin compresiune, exercitată asupra căilor respiratorii (spînzurare, strangulare cu laţul, sugrumare) sau prin compresiune toracoabdominală (23). ~ **fetală,** sin.: *Asfixia nou-născutului,* stare de moarte aparentă a nou-născutului la naştere, datorită asfixiei cauzate de compresiunea cordonului ombilical, *placenta praevia,* travaliu prelungit sau administrarea unor preparate care deprimă centrul respirator (narcotice, opiacee etc.). Clinic se deosebesc două forme: a) asfixia albastră, cu cianoza tegumentelor, absenţa aproape totală a respiraţiei sau respiraţie intermitentă, sacadată; b) asfixia albă, cu paloarea tegumentelor, abolirea totală a mişcărilor respiratorii şi încetinirea bătăilor cordului fetal (18; 32). ~ **locală,** asfixie limitată la un teritoriu şi produsă de obicei prin stază venoasă, ca în boala Raynaud (32). ~ **mecanică,** asfixie produsă prin împiedicarea pătrunderii aerului în plămîni, datorită unei compresiuni, unui obstacol prezent în căile respiratorii sau umplerii lor cu un lichid (înecare) (23). ~ **nou-născutului,** Asfixie fetală. ~ **postnatală,** asfixie survenind în special la imaturi, sub formă de crize cu durată variabilă şi care este datorită aspiraţiei secreţiilor, hemoragiei cerebrale sau lipsei de maturitate a centrului respirator (32). ~ **reticulară,** Livedo. ~ **secundară,** asfixie care reapare după revenirea completă dintr-o perioadă asfixică anterioară (32). ~ **traumatică,** mască echimotică prin extravazarea sîngelui în piele şi conjunctive, descrisă iniţial la spînzuraţi dar întîlnită şi în traumatisme. Este cauzată de creşterea bruscă, mecanică, a presiunii venoase, printr-un mecanism analog peteşiilor în proba Rumpell-Leede (32).

**Ashby,** Eric. **Metoda** ~, aglutinare diferenţială, care permite determinarea duratei de viaţă medie a globulelor roşii. Se transfuzează sînge compatibil, dar imunologic identificabil. Metoda este depăşită astăzi de cea izotopică, cu crom radioactiv ($Cr^{51}$) (19).

**Ashman, R. Unitatea** ~, unitate de măsură a suprafeţei deflexiunilor electrocardiografice egală cu 100 microvolţi × 0,04 sec. (4 microvolţi/sec.) (10).

**Asialie** (*a-* + gr. *sialon* = salivă), sin.: *Acrinie salivară, Aptialie, Aptialism.* Absenţa sau scăderea accentuată a secreţiei salivare, întîlnită în infecţii generale grave, în diverse intoxicaţii (atropină, opiu, alimentare etc.) sau în diferite afecţiuni ale glandelor salivare (38).

**Asigurare socială.** Formă de ocrotire a oamenilor muncii în cazul pierderii temporare sau definitive a capacităţii de muncă datorită bolii, sarcinii, lăuziei, bătrîneţii etc., precum şi în cazul decesului unui membru din familie (29).

**Asilabie** (*a-* + gr. *syllabe* = luat împreună). Simptom în cadrul afaziei senzoriale, caracterizat prin faptul că bolnavul, deşi recunoaşte literele separat, nu este capabil să le unească în silabe (27).

**Asimbolie** (*a-* + gr. *symbolon* = simbol). Imposibilitate de înţelegere a semnelor convenţionale (27). ~ **algică,** lipsa unei reacţii adecvate motorii mimice şi psihice faţă de durere, percepţia şi efectele ei vegetative fiind conservate (27). ~ **motorie,** imposibilitatea de înţelegere şi exprimare a semnelor convenţionale motorii (gesturilor) (27).

**Asimetrie** (*a-* + gr. *symmetria* = simetrie). 1. Lipsă de simetrie în raport cu un punct o linie sau un plan (32). 2. În anatomie, lipsa asemănării perfecte între jumătatea dreaptă şi stîngă a unui organ sau regiune a corpului, cînd una din părţi nu este imaginea în oglindă a celeilalte (32). 3. În chimie, aranjament intramolecular de atomi sau radicali în jurul unui atom central, cu lipsa oricărei simetrii faţă de vreo direcţie. Un aranjament de acest fel faţă de un atom de carbon stă la baza stereoizomerismului, dînd naştere activităţii optice (32). 4. În electroencefalografie, diferenţă semnificativă de amplitudine sau frecvenţă a două traseuri de unde cerebrale înregistrate simultan din două puncte ale creierului, în condiţii identice (32). 5. În statistica matematică, o caracteristică a distribuţiilor întîlnită în colectivităţile în care variaţiile nu sînt la fel de ample şi de numeroase în ambele sensuri. Distribuţii asimetrice sînt unele distribuţii binomiale, distribuţia Poisson, distribuţia log-normală etc., frecvent întîlnite în biometrie (7). ~ **facială,** lipsă de dezvoltare proporţională şi de asemănare ca formă şi dimensiuni a jumătăţilor feţei în plan mediosagital (38).

**Asimilare.** Acţiunea de a considera egal, asemănător cu altul (24). ~ **axială.** Sindromul Bertolotti, vezi Bertolotti.

**Asimilaţie** (lat. *assimilare* = a face asemănător). Totalitatea proceselor metabolice de încorporare a substanţelor rezultate din digestie (16).

**Asimptomatic.** Fără simptome; care nu produce simptome (32).

**Asimptotă.** Dreaptă de care se apropie nelimitat o curbă la o distanţă infinită faţă de origine; cele mai cunoscute curbe care au asimptote sînt cele reprezentate de funcţiile exponenţiale, logaritmice, hiperbolice etc. (7).

**Asinclitism** (*a-* + gr. *synklinein* = a coborî împreună). Mod asimetric de angajare şi coborîre a craniului fetal în bazin, unul din oasele

parietale fiind mai aproape de planul strîmtorii superioare decît celălalt (18). ~ **anterior,** asinclitism în care osul parietal anterior este primul care se angajează şi coboară; în această situaţie, sutura sagitală a craniului fetal este situată posterior faţă de diametrul transversal al bazinului sau înapoia unuia dintre diametrele oblice ale bazinului, dacă angajarea se face într-unul din diametrele oblice (18). ~ **posterior,** asinclitism în care osul parietal posterior este primul care se angajează şi coboară; în această situaţie, sutura sagitală a craniului fetal este situată mai aproape de simfiza pubiană decît de promontoriu (18).

**Asincronism** (*a-* + gr. *synchronos* = simultan). 1. Lipsa de concordanţă în timp a producerii unui fenomen care se repetă ritmic (15). 2. În hematologie, asincronismul de maturaţie nucleocitoplasmică apare ca fenomen caracteristic în anemiile megaloblastice, leucemii etc. (19).

**Asinergie** (*a-* + *sin-* + gr. *ergein* = a activa, a acţiona). Tulburarea proceselor de coordonare a mişcărilor care stau la baza actelor complexe; este întîlnită frecvent în cadrul sindromului cerebelos (15). ~ **majoră,** incoordonare musculară severă, cu mers clătinat (32). ~ **minoră,** incoordonare musculară discretă, manifestată prin imposibilitatea de a atinge cu degetul un obiect fix, cu ochii închişi şi deschişi alternativ (32).

**Asintaxis dorsalis.** Disrafism neural.

**Asistenţă.** Sprijin, ajutor (29). ~ **medicală,** totalitatea măsurilor profilactice şi curative, inclusiv examinările de laborator, explorările funcţionale şi radiologice efectuate de personalul medico-sanitar (29). ~ **socială,** totalitatea măsurilor care urmăresc depistarea, analizarea şi rezolvarea problemelor de patologie socială, cu scopul de a ajuta familiile sau indivizii dependenţi să se redreseze şi să se susţină singuri (29).

**Asistolie** (*a-* + gr. *systole* = contracţie). 1. Incapacitatea unui organ de a desfăşura o sistolă completă (10). 2. Termen învechit şi incorect pentru insuficienţa cardiacă (10). ~ **gastrică,** fază evolutivă a unei dilataţii gastrice sau a unei stenoze pilorice, în care musculatura stomacului îşi pierde capacitatea de a se contracta (11). ~ **hepatică,** formă de insuficienţă cardiacă dreaptă, observată mai ales la tineri şi caracterizată prin amortizarea stazei sanguine pulmonare de către ficat, care este, în astfel de cazuri, congestionat şi dureros; el poate însă reveni uşor la normal, prin tratament (ficat „în armonică") (10). ~ **intestinală,** fază evolutivă a unei ocluzii intestinale, în care intestinul supraiacent obstacolului se destinde şi îşi pierde mişcările peristaltice (11).

**ASLO.** Abreviere pentru Antistreptolizina O (3).

**Asociaţie** (lat. *associatio*). 1. Grupare de lucruri, persoane sau idei (32). 2. Proprietate a fenomenelor psihice de a se atrage între ele şi de a se grupa unele cu altele în cîmpul conştiinţei; legătură între reprezentări, datorită căreia o imagine mintală aduce o alta. Descrisă iniţial de Aristotel, care precizează trei categorii: prin contiguitate, prin asemănare şi prin contrast. Mecanismul fiziologic este explicat de Pavlov, prin legătura temporară între două focare de excitaţie, în urma acţiunii repetate a doi stimuli care coincid în timp (32). 3. Reacţie chimică reversibilă, ducînd la apariţia unor agregate moleculare datorită acţiunii unor forţe chimice liante slabe, dar superioare în intensitate forţelor care ţin împreună lichidele cu solidele (de ex. condensarea aburului în agregate moleculare de apă) (32). ~ **liberă,** metodă psihanalitică de „explorare a inconştientului", cerînd bolnavului să exprime toate ideile care-i apar spontan. Vezi şi Psihanaliză (35). ~ **medicamentoasă,** administrare simultană a două sau mai multe medicamente, în vederea creşterii eficacităţii terapeutice, împiedicării unor efecte nedorite şi diminuării toxicităţii (14). ~ **microbiană,** asociaţie concomitentă, naturală sau experimentală, a doi (rareori mai mulţi) germeni saprofiţi sau patogeni, din specii diferite, al cărei efect este fie transformarea unuia din germenii saprofiţi în patogen, fie exacerbarea reciprocă a patogenităţii preexistente, fie inhibarea patogenităţii unuia din componenţii asocierii (8). ~ **morbidă,** coexistenţa sau succesiunea imediată a două (sau mai multe) boli sau stări patologice; de cele mai multe ori rezultă un efect cumulativ agravant (8). ~ **după sunet,** asociaţie de cuvinte după criteriul asemănării lor sonice, întîlnită în perioada maniacală a psihozei maniacodepresive (32).

**Asociere.** În statistica matematică, grad de dependenţă sau independenţă statistică între două (sau mai multe) variabile aleatoare. Asocierea unei perechi de variabile, A şi B, poate fi prezentată într-un tabel cu 2 × 2 valori, după cum urmează: (A, B), (non-A, B), (A, non-B), (non-A, non-B). Frecvenţele corespunzătoare celor 4 perechi sînt notate cu litere mici, respectiv *a*, *b*, *c* şi *d* (37).

**Asomatognozie** (*a-* + gr. *soma* = corp + *gnosis* = cunoaştere, percepere). Tulburare caracterizată prin ignorarea (nerecunoaşterea) unuia sau mai multor segmente ale corpului (27).

**Aspalasoma.** Monstru cu eventraţie abdominală mediană sau laterală şi cu alte anomalii (1).

**Asparaginază.** Enzimă care catalizează hidroliza grupei amidice din molecula asparaginei, liberînd amoniac şi acid aspartic (5).

**Asparagină.** $H_2N.OC.CH_2.CH(NH_2).COOH$. Amida acidului aspartic, prezentă în mai multe tipuri de proteine şi polipeptide celulare. În urina normală de 24 ore se găseşte în cantitate medie de 54 mg (5).

**Aspartază.** Enzimă care catalizează liberarea ionului amoniu din acidul aspartic, rezultînd acid fumaric (5).

**Aspartokinază.** Enzimă care catalizează sinteza acidului aspartic din piruvat, $CO_2$ şi amoniac (5).

**Aspergillus.** Gen de ciuperci ascomicete cuprinzînd multiple specii, dintre care unele patogene pentru om (*A.aurieularis, A.barbae, A.bouffardi, A.nidulans, A.niger* etc.) (12).

**Aspergilom.** Leziune viscerală (de obicei pulmonară), cu aspect pseudotumoral, determinată de *Aspergillus* (34). ~ **bronşiectaziant,** aspergilom al cărui miceliu este situat într-o bronhie pe care o destinde treptat (34).

**Aspergiloză.** Micoză provocată de diferite specii de *Aspergillus,* caracterizată prin leziuni granulomatoase localizate în piele, ureche, plămîni, sinusuri nazale etc. *V a r i e t ă ţ i*: aspergiloza vegetantă (Walthauer); micoza palmară aspergiliană (Olah); aspergiloza bucală (Milian) (12). ~ **pulmonară,** micoză pulmonară provocată de *Aspergillus fumigatus,* caracterizată prin leziuni asemănătoare celor din tuberculoză, evoluţie febrilă, astenie, emaciere, spută purulentă, hemoptizii (34).

**Aspermatism** (*a-* + gr. *sperma* = sămînţă), sin.: *Aspermie.* Absenţa ejaculării prin obstrucţie a căilor de excreţie a lichidului seminal sau prin inhibiţie psihică (23).

**Aspermatogeneză** (*a-* + gr. *sperma* = sămînţă + *genesis* = naştere). Modificare patologică calitativă şi cantitativă a spermei, constînd din scăderea sub 30 000 000/cm³ a numărului spermatozoizilor, concomitent cu dispariţia calităţilor de gameţi normali (11).

**Aspermie** (*a-* + gr. *sperma* = sămînţă). Aspermetism.

**Aspersiune** (lat. *aspersio* = stropire). Stropire sau turnare de apă pe o regiune a corpului sau pe întregul corp (4).

**Aspidium filix mas.** *Dryopteris filix mas.*

**Aspirator** (*ad-* + lat. *spirare* = a sufla). 1. Aparat folosit pentru a recolta din aer probe de substanţe nocive (fum, praf, gaze etc.) (9). 2. Dispozitiv destinat antrenării şi eliminării substanţelor nocive (9). 3. Dispozitiv pentru extragerea lichidelor din formaţiuni cavitare sau tubulare (11). ~ **de salivă,** dispozitiv folosit pentru absorbţia salivei din cavitatea bucală în cursul tratamentelor dentare; funcţionează bazat pe un sistem de pompă aspiratoare, acţionată printr-un curent de apă sau cu o pompă de vid (38). ~ **vezical,** dispozitiv pentru aspirat fragmentele de calcul după litotriţie, format dintr-o pară de cauciuc adaptată la un recipient de sticlă care este la rîndul său adaptabil la instrumentul litotritor (11).

*Vezi şi*: Guyon.

**Aspiraţie** (*ad-* + lat. *spirare* = a sufla). 1. Pătrunderea de lichide (vărsături, sînge, lichid amniotic etc.), în căile aeriene, producînd asfixie mecanică prin ocluzie (sufocare) sau ducînd la pneumonii de aspiraţie (23). 2. Procedeu de recoltare a produşilor de impurificare din aer (pulberi, gaze, microorganisme), cuprinzînd un dispozitiv de aspiraţie a aerului (hidraulic, mecanic, electric etc.), un dispozitiv de măsurare a volumului de aer aspirat şi un dispozitiv de reţinere a produsului căutat (20). 3. Fenomen de deplasare (tracţiune) pe care-l prezintă organele cu calităţi plastice, mobile şi cele cu posibilităţi de pendulare (organele intraabdominale şi intratoracale), datorită unor presiuni negative (36). 4. Manevră prin care se efectuează extragerea unui conţinut lichid dintr-o formaţiune cavitară sau tubulară (11). ~ **bronşică,** metodă de diagnostic sau terapie, utilizată în vederea recoltării secreţiilor bronşice necesare explorărilor de laborator (identificarea germenilor, citodiagnostic, antibiogramă etc.) sau permeabilizării căilor aeriene în caz de obstrucţie bronşică sau bronhiolară (34). ~ **chirurgicală,** metodă de uscare a cîmpului operator prin aspiraţia sîngelui şi secreţiilor, cu ajutorul unui aspirator electric (11). ~ **continuă,** metodă prin care se aspiră neîntrerupt secreţiile dintr-o plagă operatorie, dintr-un intestin cu stază sau dintr-o cavitate seroasă, prin intermediul unui tub racordat la un aparat de vid (aspirator) (11). ~ **endocavitară,** sin.: *Drenaj cavitar Monaldi,* drenaj cu aspiraţie a unei caverne pulmonare cu ajutorul unei sonde care traversează peretele toracic şi este fixată în cavitate (34). ~ **gastrică,** aspiraţia lichidului de stază gastrică prin intermediul unui tub introdus în stomac pe cale eso- sau nasoesofagiană şi care este în legătură cu o pompă de aspiraţie moderată sau cu un dispozitiv de sifonaj (11). ~ **pleurală,** aspiraţie continuă sau discontinuă a aerului sau lichidului din cavitatea pleurală, în caz de pneumotorax sufocant sau pneumotorax cu pereţi rigizi, în vederea micşorării cavităţii acesteia sau postoperator, în vederea favorizării expansiunii plămînului (34).

*Vezi şi*: Wangensteen.

**Asporogen** (*a-* + gr. *sporos* = sămînţă + *gennan* = a produce). Lipsit de capacitatea de a produce spori (3).

**Assmann,** Herbert, 1882—1950. **Infiltrat ~,** sin.: *Infiltrat pulmonar rotund,* leziune tuberculoasă pulmonară rotundă, circumscrisă, cazeopneumonică, izolată, situată de obicei subclavicular, reprezentînd o modalitate de debut a tuberculozei secundare. Nu prezintă semne clinice şi este decelabilă numai radiologic, apărînd ca o imagine opacă de intensitate subcostală, rotundă, omogenă, cu margini relativ bine delimitate, într-un parenchim relativ indemn (34).

**Astatin.** Simbol At. Metaloid din familia halogenilor, cu număr atomic 85 şi greutate atomică 202—219. Prezintă 20 de izotopi, dintre care 215, 216 şi 218 au fost identificaţi în natură. Este un element radioactiv cu timp de înjumătăţire 7,5 ore (pentru $^{211}$At) (5).

**Astazie** (*a-* + gr. *stasis* = şedere). Imposibilitate de a păstra staţiunea verticală, în lipsa unui deficit motor (27).

**Astazoabazie.** Incapacitate de a sta în picioare şi a merge. Poate fi datorită unei pierderi a automatismului actelor motorii, unei apraxii a mersului, unor exagerări a reflexelor de susţinere, unor leziuni cerebeloase sau unor tulburări funcţionale de tip pitiatic (27).

**Astazobazofobie.** Astazoabazie determinată de o teamă nemotivată, care apare la ridicarea în ortostatism sau la solicitarea de a merge. Se întîlneşte la persoane cu comportament psihopatic, în cadrul unor tulburări minore de echilibru (27).

**Asteatoză** (*a-* + gr. *stear* = grăsime + *-oză*). Xeroză.

**Astenie** (*a-* + gr. *sthenos* = forţă), sin.: *Asthenia.* Diminuare patologică a capacităţii de efort fizic şi psihic (35). **~ bulbospinală,** Miastenie. **~ mialgieă,** formă de astenie caracterizată prin oboseală generală şi dureri musculare (27). **~ neurocirculatorie,** Nevroză cardiacă. **~ universală,** stare constituţională, individualizată de Stiller, caracterizată prin subponderalitate, debilitate, adinamie, visceroptoză etc. (7).

**Astenobioză** (*a-* + gr. *sthenos* = forţă + *bios* = viaţă + *-oză*). Diapauză intervenită în mod accidental în viaţa diferitelor specii de insecte (31).

**Astenopie** (*a-* + *sthenos* = forţă + *ops* = vedere). Oboseală oculară. **~ acomodativă,** astenopie care se produce prin insuficienţa puterii de acomodaţie (la hipermetropi sau prezbiţi) sau printr-un efort acomodativ exagerat (28). **~ musculară,** astenopie prin oboseala muşchilor oculomotori externi sau interni (28). **~ nervoasă,** astenopie produsă de un efort neuromuscular continuu, necesar pentru compensarea unei ametropii sau a unui dezechilibru oculomotor (28). **~ retiniană,** astenopie caracterizată prin fotofobie şi produsă prin epuizarea purpurei retiniene, sub acţiunea prelungită a luminii prea puternice, sau printr-o capacitate redusă de adaptare la lumină (28).

**Astenospermie** (*a-* + gr. *sthenos* = forţă + *sperma* = sămînţă). Reducerea vitalităţii spermatozoizilor (7).

**Aster** (gr. = stea), sin.: *Astrosferă.* Structură radiată din jurul centrosferei unei celule aflată la începutul mitozei (1).

**Astereognozie** (*a-* + gr. *steros* = solid + *gnosis* = cunoaştere, percepere). Incapacitatea de a recunoaşte obiectele pe baza calităţilor lor fizice (formă, consistenţă, greutate etc.), prin explorare numai tactilă (27).

**Asterion.** Punctul de unire a suturilor lambdoidă, parietomastoidiană şi occipitomastoidiană (1).

**Asterixis** (*a-* + gr. *sterixis* = poziţie fixă), sin.: *Flapping tremor.* Semn constînd din mişcări involuntare ale mîinilor, care bat aerul ca nişte aripi; este întîlnit în encefalopatiile de origine hepatoportală sau cauzate de o insuficienţă pulmonară cronică (26).

**Asthenia** (*a-* + gr. *sthenos* = forţă + *-ia*). Astenie. **~ crurum dolorosa,** Sindromul Ekbom, vezi Ekbom. **~ crurum paresthesica,** Sindromul Ekbom, vezi Ekbom.

**Astigmatism** (*a-* + gr. *stigma* = punct). Viciu ocular de refracţie, în care razele paralele care vin de la infinit nu se reunesc într-un focar unic (28). **~ compus,** astigmatism în care ambele meridiane principale sînt hipermetropice sau miopice (28). **~ „conform regulei",** astigmatism în care meridianul cel mai refringent este vertical (28). **~ conic,** tip de astigmatism produs prin deformarea conică a corneei (28). **~ „contrar regulei",** sin.: *Astigmatism invers,* astigmatism în care meridianul cel mai refringent este orizontal (28). **~ cornean,** astigmatism datorit unei curburi tonice a feţei anterioare sau posterioare a corneei (28). **~ cristalinian,** astigmatism datorit unei curburi tonice a cristalinului (28). **~ dinamic,** astigmatism cristalinian produs prin contracţia asimetrică a muşchiului ciliar (28). **~ fiziologic,** curbură uşor crescută a meridianului vertical al corneei la ochiul normal (28). **~ hipermetropic simplu,** astigmatism în care un meridian al aparatului dioptric al ochiului este emetrop şi celălalt hipermetrop (28). **~ invers,** Astigmatism „contrar regulei". **~ miopic compus,** astigmatism în care un meridian al aparatului dioptric al ochiului este miop celălalt fiind tot miop, dar de o valoare crescută (28). **~**

**miopie simplu,** astigmatism în care un meridian al aparatului dioptric al ochiului este emetrop, iar celălalt este miop (28). ~ **mixt,** formă de astigmatism în care un meridian principal este miop şi celălalt hipermetrop (28). ~ **neregulat,** astigmatism prin deformări neregulate ale corneei de-a lungul unui acelaşi meridian (28). ~ **oblic,** formă de astigmatism în care ambele meridiane principale sînt dispuse oblic faţă de axul vertical (28). ~ **regulat,** astigmatism în care refracţia se modifică gradat de-a lungul aceluiaşi meridian (28) ~ **rezidual,** astigmatism prin deformarea corneei în meridianul vertical, după cicatrizarea unei keratotomii pentru intervenţia de cataractă sau glaucom (28). ~ **simplu,** formă de astigmatism în care un meridian este miop sau hipermetrop şi celălalt emetrop (28). ~ **total,** astigmatism rezultat din compensarea sau asocierea modificărilor de curbură a componentelor dioptrului ocular (28).

**Astigmatoscop** (*a-* + gr. *stigma* = punct + *skopein* = a vedea). Disc Placido. Vezi Placido.

**Astigmometru** (*a-* + gr. *stigma* = punct + *metron* = măsură). Aparat pentru măsurarea gradului de astigmatism (25).

**Astley Cooper.** Vezi Cooper.

**Astm** (gr. *asthma* = gîfîială). Stare patologică în care există o nevoie intensă de aer, evacuarea acestuia din plămîni făcîndu-se cu dificultate (34). ~ **bronşic,** astm provocat de un bronhospasm cu patogenie alergică, neurogenă etc. şi caracterizat prin dispnee expiratorie paroxistică (determinată de obstrucţia bronşică prin edem, hipersecreţie, spasm şi dop de mucus), tuse cu expectoraţie perlată (conţinînd celule eozinofile, cristale Charcot-Leyden şi spirale Curschmann), raluri bronşice, tulburări cardiocirculatorii (34). ~ **cardiac,** formă clinică medie de manifestare a insuficienţei ventriculare stîngi acute, caracterizată în special printr-o criză de dispnee paroxistică, cu debut brusc, adesea nocturn, şi de obicei neînsoţită de alte semne funcţionale sau fizice (10). ~ **dispeptic,** astm bronşic provocat sau întreţinut de o spină iritativă digestivă (34). ~ **infantil,** astm bronşic de natură alergică, întîlnit la copilul mic, foarte rar la sugar; debutează cu o rinită spastică alergică (34). ~ **intricat,** astm bronşic care evoluează paralel cu o altă afecţiune bronhopulmonară (de obicei bronşită cronică, emfizem, scleroză); se complică frecvent cu insuficienţă cardiacă (34). ~ **ovarian,** astm bronşic produs de un dezechilibru al secreţiei hormonale a ovarului (de obicei hiperfoliculinism) (7). ~ **polenic,** sin.: *Boala Bostock,* astm bronşic al cărui alergen este reprezentat de polen; este caracterizat prin manifestări secretomotorii oculonazolaringiene: lăcrimare, strănut rebel, hidroree nazală, dispnee expiratorie, tuse cu expectoraţie seromucoasă (34). ~ **profesional,** astm bronşic provocat de sensibilizarea faţă de o substanţă manipulată în cursul activităţii profesionale (9). ~ **renal,** sin.: *Astm uremie,* dispnee de origine acidotică şi cardiocirculatorie, întîlnită în sclerozele renale cu retenţie azotată (34). ~ **timic,** sindrom insuficient individualizat, caracterizat prin dispnee şi datorit hipertrofiei timusului la copilul mic; dispneea este paroxistică şi poate duce la moarte subită (moarte timică) (7). ~ **uremie,** Astm renal.

**Astomie** (*a-* + gr. *stoma* = gură). Absenţa congenitală a orificiului şi cavităţii bucale (2).

**Astrafobie** (gr. *astrape* = fulger + *phobos* = boală). Teamă patologică faţă de fulgere (35).

**Astringent** (*ad-* + lat. *stringere* = a strînge). Medicament cu acţiune locală, care produce retractarea ţesuturilor prin precipitarea sau coagularea reversibilă a proteinelor de suprafaţă (13).

**Astroblastom** (gr. *aster* = stea + *blastos* = germen + *-oma*). Tumoare a substanţei nervoase, alcătuită din celule gliale triunghiulare cu expansiuni citoplasmatice implantate pe pereţii vaselor din vecinătate; localizare mai frecventă în regiunea subcorticală a emisferelor (2).

**Astrocit** (gr. *aster* = stea + *kytos* = celulă). Celula Cajal. Vezi Cajal.

**Astrocitom** (gr. *aster* = stea + *kytos* = celulă + *-oma*). Tumoare glială sub formă de nodul, cu localizare în creier sau cerebel; are evoluţie lentă şi aspect histologic citoplasmatic sau fibrilar în funcţie de predominanţa celulelor sau a fibrelor gliale (2). ~ **fibrilar,** formă de astrocitom în care predomină reţeaua de fibrile gliale fine, în ochiurile căreia se găsesc celule mai mult sau mai puţin rotunde, cu prelungiri în formă de păianjen (2). ~ **gigantocelular,** astrocitom cu numeroase celule mari, gigante (2). ~ **protoplasmatic,** astrocitom format dintr-o reţea deasă de trabecule protoplasmatice (2).

**Astrocitoză** (Gingold) (gr. *aster* = stea + *kytos* = celulă + *-oză*). Anomalie eritrocitară dobîndită, caracterizată prin prezenţa, în sîngele periferic, a unui mare număr de hematii stelate. Intră în cadrul acantocitozei, fără să fie în legătură cu o tulburare a metabolismului lipidic (19).

**Astrosfer** (gr. *aster* = stea + *sphaira* = sferă). 1. Aster. 2. Masa centrală a unui aster exclusiv radiaţiile acestuia (1).

**Astrup-Dent. Sindromul** ~, sin.: *Diabet aminat cu rahitism, Diabet fosfoaminoaciduric,* afecţiune tubulorenală familială, caracterizată

prin rahitism, hiperfosfaturie şi hiperaminoacidurie. Este datorită unei deficienţe în reabsorbţia tubulară a fosfaţilor şi a aminoacizilor; unii autori consideră că boala este dobîndită, putînd fi consecinţa unei simple hipovitaminoze D cu rahitism şi hiperaminoacidurie tranzitorie prin insuficienţă tubulară secundară (25).

**Asurzire.** 1. Pierderea temporară sau definitivă, parţială sau totală a auzului (30). 2. Metodă prin care, în timpul unui examen auditiv, emiţîndu-se un zgomot continuu (prin diferite procedee), poate fi mascată funcţia acustică la urechea opusă celei examinate (30).

**At.** Simbolul astatinului (5).

**A.T.** Abreviere pentru *Alttuberkulin* (3).

**Atacuri statice Hunt.** Vezi Hunt.

**Ataractie** (*a-* + gr. *taraktos* = tulburare, neliniştire). Tranchilizant.

**Ataş dentar.** Construcţie protetică dentară, în general contraindicată, care se adaugă la o coroană sau la o punte dentară, mezial sau distal, pentru a înlocui lipsuri dentare (38).

**Atavieus** (lat. = strămoşesc). Care este asemănător cu generaţiile mai vechi, fără a fi şi cu părinţii (1).

**Atavism** (lat. *atavus* = strămoş), sin.: *Reversie.* Reapariţia caracteristicelor ancestrale îndepărtate la un individ (1).

**Ataxie** (*a-* + gr. *taxis* = ordine). Imposibilitatea sau dificultatea coordonării mişcărilor active (27). ~ **acută Leyden,** Boala Leyden, vezi Leyden. ~ **acută tabetică,** ataxie de tip spinal care se instalează brutal, în cîteva ore sau zile, în cursul unui tabes latent, datorită unui puseu acut inflamator de natură specifică (27). ~ **caloasă,** ataxie datorită leziunilor corpului calos (27). ~ **cerebeloasă,** ataxie datorită leziunilor cerebeloase, reprezentată prin dismetrie, adiadococinezie, asinergie (27). ~ **dinamică,** formă de ataxie care survine în cursul mişcărilor (27). ~ **dureroasă pottică,** sindrom algoataxic în cadrul morbului Pott, datorit comprimării fasciculelor Goll şi Burdach şi a părţii posterioare a fasciculului anterolateral (27). ~ **ereditară Friedreich,** Eredoataxie spinală. ~ **ereditară spastică,** Boala Pierre Marie, vezi Marie. ~ **frontală** (Bruns), ataxie care apare în leziunile lobului frontal, caracterizată printr-o instabilitate generală ortostatică şi incoordonare kinetică a mersului (27). ~ **intrapsihică** (Stransky), lipsă de coordonare, unitate şi consecvenţă în desfăşurarea proceselor psihice, întîlnită de obicei în schizofrenie (35). ~ **isterică,** ataxie de natură funcţională în cadrul isteriei (27). ~ **locomotorie progresivă** (Duchenne), Tabes. ~ **oculară,** tulburare latentă a coordonării mişcărilor oculare (28). ~ **pupilară,** *Hippus.* ~ **statică,** ataxie care apare în cursul menţinerii unei poziţii (27). ~ **tabetică,** tulburare de coordonare datorită afectării căilor sensibilităţii profunde; apare în cadrul tabesului (27).

*Vezi şi*: Brown, Ferguson-Critchley.

**Ataxoafazie.** Imposibilitatea de a forma propoziţii din cuvinte care altfel se pot pronunţa corect (27).

**Ataxofemie** (*ataxie* + gr. *phemi* = a vorbi). Tulburare de coordonare a musculaturii aparatului fonator (27).

**Ataxofobie** (*a-* + gr. *taxis* = ordine + *phobos* = frică). Fobie faţă de dezordine (35).

**Atelă.** Mijloc ortopedic de imobilizare a unui segment din corp. Atelele pot fi flexibile sau rigide şi confecţionate din lemn, oţel, tablă de aluminiu sau zinc, feşi sau tifon gipsat, celuloid, materii plastice etc. (24). ~ **aeroplan,** atelă gipsată de lemn sau metal, de forma unui cadru triunghiular, folosită la imobilizarea în abducţie a braţului (24). ~ **banjo,** atelă din sîrmă groasă, care se fixează la gîtul mîinii cu o faşă gipsată şi înconjură mîna desenînd conturul unui banjo. Pe această sîrmă se face extensia continuă a degetelor în fractura falangelor sau metacarpienilor (24). ~ **bavareză,** atelă formată din două piese de flanel, aşezate una peste cealaltă şi cusute pe margini, între care se introduce un amestec gros de gips cu apă; gipsul întărindu-se, atela se mulează pe regiunea de imobilizat (24). ~ **dentară,** dispozitiv de imobilizare a fracturilor de maxilar; se confecţionează din metal (din sîrmă sau prin turnare) şi se aplică pe dinţi, la care se fixează prin diferite sisteme (ligaturi, inele etc.) (38). ~ **gipsată,** atelă confecţionată din feşi gipsate sau din 8—10 straturi de tifon, înmuiate în soluţie de gips sau gipsate în prealabil şi înmuiate în apă. Se mulează pe regiunea respectivă şi se prinde cu feşi simple (24). ~ **Tobruk,** atelă posterioară de gips, combinată cu atelă Thomas şi dispozitiv de extensie continuă. A fost folosită în al doilea război mondial, pe frontul din Africa de Nord (24).

*Vezi şi*: Anderson, Böhler, Braun, Chatfield-Girdleston, Cramer, Kuzminski, Logden, Saint-Germain, Thomas, Volkmann.

**Atelectazie** (*atelo-* + gr. *ektasis* = extindere, lărgire). 1. Proces anatomopatologic constînd din turtirea alveolelor pulmonare, ca urmare a lipsei de aer alveolar (2). 2. Sindrom pulmonar secundar unei obstrucţii bronşice, care duce la resorbţia aerului, colaps alveolar, retracţie a parenchimului, fibroză. Clinic se constată matitate, abolirea vibraţiilor vocale şi a murmurului vezicular. Funcţional, se produce o creştere a admisiei venoase (34). ~ **compresivă,** Colabare. ~ **lamelară** (Fleischner), atelectazie sub formă lamelară, discoidală, întîlnită adesea la baza unui plămîn, în urma

unor traumatisme toracice abdominale sau a unor intervenţii chirurgicale pe abdomen (36).

**Atelencephalia** (*atelo-* + gr. *enkephalos* = creier + *-ia*). Anomalie constînd din dezvoltarea imperfectă a creierului (1).

**Ateliosis** (*atelo-* + *-osis*), sin.: *Ateliozâ, Microsomie hipofizară.* Tip generalizat de subdezvoltare, caracterizat prin faţă de copil, voce subţire, membre subţiri şi inteligenţă normală. Toate părţile au proporţii mici, dînd impresia unui adult în miniatură, diferenţiat de cretinism sau acondroplazie, unde disproporţia este de regulă (1).

**Ateliozâ.** *Ateliosis.*

**Atelo-** (gr. *ateles* = incomplet). Prefix care introduce în termenii compuşi sensul de imperfect, incomplet (32).

**Atelocardie** (*atelo-* + gr. *kardia* = inimă). Anomalie caracterizată prin dezvoltarea incompletă a inimii (10).

**Atelocheilie** (*atelo-* + gr. *cheilos* = buză). Anomalie constînd din dezvoltarea defectuoasă a buzelor (1).

**Atelocheirie** (*atelo-* + gr. *cheir* = mînă). Anomalie constînd din dezvoltarea defectuoasă a mîinilor (1).

**Ateloglosie** (*atelo-* + gr. *glossa* = limbă). Defect congenital de dezvoltare a limbii (1).

**Atelognaţie** (*atelo-* + gr. *gnatos* = falcă). Dezvoltarea imperfectă a mandibulei şi bărbiei (1).

**Atelokinezie** (*atelo-* + gr. *kinesis* = mişcare). Imposibilitatea uneia dintre extremităţi de a executa mişcări pentru atingerea unei ţinte (26).

**Atelomielie** (*atelo-* + gr. *myelos* = măduvă). Anomalie care constă în dezvoltarea incompletă sau defectuoasă a măduvei spinării (1).

**Atelopodie** (*atelo-* + gr. *pous* = picior). Anomalie constînd din dezvoltarea defectuoasă a picioarelor (1).

**Ateloprosopie** (*atelo-* + gr. *prosopon* = faţă). Anomalie caracterizată prin dezvoltarea incompletă a feţei (1).

**Atelorahidie** (*atelo-* + gr. *rhachis* = coloană vertebrală). Anomalie caracterizată prin dezvoltarea imperfectă a coloanei vertebrale (de ex. *spina bifida*) (1).

**Atelosaccharomyces.** Gen provizoriu pentru a clasa în grupul *Cryptococcus* levurile care au caractere de sacaromicete, dar care sînt lipsite de asce (12).

**Atelostomie** (*atelo-* + gr. *stoma* = gură). Anomalie caracterizată prin dezvoltarea incompletă a gurii (1).

**Atentat.** Infracţiune constînd dintr-un atac violent asupra unei persoane (23). ~ **la bunele moravuri,** atentat constînd din acte, gesturi sau manifestări verbale cu caracter obscen, comise în public (23). ~ **pederastic,** infracţiune contra pudorii, constînd dintr-un atentat sexual contra naturii, cu coit anal, realizînd uneori un traumatism anal, cu eroziuni sanguinolente paralele cu cutele mucoasei anale, foarte dureroase, sau chiar rupturi ale mucoasei anale (23). ~ **la pudoare,** infracţiune (act impudic, gest sau atingere), alta decît violul, comis de o persoană asupra alteia fie în scopul satisfacerii sexuale, fie din curiozitate sau depravare (23).

**Aterocalcinoză.** Leziune ateromatoasă în care, alături de ţesutul conjunctiv proliferat, s-au depus săruri de calciu pe masele de grăsime şi pe procesele de necrobioză (2).

**Aterom** (gr. *athere* = fiertură + *-oma*). Leziune sub formă de placă gălbuie, rezultînd din depunerea de lipoizi şi cristale de colesterol în intima arterelor şi urmată de alterări distrofice şi infiltrat inflamator (2).

**Ateromatoză** (gr. *athere* = fiertură + *-oma* + *-oză*). Stare caracterizată prin prezenţa în număr crescut a plăcilor de aterom în pereţii arterelor mari şi mijlocii sau chiar subendocardic; se constituie şi se accentuează o dată cu înaintarea în vîrstă (10).

**Ateroscleroză** (gr. *athere* = fiertură + *skleros* = întărire). Proces patologic complex, caracterizat prin formare de aterom cu reacţie scleroasă secundară, ulceraţii şi tromboze, putînd duce la obstrucţia vasului sau la rupturi vasculare (hemoragii) (2; 10). ~ **cerebrală,** formă de ateroscleroză care interesează de obicei arterele poligonului Willis şi ramurile sale; reprezintă substratul frecvent al leziunilor hemoragice cerebrale şi ramolismentului cerebral (2). ~ **coronariană,** formă de ateroscleroză localizată pe arterele coronare, care provoacă tulburări cronice ale irigaţiei miocardului prin micşorarea treptată a lumenului vascular (2).

**Atetoză** (gr. *athetos* = nefixat + *-oză*). Sindrom de natură extrapiramidală, caracterizat prin mişcări involuntare lente, aritmice, de amplitudine moderată, sub formă ondulantă, tentaculară, afectînd mai ales extremitatea distală a membrelor şi faţa (27). ~ **dublă,** sindrom caracterizat prin mişcări involuntare bilaterale, de tip atetozic, care se întîlneşte mai ales în cadrul encefalopatiilor infantile. O formă particulară o constituie dubla atetoză determinată de o degenerescenţă marmorată a nucleilor striaţi (27). ~ **pupilară,** *Hippus.*

**ATF.** Abreviere pentru Acid adenozintrifosforic (5).

**Athelia** (*a-* + gr. *thele* = mamelon + *-ia*). Anomalie de dezvoltare, caracterizată prin absenţa mamelonului (1).

**Atheneum.** Einsteiniu.

**Athyreosis.** Vezi Atireoză.

**Atica,** sin. : *Recessus epitympanicus.* Porțiunea superioară a căsuței timpanului, sediul oscioarelor și al pungilor Prussak, Troeltsch, Kreschman, în care se poate cantona și croniciza infecția aticală otică (30).

**Aticită.** Inflamația elementelor cuprinse în porțiunea superioară a căsuței timpanului (30).

**Aticotomie.** Intervenție chirurgicală prin care, după trepanarea aticei, se îndepărtează elementele componente, mucoase sau osoase, compromise de un proces inflamator cronic, cel mai adesea de origine colesteatomatoasă (30). ~ **transmeatală,** intervenție chirurgicală prin care se abordează și se trepanează peretele extern al aticei, porțiunea superioară a casei timpanului, pe calea conductului auditiv extern (30).

**Atimhormie** (Guiraud). Termen impropriu desemnînd hebefrenia explicată de autor localicist, ca tulburare centrencefalică (35).

**Atimie** (*a-* + gr. *thymos* = timus, dar și minte, spirit). 1. Starea organismului lipsit de timus și care (după datele experimentale) se caracterizează prin perturbări ale hematopoiezei, prin deficit anabolic și imunitar, prin alterări metabolice și trofice ale mușchilor (7). 2. Scădere patologică a tonusului afectiv (sin. : *Acedie*) (35).

**Atipie** (*a-* + gr. *typos* = tip). Însușirea de a fi deosebit de tipul obișnuit (2). ~ **biologică,** atipie în ceea ce privește activitatea metabolică și fermentativă, funcțiile de îndeplinit și corelațiile cu alte țesuturi sau organe (2). ~ **celulară,** abaterea unei celule de la tipul normal în ceea ce privește mărimea, raportul nucleoplasmatic, afinitatea tinctorială, forma nucleului, existența de mitoze multipolare etc. (2).

**Atireoză** (*a-* + gr. *thyreos* = scurt + *eidos* = formă) sin. : *Atiroidism, Atiroză.* 1. Starea organismului lipsit de tiroidă, caracterizată printr-o puternică scădere a oxidațiilor celulare, cu consecințe în procesele de creștere, diferențiere, troficitate a țesuturilor, neurodinamică, termogeneză etc. (7). 2. Anomalie congenitală constînd din absența glandei tiroide (*athyreosis*) (1).

**Atiroidism.** Atireoză.

**Atiroză.** Atireoză.

**Atitudine.** 1. Mod de a fi sau de a se comporta (32). 2. Poziție a corpului în spațiu ; se apreciază în raport cu morfologia normală, funcționalitatea, idealul estetic, necesitățile terapeutice (sin. : *Postură*) (24). ~ **antalgică,** sin. : *Poziție antalgică,* atitudine rigidă și anormală pe care o ia corpul, un membru sau un segment de membru, datorită durerii provocată de o afecțiune oarecare (24). ~ **cifotică,** atitudine ortostatică în care coloana dorsală este cifotică în grad diferit ; se poate corecta voluntar, spre deosebire de cifoză care este structurală (24). ~ **de discobol,** poziție similară aruncătorului de disc, produsă de stimularea canalelor semicirculare (de ex. în rotarea corpului) (32). ~ **fătului în uter,** expresie obstetricală prin care se înțelege situația de flexiune a segmentelor trunchiului și capului în sens ventral, dînd fătului o conformație ovoidă (18). ~ **forțată,** poziție anormală a întregului corp sau a unei părți, consecință a unei boli, și care nu poate fi modificată printr-un efort voluntar (32). ~ **funcțională,** sin. : *Poziție fiziologică, Poziție funcțională,* atitudine articulară care asigură maximum de funcție utilă unui segment de membru (24). ~ **ilogică,** atitudine ridiculă, luată de bolnavii cu isteroepilepsie (32). ~ **de luptă,** fixare a poziției corpului cu coatele, genunchii și degetele flectate, glesnele extinse, prin apariția în mușchi a unor albuminate coagulate, producînd contracturi, în urma unor grave arsuri generale (de ex. prin imersiuni în apă fierbinte). Persistă pînă la instalarea putrefacției (32). ~ **militară,** atitudine ortostatică în care spatele este plan, cu ștergerea curburilor fiziologice ale coloanei vertebrale (24). ~ **ortostatică,** poziție corectă și simetrică a corpului omenesc în staționarea bipedă (24). ~ **scoliotică,** sin. : *Scolioză funcțională, Scolioză posturală,* atitudine ortostatică în care coloana vertebrală este scoliotică în grad diferit ; spre deosebire de scolioză, care este structurală, se corectează voluntar sau prin eliminarea forțelor gravitaționale (24). ~ **stereotipă,** atitudine de obicei rigidă, menținută îndelung, mai ales de schizofrenici sau de alți afectați mintal (32). ~ **terapeutică.** 1. Măsurile medico-chirurgicale adoptate față de o boală sau de un bolnav (24). 2. Poziții ale corpului impuse unui bolnav în scop terapeutic (sin. : *Tratament postural*) (24). ~ **viciasă,** poziție defectuoasă, pe care o ia corpul omenesc sau un segment al corpului (24).

*Vezi și* : Devergie, Duchenne.

**Atlas** (personaj mitologic). Prima vertebră cervicală ; se articulează cu osul occipital al cutiei craniene și cu axisul (1).

**Atlodymus.** Monstru cu două capete articulate la un singur gît și corp (1).

**Atmosferă** (gr. *atmos* = aer + *sphaira* = sferă). Învelișul gazos al scoarței terestre. Proprietățile fizice și chimice variind cu altitudinea, atmosfera se împarte în următoarele zone : troposfera, stratosfera, mezosfera, termosfera și exosfera. Troposfera este stratul din imediata apropiere a solului pînă la o înălțime

de 17—18 km la ecuator şi 8—9 km la poli. Troposfera are cea mai mare densitate de gaze şi se caracterizează printr-o mare instabilitate a proprietăţilor fizice. Stratosfera se întinde de la limita troposferei pînă la aproximativ 40 km înălţime; se caracterizează prin marea cantitate de ozon pe care o conţine, ca rezultat al radiaţiei ultraviolete solare. Mezosfera se găseşte între 40 şi 80 km altitudine, iar termosfera între 80 şi 1 000 km. La aproximativ 1 000 km altitudine începe exosfera, care de la 1 500 km se transformă treptat în mediul interplanetar. Porţiunea inferioară a termosferei (între aproximativ 80 şi 300 km) este puternic ionizată, datorită radiaţiei solare intense şi poartă numele de ionosferă (20).

**Atochie** (*a-* + gr. *tokos* = naştere). Sterilitate feminină (23).

**Atom** (gr. *atomos* = indivizibil). Cea mai mică parte a unui element chimic care păstrează caracterele fizico-chimice ale acestuia, posedînd o structură caracteristică complexă; reprezintă cantitatea de energie potenţială a materiei (36). ~ **asimetrie,** atom ale cărui valenţe sînt saturate cu alţi atomi sau grupuri de atomi diferite. Compusul care rezultă prezintă activitate optică, datorită asimetriei stereochimice; în acest sens, pentru a putea fi asimetric, un atom trebuie să fie cel puţin trivalent. Pot fi asimetrici atomii de C, Si, Sn, S, Se (5). ~ **cu carbon asimetric,** atomul de C la care sînt legaţi 4 radicali diferiţi. Dacă doi din radicali sînt similari din punctul de vedere al structurii chimice, dar prezintă forme izomere diferite (dextrogiră şi levogiră), atunci atomul de carbon respectiv devine pseudoasimetric (5). ~ **excitat,** atom care posedă un plus de energie faţă de ceilalţi atomi de acelaşi fel. Plusul de energie este cuantificat; interesează unii electroni orbitali şi are ca rezultat trecerea energiei atomului la un nivel superior (5). ~ **ionizat,** sin.: *Ion,* atom care, în urma procesului de disociere, a căpătat o sarcină electrică prin pierdere sau cîştig de electroni (5). ~ **mareat,** izotop rar, de obicei radioactiv, al unui element chimic. Prin posibilitatea de a fi uşor detectat, prezenţa atomului marcat într-un compus chimic permite studiul structurii sau modului de metabolizare a compusului respectiv (5).

**Atom-gram.** Greutate atomică a unui element exprimată în grame (5).

**Atomizare.** Transformarea unui lichid sub formă de particule foarte fine (aerosoli) sau sub formă de vapori; procesul necesită un vaporizator special, cunoscut sub numele de „atomizor" (5).

**Atomizor.** 1. Aparat care realizează un broiaj extrem de fin al preparatelor biologice, punînd în libertate structurile infracelulare (5). 2. În stomatologie, aparat folosit pentru spălarea cavităţii bucale şi a dinţilor cu ajutorul unui jet de lichid pulverizat şi proiectat sub presiune (38).

**Atonie** (*a-* + gr. *tonos* = tensiune). Diminuare a stării de tensiune relativ fiziologică pe care o au, în perioada de repaus, unele organe contractile (27). ~ **musculară,** diminuarea sau pierderea tonusului muscular (27). ~ **musculară congenitală,** Amiotonie congenitală. ~ **prostatică,** atonie a prostatei, provocînd o retenţie a secreţiei, urmată de distensia lobilor şi însoţită de fenomene locale şi generale (11). ~ **uterină,** Inerţie uterină.

**Atopen.** Alergen care produce reacţie alergică la primul contact, fără un alt contact prealabil pregătitor (34).

**Atopic dermatitis** (Sulzberger). Eczemă atopică.

**Atopie** (Coca). Stare de hipersensibilitate de tip precoce, specifică omului, apărînd la indivizi cu o predispoziţie înnăscută, şi indusă de anumite substanţe, de obicei de natură proteică. Formele clinice pe care le îmbracă sensibilizarea atopică sînt: febra de fîn, astmul bronşic, urticaria, edemul Quincke, dermatitele atopice etc. (3).

**Atopognozie** (*a-* + gr. *topos* = loc + *gnosis* = cunoaştere, percepere). Imposibilitatea de a localiza, fără control vizual, o excitaţie aplicată pe suprafaţa corpului (27).

**ATP.** Abreviere pentru Acid adenozintrifosforic (5).

**Atrachelia** (*a-* + gr. *trachelos* = gît + *-ia*), sin.: *Atrahelie.* Diformitate caracterizată printr-un gît mic sau lipsa totală a gîtului (1).

**Atrachelocephalus** (*a-* + gr. *trachelos* = gît + *kephale* = cap), sin.: *Atrahelocefal.* Monstru, cu capul şi gîtul absent sau slab dezvoltate (1).

**Atrahelie.** *Atrachelia.*

**Atrahelocefal.** *Atrachelocephalus.*

**Atremie** (*a-* + gr. *tremein* = a tremura, a vibra). Imposibilitatea de a se ridica din pat, prin lipsă de impuls psihic la acţiune, întîlnită în sindroamele frontale (35).

**Atrepsie** (*a-* + gr. *threpsis* = nutriţie), sin.: *Atrofie Parrot, Decompoziţie.* Forma cea mai gravă a tulburărilor de nutriţie cronică întîlnită la sugar şi copilul mic corespunzînd distrofiei de gradul al III-lea după Maslov sau hipotrepsiei de gradul al III-lea după Marfan (33).

**Atresia** (*a-* + gr. *tresis* = orificiu + *-ia*), sin.: *Atrezie.* Termen generic, indicînd o imperforaţie congenitală a unui lumen sau o lipsă de dezvoltare a unei formaţiuni anatomice (10). ~ **ani vaginalis,** sin.: *Anus vaginalis,*

*Atrezie anovaginală*, anomalie în care anusul este imperforat, rectul fiind deschis în vagin (1).

**Atreto-** (gr. *atretos* = nestrăpuns). Prefix care introduce în termenii compuşi sensul de neperforat, închis (32).

**Atretocephalus** (*atreto-* + gr. *kephale* = = cap). Monstru cu nările sau gura neperforate (1).

**Atretocistie.** *Atretocystia.*

**Atretocormus** (*atreto-* + gr. *kormos* = trunchi). Monstru care are una sau mai multe orificii ale corpului neperforate (1).

**Atretocystia** (*atreto-* + gr. *kystis* = vezică + + *-ia*), sin.: *Atretocistie.* Anomalie constînd din atrezia vezicii urinare (1).

**Atretogastria** (*atreto-* + gr. *gaster* = stomac + *-ia*). Anomalie constînd din neperforarea cardiei sau orificiului piloric (1).

**Atretolemia** (*atreto-* + gr. *laimos* = gîtlej + *-ia*). Anomalie constînd din neperforarea esofagului sau a faringelui (1).

**Atretometria** (*atreto-* + gr. *metra* = uter + *-ia*). Anomalie constînd din atrezia uterului (1).

**Atretopsia** (*atreto-* + gr. *ops* = ochi + *-ia*). Anomalie caracterizată prin neperforarea pupilei şi persistenţa membranei pupilare (1).

**Atretorrhinia** (*atreto-* + gr. *rhis* = nas + *-ia*). Atrezie nazală (1).

**Atretostomia** (*atreto-* + gr. *stoma* = gură + *-ia*). Anomalie constînd din neperforarea gurii (1).

**Atreturethria** (*atreto-* + gr. *ourethra* = uretră + *-ia*). Anomalie constînd din neperforarea uretrei (1).

**Atrezie** (*a-* + gr. *tresis* = orificiu). *Atresia.* ~ **anorectală**, anomalie congenitală în care se asociază absenţa orificiului anal cu absenţa parţială sau totală a rectului (11). ~ **anovaginală**, *Atresia ani vaginalis.* ~ **aortică**, anomalie rară, puţin compatibilă cu viaţa, constînd din dezvoltarea defectuoasă a orificiului aortic, cu coexistenţa unui canal arterial; ventriculul stîng poate fi absent sau foarte puţin dezvoltat, circulaţia sistemică fiind asigurată de inima dreaptă (1; 10). ~ **căilor lacrimale**, imperforaţia canalului lacrimonazal (28). ~ **coanală**, Imperforaţie coanală. ~ **conductului auditiv extern**, stenozare parţială sau totală a conductului auditiv extern, congenitală sau cîştigată (30). ~ **foliculară**, involuţie particulară a foliculilor ovarieni înainte de maturaţie, putînd îmbrăca un aspect chistic sau obliterant; foliculii atrezici îşi pot păstra teaca internă, funcţionînd ca microglande producătoare, de estrogeni (7). ~ **himenală**, Imperforaţie himenală. ~ **istmului aortic**, lipsa de dezvoltare a primei porţiuni a aortei, avînd ca rezultat ocluzia mai mult sau mai puţin completă a lumenului (2). ~ **meatului uretral**, micşorarea de origine congenitală sau cîştigată a calibrului meatului uretral (11). ~ **pulmonară**, malformaţie complexă, constituită din atrezia valvulelor şi infundibulului arterei pulmonare, comunicaţie interventriculară, dextropoziţie aortică şi puternice anastomoze vasculare bronhopulmonare, care asigură mica circulaţie (10). ~ **tricuspidiană**, malformaţie cardiacă constînd din asocierea obstrucţiei orificiului atrioventricular drept cu hipoplazia ventriculului drept şi cu un defect septal atrial (10).

**Atribut.** În statistica matematică, caracteristică de ordin calitativ a unităţilor unei selecţii. Clasificarea populaţiei umane după apartenenţa la una din grupele sanguine este o clasificare după atribute. Prezenţa sau absenţa unui atribut poate căpăta valori numerice, notînd cu 0 absenţa şi cu 1 prezenţa acestuia (37).

**Atrichie** (*a-* + gr. *thrix* = păr). Termen generic care desemnează lipsa de păr, de obicei congenitală (12).

**Atriocomisuropexie,** Corectarea chirurgicală a insuficienţei mitrale, fixînd valvulele prin trecerea firelor atît prin peretele ventricular, cît şi prin cel atrial (10).

**Atrioseptopexie.** Tehnică de închidere a unui defect septal interatrial, prin care marginile orificiului sînt suturate la peretele atriului drept (10).

**Atriotomie** (*atriu* + gr. *tome* = tăiere). Deschiderea chirurgicală a unuia din atrii (11).

**Atriu** (lat. *atrium* = vestibul). *Atrium.* ~ **comun**, sin. *Cord triloculaire biventriculaire*, cardiopatie congenitală, caracterizată prin prezenţa unei singure cavităţi atriale, comunicînd cu două ventricule (10). ~ **drept**, *Atrium dextrum.* ~ **stîng**, *Atrium sinistrum.*

**Atrium** (lat. = vestibul), sin.: *Atriu.* Cavitate sau cameră prin care se intră într-o altă structură sau organ (1) ~ **cordis**, denumire pentru cele două cavităţi ale inimii care primesc sîngele din circulaţia sistemică şi cea pulmonară, expulzîndu-l apoi în cele două ventricule corespunzătoare (1). ~ **dextrum** sin.: *Atriul drept*, atriul care primeşte sînge venos din marea circulaţie (1). ~ **meatus medii cavi nasi**, adîncitură situată pe partea anterioară a meatului nazal mijlociu, între *agger nasi* şi cornetul nazal mijlociu (1). ~ **sinistrum**, sin.: *Atriul stîng*, atriul care primeşte sîngele arterial din circulaţia pulmonară (1).

**Atrocitoză.** Absorbţia prin membrana celulară a unei substanţe coloidale, urmată de concentrarea şi floculareа ei în citoplasmă şi de apariţia de formaţiuni granulare intracitoplasmatice (28).

**Atrofie** (*a-* + gr. *trophe* = hrănire). Scăderea volumului celulelor, ţesuturilor sau organe-

lor, ca urmare a unor tulburări metabolice locale sau generale sau a unor tulburări trofice şi care corespunde funcţional unei scăderi a activităţii (2). ~ **adipoasă**, atrofia unui ţesut sau organ, cu înlocuirea într-o măsură accentuată a parenchimului său prin ţesut adipos proliferat (2). ~ **alveolară**, resorbţie progresivă a osului alveolar în parodontopatiile marginale evolutive, provocată de tulburări metabolice cu răsunet local, care duc la o dereglare a funcţiilor reparatorii ale ţesutului osos (38). ~ **artritică**, atrofia unei regiuni articulare (în special capetele osului şi musculatura din vecinătate), secundară unei inflamaţii a articulaţiei (2). ~ **brună**, sin.: *Distrofie brună*, atrofie însoţită de depunerea unei cantităţi de lipofuscină în citoplasma anumitor celule (ficat, inimă) (2). ~ **cerebeloasă**, denumire generică dată unor boli cu caracter abiotrofic şi evoluţie subacută sau cronică, care determină o diminuare în volum a cerebelului. Histologic se constată demielinizări, atrofii neuronale, scleroză. Procesul abiotrofic poate fi limitat la cerebel sau poate afecta şi alte formaţiuni nervoase. Clinic, în raport cu întinderea leziunilor, la semnele ce aparţin sindromului cerebelos se mai pot asocia şi semne extrapiramidale şi tulburări psihice (27). ~ **cerebeloasă primitivă cîştigată**, atrofie cerebeloasă care apare la o vîrstă mai tîrzie, după o dezvoltare normală iniţială a cerebelului. După topografia proceselor abiotrofice se grupează în: a) atrofii limitate la scoarţa cerebeloasă; b) atrofii cerebeloase cu interesarea altor sisteme; c) atrofii spinocerebeloase cu predominanţă spinală (27). ~ **cerebeloasă primitivă congenitală**, atrofie cerebeloasă existentă de la naştere şi care se manifestă prin: întîrziere considerabilă în redresare şi staţiune, ataxia mersului, oscilaţii ale capului şi trunchiului, tremurături intenţionale ale membrelor, vorbire lentă, monotonă, explozivă, tulburări psihice. Anatomic, se diferenţiază în acest grup: a) aplazia cerebeloasă congenitală totală; b) hemiaplazia cerebelului (lipsa unui emisfer cerebelos cu hipertrofia părţii rămase); c) aplazia neocerebeloasă Vogt (atrofie predominantă pe emisferele cerebeloase care prinde şi nucleii punţii); d) aplazia arhi- şi paleocerebelului (afectează vermisul şi formaţiunea floculonodulară) (27). ~ **cerebeloasă secundară**, atrofie cerebeloasă determinată de leziuni situate iniţial în scoarţa cerebrală, talamus sau trunchiul cerebral, în regiuni conectate anatomic cu cerebelul (27). ~ **prin compresiune**, atrofie consecutivă exercitării prelungite a unei compresiuni (tumoare sau poziţie vicioasă) asupra unui ţesut sau organ (2). ~ **concentrică**, atrofie însoţită de micşorarea concomitentă a unei cavităţi (2). ~ **crestei alveolare**, reducere progresivă a proceselor alveolare în urma extracţiilor dentare, prin predominanţa procesului de resorbţie asupra celui de apoziţie osoasă, provocată îndeosebi de absenţa stimulilor funcţionali locali (38). ~ **cutanată**, stare particulară a pielii şi anexelor ei, de cauze diferite, caracterizată în general prin subţierea pielii în totalitate sau numai a unora din elementele sale constitutive. *Clasificaţie* (Samberger): atrofii cutanate congenitale, difuze sau localizate (aplazii şi nevi atrofici), şi atrofii dobîndite: a) de cauză mecanică (vergeturi, atrofii în plăci); b) postinflamatorii (tuberculide, sifilide, leziuni leproase); c) de cauză necunoscută (atrofii idiopatice, ca boala Pick-Herxheimer, atrofia sau anetodermia maculoasă, *kraurosis vulvae* etc.); d) atrofia senilă (senescenţa cutanată) (12). ~ **cutanată idiopatică**, Boala Pick-Herxheimer, vezi Pick.-Herxheimer. ~ **dentară**, lipsă de dezvoltare interesînd dintele în totalitate sau diferite părţi componente (cuspizi, coroană), ca rezultat al unei alimentaţii carenţate, al unor tulburări neuroendocrine etc. (38). ~ **excentrică**, atrofie însoţită de dilatarea concomitentă a unei cavităţi (2). ~ **facioscapulohumerală**, Distrofie Landouzy-Déjérine, vezi Landouzy-Déjérine. ~ **galbenă acută**, sin.: *Distrofie toxică acută a ficatului*, leziune distrofică difuză a ficatului, de origine toxică sau infecţioasă, constînd dintr-o micşorare rapidă a volumului, reducerea consistenţei, necroză celulară şi distrofie grasă. Clinic, defineşte forma cea mai gravă a hepatitelor, manifestîndu-se prin: icter intens (sau abia vizibil în formele supraacute), sindrom neuropsihic (agitaţie, delir, somnolenţă, comă) sindrom hemoragic, tulburări de termoreglare (hipertermie, alteori hipotermie) şi retenţie importantă de compuşi amoniacali în ser şi în, ţesuturi (2; 8). ~ **generală progresivă**, Caşexie. ~ **granulară**, aspect neregulat al suprafeţei unui organ atrofiat, consecutiv retracţiei determinate de procesul de scleroză, care constituie cauza atrofiei (2). ~ **hipertrofică a osului**, aspect radiografic de rarefacţie a osului, dar cu traveele mult îngroşate şi nedeplin organizate pe liniile de forţă; este caracteristic proceselor de reparare osoasă sau de anchiloză osoasă în primul ei stadiu (24). ~ **inflamatorie**, atrofie consecutivă unui proces inflamator (2). ~ **lamelară Thomas**, vezi Thomas. ~ **lucitoare**, vezi Sclerodermii localizate. ~ **mamară**, diminuarea de volum a unei mamele fie prin aplazie congenitală, fie ca urmare a topirii ţesutului glandular, consecutivă unui proces supurativ (11). ~ **mandibulară**, reducerea grosimii osului mandibular, în special la edentaţii totali, prin resorbţie progresivă, putînd ajunge pînă la

porțiunea bazilară (38). ~ **maxilară,** lipsă de dezvoltare a oaselor maxilare prin tulburări de creștere legate de centrul de osificare, prin tulburări funcționale care duc la deficiențe în nutriția lor sau prin diferite procese patologice; bolta palatină devine mai mult sau mai puțin plată (38). ~ **musculară,** Amiotrofie. ~ **musculară mielopatică,** Amiotrofie mielopatică. ~ **musculară primitivă,** Amiotrofie miopatică. ~ **musculară progresivă,** Boala Charcot-Marie-Tooth, vezi Charcot-Marie-Tooth. ~ **neurohormonală,** atrofie determinată de o tulburare a activității glandelor endocrine și a reglării lor nervoase (2). ~ **neurotică,** atrofie consecutivă întreruperii legăturii nervoase a unui țesut sau organ, ca urmare a unor leziuni ale nervilor periferici (2). ~ **neurotrofică,** atrofie consecutivă unor tulburări metabolice locale de origine nervoasă (2). ~ **nevritică progresivă,** Boala Charcot-Marie-Tooth, vezi Charcot-Marie-Tooth. ~ **numerică** (Klippel), atrofie caracterizată prin scăderea numărului elementelor anatomice care constituie un țesut sau organ (2). ~ **optică,** degenerare primitivă sau secundară a nervului optic, de origine variată (inflamatorie, toxică, traumatică, compresivă, ischemică), caracterizată clinic prin suprimarea, în parte sau în totalitate, a funcțiilor vizuale. Oftalmoscopic, se constată o decolorare mai mult sau mai puțin marcată a papilei (27). ~ **optică Leber,** vezi Leber. ~ **palidală progresivă,** Boala Bogaert, vezi Bogaert. ~ **palido-subtalamică progresivă,** Boala Bogaert, vezi Bogaert. ~ **pigmentară,** atrofie asociată cu acumulare de pigment (2). ~ **pilară,** *Trichotortosis.* ~ **postlezională,** atrofie consecutivă vindecării unei leziuni, în urma căreia se constituie o scleroză sistematizată, care înlocuiește parenchimul organului lezat (2). ~ **prin presiune,** semn radiologic de deformare și demineralizare osoasă, în sensul unei îngustări a osului afectat, consecința unei presiuni intrinsece sau extrinsece pe vasul nutritiv (36). ~ **pseudohipertrofică,** atrofie în care un țesut este înlocuit cu un altul și se realizează o mărire relativă de volum (funcțional fiind o reducere a activității), înlocuirea făcîndu-se cu țesut conjunctiv sau adipos (2). ~ **pulpară,** retracție progresivă a pulpei dentare printr-un proces de fibrozare, sclerozare sau chiar calcificare, depunîndu-se concomitent dentină secundară; se poate ajunge chiar la suprimarea completă a camerei pulpare (38). ~ **reumatică,** atrofie care interesează mușchii sau articulațiile, consecutivă bolii reumatismale și datorită pe de o parte leziunilor, iar pe de altă parte inactivității (2). ~ **reversibilă,** atrofie caracterizată prin posibilitatea unei reveniri la situația normală a țesutului sau organului interesat, ca urmare a fenomenelor de regenerare (2). ~ **roșie a ficatului,** leziune distrofică subacută de origine toxică sau infecțioasă, caracterizată printr-o micșorare a volumului ficatului cu leziuni de steatoză, necroză și hemoragii (2). ~ **senilă,** atrofie caracteristică bătrîneții, manifestată prin dispariția paniculului adipos, subțierea și pierderea elasticității pielii, subțierea compactei și spongioasei oaselor, sclerozarea glandelor sexuale etc. (2).

*Vezi și*: Parrot, Vulpian.

**Atrofodermatită.** Atrofodermie.

**Atrofodermatoză.** Atrofodermie.

**Atrofodermie** (*a-* + gr. *trophe* = hrănire + + *derma* = piele), sin.: *Atrofodermatită, Atrofodermatoză.* Denumire generică pentru afecțiuni cutanate, în care simptomul principal este un proces de atrofie (12). ~ **idiopatică,** Boala Pasini-Pierini, vezi Pasini-Pierini. ~ **striată,** Vergeturi.

**Atropa belladona,** sin.: *Beladonă, Mătrăgună.* Plantă din familia *Solanaceae*; frunzele și rădăcinile conțin alcaloizi cu acțiune parasimpaticolitică: l-hiosciamina, atropina, l-scopolamina, beladonina; se folosesc pulberea de foi, extractul și tinctura în scop antispastic și antisecretor (13).

**Atrophoderma pigmentosum.** *Xeroderma pigmentosum.*

**Atropină.** Alcaloid izolat din *Atropa belladonna, Datura stramonium* și alte *Solanaceae.* Anticolinergic parasimpaticolitic, relaxează musculatura tractului gastrointestinal, biliar și genitourinar, reduce secreția glandelor exocrine, stimulează centrul respirator, are acțiune antiparkinsoniană și antivomitivă, provoacă midriază și cicloplegie; în doze mari este excitant al sistemului nervos central (13).

**Au.** Simbolul aurului (5).

**Aubagnac,** G. **Operația ~.** 1. Rahisinteză cu coastă, asociată cu evacuarea abcesului rece paravertebral și plombarea lui cu antibiotice, în cura morbului Pott (24). 2. Modificarea operației Hueter-Mayo, privind incizia, care este longitudinală, și fixarea capsulei, care se face transfixiant în primul spațiu interdigital (24).

**Aub-Dubois. Tabelele ~,** tabele conținînd valorile standard ale numărului de calorii/m², în funcție de vîrstă (15).

**Aubert. Anus artificial ~,** anus artificial situat pe colonul transvers și în care angulația este obținută prin intermediul unei fîșii din marele epiploon (11).

**Aubry-Giraud. Metoda ~,** asurzirea prin jet continuu de aer comprimat (30).

**Aubry-Ombrédanne. Boala ~,** arahnoidită adezivă de origine otică, localizată în unghiul pontocerebelos (30).

**Audimutitate,** sin.: *Afazie congenitală de evoluție, Alalie idiopatică.* Mutism congenital

la copii, fără tulburări de auz, fără defecte psihice sau anomalii ale organelor fonatorii, cu evoluție favorabilă spre vindecare în cursul dezvoltării (27).

**Audioanalgezie** (lat. *audire* = a auzi + + *an* - + gr. *algos* = durere). Anihilarea sensibilității la durere prin mijloace auditive (ascultarea unei melodii), folosită în stomatologie în timpul diferitelor operații clinice dentare dureroase (39).

**Audiogramă** (lat. *audire* = a auzi + gr. *gramma* = notare), sin.: *Acusticogramă*. Inscripție grafică a frecvențelor și intensităților sonore percepute de bolnav în timpul examenului audiometric (30).

**Audiologie** (lat. *audio* = a auzi + gr. *logos* = știință). Studiul problemelor legate de auz, inclusiv al terapiei defecțiunilor sale (32).

**Audiometrie** (lat. *audire* = a auzi + gr. *metron* = măsură). Examen funcțional al auzului constînd din stabilirea pentru fiecare ureche (la transmisia osoasă și aeriană) a pragului de audibilitate pentru diverse frecvențe ale cîmpului auditiv. Audiometria poate fi efectuată fie cu sunete pure (audiometrie tonală), fie cu ajutorul vocii (audiometrie vocală) (21).

**Audiometru** (lat. *audire* = a auzi + gr. *metron* = măsură). Aparat radioelectric, cu ajutorul căruia, modulînd frecvențele și intensitatea sunetelor, se poate investiga acuitatea auditivă (30).

**Audiție** (lat. *auditio* = audiere, ascultare). Capacitatea senzorială de a identifica și a deosebi sunetele, vibrații ale mediului elastic ambiant, prin intermediul aparatului auditiv. Perceperea auditivă a sunetelor se face în mod obișnuit pe cale aeriană (audiție aeriană), dar ea se poate efectua și pe cale osoasă (audiție osoasă) (30). ~ **colorată**, sin.: *Sinopsie*, halucinații vizuale reflexe care apar la audiția sunetelor (35).

**Audry. Anus artificial** ~, sin.: *Anus artificial cu punte*, anus artificial în care derivația completă a materiilor fecale către exterior se obține prin interpunerea unei punți cutanate între captele proximal și distal ale ansei colice exteriorizate (11).

**Auer**, John, 1875—1948. **Bastonașe** ~, Corpi Auer. **Corpi** ~, sin.: *Bastonașe Auer*, incluziuni sub formă de bastonașe întîlnite în elementele patologice ale seriei mieloice din leucoza acută mieloblastică, apărînd și în plasmocitele din mielom; reprezintă nucleoproteine alterate de procesul malign (19).

**Auerbach**, Leopold, 1828—1897. **Ganglionul** ~, denumirea celulelor nervoase din *plexus myentericus* (1). **Plexul** ~, sin.: *Plexus myentericus*, plex nervos situat între păturile musculare circulare și longitudinale ale tubului digestiv (1).

**Augnathus** (gr. *au* = încă o dată + *gnatos* = falcă). Făt teratologic dublu, parazitar, caracterizat prin implantarea pe mandibula autozitului a unui rudiment de maxilar reprezentînd parazitul (2).

**Aujeszky**, Aladàr, 1869—1933, **Boala** ~, sin.: *Paralizie bulbară infecțioasă*, *Pseudoturbare*, viroză extrem de gravă, care prezintă uneori un caracter epizootic la cîini, pisici, porci, bovidee și este caracterizată prin fenomene generale meningoencefalitice, acompaniate de un prurit excesiv, cu sfîrșit totdeauna letal. La om, această viroză determină accidental numai fenomene pruriginoase, extrem de puternice, cu caracter trecător (22).

**Aulă vaccinală.** Zonă congestivă îngustă care apare în jurul papulei vaccinale la a 5-a zi de la vaccinarea antivariolică (8).

**Aur.** Simbol Au. Metal nobil, foarte rezistent la acțiuni chimice, cu număr atomic 79 și greutate atomică 197. Unii compuși de aur, administrați parenteral, au efecte favorabile în poliartrita cronică evolutivă și în unele cazuri de lupus eritematos diseminat (14). ~ **coeziv**, vezi Aur dentar. ~ **coloidal radioactiv**, $Au^{198}$, izotop al aurului cu acțiune favorabilă în tratamentul revărsatelor carcinomatoase ale pleurei, pericardului și peritoneului și în carcinomul inoperabil al prostatei (13). ~ **dentar**, aur fin sau în aliaj cu Cu și Ag folosit în stomatologie pentru confecționarea diferitelor lucrări protetice. Se prezintă sub formă de folii, discuri, plăci, sîrmă, aliaje de lipitură etc. Poate avea diferite grade de finețe: aur de $750^0/_{00}$ = 18 carate; aur de $833^0/_{00}$ = 20 carate; aur de $916^0/_{00}$ = 22 carate; aur de $999^0/_{00}$ = 24 carate (aur coeziv) (38).

**Aurantiasis cutis.** Carotenodermie.

**Aură** (lat. *aura* = răsuflare). Senzații sau tulburări senzoriale, psihice sau motorii, trecătoare, care preced imediat criza epileptică sau unele manifestări patologice sub formă de crize paroxistice (27). ~ **tetanică**, fenomene subiective de tip parestezic (arsuri, furnicături), premergătoare generalizării tetanosului, resimțite la nivelul plăgii tetanigene; se însoțesc de o creștere a tonusului muscular local și a hiperreflectivității tendinoase, fără semne de inflamație locală (8). ~ **tusei convulsive**, senzație dureroasă retrosternală, stare de sufocare, căscat sau strănutat, senzație de gîdilătură în gît, neliniște etc., care prevestesc iminența unui acces de tuse convulsivă (8).

**Aurieula** (dim. lat. *auris* = ureche). 1. Pavilionul cartilaginos al urechii (sin.: *Pinna*) (1). 2. Urechiușa sau apendicele atrial, depen-

dință a fiecărui atriu cardiac. Se deosebesc: *a. atrii dextri*, urechiușa atriului drept și *a. atrii sinistri*, urechiușa atriului stîng (1). ~ **luctatoris**, modificări cicatriceale ale pavilionului urechii, în urma unor acțiuni traumatice, întîlnite în special la boxeri și luptători (12).

**Auricular**, 1. *Digitus minimus*. 2. Vezi Punct auricular.

**Auridă**. Termen generic pentru erupțiile care apar ca accident al medicației cu săruri de aur. Mai frecvent se întîlnesc forme eritematodescuamative, lichenoide și verucoase (12).

**Aurificare**. Metodă de obturare a cariilor dentare cu foițe sau cilindri spongioși de aur coeziv sau necoeziv (38).

**Auris** (lat. = ureche). 1. Termen generic pentru cele 3 porțiuni ale urechii (externă, medie și internă); odinioară, termenul era folosit numai pentru urechea externă (sin.: *Ureche*) (1). 2. Denumire folosită impropriu pentru urechiușele inimii (1). ~ **externa**, urechea externă, cuprinzînd pavilionul și meatul acustic extern (1). ~ **interna**, urechea internă, cuprinzînd labirintul membranos, labirinul osos, vestibulul, cohleea și meatul acustic intern (1). ~ **media**, *Cavum tympani*.

**Auronă**. Vezi Flavone.

**Aurotiogluceză**. Compus de aur folosit în tratamentul poliartritei cronice evolutive (14).

**Aurotiomalat de calciu**. Compus organic de aur folosit ca medicament în poliartrita reumatoidă (14).

**Auscultație** (lat. *auscultare* = a asculta). Metodă de explorare clinică prin ascultarea și interpretarea zgomotelor produse în interiorul corpului (32). ~ **arterială**, ascultare cu stetoscopul obstetrical a arterelor, pentru depistarea unui suflu caracteristic în caz de stenozare, adesea trombotică, a lumenului (32). ~ **cu baghetă**, ascultarea cu stetoscopul a sunetului obținut prin frecarea capătului superior al unei mici baghete de lemn sau fildeș, plasată perpendicular pe suprafața corpului (32). ~ **directă**, sin.: *Auscultație imediată*, auscultație practicată prin aplicarea urechii direct pe peretele toracic (32). ~ **imediată**, Auscultație directă. ~ **indirectă** sin.: *Auscultație mediată*, auscultație practicată cu ajutorul stetoscopului; sunetele pot fi întărite prin fonendoscop sau amplificate prin microfon și instalație radio (32). ~ **mediată**, Auscultație indirectă. ~ **obstetricală**, metodă de explorare obstetricală folosită pentru diagnosticul sarcinii și pentru precizarea stării fătului și a așezării sale în cavitatea uterină; constă în perceperea auscultatorică, cu ajutorul stetoscopului obstetrical, a bătăilor cordului fetal prin peretele abdominal al mamei. Se mai pot percepe mișcările fătului, sufluri uterine și sufluri funiculare (18). ~ **orală**, auscultarea zgomotelor respiratorii printr-un stetoscop așezat la nivelul gurii deschise; este utilizată pentru depistarea unui suflu al cavității bucale care apare sincron cu pulsul în tumori mediastinale și anevrism aortic (32). ~ **paralelă**, auscultație simultană a două puncte corespunzătoare într-o parte și alta a toracelui (32). ~ **plesimetrică**, auscultația foselor supra- și subspinoase, combinată cu percuția claviculei sau auscultația fosei subclaviculare asociată cu percuția apofizelor spinoase (32). ~ **pulmonară**, metodă de investigație clinică constînd din recepționarea și analizarea zgomotelor respiratorii normale și patologice, pentru depistarea modificărilor pulmonare structurale și funcționale (34). ~ **transmanuală**, auscultație prin intermediul mîinii plasată deasupra unei regiuni (32). ~ **tusei**, auscultația plămînului în timpul tusei, pentru depistarea modificărilor parenchimatoase sau pentru precizarea naturii unor zgomote supraadăugate (34). ~ **vibratorie**, auscultația cu stetoscopul a vibrațiilor emise de un diapazon aplicat pe suprafața corpului (32). ~ **vocii**, auscultația, la nivelul plămînului, a vocii sonore și șoptite, normale sau modificate în raport cu alterările bronhopulmonare și pleurale (34).

**Ausland-Steindler. Incizia** ~, incizie longitudinală externă pararotuliană lungă de 18 cm, folosită pentru abordarea articulației genunchiului (24).

**Auspitz**, Heinrich, 1835—1886. **Semnul** ~, semn patognomonic pentru psoriazis, constînd din apariția unei hemoragii punctiforme după raclarea sistematică a scuamelor, care determină decapitarea capilarelor dilatate și alungite (12).

**Autacoid** (*auto-* + gr. *akos* = remediu). Termen aproape sinonim cu cel de hormon, propus de Schäfer pentru a desemna substanțele specifice produse de unele organe, trecute în sînge și care acționează asupra altor organe asemenea unui medicament (7).

**Autism** (Bleuler). Pierderea contactului cu realitatea și scufundarea în lumea trăirilor interioare (35). ~ **infantil** (Kanner), anomalie de dezvoltare în primii ani de viață constînd din lipsa dorinței de contact uman, întîrzierea dezvoltării vorbirii, mutism, ecolalie (35).

**Auto-** (gr. *autos* = însuși). Prefix care introduce în termenii compuși noțiunea de „sine însuși" (32).

**Autoabsorbție** (*auto-* + lat. *absorbere* = a absorbi). Reținerea sau fixarea unei părți dintr-un sistem în mediul lichid sau solid al sistemului, fără vreo intervenție din afară. Absorbție prin mijloace proprii (5).

**Autoaglutinare**, sin.: *Autohemaglutinare*. Aglutinarea celulelor din sînge de către propriul ser, fenomen care poate da naştere la erori în determinarea grupelor sanguine. Joacă un rol important în patogenia unor anemii hemolitice (19).

**Autoaglutinină.** Autoanticorp din serul care aglutinează celulele proprii ale individului (globule roşii, leucocite, trombocite) (19).

**Autoajutor.** Ajutor sanitar elementar pe care şi-l acordă însuşi accidentatul pe baza cunoştinţelor căpătate prin educaţia sanitară sau în cadrul cursurilor sanitare de masă organizate de Crucea Roşie (29).

**Autoamputaţie.** Detaşarea de organism şi eliminarea unui organ (apendice, segment de membru, porţiune de intestin) sau ţesut tumoral (polip) prin fenomene de autoapărare sau prin tulburări neurotrofice (lepră, siringomielie) (24).

**Autoanafilaxie.** Reacţie de tip anafilactic, care apare uneori la reinjectarea în organism a sîngelui propriu (3).

**Autoanalgezie.** Metodă de analgezie generală, prin care bolnavul îşi administrează singur anestezicul pe cale inhalatorie, cu ajutorul unui aparat special; se foloseşte în stomatologie pentru intervenţii curente de scurtă durată (38).

**Autoanticorpi.** Anticorpi faţă de substanţele sau celulele proprii ale organismului, care apar în anumite boli şi care pot fi obţinuţi experimental prin tehnici speciale de imunizare (3). ~ **pulmonari,** anticorpi elaboraţi de organism împotriva propriilor ţesuturi lezate. Conflictul imunologic care ia naştere ar fi răspunzător de provenienţa procesului de cazeificare tuberculoasă. În principiu pot lua naştere prin: a) desfiinţarea barierelor care separă un antigen de restul organismului; b) modificarea structurii antigenice normale a unor constituenţi celulari; c) vicierea mecanismelor de recunoaştere imunologică a propriilor celule (34).

**Autoantigen.** Ţesut care se comportă ca antigen heterogen, determinînd producerea de autoanticorpi în organismul din care face parte. Această calitate se întîlneşte la ţesuturile modificate din motive patologice, în special în stările infecţioase (22).

**Autocataliză.** Reacţie catalitică cu ritm accelerat, datorit acţiunii unor produse rezultate chiar din reacţie. În fenomenul de coagulare, activitatea trombinei este un exemplu de autocataliză (19).

**Autocitoliză.** Autoliză.

**Autoclav.** Aparat care serveşte la sterilizarea prin vapori de apă sub presiune a unor materiale şi instrumente medicale (3).

**Autoclazie** (*auto-* + gr. *klasis* = sfărîmare). Topirea unui ţesut prin fermenţi proprii (2).

**Autocontrol sportiv.** Controlul pe care sportivul îl face asupra lui însuşi în perioada de antrenament şi concursuri, prin observarea unor semne clinice elementare: frecvenţa pulsului, greutatea, apetitul, somnul, oboseala etc. (24).

**Autodentară.** Autovehicul amenajat cu instalaţii speciale pentru tratamentele stomatologice (38).

**Autodenunţare patologică.** Semnalarea către autorităţi a unor infracţiuni proprii imaginare, întîlnită la bolnavi cu delir de autoacuzare şi la unii psihopaţi isterici (35).

**Autodepilare.** Tricotilomanie.

**Autodigestie.** Digestie patologică realizată la nivelul unui organ sub acţiunea fermenţilor proprii (de ex. citosteatonecroza pancreatică) (2). ~ **gastrică postmortală,** modificare cadaverică produsă prin acţiunea aciditătii sucului gastric asupra mucoasei stomacale care apare tumefiată, friabilă, de culoare cenuşie, cu desenul vascular cafeniu închis; uneori, peretele stomacului poate fi distrus, iar conţinutul gastric scurs în cavitatea abdominală, fiind necesar un diagnostic diferenţial cu perforaţiile survenite *intra vitam* (23).

**Autodrenaj.** Metodă care realizează scurgerea secreţiilor dintr-o plagă către exterior, prin declivitatea inciziei (11).

**Autoecolalie** (*auto-* + gr. *echo* = sunet reîntors + *lalia* = vorbire). Formă de stereotipie constînd din repetarea propriilor cuvinte (35).

**Autoepurare.** Autopurificare.

**Autoerastie.** Narcisism.

**Autoerotism.** Termen psihanalitic desemnînd satisfacţia sexuală fără participarea altei persoane (35).

**Autofagie** (*auto-* + gr. *phagein* = a mînca). 1. Fenomen fiziologic constînd din consumarea propriilor ţesuturi ale unui subiect supus inaniţiei (32). 2. Fenomen morbid, întîlnit în boli mintale, prin care un individ îşi mănîncă propriile ţesuturi (32).

**Autofilie** (*auto-* + gr. *philein* = a iubi). Autoapreciere exagerată patologic (35).

**Autofiltrare.** Absorbţia unor radiaţii cu lungimi de undă mari, dintr-un fascicul policromatic, la nivelul elementelor proprii ale tubului radiogen (36).

**Autofit** (G. Saint-Hilaire). Făt teratologic care poate trăi în viaţa extrauterină (2).

**Autofobie** (*auto-* + gr. *phobos* = frică). Fobia de a fi singur (35).

**Autofonomanie** (*auto-* + gr. *phonos* = ucidere + *mania* = nebunie). Tendinţă la sinucidere (23).

**Autofundoscop.** Oftalmoscop pentru examinarea fundului de ochi propriu (28).

**Autografism** (*auto-* + gr. *graphein* = a scrie). Dermografism.

**Autografă.** Autoplastie.

**Autohemaglutinare.** Autoaglutinare.

**Autohemoliză** (*auto-* + gr. *haima* = sînge + *lysis* = dizolvare, distrucție). Distrugerea globulelor roșii de către propriul ser al bolnavului (19).

**Autohemolizină.** Hemolizină care acționează împotriva hematiilor proprii; uneori acționează și asupra hematiilor altor indivizi (panhemolizine) (19).

**Autohemoterapie** (*auto-* + gr. *haima* = = sînge + *therapeia* = tratament). Metodă terapeutică depășită, constînd din injectarea intramusculară a unei cantități de 5—20 ml sînge, recoltat din vena bolnavului (19).

**Autohemotransfuzie,** sin.: *Autotransfuzie.* 1. Reinjectarea intravenoasă a unei cantități de sînge propriu al bolnavului (19). 2. Metodă utilizată în chirurgie, constînd din dirijarea forțată a curentului sanguin spre un segment al corpului, prin bandajarea compresivă a membrelor (19).

**Autoheteroxen.** Termen care arată însușirea ciclului evolutiv la *Trichinella spiralis,* unde gazda definitivă a parazitului este în mod obligatoriu și gazdă intermediară. Perpetuarea ciclului parazitului în natură este asigurată de devorarea unei gazde dintr-o specie de o altă gazdă din aceeași specie sau dintr-o specie diferită (31).

**Autohistoradiografie.** Historadiografie.

**Autoimunizare** (*auto-* + lat. *immunis* = scutit, apărat). Elaborarea de anticorpi față de substanțele proprii organismului respectiv (3).

**Autoinfecție** (*auto-* + lat. *inficere* = a întina, a păta). Infecție determinată de germeni prezenți în organismul respectiv (3).

**Autoinfestare.** Autoinfestație.

**Autoinfestație** (*auto-* + lat. *infestare* = a strica, a face pagube), sin.: *Autoinfestare.* În parazitologie, infestare cu forme infecțioase ale unui parazit care se găsește deja în organism sub formă adultă (31). ~ **endogenă,** mod de autoinfestație, fără ca formele infecțioase ale parazitului să ajungă în mediul extern (31). ~ **exogenă,** mod de autoinfestație, care se face prin trecerea formelor infecțioase ale parazitului prin mediul extern (31).

**Autoinoculare** (*auto-* + lat. *inoculare* = = a altoi). Modalitate prin care o infecție secundară este determinată de germenii dintr-un focar infecțios preexistent în organism (3).

**Autointoxicație** (*auto-* + *in-* + gr. *toxikon* = otravă). Intoxicație prin produși de metabolism ai propriului organism fie normali, dar produși în cantități exagerate sau eliminați în proporție insuficientă (uremie, amoniemie), fie anormali, toxici, rezultați din metabolisme viciate (23).

**Autoleziuni** (*auto-* + lat. *laesio* = rană). Leziuni provocate persoanei proprii, prin traumatisme mecanice, chimice, termice sau altele, în scopul simulării (23).

**Autolizat** (*auto-* + gr. *lysis* = dizolvare, distrucție). Produsul rezultat în urma autolizei (3). ~ **de drojdie,** material rezultat în urma autolizei unor celule de drojdie, folosit la prepararea unor medii de cultură (3).

**Autoliză** (*auto-* + gr. *lysis* = dizolvare, distrucție). sin.: *Autocitoliză, Autopepsie, Autoproteoliză.* Dezintegrare a celulelor sau țesuturilor sub influența unor enzime proprii (3). ~ **cadaverică,** autodigestie produsă la cadavru sub influența microorganismelor și fermenților tisulari (2). ~ **tisulară,** autodigestie a țesuturilor care se mortifică și care se realizează fără intervenția microorganismelor, sub influența enzimelor proprii (2).

**Autolog** (*auto-* + gr. *logos* = relație). 1. În legătură cu el însuși; produs sau component provenind de la același organism (32). 2. Ceea ce apare în mod natural într-un anumit sector organic sau care este prezent în mod normal în țesuturile sau umorile corpului (32). 3. Termen pentru a indica un neoplasm provenit din celule care apar în mod normal în organul respectiv (32).

**Automat** (gr. *automatos* = spontan). 1. Care se execută involuntar, fără participarea rațiunii (32). 2. În teoria abstractă a automatelor este sistemul format din trei mulțimi și două funcții: mulțimea stărilor posibile, mulțimea semnalelor de intrare, mulțimea semnalelor de ieșire, funcția de trecere și funcția de ieșire (37).

**Automatism** (gr. *automatos* = spontan). Proces fiziologic a cărui desfășurare are loc fără participarea conștiinței (32). ~ **ambulatoriu,** Automatism psihic. ~ **cardiac,** Cronotropism. ~ **cardiac exclusiv,** Ritm heterotop autonom. ~ **cardiac pararitmic,** Pararitmie. ~ **medular,** activitate reflexă proprie măduvei spinării care se exagerează în segmentul sublezional după eliberarea de sub controlul etajelor superioare ale sistemului nervos, prin întreruperea fiziologică sau anatomică a conexiunilor cu aceste etaje (27). ~ **mental,** Sindromul Kandinsky-Clérambault, vezi Kandinsky-Clérambault. ~ **mental cenestopatic,** stare caracterizată prin senzații supărătoare cu localizare difuză și cu impresia de a fi provocate sau făcute de cineva (35). ~ **mental kinestezic,** formă de automatism în care mișcările și acțiu-

nile bolnavului sînt considerate de acesta ca fiind provocate de o altă persoană (35). ~ **psihic**, sin.: *Automatism ambulatoriu*, formă episodică de tulburare a conştiinţei de tip crepuscular, cu păstrarea capacităţii de efectuare a unor acte motorii coordonate, urmată de amnezie lacunară a acestei perioade; poate reprezenta un paroxism epileptic sau o stare postaccesuală (35).

**Automatizare.** Înlocuirea participării nemijlocite a muncitorului în procesul de producţie, printr-un complex de operaţii tehnice care funcţionează pe baza unui program determinat, stabilit în prealabil. Din punctul de vedere al fiziologiei muncii, automatizarea elimină efortul fizic, dă muncii un caracter predominant intelectual, cu o încordare a activităţii sistemului nervos central (21).

**Automatom.** Aparat folosit în stomatologie pentru izolarea şi punerea în evidenţă a cîmpului operator dentar (38).

**Automieroinoculări.** Termen care desemnează microdescărcările toxinice care au loc la nivelul leziunilor tuberculoase nestabilizate în cursul eforturilor, kineziterapiei etc. (34).

**Automizofobie** (*auto-* + gr. *mysos* = murdărie + *phobos* = frică). Fobia de mirosuri neplăcute care ar proveni de la propria persoană (35).

**Automonosexualism.** Perversiune sexuală care combină narcisismul cu masturbaţia (7).

**Automutilare** (*auto-* + lat. *mutilare* = a mutila). Mutilare voluntară, produsă asupra propriei persoane — sau de o persoană străină, la cererea interesatului — cu diverse scopuri: simularea unei agresiuni sau unui accident (pentru obţinerea unei despăgubiri băneşti), sustragerea de la unele obligaţii (serviciu militar, muncă etc.) (23).

**Autonefrectomie** (*auto-* + gr. *nephros* = rinichi + *ektome* = excizie). Termen folosit pentru excluderea funcţională totală a rinichiului tuberculos (11).

**Autopepsie** (*auto-* + gr. *peptein* = a digera). Autoliză.

**Autoplastie** (*auto-* + gr. *plassein* = a forma), sin.: *Autogrefă, Grefă autogenă*. Metodă chirurgicală prin care se înlocuieşte o pierdere tisulară (aponevroză, muşchi, piele, etc.) printr-un fragment din acelaşi ţesut prelevat din alt loc de la individul în cauză (11). ~ **palpebrală**, refacerea plastică a defectelor pleoapelor prin piele luată din apropiere sau din altă parte a corpului (28).

**Autopneumocefalie** (*auto-* + gr. *pneuma* = aer + *kephale* = cap). Aerocel intracranian.

**Autopolimerizare.** Combinare chimică spontană, printr-o amestecare a unor molecule mai simple, asemănătoare sau nu, de obicei sub influenţa căldurii sau luminii, ducînd la formarea rapidă sau lentă a unui nou compus cu greutate moleculară mai mare (38).

**Autoproteoliză.** Autoliză.

**Autopsie** (*auto-* + gr. *opsis* = vedere), sin.: *Necropsie*. Deschiderea şi examinarea unui cadavru, cu scopul de a stabili cauza morţii, prin cercetarea leziunilor diferitelor organe (23). ~ **medico-legală**, autopsie făcută la cererea organelor judiciare, în scopul elucidării felului şi cauzei morţii (23).

**Autopurificare** (*auto-* + lat. *purificare* = a curăţa), sin.: *Autoepurare*. Totalitatea proceselor naturale fizice, chimice şi biologice, prin care un factor al mediului extern (aer, apă, sol) îşi recapătă proprietăţile iniţiale după impurificare (20).

**Autoradiografie**, sin.: *Radioautografie*. Imagine obţinută pe o peliculă fotografică (radiografică), după injectarea şi localizarea selectivă într-un organ sau ţesut a unui izotop radioactiv (36).

**Autoreglare**, sin.: *Reglare automată*. Caracteristica unor sisteme de comandă prin care se menţine relaţia dintre mărimea de intrare şi cea de ieşire, oricare ar fi perturbaţiile care intervin. Sistemele biologice sînt sisteme cu reglare automată (7).

**Autosadism.** Perversiune constînd în obţinerea satisfacţiei sexuale prin autotorturare (35).

**Autosalvare.** Autosanitară.

**Autosanitară**, sin.: *Autosalvare*. Autovehicul amenajat şi dotat pentru acordarea asistenţei medicale de urgenţă (la domiciliu sau la locul accidentului) şi transportul bolnavilor (29).

**Autoseroterapie** (*auto-* + lat. *serum* = zer, lichid seros + gr. *therapeia* = tratament). Metodă de tratament, folosind serul sîngelui propriu al bolnavului, administrat de obicei pe cale subcutanată (32).

**Autosexualism** (*auto-* + lat. *sexualis* = sexual). Narcisism.

**Autosterilizare** (*auto-* + lat. *sterilis* = neproductiv). Termen folosit în special pentru a preciza distrugerea germenilor microbieni şi inframicrobieni dintr-un organism sub acţiunea forţelor de apărare ale acestuia (22).

**Autosugestie** (*auto-* + lat. *suggestio* = sugestie). Sugestie îndreptată asupra propriei persoane (35).

**Autotransfuzie.** Autohemotransfuzie.

**Autotransplant.** Fragment de ţesut recoltat dintr-o regiune şi transportat la distanţă într-o altă regiune la acelaşi individ, în vederea unei reconstituiri plastice (38).

**Autotopagnozie** (*auto-* + gr. *topos* = loc + *agnozie*). Imposibilitatea de a recunoaşte extre-

mitatea contralaterală în cazul unei leziuni a lobului parietal nedominant (26).

**Autotrofism** (*auto-* + gr. *trophe* = nutriție). Proprietatea unor microorganisme din mediul extern de a-și sintetiza materialul organic necesar metabolismului din substanțe anorganice (20).

**Autovaccin.** Vaccin preparat cu o tulpină microbiană izolată dintr-un produs patologic provenit chiar de la individul bolnav (3).

**Autozit** (*auto-* + gr. *sitos* = aliment). Fătul dezvoltat, în caz de monștri dubli, uniți, deosebit de cel nedezvoltat (parazit) (2).

**Autozom** (*auto-* + gr. *soma* = corp, corpuscul), sin.: *Eucromozom.* Cromozom obișnuit (1).

**Autrie. Triunghiul ~,** unghi ascuțit, sonor la percuție, cuprins între stern și limita superioară a unui revărsat pleural (34).

**Auvray, P. Incizia ~,** incizie pentru celiotomie, lărgită prin rezecarea rebordului costal (11).

**Auxanogramă** (gr. *auxanein* = a crește + *gramma* = notare). Rezultatul determinării necesităților nutritive ale mutantelor biochimice, prin metoda auxanografică (vezi Beijerinck) (3).

**Auxanologie** (gr. *auxanein* = a crește + *logos* = știință). Auxologie.

**Auxine,** sin.: *Fitohormoni.* Substanțe de tip hormonal din plante, care stimulează creșterea celulelor vegetale, întîlnite și în urina umană; se deosebesc două forme: auxina *a* și auxina *b* (7).

**Auxo-** (gr. *auxe* = creștere). Prefix care introduce în termenii compuși noțiunea de creștere, stimulare (32).

**Auxocit** (*auxo-* + gr. *kytos* = celulă). Termen folosit uneori pentru denumirea ovocitelor și spermatocitelor în primele lor stadii de evoluție (1).

**Auxocrom** (*auxo-* + gr. *chroma* = culoare). Grupă de atomi a cărei prezență în molecula unei substanțe cromogene face să se intensifice culoarea acesteia, spectrul de absorbție al substanței fiind deplasat către lungimi de undă mai mari. Principalele grupe auxocrome sînt: —OH; —OR; —$NH_2$; —NR, unde R este un radical alchilic sau arilic (5).

**Auxohormon** (*auxo-* + gr. *horman* = a excita). Termen impropriu pentru vitamină (7).

**Auxologie** (*auxo-* + gr. *logos* = știință), sin.: *Auxanologie.* Știința despre creșterea organismelor (7).

**Auxomerie.** Extinderea unei excitații la un mare număr de elemente celulare excitabile (de ex. răspîndirea stimulului în inimă este auxomeră, excitația pornită din nodul sinuzal activînd întreaga masă a inimii stîngi și drepte) (32). **~ nelimitată,** principiul de bază al funcției dromotrope miocardice, potrivit căruia este suficientă existența unui număr redus de fibre cardionectoare intacte, pentru a permite o conducere normală a impulsului (10).

**Auxopatie** (*auxo-* + gr. *pathos* = boală). Tulburare a creșterii (7).

**Auxoterapie** (*auxo-* + gr. *therapeia* = tratament). Terapie de substituție (7).

**Auxotrof** (*auxo-* + gr. *trophe* = nutriție). Variantă biochimică a unui microorganism, ale cărui necesități nutritive diferă de acelea ale tulpinii din care provine, prin cerințe suplimentare în factori de creștere (3).

**Avellis,** Georg, 1864—1916. **Sindromul ~,** sindrom bulbar posterior de nerv spinal intern, caracterizat prin hemiparalizia vălului palatului și a corzilor vocale (27).

**Aviasan,** sin.: *Stație de aviație sanitară.* Formație sanitară dotată cu avioane sanitare; are rolul de a asigura transportul de bolnavi, persoane de specialitate, medicamente, sînge, aparatură specială etc., în vederea acordării asistenței medicale de urgență (29).

**Avidină.** Proteină specifică, întîlnită în albumina din ou (5).

**Aviditate serică.** Capacitatea unui ser antitoxic de a fixa rapid antigenul corespunzător; joacă un rol important în aprecierea eficacității terapeutice a serului, alături de titrul acestuia (3).

**Avirulent** (*a-* + lat. *virulentus* = otrăvitor). Lipsit de virulență (3).

**Avitaminoză.** Boală datorită lipsei uneia sau mai multor vitamine din alimentație (15).

**Avivare.** 1. Curățarea și pregătirea chirurgicală a țesuturilor, în vederea suturii lor biologice (24). 2. Pregătirea patului unei grefe (24). **~ osoasă,** timp chirurgical de pregătire a țesutului osos, în scopul favorizării consolidării. *Varietăți:* eschilectomia într-o fractură, decorticarea osoasă sau cartilaginoasă, înțândărirea, forajul osos, rezecția osoasă (24).

**Aviz medico-legal.** Act medico-legal prin care se verifică și se confirmă sau se infirmă concluziile unui act de expertiză medico-legală (23).

**Avogadro,** Count Amedeo, 1776—1856. **Constanta ~,** Numărul Avogadro. **Legea lui ~,** la aceeași temperatură presiunea osmotică depinde numai de numărul particulelor solvite în unitatea de volum care se mișcă liber și nu de natura lor și nici de aceea a solventului (6). **Numărul ~,** sin.: *Constanta Avogadro,* numărul de molecule cuprinse într-o moleculă-gram din orice substanță sau numărul de atomi cuprinși într-un atom-gram al oricărui element este același; acest număr este egal cu $6{,}025 \cdot 10^{23}$ (6).

**Avort** (*ab-* + lat. *ortus* = naştere). Expulzarea din cavitatea uterină a produsului de concepţie pînă în luna a VI-a inclusiv (18). ~ **accidental,** termen rar utilizat, sinonim cu avortul spontan şi în antiteză cu avortul provocat (18). ~ **artificial,** termen sinonim cu întreruperea medicală a sarcinii în primele 6 luni (18). ~ **pe cale de efectuare,** dezlipire a oului în cavitatea uterină manifestată prin pierderi de sînge, contracţii uterine dureroase, lombalgii, col uterin întredeschis, oul fiind în general coborît spre colul uterin (18). ~ **cervical,** termen rar utilizat pentru a defini stagnarea în col a oului eliminat din cavitatea uterină (18). ~ **complet efectuat,** expulzare completă a produsului de concepţie din cavitatea uterină; situaţie destul de rar întîlnită (18). ~ **complicat,** avort însoţit sau urmat de stări patologice, principalele fiind: hemoragia, perforaţia, embolia, stările infecţioase sau toxice (18). ~ **criminal,** Avort delictual. ~ **delictual,** sin.: *Avort criminal,* întreruperea artificială prematură a sarcinii în afara prevederilor legale (18). ~ **embrionar,** avort survenit între a 20-a şi a 90-a zi de sarcină (18). ~ **epizootic,** întrerupere spontană a gestaţiei, survenind în epizootii la animale, în special bovidee, şi provocată de îmbolnăviri cu germeni din grupul *Brucella* (8). ~ **fetal,** avort survenit între a IV-a şi a VI-a lună de sarcină (18). ~ **habitual,** Avort spontan repetat. ~ **incipient,** stadiul următor ameninţării de avort, caracterizat prin aceleaşi simptome, însă mai pronunţate; avortul poate fi oprit uneori şi în această formă, sarcina continuînd pînă la termen (18). ~ **incomplet efectuat,** eliminare parţială a produsului de concepţie din cavitatea uterină; necesită controlul instrumental al cavităţii uterine (18). ~ **molar,** expulzare a unei sarcini molare (18). ~ **natural,** termen impropriu utilizat de unii autori pentru a defini avortul care se produce din cauza unei stări patologice, dar fără vreo intervenţie medicamentoasă sau instrumentală (18). ~ **ovular,** avort survenit în primele 20 de zile de sarcină (18). ~ **patologic,** termen rar utilizat, sinonim cu avort spontan sau avort natural (18). ~ **precoce,** termen rar utilizat pentru a defini eliminarea oului din uter în primele 6 săptămîni de gestaţie (18). ~ **provocat,** avort realizat voluntar fie în scop terapeutic, fie delictual (18). ~ **septic,** avort, de obicei delictual, urmat de o stare infecţioasă gravă, produsă în urma unor manevre septice (18). ~ **spontan,** expulzare involuntară a produsului de concepţie, prin diverse cauze: medicale, traumatice (accidentale), toxice (18). ~ **spontan repetat,** sin.: *Avort habitual,* avort care se repetă, avînd o etiologie unică sau multiplă: incompatibilitate de factor Rh, incompatibilitate de grupă sanguină, endocrinopatii, malformaţii uterine, lues etc. (18). ~ **tardiv,** termen rar utilizat pentru a defini eliminarea din uter a produsului de concepţie în trimestrul al II-lea al sarcinii (18). ~ **terapeutic,** golire terapeutică a cavităţii uterine de produsul de concepţie, determinată de o indicaţie medicală şi cu avizul forurilor legale (18). ~ **tuboabdominal,** expulzarea în cavitatea abdominală, prin orificiul pavilionar al trompei, a unei sarcini anormal grefată în trompă (18).

**Avulsio bulbi.** Luxaţie cu smulgerea traumatică a globului ocular (28).

**Ax** (gr. *axon* = axă). *Axis.* ~ **bazibregmatic,** linie care uneşte bazionul cu bregma (1). ~ **bazicraniał,** sin.: *Ax craniofacial,* linie care uneşte bazionul cu punctul central al suturii sfenoetmoide (1). ~ **bazifacial,** Ax facial. ~ **biauricular,** linie imaginară care uneşte cele două puncte auriculare (1). ~ **cefalocaudal,** în anatomie, axul lung al corpului, de la craniu la osul coccis (1). ~ **coroanei dentare,** dreaptă mediană virtuală care traversează coroana dentară, unind mijlocul feţei ocluzale cu mijlocul camerei pulpare (38). ~ **craniofacial,** Ax bazicranial. ~ **embrionar,** linie imaginară care trece prin viitoarele regiuni antero-posterioare ale unui ou sau embrion (1). ~ **facial,** sin.: *Ax bazifacial,* linie care uneşte gonionul cu punctul subnazal (1). ~ **frontal,** linie imaginară transversală, care trece prin centrul ambilor globi oculari (1). ~ **neural,** *Systema nervosum centrale.* ~ **principal al ochiului,** *Axis optica bulbi oculi.* ~ **rădăcinii dentare,** dreaptă virtuală care uneşte mijlocul camerei pulpare cu orificiul apical al apexului rădăcinii (38).

**Axantopsie** (*a-* + gr. *xanthos* = galben + *opsis* = vedere). Lipsa senzaţiei cromatice pentru culoarea galbenă (28).

**Axă** (gr. *axon* = axă). *Axis.* ~ **anatomică a excavaţiei,** în obstetrică, linia curbă care uneşte centrul tuturor planurilor excavaţiei; este situată la egală distanţă între pube, înainte, şi sacru şi coccis, înapoi, avînd concavitatea deschisă anterior şi cranial (18). **Axele bazinului obstetrical.** Perpendiculare ridicate din centrul celor trei planuri ale bazinului, împărţind diametrele antero-posterioare ale acestuia, în două jumătăţi (18). ~ **cardiacă,** linie care trece prin centrul bazei şi prin vîrful inimii (1). ~ **celulei,** linie imaginară care trece prin nucleu şi prin aparatul central al unei celule (1). ~ **cerebrală,** Trunchiul cerebral. ~ **cerebrospinală,** *Systema nervosum centrale.* ~ **externă a ochiului,** *Axis bulbi externus.* ~ **de fixaţie,** Axa vizuală. ~ **internă a ochiului,** *Axis bulbi internus.* ~ **optică,** *Axis optica*

*bulbi oculi.* **Axele de rotație ale mandibulei.** Axe imaginare diferite în jurul cărora se rotesc condilii mandibulei în cursul masticației: a) axa bicondiliană, numită și axă de balans, trece prin cei doi condili mandibulari, în jurul căreia mandibula se poate roti fără translație în cursul unei părți a mișcării de deschidere a gurii; b) axa de deschidere, situată în jurul unghiului mandibulei, este rezultanta mișcării de rotație a condilului mandibular pe meniscul lui și a mișcării de alunecare a meniscului pe panta tuberculului articular în cursul mișcării de deschidere a mandibulei; c) axa de închidere, situată în spațiul de deasupra craniului, este rezultanta mișcării de rotație a condilului mandibular pe meniscul lui și a mișcării de alunecare a meniscului pe panta tuberculului articular în cursul mișcării de închidere a mandibulei (39). ~ **strîmtorii inferioare,** perpendiculara ridicată din centrul planului strîmtorii inferioare a pelvisului, avînd direcția de la promontoriu la perineu și fiind situată puțin înaintea anusului (18). ~ **strîmtorii superioare,** perpendiculara ridicată din centrul planului strîmtorii superioare a pelvisului, avînd direcția de la ombilic la partea inferioară a osului coccis (18). ~ **vizuală,** sin.: *Axa de fixație,* linia care unește macula cu obiectul fixat (28).

**Axenfeld-Schuremberg. Sindromul** ~, sin.: *Fenomenul ciclic al nervului motor ocular comun,* sindrom foarte rar, cu etiopatogenie neclarificată (în unele cazuri s-a evidențiat un caracter eredofamilial, în altele se discută originea encefalitică), reprezentat prin faze succesive și alternante de paralizie completă a nervului motor ocular comun (ptoză palpebrală, strabism divergent, midriază) și de activitate excesivă a acestui nerv, care antrenează o adevărată crampă musculară a mușchilor inervați (ridicare exagerată a pleoapei anterior ptozată, strabism convergent, mioză). O lungă perioadă de timp, fenomenul poate să se manifeste numai prin paralizie, fenomenul ciclic apărînd mult mai tîrziu. Aproape totdeauna fenomenul este unilateral. Există și cazuri fruste, reprezentate numai prin midriaze și mioze succesive (27).

**Axilă** (lat. *axilla* = subsuoară). *Axilla.*

**Axilla** (lat. = subsuoară), sin.: *Axilă, Fossa axillaris, Subsuoară.* Scobitura din dreptul articulației umărului, limitată de partea medială a brațului și peretele lateral al toracelui (1).

**Axis** (lat. = axă de la gr. *axon*), sin.: *Ax, Axă.* 1. Linie imaginară în jurul căreia se rotează corpul sau o formațiune a sa (32). 2. Linie imaginară prin centrul unui obiect sau organ, față de care părțile corpului respectiv sînt relativ simetrice (32). 3. Direcție față de care sînt dispuse simetric fețele unui cristal (32). 4. A doua vertebră cervicală (sin.: *Epistropheus*) (1). ~ **bulbi externus,** sin.: *Axa externă a ochiului, Axis oculi externa,* linia convențională care unește polul anterior cu polul posterior al globului ocular (1). ~ **bulbi internus,** sin.: *Axa internă a ochiului, Axis oculi interna,* linia convențională care unește polul anterior al globului ocular cu un punct de pe fața anterioară a retinei care corespunde în profunzime polului posterior al globului ocular (1). ~ **lentis,** axul antero-posterior al cristalinului (1). ~ **oculi externa,** *Axis bulbi externus.* ~ **oculi interna,** *Axis bulbi internus.* ~ **optica bulbi oculi,** sin.: *Axa optică, Axul principal al ochiului,* linie imaginară care trece de la punctul central (aproximativ) al corneei (polul anterior) pînă la punctul central al fundului ochiului (polul posterior) (1). ~ **pelvis,** linie imaginară care trece prin centrul tuturor diametrelor mediane antero-posterioare ale canalului pelvian (1). ~ **uteri.** 1. Diametrul lung al uterului (1). 2. Linie imaginară care trece transversal la locul de unire a corpului cu colul uterin și în jurul căreia se face retroversia și anteversia uterului (1).

**Axodendrită.** Fibră nemielinizată, ieșită dintr-un axon (1).

**Axograf** (gr. *axon* = axă + *graphein* = a scrie). Aparat pentru înregistrarea dimensiunilor sau axelor pe un traseu kimografic (32).

**Axolemă** (gr. *axon* = axă + *lemma* = teacă). Membrană plasmatică ce limitează axoplasma; apare în microfotografiile electronice sub forma unei linii dense de aproximativ 60 Å grosime, dublată la exterior de o linie mai clară (1).

**Axolotl.** Salamandră larvată din genul *Amblystoma*; sub acțiunea hormonilor tiroidieni își desăvîrșește metamorfoza, fapt care constituie baza unui test biologic pentru dozări hormonale (7).

**Axometrie** (gr. *axon* = axă + *metron* = măsură). În electrocardiografie, determinarea poziției spațiale a axei medii a undelor electrocardiografice, prin proiecția mărimii algebrice a vectorilor respectivi pe diferite sisteme de coordonate (10).

**Axometru** (gr. *axon* = axă + *metron* = măsură). Aparat pentru determinarea axului cilindric al unei lentile (28).

**Axon** (gr. = axă). Prelungirea celulifugă a unui neuron; face sinapsă cu corpul (sinapsă axosomatică) sau cu dendrita (sinapsă axodendritică) unui alt neuron sau cu o celulă efectoare (sinapsă efectoare) (1).

**Axonemă** (gr. *axon* = axă + *nema* = fir), sin.: *Genonemă.* Zona axială a unui cromozom, în care sînt localizate combinațiile genelor (1).

**Axoplasmă** (gr. *axon* = axă + *plasma* = formație). Protoplasma axonului, alcătuită din elemente identice acelora din corpul neuronal (1).

**Axunge.** *Axungia.*

**Axungia,** sin.: *Adeps suillus, Axunge.* Produs obținut prin topirea grăsimii de porc și constituit din gliceride ale acizilor grași superiori; este folosit ca emolient și ca bază de unguente (13).

**Ayerza,** Abel, 1861—1918. **Sindromul ~,** sin.: *Sindromul Ayerza-Arrillaga-Escudero,* denumirea unui grup de afecțiuni ale sistemului circulator pulmonar, caracterizat prin cianoză intensă („cardiaci negri") și decompensare rapidă a inimii drepte, cuprinzînd: a) sifilisul sclerozant al arterei pulmonare; b) hipertensiunea micii circulații datorită unor boli ale plămînilor; c) arterioscleroza arterei pulmonare (10).

**Ayerza-Arrillaga-Escudero. Sindromul ~,** Sindromul Ayerza, vezi Ayerza.

**Azaserină.** Antibiotic anticanceros produs de unele specii de *Streptomyces*; este un antimitotic puternic, cu efect inhibitor intens asupra biosintezei purinelor, datorită similitudinii sale structurale cu glutamina, care este un precursor în sinteza nucleului purinic; se utilizează în leucemiile acute ale copiilor (5; 14).

**Azatioprină.** Derivat heterociclic al mercaptopurinei, antileucemic și inhibitor al proceselor imunogenetice; este utilizată în leucemia acută, iar ca imunosupresiv în transplantele renale și diferite boli de autoagresiune: anemii hemolitice, trombopenii, lupus eritematos diseminat (14).

**-ază.** 1. Sufix pentru denumiri cu caracter de enzimă (32). 2. Sufix care dă termenilor medicali semnificația de stare, situație, condiție (gr. = *-iasis*) (32).

**Azbest.** Mineral fibros utilizat ca material izolant, necombustibil și conținînd silicați de Mg, Ca, Fe, Al etc. (9).

**Azbestoză.** Pneumoconioză provocată de inhalarea îndelungată a particulelor de azbest mai mari de 20 μ; are tendință la complicație cu cancer pulmonar și mezoteliom pleural (9).

**Azeotrop.** Calitatea unui amestec de substanțe lichide de a nu păstra proprietățile individuale ale corpurilor care intră în compoziția sa, cu toate că acestea nu reacționează chimic între ele. La presiune constantă, amestecul azeotrop are o singură temperatură de fierbere, iar substanțele intrate în amestec se pot separa prin distilare fracțională numai dacă se modifică presiunea (5).

**Azidă.** Compus care poate fi considerat ca ester al acidului azothidric ($HN_3$); conține o catenă de trei atomi de N, așezați în linie dreaptă: $R-N=N\equiv N$ (5). **~ de sodiu,** $NaN_3$, substanță bacteriostatică cu acțiune selectivă asupra germenilor din familia *Enterobacteriaceae* și aerobilor sporulați. Se utilizează la izolarea anaerobilor, care sînt mai puțin sensibili la acțiunea sa (3).

**Azigografie.** Metodă radiologică de punere în evidență a sistemului venos azygos, prin injectarea substanței de contrast în plexurile rahidiene, în spongioasa costală sau în apofizele spinoase vertebrale (36).

**Azo-.** Prefix care indică prezența grupei $-N=N-$ în structura moleculară a unei substanțe (32).

**Azoderivat.** Complexul chimic format de două substanțe organice cuplate prin intermediul grupării diazo (3).

**Azoli.** Combinații cu cicluri de 5 atomi, derivate de la furan, tiofen sau pirol și care conțin, ca heteroatomi, N și O sau N și S (de ex. oxazolul, tiazolul și izotiazolul, pirazolul și imidazolul). Sînt cicluri de bază care intră în compoziția a numeroase medicamente ca acetazolul, sulfatiazolul etc. (5).

**Azoospermie.** Absența totală de spermatozoizi în spermă, fie de cauză mecanică (prin obliterarea căii de excreție), fie de cauză biologică (celulele seminale nu mai produc spermatozoizi (11).

**Azoproteină.** Proteină cuplată cu o moleculă organică simplă, prin intermediul grupării diazo (3).

**Azot,** sin.: *Nitrogen.* Simbol N. Metaloid mono-, di-, tri-, tetra- și pentavalent, în stare gazoasă, cu număr atomic 7 și greutate atomică 14,008 (are 2 izomeri stabili, cu număr de masă 14 și 15). Se găsește în aerul atmosferic în proporție de 78,4% în volume sau de 76% în greutate. Este prezent în toate ființele vii, sub formă de combinații azotate: proteine, acizi nucleici, aminozaharuri etc. (5). **~ neproteic,** azotul conținut în substanțele azotate rămase într-un produs biologic (sînge, urină etc.) după îndepărtarea proteinelor. Azotul neproteic plasmatic total (sin.: *Azot restant*) este constituit din cantități aproximativ egale de azot ureic și azot rezidual (normal 15—35 mg%) (25). **~ proteic,** azotul conținut în substanțele proteice din organism (respectiv, din sînge, țesuturi, umori, urină) (25). **~ restant,** vezi Azot neproteic. **~ rezidual,** fracțiune a azotului neproteic plasmatic total, reprezentînd, la normal, aproximativ 50% din acesta și provenind din aminoacizi, polipeptide, amoniac (substanțe ureifiabile), acid uric, creatină, creatinină, compuși aromatici ș.a. (substanțe neureifiabile). Crește în insuficiența renală (normal = 10—20 mg%) (25). **~ ureic,** fracțiune a azotului (sanguin, urinar) provenită

din uree. Concentrația azotului ureic sanguin (normal, 10—20 mg%) crește, la normal, paralel cu aportul proteic alimentar; în condiții patologice crește în insuficiența renală acută și cronică și în stările hipercatabolice (25).

**Azotat.** Nitrat. ~ **de metilatropină,** derivat cuaternar al atropinei; parasimpaticolitic folosit ca midriatic și antispastic (14). ~ **de potasiu,** sare potasică a acidului azotic, folosită ca diuretic (13).

**Azotemie.** 1. Acumularea anormală de compuși azotați neproteici în sînge, manifestată clinic prin simptome digestive, nervoase și urinare (sin.: *Hiperazotemie*) (2). 2. Valoarea normală a azotului neproteic total din sînge (15—35 $g^0/_{00}$) (25). ~ **prin cloropenie,** sin.: *Hiperazotemie prin cloropenie,* tip de azotemie „extrarenală", atribuită hipocloremiei (25). ~ **extrarenală,** sin.: *Azotemie prerenală; Hiperazotemie extrarenală, Nefropatie funcțională, Sindrom renal extrarenal, Uremie extrarenală,* noțiune contestată astăzi, corespunzătoare părerii că unele retenții azotate (din deshidratări, spolieri saline, hemoragii, hipotensiuni prelungite) pot apărea în absența unei participări renale; în realitate, în toate aceste condiții, cauza principală a azotemiei este ischemia renală care determină scăderea filtratului glomerular și, în cazurile severe, leziuni ischemice tubulare; la perturbările renale poate fi asociată creșterea producției de metaboliți azotați, prin hipercatabolism proteic (25). ~ **prerenală,** Azotemie extrarenală.

**Azotiperită.** Clormetină.

**Azoturie.** Eliminarea urinară totală de azot sub formă de compuși azotați (mai ales de uree, acid uric, creatinină, aminoacizi și amoniac), variind în mod normal cu vîrsta, greutatea și cu aportul alimentar (normal 0,13—0,45 g/kilocorp/24 ore) (25).

**Azul.** Pinta.

**Azulene.** $C_{10}H_2$. Hidrocarburi care conțin un inel ciclopentanic condensat cu un inel cicloheptanic cu 5 duble legături. Se găsesc în uleiurile eterice extrase din plante (coada șoricelului, mușețel, vetiver etc.) și în unele gudroane. Se utilizează, ca infuzii pentru gargarism, în tratamentul laringitelor, faringitelor etc. (5).

**Azygoagnathus.** Monstru otocefalic, la care nu există mandibule, iar zigoma este absentă sau vestigială (1).

**Azygos** (*a-* + gr. *zygon* = pereche). Termen folosit în anatomie pentru desemnarea unei formațiuni impare (1).

**B.** 1. Simbolul borului (5). 2. Aglutinogen caracteristic uneia din grupele sanguine ale sistemului ABO (19). 3. Grup în cadrul familiei virusurilor *Coxsackie*, care cuprinde pînă în momentul actual 6 tipuri antigenice, avînd ca element comun capacitatea de a determina la şoarecele nou-născut leziuni în sistemul nervos central şi acumularea interscapulară de grăsime cenuşie (cu sau fără miozită) (22). 4. Tip antigenic al virusului gripal (22).

**Ba.** Simbolul bariului (5).

**Baader,** E. W. **Dermatostomatita** ~, vezi Eritem polimorf.

**Baastrup,** Christian, 1885—1950. **Boala** ~, osteoartroză vertebrală interspinoasă, în special în segmentul lombar, caracterizată printr-o articulaţie anormală între două apofize spinoase suprapuse şi o simptomatologie algică, accentuată de mişcări (4). **Sindromul** ~, hiperlordoză prin orizontalizarea sacrului (24).

**Babaianţ. Scara** ~, scară de apreciere a gradului de impurificare a atmosferei cu pulberi, pe baza metodei de determinare a pulberilor prin sedimentare. După această scară, cantitatea de pulberi depusă într-un oraş nu trebuie să fie mai mare de 17 g/m²/30 zile sau 200 t/km²/an (zone slab impurificate după scara Babaianţ) (20).

**Babbit,** Isaac, 1799—1862. **Metalul** ~, aliaj dentar uşor fuzibil, compus din 8 părţi cositor, 2 părţi antimoniu şi 1 parte cupru (39).

**Babcock,** William Wayne. **Procedeul** ~ 1. Procedeu de rezecţie operatorie a rectului pe cale abdominoperineală (11). 2. Procedeu de cură a varicelor membrelor inferioare, prin smulgerea venei safene (11).

**Babcock-Lévy** (Babcock, Harriett; Lévy, Fernand). **Testul** ~, test pentru măsurarea eficienţei mintale, bazat pe tehnica scorului diferenţial (26).

**Babesia.** Nume dat ca omagiu savantului român Victor Babeş unui gen de protozoare parazite, descoperite de acesta la animale. Speciile *Babesia bigemina, Babesia bovis, Babesia cabalii* ş.a. intră în etiologia unor boli ale animalelor cunoscute şi sub numele de babesioze (31).

**Babesiella.** Nume care, după unele clasificări, este dat în cinstea aceluiaşi savant român unui subgen al genului *Piroplasma* (31).

**Babesioze.** Boli întîlnite în special la bovine, ovine, cabaline şi determinate de protozoare din genul *Babesia* (31).

**Babeş,** Victor, 1854—1926. **Nodulii** ~, aglomerări de mononucleare sub forma unor noduli cu sau fără neuronofagii, frecvent întîlnite în encefalul şi măduva (coarnele anterioare) omului şi animalelor turbate (22).

**Babeş-Ernst** (Babeş. Victor, 1854—1926; Ernst, Paul, 1859—1937). **Corpusculii metacromatici** ~, sin.: *Granulaţiile Babeş-Ernst*, incluzii de volutină cu mare afinitate pentru coloranţi, găsite în celulele de *Corynebacterium diphteriae*; au rol de substanţă de rezervă (3). **Granulaţiile** ~, Corpusculii metacromatici Babeş-Ernst.

**Babeş-Koch. Corpii** ~, formaţiuni granulare şi corpusculare întîlnite în citoplasma celulelor nervoase în cursul turbării, reprezentînd stadii evolutive în formarea incluziunilor caracteristice (22).

**Babeş-Negri** (Babeş Victor, 1854—1926; Negri, Adelchi, 1876—1912). **Corpusculii** ~, corpusculi eozinofili sferici, ovalari sau alungiţi net delimitaţi, cu diametrul între 2 şi 30 μ, descrişi de Babeş (1886) şi de Negri (1903) în citoplasma celulelor nervoase ganglionare din nevrax (în special în zona cornului lui Ammon), în cazuri de rabie (27).

**Babeurre.** Preparat dietetic folosit la sugari; conţine lapte de vacă parţial degresat, cu cazeină precipitată prin fermentaţie naturală dirijată (33).

**Babici,** I. S. **Operaţia** ~, în amputaţii, pentru a se preveni apariţia osteofitelor, se creează deasupra secţiunii osoase un orificiu

osos, cu scopul de a se deriva acțiunea osteogenetică (24).

**Babinski,** Joseph François Félix, 1857—1932. **Proba** ~, flexiunea combinată a trunchiului și a coapsei pentru evidențierea sinkineziei de coordonare. La ridicarea din poziția culcat în poziția șezînd, cu brațele flectate pe torace, se evidențiază o flexiune a coapsei pe bazin, mai pronunțată de partea sindromului piramidal (27). **Semnul** ~, reflex patologic care apare în leziunile căii piramidale. La excitarea prin zgîriere ușoară cu un ac bont a marginii externe a plantei apare ca răspuns reflex extensiunea halucelui și flexiunea cu resfirare în evantai a celorlalte degete (27). **Semnul pielosului** ~, semn întîlnit în paralizia facială, constînd în lipsa de evidențiere a cutelor mușchiului pielos al gîtului de partea paralizată, atunci cînd bolnavul apasă puternic bărbia pe mîna examinatorului (27).

**Babinski-Fröhlich** (Babinski, Joseph François Félix, 1857—1932; Fröhlich, Alfred, 1871—1953). **Sindromul** ~, Sindromul Fröhlich, vezi Fröhlich.

**Babinski-Froment** (Babinski, Joseph François Félix, 1857—1932; Froment, Jules). **Sindromul** ~, sin.: *Sindromul Babinski-Meige*, sindrom fiziopatic, caracterizat prin tulburări vasomotorii și tulburări trofice însoțite de contractură musculară și impotență funcțională a segmentului respectiv, care apare la extremitatea membrelor (mai ales la cele superioare) în legătură cu un traumatism (27).

**Babinski-Jarkovski. Legea** ~, limita superioară pînă la care se poate obține reflexul de scurtare în caz de leziuni medulare corespunde limitei inferioare a leziunii (27).

**Babinski-Meige** (Babinski, Joseph François Félix, 1857—1932; Meige, Henry, 1866—1940). **Sindromul** ~, Sindromul Babinski-Froment, vezi Babinski-Froment.

**Babinski-Nageotte** (Babinski, Joseph François Félix, 1857—1932; Nageotte, Jean, 1866—1948). **Sindromul** ~, sin.: *Sindromul de hemibulb*, sindrom bulbar caracterizat prin hemisindrom cerebelos și sindrom Claude Bernard-Horner de aceeași parte cu leziunea și hemiplegie și hemianestezie de tip siringomielic de partea opusă (27).

**Babinski-Vaquez** (Babinski, Joseph François Félix, 1857—1932; Vaquez, Louis Henri, 1860—1936). **Sindromul** ~, tabes frust asociat cu aortită luetică (27).

**Babinski-Weil** (Babinski, Joseph François Félix, 1857—1932; Weil, Mathieu Pierre). **Proba** ~, probă pentru evidențierea tulburărilor de echilibru în sindromul vestibular. Se cere bolnavului să meargă în linie dreaptă, cu ochii închiși, făcînd succesiv de mai multe ori 10 pași înainte și 10 pași înapoi, cu spatele; în prezența unui sindrom vestibular, bolnavul deviază de la direcția inițială, descriind un aspect de stea (27).

**Bac de antrenament.** Aparat schematizînd o barcă, cu vîsle tăiate ce se pot bloca după dorință, mai mult sau mai puțin, și care servește la antrenamentul canotorilor, la cultura fizică medicală și la studiul medical al sportivilor (24).

**Baccelli,** Guido, 1832—1916. **Procedeul** ~, procedeu de cură a anevrismului arterial prin introducerea unui fir de metal în cavitatea anevrismală (11). **Semnul** ~, micșorarea amplitudinii mișcărilor efectuate în cursul respirației de unghiul superior al omoplatului de partea bolnavă, la indivizii cu tuberculoză apicală (34).

**Bachman,** George William. **Testul** ~, test de diagnosticare a trichinozei, constînd din apariția unui edem local, net delimitat, în interval de o săptămînă de la injectarea intradermică a unei suspensii de larve de trichină triturate (8).

**Bacii** (lat. *bacillus* = bastonaș). Bacterie în formă de bastonaș (3). ~ **botulinic,** *Clostridium botulinum.* ~ **cărbunos,** *Bacillus anthracis.* ~ **coli,** *Escherichia coli.* **Bacili cu creștere rapidă.** Vezi Micobacterii atipice. ~ **difterie,** *Corynebacterium diphtheriae.* ~ **dizenterie,** *Shigella.* ~ **lepros,** *Mycobacterium leprae.* **Bacili paratifici,** *Salmonella paratyphi.* ~ **pertussis,** *Bordetella pertussis.* ~ **pestos,** *Pasteurella pestis.* ~ **piocianic,** *Pseudomonas aeruginosa.* ~ **prodigios,** *Serratia marcescens.* ~ **pseudodifterie,** *Corynebacterium pseudodiphthericum.* ~ **tetanic,** *Clostridium tetanic,* ~ **tific,** *Salmonella tiphi.* ~ **tuberculos,** *Mycobacterium tuberculosis.* **Bacili tuberculoși anonimi.** Bacili tuberculoși atipici. **Bacili tuberculoși atipici,** sin.: *Bacili tuberculoși anonimi.* Varietate recent studiată de bacili Koch (5—15% din totalul tulpinilor). Au o rezistență foarte crescută față de PAS și o activitate catalazică foarte ridicată. Morfologic sînt mai groși, lungi și rigizi, cu forme cocoide, adesea grupate în pachete (34). ~ **tuberculos aviar** (Gamaleia), varietate a bacilului tuberculos, patogenă pentru păsări, iepuri, rar și slab pentru om, bovine, ovine, porcine etc. (34). **Bacili tuberculoși cu patogenitate scăzută.** Variantă de bacili Koch, puși în evidență în Asia și Africa, sensibili la tuberculostatice dar cu patogenitate scăzută pentru om (34). ~ **tularemie,** *Pasteurella tularensis.*

*Vezi și*: Bordet-Gengou, Calmette-Guérin, Hofmann, Klebs-Löffler, Koch-Weeks, Morax-Axenfeld, Pfeiffer, Shiga.

**Bacilemie** (lat. *bacillus* = bastonaş + gr. *haima* = sînge). Stare caracterizată prin prezenţa bacililor în circulaţia sanguină (3).

**Bacilicid** (lat. *bacillus* = bastonaş + *caedere* = a omorî). Agent sau medicament cu acţiune distructivă asupra bacililor (32).

**Bacillaceae.** Familie de bacterii, incluzînd genurile *Bacillus* şi *Clostridium*. Cuprinde bacili sporulaţi, mobili sau imobili, de obicei grampozitivi, aerobi sau anaerobi, în majoritate saprofiţi, rar patogeni, larg răspîndiţi în natură (3).

**Bacillus** (lat. = bastonaş). Gen de bacterii, făcînd parte din familia *Bacillaceae*. Cuprinde bacili sporulaţi, mobili sau imobili, de obicei grampozitivi, catalazopozitivi, aerobi sau anaerobi facultativi, în general saprofiţi, rar patogeni, larg răspîndiţi în natură (3). ~ **anthracis,** sin.: *Bacil cărbunos,* bacil grampozitiv dispus în lanţuri, cu capetele tăiate drept şi încapsulat, aerob şi facultativ anaerob; este agentul etiologic al antraxului la om şi la animale (3). ~ **cereus,** bacil slab patogen pentru animalele de laborator, agent etiologic posibil al unor toxiinfecţii alimentare (3). ~ **subtilis,** bacii aerob, grampozitiv, mobil, cu spori elipsoidali centrali sau paracentrali, în general nepatogen pentru om. Unele tulpini produc substanţe cu caracter antibiotic: subtilina, bacilomicina (3). ~ **xerosis,** *Corynebacterium xerosis.*

**Bacilomicină.** Antibiotic cu acţiune fungistatică produs de unele tulpini de *Bacillus subtilis* (3).

**Baciloscopie** (lat. *bacillus* = bastonaş + gr. *skopein* = a vedea). Cercetarea prezenţei bacilului Koch în organele, excreţiile sau produsele patologice ale unui bolnav (34).

**Bacilosporină.** Polimixină.

**Baciloză** (lat. *bacillus* = bastonaş + *-oză*). Denumire improprie dată uneori tuberculozei (4).

**Bacilurie** (lat. *bacillus* = bastonaş + gr. *ouron* = urină). Prezenţa bacililor în urină (3).

**Bacitracină.** Antibiotic polipeptidic izolat din mediile de cultură de *Bacillus subtilis,* activ faţă de diferiţi germeni grampozitivi şi gramnegativi, folosit mai ales în uz local (13).

**Backhaus. Pensă** ~, pensă pentru fixat cîmpurile operatorii (11).

**Bactericid** (gr. *bakterion* = bastonaş + lat. *caedere* = a ucide). Care este capabil să omoare bacteriile (3).

**Bactericinogenează.** Proprietatea unor bacterii de a produce substanţe cu activitate bactericidă asupra altor bacterii, care în general aparţin aceleiaşi grupări taxonomice din care fac parte bacteriile producătoare. Unele din aceste substanţe, produse de către *Escherichia coli,* sînt determinate de elemente genetice extracromozomiale (17).

**Bacteridă.** Erupţie la distanţă, secundară, alergică, sub formă de leziuni eritematopapuloase, lichenoide etc., consecutivă unui focar infecţios acut sau cronic. Cînd erupţia are şi un caracter pustulos, mai ales la palme şi plante, poartă numele de boala Andrews (12).

**Bacterie** (gr. *bakterion* = bastonaş). Microorganism unicelular din clasa *Schizomycetes,* făcînd parte, împreună cu algele albastre, din grupa protistelor inferioare (procariote); se diferenţiază de virusuri (inframicrobi) prin existenţa structurii celulare, prezenţa simultană a ADN şi ARN şi prin multiplicarea prin fisiune binară, iar de eucariote (protiste superioare, plante, animale), prin lipsa mitozei, a membranei nucleare şi a membranelor limitante ale celorlalte structuri interne. Bacteriile au un rol important în natură în sinteza şi descompunerea unor compuşi organici, putînd de asemenea reprezenta agenţii etiologici a numeroase boli ale omului, animalelor şi plantelor (3). ~ **autotrofă,** bacterie capabilă să obţină energia necesară proceselor sale metabolice prin oxidarea unui substrat anorganic (3). ~ **heterotrofă,** bacterie capabilă să se dezvolte numai în prezenţa unui substrat energetic de natură organică (3). ~ **mezofilă,** bacterie avînd o temperatură optimă de dezvoltare cuprinsă între 20 şi 40°C. Bacteriile patogene pentru om şi animalele homeoterme sînt organisme mezofile (3). ~ **psicrofilă,** bacterie avînd o temperatură optimă de dezvoltare sub 20°C. Capacitatea de dezvoltare la temperaturi scăzute face ca bacteriile psicrofile să joace un rol important în alterarea alimentelor păstrate la rece (3). ~ **termofilă,** bacterie avînd o temperatură optimă de dezvoltare cuprinsă între 50 şi 60°C (3).

**Bacteriemie** (*bacterio-* + gr. *haima* = sînge). Prezenţa de scurtă durată a unor bacterii în sînge, neurmată de fenomene de localizare secundară (8).

**Bacterio-** (gr. *bakterion* = bastonaş). Prefix pentru termenii care se referă la bacterii (32).

**Bacteriocidină.** Anticorp antibacterian care sensibilizează bacteriile la acţiunea bactericidă a complementului. Orice anticorp care reacţionează cu un antigen de suprafaţă al unei bacterii sensibile la acţiunea complementului şi este capabil de a provoca fixarea acestuia poate funcţiona ca bacteriocidină (3).

**Bacteriocine.** Substanţe antibiotice de natură proteică, produse de unele bacterii şi avînd acţiune bactericidă asupra unor tulpini din aceeaşi specie sau a unor specii bacteriene apropiate. Acţiunea bactericidă este condiţio-

nată de prezența la celulele sensibile a unor receptori specifici. Elaborarea de bacteriocină are un efect letal asupra celulei producătoare. Denumirea bacteriocinelor se face prin adăugarea sufixului -cină la epitetul specific întreg sau redus al speciei producătoare : colicină (*E. coli*), megacină (*B. megaterium*), pesticină (*P. pestis*) etc. (3).

**Bacteriocolie.** Prezența germenilor bacterieni în bilă, determinînd infecții biliare (16).

**Bacteriofag** (*bacterio-* + gr. *phagein* = a mînca). Inframicrob patogen pentru anumiți microbi pe care îi lizează specific (22). ~ **heterozigot,** virioni progeni rezultați din infecția mixtă a unei celule bacteriene cu doi bacteriofagi (prezentînd alele diferite într-o regiune genetică dată) și care prezintă ambele trăsături determinate de alelele respective (17).

**Bacteriofagoprofilaxie.** Metodă de profilaxie a unor boli contagioase constînd din folosirea bacteriofagilor specifici (8).

**Bacteriofagoterapie.** Metodă de tratament (actualmente mai puțin în uz) al unei infecții, prin administrarea bacteriofagului specific (de ex. în colibaciloză) (8).

**Bacteriohemaglutinare.** Aglutinarea hematiilor de către anumite specii bacteriene (3).

**Bacterioliză** (*bacterio-* + gr. *lysis* = dizolvare, distrucție). Proces de dezintegrare a bacteriilor în urma acțiunii unor factori variați (3).

**Bacteriolizină.** Anticorp specific care sensibilizează bacteriile față de acțiunea litică a complementului (3).

**Bacteriologie** (*bacterie* + gr. *logos* = știință). Știința care se ocupă cu studiul bacteriilor (3). ~ **medicală,** ramură a bacteriologiei care se ocupă de bacteriile patogene, relațiile lor cu procesul morbid, diagnosticul bacteriologic și profilaxia specifică a bacteriozelor (3).

**Bacteriopexie** (*bacterio-* + gr. *pexis* = fixare). Fixarea bacteriilor de către histiocite (3).

**Bacteriopurpurină.** Pigment conținut de bacteriile sulfuroase, avînd rol în fixarea $CO_2$, în prezența energiei solare (3).

**Bacterioscopie** (*bacterio-* + gr. *skopein* = a vedea). Examenul unui preparat microscopic, cu scopul depistării prezenței bacteriilor (3).

**Bacteriostatic** (*bacterio-* + gr. *statikos* = care oprește). Capabil să împiedice multiplicarea bacteriilor (3).

**Bacteriostază.** Acțiunea de inhibare a multiplicării bacteriilor (3).

**Bacteriotoxină** (*bacterio-* + gr. *toxikon* = = otravă). Toxină bacteriană.

**Bacteriotropină.** Opsonină.

**Bacteriurie** (*bacterio-* + gr. *ouron* = urină). Prezența bacteriilor în urină (3).

**Baeteroidaceae** (Breed, Murray, Smith). Familie de bacterii, cuprinzînd bacili mobili sau imobili, gramnegativi, în general strict anaerobi, care se întîlnesc în intestinul și pe mucoasele animlelor cu sînge cald, fiind uneori patogeni. Include următoarele genuri : *Bacteroides, Fusobacterium, Dialister, Sphaerophorus, Streptobacillus* (3).

**Bacteroides.** Gen din familia *Bacteroidaceae,* cuprinzînd bacili cu capete rotunjite, gramnegativi, anaerobi, întîlniți în tractul intestinal și urogenital al omului și animalelor ; unele specii sînt patogene (3).

**Bade,** Peter. **Semnul** ~, în luxația congenitală de șold, plicile de pe fața antero-internă a coapsei luxate sînt situate, la sugar, mai sus decît cele de pe coapsa sănătoasă (24).

**Badijonaj.** Procedeu profilactic, terapeutic sau anestezic, constînd din pensularea unei suprafețe cutaneomucoase cu o soluție medicamentoasă (30).

**Baer,** William Stevenson, 1872—1931. **Metoda** ~, prevenirea refacerii unei anchiloze după o artroplastie sau artroclazie prin injectarea intraarticulară de ulei sterilizat (24).

**Baermann. Aparatul** ~, dispozitiv compus dintr-un vas cu fundul ciuruit, care se introduce într-o pîlnie cu apă călduță, prevăzută la partea inferioară cu un robinet. Se utilizează pentru căutarea de larve de anchilostomide sau de strongiloizi. Produsul suspect se pune în vasul ciuruit. În baza termotropismului și higrotropismului, larvele trec în apa din pîlnie, de unde sînt colectate prin deschiderea robinetului inferior (31).

**Bäfverstedt, B. Boala** ~, sin. : *Limfadenoza benignă cutanată,* denumire sub care sînt reunite o serie de reticuloze limfocitare benigne cu tumori solitare, cu leziuni multiple eruptive (de tip papulomiliar, papulonodular sau maculos) (12).

**Bagasoză.** Conioză, de obicei profesională, determinată de inhalarea prafului de trestie de zahăr, care conține și o cantitate de siliciu. Se întîlnește la muncitorii de pe plantațiile de trestie de zahăr și se caracterizează prin tuse, dispnee, uneori hemoptizii, transpirații și stare subfebrilă intermitentă. Radiologie apar noduli diseminați în tot cîmpul pulmonar (34).

**Baghetă.** Nume dat unor piese cilindrice, subțiri, de dimensiuni variate (Dicționarul limbii române moderne). ~ **colodionată,** baghetă de sticlă acoperită la un capăt cu o peliculă de colodiu, recomandată de V. Nitzulescu și I. Popescu pentru recoltarea materialului necesar diagnosticului oxiurazei în locul baghetei cu celofan folosită în metoda americană N. I. H. (31). ~ **de sticlă,** vergea de sticlă utilizată frecvent în laborator (3).

*Vezi și* : Maddox.

**Bague. Procedeul** ~, procedeu de cură operatorie a varicocelului prin ligaturi venoase etajate (11).

**Bährensprung,** Friedrich Wilhelm Felix von, 1822—1864. **Boala** ~, sin.: *Eritrasma,* epidermomicoză superficială datorită parazitului *Microsporon minutissimum,* localizată la marile plici; se caracterizează prin apariția de placarde roșii-brune, fin scuamoase, bine delimitate, cu evoluție extensivă lentă (12).

**Baie.** 1. Procedură folosită în scop igienic sau terapeutic constînd din acțiunea nemijlocită asupra organismului a unor medii lichide, gazoase, solide (nisip) sau a unor radiații. După temperatură, baia poate fi: caldă — peste 36°C, indiferentă — între 34 și 35° C sau rece — sub 32°C (4). 2. Dispozitiv utilizat în tehnica de laborator, constituit dintr-un recipient care conține un lichid sau un material pulverulent (3). ~ **de aburi,** baie care folosește căldura umedă sub formă de vapori, în cameră suprasaturată sau în dulapuri special construite (4). ~ **de aer,** baie care se execută în atmosfera exterioară, la soare sau la umbră, sau într-o încăpere, corpul fiind total sau aproape total dezbrăcat; este folosită în scop de tonificare sau în unele boli tegumentare (4). ~ **de aer cald,** baie care constă din folosirea căldurii uscate la temperaturi de 60—100°C și chiar mai mult și se execută în dulapuri sau în încăperi special amenajate (4). ~ **de amidon,** baie utilă în boli de piele (antipruriginoasă); se pregătește prin adăugare de amidon (scrobeală, făină de grîu) în apă simplă (4). ~ **antipiretică,** Baie de imersiune rece. ~ **aromatică,** baie care se execută cu ajutorul unor infuzii din plante medicinale uscate, ca mușețel, mentă etc., sau al unor substanțe chimice aromate (4). ~ **ascendentă,** procedură de baie în care temperatura crește prin adăugarea de apă fierbinte, treptat și precaut, de la 35 pînă la 42°C și mai mult (4). ~ **astringentă,** baie care conține substanțe cu acțiune astringentă, cum este acidul tanic, extractul de coajă de stejar (4). ~ **carbogazoasă,** baie care conține bioxid de carbon amestecat cu apa simplă a băii cu ajutorul unui generator de bule (4). ~ **de contrast,** baie alternantă, rece-caldă, la mîini sau la picioare (4). ~ **descendentă,** baie în care temperatura scade continuu de la 38—39° la 30—28°C, prin adăugare de apă rece, bolnavul fiind periat tot timpul cu o perie aspră, pe toată suprafața tegumentară (4). ~ **hidroelectrică,** baie bicelulară, patrucelulară sau Stanger, utilizînd curent galvanic, faradic sau galvanofaradic, extremitățile sau întreg corpul — în cazul băii Stanger — fiind cufundate în apa în care se află și electrozii (4). ~ **de imersiune rece,** sin.: *Baie antipiretică,* procedură antipiretică, excitantă, în care bolnavul este scufundat de mai multe ori, pe perioade scurte (5—10 secunde), în vana umplută cu apă rece la 15 —18°, fiind fricționat puternic în pauzele dintre scufundări (4). ~ **kinetoterapică,** baie în care, în apa simplă, la temperaturi călduțe și calde (35 —38°C), organismul introdus în baie execută — într-o anumită ordine — mișcări pasive și active (4). ~ **de lumină,** procedură fizioterapică, acționînd prin intermediul luminii și căldurii (raze infraroșii), produse de numeroase becuri electrice instalate într-un dispozitiv de forma unui dulap (baie generală) sau de forma segmentului de tratat (baie parțială). Produce hiperemie locală și sedarea durerilor reumatice (24). ~ **medicamentoasă,** baie în care, pe lîngă apa simplă, se introduc anumite substanțe cu efect terapeutic (4). ~ **de nisip,** împachetarea — parțială sau totală — a bolnavului cu nisip uscat, înfierbîntat, pînă la temperatura de 45—50°C. Procedura — puternic excitantă și diaforetică — se prescrie pe o durată de 20—40 minute, fiind urmată, obligatoriu, de o procedură de răcire (4). **Băi de plante.** Procedură hidroterapică, în care în apa de baie se introduc infuzii de plante medicinale, ca menta, mușețelul florile de fîn etc. (4). ~ **română,** Baie rusească. ~ **rusească,** sin.: *Baie română,* baie de aburi generală, asociată cu aer cald, executată în încăperi speciale (4). ~ **de soare,** Helioterapie. ~ **cu spumă,** baie pregătită cu ajutorul extractului — puternic agitat în vană cu puțină apă pe fund — a rădăcinii plantei *Saponaria officinalis* sau cu ajutorul oricărei substanțe spumigene din clasa săpunurilor. În băile cu spumă, presiunea hidrostatică este practic nulă; se recomandă în obezitate, în stări de decompensare circulatorie incipientă etc. (4). **Băi de sulf.** Băi cu ape sulfuroase, naturale sau artificiale. Apele sulfuroase naturale din țara noastră sînt fie termale (Herculane, Mangalia), fie reci (Pucioasa, Govora etc.). Băile artificiale sulfuroase se prepară cu ajutorul hiposulfitului de sodiu (4). ~ **turcească,** baie de aer cald și aburi; produce o intensă sudorație (4). ~ **cu valuri,** baie în care apa din vană sau piscină este agitată cu ajutorul unor dispozitive mecanice (4).

*Vezi și*: Hauffe, Heller, Schlenz, Stanger.

**Bail. Fenomenul** ~, fenomen constînd din moarte rapidă (6—18 ore) prin peritonită hemoragică cu hipotermie după injectarea intraperitoneală a unei cantități mari de bacili Koch la un cobai tuberculos; aceeași doză. inoculată pe aceeaș cale unui cobai indemn determină o peritonită tuberculoasă (34).

**Bailey,** Hamilton, 1894—1961. **Dilatatorul** ~, dilatator pentru stenoză aortică orificială, format dintr-un tub cilindric prezentînd o

extremitate ovoidă cu trei piese care pot fi depărtate una de alta, prin presiunea asupra unui buton fixat pe mîner, rămînînd totuşi în axul instrumentului; deschiderea maximă a ramurilor determină un orificiu de aproximativ 4 cm diametru (11). **Procedeul ~.** 1. Procedeu pentru tratamentul chirurgical al comunicaţiei interatriale, prin invaginarea peretelui atriului drept (atrioseptopexie) (11). 2. Procedeu operator în insuficienţa mitrală cu ajutorul unui ambou autoplastic venos sau pericardic, introdus cu un trocar în cavitatea cardiacă (11). 3. Procedeu pentru tratamentul stenozei aortice, prin lărgirea orificiului aortic cu ajutorul unui dilatator metalic (11).

**Bailey,** Sadie F. **Coloraţia ~,** metodă de colorare a corpusculilor elementari inframicrobieni pe frotiuri, folosind fucsina Ziehl după mordansare cu acid tanic şi clorură ferică (22).

**Baillarger,** Jules Gabriel François, 1809—1890. **Stria ~,** bandă de substanţă albă, delimitată de două benzi cenuşii bine definite în cortexul cerebral (vizibile pe secţiunile transversale ale scoarţei) (1).

**Bainbridge,** Francis Arthur, 1874—1921. **Reflexul ~,** reflex constînd din tahicardie, hipertensiune şi creşterea consumului de oxigen, determinate pe cale reflexă de distensia atriului drept şi a confluenţei venelor cave (10).

**Baltinal,** sin.: *Butalital.* Derivat tiobarbituric cu acţiune de foarte scurtă durată, folosit pentru narcoză pe cale intravenoasă, în vederea unor mici intervenţii chirurgicale sau ca narcotic de bază (13).

**Bajarti-Taddei. Boala ~,** sin.: *Fibrolimfangioblastom,* tumoare mobilă a sînului, uneori aderentă la piele, formată din cavităţi endoteliale anastomozate, situate într-un bogat ţesut fibros (10).

**Baker-Rosenbach** (Baker, William Morrant, 1839—1896; Rosenbach, Anton Julius Friederich, 1842—1923). **Boala ~,** sin.: *Erizipel zoonotic, Erizipeloid, Pseudoerizipel, Rujet,* dermatită provocată de inocularea accidentală a bacilului rujetului porcin (*Erysipelothrix insidiosa*), transmisibilă ocazional la om, în special la menajere, măcelari, medici veterinari, grăjdari, pescari. Localizată aproape exclusiv la mînă sau degete, se caracterizează printr-un placard roşu-albăstrui, bine delimitat, avînd în centru, la locul de inoculare, o bulă sau pustulă. *Forme clinice*: cutanată, articulară şi generalizată sau septicemică (8; 12).

**Bakey. Operaţia ~,** operaţie pentru cura anevrismului disecant al aortei prin fenestraţia intimei (11).

**Bakulev. A. N. Incizia ~,** incizie pentru toracotomie de-a lungul spaţiului al IV-lea intercostal între linia parasternală şi cea axilară posterioară, fără rezecţia coastei; este folosită pentru abordarea chirurgicală a pediculului pulmonar (11).

**Balanită** (gr. *balanos* = gland + *-ită*). Inflamaţie primitivă sau secundară a mucoasei glandului, prin procese traumatice, microbiene sau parazitare, asociată de obicei cu inflamaţia mucoasei prepuţiale şi purtînd în acest caz denumirea de balanopostită (12). **~ aftoasă,** balanită acută, apărînd ca o complicaţie a unor afte genitale (12). **~ candidozică,** balanită acută produsă de diferite specii de *Candida,* relativ frecventă în cursul tratamentelor prelungite cu antibiotice şi întîlnită mai ales la persoane diabetice (12). **~ circumscrisă plasmocelulară benignă** (Zoon), formă de balanită cronică, cu etiologie neprecizată încă, rebelă la tratament (12). **~ erozivă circinată,** sin.: *Boala Berdal-Bataille,* balanită acută provocată de *Spirochaeta balanitidis* (12). **~ gangrenoasă,** balanită datorită unei asocieri de germeni anaerobi (12). **~ gonococică,** formă acută de balanită, apărînd ca o complicaţie a unei uretrite gonococice netratate (12). **~ herpetică,** balanită acută, complicînd uneori un herpes genital (12). **~ infantilă,** formă de balanită întîlnită la copii, datorită unei igiene defectuoase (12). **~ medicamentoasă,** balanită acută datorită iritaţiei mucoasei genitale prin diferite medicamente (12). **~ pustuloulceroasă,** formă acută de balanită provocată fie de o asociere fuzospirilară (balanita Du Castell), fie de stafilococi (12). **~ seboreică,** balanită datorită unei hipersecreţii a glandelor Tyson (12). **~ sifilitică Follmann,** vezi Follmann. **~ xerotică obliterantă,** formă cronică de balanită. *Varietăţi*: a) tip Fournier, interstiţială şi profundă; b) tip Delbanco, considerată de unii autori ca o formă localizată de sclerodermie; c) tip Stühmer, apărînd după unele intervenţii chirurgicale prepuţiale (12).

*Vezi şi*: Du Castell.

**Balanocel** (gr. *balanos* = gland + *kele* = hernie). Hernie a glandului printr-o dehiscenţă a prepuţului (12).

**Balanoplastie** (gr. *balanos* = gland + *plassein* = a forma). Operaţie plastică a glandului penian (de obicei a meatului uretral) (11).

**Balanopostită** (gr. *balanos* = gland + *posthe* = prepuţ + *-ită*). Inflamaţia concomitentă a glandului şi prepuţului (2).

**Balantidioză,** sin.: *Dizenterie balantidiană.* Parazitoză provocată de infestarea organismului cu *Balantidium coli,* realizînd dizenteria balantidiană cu ulceraţii necrotice pe mucoasa intestinului gros; clinic se manifestă prin diaree cu scaune mucosanguinolente (2; 8).

**Balantidium.** Gen de protozoar din clasa *Ciliata. Specii mai importante:*

*B. coli* determină la om dizenteria balantidiană; se mai găsește la porc și maimuțe; *B. minutum* are o patogenitate neînsemnată la om, fiind considerat ca un incolin sau ca un infuzor coprozoic (31).

**Balanță.** 1. Termen folosit pentru o stare de echilibru (32). 2. Aparat folosit pentru măsurarea greutății corpurilor prin comparare cu o greutate etalon. Se construiesc balanțe cu pîrghie și balanțe cu resort. În funcție de sensibilitate, se deosebesc: a) microbalanță: balanță la care se pot face cîntăriri pînă la 1/1 000 mg (1 μg); acestea sînt de obicei balanțe cu fir de cuarț, de torsiune sau cu spirală metalică; b) balanță analitică: balanță la care se pot face cîntăriri pînă la 0,1 mg; c) balanță farmaceutică: balanță de proporții mici, cu brațe egale, fixată pe un suport și avînd platane semisferice; sensibilitate pînă la 1 mg; d) balanță Mohr-Westphal, la care se determină densitatea lichidelor; e) balanță tehnică, cu care se cîntăresc corpuri mai grele; balanța are o sensibilitate de ±0,1—0,01 g (5). **~ acid-bază,** rezultanta acțiunii proceselor complexe de menținere a echilibrului acido-bazic. Este influențată de capacitatea organismului de a împiedica orice creștere a acidității umorilor, prin eliminarea pulmonară de $CO_2$ și eliminarea renală de acizi organici și anorganici (5). **~ de azot,** raportul dintre cantitatea de substanțe azotate consumate de organism și cele ingerate. Principalele substanțe azotate necesare menținerii balanței de azot sînt protidele și se consideră, în general, că aportul zilnic de 20—30 g proteine sînt suficiente pentru un organism de 65—70 kg. Este însă importantă și valoarea nutritivă a acestor proteine, legată în special de prezența anumitor aminoacizi (esențiali) în constituția lor. Astfel, 6 g proteine din lapte echivalează, ca valoare nutritivă, cu 9 g proteine musculare și cu 18—20 g cazeină sau proteine din arahide (5). **~ calciului,** raportul dintre cantitatea de calciu eliminată din organism și cea ingerată. Eliminarea renală de calciu este în jur de 250 mg/24 ore, variind între 100 și 450 mg; variațiile sînt legate de vîrstă, perioada de creștere, activitatea individuală, aportul de vitamină D, fosfați și de balanța hormonală, în special a ACTH-ului și estrogenilor. Nevoia zilnică de calciu este în medie de 1 g, ceea ce — raportat la greutatea organismului — arată nevoia mult mai mare de calciu a organismului în creștere. Necesarul de calciu nu este numai cantitativ, ci este condiționat și calitativ de raportul P/Ca din alimente și de prezența factorilor accesori (vitaminele D) (5).

*Vezi și*: Mohr-Westphal.

**Balanus** (gr. *balanos* = gland). Glandul penisului sau al clitorisului (1).

**Balbiani,** Edouard Gérard, 1823—1899. **Nucleul ~,** porțiunea centrală sau nucleul vitelusului (1).

**Baldwin-Mori. Operația ~,** intervenție chirurgicală practicată pentru crearea unui neovagin în cazurile de absență congenitală a acestuia prin coborîrea unei anse de intestin subțire în spațiul rectovezical pregătit într-un timp chirurgical anterior (18).

**Baldy-Dartigues. Procedeul ~,** ligamentopexie constînd din trecerea ligamentelor rotunde ale uterului prin ligamentele largi și suturarea lor pe fața posterioară a uterului, în scopul corijării retroversoflexiei uterine (18).

**Balfour,** Donald Church. **Operația ~.** 1. Tratament chirurgical al ulcerului duodenal prin anastomoza stomacului cu cea de-a doua porțiune a duodenului (11). 2. Metodă de tratament a ulcerului gastric, prin excizia cu electrocauterul a zonei ulceroase (11).

**Balistocardiograf** (gr. *ballein* = a arunca + *kardia* = inimă + *graphein* = a scrie). Aparat pentru înregistrarea balistocardiogramei, constituit dintr-o cușcă sau pat suspendat și un sistem optic pentru înregistrarea mișcărilor pe care i le imprimă subiectul de cercetat (15).

**Balistocardiografie.** Metodă de studiu a activității cardiace prin înregistrarea oscilațiilor transmise corpului de contracțiile inimii și de propulsia coloanei de sînge (10).

**Balistocardiogramă** (gr. *ballein* = a arunca + *kardia* = inimă + *gramma* = notare). Curbă obținută prin înregistrarea mișcărilor de recul al corpului, cauzate de contracția cardiacă și de ejecția sîngelui în aortă (15).

**Balistofobie** (gr. *ballein* = a arunca + *phobos* = frică). Fobia de arme de foc (35).

**Balkwill, F. H. Unghiul ~,** unghiul dintre planul ocluzal și triunghiul Bonwill (39).

**Ball,** Charles Bent, 1851—1916. **Operația ~,** tratament al pruritului anal prin secționarea filetelor senzitive ale anusului (11).

**Ballance,** Charles, 1856—1936. **Semnul ~,** semn descris în rupturile splinei, constînd din apariția de timpanism al flancului drept în decubit lateral stîng (10).

**Ballingall,** George, 1780—1855. **Boala ~,** Micetom.

**Ballivet, N. Esofagoplastia ~,** esofagoplastie cu grefon jejunal, folosindu-se de obicei a 4-a ansă jejunală (11).

**Balneogeologie.** Studiul relațiilor dintre izvoarele de ape minerale și structura geologică respectivă (4).

**Balneologie.** Știința care se ocupă cu studiul și aplicarea în terapeutică a apelor minerale și a nămolurilor (4).

**Balneoterapie.** Terapeutica prin ape minerale (în cură externă și internă) și nămoluri.

Prin extensiune, termenul este folosit incorect şi pentru alte mijloace de cură cu agenţi fizici naturali încadraţi în hidroterapie şi climatoterapie (4).

**Balon.** Vas de sticlă, cuarţ, porţelan sau material plastic, alcătuit dintr-o parte sferică şi o tubulură; este folosit pentru încălzirea unui lichid, efectuarea unei reacţii chimice sau pentru determinarea volumului unui lichid (32). ~ **cotat,** balon avînd pe gît un reper, care la o temperatură determinată indică limita umplerii pentru ca balonul să conţină un anumit volum de lichid (32). ~ **dilatator al colului uterin,** dispozitiv folosit în trecut pentru provocarea naşterii; acţionează ca excitator al travaliului şi dilatator al părţilor moi (18). ~ **de oxigen,** sac impermeabil umplut cu $O_2$; gazul poate fi administrat bolnavului prin intermediul unui tub de cauciuc cu pilnie la capăt (11).

*Vezi şi*: Dewar, Erlenmeyer.

**Balonizare.** Distrofie celulară provocată de imbibiţia lichidiană a citoplasmei, caracterizată prin mărirea volumului celulei, care ia un aspect clar datorit vacuolelor (2).

**Balotare.** Manevră clinică palpatorie; mişcarea comunicată de degetele celui care practică manevra unui corp solid care pluteşte într-un lichid (32). ~ **abdominală.** 1. Semn clinic subordonat palpării abdominale care apreciază, din a doua jumătate a sarcinii, mişcările active ale fătului care pluteşte în lichidul amniotic; mîna care palpează poate imprima fătului şi mişcări pasive, în urma cărora fătul se deplasează în lichidul amniotic, dînd examinatorului senzaţia de bulgăre de gheaţă conţinut într-o masă lichidă (18). 2. Manevră în examenul fizic al abdomenului ascitic, prin care se pot obţine informaţii asupra unui organ (splină, ficat, tumori), imprimîndu-i o propulsie cu degetele sau cu mîna şi apreciind senzaţia căpătată la revenirea sa în poziţia iniţială (16). ~ **mediastinală,** fenomen grav în cursul pneumotoraxului brusc şi masiv constînd din deplasarea şocantă a mediastinului care este atras în inspiraţie către plămînul sănătos, iar în expiraţie este împins către plămînul colabat (11). ~ **renală,** procedeu de explorare clinică în care o mînă plasată dorsal în regiunea lombară, cu vîrful indexului şi mediusului în unghiul costomuscular respectiv, transmite masa renală anterioară în contact cu cealaltă mînă plasată ventral în hipocondrul corespunzător şi viceversa (11). ~ **vaginală,** semn obţinut la examenul vaginal în sarcinile din lunile a IV-a—a VI-a; aplicînd indexul pe fundul de sac vaginal anterior şi împingîndu-l brusc de jos în sus, se realizează deplasarea fătului în lichidul amniotic şi revenirea lui, percepută de degetul introdus în vagin (18).

**Balsam.** Produs vegetal compus din răşini, uleiuri volatile şi acizi aromatici (acid benzoic, acid cinamic) (14). ~ **de Canada,** mediu refrîngent care se interpune între secţiunea histologică depusă pe o lamă şi o lamelă (2). ~ **de Peru,** suc răşinos obţinut din *Toluifera pereirae*, care conţine esteri benzilici ai acizilor cinamic şi benzoic, folosit în uz extern ca antiparazitar, cicatrizant şi antipruriginos; în uz intern, este slab antiseptic respirator şi urinar (13). ~ **de Tolu,** suc răşinos obţinut din *Toluifera balsamum*, care conţine acid cinamic şi benzoic şi unii esteri ai acestor acizi; are acţiune antiseptică uşoară şi de diminuare a secreţiilor bronşice, favorabilă în tratamentul bronşitelor cronice (13).

*Vezi şi*: Şostakovski.

**Balzer-Ménétrier.** Vezi Adenoame sebacee simetrice.

**Bamberger,** Heinrich von, 1822—1888. **Pulsul ~,** sin.: *Puls bulbar*, pulsaţii sistolice ale bulbului venei jugulare în insuficienţa tricuspidiană (10). **Semnul ~.** 1. Alocheirie. 2. Aspiraţia marginii plămînului stîng care umple golul ce se produce în vîrful inimii în timpul sistolei (34). 3. Semn stetacustic de condensare în regiunea unghiului scapulei, care nu se mai percepe după aplecarea înainte a bolnavului (semn de pericardită exsudativă) (10).

**Bametan.** Amină simpaticomimetică cu acţiuni inhibitorii; provoacă vasodilataţie, pentru care este folosit în afecţiuni vasculospastice periferice (14).

**Banaquer,** Joachim. **Operaţia ~,** extragerea cristalinului, intracapsular, cu ajutorul unei mici ventuze aspiratorii (28).

**Bancă suedeză.** Bancă de lemn lustruit, lungă şi joasă, folosită pentru cultura fizică medicală (24).

**Bancă de trombocite.** Centre de conservare de suspensii concentrate de trombocite, după tehnica specială a lui Tullis, care asigură o stabilitate de 3 luni şi o viabilitate de 3 zile după transfuzie în circulaţia primitorului (19).

**Bancroft,** Joseph, 1836—1894. **Filarioză ~,** Wuchereriază Bancroft, vezi Wuchereriază.

**Bandaj.** Metodă de fixare a unui pansament cu ajutorul unei feşi sau alt material (11). ~ **abdominal,** bandaj format dintr-o bandă lată de pînză tare, folosit pentru înfăşurarea abdomenului după celiotomii; capetele bandajului sînt fixate cu ace de siguranţă sau cu fişii de legătură, împiedicîndu-se alunecarea în sens cranial printr-o altă bandă mai îngustă care este trecută printre coapse (11). ~ **binoclu,** bandaj circular în jurul calotei craniene spri-

jinit înapoi pe osul occipital şi acoperind în faţă ambii ochi (11). ~ **capelină,** bandaj folosit pentru fixarea pansamentelor calotei craniene (11). ~ **căpăstru,** bandaj format dintr-o fîşie de tifon despicată la ambele capete, încrucişate dinaintea urechii şi înnodate două la ceafă şi două pe creştetul capului (11). ~ **circular,** bandaj în care tururile de faşă se acoperă unul pe altul, folosit în pansamentele mici (11). ~ **elastic,** bandaj făcut cu faşă din ţesătură elastică de bumbac sau din fire de bumbac împletite cu fire de gumă, folosit pentru susţinerea unei articulaţii după entorsă sau pentru a se exercita o presiune egală şi continuă asupra unui segment de membru (tulburări circulatorii venoase) (11). ~ **herniar,** bandaj format dintr-o chingă elastică sau dintr-un sistem de chingi simple care fixează în dreptul orificiului herniar o perniţă căptuşită şi care are scopul de a menţine reducerea herniei prin astuparea orificiului herniar (11). ~ **imobilizant,** bandaj făcut în scopul de a imobiliza total sau parţial o regiune a corpului (11). ~ **în mănuşă,** bandaj pentru mînă în care faşa este astfel trasă încît izolează fiecare deget (11). ~ **oblic,** bandaj în care tururile de faşă sînt trase oblic, într-un singur sens (11). ~ **în opt,** bandaj în care faşa descrie tururi asemănătoare cifrei 8, folosit pentru fixarea pansamentelor la nivelul articulaţiilor cotului şi genunchiului (11). ~ **în praştie,** bandaj format dintr-o fîşie de tifon despicată la ambele capete, încrucişate dinaintea urechii şi înnodate la ceafă, folosit pentru fixarea pansamentelor nasului (11). ~ **recurent,** bandaj pentru bontul de amputaţie a membrelor, în care fiecare tur de faşă ventrodorsal peste bont este fixat cu un tur de faşă circular tras deasupra (11). ~ **spică,** sin.: *Spică,* bandaj în care tururile de faşă se acoperă unul pe altul în aşa fel încît, în ansamblu, ia aspectul aşezării boabelor de grîu în spic (11). ~ **spiralat,** bandaj folosit pentru fixarea pansamentului pe regiunile conice ale membrelor, tururile de faşă avînd direcţie spiralată (11). ~ **suspensor,** bandaj de forma unui săculeţ, folosit pentru menţinerea în poziţie ridicată a scrotului (11). ~ **şerpuitor,** bandaj în care tururile de faşă se trag la distanţă unul de altul (11). ~ **triunghiular,** bandaj făcut dintr-o bucată de pînză triunghiulară; este folosit pentru susţinerea antebraţului în fractura de humerus sau de claviculă (11).

*Vezi şi*: Desault, Esmarch, Richet.

**Bandă** (fr. *bande*). 1. În anatomie, fîşie de ţesut în formă de panglică sau cordon, care leagă sau uneşte două organe (32). 2. Grup de frecvenţe alăturate sau apropiate, de obicei în spectrul electromagnetic (32). 3. Sector de diferite dimensiuni într-un spectru de absorbţie sau emisiune (32). ~ **adezivă,** fîşie de tifon impregnată pe o parte cu un clei, care o face lipicioasă de tegumente. Se foloseşte pentru fixarea pansamentelor, pentru imobilizarea relativă a unei regiuni şi pentru extensiunea continuă a unui membru (24). ~ **angiomezenterică,** sin.: *Banda Harris, Banda hepatoduodenală,* pliu al peritoneului care se întinde de la vezicula biliară şi canalul cistic peste colonul transvers sau mezocolonul transvers, formînd un pliu distinct peste suprafaţa ventrală a duodenului la flexura hepatică; produce compresiunea duodenului (1). ~ **anogenitală,** schiţă primordială a perineului fetal (1). ~ **de celuloid,** bandă subţire din celuloid transparent, folosită la menţinerea, adaptarea şi modelarea obturaţiilor cu silicaţi (38). ~ **diagonală Broca,** vezi Broca. ~ **hepatoduodenală,** Bandă angiomezenterică. **Benzile limbice.** Benzi musculare, superioară şi inferioară, dezvoltate în atriul drept al inimii fetale, care devin baza tuberculului Lower şi a septului sinuzal (1). ~ **de metal** (Horico), bandă elastică din oţel, avînd 10—15 cm lungime şi 3—5 mm lăţime, încrustată pe una din suprafeţe cu substanţă abrazivă, folosită pentru şlefuirea dinţilor (feţele meziodistale) şi a obturaţiilor de amalgam (38). ~ **paravertebrală** (Dumitrescu-Mante), zonă paravertebrală situată pe partea opusă unui revărsat lichidian pleural, la nivelul căruia se percepe semnul banului (34). ~ **de pînză abrazivă,** bandă de pînză impregnată pe una din suprafeţe cu granule abrazive (din sticlă sau diamant), de diverse mărimi, folosită în stomatologie pentru netezire şi lustruire (38). ~ **ventriculară,** Coardă vocală falsă. ~ **Z,** Membrana Krause, vezi Krause.

*Vezi şi*: Angle, Béraud, Harris, Lhomme, Meckel, Mees, Meynert, Stokes, Weltmann.

**Bandeletă** (dim. fr. *bande* = bandă, fîşie). Termen anatomic generic, utilizat uneori pentru definirea unui mănunchi de fibre conjunctive sau nervoase (1). ~ **optică,** *Tractus opticus.*

*Vezi şi*: Maissiat.

**Bandl,** Ludwig, 1842—1892. **Inelul ~,** inel musculos, retractil, care separă segmentul superior al corpului uterin de segmentul inferior în cursul travaliului; contracţia şi retracţia sa excesivă au o importanţă deosebită în patologia obstetricală din timpul naşterii (18).

**Bandl-Frommel** (Bandl, Ludwig, 1842—1892; Frommel, Richard, 1854—1912). **Sindromul ~,** Iminenţa de ruptură uterină.

**Bang,** Bernhardt L. F., 1848—1932. **Boala ~,** Bruceloza bovină. **Febra ondulantă ~,** Bruceloza bovină.

**Bankart,** Arthur Sydney Blundell, 1879—1851. **Operaţia ~.** 1. Artrosinteză sternoclaviculară (24). 2. Resuturarea breşei dintre cavi-

tatea glenoidă şi bureletul glenoidian, în luxaţia recidivantă a umărului (24).

**Bannister,** Henry Martin, 1884—1920. **Boala ~,** sin.: *Edem angioneurotic,* edem instalat rapid, de natură alergică sau neurovegetativă (10).

**Banti,** Guido, 1852—1925. **Anemia ~,** Sindromul Banti. **Boala ~,** Sindromul Banti. **Sindromul ~,** sin.: *Anemia Banti, Boala Banti, Fibroza hepatolienală,* tablou clinic cu evoluţie lentă, apărînd de cele mai multe ori ca o consecinţă a unor infecţii cronice şi caracterizat în prima fază prin splenomegalie, anemie, leucopenie, în etapa a doua prin hepatosplenomegalie, hematemeză şi, în faza finală, prin ciroză şi ascită. Simptomele se produc prin creşterea tensiunii în sistemul portal (33).

**Bar.** Unitate de măsură a presiunii, reprezentînd presiunea exercitată de o forţă de o megadină pe o suprafaţă de 1 $cm^2$ (21).

**Baraeh,** Alvan Leroy. **Testul ~,** indice de apreciere clinică a funcţiei cardiovasculare, în vederea stabilirii riscului operator (normal 12—20), calculat după formula:

$$\frac{(\text{T. A. maximă} + \text{T. A. minimă}) \times \text{Puls}}{100} \quad (10).$$

**Baragnozie** (gr. *baros* = greutate + *a-* + *gnosis* = cunoaştere), sin.: *Abarognozie.* Pierderea capacităţii de a percepe diferenţe în greutatea obiectelor (26).

**Baraj.** Oprire bruscă în desfăşurarea gîndirii sau/şi vorbirii, observată în schizofrenie (35).

**Baranestezie** (gr. *baros* = greutate + *an-* + *aisthesis* = percepere). Pierderea sensibilităţii la presiune a ţesuturilor profunde (27).

**Bárány,** Robert, 1876—1936. **Probele ~,** teste pentru punerea în evidenţă a tulburărilor de excitabilitate vestibulară. a) Proba calorică: irigarea cu apă sub o presiune slabă la temperatura de 27° a conductului auditiv extern pînă la apariţia primei secuse nistagmice; excitabilitatea vestibulului se apreciază după cantitatea de apă introdusă în conduct şi după durata nistagmusului. b) Proba rotatorie: se roteşte bolnavul, cu o turaţie uniformă de 10 ture/20 sec., pe un scaun rotator; excitabilitatea vestibulului se apreciază după intensitatea şi durata nistagmusului care apare la oprirea rotirii bolnavului (27).

**Bară.** 1. Termen folosit în mod figurativ în medicină, în sensul de senzaţie apăsătoare sau de compresiune asupra unui organ (32). 2. Piesă rigidă de metal (32). **~ cu călăreţi,** bare metalice interdentare sudate la elementele de agregare şi pe care se sprijină călăreţii Gillmor fixaţi pe şeile protezei parţiale mobile (38). **~ de comandă,** într-un reactor, bară de oţel cu bor sau cadmiu, care permite prin deplasarea sa telecomandată reglarea puterii furnizate (32). **Bare hioidiene.** Pereche de discuri cartilaginoase, care formează al doilea arc visceral; din ele se dezvoltă osul hioid (1). **~ pentru imobilizarea fracturilor maxilare,** dispozitiv pentru imobilizarea fracturilor, construit din sîrmă semirotundă groasă de 1—1,5 mm, care se modelează adaptîndu-se pe faţa vestibulară a arcadelor dentare; se fixează pe dinţi prin ligaturi de sîrmă, solidarizînd astfel fragmentele osoase (38). **~ interureterală,** sin.: *Bară vezicală,* proeminenţă anormală a pliului intravezical, care se întinde între cele două orificii ureterale şi împarte suprafaţa internă a vezicii în două zone, anterioară sau trigonală şi posterioară sau retrotrigonală, reprezentînd probabil hipertrofia congenitală a muşchiului interureteral (11). **~ labială,** conector principal, situat pe faţa labială a arcadei dentare, care uneşte cele două şei laterale ale unei proteze parţiale mobile mandibulare, cînd dinţii frontali inferiori sînt prezenţi (39). **~ linguală,** partea metalică a protezei scheletate inferioare; leagă şeile protetice şi este aşezată la o oarecare distanţă pe faţa linguală a procesului alveolar, la 2—3 mm sub coletul dinţilor (38). **~ ortodontică,** element de sprijin al aparatelor ortodontice, folosit în scopul dispersării forţei ortodontice pe mai mulţi dinţi (39). **~ palatinală,** partea metalică a protezei scheletate superioare; se aplică pe bolta palatină, unind şeile protezei şi croşetele (38). **~ de siguranţă,** bară de comandă introdusă rapid, automat, în interiorul unui reactor pentru a-i împiedica ambalarea (32). **~ sternală,** denumire generică a barelor perechi cartilaginoase la embrion, care se unesc pentru a forma sternul (1). **~ vezicală,** Bară interureterală.

**Barba lupului.** *Helleborus purpurescens.*

**Barberio,** Michele. **Reacţia ~,** reacţie pentru identificarea spermei umane: în prezenţa spermei, soluţia concentrată de acid picric dă naştere la cristale gălbui de picrat de spermină (23).

**Barbital,** sin.: *Dietilmaloniluree.* Hipnotic barbituric cu acţiune de lungă durată; potenţează acţiunea analgezicelor (13).

**Barbiturază.** Enzimă care catalizează hidroliza acidului barbituric în uree şi acid malonic; face parte din calea de degradare a uracilului şi timinei, care — prin oxidare iniţială — sînt transformaţi în acid barbituric (5).

**Barbituric.** Derivat al acidului barbituric. În grupa barbituricelor sînt cuprinşi o serie de compuşi de sinteză cu acţiune sedativă, hipnotică sau narcotică; unii au şi proprietăţi anticonvulsivante-antiepileptice, sînt antispastici şi vasodilatatori. Printre cele mai cunoscute barbiturice sînt: fenobarbitalul, amobarbitalul,

barbitalul şi ciclobarbitalul (barbiturice hipnotice), hexabarbitalul şi tiopentalul (barbiturice narcotice) (14).

**Barbotor.** Recipient care conţine apă, folosit pentru umezirea $O_2$ (gaz anhidru) administrat în oxigenoterapie (11).

**Barcroft,** sir Joseph, 1872—1947. **Aparatul ~,** manometru diferenţial de măsurare a gazelor respiratorii ($O_2$ şi $CO_2$) din sînge (15).

**Bard-Pic** (Bard, Louis, 1857—1930; Pic, Adrien, 1863—1944). **Sindromul ~,** sin.: *Sindromul cancerului capului pancreatic,* sindrom care se caracterizează prin icter productiv obstructiv, veziculă biliară mare, palpabilă (semnul Courvoisier), caşexie progresivă şi rapidă (16).

**Bardenhauer,** Bernhard, 1839—1913. **Extensiune ~,** extensiune continuă cu benzi adezive care se întind pînă deasupra focarului de fractură (24).

**Baregină.** Depozit din suspensiile unor ape minerale. Termenul provine de la apele minerale din Barèges (Franţa) (4).

**Barem** (fr. *barème,* de la numele matematicianului francez Barrême, din secolul al XVII-lea). Tabele care dau valorile unor elemente sau date, în funcţie de alte elemente sau date variabile (Dicţionarul limbii române moderne).

*Vezi şi:* Herbert.

**Barestezie** (Marinescu) (*baro-* + gr. *aisthesis* = percepere). Sensibilitatea la presiune a ţesuturile profunde (27).

**Baridinie** (gr. *barys* = greu + *odine* = durere). Durere insuportabilă (35).

**Barieră.** Obstacol, piedică (32). **~ hematoencefalică,** denumire dată proceselor morfofuncţionale care reglează electiv schimburile dintre sînge şi lichidele extracelulare din creier sau lichidul cefalorahidian, împiedicînd trecerea unor substanţe din circulaţie în structurile nervoase centrale (15) **~ placenară,** Membrană placentară. **~ de potenţial,** zona din jurul nucleului atomic, în care potenţialul electrostatic nuclear are o valoare maximă. În conformitate cu fizica teoretică clasică, pentru ca o barieră de potenţial să fie trecută de o particulă cu sarcină electrică pozitivă, ar fi necesar ca particula să aibă o energie superioară; mecanica ondulatorie arată însă că există o posibilitate definită şi pentru particulele cu energie mai mică pentru a trece bariera de potenţial (5).

**Bariglosie** (gr. *barys* = greu + *glossa* = limbă). Dificultate în pronunţarea cuvintelor (35).

**Barioni.** Particule grele, cuprinzînd nucleonii şi hiperonii (6).

**Barită.** $BaSO_4$. Sulfat de bariu natural, substanţă insolubilă, rezistentă la acţiuni chimice şi care poate constitui agentul etiologic al baritozei (9).

**Baritoză.** Tatuaj radiologic pulmonar (fără a constitui o pneumoconioză), provocat de inhalarea prelungită a pulberilor de barită (9).

**Bariu.** Simbol Ba. Element din grupa metalelor alcalinoteroase, avînd numărul atomic 56 şi greutatea atomică 137,3. Sub formă ionică stimulează musculatura netedă şi striată, prin acţiune predominant directă asupra mecanismului contractil. Sărurile solubile (toxice!) şi cele insolubile au diferite aplicaţii medicale (14).

**Barker,** Arthur Edward James, 1850—1916. **Incizia ~,** incizie anterioară a genunchiului, deosebită de incizia clasică a lui Kocher, terminîndu-se ceva mai sus, în treimea inferioară a ligamentului rotulian; articulaţia se deschide prin secţionarea ligamentului rotulian (24). **Manevra ~,** manevră operatorie de fixare a bontului sacului herniar rezecat la faţa dorsală a muşchiului mare oblic în cursul curei herniilor inghinale (11). **Procedeul ~,** procedeu de cură operatorie a invaginaţiei intestinale, cu rezecţie intraintestinală a segmentului invaginat şi solidarizarea cilindrilor intestinali (11).

**Barn.** Unitate de secţiune nucleară efectivă, exprimată sub formă de suprafaţă: 1 barn = $10^{-24}$ $cm^2$ (5).

**Barnes,** Robert, 1817—1907. **Semnul ~,** măsurarea distanţei de la marginea placentei expulzate pînă la marginea orificiului de ruptură a membranelor. Dacă această distanţă măsoară mai puţin de 10 cm, înseamnă că inserţia placentei s-a făcut sub limita superioară a segmentului inferior al uterului. Semnul are valoare pentru stabilirea diagnosticului retrospectiv de placentă previa (18).

**Baro-** (gr. *baros* = greutate). Prefix care introduce în termenii compuşi semnificaţia de greutate, presiune (32).

**Barocameră** (*baro-* + lat. *camera* = cameră). Încăpere sau celulă destinată studierii acţiunii presiunilor atmosferice crescute sau scăzute asupra organismului (4).

**Baroceptor** (*baro-* + lat. *recipere* = a primi). Presoreceptor.

**Barognozie** (*baro-* + gr. *gnosis* = cunoaştere, percepere). Posibilitatea de a aprecia, fără participarea vizuală, greutatea pe care o au obiectele (27).

**Barograf** (*baro-* + gr. *graphein* = a scrie). Dispozitiv de înregistrare continuă a presiunii atmosferice. Rezultă o curbă, numită barogramă, care reprezintă oscilaţiile de presiune pe perioada de observaţie (20).

**Barogramă** (*baro-* + gr. *gramma* = notare). Vezi Barograf.

**Barometru** (*baro-* + gr. *metron* = măsură). Aparat care măsoară presiunea atmosferică (5).

**Baron. Operaţia ~**, artrodeză extraarticulară scapulohumerală. Humerusul secţionat subcapital prinde ca într-o pană marginea externă aviviată a omoplatului (24).

**Baroreceptor** (*baro-* + lat. *recipere* = a primi). Presoreceptor.

**Barosensibilitate** (*baro-* + lat. *sensibilis* = perceptibil prin simţuri). Sensibilitate la modificările presiunii arteriale a unor zone neurovasculare (de ex. zona sinocarotidiană) (4).

**Barosinuzită.** Aerosinuzită.

**Barospirator.** Aparat folosit pentru respiraţie dirijată (34).

**Barotaxie** (*baro-* + gr. *taxis* = ordine). Stimularea celulelor vii prin modificarea presiunii mediului în care trăiesc (32).

**Barotită.** Aerootită.

**Barotraumă** (*baro-* + gr. *trauma* = rană). Leziune care survine din cauza modificărilor presiunii atmosferice (4).

**Barotropism** (*baro-* + gr. *tropos* = întoarcere). Reacţia protoplasmei faţă de modificările de presiune (15).

**Barr. Triada ~**, triadă simptomatică radiologică reprezentată de ştergerea curburii lombare, scolioză şi pensare mono- sau pluridiscală; este aproape patognomonică pentru hernia discurilor lombare (26).

**Barraquer,** Moner. **Operaţia ~**, extragerea cristalinului prin folosirea acţiunii fibrinolitice a α-chemotripsinei asupra zonulei (28).

**Barraquer-Simons** (Barraquer, José Antonio; Simons, Arthur). **Boala ~**, sin.: *Lipodistrofie progresivă*, sindrom clinic caracterizat prin dispariţia progresivă şi totală a grăsimii subcutanate din regiunile superioare ale corpului, cu adipozitate marcată compensatorie a regiunii subombilicale (24).

**Barré.** Jean Alexandre. **Probele ~**, probe iniţiate de Barré pentru evidenţierea deficitului motor în leziunile piramidale: a) proba antebraţelor: bolnavul fiind culcat, se flectează antebraţele în unghi drept pe braţ; antebraţul de partea bolnavă nu poate menţine poziţia şi cade lent pe planul patului; b) proba depărtării degetelor: se aşază mîinile alipite pe faţa lor palmară şi se cere bolnavului să îndepărteze degetele; de partea bolnavă, abducţia degetelor este mai limitată; c) proba gambelor: bolnavul aşezat în decubit ventral este solicitat să flecteze gambele şi să le menţină în această poziţie; gamba de partea bolnavă cade lent pe planul patului (27). **Semnul ~**, denumirea generică pentru diferite semne care apar în hernia de disc: durerea la apăsarea muşchilor adductori, coborîrea plicii fesiere prin hipotonia muşchilor fesieri, apariţia aspectului de picior ecvin, atrofia muşchiului pedios (24).

**Barré-Liéou. Sindromul ~**, sin.: *Sindromul simpatic cervical posterior*, complex de simptome cuprinzînd cefalee occipitală cu crize paroxistice, dureri cervicale sau faciale, ameţeli şi uşor nistagmus, vijîituri în urechi, dureri oculare profunde, pierderea momentană a vederii, fosfene luminoase, fotofobie şi lăcrimare. Este datorit lezării prin afecţiuni de vecinătate (spondiloză cervicală) a plexului simpatic cervical profund sau a fibrelor vegetative care înconjură artera vertebrală (27; 28).

**Barreswil. Reactivul cupropotasic ~**, Reactivul Fehling, vezi Fehling.

**Barsky. Operaţia ~**, procedeu de policizare, folosind transplantarea indexului în etape, după grefă tubulară abdominală prealabilă (24).

**Bart.** Numele unui bolnav la care a fost descris un anumit tip de hemoglobină. Vezi Hemoglobină Bart (19).

**Bartels. Ochelari ~**, instrument cu lentile de 10 dioptrii, utilizat în examenul nistagmusului la probele vestibulare (30).

**Barth,** Jean Baptiste. **Hernia ~**, hernie produsă la nivelul peretelui abdominal, prin persistenţa ductului vitelin (11).

**Barthélemy,** P. Toussaint, 1850—1906. **Seringa ~**, seringă cu 40 de diviziuni, folosită la injectarea uleiului cenuşiu, calibrată şi gradată în aşa fel încît fiecare diviziune să corespundă la un centigram de mercur (12).

**Bartholin,** Casper jr., 1655—1738. **Canalul ~.** 1. Canalul excretor al glandei vestibulare mari, care se varsă în vestibulul vaginal (1). 2. *Ductus sublingualis major.* **Glandele ~**, vezi *Glandulae vestibulares.*

**Bartholinită.** Inflamaţie acută sau cronică a glandelor Bartholin, cel mai adesea de natură gonococică (12).

**Bartlett. Testul ~**, test pentru verificarea omogenităţii dispersiilor de selecţie (de ex. $S_1^2, \ldots, S_k^2$ cu $n_1, \ldots, n_k$ grade de libertate) (37).

**Barton,** John Rhea, 1794—1871. **Fractura ~**, fractură marginală posterioară a extremităţii inferioare a radiusului (24).

**Bartonella.** Gen de microorganisme din familia *Bartonellaceae*, clasa *Microtatobiotes*, care parazitează globulele roşii de om, determinînd bartoneloza. Specia tip: *Bartonella bacilliformis* (3).

**Bartoneloză,** sin.: *Boala Carrion, Febra de Oroya.* Boală infecţioasă şi transmisibilă, foarte severă, întîlnită numai în anumite teritorii ale Americii de Sud. Este produsă de *Bartonella bacilliformis* şi se caracterizează clinic prin

febră, anemie de tip pernicios şi o erupţie cutanată caracteristică (*Verruga peruana*) (8).

**Barwell,** Richard, 1826—1916. **Operaţia ~,** osteotomie pentru *genu valgum,* interesînd extremitatea superioară şi inferioară a tibiei, respectîndu-se cartilajele de creştere (24).

**Baseulare.** Mişcarea în balanţă a unei pîrghii faţă de un punct fix (36). **~ protezei,** mobilizarea unei proteze adjuncte sub acţiunea diferitelor forţe exercitate inegal, la diverse niveluri (38).

**Basedow,** Karl Adolf von, 1799—1854. **Boala ~,** sin.: *Boala Flajani, Boala Graves, Guşă exoftalmică,* formă clinică de hipertiroidism, caracterizată prin exoftalmie, guşă, tahicardie şi slăbire accentuată. Este considerată ca un hipertiroidism de origine diencefalohipofizară, cu o hipersecreţie puternică de hormon tireotrop (7).

**„Bas-fond" vezical.** Regiunea retroureterală (retrotrigonală) a vezicii urinare (11).

**Basibranhial** (gr. *basis* = bază + *branchion* = branhie). Elementul scheletic impar care uneşte bazele fiecărui arc branhial scheletic (1).

**Basidiomycetes.** Clasă de ciuperci perfecte caracterizate prin înmulţire prin basidiospori, care dau naştere la organe de fructificare denumite basidii (12).

**Baslhyal** (gr. *basis* = bază + *hyoeides* = asemănător literei ipsilon — Y), sin.: *Copula.* Osul ventral nepereche al arcului hioid, care formează centrul corpului osului hioid (1).

**Basion** (gr. *basis* = bază). Punct craniometric situat la marginea anterioară a găurii mari a occipitalului, unde planul mediosagital al craniului intersectează planul găurii mari (1).

**Basis** (lat. gr. = bază), sin.: *Bază.* 1. Fundaţie sau parte fundamentală (1). 2. Partea opusă apexului (1). **~ cartilaginis arytenoideae,** suprafaţa caudală, articulară a cartilajului aritenoid pentru lama cartilajului cricoid (1). **~ cerebri,** faţa inferioară a encefalului (1). **~ cochleae,** suprafaţa cohleei îndreptată spre meatul acustic intern (1). **~ cordis,** porţiunea supero-posterioară a inimii, prin care intră sau ies vasele mari (1). **~ cranii externa,** sin.: *Exobază,* faţa exterioară a bazei craniului (1). **~ cranii interna,** sin.: *Endobază,* faţa interioară a bazei craniului (1). **~ glandulae suprarenalis,** sin.: *Facies renalis glandulae suprarenalis,* faţa infero-laterală a glandei suprarenale, prin care aceasta vine în contact cu polul superior al rinichiului (1). **~ mandibulae,** marginea inferioară a corpului mandibulei (1). **~ modioli,** porţiunea modiolului care vine în raport cu fundul meatului auditiv intern (1). **~ ossis metacarpalium,** epifiza metacarpiană proximală, prismatică, articulată cu carpul şi metacarpienele vecine (cu excepţia primului metacarpian) (1). **~ ossis metatarsalium,** extremitatea metatarsiană proximală, prismatică, lăţită, articulată cu oasele tarsiene şi oasele metatarsiene vecine (1). **~ ossis saeri,** faţa cranială a corpului primei vertebre sacrate şi a maselor sale laterale (1). **~ patellae,** marginea cranială a rotulei, uneori lăţită sub formă de suprafaţă (1). **~ pedunculi cerebri,** *Pedunculus cerebri.* **~ phalangis,** extremitatea proximală a falangei, avînd faţa articulară concavă pentru metacarpianul corespunzător (1). **~ prostatae,** faţa superioară a prostatei, prin care aceasta vine în contact cu trigonul vezical (1). **~ pulmonis,** faţa inferioară, diafragmatică, a plămînului (1). **~ pyramidis renalis,** extremitatea exterioară a piramidei renale, care vine în contact cu substanţa corticală (1). **~ stapedis,** placa osului scăriţei, aplicată pe fereastra ovală (1).

**Baskirţev-Petrov. Legea ~,** periostul şi măduva unui transplant osos nu au rol important în osificare, contribuţia lor constînd numai în faptul că pun la dispoziţie ţesutul lor conjunctiv, care se transformă prin metaplazie în ţesut osos (24).

**Bassen-Kornzweig** (Bassen, F. A.; Kornzweig, A. L.). **Sindromul ~,** afecţiune congenitală, familială, caracterizată prin tulburări grave ale metabolismului lipidic (scăderea pînă la dispariţie a β-lipoproteinelor), tulburări digestive, neurologice şi acantocitoză (19).

**Baston.** În cultura fizică, aparat de gimnastică medicală din lemn lustruit sau aluminiu (24).

**Bastonaş.** Expansiunea externă, fotoreceptorie, a celulei cu bastonaş din retină (28).

*Vezi şi:* Auer, Heidenhain.

**Bastos-Ansart. Operaţia ~,** transplantarea muşchilor marele pectoral, marele dorsal şi marele rotund pentru suplinirea muşchiului deltoid paralizat. Operaţia cuprinde un timp anterior pentru muşchiul mare pectoral şi unul posterior pentru muşchii marele dorsal şi marele rotund (24).

**Batarism** (gr. *battarismos* = bîlbîială). Bîlbîială în urma accelerării vorbirii (35).

**Bateman,** Thomas, 1778—1821. **Boala ~,** *Molluscum contagiosum.*

**Baticardie** (gr. *bathys* = adînc, jos situat + *kardia* = inimă). Poziţie coborîtă a inimii (10).

**Batiestezie** (gr. *bathys* = adînc + *aisthesis* = percepere). Sensibilitate profundă, mioarticulară (26).

**Batmotropism** (gr. *bathmos* = prag + *tropos* = întoarcere). Proprietatea structurilor nervoase şi musculare de a fi excitabile. Termenul este folosit în special pentru muşchiul cardiac, la care se disting: o perioadă refractară absolută în sistolă, o perioadă refractară relativă (în timpul relaxării) şi o fază de excitabilitate

normală, precedată de o scurtă fază de excitabilitate supranormală (10; 15).

**Batoane de ceară.** Forme cilindrice turnate din ceară de inlay, lungi de aproximativ 10 cm şi cu diametrul de aproximativ 12 mm. Trecute prin seringa de ceară, pot lua diferite forme, necesare pentru conturarea machetelor de proteze dentare parţiale şi pentru confecţionarea ştifturilor de turnare (39).

**Batofobie** (gr. *bathys* = adînc + *phobos* = frică). Fobia de adîncime (35).

**Batrocefalie** (gr. *bathron* = pas, treaptă + *kephale* = cap). Deformare a craniului caracterizată prin protruzia posterioară a occipitalului, uneori pînă la sutura lambdoidă (26).

**Batson. Plexul ~**, Sistemul venos vertebral.

**Batten-Mayou** (Batten, Frederick Eustace, 1865—1918; Mayou, Marmaduke Stephen, 1876—1934). **Boala ~**, formă juvenilă de idioţie familială amaurotică (28).

**Baudelocque,** Jean Louis, 1746—1810. **Cefalotrib ~**, instrument obstetrical folosit în practica baziotripsiei (18). **Diametrul ~**, Diametrul conjugat extern.

**Baudet-Navarro. Incizia ~**, celiotomie cu rezecţia temporară a rebordului costal (11).

**Bauer, H. Aparatul ~**, aparat pentru menţinerea coapselor în flexiune şi abducţie de 80°, cu ajutorul unor chingi care trec de la coapse peste torace, în tratamentul luxaţiei congenitale a şoldului la sugar (24). **Membrana ~**, vezică de porc cromată, folosită ca material de interpunere în artroplastii (24). **Operaţia ~** rezecţie pluricostală precardiacă, practicată în simfizele extrapericardice (10).

**Bauhin,** Caspar, 1560—1624. **Valvula ~**, *Valva ileocaecalis.*

**Baum-Jaboulay-Cavaillon. Procedeul ~**, procedeu de cură a cancerului colic prin colectomie segmentară precedată de instalarea unei fistule cecale derivative (11).

**Baunscheidt,** Karl, 1809—1874. **Metoda ~**, acupunctura pielii urmată de fricţiuni iritante (4).

**Bayer,** H. von. **Operaţia ~**, alungire de tendon în Z frontal (24).

**Bayer,** Lorenz von. **Bifurcarea ~**, vezi Lorenzvon Bayer.

**Bayer-Gussenbauer. Operaţia ~**, procedeu de cură chirurgicală a torticolisului muscular, cu alungirea autoplastică printr-o incizie în Z a muşchiului sternocleidomastoidian (11).

**Bayle,** Antoine Laurent Jessé, 1799—1858. **Boala ~**, Paralizia generală progresivă.

**Bayley,** Robert Hebard. **Sistemul ~**, sistem dublu triaxial, utilizat în studiul electrocardiogramei; este format din trei axe paralele şi trei perpendiculare pe laturile triunghiului Einthoven (10).

**Bayliss. Efectul ~**, creşterea presiunii intraluminale a unui organ cavitar determină contracţia musculaturii netede circulare (26).

**Baynton,** Thomas, 1761—1820. **Procedeul ~**, procedeu de cură a ulcerului cronic al gambei prin pansament adeziv (11).

**Bazaliom.** Epiteliom bazocelular.

**Bază.** 1. *Basis.* 2. Compus mineral, de obicei derivat hidroxilat al unui metal, avînd tendinţa de a lega protoni, dînd ioni pozitivi. În reacţiile cu acizii sau oxizii metaloidelor formează săruri (5). **~ papilară,** aspect colposcopic al colului uterin, încadrat în stările precanceroase cu papile mari dilatate proeminent (18).

**Bazicarioplastină.** Baziparacromatină.

**Bazicitoparaplastină.** Paraplastina bazofilă a citoplasmei (1).

**Bazicranial** (gr. *basis* = bază + *kranion* = craniu). Referitor la baza cutiei craniene (1).

**Bazicromatină.** Partea bazofilă din cromatina nucleară (19).

**Bazicromiole.** Unele particule bazofile care formează cromatina nucleului (1).

**Bazifacial** (gr. *basis* = bază + lat. *facies* = faţă). Aparţinînd porţiunii inferioare a feţei (1).

**Bazimetrie** (gr. *basis* = bază + *metron* = măsură). Raportarea variaţiilor la punctul de plecare, ceea ce revine la o exprimare procentuală şi la o reprezentare semilogaritmică. În multe sectoare ale biologiei au valoare variaţiile relative (procentuale) şi nu cele absolute (7).

**Bazin,** Antoine, 1807—1878. **Eritem indurat ~**, sin.: *Tuberculoza cutanată indurativă*, formă atipică de tuberculoză cutanată caracterizată prin noduli dermohipodermici localizaţi la gambe, acoperiţi cu un tegument roşu-violaceu şi evoluînd cronic (12).

**Bazin.** 1. *Pelvis.* 2. Rezervor deschis, de dimensiuni mari, construit din pămînt, beton, metal, lemn sau mase plastice, destinat colectării unui lichid (apă, combustibil lichid, produse chimice etc.), în vederea utilizării lui ulterioare (Dicţionarul enciclopedic român). **~ de apă,** termen folosit pentru a desemna apele de suprafaţă cu întregul teritoriu de alimentare. Bazinele naturale de apă se împart pe tot parcursul apei sau pe porţiuni de riu în mai multe categorii, în raport cu folosinţa apei. Gradul de puritate a apei este diferit după categorii: astfel, pentru bazinele de apă de categoria I, folosite în alimentarea centrală cu apă a localităţilor, pretenţiile sanitare sînt cele mai mari; pentru bazinele de categoria a II-a folosite pentru aprovizionarea neorganizată sau de categoria a III-a care nu se folosesc în aprovizionarea cu apă există alte norme sanitare; recent, s-a introdus şi categoria a IV-a, care cuprinde bazine de apă folosite în agricultură şi pentru creşterea vitelor (20).

~ **brahipelic,** tip de bazin în care diametrul transvers depăşeşte cu mai puţin de 3 cm diametrul antero-posterior (1). ~ **cifotic,** bazin caracterizat prin deformare în unghi posterior, ca o consecinţă a deformărilor coloanei şi toracelui în morbul Pott (24). ~ **de coagulare,** bazin în care se realizează depunerea flocoanelor după ce apa a fost tratată cu substanţe coagulante (20). ~ **de decantare,** Bazin de sedimentare. ~ **dezaxat.** 1. Înclinarea bazinului în plan frontal, cu sau fără rotaţie, datorită inegalităţii membrelor inferioare, unor atitudini anormale ale acestora (coxalgie, redoare de genunchi în flexiune etc.), ale coloanei vertebrale sau unor tulburări musculare (pareze, paralizii) (sin.: *Bazin dezechilibrat*) (24). 2. Înclinarea înainte sau înapoi a bazinului, în plan sagital, prin diformităţi ale coloanei lombosacrate, paralizie postpoliomielitică sau insuficienţe musculare (24). ~ **dezechilibrat,** vezi Bazin dezaxat. ~ **distocic,** sin.: *Bazin viciat,* bazin care, prin forma, dimensiunile şi înclinările sale, nu permite desfăşurarea normală a naşterii (18). ~ **eutocic,** bazin normal, nemodificat în capacitatea, forma sau înclinarea sa şi care permite naşterea pe căile naturale (18). ~ **mic,** Bazin obstetrical. ~ **moale,** noţiune care cuprinde două sisteme musculoaponevrotice, dintre care unul căptuşeşte în interior bazinul osos obstetrical, iar celălalt închide bazinul în partea sa inferioară, constituind planşeul pelviperineal (18). ~ **obstetrical,** sin.: *Bazinul mic,* partea din centura pelviană alcătuită din excavaţia pelviană şi delimitată în sus de strîmtoarea superioară şi în jos de strîmtoarea inferioară (18). ~ **rahitic,** bazin modificat prin rahitism, putînd fi strîmtat în general, turtit în sens antero-posterior sau turtit în sens transversal (18). ~ **de sedimentare,** sin.: *Bazin de decantare, Decantor,* bazin în care apa circulă cu viteză foarte mică, purificîndu-se de elementele în suspensie prin depunerea lor pe fundul bazinului, după care apa limpezită este decantată; este folosit mai frecvent în purificarea apei potabile şi în epurarea apelor reziduale (20). ~ **viciat,** Bazin distocic. *Vezi şi*: Imhoff, Litzmann, Maygrier, Nägele, Robert.

**Baziotrib** (gr. *basis* = bază + *tribein* = a zdrobi). Instrument obstetrical, alcătuit din 2 linguri şi un perforator central, folosit pentru baziotripsie (18).

**Baziotripsie** (gr. *basis* = bază + *tribein* = a zdrobi). Manevră obstetricală care constă din zdrobirea bazei craniului fetal cu ajutorul baziotribului sau cefalotribului; se practică în cazurile de vicieri marcate ale bazinului, în care fătul mort nu poate fi extras prin craniotomie sau cranioclazie (18).

**Baziparacromatină,** sin.: *Bazicarioplastină.* Paracromatina bazofilă a nucleului (1).

**Bazivertebral.** Care se referă la centrul vertebrei (1).

**Bazo-** (gr. *basis* = bază). Prefix, care introduce în termenii compuşi noţiunea de bază (32).

**Bazocit** (*bazo-* + gr. *kytos* = celulă). Denumire folosită pentru leucocitul bazofil din sîngele circulant sau pentru mastocit (19).

**Bazocitoză** (*bazo-* + gr. *kytos* = celulă + *-oză*). Vezi Bazofilie.

**Bazoeritrocit.** Globul roşu cu punctaţii bazofile, care apare în intoxicaţia cu plumb (19).

**Bazofil** (*bazo-* + gr. *philein* = a iubi). 1. Care are afinitate pentru coloranţii bazici (1). 2. Leucocit bazofil.

**Bazofilie** (*bazo-* + gr. *philein* = a iubi). 1. Creşterea peste normal a numărului leucocitelor bazofile din sîngele circulant (sin.: *Bazocitoză*) (19). 2. Afinitatea pentru coloranţii bazici a componentelor acide din celulă (19). ~ **hipofizară,** sin.: *Bazofilism hipofizar,* stare structurală anormală a hipofizei, caracterizată prin hipertrofia şi hiperplazia (uneori adenomatoasă) a celulelor bazofile şi însoţită clinic de un sindrom Iţenko-Cushing (7).

**Bazofilism hipofizar.** Bazofilie hipofizară.

**Bazofobie** (gr. *basis* = mers + *phobos* = frică). Fobia de a merge (35).

**Bazy,** P. **Incizia** ~, cale de acces abdominală subperitoneală pentru abordarea chirurgicală a rinichiului, printr-o incizie care începe înapoi sub coasta a 11-a şi ajunge anterior pe linia mediană la jumătatea distanţei dintre apendicele xifoid şi ombilic (11). **Operaţia** ~, procedeu de ureterocistoneostomie, în care ureterul este lăsat cu extremitatea liberă de aproximativ 1 cm în vezică şi fixat la peretele vezical deasupra porţiunii intravezicale (11). **Sindromul** ~, sin.: *Hidronefroză congenitală intermitentă,* dilataţie pielică şi caliceală congenitală, cu bazinet în formă de cimpoi (11).

**Bazy,** R. **Operaţia** ~, rezecţia artroplastică a extremităţii superioare a humerusului pe cale deltopectorală (24). **Semnul** ~, durerea provocată „în inel" în jurul rădăcinii membrului superior, în fracturile gîtului chirurgical al omoplatului (24).

**Bălteanu. Reacţia** ~, intradermoreacţie utilizată în diagnosticul infecţiei cărbunoase umane. După 6 ore de la injecţia intradermică a unui antigen cărbunos, apare local o reacţie eritematoedematoasă cu un diametru de 3—10 cm (8).

**Bălteanu-Garaguli. Aparatul** ~, aparat pentru vaccinarea antituberculoasă, constituit dintr-un cilindru cu arc şi un număr de ace. După aplicarea vaccinului se lipeşte cilindrul de pielea bolnavului, se declanşează arcul, iar

acele înțepînd pielea permit pătrunderea vaccinului (34).

**Bărbie.** *Mentum.*

**Bărbiță.** Dispozitiv de imobilizare a fracturilor maxilarului, alcătuit dintr-o pelotă aplicată pe bărbie și menținută printr-o tracțiune elastică realizată cu ajutorul unei benzi cefalice de cauciuc trecute peste vertex (38). ~ **cu capelină,** aparat ortodontic mobil extraoral cu tracțiune craniomentonieră, compus dintr-o bărbiță cu două toarte, confecționată din acrilat pe baza unei amprente a mentonului sau din stofă ori plasă de sîrmă și o capelină confecționată din pînză apretată pe forma calotei craniene, legate între ele lateral cu elastic (39).

**Bătaie cardiacă.** Denumire folosită pentru fenomenul de scurtare și relaxare ritmică a mușchiului cardiac (15). ~ **cardiacă fuzionată,** sin.: *Sisiolă de sumație,* contracție atrială sau ventriculară, produsă de acțiunea simultană a doi stimuli locali, care se anihilează apoi reciproc prin interferență (10). ~ **cardiacă reciprocă,** contracție ventriculară suplimentară, într-un ritm nodal în care existența unui oarecare blocaj retrograd al stimulului nodal duce la o contracție atrială întîrziată; aceasta, găsind ventriculul ieșit din faza refractară, îl antrenează într-o nouă bătaie (10).

**Bătătură.** *Clavus.*

**B.C.G.** Abreviere pentru Bacil Calmette-Guérin (3).

**Beale,** Lionel Smith, 1828—1906. **Celule** ~, celule bipolare ganglionare, cu prelungiri răsucite în jurul altor celule (1).

**Beanță incisivă.** Mușcătură deschisă în regiunea dinților frontali (38).

**Beat-Müller. Culisă** ~, dispozitiv de matrice-patrice între proteza mobilă și dinții prezenți pe arcade, care permite o detașare parțială a protezei mobile de croșetele respective în cursul exercitării anumitor presiuni, cu scopul de a nu influența nociv parodonțiul dinților-stîlpi (38).

**Beatson. Procedeul** ~, procedeu pentru ameliorarea fenomenelor clinice în cancerul avansat al sinului prin ovariectomie bilaterală (11).

**Beau,** Joseph Honoré Simon, 1806—1865. **Liniile** ~, *Lineae transversae.*

**Beaumé,** Antoine, 1728—1804. **Scara** ~, gradația areometrului omonim. Gradația 0 corespunde punctului pînă la care se cufundă areometrul în apă distilată, iar gradația 10 corespunde punctului de afundare într-o soluție NaCl 10%. Areometrele Beaumé nefiind suficient de sensibile, se tinde la înlocuirea lor (5).

**Beaunis. Semnul** ~, diferențele de lungime a distanțelor de la spina iliacă antero-superioară la rotulă și de la aceasta la maleolă, măsurate în ortostatism, comparativ, în luxația congenitală de șold unilaterală (24).

**Beccari,** Giuseppe. **Cameră biotermă** ~, instalație de mineralizare a reziduurilor solide. Gunoiul este introdus într-o cameră de construcție specială, ventilată, adăugîndu-se o cantitate de gunoi de grajd (bogat în floră termofilă). Prin dezvoltarea acestor germeni, fermentația se însoțește de creșterea temperaturii la 70—75°, mineralizarea realizîndu-se în scurt timp (20).

**Becher,** Erwin. **Celulele** ~, celule specializate, situate în tubul contort distal, la zona de contact dintre acesta și arteriola glomerulară aferentă, unde formează *macula densa* (25). **Cifra** ~, indice de corelație între densitatea urinii și volumul ei (care, în mod normal, variază în sens invers): suma cifrelor care reprezintă 1/100 din volumul urinar pe 24 ore (în ml) și ultimele 2 cifre ale densității urinii trebuie să fie în jur de 30. În cazul alterării capacității renale de concentrație, urina are densitatea scăzută, chiar în prezența oliguriei, iar cifra Becher scade sub 22 (25).

**Bechterew,** Vladimir Mihailovici, 1857—1927. **Boala** ~, vezi Spondilartrita anchilopoietică. **Nucleul** ~, *Nucleus vestibularis superior.* **Reflexul** ~, sin.: *Reflexul carpometacarpian,* percuția fetei dorsale a mîinii în regiunea carpului sau metacarpului determină flexiunea degetelor; are valoarea unui semn de leziune a căii motorii piramidale (27). **Semnul** ~, simptom care se întîlnește în tabes și constă din analgezia la presiune a trunchiului nervului sciatic popliteu extern (27).

**Bechterew-Marie-Strümpell** (Bechterew, Vladimir Mihailovici, 1857—1927; Marie, Pierre, 1853—1940; Strümpell, Ernst Adolf von, 1853—1925). **Boala** ~, Spondilartrita anchilopoietică.

**Beck,** Claude S. **Cardiomiopexia** ~, procedeu de cardiomiopexie executată cu un lambou din mușchiul pectoral în cura chirurgicală a anginei pectorale (11). **Operația** ~, procedeu operator pentru ameliorarea vascularizației miocardice, prin crearea unei anastomoze între aortă și sinusul coronar (11). **Triada** ~, complex simptomatic caracteristic tamponadei cardiace acute, constînd din creșterea presiunii venoase, hipotensiune arterială și absența tahicardiei (inconstantă) (10).

**Beck,** Emil G., 1866—1932. **Forajul osos** ~, stimularea consolidării întîrziate a unei fracturi, prin înțepare multiplă a fragmentelor cu ajutorul unei broșe Kirschner acționată de un motor electric (24). **Metoda** ~, metodă de tratament al fistulei tuberculoase prin injectarea pe traiectul fistulos a unei paste. (34).

**Beck,** K. **Sindromul** ~, tablou de secțiune medulară transversală, apărînd după o fază

inițială de iritație medulară, ca o consecință a ocluziei arterei spinale anterioare (10).

**Becker,** Otto Heinrich Enoch, 1828—1890. **Semnul ~,** accentuarea pulsațiilor arterelor retiniene în boala Basedow (10).

**Béclard,** Pierre Augustin, 1785—1825. **Amputația ~,** amputație la nivelul șoldului cu lambou posterior, care se creează în primul timp (24). **Nucleul ~,** nucleul de osificare a epifizei distale a femurului, care apare în luna a IX-a a vieții fetale; prezența lui arată un nou-născut la termen (23).

**Becquerel,** Antoine Henri, 1852—1908. **Razele ~,** radiațiile radioactive emise de sărurile de uraniu, descoperite de Becquerel în 1896 (5).

**Bednar,** Alois, 1816—1888. **Afte ~,** leziuni ulcerate, de culoare albicioasă, de mărimea unui bob de linte, rotunde, situate pe bolta palatină la copii (33).

**Beevor,** Charles Edward, 1854—1908. **Semnul ~.** 1. Deplasarea în sens cranial a ombilicului, dacă imprimăm capului o flexiune dorsală (bolnavul fiind în decubit dorsal și opunîndu-se acțiunii examinatorului); apare în caz de paralizie a jumătății inferioare a mușchilor drepți abdominali (26). 2. În paraliziile poliomielitice ale musculaturii abdominale, ombilicul este deviat de partea sănătoasă în timpul mersului (24).

**Bégouin. Procedeul ~,** procedeu de închidere a bontului duodenal prin strivire și ligatură, fără înfundare (11).

**Behaviorism.** Școală de psihologie care încearcă să formuleze legi și principii ce stabilesc comportamentul omului pe baza unor observații experimentale (15).

**Behçet,** Hulusi, 1889—1948. **Boala ~,** afecțiune a mucoaselor, caracterizată prin ulcerații de tip aftos, însoțite de simptome generale, erupții eritematoase cutanate, manifestări oculare (irite, hemoragii retiniene) și, uneori, simptome nervoase (aspecte de encefalomielită diseminată) (12).

**Behring,** Emil A. von, 1854—1917. **Legea lui ~,** serul indivizilor imunizați cu un antigen conferă o imunitate specifică indivizilor normali cărora le este inoculat (3).

**Beigel,** Hermann, 1830—1879. **Boala ~,** *Trichorrhexis nodosa.*

**Beijerinck. Metoda ~,** metodă de determinare a necesităților nutritive ale mutantelor biochimice. Se efectuează aplicînd cantități reduse din diverși factori de creștere pe suprafața unui mediu sintetic minimal, inoculat cu mutanta respectivă (3).

**Bejel.** Siflisul endemic al arabilor.

**Bel.** Unitate de măsură a intensității acustice, reprezentînd raportul logaritmic între intensitatea undei sonore măsurate și intensitatea la pragul de audibilitate (20).

**Beladonă.** *Atropa belladonna.*

**Belascaris.** *Toxocara.*

**Belkin. Coroană dentară ~,** coroană dentară artificială de înveliș, mixtă, ștanțată, cu fața vestibulară răscroită și înlocuită cu acrilat (38).

**Bell,** Charles, 1774—1842. **Mușchiul ~,** fîșie de mușchi neted al vezicii urinare, care merge de la orificiul ureterului spre lobul median al prostatei la bărbat și spre gîtul vezicii la femeie (1). **Nervul ~,** nervul toracic lung, denumit și nervul respirator, ramură colaterală a plexului brahial (1). **Semnul ~,** fenomen observat în paralizia facială de tip periferic și care constă din mișcarea de ridicare în sus și în afară a globului ocular, survenind la încercarea de închidere a ochilor (27).

**Bell-Magendie** (Bell, Charles, 1774—1842; Magendie, François, 1783—1855). **Legea ~,** rădăcina anterioară a nervilor spinali este motorie, iar rădăcina posterioară este senzitivă (27).

**Bellini,** Lorenzo, 1643—1704. **Tubul ~,** tub colector renal, care continuă tubul contort distal, străbătînd medulara renală pînă la papilă (1).

**Belonofobie** (gr. *belone* = ac + *phobos* = frică). Teamă patologică față de înțepăturile cu ace (4).

**Bemegridă.** Derivat de glutarimidă cu acțiune analeptică; antagonist al barbituricelor, util în intoxicații și pentru a reduce narcoza barbiturică (13).

**Benactizină.** Derivat de difenilmetan cu acțiune anxiolitică și în același timp parasimpaticolitică slabă (13).

**Benanserină.** Compus indolic, antagonist al serotoninei (14).

**Bence-Jones,** Henry, 1813—1873. **Proteine ~,** sin.: *Albumine Bence-Jones, Albumoze Bence-Jones,* proteine anormale (paraproteine), cu greutate moleculară mică (45 000), care migrează electroforetic cu globulinele (γ sau β) și care apar în cantități variabile în urina bolnavilor cu mielom multiplu, macroglobulinemie Waldenström, unele leucemii; se pun în evidență în urină prin încălzirea (precipită la 45—55° și se redizolvă la fierbere), prin electroforeză sau prin imunoelectroforeză (25). **Proteinurie ~,** eliminarea în urină a proteinelor Bence-Jones (25).

**Bendroflumetiazidă.** Compus tiazidic, înrudit cu clorotiazida; are acțiune diuretică puternică, cu pierdere mică de potasiu (14).

**Benedict,** Francis Gano. **Aparatul ~,** spirograf cu clopot cilindric suspendat pe scripeți, folosit pentru determinarea probelor de venti. lație pulmonară și a metabolismului bazal (34).

**Benedict,** Stanley Rossiter, 1884—1936. **Metoda ~,** metodă chimică folosită pentru determinarea calitativă sau cantitativă a glicozuriei, cu ajutorul reactivului Benedict (25). **Reactivul ~,** soluție conținînd o sare ușor reductibilă de cupru, utilizată pentru evidențierea sau dozarea glucozei urinare. Reactivul B. *calitativ* conține: sulfat de cupru 17,3 g, citrat de sodiu sau potasiu 173 g, carbonat de sodiu cristalizat 200 g, apă distilată *ad* 1 000 ml. Reactivul B. *cantitativ* conține: sulfat de cupru 18 g, citrat de sodiu sau potasiu 200 g, carbonat de sodiu cristalizat 200 g, sulfocianură de potasiu 125 g, ferocianură de potasiu soluție 5% 5 ml, apă distilată *ad* 1 000 ml (25).

**Benedikt,** Moritz, 1835—1920. **Sindromul ~,** sindrom de calotă pedunculară, caracterizat prin paralizia nervului motor ocular comun de aceeași parte cu leziunea, asociată cu hemiplegie, tremurături și mișcări coreoatetozice de partea opusă (27).

**Benign.** Lipsit de gravitate (32).

**Bénigué,** Pierre Jules, 1806—1851. **Dilatatorul ~,** instrument metalic cilindric, curb sau drept, cu calibru variabil, folosit pentru dilatarea uretrei (11).

**Bennett,** Edward Hallaran, 1837—1907. **Fractura-luxație ~,** sin.: *Luxație-fractură trapezometacarpiană,* fractura bazei primului metacarpian, însoțită de luxație trapezometacarpiană (24). **Operația ~,** procedeu plastic în laxitatea ligamentară a genunchiului, constînd din întărirea părții antero-laterale a capsulei prin grefe libere de *fascia lata* (24). **Procedeul ~,** procedeu pentru cura varicocelului prin excizia parțială a plexului pampiniform și suturarea capetelor secționate (11).

**Bennett,** sir Norman Godfrey, 1870—1947. **Mișcarea ~,** devierea laterală a mandibulei, produsă de mișcarea condililor de-a lungul pantelor tuberculiene (39). **Unghiul ~,** unghiul dintre planul sagital condilian în poziția de repaus (sau centrată) a mandibulei și linia determinată de translația antero-internă a aceluiași condil în mișcarea de echilibrare; este în medie de 15° (39).

**Bennhold,** Hans Hermann. **Proba ~,** probă utilizată în diagnosticul amiloidozei și bazată pe afinitatea marcată a roșului de Congo pentru substanța amiloidă; la o oră după injectarea intravenoasă a 10 ml din soluția 1%, în amiloidoză, colorantul dispare din sînge în proporție de 60—100%, iar la normal într-o proporție mai mică de 40% (25).

**Bensaude, R. Cura ~,** metodă de tratament al hemoroizilor interni prin injecții sclerozante sub mucoasa suprahemoroidală (11).

**Bent.** Sistem de aprovizionare cu apă meteorică, utilizat și în țara noastră. Constă din colectarea apei într-o groapă care comunică printr-un dren umplut cu bolovani și pietriș cu o fîntînă situată la 6—10 m distanță de groapă. Prezintă toate dezavantajele alimentării cu apă meteorică (20).

**Bentonită.** Silicat de aluminiu hidratat, coloidal, cu un conținut de peste 70% montmorilonită; este folosit ca bază de unguente, în general în asociație cu glicerina și indicat, sub formă de gel, ca laxativ de volum (13).

**Bentos.** Formații biologice caracteristice care se găsesc fixate pe fundul cursurilor de apă, pe picioarele podurilor, în dreptul malurilor etc. Reprezintă, spre deosebire de plancton, elemente biologice fixe. Din punct de vedere sanitar, organismele bentonice caracterizează gradul mediu de impurificare a unui punct dintr-un curs de apă (20).

**Benzalconiu.** Detergent cationic cu acțiune bacteriostatică și bactericidă în soluții diluate, folosit extern (13).

**Benzaldehidă.** $C_6H_5CHO$. Aldehida acidului benzoic, metabolit intermediar în cadrul procesului de degradare a compușilor cu structură aromatică (5).

**Benzantracen.** Una dintre hidrocarburile cancerigene (14).

**Benzatin penicilină G.** Penicilină de depozit cu durată de acțiune pînă la 7 zile (13).

**Benzen,** sin.: *Benzol.* $C_6H_6$. Hidrocarbură ciclică nesaturată, lichid nemiscibil cu apa, solvent al lipidelor. Cap de serie al compușilor aromatici (5).

**Benzenism.** Intoxicație cronică cu benzen, caracterizată în special prin tulburări hematologice, provocate de acțiunea sa mielotoxică (9).

**Benzestrol.** Estrogen de sinteză, derivat de stilben (14).

**Benzetoniu.** Sare cuaternară de amoniu, cu acțiune detergentă și antiseptică (13).

**Benzidină.** $H_2N.C_6H_4(CH_2)_2.C_6H_4.NH_2$. Compus aromatic utilizat ca reactiv în analizele biochimice. Vezi Proba cu benzidină (5).

**Benzilaminocloretil.** Derivat cloretilaminic cu acțiune simpatolitică intensă și durabilă; din cauza efectelor nedorite (excitație centrală, iritație locală) nu este folosită terapeutic, avînd doar interes experimental (14).

**Benzilaminooxidază.** Vezi Aminooxidaze.

**Benzilpenicilină.** Penicilină G (13).

**Benzină.** Produs lichid obținut din petrol sau prin sinteză și constituit dintr-un amestec de hidrocarburi parafinice, naftalenice, olefinice, cu un număr variat de atomi de carbon. Bun solvent al grăsimilor, se folosește în uz extern, pentru curățirea pielii. Vezi și Intoxicația cu benzină (14).

**Benzinism.** Intoxicaţie cronică, de severitate redusă, cu benzină (9).

**Benziodaronă.** Derivat iodat de cumarină cu acţiune antispastică şi vasodilatatorie coronariană; este folosită în angina de piept (14).

**Benzoat.** Sarea acidului benzoic (5). **~ de benzil,** compus organic obţinut prin distilarea balsamului de Peru sau, sintetic, din benzoat şi clorură de benzil. Are calităţi antiseptice, fiind folosit în tratamentul astmului, tusei convulsive etc.; în administrarea externă, este folosit în tratamentul scabiei (5). **~ de bismut,** sare de bismut greu solubilă, cu proprietăţi adsorbante, astringente şi protectoare, slab antiseptic. Este folosit în uz intern în gastrite hiperacide, ulcer gastroduodenal şi în uz extern în unele boli de piele (14). **~ de estradiol,** ester de sinteză al estradiolului, cu acţiune estrogenică durabilă (13). **~ de litiu,** sare de litiu folosită ca dizolvant al acidului uric şi uraţilor în gută sau în depunerile calcaroase din cornee (13). **~ de sodiu.** sare a acidului benzoic, cu acţiune fluidifiantă şi inhibitorie a secreţiei bronşice, uşurînd expectoraţia; are şi efect colagog şi dezinfectant slab pentru căile urinare (13).

**Benzocaină.** Etoform.

**Benzochinonă.** $C_6H_4O_2$. Produs de degradare a compuşilor aromatici, rezultat prin acţiunea fenolazei (5).

**Benzoil.** $C_6H_5.CO$. Radical organic monovalent, provenind de la acidul benzoic. În organism ia parte activă la procesele de detoxifiere, sub formă de benzoiladenilat, benzoilcoenzimă A, benzoilaminoacizi, benzoilglicină etc. (5).

**Benzoiltiokinază.** Enzimă care catalizează „activarea" benzoatului, sub formă de benzoilcoenzimă A, metabolit care participă la procesele de detoxifiere în organism (5).

**Benzoină.** Răşină balsamică obţinută din diferite specii de *Styrax*. Administrată oral acţionează carminativ, expectorant şi diuretic, iar în uz extern are acţiune iritantă, revulsivă şi antiseptică (14).

**Benzol.** Benzen.

**Benzolism.** Intoxicaţie profesională prin inhalare de vapori de benzol; în intoxicaţia acută apar fenomene nervoase, cu stare de excitaţie, urmată de depresiune, paralizii locale şi comă, moartea producîndu-se prin paralizia centrului respirator; intoxicaţia cronică se manifestă prin astenie, ameţeli, cefalee, tendinţe la hemoragii şi anemie aplastică (23).

**Benzonatat.** Antitusiv care acţionează predominant periferic, prin deprimarea specifică a receptorilor din mucoasa laringotraheală (14).

**2,3-Benzopirol.** Indol.

**Benzpiren.** Una dintre hidrocarburile cancerigene (14).

**Bérard,** Auguste, 1802—1846. **Anevrismul ~,** anevrism arteriovenos în ţesutul din jurul unei vene lezate (32).

**Bérard-Alglave. Operaţia ~,** artroplastie a cotului constînd dintr-o rezecţie epifizară economică (24).

**Béraud,** Bruno Jean Jacques, 1823—1865. **Banda ~,** bandeletă fibroasă rezistentă, care strangulează la mijloc punga unui hidrocel, dîndu-i caracterul de hidrocel bilobat (11).

**Bercher-Mathis** (Bercher, Jean M. M.; Mathis, Herman). **Procedeul ~,** metodă de solidarizare a tijelor fixatorilor externi pentru imobilizarea fracturilor maxilare; se folosesc piese din acrilat, solidarizînd dinţii arcadei mandibulare de dinţii antagonişti ai maxilarului (blocaj rigid) sau inele de cauciuc care se prind pe dispozitive fixate pe dinţii superiori şi dinţii inferiori, realizîndu-se o tracţiune elastică intermaxilară (blocaj elastic) (38).

**Bercovicz. Reacţia ~,** instilarea în ochiul femeii presupuse gravide a cîtorva picături din sîngele propriu produce midriază în caz de graviditate; are un interes practic limitat (18).

**Berdal-Bataille. Boala ~,** Balanita erozivă circinată.

**Berg. Operaţia ~,** procedeu de ureterocolostomie prin implantarea ureterelor într-un segment de ileon exclus, care este reanastomozat anizoperistaltic la sigmoid (11).

**Berg,** W. N. **Reactivul ~,** soluţie foarte diluată (aproape incoloră) de perclorură de fier, care — în prezenţa acizilor-alcooli — dă o culoare galbenă-aurie. Este folosit la identificarea acidului lactic în sucul gastric (5).

**Bergara-Wartenberg. Semnul ~,** semn precoce al paraliziei faciale, constînd din diminuarea sau absenţa tremurului pleoapei, în timp ce examinatorul încearcă să descopere ochii închişi, persoana examinată fiind solicitată să opună rezistenţă (27).

**Berger,** Paul, 1845—1908. **Operaţia ~,** dezarticulaţia interscapulotoracică (24). **Semnul ~,** sin.: *Semnul abducţiei elastice*, în luxaţia scapulohumerală, adducţia braţului nu este posibilă (semnul Berger pozitiv). Încercînd să apropiem braţul de torace, la întreruperea presiunii braţul revine în poziţia iniţială. În fractura de col chirurgical al omoplatului adducţia braţului este posibilă (semnul Berger negativ) (24).

**Berger,** Oskar, 1844—1885. **Parestezia ~,** parestezie care apare la ambele membre inferioare, de obicei la persoane tinere şi se însoţeşte de astenie; nu prezintă semne obiective (4).

**Berger. Celulă ~,** sin.: *Celulă hilară*, celulă din hilul ovarului, asemănătoare celulei Leydig

din testicul şi care (cu multă probabilitate) secretă androgeni (7).

**Bergeron-Henoch** (Bergeron, Etienne Jules, 1817—1900; Henoch, Eduard Heinrich, 1820—1910). **Coree electrică** ~, vezi Coree electrică.

**Bergmann,** Ernst von, 1836—1907. **Triada** ~, asocierea în tabloul clinic al abcesului cerebral a sindromului infecţios, sindromului de hipertensiune intracraniană şi a celui de localizare (26).

**Bergmann. Osiculul** ~, vezi Osicul.

**Bergonié,** Jean Alban, 1857—1925. **Metoda** ~, metodă de faradoterapie în obezitate (4).

**Bergonié-Tribondeau** (Bergonié, Jean Alban, 1857—1925; Tribondeau, Louis Mathieu, 1872—1918). **Legea** ~, celulele şi ţesuturile sînt cu atît mai radiosensibile, cu cît activitatea reproducătoare este mai mare, viitorul cariokinetic mai lung şi gradul de diferenţiere morfologică şi funcţională mai puţin exprimat (6).

**Beri-beri.** Boală carenţială datorită lipsei de vitamină $B_1$ în alimentaţie, manifestată prin tulburări motorii şi senzitive de tip polinevritic, asociate cu tulburări cardiovasculare şi respiratorii (27).

**Berilioză.** Granulomatoză pulmonară, viscerală şi dermică, provocată de inhalarea pulberilor de compuşi insolubili ai beriliului (9).

**Beriliu.** Simbol Be. Metal alb, cu duritate ridicată, avînd numărul atomic 4 şi greutatea moleculară 9,01; se găseşte în organism ca oligoelement. Se foloseşte în industrie pentru ameliorarea aliajelor de aluminiu şi argint, putînd da naştere la intoxicaţii profesionale (berilioză) (5).

**Berkefeld,** Wilhelm, 1836—1897. **Filtrul** ~, filtru poros din pămînt de diatomee, folosit pentru îndepărtarea bacteriilor dintr-o suspensie. Filtrele Berkefeld au forma unui cilindru gol cu pereţi poroşi. În funcţie de dimensiunea porilor, există trei gradaţii: *V* (viel) care nu reţine toate bacteriile, *N* (normal) care reţine bacteriile şi *W* (wenig), filtre cu porozitate fină, care reţin bacteriile şi unele virusuri mari (3).

**Berkeliu.** Simbol Bk. Element radioactiv transuranic, tri- şi tetravalent, din familia actinidelor, cu număr atomic 97. Se cunosc 7 izomeri, cu număr de masă între 243 şi 250. Emite particule $\alpha$ şi are timpul de înjumătăţire de 4,6 ore (5).

**Berkow,** Samuel Gordon. **Seara** ~, tabel după care se poate calcula suprafaţa tegumentară interesată într-o arsură, fiecărui segment al corpului corespunzîndu-i un anumit procentaj la % (de ex. faţa anterioară a corpului 51%, faţa posterioară a corpului 49% etc.) (11).

**Berlin,** Rudolf, 1833—1897. **Edem** ~, Comoţia retinei.

**Berliner.** Vezi Ocludator-ocluzor Berliner.

**Berloek-dermatitis.** Dermatită fotoalergică apărînd în special la femei pe părţile descoperite, în zonele de contact cu parfumuri (regiunile cervicală, presternală etc.) (12).

**Bernard,** Claude, 1813—1878. **Punctia** ~, introducerea în experiment pe animal a unui ac în bulb, urmată de apariţia diabetului zaharat, ca urmare a tulburărilor neuroumorale de reglare a glucozei din sînge (15).

**Bernard-Horner** (Bernard, Claude, 1813—1878; Horner, Johann Friedrich, 1831—1886). **Sindromul** ~, sin.: *Sindromul ocular simpatic*, sindrom ocular caracterizat prin mioză, enoftalmie şi îngustarea fantei palpebrale, datorit lezării centrilor şi căilor vegetative simpatice, care asigură reflexul iridodilatator (27).

**Bernard-Soulier** (Bernard, J.; Soulier, J.F.). **Sindromul** ~, trombocitoangiopatie congenitală rar întîlnită şi caracterizată prin: timp de coagulare prelungit, fragilitate capilară mult crescută, consum de protrombină patologic, probabil în urma unui deficit de factor III trombocitar. Se manifestă clinic prin fenomene hemoragice diverse (19).

**Bernhardt,** Martin, 1844—1916. **Boala** ~, Meralgie parestezică.

**Bernheim. Sindromul** ~, tulburarea hemidinamicii ventriculului drept prin bombarea septului, consecutivă insuficienţei ventriculare stîngi, cu dilatarea acestei cavităţi (10).

**Bertiella.** Gen de paraziţi din clasa cestodelor întîlniţi la păsări şi unele mamifere. Speciile cunoscute *B. satyri* şi *B. studeri* au fost descoperite în cazuri cu totul izolate şi la om (31).

**Bertillonaj.** Sistem de măsurători ale corpului, în scopul identificării judiciare (23).

**Bertin,** Exupère Joseph. **Coloanele** ~, *Columnae renales*. **Cornetul** ~, *Concha sphenoidalis*. **Osul** ~, *Concha sphenoidalis*.

**Bertolotti. Sindromul** ~, sin.: *Asimilare axială*, diformitate congenitală constînd din sudura axisului cu corpul vertebrei $C_3$ (24).

**Bertrand,** Gabriel. **Metoda** ~, tehnică pentru dozarea substanţelor reducătoare (glucide) constînd din precipitarea la cald a zaharurilor cu ajutorul unei soluţii cuproalcaline şi transformarea în sulfat a oxidului cupros format, urmată de titrarea permanganimetrică a acestuia (5). **Operaţia** ~, variantă a procedeului Ombrédanne în luxaţia congenitală a şoldului, în care fragmentele sînt fixate pe cui Kuntscher (24).

**Berzelius,** Jöns Jacob, 1779—1848. **Sistemul** ~, introducerea simbolurilor chimice, cu semnificaţia lor calitativă şi cantitativă, aparţine chimistului suedez Berzelius, care a

reuşit astfel realizarea unui sistem al elementelor chimice cunoscute în acel timp (5).

**Besnier,** Ernest, 1831—1909. **Prurigo ~,** vezi Eczemă atopică.

**Besnier-Boeck-Schaumann** (Besnier, Ernest, 1831—1909; Boeck, Caesar, 1845—1917; Schaumann, Jörgen, 1879—1953). **Boala ~,** sin.: *Sarcoid Boeck, Sarcoidoză Besnier-Boeck-Schaumann,* reticuloză granulomatoasă cu localizări multiple cutanate, ganglionare, osoase şi viscerale, avînd acelaşi tablou histologic: noduli fără tendinţă la cazeificare şi fără reacţie inflamatorie de vecinătate, prezentînd celule epitelioide, macrofage şi celule gigante ce conţin incluzii „asteroide" lipidice şi corpii sferici Schaumann. Manifestările cutanate sînt: a) sarcoidele cu noduli mici (lupoid miliar), avînd localizări de predilecţie pe faţă, partea superioară a toracelui şi feţele de extensiune ale membrelor superioare; b) sarcoidele cu noduli mari (lupoid Boeck), avînd aceleaşi localizări, dar cu elemente mai puţine şi mai mari, cum este angiolupoidul Brocq-Pautrier, caracterizat prin 2—3 elemente roşii-violacee, moi, cu telangiectazii, mai frecvent la femei în jurul virstei de 40 ani; c) sarcoidele difuze (*Lupus pernio,* sin.: *Granulom pernio*) cu placarde moi, violacee, uşor proeminente; d) sarcoide diferite: lichenoide, inelare, miliare; e) leziunile întinse eritematoase, mergînd pînă la forma eritrodermică (2, 12). **Sarcoidoză ~,** Boala Besnier-Boeck-Schaumann.

**Besredka,** Alexandre, 1870—1940. **Metoda ~,** metodă de desensibilizare, constînd din administrarea succesivă de cantităţi progresiv crescînde de ser heterolog (începînd cu cantităţi mici), utilizată în prevenirea accidentelor anafilactice datorite seroterapiei sau seroprofilaxiei (8).

**Bessau,** G. **Preparatul ~,** preparat alimentar folosit în regimul sugarilor alimentaţi artificial, al prematurilor şi în diateza exsudativă, cu scopul de a obţine în intestinul sugarului o floră cu bacilul *bifidus.* În compoziţia preparatului intră lapte complet, mondamină, ulei de sesam, gălbenuş de ou, lactoză (33).

**Bessel-Hagen. Boala ~,** Boala osteogenică. **Legea ~,** un os pierde în lungime ceea ce el elaborează sub formă de exostoze sau hiperostoze (4).

**Besis,** Marcel. **Tubul ~,** tub de centrifugă special construit, care permite — prin centrifugarea diferenţială — separarea diferitelor categorii de celule din sînge (19).

**Bestialitate.** Perversiune a instinctului genezic manifestată prin act sexual împotriva naturii, comis cu animale. Vezi şi Zoofilie (23).

**Betaină,** sin.: *Glicocolbetaină, Oxineurină.* $(CH_3)_3NH.CH_2.COOH$. Metabolit intermediar, rezultat al oxidării colinei, precursor al unor tioaminoacizi (metionină) şi al compuşilor purinici (5).

**Betanecol,** sin.: *Mecotan.* Derivat sintetic de colină cu acţiune parasimpatomimetică; stimulează musculatura netedă a tractului gastrointestinal şi urinar şi este folosit în atonia gastrică, intestinală şi vezicală (13).

**Betasincrofazotron.** Accelerator de mare putere al electronilor, care dă o anumită direcţie fluxului după tipul instalaţiei (36).

**Betaterapie.** Tratament fizic, realizat cu radioizotopi care constituie surse de radiaţii β (5).

**Betatron.** Accelerator de particule β, permiţînd accelerarea protonilor pînă la o energie de 6,3. $10^9$ eV; în medicină este utilizat pentru terapia profundă a unor forme de cancer (36).

**Betel.** Preparat în compoziţia căruia intră nuca de arec (sămînţa de *Areca Catechu,* palmier originar din sudul Asiei). Are efecte sialogoge (prin arecolina conţinută) şi euforizante, fiind mestecat de indigeni (14).

**Bethesda-Ballerup.** Vezi *Citrobacer.*

**Bettorf. Proba ~,** metodă de punere în evidenţă a fragilităţii endoteliale din endocardita lentă, prin aprecierea monocitozei locale, înainte şi după malaxarea lobulului urechii (10).

**Betz,** Vladimir Alexandrovici, 1834—1894. **Celulele ~,** celule piramidale gigantice a celei de a 5-a pături a cortexului motor precentral, întîlnite mai frecvent în ariile 6 şi 4 Brodmann (1).

**Beţie.** Complex de tulburări psihice şi nervoase apărute în timpul unei intoxicaţii acute cu alcool, stupefiante, narcotice etc. (35). **~ adîncimilor,** stare particulară care apare în cursul comprimării la presiune foarte ridicată, caracterizată prin euforie şi agitaţie psihomotorie, putînd merge pînă la narcoză; mecanismul de producere este încă incomplet elucidat (9). **~ alcoolică patologică,** accident psihotic acut apărut în urma ingerării de alcool şi care este caracterizat printr-o tulburare de conştiinţă de obicei de tip crepuscular, agresivitate, lipsa semnelor motorii ebrioase şi amnezie lacunară consecutivă (35). **~ alcoolică simplă,** stare de ebrietate, caracterizată prin dezinhibiţie, modificări de dispoziţie şi incoordonare motorie (35). **~ benzinică,** formă uşoară a intoxicaţiei acute cu benzină. Vezi şi Intoxicaţie cu benzină (9).

**Beutelrock. Acul ~,** instrument spiral adaptabil piesei de mînă, folosit la lărgirea canalelor dentare permeabilizate şi drepte (38).

**Bevan,** Arthur Dean, 1860—1943. **Incizia ~,** incizie în formă de *S* italic, paralelă mai întîi cu rebordul costal şi apoi cu teaca muşchiului marele drept al abdomenului şi în final recurbată

cu un mic croşet în afară; este folosită pentru abordarea chirurgicală a căilor biliare (11).

**Bevan-Lewis,** William, 1847—1929. **Celulele ~,** termen vechi dat, uneori, unor celule piramidale din cortexul motor al creierului (1).

**Bezoar.** Concreţiune calculoasă a căilor digestive, formată uneori din resturi vegetale (fitobezoar) şi alteori din păr (trihobezoar) (2).

**Bezold,** Friedrich, 1842—1908. **Abcesul ~,** complicaţie a mastoiditelor acute, produsă prin spargerea corticalei interne a celulei vîrfului mastoidei prin procesul supurativ şi fuzarea acestuia în regiunea cervicală, între muşchiul sternocleidomastoidian şi muşchiul digastric (30). **Teoria ~,** formarea colesteatomului în otita medie purulentă cronică, datorită migraţiei epiteliului conductului în casa timpanului; s-ar produce pe calea unei perforaţii timpanale marginale sau a unei fistule mastoidiene (30). **Triada ~,** asociaţie de semne caracteristică pentru surditatea de tip transmisie, alcătuită din audiţie osoasă prelungită, proba Rinne negativă şi proba Weber lateralizată la urechea cea mai surdă (30).

**Bezold-Jarisch. Reflexul ~,** bradicardie, reducerea debitului sistolic şi hipotensiune arterială, rezultate în urma excitaţiei receptorilor coronarieni, miocardici şi — poate — pulmonari (10).

**Bhang.** Vezi *Cannabis indica.*

**Bi.** Simbolul bismutului (5).

**Bi-** (lat. *bis* = de două ori). Prefix care introduce în cuvintele compuse semnificaţia de dublu, de două ori (32).

**Bial,** Manfred, 1870—1908. **Metoda ~,** metodă chimică folosită pentru evidenţierea pentozuriei, cu ajutorul reactivului Bial (25). **Reactivul ~,** soluţie de orcinol (0,2 g) în acid clorhidric 30% (100 ml), plus clorură ferică oficinală (6 picături), utilizată ca reactiv specific şi sensibil pentru evidenţierea pentozelor urinare (25).

**Bianchi,** Giovanni Battista, 1681—1761. **Nodulii ~,** vezi *Noduli valvularum semilunarium.* **Valvula ~,** termen dat unui mic pliu aflat la extremitatea inferioară a canalului nazolacrimal (1).

**Bianchi,** Leonardo. **Sindromul ~,** sindrom afazic, cu apraxie şi alexie, observat în leziunile lobului parietal stîng (35).

**Bibalism.** Dublu hemibalism (27).

**Biberonerie.** Bucătărie de lapte.

**Bibron.** Antidot folosit în muşcăturile de şarpe; cuprinde iodură de potasiu, biclorură de mercur şi brom (14).

**Bicarbonat.** $HCO_3^-$. Sare acidă a acidului carbonic. În organism, bicarbonaţii deţin un rol important în menţinerea echilibrului acido-bazic. În sîngele uman, concentraţia bicarbonaţilor este de 175,7 mg/100 ml la adulţi şi 140,3 ± 24,4 la nou-născuţi; aceste valori prezintă scăderi importante în coma diabetică şi, dimpotrivă, creşteri relative în sindromul postgastrectomizaţilor, în fistulele gastrointestinale, în congestiile cronice etc. În urină, concentraţia bicarbonaţilor este în medie de 1,5 mEq/24 ore, prezentînd o reducere importantă a eliminării în cursul nopţii (5). **~ de sodiu.** sin.: *Carbonat acid de sodiu,* $NaHCO_3$, sare de sodiu slab alcalină a acidului carbonic. În *uz intern,* dozele mici (1—2 g) sînt stimulante ale secreţiei gastrice; dozele mai mari neutralizează aciditatea gastrică, avînd efect calmant în hiperclorhidrie şi alcalinizează urina favorizînd solubilizarea şi eliminarea acidului uric; de asemenea alcalinizează şi fluidifică secreţiile biliare şi bronşice şi favorizează eliminarea unor substanţe medicamentoase sau toxice. În *uz extern,* fluidifică secreţiile mucoaselor inflamate, degresează pielea, are acţiune antipruriginoasă şi este folosit în spălături vaginale contra leucoreei, precum şi ca antidot neutralizant în arsurile cu acizi (13).

**Bichat,** Marie François Xavier, 1771—1802. **Bula ~,** sin.: *Corpus adiposum buccae,* formaţiune adipoasă, ovoidă, de aproximativ 1 $cm^3$, situată în spaţiul cuprins între muşchiul buccinator şi marginea anterioară a ramurii mandibulei (1). **Fanta cerebrală ~,** sin.: *Fissura transversa cerebri,* spaţiul dintre diencefal şi emisferele cerebrale (1).

**Bicicletă ergometrică.** Bicicletă fixă folosită pentru efectuarea probei de efort şi la care lucrul mecanic poate fi reglat după dorinţă, în raport cu acesta apreciindu-se unele capacităţi funcţionale ale individului testat (24).

**Bickel-Thursby-Pelham. Sindromul ~,** formă clinică a tubulopatiei renale cu hiperaminoaciduric, întîrziere a dezvoltării psihice şi fizice şi cataractă bilaterală (33).

**Biclorură de mercur,** sin.: *Clorură mercurică, Sublimat coroziv.* $HgCl_2$. Compus mercurial cu acţiune antiseptică, dezinfectantă şi cu efect toxic iritant şi caustic (13).

**Bicuspid** (*bi-* + lat. *cuspis* = vîrf). Termen utilizat în anatomie pentru formaţiunile care prezintă două vîrfuri (1).

**b.i.d.** Abreviere pentru *Bis in die* (13).

**Bidactilie** (*bi-* + gr. *daktylos* = deget). Didactilism.

**Bidder,** Heinrich Friedrich, 1810—1894. **Ganglionul ~,** ganglion situat în regiunea septală auriculară, imediat deasupra septului atrioventricular al inimii de broască (15).

**Bidermon** (*bi-* + gr. *derma* = piele + *-oma*). Tumoare disembrioplazică bitisulară (2).

**Bielă ortodontică intermaxilară.** Dispozitiv ortodontic alcătuit dintr-un tub în care alunecă

o tijă metalică activată de un arc; se fixează la dinţii arcadei superioare şi inferioare şi acţionează împingînd înainte mandibula în cursul mişcărilor ei, corectînd astfel retrognaţia mandibulară (38).

**Bielschowsky,** Max, 1869—1940. **Metoda ~,** metodă de punere în evidenţă a celulelor şi fibrelor nervoase cu ajutorul unei soluţii de nitrat de argint 2,5% la întuneric, timp de 4—5 zile; elementele nervoase apar în negru (2).

**Bier,** August Karl Gustav, 1861—1949. **Amputaţia ~,** amputaţie osteoplastică a gambei cu lambou din faţa externă a tibiei şi din peroneu (24). **Anestezia ~,** anestezie locală folosită în chirurgia membrelor, constînd din infiltrarea ţesuturilor cu novocaină, după aplicarea prealabilă a unui garou deasupra nivelului unde se va opera (11). **Incizia ~,** incizie mediană întreruptă la nivelul punţilor articulare, folosită pentru deschiderea unei tenosinovite digitale (11). **Staza venoasă ~,** metodă care constă din aplicarea la membre a unei benzi compresive de cauciuc, care să nu producă însă oprirea pulsului arterial. Provoacă hiperemie tisulară, modificînd favorabil procesele inflamatorii acute şi cronice situate sub zona compresiunii elastice. Vezi şi Metoda Ganter (4).

**Bierbaum. Aparatul ~,** aparat pentru măsurarea rezistenţei la zgîriere a materialelor dentare (39).

**Bierhaus. Testul ~,** probă clinică funcţională cardiovasculară de apreciere empirică a valorilor coeficientului debitului cardiac ($QV_m$), înainte şi după un efort de 15 minute, cu ajutorul formulei:

$$QV_m = \frac{\text{(Tens. max. — Tens. min.)} \times \text{puls (în repaus sau după efort)}}{\text{(Tens. max. — Tens. min.)} \times \text{puls (valori teoretice)}};$$

valorile teoretice variază cu vîrsta şi cu sexul şi se obţin din tabele (de ex. tabelele lui Wetzler). La sănătoşi, $QV_m$ creşte după efort, iar la cardiaci scade (10).

**Biermer,** Anton, 1827—1892. **Anemia ~,** Anemie pernicioasă. **Fenomenul ~,** fenomenul Gerhardt obţinut la nivelul unui sero- sau piopneumotorax (34). **Semnul ~,** semn observat în hidropneumotorax, cînd rezonanţa metalică îşi schimbă tonalitatea în urma deplasării lichidului, ca urmare a schimbării poziţiei bolnavului (34).

**Biermer-Ehrlich** (Biermer, Anton, 1827—1892; Ehrlich, Paul, 1854—1915). **Anemia ~,** Anemia pernicioasă.

**Biernacki,** Edmund, 1866—1911. **Semnul ~,** analgezia nervului cubital la presiunea lui în şanţul olecranian, observată în tabes şi paralizia generală (35).

**Biesalski-Mayer** (Biesalski, O.; Mayer, H.). **Operaţia ~.** 1. Transplantarea fasciculului median al muşchiului triceps, trecut prin partea laterală a humerusului, pe tendonul muşchiului biceps paralizat (24). 2. Transplantarea muşchiului lungul peronier la baza primului metatarsian, pentru a înlocui muşchiul gambier anterior paralizat (24).

**Biett,** Laurent Théodor, 1781—1840. **Boala ~,** formă cronică de eritematodes (12). **Guleraşul ~,** fin chenar scuamos înconjurînd sifilidele papuloase lenticulare după detaşarea scuamei centrale (12).

**Bifid** (lat. *bifidus* = despicat). Despărţit în două (39).

**Bifiditate.** Aspect bifid (11). **~ ureterală,** malformaţie congenitală a aparatului urinar constînd din prezenţa a două bazinete şi două uretere, unite într-un singur conduct la un nivel oarecare (11).

**Bifurcare** (lat. *bifurcatio*). Tehnică de chirurgie ortopedică prin care o extremitate osoasă se secţionează în două, astfel încît să ofere două elemente de sprijin osos, în Y (ca o furcă cu doi dinţi) (24).

*Vezi şi*: Lorenz von Bayer.

**Bifurcatio** (lat. = bifurcare). Termen prin care se desemnează sediul diviziunii unei formaţii anatomice în două părţi (1). **~ tracheale,** divizarea traheei în cele două bronhii pulmonare principale, dreaptă şi stîngă (1).

**Bigelow,** Henry Jacob, 1818—1890. **Ligamentul ~,** *Ligamentum iliofemurale,* vezi Tabelul ligamentelor.

**Bigeminism,** sin.: *Puls bigeminat, Ritm bigeminat, Ritm cuplat.* Aritmie extrasistolică aloritmică, în care fiecare impuls heterotrop este asociat regulat unei contracţii normale; se întîlneşte frecvent în intoxicaţia digitalică (10).

**Biggs-Douglas** (Biggs, Rosemary; Douglas, A. S.). **Testul ~,** sin.: *Testul de generare de tromboplastină,* metodă care permite studiul vitezei de formare şi al cantităţii de tromboplastină generată într-un amestec de trombocite, calciu şi factorii antihemolitici A şi B. Testarea cantitativă a tromboplastinei generate se face prin determinarea timpului Quick al unei plasme normale (substrat), din care s-au eliminat trombocitele. Precizarea deficitului se face prin înlocuirea cîte unui factor preparat din sîngele bolnavului cu acelaşi factor preparat din sîngele normal. Prin eliminare, determinăm factorul deficitar care poate fi trombocitar sau plasmatic (19).

**Biiodură.** Sare iodică conţinînd două molecule de iod (13). **~ de mercur,** sare mercurică solubilă, mai puţin activă decît clorura mercu-

rică, fiind mai puțin ionizabilă. Are utilizare limitată ca dezinfectant; a fost folosită în tratamentul sifilisului (13).

**Bikele. Semnul ~**, semn de iritație meningiană asemănător semnului Kernig, constînd din rezistență la extinderea cotului, cînd brațul este ridicat la nivelul umărului (27).

**Bilanț.** În biologie, sinteza cantitativă a diferitelor elemente primite și cedate de organism (32). ~ **azotat,** diferența dintre azotul ingerat și cel eliminat prin fecale și urină. Cînd aportul este egal cu eliminarea, organismul se găsește în echilibru azotat. Cînd aportul depășește eliminarea, bilanțul este pozitiv, iar cînd eliminarea depășește aportul, bilanțul este negativ (20). ~ **hidric,** diferența dintre cantitatea de apă ingerată și cea eliminată. Este pozitiv în reacțiile hidrice și negativ la deshidratări (transpirații abundente, diaree. diabet insipid etc.) (20). ~ **mineral,** diferența dintre aportul și eliminarea diferitelor substanțe minerale necesare organismului. Traduce utilizarea fiziologică sau modificări patologice ale metabolismului mineral (20). ~ **nutritiv,** raportul dintre aportul alimentar și utilizarea acestuia de către organismul uman; în aprecierea lui intră valoarea energetică și biologică a alimentelor introduse, transformarea digestivă a acestora, consumul metabolic (pentru desfășurarea de energie, refacere și depunere) și eliminarea reziduurilor; se apreciază prin urmărirea curbei ponderale și a stării de nutriție, explorarea metabolismului bazai și calcularea bilanțurilor diferiților principii alimentari (glucide, lipide, protide, săruri, vitamine, apă) (16).

**Bilă** (lat. *bilis* = fiere). Secreția ficatului care este excretată în duoden prin căile biliare; lichid de culoare brună-verzuie, compus din apă, săruri biliare (glicocolat și taurocolat de sodiu), colesterol, pigmenți biliari (biliverdină și bilirubină), mucus, grăsimi, lecitină, celule și resturi celulare. Are un rol important în emulsionarea și absorbția grăsimilor, în accentuarea peristaltismului intestinal și în întîrzierea proceselor de putrefacție. Prin tubajul duodenal se obțin 3 fracțiuni: bila A sau bila coledociană, bila B sau bila veziculară și bila C sau bila hepatică (16). ~ **albă,** bilă lipsită de pigmenții biliari, bogată în mucus și conținută de vezicula biliară exclusă prin obstrucția canalului cistic (16).

**Bilă de turnare.** Proeminență rotundă de ceară înglobată pe știftul de turnare pentru realizarea, după eliminarea cerii din tipar, a unei camere de rezervă de metal topit, destinată să compenseze contracția de solidificare a metalului topit turnat (39).

**Bilharzia.** Schistosoma.

**Bilharziom.** Granulom provocat de paraziți din genul *Bilharzia* (31).

**Bilharzioză.** Schistosomiază.

**Bilicianină,** sin.: *Colecianină.* Pigment biliar de culoare albastră, alcătuind una din zonele întîlnite în reacția Gmelin; derivă prin oxidarea biliverdinei (32).

**Bilicultură.** Cultivarea agentului patogen al unei boli infecțioase prin însămînțarea pe medii adecvate a bilei, recoltată în mod steril prin tubaj duodenal (8).

**Biliflavină.** Pigment biliar galben derivat din biliverdină (32).

**Bilifulvină.** Formă galbenă-brună, impură a bilirubinei, constituent al bilei de vită; nu apare normal în bila umană (32).

**Bilifuscină.** Pigment biliar, brun-închis, prezent în bilă și în calculii biliari; derivă din bilirubină prin hidratare (32).

**Biligeneză** (lat. *bilis* = fiere + *genesis* = naștere). Procesul de formare a bilei (15).

**Biliprazină.** Pigment verzui care poate fi extras din calculii biliari (32).

**Bilipurpurină.** Formă de bilicianină obținută prin oxidarea bilirubinei de către acidul azotic (32).

**Biliragle** (lat. *bilis* = fiere + gr. *rhegnynai* = a curge), sin.: *Coleragie.* Scurgere parțială sau totală a bilei către exterior, ca urmare a unui traumatism sau a unei intervenții chirurgicale pe ficat sau căile biliare (11).

**Bilirubină** (lat. *bilis* = fiere + *ruber* = roșu). Pigment roșu prezent în bilă, în soluție ca sare de sodiu, în calculii biliari ca sare de calciu, în sîngele circulant legat de o proteină (0,6 mg%), precum și în țesuturi; derivă din hemoglobină în cursul distrugerii fiziologice sau patologice a hematiilor de către sistemul reticuloendotelial; crește apreciabil în cursul unor afecțiuni hepatice și sanguine, determinînd apariția icterului (16). ~ **conjugată,** bilirubină sub formă de monoglicuronid (pigmentul I) sau diglicuronid (pigmentul II), rezultată din acțiunea celulei hepatice asupra bilirubinei libere din sînge; denumită și bilirubină directă (reacție directă cu reactivul Ehrlich), se găsește în bilă, excretată de celula hepatică și, în mod patologic, în sînge, în icterele mecanice, în icterul Dubin-Johnson și, împreună cu bilirubina liberă, în icterele hepatice (16). ~ **liberă,** bilirubina circulantă din sînge legată de o proteină, rezultată din acțiunea celulelor reticuloendoteliale asupra hemoglobinei; denumită și bilirubină indirectă (reacție indirectă cu reactivul Ehrlich), bilirubina liberă este crescută în icterele hemolitice și în icterul congenital Gilbert (16).

**Bilirubinemie** (*bilirubină* + gr. *haima* = sînge). Prezența bilirubinei în sînge; în condiții fiziologice nu depășește concentrația de

0,6 mg %. Termenul este folosit de cele mai multe ori pentru a exprima o creştere a concentraţiei, întîlnită fie în afecţiuni ce determină o creştere a producerii de bilirubină, fie în boli hepatobiliare, în cursul cărora este împedicată secreţia sau excreţia normală a acesteia (16).

**Bilirubinurie** (*bilirubină* + gr. *ouron* = urină). Prezenţa în urină a bilirubinei în unele condiţii patologice (ictere mecanice şi hepatocelulare) (25).

**Bilitiază** (*b* - + gr. *lithos* = piatră). Termen care desemnează existenţa simultană a litiazei renale şi biliare (11).

**Biliurie** (lat. *bilis* = fiere + gr. *ouron* = urină). Prezenţa de pigmenţi sau săruri biliare în urină (11).

**Biliverdină** (lat. *bilis* = fiere + *viridis* = verde). Pigment biliar, produs de oxidarea bilirubinei, prezent mai ales în sîngele păsărilor şi ierbivorelor (15).

**Billroth,** Christian Albert Theodor, 1829—1894. **Cordoanele ~,** sin.: *Cordoane splenice,* grămezi celulare ale pulpei roşii a splinei, dispuse în cordoane, despărţite între ele prin spaţii mai clare (1). **Cura ~,** procedeu de tratament chirurgical al ulcerului gastric localizat pe mica curbură, prin rezecţia în şa a ulcerului şi suturarea transversală a breşei create în peretele gastric (11). **Depărtătorul ~,** depărtător cu dinţi, folosit pentru depărtarea maselor mari musculare în chirurgia membrelor (11). **Operaţia ~ I,** sin.: *Operaţia Péan, Operaţia Péan-Billroth I,* procedeu de refacere a continuităţii digestive după gastrectomie, prin anastomoză termino-terminală între bontul duodenal şi partea inferioară a tranşei de secţiune gastrică (11). **Operaţia ~ II,** sin.: *Anastomoza Brenner,* procedeu pentru refacerea continuităţii tranzitului după gastrectomie, prin gastrojejunostomie antero-laterală precolică (11).

**Bilobectomie** (*bi-* + lat. *lobus* = lob + gr. *ektome* = excizie). Rezecţia a doi din cei 3 lobi ai plămînului drept (11).

**Biloculer** (*bi-* + lat. *loculus* = compartiment). Termen folosit în anatomie pentru formaţiunile care au două compartimente sau camere (1).

**Biloliză** (lat. *bilis* = fiere + gr. *lysis* = dizolvare, distrucţie). Liză bacteriană (pneumococi) în prezenţa bilei sau a sărurilor biliare, care acţionează ca inductori ai procesului de autoliză. Biloliza reprezintă un test de diferenţiere a pneumococilor faţă de streptococii *viridans* (3).

**Bimetru.** Aparat pentru măsurarea forţei de presiune a mandibulei asupra maxilarului, la diferite distanţe ale mandibulei de maxilar, într-un raport cît mai apropiat de ocluzia centrată, folosit pentru stabilirea dimensiunii verticale (39).

**Bimler. Aparatul ~,** aparat ortodontic mobil, bimaxilar, compus din două perlote palatinale din acrilat, unite printr-un arc Coffin, un arc vestibular fixat în părţile anterioare ale pelotelor cu bucle mari de activare situate în vestibul la nivelul dinţilor laterali şi o gutieră frontală inferioară, în care sînt fixate celelalte capete ale arcului vestibular (39).

**Bimstein.** Pulbere de piatră ponce, folosită în stomatologie la lustruirea lucrărilor protetice dentare şi la periajul dinţilor după detartraj (38).

**b. i. n.** Abreviere pentru *Bis in noctus* (13).

**Binet-Simon** (Binet, Alfred; Simon, Theodore). **Testul ~,** test psihologic folosit pentru aprecierea nivelului dezvoltării psihice a copiilor (35).

**Bing,** Albert, 1844—1922. **Testul audiometric ~,** sin.: *Ecart diferenţial,* probă prin care se compară conducerea osoasă relativă (conductul auditiv extern liber) şi conducerea osoasă absolută (conductul auditiv extern obstruat). Normal este 10—15 db şi scade la 0 în surditatea de transmisie (30).

**Bing,** Robert, 1878—1956. **Semnul ~,** percuţia interliniei articulare tibiotarsiene dorsale, de la maleola internă la cea externă, determină, în caz de leziune piramidală, flexiunea degetelor piciorului (27).

**Binocular** (lat. *bini* = cîte doi, pereche + *oculus* = ochi). Relativ la ambii ochi (28).

**Binom.** Expresie algebrică alcătuită din doi termeni (7).

*Vezi şi*: Newton.

**Binoscop** (lat. *bini* = cîte doi, pereche + gr. *skopein* = a vedea). Model de oftalmoscop binocular, prin care se poate vedea fundul de ochi în relief (28).

**Binswanger,** Otto, 1852—1929. **Boala ~,** sin.: *Encefalită subcorticală progresivă,* formă de ateroscleroză cerebrală, caracterizată prin demenţă progresivă datorită unor leziuni difuze ale substanţei albe subcorticale (26).

**Bio-** (gr. *bios* = viaţă). Prefix care introduce în termenii compuşi referirea la viaţă sau la fiinţele vii (32).

**Bioacustică** (*bio-* + gr. *akoustikos* = care se referă la auz). Capitol al biofizicii care studiază fenomenele auzului (29).

**Bioblast** (*bio-* + gr. *blastos* = germen). 1. Termen vechi pentru mitocondrie, socotită de Altmann drept unitate vitală a celulei (1). 2. Termen vechi pentru unele celule capabile să trăiască independent (1).

**Biocatalizatori** (*bio-* + gr. *katalysis* = dizolvare). Catalizatori ai proceselor biologice; sînt substanţe organice, sintetizate de organismele

vegetale sau animale, secretate în organism sau preluate prin hrană. Acționează ca efectori sau/și reglatori ai metabolismului intermediar. Principalii biocatalizatori sînt: enzimele, hormonii și vitaminele (5).

**Biocenoză** (*bio-* + gr. *koinos* = comun). Ansamblul speciilor vii, legate între ele într-un anumit ecosistem (de ex. cîinele, căpușa, arbovirusurile) (8).

**Biochemorfologie.** Știința care se ocupă cu structura chimică a alimentelor și medicamentelor și reactivitatea determinată de ele în organismul viu (1).

**Biochimie** (*bio-* + gr. *chemeia* = chimie), sin.: *Chimie biologică.* Știința care se ocupă cu studiul transformărilor chimice care au loc în cursul desfășurării proceselor vitale ale celulelor și organismelor vii (5).

**Biocibernetică** (*bio-* + gr. *kybernetes* = cîrmaci). Capitol al ciberneticii care se ocupă cu studiul proceselor de comandă și control, de autoreglare, de automatismul strict al vitezelor concordante și interdependente ale diferitelor procese în organismele vii; are ca obiect procesele de informare, comunicare, comandă, tinde să stabilească legile autoreglării, stabilizării, automențînerii și autorestabilirii „automate" ale sistemului dat (6).

**Biociclu** (*bio-* + gr. *kyklos* = cerc). Transformările ciclice complexe ale unor elemente din natură, la care participă și organismele vii (de ex. ciclul carbonului, ciclul azotului etc.) (5).

**Bioclimatologie** (*bio-* + gr. *klima* = climat + *logos* = știință). Studiul acțiunii mediului fizic înconjurător asupra organismelor animale și vegetale (4).

**Bioeoloid** (*bio-* + gr. *kolla* = clei + *eidos* = formă). Substanță sub formă coloidală, prezentă în celulele sau țesuturile organismelor. Biocoloizii sînt agregate complexe de natură proteică, ribonucleică, proteolipidică, proteoglucidică etc. (5).

**Biodinamică** (*bio-* + gr. *dynamis* = forță). Disciplină biologică în cadrul căreia se studiază natura și determinanții fenomenelor biologice la nivelul tuturor organismelor, inclusiv omul (5).

**Biodoză** (*bio-* + gr. *dosis* = acțiunea de a da). Cantitatea de raze ultraviolete, apreciată în minute de iradiere, necesară pentru a produce un eritem minim care să dispară după 24 ore (4).

**Biodozimetru.** Dispozitiv pentru stabilirea biodozei la razele ultraviolete (4).

*Vezi și*: Gorbacev.

**Bioelectrogeneză** (*bio-* + gr. *elektron* = chihlimbar + lat. *genesis* = naștere). Mecanismul de producere a electricității în celulele și țesuturile organismelor vii atît în stare de repaus, cît și în activitate; energia electrică apare ca o diferență de potențial între două puncte ale unei celule, țesut sau organ, determinînd apariția unui biocurent; înregistrarea biocurenților este folosită în practica medicală pentru studiul stării funcționale a unui organ (6).

**Bioelement** (*bio-* + lat. *elementum* = element). Element chimic care intră în compoziția compușilor ce iau parte la structura și metabolismul ființelor vii. Se disting: a) bioelemente plastice (C, H, O, N, S, P, Ca, Mg, Cl, K, Na, Fe) și b) oligoelemente care sînt prezente în cantități mici în țesuturi și au un rol de catalizatori (I, Br, Cu, Zn, Mn) (5).

**Bioenergetică** (*bio-* + gr. *energein* = a fi în activitate). Capitol al biofizicii care studiază dinamica proceselor energetice din materia vie, absorbția, stabilizarea, transferul sau utilizarea energiei la nivelul structurilor celulare sau moleculare (6).

**Biofilaxie** (Tzanck) (*bio-* + gr. *phylaxis* = apărare). Ansamblul de mecanisme defensive nespecifice pe care organismul le pune în acțiune pentru a-și asigura vindecarea (32).

**Biofiltru,** sin.: *Filtru biologic.* Filtru utilizat pentru epurarea apei de substanțe organice și microorganisme de impurificare, bazat pe mecanisme biologice (20).

**Biofiție.** Termen dat de Șt. S. Nicolau, prin analogie cu saprofiția, stării de echilibru instabil în care se pot găsi inactivi unii inframicrobi în organismul uman, animal sau vegetal. Prin ruperea acestui echilibru din motive diverse (cosmice, traumatice, hormonale etc.), inframicrobii redevin activi, se multiplică și produc boala aparentă sau inaparentă (22).

**Biofizică** (*bio-* + gr. *physikos* = natural). Știința care se ocupă cu studiul legilor și proprietăților fizice din materia vie; ea cercetează fenomenele biologice prin metode fizice (6). **~ matematică,** ansamblul problemelor de biofizică teoretică studiate efectiv prin metode matematice (7).

**Biogeneză** (*bio-* + lat. *genesis* = naștere). 1. Teorie după care tot ce este viu este produs numai de ceva viu (1). 2. Suma ontogeniei și filogeniei (1).

**Biohelmint** (Skriabin). Helmint care se răspîndește prin gazdă intermediară (31).

**Biokinetică** (*bio-* + gr. *kinetikos* = mișcare). Știința mișcărilor și dezvoltării organismelor (1).

**Biologie** (*bio-* + gr. *logos* = știință). Știința care se ocupă cu organismele vii și fenomenele care se referă la acestea (32). **~ cantitativă,** direcție de cercetare în biologie care, ținînd seama de conceptele de număr, măsură și probabilitate, folosește larg matematica drept instrument de lucru (7). **~ moleculară,** parte a biologiei care studiază fenomenele moleculare care asigură procesele elementare ale vieții (6). **~**

**persoanei,** direcție de cercetare sintetică promovată de Brugsch, orientată spre caracterizarea terenului premorbid individual; ea a neglijat în mod nejustificat importanța mediului extern și a reglării nervoase (7).

**Bioluminescență** (*bio-* + lat. *luminare* = a lumina). Proces biologic care se însoțește de fenomene luminoase. Apare la unele plante sau animale, ca urmare a oxidării leuciferinei cu ajutorul luciferazei (4).

**Biomagnetism.** Capitol al biofizicii care se ocupă cu studiul cîmpurilor magnetice generate de structurile biologice și în același timp cu acțiunea cîmpurilor magnetice exercitată asupra organismelor vii (6).

**Biomasă.** Ansamblul organismelor vii, de origine animală și vegetală, al unei anumite regiuni (32).

**Biomatematică.** Matematica aplicată la biologie; în special, expunerea și analiza matematică a fenomenelor biologice (7).

**Biomecanică** (*bio-* + gr. *mechane* = mașină). Capitol al biofizicii care se ocupă cu studiul acțiunii forțelor interne sau externe asupra organismului viu (6).

**Biometeorologie** (*bio-* + gr. *meteoros* = prezent în aer + *logos* = știință). Știința care se ocupă cu influența factorilor climatici asupra animalelor și plantelor (4).

**Biometrie** (*bio-* + gr. *metron* = măsură). Totalitatea metodelor de prelucrare și interpretare statistico-matematică a datelor rezultate din măsurătorile și numărătorile făcute asupra unui organism sau unui grup de organisme, în vederea precizării caracterelor structurale și funcționale, aprecierii dezvoltării, stabilirii diferențelor etc. (5).

**Biometru** (*bio-* + gr. *metron* = măsură). Denumirea generică pentru instrumentele de măsurare a stării de sănătate (5).

**Biomicroscopie.** Studiul microscopic al structurilor celulei vii (1).

**Biomonadă** (*bio-* + gr. *monas* = unitate). Una dintre granulele protoplasmei (1).

**Biomorfoză** (*bio-* + gr. *morphe* = formă + *-ozâ*). Modificările structurale și funcționale ale organismelor din momentul concepției și pînă la moarte (4).

**Biomotor,** sin.: *Plămîn de oțel.* Aparat folosit pentru respirația artificială la bolnavi cu paralizia musculaturii respiratorii (anumite forme de poliomielită, secțiunea fiziologică sau totală a măduvei cervicale etc.), acționînd pe principiul modificărilor de presiune exterioară corpului bolnavului introdus în camera aparatului (8).

**Biopotențial** (*bio-* + lat. *potentia* = putere). Potențial electric în materia vie (6).

**Biopsie** (*bio-* + gr. *opsis* = vedere). Prelevarea de fragmente de țesut în scop de diagnostic histopatologic intraoperator sau includere la parafină sau celoidină (2). ~ **prin aspirație,** prelevarea unei porțiuni dintr-un țesut prin puncționare cu un ac gros și aspirarea materialului pătruns în lumenul acului (2). ~ **extemporanee,** Biopsie peroperatorie. ~ **hepatică,** termen folosit în mod obișnuit pentru puncția-biopsie hepatică (16). ~ **peroperatorie,** sin.: *Biopsie extemporanee,* biopsie executată în cursul unei intervenții chirurgicale pentru elucidarea diagnosticului și delimitarea întinderii actului chirurgical (2). ~ **presecalenică** (Daniels), prelevarea ganglionilor limfatici sau a țesutului celular subcutanat din regiunea supraclaviculară (loja prescalenică), pentru eventuala punere în evidență a unor monstruozități celulare în unele forme de cancere metastatice (sîn, organe intratoracice, stomac etc.) (34).

**Biopulpectomie.** Extirparea sub anestezie a pulpei dentare vii (38).

**Biopuncție.** Operație care constă din obținerea, cu ajutorul unui trocar special, a unui mic fragment de organ, în special pentru precizarea unui diagnostic (22).

**Bioritm.** Ritm biologic.

**Bios I.** Inozitol.

**Biosferă.** Partea din învelișul pămîntului formată din organisme vii (plante și animale). Această zonă corespunde regiunii superioare a litosferei, apelor și regiunii inferioare a atmosferei (5).

**Biosinteză** (*bio-* + gr. *synthesis* = sinteză). Apariția unor compuși chimici noi în cursul proceselor vitale (15). ~ **ADN,** vezi Biosinteza enzimatică replicativă. ~ **ARNm,** vezi Biosinteza de transcriere. ~ **enzimatică replicativă,** reacție biochimică complexă, care stă la baza funcției de ereditate, exercitată de aparatul genetic, și care asigură copierea mesajului genetic; pentru realizarea ei este necesară prezența unei structuri monocatenare de ADN, a polimerazei ADN și a celor 4 tipuri de dezoxinucleotizi sub formă trifosforică; prin ea se produce dublarea exactă a cantității de ADN din celulă, dintr-o structură monocatenară rezultînd o structură bicatenară (17). ~ **proteinelor,** complexul de reacții biochimice prin care moleculele mici de aminoacizi sînt legate în alcătuirea macromoleculei proteinice. Specificitatea structurală, antigenică și funcțională a proteinelor, cît și cantitatea de proteine care se sintetizează într-o celulă în timp și spațiu sînt determinate în orice moment de aparatul genetic. ADN din aparatul genetic prin reacția de transcriere determină molecule specifice de ARNm cu secvențe codonice corespunzătoare secvenței aminoacizilor din fiecare proteină (17).

**~ de transcriere**, sin.: *Reacţia de transcriere a mesajului genetic, Transcrierea mesajului genetic*, biosinteză care are loc la nivelul aparatului genetic şi din care rezultă acid ribonucleic mesager (ARN m); în cadrul ei participă o polimerază ARN dependentă de ADN (transcriptaza), care acţionează asupra ribonucleotizilor trifosforici fixaţi pe o matrice monocatenară de ADN (17).

**Biospectrometrie.** Aplicarea metodelor spectrometrice în clinică, în vederea determinării prezenţei unui material străin (5).

**Biostatistică.** Partea statisticii sociale care se ocupă cu fenomenele biologice ale populaţiilor umane, studiind printre altele aspectele demografice şi aspectele de morbiditate. În sens larg, termenul este folosit pentru desemnarea aplicaţiilor medicobiologice ale statisticii matematice (7).

**Biostimuline** (*bio-* + lat. *stimulus* = îmbold). Substanţe de natură necunoscută, produse de ţesuturile grefate şi care au proprietatea de a stimula procesele de regenerare şi reparare tisulară (24).

**Biot, Camille. Respiraţia ~**, tulburare a respiraţiei întîlnită în stările de hipertensiune intracraniană şi reprezentată prin grupuri de respiraţii cu amplitudini crescute şi egale, separate între ele prin perioade de apnee (34).

**Biotelemetrie.** Determinarea şi măsurarea unor anumite fenomene vitale de la distanţă, cu ajutorul unor aparate corespunzătoare (electrocardiograf, electroencefalograf etc.) (5).

**Bioterapie** (*bio-* + gr. *therapeia* = tratament). Utilizarea produselor biologice în scop terapeutic. Exemple: vaccinuri, extracte tisulare, produse organice (bilă, suc gastric) etc. (5).

**Biotină**, sin.: *Vitamina H*. Vitamină hidrosolubilă din complexul B cu funcţie de coenzimă a unor decarboxilaze şi dezaminaze; joacă rol important în procesele de creştere, mai ales la microorganisme, şoareci, şobolani şi păsări, precum şi în prevenirea dermatitei seboreice (13).

**Biotip** (*bio-* + gr. *typos* = tip). 1. Grup de indivizi care au acelaşi genotip (1). 2. Tip constituţional (1). 3. Grup de germeni cu proprietăţi biochimice asemănătoare, în cadrul unei specii (3).

**Biotipologie** (Pende) (*bio-* + gr. *typos* = tip + *logos* = ştiinţă). Concepţie în care se încearcă delimitarea unor tipuri constituţionale pe baza criteriilor morfologice, umorale, psihologice şi funcţionale (35).

**Biotom** (*bio-* + gr. *tome* = tăiere). Tomograf.

**Biotomie.** Studiul structurii unui animal sau a unei plante prin disecţie (1).

**Biotropism** (*bio-* + gr. *tropos* = întoarcere). 1. Exaltarea virulenţei, prin agenţi chimici, fizici sau de origine bacteriană, a unor agenţi care parazitează organismul şi care devin patogeni (32). 2. (Hauduroy). Proprietate esenţială a ultravirusurilor care nu se pot dezvolta decît pe seama unor celule vii (32). 3. Afinitatea deosebită pentru materia vie a unor elemente, compuşi, organisme etc. (5). **~ direct**, biotropism declanşat printr-o medicaţie menită să combată microbii în cauză (32). **~ indirect**, biotropism declanşat printr-o medicaţie care se adresează altor microbi decît cei care îşi exaltă virulenţa (32).

**Bioxid.** Combinaţie a oxigenului cu o serie de metale şi metaloizi, rezultat al proceselor de oxidare. Bioxizii sînt oxidanţi puternici (bioxidul de azot, bioxidul de mangan, bioxidul de seleniu) şi au calităţi de anhidride: prin dizolvare în apă dau naştere la acizi, iar în contact cu bazele dau săruri (5). **~ de carbon**, sin.: *Anhidridă carbonică*, $CO_2$, gaz incolor şi inodor produs prin arderea carbonului; în organism rezultă din oxidările celulare, formînd cu apa acid carbonic, reacţie catalizată de carboanhidrază. Intervine fiziologic în mecanismele de reglare a respiraţiei şi circulaţiei, în echilibrul acido-bazic, în procesul de formare a urinii; stimulează respiraţia prin acţiune directă asupra centrului respirator şi reflex prin excitarea chemoceptorilor periferici, fiind folosit în inhalaţie, sub formă de amestec 5% cu oxigenul (carbogen), pentru reanimare. Local, are acţiune iritantă slabă, urmată de hipoestezie, fiind utilizat sub formă de băuturi carbogazoase sau pentru băi; zăpada carbonică (bioxid de carbon solid) este folosită pentru acţiunea caustică în unele boli de piele (14). **~ de siliciu**, $SiO_2$, anhidrida acidului silicic, întîlnită în natură sub formă de cuarţ, cristobalit, tridimit şi silice amorfă; este prezent sub formă de particule micronice în atmosfera unor locuri de muncă, constituind agentul etiologic al silicozei (9). **~ de sulf**, $SO_2$, gaz incolor, foarte iritant; poate provoca intoxicaţii acute cu iritaţia mucoasei respiratorii şi a conjunctivei, bronşite cronice şi pneumoscleroză (9).

**Bipenat** (*bi-* + lat. *penna* = pană). Vezi Muşchi bipenat.

**Bipeniform** (*bi-* + lat. *penna* = pană + *forma* = formă). Vezi Muşchi bipenat.

**Bipeptid**, sin.: *Dipeptid*. Produs rezultat din combinarea a doi aminoacizi (15).

**Bipolar** (*bi-* + lat. *polus* = pol). Care are doi poli. Termenul este folosit pentru structuri vizibile numai la cele două extremităţi (32).

**Biprognație alveolară.** Deplasarea înainte și versiune anterioară a dinților frontali, determinînd o proeminare manifestă a buzelor, bărbia fiind micșorată (38).

**Birch-Hirschfeld,** Felix Victor, 1842—1899. **Nodulii ~,** Nodulii Abrikosov, vezi Abrikosov.

**Bircher,** Heinrich, 1850—1923. **Procedeul ~,** procedeu de cură a dilatației gastrice prin plicaturarea pereților ventral și dorsal ai stomacului (11).

**Bircher-Jianu** (Bircher, Heinrich, 1850—1923; Jianu, Amza, 1881—1959). **Operația ~,** procedeu de esofagoplastie cu material cutanat (11).

**Birefringență** (*bi-* + lat. *refringere* = a frînge). Fenomen optic prin care o radiație de lumină ce cade pe un mediu anizotrop din punct de vedere optic se dedublează (raza ordinară și raza extraordinară) prin refracție, cele două raze propagîndu-se cu viteze perpendiculare. *T i p u r i*: b. naturală; b. artificială, prin tensionare elastică (birefringență tensională) sau sub acțiunea cîmpurilor electrice sau magnetice asupra unor substanțe care în mod normal nu sînt birefringente; b. pozitivă, în care viteza fasciculului extraordinar este mai mare decît a celui ordinar (de ex. proteine); b. negativă, caracterizată prin viteza mai mare a fasciculului ordinar față de a celui extraordinar (de ex. la fibrele nervoase, datorită lipoizilor din tecile de mielină) (6).

**Bis in die** (lat. = de două ori pe zi), abreviat *b.i.d.* Termen folosit în prescripțiile medicale și care indică obligativitatea administrării medicamentului, în două doze pe zi (13).

**Bis in noctus** (lat. = de două ori pe noapte), abreviat *b.i.n.* Termen folosit în prescripțiile medicale și care indică obligativitatea administrării medicamentului în două doze pe noapte (13).

**Bisehoff,** P. **Operația ~.** 1. Procedeu de cură a megadolicoureterului prin scurtarea și modelarea conductului, aplicabilă la sugar și la copii (11). 2. Procedeu de cură a refluxului vezicoureteral prin prelungirea ureterului sub meat într-un nou canal submucos creat din mucoasa vezicală (sin.: *Operația antireflux*) (11).

**Biscuit.** În stomatologie, denumire dată unei faze în arderea porțelanului la temperatura de 870°, înainte de nitrificarea sa completă; materialul este încă poros, mat și cu o duritate scăzută. Este folosit drept control la fabricarea dinților din porțelan (38).

**Bisexualism** (*bi-* + lat. *sexus* = sex). Atracție concomitentă pentru ambele sexe (35).

**Bisexualitate.** Hermafroditism.

**Bishidroxicumarină,** sin.: *Dicumarină.* Anticoagulant care acționează prin inhibarea formării protrombinei în ficat; efectul necesită o latență de 24—48 ore și dispare după 2—7 zile de la întreruperea tratamentului (13).

**Bisinoză.** Afecțiune profesională cronică a aparatului respirator, posibil alergică, provocată de inhalarea prelungită a pulberilor generate în cursul operațiilor inițiale de prelucrare a bumbacului în filaturi (9).

**Bismut.** Simbol Bi. Metal alb, ușor fuzibil, cu număr atomic 83 și greutatea atomică 208,98, avînd acțiune treponemicidă. Unii compuși, greu solubili sau insolubili, au acțiune locală protectoare (adsorbantă, antidiareică) (14). **~ betanaftol,** antiseptic intestinal și astringent (13). **~ camfocarbonic,** compus al bismutului utilizat în terapia antisifilitică (13). **~ subcarbonic,** Carbonat bazic de bismut. **~ tribromfenolic,** sin.: *Xeroform,* compus al bismutului cu valoare antiseptică și protector extern; are acțiune favorabilă în gastroenterite și ulcerul peptic (13).

**Bisturiu** (fr. *bistouri*). Instrument metalic tăios, format dintr-o lamă ascuțită pe o parte, care prelungește un mîner metalic și care este folosit pentru incizia sau secționarea țesuturilor (11). **~ electric,** bisturiu pentru tăierea și coagularea concomitentă a țesuturilor, folosind în acest scop un curent de înaltă frecvență (11). **~ de gingie,** bisturiu a cărui lamă scurtă și subțire prezintă diferite înclinații față de mîner, pentru a permite incizarea gingiei atît vestibular, cît și oral, la maxilar și mandibulă (38).

*Vezi și*: Cooper, Janet, Mirizzi.

**Bit.** Unitate de măsură a cantității de informație (C. E. Shannon). Măsura cantității de informație este entropia informațională. Unitatea binară (bit) măsoară gradul de nedeterminare pe care-l conține un experiment cu două evenimente echiprobabile (de ex. alegerea dintr-o alternativă) (7).

**Bitartrat de adrenalină.** Derivat al adrenalinei, folosit sub formă de unguent oftalmic oficinal sau sub formă de soluții (concentrație 1 : 1 000) (5). **~ de levatrenol,** sare cristalizată monohidratată, incoloră și inodoră. Fiind derivat al noradrenalinei, are proprietăți similare cu ale acesteia și cu cele ale bitartratului de adrenalină (5).

**Bitegage** (engl.). Aparat pentru controlul ocluziei dentare corecte (39).

**Biteloek** (engl.). Dispozitiv de fixare a valurilor de ocluzie dentară, pentru a le menține și afară din gură în același raport între ele ca în cavitatea orală (39).

**Biteplate** (engl.). Aparat ortodontic care, aplicat printr-un sistem de fixare pe arcada superioară, realizează un contact prematur cu incisivii mandibulari, creînd astfel condiții de redresare a unor dinți anormal poziționați (39).

**Bitewing** (engl.). Film muşcat, folosit pentru radiografie interocluzală; cu el se fotografiază simultan coroanele dinţilor antagonişti (39).

**Bitiloxianisol.** Vezi Antioxidant alimentar.

**Bitiloxitoluol.** Vezi Antioxidant alimentar.

**Bitot,** Pierre, 1822—1888. **Petele ~,** pete albicioase de aspect spumos, cu sediul pe conjunctiva bulbară în apropierea limbului; apar în xeroza epitelială a conjunctivei (28).

**Bittner.** John Joseph. **Virusul ~,** sin.: *Factorul de lapte,* virus care produce la femelele de şoarece tumori mamare; infectarea se face în mod natural, prin alăptare, în primele zile de viaţă extrauterină. Perioada de latenţă (incubaţie) este de 8—20 luni (22).

**Bituminoză.** Pneumoconioză provocată de praful de bitumen (2).

**Biuret.** sin.: *Alofanamidă.* $H_2N.CO.NH.CO.NH_2$. Derivat al ureei, de culoare roşie-violetă; se formează prin descompunerea proteinelor în soluţie alcalină şi în prezenţa sulfatului de cupru (5).

**Biventer** (*bi-* + lat. *venter* = pîntece). Termen care defineşte caracterul unor formaţiuni anatomice de a avea două pîntece (1).

**Bizarerie.** În psihiatrie, gest sau acţiune ciudată, neadecvată ambianţei, observate de obicei în schizofrenie (35).

**Bizotare.** În stomatologie, tăiere în formă de unghi a marginii unei cavităţi dentare, a unui inel sau a unei coroane protetice metalice, realizată prin şlefuire sau cu instrumente speciale (38).

**Bizotator.** Instrument dentar care se foloseşte pentru bizotarea smalţului în cadrul pregătirii cavităţilor în vederea obturaţiilor (38). **~ de prag gingival,** instrument stomatologic, folosit la bizotarea pragului gingival în cariile dentare de gradul al II-lea (38). **~ de smalţ,** instrument stomatologic în formă de daltă sau toporişcă, folosit pentru bizotarea marginilor cavităţilor prin prăbuşirea prismelor de smalţ nesusţinute (38).

**Bizou.** Vîrf secţionat oblic al unui ac de injecţie sau de puncţie (11).

**Bîlbîială.** Defect de pronunţare a cuvintelor, determinat de tulburări psihonevrotice şi respiratorii (30). **„Bîlbîială urinară".** Termen impropriu, care desemnează micţiunea întîrziată la unii bolnavi neurastenici, care nu pot urina dacă sînt observaţi (11).

**Bjerrum,** Jannik Petersen, 1851—1920. **Semnul ~,** scotom arciform în sectorul paracentral al cîmpului vizual cu concavitatea înspre maculă, patognomonic pentru glaucom (28).

**Björk, V. O. Procedeul ~,** procedeu de toracoplastie osteoplastică, cu păstrarea primei coaste şi rezecţii limitate ale arcurilor posterioare din coastele a 2-a, a 3-a, a 4-a (eventual a 5-a), care sînt solidarizate la coasta subiacentă intactă (a 5-a sau a 6-a) (11).

**Björk-Burdette. Procedeul ~,** reducerea cavităţii restante bazale după lobectomie sau bilobectomie medio-inferioară, prin transpoziţia diafragmului (11).

**Björk-Crafford** (Björk, V. O.; Crafford, C.). **Procedeul ~,** procedeu pentru tratamentul chirurgical al comunicaţiei interatriale prin sutura părţii craniale a septului interauricular la septul interventricular (11).

**Bk.** Simbolul berkeliului (5).

**Black,** Greene Vardiman, 1836—1915. **Clasificarea ~,** clasificare în 5 grupe a cavităţilor dentare, după condiţiile topografice: clasa I, cavităţi incipiente situate pe suprafeţele ocluzale ale premolarilor şi molarilor şi pe suprafeţele orale ale incisivilor; clasa a II-a, cavităţi situate pe suprafeţele proximale ale premolarilor şi molarilor; clasa a III-a, cavităţi situate pe suprafeţele proximale ale incisivilor şi caninilor, fără implicarea unghiului incizal; clasa a IV-a, cavităţi situate pe suprafeţele proximale ale incisivilor şi caninilor, cu implicarea unghiului incizal; clasa a V-a, cavităţi situate în treimea gingivală a suprafeţelor vestibulare sau orale ale dinţilor (39). **Linguri ~,** instrumente de mînă folosite în terapia stomatologică (fac parte din trusa de instrumente construite de Black pentru tratamentul cariei dentare); se utilizează la exereza dentinei alterate din cavitatea carioasă. Prezintă diferite forme şi mărimi şi sînt sortate pe numere perechi (38).

**Blackeman. Criteriul ~,** criteriu statistic de apreciere a relaţiei dintre raportul de corelaţie $\eta$ şi coeficientul de corelaţie $\gamma$ pentru a măsura abaterea de la liniaritatea unei regresii. Criteriul este dat de raportul $(\eta^2 - \gamma^2)/(1-\gamma^2)$ (7).

**Blackfan-Diamond** (Blackfan, K. D.; Diamond L. K.). **Anemia ~,** Anemie hipoplastică congenitală.

**Blackmann-Putter. Principiul ~,** într-un lanţ de reacţii cu viteze diferite, viteza de ansamblu este determinată de reacţia care are constanta de viteză cea mai mică. Reacţia parţială, care determină viteza întregului lanţ de reacţii poartă denumirea de reacţie-cheie (6).

**Blair-Donati. Sutura ~,** punct de sutură cutanată care tinde la retracţia inversantă a buzelor plăgii, folosit în regiunile cu piele groasă (palmă, plantă, pielea capului etc.). Firul este trecut în acelaşi ax de două ori, o dată prin grosimea pielii, a doua oară la marginile plăgii, nodul făcîndu-se pe una din părţi (11).

**Blake-Christensen. Metoda ~,** metodă pentru punerea în evidenţă a producerii ureazei de către bacterii. Se utilizează un mediu lichid (pH 6,8—6,9), conţinînd bactopeptonă, NaCl, $KH_2PO_4$, roşu fenol, glucoză şi uree, care se însămîn-

ţează cu germenul de testat. Alcalinizarea mediului după o incubare de 4 zile la 37°, indicată de virarea în roşu a indicatorului, denotă hidroliza ureei (3).

**Blakemore,** Arthur Hendley. **Sonda ~,** sondă esogastrică cu care se poate realiza, prin două valvule, fixarea la nivelul dorit şi compresiunea unei vene esofagiene; este folosită în hemoragiile varicelor esofagiene (11).

**Blakemore-Lord** (Blakemore, Arthur Hendley; Lord, Jere Williams). **Anastomoză ~** metodă de anastomoză vasculară fără sutură, realizată prin intermediul unei grefe de venă heteroplastică conservată, invaginată pe tuburi de vitaliu şi cu extremităţile întoarse în manşetă, asigurînd contactul intimă la intimă (11).

**Blalock,** Alfred. **Pensa ~,** pensă-clamp formată din două piese metalice în formă de L, care culisează una pe alta, folosită pentru hemostaza provizorie pe vasele mari (11).

**Blalock-Taussig** (Blalock, Alfred; Taussig, Helen Brooke). **Operaţia ~,** procedeu de tratament chirurgical al tetralogiei Fallot, prin crearea unui şunt extracardiac (canal arterial artificial), prin anastomoza unei ramuri a aortei cu una din ramurile arterei pulmonare (11).

**Bland-White-Garland** (Bland, E. F.; White, P. D.; Garland, J.). **Sindromul ~,** anomalie congenitală a aparatului circulator, cu letalitate rapidă, în care artera coronară stîngă ia naştere din artera pulmonară (10).

**Blandin,** Philippe Frédéric, 1798—1849. **Glandele ~,** sin. *Glandele Nuhn,* glandele salivare linguale anterioare; sînt glande mixte şi sînt dispuse pe suprafaţa inferioară a limbii (1).

**Blast** (gr. *blastos* = germen). Denumire dată — în general — unei celule de origine, imatură, nediferenţiată, constituind elementul de bază de la care pornesc diferite serii celulare (19).

**Blastema** (gr. *blastema* = lăstar, mlădiţă). 1. Matricea formativă celulară de la care derivă un organ sau o parte a sa (1). 2. Mic mugure dintr-o celulă, de la care începe regenerarea unui organ sau apendice (1). 3. Limfa sau lichidul formativ de la care s-au dezvoltat celulele sau organele (Robin) (1).

**Blasto-** (gr. *blastos* = germen). Prefix pentru termenii referitori la stadiul embrionar precoce şi la celulele primitive (32).

**Blastocel** (*blasto-* + gr. *koilos* = cavitate), sin. *Cavitate de clivaj, Cavitate de segmentare.* Cavitatea centrală a blastulei sau a blastocistului (1).

**Blastocist** (*blasto-* + gr. *kystis* = sac). Blastulă.

**Blastocit** (*blasto-* + gr. *kytos* = celulă). Celulă nediferenţiată a unor serii de celule sanguine (1).

**Blastocystis.** Gen de parazit vegetal nepatogen, care se găseşte uneori în dejecţiile omului sau altor animale (31).

**Blastoderm** (*blasto-* + gr. *derma* = piele). 1. Discul celular al blastomerelor care derivă din blastodiscul ouălor meroblastice (1). 2. Pătură germinală primitivă sau epiteliul unei blastule sau blastocist, din care derivă pătura primară germinală (1). 3. În sens larg, membrana germinală după formarea păturilor germinale (1). **~ embrionic,** Arie embrionară.

**Blastodisc** (*blasto-* + gr. *diskos* = disc). 1. Discul citoplasmic care îmbracă polul embrionar al ouălor meroblastice (1). 2. Discul embrionar sau germinal al mamiferelor (1). **~ bilaminar,** disc embrionar bistratificat, înaintea formării mezodermului (1). **~ trilaminar,** embrion timpuriu, în momentul formării mezodermului şi proceselor principale (1).

**Blastoftorie** (*blasto-* + gr. *phtora* = alterare). Alterarea elementelor sexuale din citoplasma oului fecundat, provocată de unele intoxicaţii sau unele infecţii cronice (2).

**Blastogenesis** (*blasto-* + lat. *genesis* = naştere), sin.: *Blastogenie.* 1. Dezvoltarea timpurie a embrionului în timpul segmentării şi formarea păturilor germinale (1). 2. Reproducere prin înmugurire (1).

**Blastogenie** (*blasto-* + gr. *gennan* = a produce). *Blastogenesis.*

**Blastom** (*blasto-* + *-oma*). Tumoare cu elemente nediferenţiate (tumoare dizembrioplazică) (2). **~ autohton,** blastom dezvoltat din elemente locale (2). **~ fibroepitelial,** blastom alcătuit din elemente conjunctive şi epiteliale (2). **~ heterohton,** blastom dezvoltat din elemente heterotipice ţesutului în care apare (2). **~ pluricentric,** blastom care ia naştere din mai mulţi centri de proliferare (2). **~ teratogen,** tumoare disembrioplazică organoidă (2). **~ unicentric,** blastom care ia naştere dintr-un singur centru de proliferare (2).

**Blastomatoză** (*blasto-* + *-oma* + *-oză*). Boală caracterizată prin formarea de blastoame (27). **Blastomatoze familiale.** Grup de boli (scleroza tuberoasă, neurofibromatoza, angiomatoza retinocerebeloasă) cu caracter familial, avînd la bază o displazie neuroectodermică congenitală (27).

**Blastomere** (*blasto-* + gr. *meros* = parte), sin.: *Celule de clivaj, Celule de segmentare.* Celule rezultate din segmentarea primară a oului (1). **~ formative,** celule destinate să formeze o parte a embrionului, fără a participa şi la formarea mebranelor acestuia (1).

**Blastomicină.** Termen generic desuet al extractelor de blastomicete folosite fie în scop diagnostic (intradermoreacţii), fie terapeutic (desensibilizare) (12).

**Blastomicoză.** Termen generic pentru micozele provocate de paraziți criptogamici care se înmulțesc prin înmugurire (blastospori). Majoritatea autorilor nu mai folosesc astăzi acest termen decît pentru blastomicozele profunde (12). ~ **europeană,** sin.: *Boala Busse-Buschke, Toruloză,* provocată de *Torulopsis neoformans,* este caracterizată prin leziuni gomoase hipodermice, osoase, viscerale și îndeosebi în sistemul nervos central. Prognostic grav (12). ~ **nord-americauă,** sin.: Boala Gilchrist, provocată de *Blastomyces dermatitidis,* prezintă o formă profundă, generalizată și o formă cutanată cu placarde ulceroacrustoase, vegetante, pe părțile descoperite (12). ~ **sud-americană,** sin.: *Boala Lutz-Splendore-Almeida, Granulom paracoccidioidian,* provocată de *Blastomyces brasiliensis,* se caracterizează prin ulcerații peribucale și bucale și adenite fistulizate, avînd un prognostic grav (12).

**Blastomyces,** sin.: *Gilchristia, Mycoderma.* Gen de ciuperci levuriforme din familia *Aleuriospores,* clasa *Adelomycetes,* patogene pentru om și animale. *Specii mai importante*: *B. brasiliensis* (sin.: *Paracoccidioides brasiliensis, Paracoccidioides cerebriformis, Paracoccidioides tenuis*), agentul patogen al blastomicozei sud-americane; *B. dermatitidis* (sin.: *Torulopsis dermatitidis, Cryptococcus dermatitidis*), agentul patogen al blastomicozei nord-americane (12).

**Blastoneuropor** (*blasto-* + gr. *neuron* = nerv + *poros* = deschidere). Deschidere temporară la unii embrioni, formată de coalescența blastoporului și neuroporului (1).

**Blastopor** (*blasto-* + gr. *poros* = deschidere), sin.: *Archistoma, Gastropor, Gură primitivă.* Deschiderea externă a *archenteron*-ului la o gastrulă (1).

**Blastosferă** (*blasto-* + gr. *sphaira* = sferă). Blastulă.

**Blastospor** (*blasto-* + gr. *sporos* = grăunte, sămînță). Formă de spori imperfecți care se formează prin înmugurirea unei celule preexistente (12).

**Blastozooid** (*blasto-* + gr. *zooeides* = asemănător unui animal). Organism care se dezvoltă dintr-un blastem, prin reproducere asexuată (1).

**Blastula** (gr. *blastos* = germen), sin.: *Blastocist, Blastosferă, Morulă veziculară, Veziculă blastodermică, Veziculă germinală.* Stadiu în dezvoltarea embrionară a animalelor pluricelulare care constă dintr-o cavitate centrală înconjurată de o singură pătură de celule produsă de segmentarea oului (1).

**Blatta.** Gen de insectă ortopteră, gazdă intermediară pentru *Davainea madagascariensis* și *Gongylonema scutatum. Specii mai importante: B. orientalis* (sin.: *Periplaneta orientalis*) este gîndacul negru de bucătărie; *B. germanica* este gîndacul roșu de bucătărie (31).

**Blefaradenită** (*blefaro-* + gr. *aden* = glandă + *-ită*). Inflamația glandelor meiboniene ale pleoapelor (28).

**Blefarită** (*blefaro-* + *-ită*). Inflamația marginii libere a pleoapelor, care poate interesa pielea, foliculii piloși ai genelor sau glandelor sudoripare (28). ~ **eritematoasă,** blefarită caracterizată prin congestia pielii marginii libere a pleoapelor (28). ~ **parazitară,** blefarită produsă prin ftiriaza genelor (28). ~ **scuamoasă,** blefarită caracterizată prin prezența unor mici pelicule albicioase sau cenușii la baza cililor (28). ~ **seboreică,** blefarită caracterizată prin prezența de cruste galbene, grase și friabile la marginea ciliară (28). ~ **ulceroasă,** blefarită prezentînd cruste și ulcerații pe marginea ciliară (28).

**Blefaro-** (gr. *blepharon* = pleoapă). Prefix care introduce în termenii compuși referirea la pleoape (32).

**Blefarochalasis** (*blefaro-* + gr. *chalasis* = relaxare). Lărgirea plicii cutanate a pleoapei superioare, uneori pînă la marginea tarsală, prin atrofia dermului și relaxarea țesutului celular subcutanat; formă localizată de *cutis laxa* (28).

**Blefaroclonus** (*blefaro-* + gr. *klonos* = tumult, dezordine). Spasm al mușchiului orbicular al pleoapelor (28).

**Blefaroconjunctivită** (*blefaro-* + *conjunctivă* + *-ită*). Inflamația conjunctivei și pleoapei (28).

**Blefarodiastază** (*blefaro-* + gr. *diastasis* = separare). 1. Imposibilitatea închiderii complete a fantei palpebrale (28). 2. Deschiderea excesivă a fantei palpebrale (28).

**Blefarofimoză** (*blefaro-* + gr. *phimosis* = închidere). Micșorarea deschiderii fantei palpebrale (28).

**Blefaroplast** (*blefaro-* + gr. *plassein* = a forma). Vezi Granulații bazale.

**Blefaroplastie.** Intervenție chirurgicală pentru repararea unei pleoape distrusă sau deformată de o cicatrice (28).

**Blefaroplegie** (*blefaro-* + gr. *plege* = lovire). Paralizia pleoapei, respectiv a aparatului său muscular (28).

**Blefaroptoză** (*blefaro-* + gr. *ptosis* = cădere), sin.: *Ptoză palpebrală.* Căderea pleoapei superioare, datorită paraliziei mușchiului ridicător al pleoapei superioare; survine în leziunile nervului motor ocular comun (27).

**Blefarorafie** (*blefaro-* + gr. *rhaphe* = sutură), sin.: *Tarsorafie.* Suturare a pleoapelor prin marginea ciliară pentru protecția ochiului de uscăciune în caz de lagoftalmie (28).

**Blefarosinechie** (*blefaro-* + gr. *synecheia* = continuitate). Simblefaron.

**Blefarospasm** (*blefaro-* + gr. *spasmos* = spasm). Contracție spasmodică a mușchiului orbicular al pleoapelor, cu închiderea fantei palpebrale (28).

**Blefarostazis** (*blefaro-* + gr. *stasis* = reținere). Imobilizarea pleoapelor (28).

**Blefarostat** (*blefaro-* + gr. *statikos* = care oprește), sin.: *Oftalmostat*. Instrument pentru menținerea pleoapelor îndepărtate în timpul operațiilor pe ochi (28).

**Blendă.** Vezi Zinc.

**Blegnoragie** (gr. *blennos* = mucus + gr. *rhegnynai* = a curge). Uretrită gonococică.

**Bloc.** 1. Obstruarea unei căi vasculare sau întreruperea circulației printr-un vas (32). 2. Întreruperea unei conductibilități neuromusculare, de la un neuron la altul sau de la terminația nervoasă la organul efector (32). 3. Termen generic pentru anestezia regională (32). 4. Fragment tisular incluzionat în celoidină sau alt material și fixat pe o placă (de obicei de lemn), pentru a fi plasat în portobiectul microtomului în vederea secționării (32). 5. Masă de material în stomatologie (32). ~ **adrenergic,** inhibarea selectivă printr-un agent chimic a răspunsului celulei efectorie la impulsurile sistemului nervos simpatic (efect simpaticolitic) sau la adrenalină sau aminele presorii înrudite cu aceasta (efect adrenolitic) (32). ~ **alveolocapilar,** sin.: *Pneumonoză*, tulburare de difuziune a gazelor respiratorii provocată de îngroșarea membranei respiratorii alveolocapilare, prin hiperplazie conjunctivală sau edem (34). ~ **anestezie dentar,** anestezie a unui teritoriu limitat bucomaxilofacial, realizată fie printr-o infiltrație novocainică în straturi de jur-împrejur, fie prin injecții la nivelul ramurii trigeminale care inervează teritoriul respectiv (38). ~ **de arborizație,** bloc de ramură caracterizat prin voltaj foarte scăzut al complexului *QRS* în derivațiile standard (10). ~ **atrioventricular,** tulburare de conducere a influxului între atriu și fasciculul His; poate fi: a) frust (gradul I — prelunirea intervalului *PQ*); b) incomplet (gradul al II-lea, cu răspuns ventricular regulat — 2 : 1, 3 : 1 — sau neregulat asociat, uneori cu o alungire progresivă a intervalului *PQ* — perioadele Wenckebach); c) complet (gradul al III-lea — disociație atrioventriculară totală, cu ritm idioventricular) (10). ~ **biochimic,** întreruperea parțială a unui lanț metabolic, prin lipsa unei enzime cu efect catalitic asupra reacției chimice implicate (32). ~ **cardiac,** tulburare de transmitere a stimulului prin întreruperea conducerii la un anumit nivel al țesutului specific miocardic (10). ~ **colinergic.** 1. Oprirea impulsurilor vegetative parasimpatice printr-o medicație specifică (atropină) în ganglionul automat, în celulele efectorii postganglionare parasimpatice sau la nivelul joncțiunii neuromusculare (32). 2. Inhibarea activității unui agent colinergic (32). ~ **congenital,** anomalie rară, care constă din întreruperea de la naștere a conducerii prin fasciculul His (10). ~ **electrofiziologic,** lipsă de producere a depolarizării într-un teritoriu miocardic, realizată pe cale nervoasă sau umorală, printr-o pozitivare (bloc „anelectrotonic") sau negativare (bloc „catelectrotonic") persistentă; ultimul mecanism stă la baza acțiunii digitalei și calciului (10). ~ **fals,** rărire marcată a pulsului simulînd aspectul periferic al unui bloc atrioventricular 2 : 1, dar care se datorește unor extrasistole repetate ineficiente (10). ~ **ganglionar,** întreruperea transmiterii impulsului nervos la nivelul sinapselor ganglionilor nervoși autonomi, de obicei în mod voit, printr-o medicație specifică (32). ~ **intermitent,** modificări electrocardiografice ale complexului *QRS* de aspectul blocului de ramură, alternînd pe același traseu cu complexe *QRS* normale (32). ~ **intraatrial,** blocaj localizat între nodul sinoatrial și cel atrioventricular (10). ~ **intraventricular,** Bloc de ramură. ~ **inversat,** fenomen întîlnit uneori în tahicardia paroxistică supraventriculară juxtanodală, în care unda *P* poate urma undei *R*; intervalul dintre ele poate crește progresiv, omițîndu-se periodic cîte o contracție atrială (10). ~ **lichidului cefalorahidian,** sin.: *Bloc spinal*, întreruperea circulației normale a lichidului cefalorahidian, de obicei prin procese stenozante ale canalului rahidian (de ex. în sindromul Froin) (32). ~ **mucos,** denumirea sistării absorbției fierului la nivelul mucoasei duodenojejunale prin saturarea cu fier a enzimei purtătoare, apoferitina (32). ~ **de naștere,** parte componentă a serviciilor obstreticale, cuprinzînd sălile de travaliu, sălile de expulsie și cele de intervenții obstetricochirurgicale (29). ~ **neuromuscular,** oprirea transmiterii stimulului între nervul motor și mușchiul voluntar la nivelul plăcii motorii, fără ca nervul sau mușchiul să-și piardă elasticitatea. Se întîlnește în stări patologice în care activitatea acetilcolinei scade (de ex. în botulism, miastenie etc.) și se poate obține prin medicație relaxantă (de ex. curara) (32). ~ **operator,** parte componentă a serviciilor chirurgicale, cuprinzînd sălile de operație și dependințele acestora (camera de sterilizare, camera de anestezie, spălătorul, depozitul etc.) și care este separată de restul serviciului (11). ~ **parietal,** tulburare de conducere a influxului într-o zonă limitată a miocardului ventricular; *tipuri*: b. parietal localizat și b. parietal extins (bloc de arborizație) (10). ~ **de protecție,**

tulburare de conducere a influxului cardiac care „protejează" — într-o paraaritmie — centrul cu frecvența mai joasă de cel ectopic, cu automatism mai ridicat, împiedicînd ieșirea excitației din acesta (bloc de ieșire) sau intrarea ei în celălalt (bloc de intrare) (10). ~ **de ramură,** sin.: *Bloc intraventricular,* tulburare a conducerii influxului printr-una din ramurile fasciculului His, de obicei fără tulburare de ritm. Se descriu blocuri tipice de ramură dreaptă și stîngă, bilaterale, mascate sau manifeste, blocuri atipice, incomplete și paroxistic intermitente (de scurtă durată) (10). ~ **retrograd,** ritm nodal cu disociație atrioventriculară completă (10). ~ **sinoatrial,** întîrzierea sau lipsa de răspuns a atriului la stimulul sinuzal fie printr-o blocare propriu-zisă, fie printr-o inhibare reflexă a formării influxului nervos (10). ~ **spinal,** Blocul lichidului cefalorahidian. ~ **vertebral,** diformitate congenitală sau cîștigată a coloanei vertebrale, constînd din sudura a două sau mai multe corpuri vertebrale (24).

*Vezi și*: Wilson.

**Blocadă.** Blocaj.

**Blocaj,** sin.: *Blocadă.* 1. Împiedicarea desfășurării unui proces sau a unei funcții (32). 2. Întreruperea temporară a conductibilității unei căi nervoase aferente periferice prin infiltrarea cu o soluție anestezică a trunchiului nervos respectiv (32). 3. Supraîncărcarea sistemului reticuloendotelial prin injectarea intravenoasă a unui colorant coloidal, în scopul angajării unei fagocitoze intense, ceea ce îl face mai puțin apt să răspundă unei injectări consecutive de material antigenic (32). ~ **anestezic bipolar,** metodă aplicată în profilaxia și terapeutica unor stări de șoc, constînd din administrarea de hipnonarcotice pentru protecția scoarței și din novocainizarea periferiei lezate sau pe care se operează, pentru blocarea stimulilor nociceptivi (11). ~ **articular,** fixarea temporară a articulației într-o anumită poziție, care nu se poate reduce activ sau pasiv. Poate fi antalgic, funcțional, prin contractură musculară (se reduce în acest caz prin anestezie) sau mecanic, prin menisc rupt (la genunchi) sau prin corp liber intraarticular (24). ~ **bronșic,** astuparea cu meșe sau balonaș insuflabil a unei bronhii tributare unui segment pulmonar bolnav (11). ~ **frenic,** obținerea paraliziei diafragmatice printr-o manevră medicamentoasă sau chirurgicală asupra nervului frenic (11). ~ **al gîndirii,** proces mintal în care fluxul gîndirii se oprește fără o cauză aparentă din cauza subiectului sau a observatorului (32). ~ **intermaxilar,** metodă de imobilizare a fracturilor mandibulare, constînd din fixarea fragmentelor mandibulare fracturate la arcada dentară superioară care face oficiul de atelă fixă (38). ~ **mandibular,** limitare sau suprimare a mișcărilor mandibulare datorită unei piedici mecanice, întîlnită de obicei în fracturile arcadei temporozigomatice prin înfundarea acesteia peste apofiza coronoidă și tendonul mușchiului temporal (38). ~ **novocainic Vișnevski,** vezi Vișnevski. ~ **renal,** anurie de cauză mecanică, datorită blocării căii excretorii pieloureterale la un anumit nivel printr-un obstacol oarecare (11).

**Bloch,** Bruno. **Fenomenul** ~, reacție inflamatorie violentă la locul de reinoculare a unei micoze cutanate (12).

**Bloch. Colectomia** ~, procedeu de cură chirurgicală a cancerului colic prin colectomie, realizată în trei timpi operatori (11).

**Blochin,** I. **Operația** ~, policizare cutaneoosoasă succesivă, constînd din înlocuirea degetului mare printr-un grefon tubular Filatov, în care a fost introdus un grefon osos (24).

**Blount,** W. P. **Boala** ~, vezi Epifizită.

**Blumberg. Semnul** ~, semn clinic prezent în sindroamele acute abdominale, constînd din provocarea unei dureri vii la nivelul zonei inflamate, prin decompresiunea bruscă a abdomenului; semnul se caută în special în apendicită (11).

**B. N. A.** Abreviere de la *Basel Nomina Anatomica,* terminologie anatomică acceptată la Basel, Elveția, în 1895 (1).

**Boală** (sl. veche *bolt* = boală). Deviere de la starea de sănătate datorită unor modificări ale mediului intern sau acțiunii unor agenți din mediul extern (2). ~ **abortivă,** boală care începe cu simptomele sale caracteristice, mai mult sau mai puțin grave, dar care își întrerupe brusc evoluția, vindecarea survenind într-un timp mult mai scurt decît cel obișnuit (8). ~ **actinică,** boală provocată de iradiații, caracterizată prin leziuni predominante la nivelul organelor hematopoietice (2). ~ **de acumulare,** Tezaurismoză. **Boli de adaptare.** În concepția lui Selye, bolile care rezultă din permanentizarea, deficiența sau alterarea reacțiilor cuprinse în sindromul general de adaptare; ar cuprinde unele forme de disfuncții glandulare, de hipertensiune, de nefroscleroză, unele varietăți de arterioscleroză etc. (7). ~ **de altitudine,** ansamblu de tulburări provocate de scăderea mare a presiunii atmosferice și a tensiunii parțiale a oxigenului la înălțimi mari (apărînd mai evident peste 4 000—5 000 m altitudine). Constă din oboseală, somnolență, dureri articulare, vărsături, palpitații, uneori hemoragii otice, nazale, pulmonare (23). ~ **ambulatorie,** în sens generic se referă la o formă clinică de îmbolnăvire cu simptomatologie redusă și suportabilă, care nu obligă pe bolnav la repaus în pat, permițîndu-i continuarea activității; uneori poate să-și modifice brusc evoluția, transformîndu-se în formă clinică

manifestă sau severă, după cum deseori poate fi urmată de complicaţii care atrag atenţia şi permit un diagnostic retrospectiv (8). ~ **amniotică.** (Ombrédanne), nume generic dat diformităţilor congenitale care ar fi datorite îmbolnăvirii amniosului (24). ~ **aortică,** asocierea stenozei cu insuficienţa valvulelor semilunare aortice (10). ~ **aparentă,** boală cu simptomatologie clinică evidentă (8). ~ **armenească,** Boala periodică. ~ **ataxoadinamică,** formă clinică severă de boală, întîlnită în febra tifoidă, rujeolă etc., caracterizată prin deprimare psihosenzorială (astenie, stupoare) şi a mişcărilor voluntare (adinamie, prostraţie) (8). ~ **aviatorilor,** ansamblu de tulburări provocate la aviatori de variaţiile bruşte ale presiunii atmosferice (decompresiune la altitudine şi compresiune la coborîre rapidă), precum şi de acceleraţie şi deacceleraţie, trepidaţii, frig. Se manifestă prin : formare de aeroembolii (la altitudine de peste 8 000 m), hipoxie şi hipercapnie, meteorism, palpitaţii, tahicardie, creşterea tensiunii sistolice, tulburări respiratorii, de comportament şi senzoriale (9). ~ **din Basel,** Keratoză foliculară epidemică. ~ **bonturilor,** termen generic cuprinzînd totalitatea manifestărilor patologice ale unui bont de amputaţie (de ex. eczeme, ulceraţii, bătături, nevroame, formaţii osteofitice etc.) (24). ~ **din Borna,** sin. : *Encefalomielita enzootică ecvină cu mers lent,* inframicrobioză gravă cu sfîrşit letal, produsă de un virus neurotrop la ecvine şi bovine şi caracterizată prin fenomene encefalomielitice progresive. S-au descris şi foarte rare cazuri la om (22). ~ **din Bornholm,** sin. : *Mialgie epidemică, Miozită epidemică, Pleurodinie epidemică,* boală infecţioasă şi transmisibilă determinată de virusurile *Coxsackie* din grupul B, cu apariţie cel mai adesea epidemică, descrisă iniţial în insula daneză Bornholm; este caracterizată prin stare febrilă, cefalee, mialgii foarte intense, localizate mai ales la baza toracelui, simulînd o afecţiune pulmonară. Boala evoluează de obicei benign, rareori apărînd recăderi sau diverse complicaţii viscerale şi nervoase (orhită, meningită, pleurită uscată) (8). ~ **bronzată hematurică** (Laroyenne-Charrin), sin. : *Cianoza icterică apiretică cu hemoglobinurie, Icterul bronzat hematuric,* hepatită produsă de germeni piogeni, întîlnită în perioada neonatală, caracterizată prin stare generală grav alterată, icter intens cu cianoză şi aspect bronzat, hematurie, hemoglobinurie, hemoragii cutanate, convulsii (33). ~ **cazangiilor,** surditate datorită traumatismului sonor profesional, descrisă iniţial la cazangii şi căldărari, dar recunoscută în prezent şi la alte categorii de muncitori expuşi la zgomot (9). ~ **celiacă,** Celiachie. ~ **chesonierilor,** sin. : *Boala de decompresiune bruscă,* ansamblu de manifestări patologice cu caracter acut (paraplegie, sindrom Ménière, dureri musculoarticulare etc.) sau cronic (modificări osteoarticulare, miocardice etc.), întîlnit uneori la muncitorii care lucrează la o presiune ridicată în dispozitive tehnice speciale (chesonieri, scafandri), cu ocazia decompresiunilor bruşte. Ea se datoreşte în principal formării de embolii gazoase prin eliberarea rapidă, sub formă de bule, a gazelor dizolvate în sînge ($N_2$,$O_2$,$CO_2$) în timpul compresiunii (9). ~ **chistică epitelială a mucoasei excretourinare,** boală caracterizată prin dezvoltarea de chisturi epiteliale multiple pe mucoasa bazinetului, ureterului şi vezicii urinare (11). ~ **chistică a piramidelor renale,** variantă particulară a bolii renale polichistice; rinichii sînt străbătuţi de mici cavităţi pornind din vîrful piramidelor în formă de buchet de flori (11). ~ **chistică a sinului,** Boala Reclus, vezi Reclus. ~ **Christmas,** vezi Hemofilie. ~ **ciclică,** boală infecţioasă a cărei evoluţie este caracterizată prin succesiunea obligatorie a următoarelor perioade : incubaţie, invazie, perioadă de stare, convalescenţă şi care are tendinţă marcată la vindecare (spontană), urmată de imunitate (8). ~ **a cincea,** Eritem infecţios acut. ~ **citomegalică,** Boala incluziilor citomegalice. ~ **câinelui,** denumire dată febrei papataci de către Pick, care a descris-o primul ca o entitate nosologică aparte (8). ~ **câinilor tineri,** Boala Carré, vezi Carré. ~ **colului vezical,** sindrom caracterizat prin formarea la nivelul colului vezical al unui burelet sau a unei bare care poate fi considerată ca o hipertrofie a musculaturii netede (în afara adenomului de prostată sau a unei afecţiuni a sistemului nervos central) (11). ~ **constituţională,** boală în care există o importantă componentă a terenului determinată de factori de mediu sau ereditari (2). ~ **contagioasă,** sin. : *Boală infectocontagioasă, Boală transmisibilă,* boală infecţioasă caracterizată prin posibilitatea de a se transmite cu uşurinţă de la o fiinţă la alta (8). ~ **culegătorilor de zdrenţe,** Cărbune pulmonar. ~ **de decompresiune bruscă,** Boala chesonierilor. ~ **docherilor de cereale,** pneumoconioză provocată de inhalarea prelungită a prafului mixt (organic şi mineral) generat prin manipularea unor mari cantităţi de cereale în spaţii închise (9). ~ **endemică,** boală transmisibilă care persistă în anumite teritorii şi comunităţi cu un nivel de morbiditate scăzut, dar permanent (8). ~ **epidemică,** boală care apare în epidemii, interesînd multe persoane pentru o perioadă de timp limitată (8). ~ **ereditară,** afecţiune provocată de transmiterea factorilor etiopatogenici de la ascendenţi (2). ~ **eruptivă,** boală însoţită de erupţie; în mod obişnuit, denumirea se referă la acele boli infecţioase şi

transmisibile, cu evoluţie ciclică, în cursul cărora apare o erupţie eritematoasă, mai mult sau mai puţin caracteristică (scarlatină, rujeolă, rubeolă şi altele) (8). ~ **exotică,** boală importată dintr-o regiune geografică îndepărtată în altă regiune, în care acea îmbolnăvire este neobişnuită (8). ~ **cu extindere în masă,** afecţiune de cele mai multe ori contagioasă, care interesează grupe mari de populaţie (2). ~ **fermierilor,** sin.: *Toxomicoză,* afecţiune generată de produsele toxice de degradare a ciupercilor; apare în cursul treieratului orzului sau ovăzului mănat; se manifestă prin ascensiune termică mare, tuse, cefalee şi focare bronhopneumonice bazale (34). ~ **fibromusculară a arterelor renale,** boală probabil congenitală, determinată de hiperplazia fibroasă sau fibromusculară pluristenozantă, unilaterală (de obicei) sau bilaterală, a arterei renale şi caracterizată, clinic, prin hipertensiune arterială de regulă severă şi prin modificări arteriografice patognomonice (25). ~ **föhnului,** vezi Föhn. ~ **frustă,** boală infecţioasă şi transmisibilă care prezintă simptome foarte atenuate, ceea ce face dificil diagnosticul. Are deosebită importanţă epidemiologică, reprezentînd o sursă de infecţie greu de descoperit (8). ~ **funcţională,** afecţiune în care simptomele nu apar o perioadă de timp legate de leziuni organice, ci reflectă tulburări funcţionale ale sistemelor anatomofiziologice (2). ~ **generală,** afecţiune care interesează majoritatea sistemelor anatomofiziologice ale organismului (2). ~ **generalizată,** afecţiune care evoluează o perioadă de timp localizată la un anumit sistem anatomofiziologic şi care ulterior se extinde la majoritatea sistemelor (2). ~ **ghearelor de pisică,** Limforeticuloza benignă de inoculare. ~ **guşogenă,** Distrofia endemică tireopată. ~ **din Haff,** manifestare toxică, paroxistică, însoţită de mioglobinurie, observată la locuitorii din împrejurimile oraşului Kaliningrad. Apare ca o consecinţă a unei intoxicaţii cu reziduuri răşinoase toxice, evacuate în apele din această regiune şi care se găsesc în carnea peştilor consumaţi de localnici (19). ~ **Haguer,** boală osoasă obscură de tipul acromegaliei, descrisă de Pierre Marie la doi fraţi cu numele Haguer (24). ~ **Hartnup,** denumire acordată (după numele familiei la care a fost descrisă) unei tulburări metabolice ereditare complexe, constînd din hiperaminoacidurie generalizată, datorită reabsorbţiei tubulare deficitare a aminoacizilor, şi din eliminarea urinară excesivă de indican, acid indolacetic şi indolacetilglutamină, datorită absorbţiei intestinale deficitare a triptofanului, urmată de degradarea lui intestinală şi de trecerea în sînge a unor cantităţi crescute de compuşi indolici. Boala este caracterizată prin ataxie cerebeloasă tranzitorie, produsă de intoxicaţia indolică şi prin manifestări cutanate pelagroide, în urma carenţei de nicotinamidă consecutivă celei de triptofan (25). ~ **hemolitică a nou-născutului,** Eritroblastoza fetală. ~ **herpetică a nou-născutului,** infecţie a nou-născutului cu evoluţie clinică foarte gravă, provocată de virusul herpetic şi manifestată prin febră, erupţie veziculoasă, hemoragică sau eritematoscuamoasă, icter precoce şi intens, tulburări respiratorii, convulsii, tendinţă la sincopă (8). ~ **idiopatică,** afecţiune cu etiologie şi patogenie necunoscută (2). ~ **inaparentă,** sin.: *Boală infraclinică, Boală subclinică.* 1. Boală care evoluează fără o simptomatologie decelabilă clinic sau la limita perceperii clinice. Diagnosticul se stabileşte prin metode de laborator (evidenţierea agentului patogen sau a răspunsului imunobiologic al organismului), similare celor folosite pentru decelarea formei obişnuite a bolii. Termenul este de obicei utilizat pentru bolile infecţioase şi transmisibile (8). 2. Faza premergătoare instalării simptomatologiei decelabile a unei afecţiuni (2). ~ **incluziilor citomegalice,** sin.: *Boala citomegalică, Boala virală a glandelor salivare, Citomegalia infantum,* boală de etiologie virală, caracterizată prin prezenţa unor incluzii citoplasmatice bazofile şi a unor incluzii nucleare acidofile (cu aspect de „ochi de pasăre") în celulele epiteliale gigante ale glandelor salivare, rinichiului, pancreasului, tiroidei, alveolelor pulmonare şi căilor biliare mici. Îmbracă fie o formă latentă, localizată la glandele salivare, fie o formă generalizată, adeseori mortală, întîlnită la nou-născut, şi care se manifestă prin icter precoce, hepatosplenomegalie, hemoragii tegumentare şi viscerale (8). ~ **infectocontagioasă,** Boala contagioasă. ~ **infecţioasă,** boală cauzată de microorganisme patogene (8). ~ **infraclinică,** Boală inaparentă. ~ **de iradiaţie,** afecţiune care apare după expunerea organismului (mai ales a porţiunii superioare a abdomenului) la acţiunea radiaţiilor ionizante. Se manifestă prin: anorexie, greaţă, vărsături, diaree, simptome datorite unor leziuni ale epiteliului digestiv şi ale celulelor hepatice (19). ~ **de Islanda,** Encefalita mialgică benignă. ~ **de Katayama,** Schistosomiază arteriovenoasă. ~ **de Meleda,** vezi Keratodermia palmoplantară simetrică familială. ~ **mitrală,** asociere simultană sau succesivă a leziunilor de stenoză şi insuficienţă mitrală, aproape totdeauna de natură reumatismală (10). ~ **moleculară,** denumire pentru o serie de anomalii clinice şi biologice, caracteristice pentru anumite boli, produse prin modificări de structură la nivel molecular care, la rîndul lor, pot da naştere la tulburări ale structurii unor pro-

teine cu funcții vitale (19). ~ **mușcăturii de șobolan,** Sodoku. ~ **neoformantă a colului vezical,** sin.: *Uretrită vegetantă, Uretrocervicotrigonită,* mici polipi, chisturi sau bule de edem, care apar la nivelul colului vezical la femeie, întreținînd polakiurie și durere la micțiune (11). ~ **Newcastle,** sin.: *Pesta aviară asiatică, Pesta aviară atipică, Pneumoencefalita aviară, Pseudopesta aviară,* viroză specifică galinaceelor, transmisibilă și la om, la care evoluează cu determinări conjunctivale, pulmonare sau nervoase (22). ~ **oaselor de marmură,** Boala Albers-Schönberg, vezi Albers-Schönberg. ~ **oaselor pătate,** Osteopoikilie. ~ **oligosimptomatică,** formă de boală care, în raport cu forma comună se manifestă printr-un număr redus de simptome (8). ~ **din Olimp,** Febra Q. ~ **organică,** afecțiune caracterizată prin manifestări legate evident de o leziune organică (2). ~ **osteogenică,** sin.: *Boala Bessel-Hagen,* boală caracterizată prin producerea — uneori excesivă — a unor exostoze și hiperostoze (4). ~ **papagalilor,** Psittacoză. ~ **parazitară,** denumire generică pentru orice boală produsă de microorganisme patogene parazitare de origine vegetală (ciuperci) sau animală (protozoare, viermi, insecte) (8). ~ **parchetarilor,** vezi Bursită. ~ **a patra,** Boala Filatov-Dukes, vezi Filatov-Dukes. ~ **a patra veneriană,** Limfogranulomatoza inghinală subacută. ~ **periodică,** sin.: *Boala armenească, Epanalepsie,* afecțiune de etiologie încă necunoscută, cu evoluție în general benignă, apărînd cu predilecție în zona mediteraneană mai frecvent la armeni, avînd drept caracteristică clinică apariția unor crize periodice, variabile ca număr și durată, manifestate prin febră psudomalarică, dureri abdominale, artralgii și astenie consecutivă; în afara crizelor, bolnavul păstrează un aspect normal (8). ~ **pestilențială,** termen folosit pentru a desemna o boală infecțioasă și transmisibilă, apărînd în epidemii rapid extensive, interesînd un număr mare de persoane, cu o evoluție în general deosebit de severă și mortalitate ridicată (8). ~ **polichistică renală,** sin.: *Rinichi polichistic,* malformație congenitală eredofamilială, relativ frecventă, caracterizată prin prezența în parenchimul renal (aproape totdeauna bilateral) a numeroase formații chistice, care pot conține urină, sînge sau puroi, care pot determina creșteri, uneori enorme, deseori inegale, ale volumului rinichilor și boselarea lor și care, prin atrofia compresivă sau inflamatorie progresivă a parenchimului restant, duc totdeauna la uremie și la moarte. În tipul infantil, în care chisturile corespund unor nefroni ectaziați nefuncționali, aceasta survine în primii ani de viață. În tipul adult, în care nefronii chistici participă la formarea urinii, supraviețuirea durează în medie 40—50 ani, evoluția bolii marcînd, în general, 3 etape: o perioadă de latență clinică (cu o durată de zeci de ani), o perioadă de stare (cu dureri lombare, hematurie și proteinurie, hipertensiune arterială, insuficiență renală), o perioadă terminală (uremie) (25). ~ **porcarilor,** Leptospiroză pomona. ~ **preluxantă,** nume dat de unii autori luxației congenitale a șoldului, pe considerentul că luxația propriu-zisă are loc de-abia o dată cu primele tentative de mers, ceea ce ar dovedi că există de la naștere o displazie a regiunii (24). ~ **profesională,** îmbolnăvire prin acțiunea unor factori nocivi de natură chimică, fizică sau biologică, caracteristici pentru exercitarea anumitor profesiuni sau prin suprasolicitarea diverselor aparate și sisteme (9). ~ **fără puls,** Boala Takayashu, vezi Takayashu. ~ **radiatoarelor electrice,** vezi Livedo. ~ **roșie,** intoxicație acută benignă cu cianamidă calcică, cel mai adesea declanșată de ingerarea de băuturi alcoolice (9). ~ **roză,** Acrodinie infantilă. ~ **scleroticelor albastre,** Boala Lobstein, vezi Lobstein. ~ **serului,** complexul simptomatologic care apare după introducerea în organism a unui ser heterolog, datorită sensibilității țesuturilor față de proteinele străine introduse prin ser. Se manifestă clinic, după o incubație de aproximativ 6—10 zile, prin eritem și prurit la locul injecției, febră, adenopatie regională și poliadenopatii la distanță, artralgii, uneori erupții urticariene, eozinofilie sanguină și tulburări gastrointestinale, respiratorii și nervoase variabile (8). ~ **sezonieră,** boală infecțioasă și transmisibilă, care apare cu predilecție în anumite anotimpuri, condiționată de anumiți factori climatici care pot acționa fie asupra agentului patogen, fie asupra organismului receptiv sau asupra factorilor de transmitere a infecției (8). ~ **silozarilor,** boală profesională observată la muncitorii care lucrează la însilozarea cerealelor. Este o bronșiolită fibrinoasă, în a cărei geneză este posibil să aibă rol bioxidul de azot eliberat de cerealele fermentate. Aspectul clinic este acela al unei insuficiențe pulmonare, uneori cu semne de edem pulmonar. Radiologic apar opacități micronodulare asemănătoare miliariei (34). ~ **simulată,** condiție în care o persoană acuză simptome patologice subiective inexistente, în scopul obținerii unui avantaj; uneori își creează în mod fals simptome patologice obiective (echimoze, icter prin substanțe colorate etc.) (23). ~ **de sistem,** boală care afectează un întreg sistem organic. Denumire încă folosită pentru hemopatiile maligne (32). ~ **somnului,** boală infecțioasă și transmisibilă, gravă, a regiunilor calde, determinată de paraziții *Tripanosoma*

*gambiense* sau *Tripanosoma rhodiense*, care se transmit prin înțepătura insectei *Glossina palpalis*. Se caracterizează clinic printr-o perioadă inițială de febră neregulată și adenopatii, urmată de manifestări din partea sistemului nervos central, cu apariția de semne nervoase și psihice, care duc, în faza finală, la o stare de somn irezistibilă (8). ~ **somnului africană**, Tripanosomiază africană. ~ **somnului americană**, Tripanosomiază americană. ~ **spasmogenă poliarterială**, denumire generică în care unii **autori includ într-o patogenie unitară (factori** vasomotori esențiali și leziuni vasculare asociate) spasme ale arterelor: coronare, cerebrale, retiniene, ale extremităților etc. (10). ~ **specifică**, afecțiune cu cauză cunoscută, cu leziuni și evoluție determinate de relația organismului cu aceasta (2). ~ **sporadică**, boală infecțioasă și transmisibilă, care apare la intervale neregulate de timp, nu este persistentă într-un teritoriu sau comunitate și interesează numai un individ (8). ~ **subacută**, boală cu simptome mai puțin active decît cea acută, dar cu o evoluție mai scurtă și manifestări mai active decît ale unei boli cronice (32). ~ **subclinică**, Boală inaparentă. **Boli prin suprasolicitare.** Afecțiuni datorite unui exces de efort impus unor aparate și sisteme din organism (aparat locomotor, vizual, sistem nervos etc.) în cursul procesului de muncă, care depășește capacitatea lor funcțională normală (9). ~ **a șasea**, Exantem subit postfebril. ~ **din Teschen**, sin.: *Encefalomielita enzootică porcină*, neuroviroză endemoepidemică a porcilor caracterizată prin paralizii flasce care evocă poliomielita; este întîlnită în special în Europa centrală (22). ~ **ticurilor**, Boala Gilles de la Tourette, vezi Gilles de la Tourette. ~ **transmisibilă**, Boală contagioasă. ~ **traumatică**, (Rădulescu Al.), totalitatea manifestărilor patologice și subpatologice create în organism de traumatism (24). ~ **țesătorilor**, bronșită spastică întîlnită la țesătorii de bumbac, atribuită alergenilor microbieni și fungici (9). ~ **ulceroasă**, afecțiune a tractului digestiv superior (esofag, stomac, duoden, jejun), determinată de alterări ale dinamicii nervoase corticosubcorticale și modificări ale reactivității tubului digestiv, caracterizată prin tulburări generale de tip nevrotic și simptome digestive cu ritmicitate alimentară și evoluție periodică sezonieră. Ulcerul, semnul major al bolii este consecința scăderii rezistenței mucoasei digestive și acțiunii peptice a sucului gastric hiperacid; el este localizat mai frecvent pe bulbul duodenal, iar în cadrul localizărilor gastrice, pe mica curbură a stomacului. Se întîlnește mai des la bărbați și prezintă un caracter eredofamilial aparent în 25% din cazuri (16). ~ **cu urină ca siropul de arțar**, afecțiune metabolică foarte rară, caracterizată prin simptome cerebrale și prin eliminare de urini cu miros asemănător siropului de arțar și datorită, probabil, unei tulburări înnăscute de metabolism, respectiv blocării decarboxilării oxidative a cetoacizilor rezultați din dezaminarea valinei, a leucinei și a izoleucinei care, ca urmare, se acumulează în plasmă și se elimină în exces prin urină (25). ~ **varicoasă**, afecțiune caracterizată prin prezența unor varice primitive, dobîndite, superficiale sau (și) profunde, de obicei la nivelul membrelor inferioare, avînd la bază deficiențe parietale sau valvulare, tulburări hemodinamice și **jena** hidrostatică datorită ortostatismului prelungit, factori care duc cu timpul la instalarea unei insuficiențe venoase cronice (10). ~ **vasospastică traumatică**, angionevroză profesională apărînd în cadrul nevritelor vegetative (simpatice) la muncitorii care lucrează cu ciocanul pneumatic sau la frînghieri, ori în cadrul nevrozelor de coordonare la pianiști, telegrafiști, scriitori, dactilografe; se manifestă prin crize de sindrom Raynaud și tulburări trofice ale oselor și părților moi (10). ~ **de vibrații**, boală provocată de acțiunea vibrațiilor de o anumită frecvență, cu manifestări locale (angiospasme, modificări trofice ale părților moi etc.), la distanță (artroze ale membrului superior) sau generale (neurologice, labirintice și auditive) (9). ~ **virală a glandelor salivare**, Boala incluziilor citomegalice. ~ X **australiană**, Encefalita australiană.

*Vezi și*: Abrami, Abrami-Widal, Abt-Leterer-Siwe, Addison, Akureyri, Albers-Schönberg, Allan-Cusworth-Dent, Alzheimer, Anders, Andrews, Armstrong, Aubry-Ombrédanne, Aujeszky, Bastrup, Bäfverstedt, Bährengsprung, Bajarti-Taddei, Baker-Rosenbach, Ballingall, Bang, Bannister, Banti, Barraquer-Simons, Basedow, Bateman, Batten-Mayou, Bayle, Bechterew, Bechterew-P. Marie-Strümpell, Behçet, Beigel, Berdal-Bataille, Bernhardt, Besnier-Boeck-Schaumann, Bessel-Hagen, Biett, Binswanger, Blount, Bogaert, Bostock, Bouillaud, Bournewille-Pringle, Bowen, Breisky, Bright, Brill, Brill-Symmers, Brill-Zinsser, Brissaud-Marie, Brocq, Brodie, Bruce, Buchman, Buhl, Bürger, Bürger-Grütz, Burns, Bury, Busse-Buschke, Caffey-Silverman, Caffey-Smith, Calvé, Camp-Ochsner, Capdepont, Carré, Carrion, Chagas, Charcot-Marie-Toth, Charcot-Vulpian, Chardon, Chassaignac, Chauffard-Still, Civatte, Concato, Corbus, Corrigan, Corvisart, Crigler-Najjar, Crocker, Crohn, Crouzon, Cruveilhier-Baumgarten, Cushing, Daniels, Danielssen, Darier, Darling, David, Dawson, Degos, Dénucé, Dercum, Derrick-Burnett,

Deutschländer, Devic, Diaz, Dietrich, Di Guglielmo, Down, Dressler, Dühring-Brocq, Duplay, Dupuytren, Durand-Nicolas-Favre, Duroziez, Eales, Ebstein, Economo, Engel-Recklinghausen, Engelmann, Erb-Goldflam, Eulenburg, Faber, Fahr, Fauchard, Fenwick, Filatov-Dukes, Flajani, Fordyce, Förster, Fothergill, Fox-Fordyce, Francis, Freiberg, Friedreich, Fromme, Gaisböck, Galland, Gamstorp, Garré, Gasser, Gaucher, Gayet-Wernicke, Gee-Hertner-Heubner, Gélineau, Gerhardt, Gerlier, Gierke, Gilchrist, Gilles de la Tourette, Glanzmann, Glanzmann-Naegeli, Goldscheider, Goldstein, Gougerot-Hailey-Hailey, Grancher, Graves, Griesinger-Kussmaul, Gruby, Gull, Gunther, Haas, Haglund, Hailey-Hailey, Hallerwerden-Spatz, Hamman, Hand-Schüller-Cristian, Hansen, Harada, Hashimoto, Haxthausen, Hayem-Widal, Heerfordt, Heilmayer-Schöner, Heine-Medin, Heubner, Hippel-Lindau, Hirschprung, Hodgkin, Hodgkin-Paltauf-Sternberg, Hodgson, Hoffa, Hoffmann, Hoffmann-Habermann, Horton, Hovarka-Ehlers, Hutchinson, Iselin, Jaccoud-Osler, Jaffé-Lichtenstein, Jakob-Creutzfeld, Jungling, Kahler, Kaposi, Kaposi-Juliusberg, Kienböck, Köbner, Köhler, König, Korsakov, Krabbe, Kraepelin, Kümmell-Verneuil, Kundrat, Kussmaul-Maier, Kyrle, Lain, Langton-Down, Lannelongue-Ostgood-Schlatter, Larsen-Johansson, Laub, Ledderhose, Legg-Perthes-Calvé, Leiner-Moussous, Leriche, Letterer-Siwe, Leyden, Lichtheim, Little, Lobstein, Löwen, Lutz-Splendore-Almeida, Manasse, Marchiafava-Bignami, Marchiafava-Micheli, Marfan, Marie, Marie-Sainton, Mauclaire, Ménétrier, Mikulicz-Radecki, Milkman-Looser, Mills, Minor, Mitchell, Moebius, Möller-Barlow, Monckeberg, Mondor, Monge, Morquio, Morton, Morvan, Münchmeyer, Nettleship, Nicolas-Favre, Niemann-Pick, Oguchi, Ohara, Ollier, Ollivier, Ombrédanne, Opitz, Oppenheim, Ostgood-Schlatter, Owren, Paas, Paget, Panner, Parkinson, Parrot, Pasini-Pierini, Paxton, Pelizaeus-Merzbacher, Pellegrini-Stieda, Perrin-Ferraton, Perthes-Jüngling, Peyronie, Pfeiffer, Pick, Pick-Herxheimer, Pierson, Polacco, Pompe, Porak-Durante, Poulet, Purtscher, Quinquaud, Rathbun, Recklinghausen, Reclus, Refsum, Rendu-Osler, Revol, Riedel, Riga, Ritter von Rittersheim, Rivalta, Roger, Romberg, Roussy-Lévy, Rust, Rustitki-Kahler, Sabouraud, Schamberg, Schanz, Scheuermann, Schilder, Schneider, Schridde, Schüller, Schulten, Secrétan, Seitelberg, Selter-Swift-Feer, Sergheev-Tareev, Sever, Shaver, Siegal-Cattan-Mamou, Simmonds, Smith, Sprengel, Steinert, Strümpell-Leichtenstern, Strümpell-Lorrain, Sturge-Weber-Krabbe, Sulzberger-Garbe, Sutton, Takayasu, Talma, Tangier, Tanhauser-Magendantz, Thomale, Thomsen, Thost-Unna Traum, Unnverricht, Lundborg, Urbach-Weithe, Valentin, Vallée, Van Neck-Ovelberg, Vaquez-Osler, Virchov, Vrolih, Wagner, Weber-Christian, Weil, Berdnig-Hoffman, Werlhof, Westphal, Westphal-Strümpell, Whitmore, Widal-Abrami, Willebrand-Jürgens, Wilson, Woakes, Woillez, Wolman, Yves-Bureau, Zeck, Ziehen-Oppenheim.

**Boari, Achille. Operaţia ~**, procedeu de ureterocistoneostomie cu lambou tubular vezical pediculat, extremitatea inferioară a ureterului fiind invaginată (11).

**Boas-Ewald** (Boas, Ismar, 1858—1938; Ewald, Anton, 1845—1915). **Prînzul ~**, prînz de probă, constituit din ceai şi pîine prăjită, folosit uneori în explorarea funcţiei secretorii a stomacului (16).

**Bobath. Metoda ~**, metodă de reeducare neuromotorie în sechelele encefalopatice bazată pe posibilităţile de a influenţa motilitatea prin reflexele necondiţionate de postură (24).

**Bobrov, V. F. Cura operatorie ~**, procedeu de cură a chistului hidatic hepatic prin chistotomie, cu extragerea membranei proligere şi închiderea abdomenului fără drenaj (11). **Operaţia ~**, operaţie osteoplastică pentru *spina bifida occulta* (24). **Procedeul ~**, cura herniei inghinale cu întărirea peretelui anterior al canalului inghinal prin suturarea muşchilor oblic intern şi transvers la arcada femurală (11).

**Boehdaleck**, Vincenz Alexander, 1801—1883. **Conductul ~**, canal rezidual embrionar care porneşte de la glanda tiroidă spre baza limbii; uneori persistă şi la vîrsta adultă, putîndu-se dezvolta de-a lungul său, din ţesutul tiroidian aberant, tumori chistice sau tumori glandulare (guşi aberante) (38). **Ganglionul ~**, dilataţie gangliformă (pseudoganglion) la joncţiunea anterioară şi mediană a plexului nervos dental superior (1). **Hernia ~**, hernie diafragmatică produsă prin vestigiul orificiului Bochdaleck, cel mai adesea de partea stîngă (11). **Orificiile ~**, două despicături ale diafragmului, situate între porţiunea dorsală sau lombară (stîlpul lateral) şi porţiunea costală; fiecare poate fi sediul herniei diafragmatice (1). **Triunghiul ~**, sin.: *Triunghi lombocostal, Triunghi vertebrocostal*, zonă triunghiulară de slabă rezistenţă, situată în jumătatea stîngă a diafragmului, mărginită medial de marginea laterală a părţii lombare a diafragmului, lateral de marginea posterioară a părţii costale şi posterior de ligamentul arcuat lateral. La embrion este ocupat de canalul pleuroperitoneal stîng (1).

**Bockhart, Max. Impetigo ~**, Impetigo folicular.

**Bodansky,** Aaron, 1896—1941. **Unitatea ~,** cantitate de fosfatază necesară să elibereze 1 mg fosfor prin incubația β-glicerofosfatului de sodiu timp de o oră (15).

**Bodine. Aparatul ~,** instrument dentar, folosit pentru măsurarea dimensiunii verticale; este format dintr-o lamă gradată, îndoită în unghi la un capăt, pe care culisează o glisieră inelară prevăzută pe o față cu un șurub de fixare, iar pe fața opusă cu o prelungire în formă de lamă scurtă perpendiculară pe glisieră. Lama scurtă se fixează sub bărbie, pe linia mediană a feței, iar terminația capătului îndoit pe sub nazionul bolnavului (39).

**Bodo.** Gen de protozoar nepatogen cu 2 flageli din familia *Bodonidae,* clasa *Flagellata.* Unele specii (*B. caudatus, B. urinaria*) sînt întîlnite în materiile fecale sau în urină la om (31).

**Boeck,** Caesar, 1845—1917. **Lupoid ~,** vezi Besnier-Boeck-Schaumann. **Sareoid ~,** Boala Besnier-Boeck-Schaumann, vezi Besnier-Boeck-Schaumann.

**Boeminghaus,** H. **Incizia ~,** cale de acces asupra ureterului pelvian printr-o incizie pararectală cudată a peretelui abdominal (11). **Operația ~,** procedeu de ureteroplastie cu lambou vezical tubular, în care se intubează extremitatea distală a ureterului, tăiată în bizou și fixată la o zonă depolisată de mucoasă a lamboului vezical (11).

**Boerema,** Y. **Procedeul ~,** procedeu de corecție a malpoziției cardiotuberozitare în hernia diafgramatică axială prin fixarea micii curburi gastrice la fața profundă a tecii mușchiului drept al abdomenului (11).

**Boero. Procedeul ~,** procedeu de provocare a avortului între luna a IV-a și a VI-a de sarcină, folosind injectarea intraamniotică de formol prin puncție transabdominală (18).

**Bogaert,** Ludo van. **Boala ~,** sin.: *Atrofie palidală progresivă, Atrofie palidosubtalamică progresivă,* boală degenerativă datorită atrofiei globului palid și a corpului Luys, caracterizată printr-o rigiditate progresivă a membrelor, însoțită de mișcări involuntare (27).

**Bogdanov,** F. R. **Operația ~.** 1. Reconstrucția osteoplastică a extremității superioare a humerusului, cu ajutorul unui grefon tibial (24). 2. Reconstrucția osteoplastică a extremității superioare a femurului, cu ajutorul osului calcaneu (24). 3. Scurtarea oaselor antebrațului în paraliziile spastice ale membrului superior (24). 4. Osteotomia segmentară pe tijă metalică centromedulară, în osteogeneza imperfectă (24).

**Bogoliubov. Procedeul ~,** procedeu de cură operatorie a ulcerului duodenal prin gastroenterostomie și excluzia pilorului (11).

**Bogomoleț,** Alexandr Alexandrovici, 1881—1946. **Serul ~,** sin.: *Ser antireticular-citotoxic, Ser antireticuloendotelial,* ser obținut prin injectarea la cal sau asin a unor extracte de splină și măduvă osoasă bogate în elemente reticuloendoteliale provenite de la altă specie. Ineficient în cancer, pentru care a fost preparat inițial, rămîne un activator al țesutului conjunctiv și al sistemului reticuloendotelial (32).

**Bogoraz,** N. N. **Operația ~.** 1. Extirparea tumorilor de extremitate osoasă în articulația genunchiului, pe cale posterioară, prin rezecție largă, pînă în țesut sănătos (24). 2. Osteotomie segmentară în care alungirea diafizei se face prin oblicizarea fragmentelor (24). 3. Rezecție amplă de cot, asociată cu o fixare a extremităților osoase printr-o buclă de sîrmă, pentru a preveni articulația balantă (24).

**Bogros,** Annet Jean, 1786—1823. **Spațiul ~,** spațiu virtual retroinghinal, între peritoneul parietal și *fascia transversalis,* situat în peretele abdominal antero-inferior (1).

**Boguș. Procedeul ~,** procedeu de producere a stazei venoase într-un lob pulmonar, prin ligatura venei lobare respective (11).

**Böhlau. Indicele ~,** probă funcțională cardiovasculară constînd din executarea unui efort de 5 minute (urcatul unei scări) și stabilirea raportului dintre plusconsumul de oxigen în efort și în perioada de refacere (coeficientul de refacere). În mod normal, indicele este de 3—3,5, iar la sportivi de 5—5,5 (10).

**Böhler,** Jörg. **Operația ~,** artrodeză intra- și extraarticulară de umăr, cu grefoane osoase ridicate din extremitatea superioară a humerusului și fixate cu fire de sîrmă (24).

**Böhler,** Lorenz. **Aparatul ~,** aparat confecționat din sîrmă, pentru imobilizarea fracturilor de falangă la degetele mîinii (24). **Atela ~,** atelă de abducție formată din trei piese de lemn, una toracică, alta brahială și o alta antebrahială, care se leagă de torace cu ajutorul unei chingi (24). **Cadrul ~,** dispozitiv care se așază deasupra patului în sens longitudinal și permite instalarea extensiunilor continue sau a suspendării unor segmente de membre cu ajutorul unor scripeți (24). **Incizia ~,** a) incizie anterolaterală a genunchiului, curbă și oblică, folosită în meniscectomii; b) incizie longitudinală deltopectorală prelungită subclavicular, folosită în abordarea articulației scapulohumerale (24). **Legea lui ~,** scopul tratamentului fracturilor este de a se obține o scurtare de 1—10 mm și nu o alungire, deoarece în focarul de fractură se produc la nivelul capetelor osoase procese de resorbție (24). **Procedeul ~,** a) manevră de reducere a luxației traumatice de șold; b) manevră de reducere a fracturii de extremitate inferioară de radius (cotul la unghi drept în contratracțiune, extensiune pe degete și police);

c) manevră de reducere ortopedică a luxației de cot (24). **Semnul ~**, semn întîlnit în rupturile cornului anterior al meniscurilor; bolnavul acuză durere la forțarea în var sau valg a genunchiului extins (24). **Unghiul ~**, unghiul format pe radiografia de profil a retropiciorului de interlinia astragalocalcaneană cu planul superior al marei tuberozități calcaneene posterioare; în mod normal este un unghi obtuz deschis inferior, cu variații de 25—40° (24).

**Bol** (gr. *bolos* = bulgăre). 1. Masă de alimente, care poate fi înghițită dintr-o dată (32). 2. Masă sferică, cu compoziție medicamentoasă, care a fost rulată într-o pulbere inertă, urmînd a fi administrată dintr-o dată (32) **~ alimentar**, produsul de masticație a alimentelor (15). **~ de gips**, în stomatologie, fragment din pastă de gips care se modelează în mînă pentru amprentarea unei porțiuni limitate a arcadei dentare (38).

**Boldo.** *Peumus boldo.*

**Boley. Aparatul ~**, instrument dentar în formă de compas gradat în milimetri, folosit pentru măsurători fine în clinica stomatologică și în laboratorul de tehnică dentară (39).

**Bolk**, Louis, 1866—1930. **Tuberculul ~**, mică proeminență de smalț pe suprafața anteroexternă a celui de al 2-lea și al 3-lea molar superior (anomalie de formă a dintelui) (38).

**Bollinger**, Otto von, 1843—1909. **Corpii ~**, incluzii inframicrobiene caracteristice variolei aviare (22).

**Bolometru.** Aparat pentru măsurarea unor cantități mici de energie radiantă, care constă în principiu din două fire foarte subțiri de platină, intercalate într-o punte Wheatstone. Energia radiantă care cade pe unul din firele de platină provoacă creșterea temperaturii acesteia și, prin aceasta, mărirea rezistenței electrice; măsurarea variației de rezistență permite aprecierea intensității radiației (5).

**Boltă.** Denumire pentru formațiuni anatomice arcuate (1). **~ palatină**, perete osos format din apofizele palatine ale maxilarelor și lamele orizontale ale oaselor palatine; desparte cavitatea bucală de fosele nazale. *Varietăți*: b. palatină ogivală, malformație facială determinată de adenoidism și care însoțește o serie de alte tulburări faciale, costale, digestive etc., generate de infecția cronică adenoidiană (30). **~ cu 4 stîlpi**, *Fornix cerebri.* **~ vaginului**, *Fornix vaginae.*

**Boltire**, sin.: *Kurtosis.* În statistica matematică, caracter descriptiv al curbelor de frecvență, care indică forma generală a concentrației valorilor în jurul mediei. Măsura boltirii este dată de indicatorul $\beta_2$ Pearson, raportul dintre momentul centrat de ordinul 4 și momentul centrat de ordinul 2 ridicat la patrat. Curba normală are $\beta = 3$ (7).

**Bolton**, Joseph Shaw, 1867—1946. **Planul ~**, plan care unește punctul Bolton cu *nasion* (1). **Punctul ~**, punct situat pe linia mediană, între fisurile postcondilare ale osului occipital; reprezintă terminația posterioară a planului Bolton (1).

**Bolus alba.** Caolin.

**„Bolzung" Kozlovski.** Osteotomie subtrohanteriană în care fragmentele osoase sînt fixate după corectare cu ajutorul unui grefon osos recoltat din regiunea trohanteriană și introdus centromedular (24).

**Bombardare nucleară.** Lansarea pe ținte (substanța de bombardat) a unui flux de particule — proiectile — (electroni, deuteroni, particule α, neutroni și altele), care provoacă reacții nucleare (transmutații) (6).

**Bombă.** Dispozitiv folosit în medicină ca recipient pentru diferite gaze (oxigen, heliu etc.) sau substanțe radioactive (15). **~ de cobalt**, aparat utilizat pentru iradierea externă a tumorilor, folosind ca sursă de energie iradiantă izotopul radioactiv artificial $Co^{60}$ (36).

**Bonain**, Aristide, 1860—1934. **Soluție ~**, amestec de mentol, fenol cristalizat și clorhidrat de cocaină; are efect anestezic local dezinfectant, distructiv pentru țesuturi; folosit, pentru anestezia mucoaselor (13).

**Bonnaire**, Erasme, 1858—1918. **Metoda ~**, dilatare digitală progresivă a orificiului uterin în travaliu pentru completarea dilatației (18). **Semnul ~**, sin.: *Semnul smochinei*, consistență păstoasă a uterului în caz de graviditate, permițînd la palpare înfundarea degetului examinatorului în țesutul uterin (18).

**Bonnet**, Amedée, 1802—1858. **Legea lui ~**, în hidartroză, articulația își ia poziția care îi permite un maximum de capacitate funcțională (4). **Semnul ~**, în sciatică, adducția forțată a coapsei flectate pe bazin, gamba fiind flectată pe coapsă provoacă o durere vie, în timp ce abducția nu o provoacă (4).

**Bonnet**, Charles, 1720—1793. **Sindromul ~**, halucinoză vizuală senilă, în care intervin ca factor, leziunea zonelor vizuale corticale, oftalmopatia senilă și o obnubilare a cunoștinței (35).

**Bonnet-Carcassone. Operația ~**, tenodeză de semiflexie a articulației interfalangiene a policelui, cu ajutorul tendonului flexor (24).

**Bonnet-Dechaume-Blanc. Sindromul ~**, sindrom caracterizat prin asocierea unui anevrism cirsoid cerebral cu un anevrism cirsoid retinian. Adesea, prezența angiomului cerebral poate fi evidențiată și prin perceperea unui suflu sistolic la auscultația craniului (27).

**Bonnevie-Ulrich** (Bonnevie, Kristine, 1872—1950; Ulrich, Otto, 1894—1957). **Sindromul ~**, anomalie de creştere, caracterizată prin: tegumente cervicale laxe, elastice, formînd pliuri laterale (*pterygium colli*), nanism, aplazia unor nuclei ai nervilor cranieni (oculomotor, facial), discranie (hipertelorism, hipoplazie mandibulară), *cubitus valgus*, malformaţii ale extremităţilor (luxaţie de şold, sindactilie), limfedem congenital, infantilism sexual, configuraţie XO a cromozomilor (33).

**Bonnier,** Pierre, 1861—1918. **Sindromul ~**, sin.: *Sindromul nucleului Deiters*, sindrom datorit leziunii nucleului Deiters, caracterizat prin ameţeală, tulburări de echilibru, tulburări auditive trecătoare (27).

**Bonnin. Drenajul ~**, drenaj pielic aspirativ efectuat printr-o sondă ureterală adaptată la o sondă Foley (11).

**Bonniot. Operaţia ~**, procedeu de apicoliză iterativă în care decolarea posterioară pînă la vîrful plămînului se face de jos în sus şi dinapoi-înainte, iar decolarea anterioară se face de sus în jos şi dinapoi-înainte (11).

**Bont.** Fără vîrf, ciuntit (24). **~ de amputaţie,** extremitatea rezultată după amputaţia *intra partum*, accidentală sau operatorie a unui segment din sistemul locomotor (24). **~ dentar artificial,** reconstituire metalică a unei porţiuni coronare a unui dinte, folosită la fixarea unei coroane protetice (38). **~ matur,** bont de amputaţie care a ajuns în stadiul evolutiv de a putea fi protetizat definitiv (24). **~ neformat,** bont de amputaţie, al cărui stadiu de evoluţie nu este încă favorabil protetizării (24). **~ ocular atrofic,** cicatrice remanentă după enuclearea globului ocular (28). **~ osos,** extremitatea osoasă a unui segment al sistemului locomotor, provenită prin amputaţie sau fractură (24). **~ vicios,** bont de amputaţie patologic, care prezintă ulceraţii, osteofite, bont osos prea lung sau alte diformităţi care-l fac inapt protetizării (24).

**Bonwill,** William Gibson, 1833—1899. **Croşetul dentar ~**, croşet protetic metalic din sîrmă sau turnat, prevăzut cu 6 braţe şi doi pinteni ocluzali, care se sprijină pe doi dinţi vecini, transmiţînd presiunile verticale în axul dintelui (38). **Mişcarea ~**, mişcare înainte şi înapoi a mandibulei (propulsie şi revenire) (39). **Triunghiul ~**, triunghi considerat echilateral, format de condilii mandibulari cu punctul interincisiv, a cărui latură este de 10,5—11 cm în medie. Serveşte pentru realizarea articulatoarelor în vederea confecţionării individuale a protezelor dentare (38).

**Boophilus bovis.** Vezi *Margaropus*.

**Boorgard. Unghiul ~**, unghiul bazal pe care îl face tangenta la etajul anterior al craniului cu tangenta la *clivus*. În mod normal are 120—130°; se măreşte în platibazie (26).

**Boppe,** L. **Operaţia ~**, asocierea operaţiei Haas cu artrodeza scapulohumerală, în paralizia umărului (24).

**Bor.** Simbol B. Element cu caracter semimetalic, trivalent, prezentînd două modificări alotropice: cristalizat şi amorf. Are număr atomic 5 şi greutate atomică 10,82. Nu se găseşte liber în natură, ci numai sub formă de combinaţii; săruri ale acizilor borici: borax, borocalcit, boracit, colemanit etc. Acidul boric şi sărurile sale sînt folosite ca dezinfectanţi (5).

**Borani.** Compuşi ai borului cu hidrogenul, utilizaţi în industrie şi aviaţie, producînd prin inhalare edem pulmonar acut (diboranul) sau avînd efecte neurotoxice convulsivante (pentaşi decaboranul) (9).

**Borat.** Sare a acidului boric (5). **~ de sodiu,** sin.: *Borax*, $Na_2B_4O_7 \cdot 10\ H_2O$, antiseptic slab, folosit extern în gargarisme, spălături, pansamente (13).

**Borax.** Borat de sodiu.

**Borborigm.** Borborism.

**Borborism** (gr. *borborizein* = a ghiorăi), sin.: *Borborigm*. Zgomot produs în abdomen prin deplasarea gazelor în tubul digestiv şi perceptibil de la distanţă (16).

**Bordet-Gengou** (Bordet, Jules, 1870—1961; Gengou, Octave, 1875—1957). **Bacilul ~**, *Bordetella pertussis*. **Mediul ~**, mediu pentru izolarea bacilului *Bordetella pertussis*, conţinînd geloză, cartofi, glicerină, sînge (3). **Reacţia ~**, sin.: *Reacţia de deviere a complementului*, *Reacţia de fixare a complementului*, reacţie serologică pentru punerea în evidenţă a anticorpilor din serul unui individ bolnav sau suspect, bazată pe faptul că orice sistem antigen-anticorp specific fixează alexina. Reacţia se efectuează în două etape: a) serul necunoscut este pus în contact cu un antigen dat şi cu alexina; în cazul prezenţei în serul respectiv a anticorpilor specifici, alexina va fi fixată de complexul antigen-anticorp format; b) dispariţia alexinei din amestec este pusă în evidenţă în etapa a doua printr-un sistem indicator (sistem hemolitic). Acesta este capabil să se lizeze numai în prezenţa alexinei. În cazul unei reacţii pozitive, fixarea alexinei de către primul sistem va împiedica liza hematiilor, în timp ce o reacţie negativă va fi indicată de liza hematiilor sensibilizate (3).

**Bordet-Ruelens. Antigenul ~**, antigen nespecific, extras din inima de bou şi utilizat în reacţia Bordet-Wassermann (3).

**Bordet-Wassermann** (Bordet, Jules Jean Baptiste Vincent, 1870—1961; Wassermann, August Paul von, 1866—1925). **Reacţia ~**,

reacție de fixare a complementului, utilizată în serodiagnosticul sifilisului, folosind ca antigen un extract de inimă de bou (3).

**Bordetella.** Gen de bacterii din familia *Brucellaceae*, cuprinzînd cocobacili mobili sau imobili, gramnegativi, hemolitici. Produc o toxină dermatonecrotică, sînt paraziți și determină tusea convulsivă sau o infecție asemănătoare clinic cu aceasta. *Specia tip*: *Bordetella pertussis* (3). ~ **pertussis,** sin.: *Bacilul Bordet-Gengou, Bacilul pertussis,* cocobacil gramnegativ încapsulat, dispus izolat, în perechi sau uneori în lanțuri scurte; agentul etiologic al tusei convulsive (3).

**Borelini,** F. **Semnul** ~, în sciatica vertebrală, apăsarea arterei iliace este dureroasă datorită hiperexcitabilității simpaticului perivascular (24).

**Borelius,** Y. **Procedeul** ~, procedeu de ureterocolostomie prin implantarea ureterelor într-un segment sigmoidian izolat în inel, care se reanastomozează în colon (11).

**Borism.** Intoxicație cu bor.

**Bormann. Scarlatină** ~, Scarlatină albastră.

**Bormașină.** Motorul electric cu cîteva mii de turații pe secundă, folosit în practica stomatologică la pregătirea dinților pentru diferite tratamente (38).

**Bornă.** În electrofiziolgie, piesă prin care se realizează legătura electrică a unor circuite cu un conductor (15). ~ **centrală,** denumire pentru electrodul indiferent din derivațiile electrocardiografice unipolare (15).

**Borrel,** Amédée, 1867—1936. **Corpii** ~, corpusculi virotici întîlniți în variola ovină (22).

**Borrelia.** Gen de microorganisme în general hematofite din familia *Treponemataceae*, cuprinzînd spirochete cu spire largi neregulate, ușor colorabile prin coloranți de anilină. Parazitează mai ales animalele, dar unele specii sînt patogene și pentru om (*B. recurrentis, B. berbera, B. carteri,* transmise prin păduche, și *B. hispanica, B. duttonii, B. parkeri* etc., transmise prin căpușe), la care determină febrele recurente (3).

**Borsieri,** Giovanni Battista, 1725—1785. **Semnul** ~, semn descris în scarlatină: prin sgîrierea cu unghia a exantemului apare o linie roșie mărginită de două linii albe (8).

**Borst-Jadassohn. Epiteliom** ~, sin.: *Carcinoma in situ, Epiteliom intraepitelial, Epithelioma in situ,* formă incipientă de epiteliom spinocelular, în care membrana bazală încă nu a fost depășită (cancer de gradul 0) (2).

**Borthen,** Johan. **Operația** ~, intervenție antiglaucomatoasă, variantă de iridocleizis, denumită de autor *iridotasis* (28).

**Bosă** (fr. veche *boce* = ridicătură). Eminență rotundă, de obicei pe suprafața unui os (1).

**Bose frontale.** Deformări sub formă de proeminențe ale osului frontal, întîlnite în rahitism și în sifilisul congenital (33). **Bose parietale.** Deformări craniene la nivelul punctelor de osificare ale oaselor parietale, constînd din apariția unor proeminențe separate printr-un șanț median; sînt întîlnite în rahitism și în sifilisul congenital, dînd craniului un aspect particular, denumit „craniu natiform" (33). ~ **serosanguină,** infiltrație serohematică a tegumentelor și țesuturilor subcutanate, localizată în diferite părți ale corpului nou-născutului, produsă de presiunea exercitată la trecerea craniului sau a altor segmente prin diferitele porțiuni ale tractului pelvigenital (33).

**Bosch-Arana. Incizia** ~, incizie la nivelul mîinii care creează două lambouri, unul dorsal și altul palmar, cu pediculi opuși, folosită în falangizarea primului metacarpian al mîinii (24).

**Bossi,** Luigi Maria, 1859—1919. **Dilatatorul** ~, dispozitiv folosit pentru dilatarea extemporanee a colului uterin; este format din patru ramuri metalice cu curbură pelviană, ale căror extremități distale se termină prin tije în baionete lungi de 2,5 cm (18).

**Bostock,** John, 1773—1846. **Boala** ~, *Astm polenic.*

**Bosworth,** D. M. **Operația** ~. 1. Procedeu chirurgical de fixare coracoclaviculară, cu ajutorul unui șurub metalic, recomandat în luxația acromioclaviculară (24). 2. Plastia ligamentelor laterale ale genunchiului cu *fascia lata* dispusă în formă de evantai și ancorată în tunele osoase (24).

**Botallo,** Leonardo, 1530—1600. **Canalul** ~, *Ductus arteriosus.* **Orificiul** ~, *Foramen ovale cordis.*

**Bothriocephalus.** *Diphyllobothrium.*

**Botkin,** Serghei Petrovici, 1832—1889. **Hepatita** ~, denumire dată hepatitei epidemice după clinicianul rus Botkin, primul medic care a susținut etiologia infecțioasă a icterului idiopatic (22).

**Botridie** (gr. *bothrion* = șănțuleț). Denumirea fiecăruia din cele două șanțuri adînci și alungite care se găsesc, unul dorsal și altul ventral, pe scolexul de botriocefal. Așezarea laterală a acestora este numai aparentă, fiind consecința torsiunii gîtului parazitului (31).

**Botriocefal.** Vezi *Diphyllobothrium.* ~ **diedru,** formă monstruoasă de botriocefal, care rezultă din fuzionarea pe una din muchii a doi indivizi (31).

**Botriocefaloză.** Boală determinată de prezența în intestinul omului a botriocefalilor. Infestarea se face prin ingerarea plerocercoizilor (larvele parazitului), o dată cu icrele sau carnea peștilor parazitați, insuficient prelucrați. Se manifestă prin diferite tulburări digestive sau

nervoase şi uneori printr-o anemie destul de importantă (anemie botriocefalică) (31).

**Botriomicom,** sin.: *Granulom infecţios, Granulom piogenic, Granulom telangiectazic.* Tumoretă de natură infecţioasă (stafilococică sau, mai rar, streptococică), rotundă, ovalară, pediculată, cu suprafaţa mamelonată, sîngerîndă (12).

**Botriomicoză.** Pseudotumoare a tegumentelor, sub forma unui granulom pediculat micodermoid, provocată de specii parazitare din genul *Botryomyces*; rară la om, frecventă la cai, porci (2).

**Böttcher,** Arthur, 1831—1889. **Celule ~,** celule poliedrice întunecate, situate între membrana bazilară şi celulele Claudius (1).

**Botulism.** Intoxicaţie alimentară cu evoluţie deosebit de gravă, provocată de toxina bacilului botulinic (*Clostridium botulinum*) şi caracterizată prin importante manifestări neuroparalitice mezencefalice (în special tulburări oculare; de acomodare, midriază, ptoză, diplopie, strabism, oftalmoplegie), paralizii ale muşchilor laringieni şi faringieni, disfuncţii neurovegetative. Boala apare la om după consumarea de conserve alimentare, în special de carne sau de peşte, contaminate (8).

**Bouba braziliană.** Leishmanioză americană.

**Bouchard,** Charles Jacques, 1837—1915. **Indicele ~,** criteriu de apreciere a dezvoltării fizice armonioase, rezultat din raportarea greutăţii corporale (kg) la talie (dcm) (sin.: *Indicele de corpolenţă*) (27). **Nodozităţile ~,** tuberozităţi nedureroase care apar de o parte şi de alta a feţei dorsale a degetelor mîinii în artroza falangofalangiană. Sînt mai mari decît nodozităţile Heberden şi se asociază uneori acestora (24). **Testul ~,** metodă utilizată în diagnosticul infecţiilor purulente renale, constînd din adăugarea cîtorva picături de soluţie Fehling la urina de analizat; amestecul încălzit va da naştere, în prezenţa puroiului, unor bule fine, care vor împinge la suprafaţă coagulul format prin încălzire (8).

**Bougot De la Rue. Incizia ~,** incizie în baionetă pe faţa anterioară a genunchiului; linia de incizie se frînge pe suprafaţa anterioară a rotulei (24).

**Bouillaud,** Jean B., 1796—1881. **Boala ~,** sin.: *Reumatism cardioarticular, Reumatism poliarticular acut, „Rheumatic fever",* afecţiune cu evoluţie cronică şi puseuri acute, caracterizată printr-o reacţie de tip alergic la streptococul hemolitic, cu atingere difuză a ţesutului conjunctiv, tenace la inimă şi rezolutivă la articulaţii şi alte organe. Clinic se manifestă prin poliartrită mobilă, fugace, semne cardiace (endo-, mio- şi pericardită) şi semne accesorii, pleuropulmonare, cutanate, nervoase etc. Biologic se constată semne de inflamaţie acută: V.S.H. şi $\alpha_2$-globuline crescute, hiperfibrinemie şi semne de infecţie streptococică: prezenţa streptococului hemolitic în exsudatul faringian, titrul antistreoptolizinelor mult crescut. Prognosticul este dominat de atingerea cardiacă (32).

**Bouilly-Volkmann. Operaţia ~,** procedeu de cură a cancerului colic prin colectomie segmentară, fără refacerea imediată a tranzitului şi cu scoaterea la piele „în ţeavă de puşcă" a ambelor capete colice (11).

**Bourde. Semnul ~,** sin.: *Semnul salutului recrutului,* în paralizia obstetricală a umărului, bolnavul căruia i s-a cerut să-şi ducă mîna la cap, o aplică stîngaci pe frunte (24).

**Bourdon, B. Metoda ~,** metodă de cercetare a atenţiei prin tăierea unor litere dintr-un text într-o perioadă de timp dată (35).

**Bourg,** René. **Operaţia ~,** histerectomie fundică interovariană, similară operaţiei Beutner (18).

**Bourgery,** Marc-Jean, 1840—1909. **Ligamentul ~,** *Ligamentum popliteum obliquum,* vezi Tabelul ligamentelor.

**Bourneville-Pringle** (Bourneville, Désiré-Magloire, 1840—1909; Pringle, John James, 1855—1922). **Boala ~,** sin.: *Epiloia, Scleroza tuberoasă,* afecţiune din grupul facomatozelor cu aspect uneori eredofamilial, caracterizată prin existenţa unor nodozităţi în scoarţa cerebrală, a unor tumorete retiniene (facoame), a unor tumorete viscerale şi a unor adenoame sebacee dispuse mai ales la faţă, însoţite de debilitate mintală, mergînd pînă la idioţie, semne cerebeloase, pareze sau paralizii şi crize epileptice (27).

**Bouveret,** Léon, 1850—1929. **Semnul ~.** 1. În caz de stomac bilocular sau de stenoză mediogastrică, printr-o spălătură stomacală se obţine alternativ lichid cu sau fără resturi alimentare (11). 2. Bombarea intermitentă a epigastrului în stenoza pilorică (11). 3. Distensia cecului şi fosei iliace drepte în obstrucţiile colice (10). **Sindromul ~,** vezi Tahicardie paroxistică.

**Bowditch,** Henry Pickering, 1840—1911. **Fenomenul ~,** sin.: *Fenomenul „de scară",* derogare aparentă de la legea „totului sau nimic", constînd din faptul că aplicarea regulată, pe o inimă oprită, a unor stimuli de intensităţi egale, determină contracţii cu amplitudini progresiv crescînde (10).

**Bowen,** John Templeton, 1857—1941. **Boala ~,** sin.: *Diskeratoză Bowen,* dermatoză precanceroasă cutanată sau mucoasă, considerată de unii autori ca un adevărat cancer *in situ.* Se prezintă sub formă de placarde uşor proeminente, de culoare roz-cenuşie, cu scuame sau cruste gălbui, iar în cazuri mai avansate cu

formațiuni hiperkeratozice veruciforme. Pe mucoase este denumită eritroplazie și se prezintă ca pete roșii, lucitoare, nedureroase, care treptat se infiltrează și se transformă într-un epiteliom spinocelular (12). **Diskeratoză** ~, Boala Bowen.

**Bowman,** William, 1816—1892. **Capsula** ~, prelungire cupuliformă a epiteliului tubular renal care învelește ghemul capilarelor glomerulare și ale cărei foițe, internă sau viscerală (în contact strîns cu membrana bazală a capilarelor) și externă sau parietală (continuată cu peretele tubului urinifer), delimitează un spațiu virtual numit sinus, la nivelul căruia apare urina primitivă (25). **Glandele** ~, sin.: *Glandulae olfactoriae,* glande seroase din mucoasa olfactivă (1). **Membrana** ~, sin.: *Lamina limitans anterior corneae,* lama membranoasă care separă epiteliul cornean anterior de substanța proprie a corneei (1). **Sonda** ~, sondă pentru executarea cateterismului căilor lacrimale (28).

**Boxă** (engl. *box* = cutie, despărțitură). Spațiu despărțit în interiorul unei încăperi (20). ~ **individuală,** cameră de izolare pentru o singură persoană, cuprinzînd toate anexele necesare, amenajată în special în spitalele de boli contagioase (20).

**Boyd-Stearns** (Boyd, Julian; Stearns, G.). **Sindromul** ~, sin.: *Acidoza renală hipocloremică cu rahitism tardiv,* acidoză renală hipocloremică cu hipocalcemie, hipokaliemie și cu rahitism și perturbări renale (poliurie izostenurică, albuminurie, glicozurie intermitentă), a cărei etiopatogenie nu este cunoscută încă (25).

**Boyden,** Edward Allen. **Prînzul** ~, prînz colagog compus din 3 gălbenușuri de ou, administrat în vederea studierii funcției veziculei biliare în cursul unei colecistografii (36). **Sfincterul** ~, partea musculară, puternică, a sfincterului Oddi, situată în jurul părții preampulare a canalului biliar; rămînînd contractat în timpul fazelor interdigestive, permite ca vezica biliară să fie plină (1).

**Boyden. Reacția** ~, reacție de hemaglutinare indirectă sau pasivă cu hematii tanate ca particule de suport, pe care se adsoarbe un antigen proteic (hematiile netratate cu acid tanic nu adsorb proteine); hematiile devin astfel aglutinabile prin anticorpul specific pentru proteina respectivă. Una dintre reacțiile cele mai sensibile pentru decelarea anticorpilor antiproteină într-un ser (3).

**Boyer,** Alexis de 1757—1833. **Bursa** ~, bursă sinovială situată dedesubtul osului hioid (1).

**Boyer. Fractura** ~, fractura supracondiliană (paraarticulară) a extremității inferioare a femurului (24).

**Boyle-Mariotte** (Boyle, Robert, 1627—1691; Mariotte, Edme, 1620—1684). **Legea** ~. 1. La temperatură constantă, produsul dintre presiunea osmotică ($p$) și volumul ($V$) care conține în soluție o cantitate constantă dintr-o substanță, este constant; legea se limitează la soluțiile foarte diluate (6). 2. La temperatură constantă, volumul unui gaz este invers proporțional cu presiunea care se exercită asupra gazului respectiv (5).

**Bozzolo,** Camillo, 1845—1920. **Semnul** ~, pulsații variabile ale micilor artere ale foselor nazale, observate uneori în anevrismul aortei toracice (10).

**Br.** Simbolul bromului (5).

**Braasch. Testul** ~, flexiunea capului și trunchiului pînă la orizontală determină în distoniile neurovegetative — bradicardie eritem facial prelungit și tulburări subiective (10).

**Brachet,** Jules. **Reacția** ~, test pentru evidențierea acidului ribonucleic într-un preparat microscopic. Se bazează pe lipsa de colorare (cu verde de metilpironină) a citoplasmei, după tratarea celulelor cu ribonuclează (5).

**Brachium** (lat. = braț), sin.: *Braț.* 1. Segmenul membrului superior cuprins între umăr și cot (1). 2. Denumire folosită pentru structurile, formațiunile sau dispozitivele în formă de braț (1). ~ **cerebelli,** *Pedunculus cerebellaris superior.* ~ **cerebri,** *Brachium colliculi superioris.* ~ **colliculi inferioris,** sin.: *Brachium quadrigeminum inferius,* fascicul de fibre nervoase care, pornind de la colicului inferior al tuberculilor cvadrigemeni, se termină împreună cu lemniscul medial în corpul geniculat medial (1). ~ **colliculi superioris,** sin.: *Brachium cerebri, Brachium quadrigeminum superius,* fascicul de fibre optice care merge de la corpul geniculat lateral la colicului superior și aria pretecală (1). ~ **conjunctivum,** *Pedunculus cerebellaris superior.* ~ **pontis,** *Pedunculus cerebellaris medius.* ~ **quadrigeminum inferius,** *Brachium colliculi inferioris.* ~ **quadrigeminum superius,** *Brachium colliculi superioris.*

**Brachmachari,** Upendranath, 1870—1946. **Testul** ~, test utilizat în diagnosticul leishmaniozei, bazat pe gradul de opalescență obținut prin diluarea cu apă a serului, presupus bogat în globuline, al bolnavului (8).

**Bracht,** Erich Franz Eugen. **Manevra** ~, manevră obstetricală folosită pentru degajarea craniului fetal, cînd acesta se află în prezentație pelviană. Constă din apucarea pelvisului fetal (în bloc cu coapsele flectate) și bascularea trunchiului acestuia cu spatele pe abdomenul mamei (18).

**Bracht-Wechter** (Bracht, Erich Franz Eugen; Wechter, Herman Julius Gustav). **Nodulii** ~, aglomerări limfomonohistiocitare însoțite de leziuni exsudative, întîlnite uneori în miocardul bolnavilor cu endocardită lentă (10).

**Brachycheilia** (*brahi-* + gr. *cheilos* = buză + *-ia*), sin.: *Brachicheilie, Microcheilie.* Anomalie caracterizată prin scurtarea accentuată a uneia sau ambelor buze (1).

**Brackett-Albee. Operaţia ~**, plastia condilului femural în luxaţia recidivantă de rotulă, înălţarea lui făcîndu-se cu un grefon osos în formă de ichi (24).

**Brackett-Braiţev** (Brackett, R. G.; Braiţev, V. P.). **Operaţia ~**, operaţie de reconstrucţie în necroza capului femural, constînd din avivarea suprafeţei de fractură a capului, crearea în acesta a unei cavităţi în care se înfige bontul colului femural ascuţit şi din mutarea distală a marelui trohanter cu inserţiile sale (24).

**Bradford. Patul ~**, cadru metalic cu pînză, folosit ca pat în tratamentul morbului Pott (24).

**Bradi-** (gr. *bradys* = încet). Prefix care introduce în termenii compuşi semnificaţia de rar, lent (32).

**Bradiaritmie** (*bradi-* + *a-* + gr. *rhythmos* = ritm). Aritmie cu frecvenţă cardiacă redusă faţă de normal (10).

**Bradiartrie** (*bradi-* + gr. *arthroun* = a pronunţa desluşit). Încetinirea articulării cuvintelor, cu vorbire lentă, monotonă; se întîlneşte de obicei în leziunile extrapiramidale de tip paleostriat (27).

**Bradibazie** (*bradi-* + gr. *basis* = pas.). Mers încetinit datorit unei cauze patologice (35).

**Bradicardie** (*bradi-* + gr. *kardia* = inimă). Frecvenţă redusă a contracţiilor cardiace (sub 60 bătăi/min.), recunoscînd două mecanisme de producere: a) diminuarea numărului de impulsuri sinuzale normale (bradicardie sinuzală), de natură fiziologică (constituţională, la bătrîni sau la sportivi) sau patologică (vagotonie reflexă, excitare sinocarotidiană, hipertensiune intracraniană, difterie, intoxicaţie digitalică, icter, miocardite etc.); b) preluarea conducerii de către un centru inferior, cu frecvenţa automată mai redusă (bloc atrioventricular total, ritm idioventricular etc.) (10).

**Bradidactilie** (*bradi-* + gr. *daktylos* = deget). Brahidactilie.

**Bradiestezie** (*bradi-* + gr. *aisthesis* = percepere). Tulburare constînd din perceperea lentă a senzaţiilor exteroceptive (27).

**Bradifazie** (*bradi-* + gr. *phasis* = vorbire, grai). Tulburare de limbaj constînd dintr-o exprimare rară a cuvintelor (27).

**Bradifrenie** (*bradi-* + gr. *phren* = minte, spirit). Stare caracterizată printr-o desfăşurare lentă a proceselor psihomotorii, întîlnită de obicei după encefalita epidemică (35).

**Bradigeneză** (*bradi-* + lat. *genesis* = naştere). Prelungire anormală a duratei unor stadii ale dezvoltării embrionare (1).

**Bradikinezie** (*bradi-* + gr. *kinesis* = mişcare). Tulburarea caracterizată prin executarea lentă a mişcărilor voluntare (4).

**Bradikinină.** Polipeptid compus dintr-un lanţ de 9 aminoacizi, rezultat din acţiunea proteazelor tisulare asupra unei α-globuline plasmatice inactive (bradikininogen). Se admite că ar participa la producerea vasodilataţiei edemului inflamator, senzaţiei de durere etc. (15).

**Bradilalie** (*bradi-* + gr. *lalein* = a vorbi). Stare caracterizată prin încetinirea anormală a ritmului vorbirii (35).

**Bradipepsie.** Diminuarea ritmului de efectuare a proceselor digestive fie prin insuficienţa secreţiilor, fie prin tulburarea motilităţii tubului digestiv (16).

**Bradipnee** (*bradi-* + gr. *pnoia* = respiraţie). Stare caracterizată prin rărirea anormală a mişcărilor respiratorii (34).

**Bradipragie** (*bradi-* + gr. *prattein* = a acţiona), sin.: *Bradipraxie.* Diminuare anormală a activităţii motorii (15).

**Bradipraxie** (*bradi-* + *praxis* = acţiune). Bradipragie.

**Bradipsihie** (*bradi-* + gr. *psyche* = spirit, suflet), sin.: *Inerţie mintală.* Tulburare caracterizată prin încetinirea ritmului funcţiilor psihice (35).

**Bradispermie** (*bradi-* + gr. *sperma* = sămînţă). Întîrziere patologică a ejaculării (23).

**Braditeleioză** (*bradi-* + gr. *telein* = a îndeplini + *-oză*). Sindrom caracterizat prin întîrziere în creştere prepubertară şi prin apariţia tardivă a pubertăţii (7).

**Braditrofie** (*bradi-* + gr. *trophe* = nutriţie). Stare caracterizată prin încetinirea proceselor metabolice (15).

**Bradiurie** (*bradi-* + gr. *ouron* = urină). Emisiune încetinită a urinii (25).

**Bragard. Semnul ~.** 1. Variantă a semnului Lasègue: bolnavul stă pe spate cu coapsa flectată pe abdomen la 90° şi gamba flectată la maximum pe coapsă; după extensiunea gambei pe coapsă pînă la limita dureroasă, flexiunea dorsală a piciorului devine — în sciatică — foarte dureroasă (4). 2. În ruptura de menisc, apăsarea pe interlinia articulară în diverse poziţii de flexiune este dureroasă (24).

**Bragg-Pierce** (Bragg, William Henri, sir, 1862—1942; Pierce, Harold Jesse, 1882—1960). **Legea ~**, sin.: *Legea absorbţiei radiaţiilor*, absorbţia radiaţiilor Röntgen este direct proporţională cu densitatea, cu puterea a 4-a a numărului atomic şi puterea a 3-a a lungimii de undă (36).

**Brahi-** (gr. *brachys* = scurt). Prefix care introduce în termenii compuşi semnificaţia de scurt, îngust (32).

**Brahialgie** (lat. *brachium* = braţ + gr. *algos* = durere). Durere localizată la membrul superior (27).~**parestezieă nocturnă**, nevralgie a plexului cervicobrahial caracterizată prin dureri în unul sau ambele membre superioare, însoţite de parestezii sau tulburări vasomotorii şi care apar frecvent în timpul nopţii (4).

**Brahibazie** (*brahi-* + gr. *basis* = pas). Mers cu paşi mici, săltaţi, întîlnit la persoane senile sau la bolnavi suferind de un sindrom pseudobulbar (35).

**Brahicefalie** (*brahi-* + gr. *kephale* = cap). Conformaţie craniană datorită sinostozei precoce a suturii coronare, ceea ce face ca să se dezvolte craniul numai în diametrul lateral, rămînînd turtit în diametrul antero-posterior (27).

**Brahicheilie** (*brahi-* + gr. *cheilos* = buză). *Brachycheilia.*

**Brahicranial** (gr. *brachys* = scurt + *kranion* = craniu). Vezi Index cranial.

**Brahidactilie** (*brahi-* + gr. *daktylos* = deget), sin.: *Bradidactilie.* Malformaţie congenitală caracterizată prin scurtimea degetelor datorită lipsei unei articulaţii interfalangiene (2).

**Brahiesofag** (*brahi-* + *esofag*). Afecţiune caracterizată prin ascensiunea toracică a stomacului (care poate hernia în torace) şi prin transformarea fibroasă a musculaturii circulare şi longitudinale a peretelui esofagian, manifestată clinic prin regurgitaţii şi vărsături frecvente (30).

**Brahifalangie** (*brahi-* + gr. *phalanx* = falangă). Stare caracterizată prin falange anormal de scurte (1).

**Brahiglosie** (*brahi-* + gr. *glossa* = limbă). Limbă anormal de scurtă (1).

**Brahignaţie** (*brahi-* + gr. *gnathos* = falcă), sin.: *Micrognaţie.* Dezvoltarea insuficientă a unui maxilar, de obicei a mandibulei, cu deformarea consecutivă a feţei (38).

**Brahikorm** (Vallois). Tip constituţional cuprinzînd indivizii cu trunchi scurt, avînd un indice cormic sub 51 (7).

**Brahimetapodie.** Stare caracterizată prin existenţa unor oase metatarsiene şi/sau metacarpiene mai scurte decît normal (1).

**Brahimorf** (Baron). Brevilin.

**Brahimorfie** (*brahi-* + gr. *morphe* = formă). Stare caracterizată printr-o statură anormal de mică (1).

**Brahiocefalie** (gr. *brachys* = scurt + *kephale* = cap). Vezi Index cefalic.

**Brahiotomie** (lat. *brachium* = braţ + gr. *tome* = tăiere). 1. Secţionarea chirurgicală (amputarea) unui membru superior (18). 2. Secţionarea intrauterină a unui braţ al fătului mort (18).

**Brahirahie** (*brahi-* + gr. *rhachis* = coloană vertebrală). Diformitate a coloanei vertebrale constînd din scurtimea ei anormală, prin lipsa uneia sau fuziunea a două sau mai multe vertebre (24).

**Brahiskel** (Manouvrier). Tip constituţional cuprinzînd indivizii cu membre superioare scurte şi trunchi lung (7).

**Brahistafilinie** (*brahi-* + gr. *staphyle* = uvula). Anomalie caracterizată printr-un arc alveolar scurt (1).

**Brahitip.** Brevilin.

**Braidism** (James Braid). Denumire dată hipnotismului (35).

**Brailey,** Wiliam Arthur. **Operaţia**~, metodă de discizie a capsulei, după intervenţie pentru cataractă (28).

**Braille,** Louis. **Alfabetul** ~, alfabet constituit din combinaţia a 6 puncte proeminente, 3 verticale şi 3 orizontale, folosit în citirea şi scrierea orbilor (28).

**Brancardă.** Mijloc de transport al răniţilor sau bolnavilor, format din două bare de lemn sau metal uşor, fixate la o anumită distanţă una de alta şi avînd prinsă pe ele o pînză sau o plasă metalică pe care este aşezat bolnavul (11).

**Brandes,** Ludwig. **Operaţia** ~, rezecţia celor două treimi proximale ale primei falange a halucelui, în cura pentru *hallux valgus* (24).

**Brandt,** Willy, **Osteotomia** ~, osteotomie în X pentru corectarea diafizelor osoase încurbate (24).

**Branham,** H. H. **Semnul** ~, compresiunea digitală a unei fistule arteriovenoase determină bradicardie, creşterea presiunii arteriale minime şi dispariţia suflului (10).

**Branhie** (gr. *branchion*). Aparatul respirator al peştilor şi al altor vertebrate inferioare; este reprezentat la fătul uman de arcurile branhiale separate prin pungile branhiale (1).

**Branhiom** (*branhie* + *-oma*). Tumoare disembrioplazică chistică cu localizare cervicală, dezvoltată din resturile arcurilor branhiale (2).

**Branhiomer** (*branhie* + gr. *meros* = parte). Segment al mezodermului visceral care se dezvoltă în arcul brahial sau visceral (1).

**Brasdor,** Pierre, 1721—1798. **Operaţia** ~, ligatură distală în cura unui anevrism (10). **Semnul** ~, în fractura extremităţii externe a claviculei, bolnavul nu-şi poate pune mîna pe vertex (24).

**Brassica alba,** sin.: *Muştar alb, Sinapis alba.* Plantă din familia *Cruciferae*; seminţele conţin un ulei gras, sinalbină (glucozidă care eliberează izotiocianat de alil) şi mucilagii; are acţiune iritantă locală şi revulsivă (13). ~ **nigra,** sin.: *Muştar negru,* plantă din familia

*Cruciferae*; seminţele conţin un ulei gras, sinigrină şi mucilagii; făina înmuiată în apă călduţă (cataplasmă, băi etc.) are acţiune iritantă locală, cu consecinţe revulsive (13).

**Braţ.** *Brachium.* ~ **de tur,** dispozitiv intermediar care face legătura şi transmite mişcarea de rotaţie de la motorul electric sau de la roata turului de picior la piesa dentară de mînă, folosit pentru activitatea clinică şi în laboratorul de tehnică dentară (38).

**Brauer,** Ludolph, 1865—1951. **Procedeul** ~, procedeu de cură operatorie a pericarditei adezive, constînd dintr-o cardioliză efectuată prin rezecţia, în dreptul inimii, a 3 coaste cu cartilajele respective (11).

**Braun,** Carl von, 1822—1891. **Canalul** ~, Canal notocordal.

**Braun,** Cristopher Heinrich. **Testul** ~, test pentru punerea în evidenţă a sensibilităţii bacteriilor la cianură de potasiu (3).

**Braun,** Heinrich, 1847—1911. **Anastomoza** ~, sin.: *Anastomoză la piciorul ansei, Anastomoză de securitate,* anastomoză creată între cele două picioare ale unei anse intestinale, care a fost în prealabil anastomozată la un alt segment al tubului digestiv (11). **Atela** ~, aparat metalic complex, compus din bare metalice paralele, ridicate de pe planul palatului şi unghiulate la mijloc; între cele două bare se alcătuieşte un hamac din feşe de tifon, pe care se odihnesc coapsa şi gamba în semiflexiune (24).

**Braun,** K. Ritter von Fernwald, 1822—1891. **Cranioclast** ~, instrument obstetrical folosit în practicarea cranioclaziei (18).

**Braun,** Wilhelm, 1871—1940. **Grefă cutanată,** grefă cutanată insulară, care se implantează în mugurii plăgii (24).

**Braun-Fernwald,** Richard. **Semnul** ~, semn de diagnostic în sarcinile mici, constînd din mărirea asimetrică a uterului, o latură a acestuia fiind mai mare decît cealaltă, de care este separată printr-o depresiune (18).

**Braunia.** Gen de viermi paraziţi din clasa *Cestoda* (31). ~ **yassyensis,** specie de viermi paraziţi din genul *Braunia,* descrisă într-un caz la Iaşi de N. Leon (31).

**Bravais-Jackson** (Bravais, L. F.; Jackson, John Hughlings). **Epilepsie** ~, sin.: *Epilepsie jacksoniană, Jacksonism,* formă de epilepsie parţială, caracterizată prin paroxisme convulsive (clonii) localizate unilateral, la un segment al corpului, care însă se pot extinde ulterior la restul segmentelor omolaterale, în ordinea somatotopiei de pe scoarţa cerebrală (27).

**Brăţări rahitice.** Tumefierea epifizelor distale ale cubitusului şi radiusului în rahitism (24).

**Bregma** (gr. = cap). Punct de reper cefalometric, situat la intersecţia suturilor craniene sagitală şi coronară (39).

**Bregmatodimie** (gr. *bregma* = cap + *didymos* = geamăn). Gemeni uniţi, fuzionaţi la bregma (1).

**Breisky,** August, 1832—1889. **Boala** ~, vezi *Kraurosis.*

**Breitmann. Proba** ~, test farmacodinamic de investigaţie a reacţiei capilare vasomotorii, constînd din înţeparea uşoară a tegumentelor cu un ac trecut printr-o picătură de adrenalină, respectiv de dionină; în primul caz apare o pată albă (mai accentuată la simpaticotonici), în cel de al doilea apare o mică flictenă cu halou eritematos (mai intens la vagotonici) (10).

**Brenneman,** Joseph, 1872—1944. **Sindromul** ~, limfadenită mezenterică acută, apărînd îndeosebi la copii în cursul infecţiilor căilor respiratorii superioare şi care se manifestă clinic prin: febră, dureri abdominale, greţuri şi vărsături (16).

**Brenner,** Alexander, 1859—1936. **Anastomoza** ~, Operaţia Billroth II, vezi Billroth.

**Brenner-Liedl. Operaţia** ~, rezecţie cuneiformă cu bază externă a primului cuneiform, folosită ca tratament pentru *hallux valgus* (24).

**Bresehet,** Gilbert, 1784—1845. **Canalul** ~, sin.: *Canalis diploici,* spaţii fine situate în diploia oaselor craniene şi străbătute de numeroase vene (1).

**Breslau,** Bernhard, 1829—1867. **Proba** ~, sin.: *Docimazia hidrostatică gastrointestinală,* probă prin care se constată dacă nou-născutul a trăit; stomacul şi intestinele se scot între ligaturi şi se deschid sub apă: după 5—10 minute de viaţă extrauterină se găseşte aer în stomac, la 15—20 minute şi în ansele jejunale, iar după o zi se găseşte aer şi în colon (23).

**Bretonneau,** Pierre Fidèle, 1778—1862. **Angina** ~, Difterie faringiană.

**Brett,** W. **Operaţia** ~, artroriză anterioară de genunchi prin osteotomia epifizei tibiale sub apofiza tibială, ridicarea platoului tibial şi umplerea spaţiului creat cu grefoane osoase (24).

**Bretton. Incidenţă** ~, tehnică radiografică pentru punerea în evidenţă a simfizei mentoniere, a găurilor mentoniere şi a dinţilor incisivi inferiori (36).

**Breus,** Carl, 1852—1914. **Mola** ~, hemoragii în membrana deciduală şi corion, aceasta căpătînd o consistenţă asemănătoare miomului (18).

**Brevilin,** sin.: *Brahimorf, Brahitip.* Tip constituţional îndesat, opusul longilinului. Pende deosebeşte brevilini stenici (cu un tonus bun al suprarenalelor şi gonadelor) şi brevilini astenici (cu un tonus scăzut al tiroidei) (7).

**Brewer,** George Emerson, 1861—1939. **Infaretul** ~, denumire improprie pentru zonele roşii-închise, observate la secţiune în unii rinichi pielonefritici (10).

**Brewer,** John H. **Mediul ~,** mediu de cultură pentru dezvoltarea germenilor în anaerobioză, conținînd ca substanță reducătoare tioglicolatul de sodiu (3).

**Briançon. Semnul ~,** percutarea unui chist hidatic în tensiune permite perceperea unui freamăt (11).

**Bricker,** E. M. **Procedeul ~,** procedeu de derivație a urinilor prin implantarea ureterelor într-un segment de ansă ileală exclusă, cu un capăt închis și cu celălalt capăt deschis la piele (11).

**Bridă.** Element de solidarizare (24). **~ amniotică,** formațiune anatomopatologică a membranei amniotice, care unește pereții cavității amniotice și care poate stînjeni dezvoltarea intrauterină a fătului, eventual chiar să producă diverse malformații fetale sau chiar amputații (18). **~ cicatriceală,** formație fibroasă retractilă într-o cicatrice cu caracter cheloid (24).

*Vezi și*: Lane.

**Bright,** Richard, 1789—1858. **Boala ~,** denumire utilizată în trecut pentru nefritele cronice bilaterale, edematoase și albuminurice, practic abandonată astăzi (25).

**Brikner. Poziția ~,** manevră pentru reducerea luxației recidivante de umăr, constînd din tracțiunea, abducția și rotația externă a brațului (24).

**Brill,** Nathan Edwin, 1860—1925. **Boala ~,** denumirea tifosului exantematic, de recidivă, afecțiune cu caracter benign (22).

**Brill-Symmers** (Brill, Nathan E.; Symmers, Douglas). **Boala ~,** sin.: *Limfoblastom folicular gigant, Limfom gigantofolicular, Limfom macrofolicular,* limforeticuloză cu evoluție îndelungată, pînă la 20 ani, în aparență benignă, dar cu sfîrșit fatal prin transformarea malignă a procesului tumoral. Diagnosticul clinic nu poate fi confirmat decît histologic, prin constatarea hipertrofiei și hiperplaziei foliculilor limfatici (19).

**Brill-Zinsser** (Brill, Nathan Edwin, 1860—1925; Zinsser, Hans, 1878—1940). **Boala ~,** Tifos exantematic sporadic.

**Brindeau,** J. A., 1867—1948. **Procedeul ~,** procedeu operator de neocolpopoieză, care constă din clivarea spațiului rectovezical, obținîndu-se astfel o cavitate care se tapisează cu o membrană amniotică, în scopul creării unui neovagin în cazurile de absență congenitală a acestuia (18).

**Brindeau-Hinglais** (Brindeau, J. A., 1867—1948; Hinglais, H.). **Reacția ~,** reacție cantitativă de dozare a hormonilor gonadotropi din serul sanguin, dînd indicații asupra funcției placentare și vitalității fetale. În sarcina molară și în corioepiteliom, valorile sînt foarte crescute față de normal (18).

**Brinell. Proba ~,** metodă de încercare și evaluare a rezistenței materialelor metalice la presiunile aplicate pe o zonă redusă a suprafeței lor. Constă din apăsarea statică pe suprafața materialului a unei bile de oțel de diametru cunoscut, sub acțiunea unei sarcini constante (de obicei 5 sau 10 kg). În stomatologie se folosește pentru încercarea durității aliajelor dentare (39).

**Brissaud,** Edouard, 1852—1909. **Semnul ~,** în leziunile piramidale, excitarea cu acul a marginii externe a plantei provoacă o contracție a mușchiului tensor al fasciei lata (27).

**Brissaud-Marie** (Brissaud, Edouard, 1852—1909; Marie, Pierre, 1853—1940). **Boala ~** sin.: *Diplegie facială familială,* paralizie facială congenitală, bilaterală, cu caracter familial, datorită unei lipse de dezvoltare a nucleului facial din protuberanță (27).

**Brissaud-Sicard** (Brissaud, Edouard, 1852—1909; Sicard, Jean Athanase, 1872—1929). **Sindromul ~,** sindrom protuberanțial altern, caracterizat prin hemispasm facial de partea leziunii, asociat cu deficit motor al membrelor de partea opusă leziunii (31).

**Brittain,** Herbert Alfred, 1904—1954. **Operația ~.** 1. Artrodeza extraarticulară de șold realizată prin introducerea unui grefon pînă în ischion prin metafiza femurală osteotomizată (24). 2. Artrodeza intraarticulară de cot cu ajutorul a două grefoane osoase trecute încrucișat din masivul oleocranian în paleta humerală (24). 3. Artrodeza radiocarpiană constînd din excizia cartilajului oaselor carpiene, aplicarea unui grefon osos dural între radius și al 3-lea metacarpian și umplerea spațiilor rămase libere, cu mici grefoane osoase (24).

**Brix. Scara ~,** gradația zaharometrului Brix, care indică procentele de zaharoză (în greutate) ale soluției zaharate în care a fost introdus, cu condiția ca temperatura soluției să fie de 17,5 sau 20°C (5).

**Brînceă.** Erizipel.

**Brînduș.** *Colchicum autumnale.*

**Broadbent,** William, 1835—1905. **Semnul ~.** 1. Retracția sistolică a peretelui toracic dorsal stîng, apărînd în simfizele pericardice la nivelul inserțiilor diafragmului pe coastele a 11-a și a 12-a (10). 2. Pulsația sistolică a peretelui toracic postero-lateral, observată în dilatațiile atriului stîng (semnul Broadbent inversat) (10).

**Broca,** Pierre Paul, 1824—1880. **Afazia ~,** sin.: *Afazie expresivă, Afazie motorie,* pierderea mai mult sau mai puțin completă a posibilității de exprimare verbală sau în scris a limbajului

datorită unei tulburări a centrului vorbirii (fără existența unei paralizii sau leziuni ale organelor care intervin în fonație) (27). **Aria** ~, sin.: *Area parolfactoria, Area subcallosa*, partea anterioară a girului frontal ascendent, separată prin șanțul parolfactor posterior de girul subcalos și incomplet prin șanțul parolfactor anterior de girul frontal superior și girul *cinguli*. Aici se localizează principalii centri motori ai vorbirii articulate (1). **Banda diagonală** ~, sin.: *Circumvoluția diagonală*, partea posterioară a substanței perforate anterioare, care este relativ neperforată și mărginește tractul optic (1). **Circumvoluția** ~, circumvoluția inferioară stîngă în care, după unii autori, este localizat centrul Broca pentru vorbirea articulată (1). **Planul** ~, sin.: *Planul alveolocondilian*, plan tangent la marginea anteroinferioară a alveolelor maxilare și la suprafața inferioară a condililor occipitali (1). **Seizura subparietală** ~, sin.: *Sulcus subparietalis*, șanț care separă *precuneus* de girul cingulat (1).

**Broca,** L. **Indicele** ~, criteriu de apreciere a greutății corporale, care după acest autor trebuie să fie (în kg) egal cu talia (în cm), minus 100. Se admit variații în minus între 0 și 16 (24).

**Brock,** Sir Russell Claude. **Dilatatorul** ~, dilatator pentru valvula pulmonară stenozată, format dintr-o tijă cilindrică fixată în unghi drept la un mîner și care prezintă la vîrf două elemente ce pot fi depărtate unul de altul prin apropierea celor două ramuri ale minerului (11). **Operația** ~, sin.: *Infundibulectomie*, intervenție chirurgicală avînd ca scop desființarea stenozei infundibulare pulmonare din tetralogia Fallot (10). **Pensa** ~, pensă-clamp cu ramuri lungi și subțiri, avînd curburi diferite și fiind prevăzute cu dinți multipli și foarte fini, care împiedică deraparea; este folosită pentru clamparea ermetică a urechiușei (11). **Procedeul** ~. 1. Procedeu pentru tratamentul chirurgical al tetralogiei Fallot, constînd din ridicarea obstacolului intracardiac prin valvulotomie sau infundibulotomie pulmonară (11). 2. Tehnică de pneumonectomie pentru cancer bronhopulmonar, a cărei radicalitate oncologică a fost crescută prin ablația ganglionilor regionali, mediastinali, hilari, ai bifurcației traheale, esofagieni (sin.: *Pneumonectomie cu disecție în bloc*) (11). 3. Tehnică de toracotomie fără rezecție costală, cu secțiunea extremității posterioare a unei coaste, deperiostarea marginii sale inferioare sau superioare, a feței sale interne și pătrunderea în torace prin patul periostic (11). **Semnul** ~, redoarea cefei fără asocierea semnului Kernig. Simptom întîlnit în procesele expansive ce se dezvoltă în fosa cerebrală posterioară (27). **Valvulotomul** ~, cuțit format dintr-o mică lamă de 1 cm lungime, butonată la ambele capete, care culisează pe o altă lamă fixată la un inel montat pe degetul operatorului; este folosit pentru secțiunea comisurii ventrale a valvulei mitrale (11).

**Brocq,** Louis, 1856—1928. **Boala** ~. 1. Distrofie rară, apărînd la naștere. Pe un fond eritematos palid se găsesc scuame groase, ihtioziforme, aderente. Spre deosebire de ihtioză sînt prinse și plicile (sin.: *Eritrodermia congenitală ihtioziformă, Hiperkeratoza ihtioziformă, Keratosis rubra congenita Rille*) (12). 2. Vezi Parapsoriazis. **Dermatita polimorfă dureroasă** ~, Boala Dühring-Brocq, vezi Dühring-Brocq. **Pseudopelada** ~, dermatoză de etiologie neprecizată, cu început insidios, apărînd după vîrsta de 30—40 ani, caracterizată prin mici zone de alopecie cicatriceală în pielea capului (12). **Scarificator** ~, instrument compus din 6—10 lame paralele, ascuțite, folosit mai demult în tratamentul lupusului tuberculos (12).

**Broeq-Pautrier** (Brocq, Louis; Pautrier, L. M.). **Angiolupoid** ~, vezi Besnier-Boeck-Schaumann.

**Brodie,** Albert Compton. **Abcesul** ~, proces inflamator de resorbție osoasă metafizară, fără condensare în jur, cu conținut albuminos, steril (24).

**Brodie,** Benjamin Collins, 1783—1862. **Boala** ~, sinovită cronică localizată mai ales la genunchi (4).

**Brodie-Trendelenburg** (Brodie, Benjamin Collins, 1783—1862; Trendelenburg, Friedirch, 1844—1924). **Manevra** ~, umplerea bruscă, de sus în jos, a venei safene cu insuficiență valvulară, după ce varicele au fost golite de sînge, iar crosa comprimată digital, bolnavul fiind în ortostatism (10).

**Brodmann,** Korbinian, 1868—1918. **Ariile** ~, regiuni numerotate ale cortexului cerebral, diferențiate pe criterii histologice, folosite în localizările funcțiilor corticale. Cele mai importante sînt ariile 1, 2, 3 (vezi Aria somestetică), 4 (vezi Aria motorie), 5, 6, 19, 22 (vezi Arii motorii extrapiramidale), 17 (vezi Aria de proiecție vizuală), 18 (vezi Aria parastriată), 19 (vezi Aria peristriată), 41 (vezi Aria auditosenzorială) 42 (vezi Aria auditopsihică) (1).

**Brodski. Operația** ~, amputație osteoplastică la nivelul gambei, constînd din încrucișarea unui fragment tibial și a unuia peronier, în vederea obținerii unei sinostoze tibioperoniere (24).

**Broemser-Ranke** (Broemser, Ph.; Ranke O.). **Metoda** ~, metodă sfigmografică de determinare a debitului cardiac și a altor parametri hemodinamici derivați (10).

**Broesike,** Gustav. **Hernia** ~, sin.: *Hernie duodenală dreaptă, Hernie mezocolică ascen-*

*dentă, Hernie parajejunală,* hernie internă produsă în foseta duodenală, a cărei margine liberă este ridicată de artera mezenterică cranială sau de ramurile sale (11).

**Brom.** Simbol Br. Halogen, lichid volatil, de culoare brună, cu numărul atomic 35 şi greutatea atomică 79,916. Valori normale la om: 2,3—2,6 mg/100 ml sînge şi 2,1 mg/litru urină (5).

**Bromacetonă,** sin.: *Martonita B, Stoff BA.* Lichid cu miros greţos, înţepător, întrebuinţat ca gaz toxic iritant, cu acţiune lacrimogenă şi sufocantă; simptomatologia intoxicaţiei este asemănătoare aceleia produsă de cloracetofenonă (23).

**Bromfeniramină.** Antihistaminic cu structură alchilaminică. Are acţiune intensă, de durată medie (4—6 ore); este în acelaşi timp şi un slab deprimant central (14).

**Bromhidroză,** sin.: *Melanhidroză, Osmhidroză, Parhidroză.* Sudoare fetidă, de culoare neagră sau brună, apărînd în special la picioare, axile şi regiunile inghinale, însoţindu-se sau complicîndu-se cu hiperhidroză. Mirosul este datorit excesului de săruri amoniacale eliminate şi mai ales fermentaţiilor secundare (12).

**Bromide,** sin.: *Bromoderma, Bromuride.* Erupţii cutanate localizate sau generalizate (exantematice), datorite ingestiei de medicamente conţinînd brom; pot îmbrăca aspecte acneiforme papulopustuloase, vegetante, tuberoase (12).

**Bromism.** Intoxicaţie cu brom.

**Bromizoval,** sin.: *Bromizovalerianiluree.* Compus al bromului, deprimant al sistemului nervos central, avînd acţiune sedativă, anticonvulsivantă şi hipnotică uşoară (13).

**Bromizovalerianiluree.** Bromizoval.

**Bromoderma.** Bromide.

**Bromoform,** sin.: *Tribrommetan.* Substanţă cu efect anestezic local slab şi antispastic, indicată în gastralgii, tusea spasmodică etc. (13).

**Bromsulfaleină,** abreviat BSF, sin.: *Bromsulfonftaleină, Bromsulphalein.* Substanţă cristalină albă, folosită în soluţie apoasă de 5% pentru explorarea funcţională hepatică. *Clearance*-ul (epurarea) fracţionat este în mod normal $K \geqslant 12$ corespunzător timpului de înjumătăţire (t 1/2) a concentraţiei iniţiale a sîngelui în BSF, după injectarea intravenoasă a acesteia (16).

**Bromsulfonftaleină.** Bromsulfaleină.

**Bromsulphalein** (engl.), abreviat BSP. Bromsulfaleină (16).

**Bromuracil.** Derivat halogenat al uracilului, utilizat în studiile de genetică bacteriană ca factor mutagen, prin substituţie competitivă cu uracilul (5).

**Bromură.** Sare a acidului bromhidric, avînd acţiune sedativă, datorită favorizării procesului de inhibiţie corticală şi proprietăţii anticonvulsivante-antiepileptice. Se folosesc bromurile de sodiu, potasiu, calciu, amoniu, litiu, stronţiu. Prezintă dezavantaje din cauza instalării lente a efectelor terapeutice şi din cauza toxicităţii cumultative (14). ~ **de amoniu,** $NH_4Br$, sedativ cu acţiune lentă; prezintă pericol de toxicitate cumulativă (13). ~ **de azametoniu,** derivat de metoniu cu acţiune ganglioplegică. Produce o vasodilataţie marcată, fiind util în emboliile arteriale, claudicaţia intermitentă şi edemul pulmonar acut (prin micşorarea întoarcerii venoase) (14). ~ **de benzipiriniu,** substanţă anticolinesterazică, asemănătoare chimic şi farmacologic cu neostigmina. Se foloseşte în atoniile gastrointestinale şi vezicale (14). ~ **de calciu,** $CaBr_2$, compus calcic cu rol sedativ şi anticonvulsivant (13). ~ **de metil,** compus halogenat al metanului, utilizat în industria chimică şi frigorifică; are efecte neurotoxice importante şi iritative ale aparatului respirator, conjunctivei şi tegumentelor (9). ~ **de sodiu,** NaBr, sare a acidului bromhidric, cu acţiune deprimantă a sistemului nervos central, sedativă şi antiepileptică (13). ~ **de stronţiu,** sare de stronţiu a acidului bromhidric, cu acţiune sedativă şi antiepileptică (13).

**Bromuride.** Bromide.

**Bronchiolus** (dim. lat. *bronchus* = bronhie), sin.: *Bronhiolă.* Subdiviziune a unei bronhii, avînd un diametru de 1 mm sau mai puţin (1).

**Bronchus** (lat. = bronhie), sin.: *Bronhie.* Denumire generică pentru ramurile arborelui respirator rezultat din diviziunea traheei în cele două bronhii principale şi a acestora, succesiv, în bronhii mai mici (1). ~ **lobaris inferior dexter,** sin.: *Bronhie lobară inferioară dreaptă,* bronhie de gradul al II-lea care continuă bronhia primitivă dreaptă după naşterea bronhiei lobare mijlocii şi care are direcţia în jos, în afară şi înapoi. Se divide în multiple ramuri, cu diferite denumiri, în funcţie de autori (34). ~ **lobaris medius dexter,** sin.: *Bronhie lobară medie,* bronhie de gradul al II-lea, care ia naştere din bronhia primitivă dreaptă, la 3 cm sub punctul de emergenţă al bronhiei lobare superioare şi care are direcţia înainte, în jos şi în afară. Se divide în două ramuri segmentare: ventrală medie (postero-externă) şi care are direcţia înainte, în jos şi în afară. şi mediastinală (antero-internă) (34). ~ **lobaris superior dexter,** sin.: *Bronhie lobară superioară dreaptă,* bronhie de gradul al II-lea care ia naştere din faţa antero-externă a bronhiei primitive, în dreptul spaţiului al VI-lea intercostal, la

1—2,5 cm de bifurcația traheei și care are direcția în afară și în sus; se divide în marea majoritate a cazurilor în trei ramuri segmentare: ventrală, dorsală și apicală (34). ~ **principalis,** sin.: *Bronhie principală,* ramură primară de bifurcare a traheei, din care se desprind bronhiile lobare (1). ~ **principalis dexter,** ramura dreaptă de bifurcare a traheei (1). ~ **principalis sinister,** ramura stîngă de bifurcare a traheei (1). ~ **segmentalis anterior,** sin.: *Bronhie ventrală superioară,* bronhie segmentară de gradul al III-lea, care ia naștere din partea antero-externă a bronhiei lobare superioare. Are o direcție în afară și în jos (de față) și înainte (de profil). Se divide într-o ramură anterioară (antero-mediană) și una externă (antero-laterală) (34). ~ **segmentalis apicalis,** sin.: *Bronhie apicală superioară,* bronhie segmentară de gradul al III-lea, care ia naștere din bronhia lobară superioară și care are o direcție net verticală, parămediastinală; se divide în două ramuri: ventrală și dorsală (34). ~ **segmentalis basalis anterior,** sin.: *Bronhie bazală anterioară, Bronhie ventrală inferioară, Bronhie ventro-bazală,* bronhie segmentară care ia naștere pe fața anterioară a bronhiei lobare inferioare, la 1 cm sub orificiul bronhiei paracardiace, urmînd o direcție oblică și în afară (de față), în jos și înainte (de profil). Se divide într-o ramură externă și una internă (34). ~ **segmentalis basalis lateralis,** *Bronhie bazală externă, Bronhie latero-bazală,* bronhie care ia naștere de pe fața posterioară a bronhiei lobare inferioare, alături sau sub bronhia ventrală inferioară. Se subdivide în două ramuri: externă și internă (34). ~ **segmentalis basalis medialis,** sin.: *Bronhie infracardiacă, Bronhie mediastinală,* bronhie de gradul al III-lea, segmentară, care ia naștere pe fața internă a bronhiei lobare inferioare, la 1 cm dedesubtul bronhiei lobare mijlocii. Are un traiect (în medie de 1,3 cm) descendent vertical (de față), ușor oblic înainte (de profil). Se divide într-o ramură anterioară și alta posterioară (34). ~ **segmentalis basalis posterior** sin.: *Bronhie bazală posterioară, Bronhie terminală, Bronhie termino-bazală,* bronhie de gradul al III-lea, segmentară, care continuă bronhia lobară inferioară după emergența bronhiei latero-bazale; are o direcție în jos și înafară (privită de față) și înapoi (privită de profil); dă naștere de obicei unei ramuri subsegmentare dorsale (34). ~ **segmentalis lateralis,** sin.: *Bronhie segmentară postero-externă, Bronhie segmentară ventrală,* bronhie de gradul al III-lea care continuă direcția bronhiei lobare medii; se divide în două ramuri: externă și anterioară (34). ~ **segmentalis medialis,** sin.: *Bronhie segmentară antero-internă, Bronhie segmentară medială,* bronhie de gradul al III-lea care ia naștere din bronhia lobară medie dreaptă, cu direcție înainte, în jos și în afară, divizîndu-se în două ramuri: superioară și inferioară (34). ~ **segmentalis posterior,** sin.: *Bronhie dorsală superioară,* bronhie segmentară de gradul al III-lea, care ia naștere din regiunea postero-externă a bronhiei lobare, avînd direcția înapoi, în afară și în sus. Se divide în două ramuri: una cu direcție ascendentă posterioară și alta externă. Are importanța cea mai mare în patologia respiratorie (34). ~ **segmentalis subapicalis,** denumire generică pentru una sau mai multe bronhii dorsale care pot avea uneori importanța unei bronhii segmentare. Sistemul subapical poate cuprinde o bronhie subapicală superioară și una sau două bronhii subapicale inferioare (34).

**Bronhie.** *Bronchus.* ~ **apicală inferioară,** Bronhia Niellsen, vezi Niellsen. ~ **apicală superioară,** *Bronchus segmentalis apicalis.* ~ **bazală anterioară,** *Bronchus segmentalis basalis anterior.* ~ **bazală externă,** *Bronchus segmentalis basalis lateralis.* ~ **bazală posterioară,** *Bronchus segmentalis basalis posterior.* ~ **dorsală medie,** *Bronhia Niellsen,* vezi Niellsen. ~ **dorsală superioară,** *Bronchus segmentalis posterior.* ~ **de drenaj,** bronhie tributară unei zone lezate și prin care se elimină secrețiile patologice ale leziunii. În unele cazuri poate fi obstruată, ceea ce duce la retenția materialului infectant sau balonizarea cavității reziduale (34). ~ **eparterială,** prima ramură a bronhiei drepte deasupra arterei pulmonare drepte (1). ~ **hiparterială,** una dintre primele ramuri colaterale ale bronhiei principale, situată imediat sub artera pulmonară dreaptă (1). ~ **infracardiacă,** *Bronchus segmentalis basalis medialis,* ~ **intermediară,** denumire care se dă trunchiului bronșic cu o lungime medie de 1,8 cm, situat între emergența bronhiei lobare superioare și emergența bronhiei lobare medii (34). ~ **latero-bazală,** *Bronchus segmentalis basalis lateralis.* ~ **lobară inferioară dreaptă,** *Bronchus lobaris inferior dexter.* ~ **lobară medie,** *Bronchus lobaris medius dexter.* ~ **lobară superioară,** *Bronchus lobaris superior dexter.* ~ **mediastinală,** *Bronchus segmentalis basalis medialis.* ~ **principală,** *Bronchus principalis.* ~ **segmentară antero-internă,** *Bronchus segmentalis medialis.* ~ **segmentară medială,** *Bronchus segmentalis medialis.* ~ **segmentară postero-externă,** *Bronchus segmentalis lateralis.* ~ **segmentară ventrală,** *Bronchus segmentalis lateralis.* ~ **terminală,** *Bronchus segmentalis basalis posterior.* ~ **termino-bazală,** *Bronchus segmentalis basalis posterior.* ~ **ventrală inferioară,** *Bronchus segmentalis basalis anterior*

~ **ventrală superioară,** *Bronchus segmentalis anterior.* ~ **ventro-bazală,** *Bronchus segmentalis basalis anterior.*

*Vezi și*: Niellsen.

**Bronhilocvie** (lat. *bronchus* = bronhie + *loquor, loqui* = a vorbi). Pectorilocvie cu rezonanță profundă întîlnită în condensările pulmonare (34).

**Bronhiolă** (dim. lat. *bronchus* = bronhie). *Bronchiolus.*

**Bronhioliză** (lat. *bronchus* = bronhie + gr. *lysis* = distrucție). Proces caracterizat prin leziuni distructive ale peretelui bronșic (34). ~ **ectaziantă,** bronhioliză consecutivă unei supurații bronșice prelungite și care determină dezvoltarea unei bronșiectazii (34).

**Bronhiom** (lat. *bronchus* = bronhie + *-oma*). Tumoare cu punct de plecare bronșic (34). ~ **polimorf,** sin.: *Epistom bronșic* bronhiom necanceros, de tip mixt, care se dezvoltă în glandele pereților bronhiilor mari. Se manifestă prin hemoptizii, fenomene obstructive bronșice și supurații secundare (34).

**Bronho-** (lat. *bronchus* = bronhie, din gr. *bronchos* = gît, trahee). Prefix pentru termenii compuși care se referă la bronhii (32).

**Bronhoalveolită.** Inflamație simultană a terminațiilor bronșice și a alveolelor adiacente, care se manifestă semiologic prin apariția unor salve de raluri crepitante și subcrepitante (34).

**Bronhoaspirație.** Aspirația secreților conținute în arborele bronșic, prin intermediul bronhoscopului sau a unui cateter de cauciuc mai rigid introdus în arborele respirator (34).

**Bronhocel** (*bronho-* + gr. *kele* = tumoare). Bronșiectazie chistică plină cu secreții stagnante și aer, determinată de o stenoză bronșică cu etiologie variabilă și cu aspect radiologic de opacitate rotundă pulmonară. Din punctul de vedere al conținutului se disting două forme: bronhomucocelul și bronhopiocelul (11).

**Bronhoconstrictor** (*bronho-* + lat. *constringere* = a strînge). Substanță care are proprietatea de a reduce calibrul bronhiilor (34).

**Bronhoconstricție.** Reducerea calibrului bronhiilor și bronhiolelor, putînd provoca dacă depășește anumite limite tulburări ale ventilației pulmonare (15).

**Bronhodilatator** (*bronho-* + lat. *dilatare* = = a lărgi). Substanță folosită în terapeutică în scopul lărgirii calibrului bronhiilor (34).

**Bronhodilatație.** Mărirea calibrului bronhiilor și bronhiolelor (15).

**Bronhoegofonie** (*bronho-* + gr. *aix* = capră + *phone* = voce), sin.: *Egobronhofonie.* Semn auscultator caracterizat prin combinarea egofoniei cu bronhofonia; vocea este mult exagerată, tremurată, întretăiată, auzindu-se foarte aproape; este expresia semiologică a unui proces pleural lichidian și a unui proces condensant parenchimatos (34).

**Bronhofonie** (*bronho-* + gr. *phone* = voce). Transmiterea exagerată a vocii, datorită interpunerii unei zone de condensare a parenchimului pulmonar între căile aeriene și peretele toracic (34).

**Bronhografie** (*bronho-* + gr. *graphein* = a scrie). Metodă radiologică pentru punerea în evidență a sistemului bronșic prin introducerea unei substanțe de contrast hidro- sau liposolubile. Vizualizarea se poate face cu contrast unic (umplere omogenă a lumenului bronșic) sau cu dublu contrast (substanță de contrast și aer). Poate fi segmentară, plurilobară (dirijată) sau a unui plămîn întreg (36).

**Bronholimfadenită** (*bronho-* + gr. *lympha* = apă + *aden* = glandă + *-ită*). Inflamație a formațiunilor limfatice din peretele bronșic (submucoasă sau adventiție) sau din imediata vecinătate a bronhiei cu leziuni concomitente ale peretelui bronșic (2).

**Bronholit** (*bronho-* + gr. *lithos* = piatră), sin.: *Bronșiolit.* Calcul bronșic, format de obicei din carbonat sau fosfat de calciu, întîlnit în special în bronșiectazii. Sediul poate fi primar, intrabronșic sau secundar, prin imigrare dintr-un ganglion calcificat sau o leziune cazeoasă cretificată. În general latent, poate provoca uneori o iritație bronșică cronică sau hemoptizii. Se elimină de obicei spontan (34; 36).

**Bronholitiază.** Afecțiune caracterizată prin formarea unor bronholiți; se însoțește de semne de bronșită cronică (34).

**Bronhometrie.** (*bronho-* + gr. *metron* = măsură). Măsurarea calibrului bronșic prin metoda stenozelor artificiale (34).

**Bronhomicoză** (*bronho-* + gr. *mykes* = = ciupercă + *-ozâ*). Inflamație bronșică provocată de ciuperci patogene (34).

**Bronhomucocel** (*bronho-* + lat. *mucus* = = mucus + gr. *kele* = tumoare). Vezi Bronhocel.

**Bronhopiocel** (*bronho-* + gr. *pyon* = puroi + *kele* = tumoare). Vezi Bronhocel.

**Bronhoplastie** (*bronho-* + gr. *plassein* = a forma). Intervenție chirurgicală care urmărește repararea eventualelor pierderi de substanță ale bronhiilor (34).

**Bronhoplegie** (*bronho-* + gr. *plege* = lovitură). Hipotonie și hipokinezie a musculaturii bronșice și a cililor, hipoexcitabilitate a mucoasei, stază endobronșică și tulburări de ventilație pulmonară, provocate de o depresiune a centrilor nervoși (34).

**Bronhopneumonie** (*bronho-* + gr. *pneumon* = plămîn). Sindrom inflamator bronhoalveolar cu focare multiple, primitiv sau se-

cundar altor boli infecțioase, caracterizat clinic prin febră, tuse cu expectorație mucopurulentă, cianoză și, uneori, complicații cardiovasculare. Leziunile interesează pe întinderi diferite arborele bronșic și parenchimul pulmonar adiacent, cuprinzînd de obicei ambii plămîni, cu leziuni ulcerative ale epiteliului bronșic și alveolite de diferite vîrste, alternînd cu zone de aspect normal (2; 34). ~ **acută,** bronhopneumonie caracterizată prin fenomene generale accentuate (formă gravă) și prin abundența granulocitelor în exsudat (2). ~ **aspirativă,** bronhopneumonie secundară pătrunderii unui corp străin în bronhii, prin imersie, tulburări de deglutiție sau fistule esofagobronșice și esofagotraheale (34). ~ **hipostatică,** bronhopneumonie secundară stazei și atelectaziei, provocată de o imobilizare îndelungată în decubit (34). ~ **interstițială,** termen folosit în special pentru leziunile nodulare care interesează mai puțin epiteliul bronșic, iar infiltratul inflamator apare în septurile interalveolare (2). ~ **lobulară,** bronhopneumonie localizată la teritoriul unui lobul (2). ~ **primitivă,** bronhopneumonie în care procesul bronhopulmonar constituie de la început manifestarea dominantă a bolii (34). ~ **pseudolobară,** formă confluentă de bronhopneumonie, cuprinzînd teritoriul unui lob pulmonar (2). ~ **pseudoluetică Fanconi-Hegglin,** vezi Fanconi-Hegglin. ~ **rujeolică,** complicație a pojarului, caracterizată prin manifestări clinice bronhopneumonice supraacute și prezența de celule gigante în spută (2). ~ **secundară,** bronhopneumonie în care procesul bronhopulmonar se dezvoltă pe un teren anergizat de o altă boală infecțioasă (34). ~ **tuberculoasă,** sin.: *Ftizie galopantă,* proces bronhopneumonic grav, urmare a extinderii tuberculozei pe cale bronșică și limfatică, într-un teritoriu pulmonar mai mult sau mai puțin întins (2).

**Bronhoragie** (*bronho-* + gr. *rhegnynai* = a curge). Hemoragie bronșică (34).

**Bronhoree** (*bronho-* + gr. *rhoia* = curgere). Hipersecreție patologică de seromucus bronșic, observată în cursul sau după bronșite cronice, caracterizată prin evacuarea din arborele respirator a unei cantități considerabile de lichid filant, incolor, transparent, spumos (34).

**Bronhoscop** (*bronho-* + gr. *skopein* = a vedea). Aparat pentru examinarea endoscopică a bronhiilor, cu sursă de lumină proximală (tubul Haslinger) sau distală (tubul Chevalier-Jackson) (30).

**Bronhoscopie.** Metodă de investigație descrisă de Killian în 1895 și care permite obținerea unei examinări directe endobronșice, cu ajutorul bronhoscopului, precum și efectuarea unei biopsii de mucoasă bronșică; terapeutic, permite extragerea de corpi străini sau tratarea unei afecțiuni bronșice (34).

**Bronhospasm** (*bronho-* + gr. *spasmos* = = spasm). Contracție spastică a bronhiilor, provocată de procese infecțioase sau modificări ale tonusului vegetativ (34).

**Bronhospirografie** (*bronho-* + lat. *spirare* = a respira + gr. *graphein* = a scrie). Înregistrarea spirografică separată a ventilației celor doi plămîni, pe cale bronhoscopică; poate fi diferențiată (simultană) sau succesivă (34).

**Bronhospirometru** (*bronho-* + lat. *spirare* = a respira + gr. *metron* = măsură). Aparat pentru măsurarea capacității ventilatorii a fiecăruia din cei doi plămîni, folosind un bronhoscop dublu (15).

**Bronhotetanie** (*bronho-* + gr. *tetanos* de la *teinein* = a încorda). Manifestare respiratorie a tetaniei viscerale, constînd din dispnee astmatiformă datorită spasmului musculaturii bronșice (7).

**Bronhotifos** (*bronho-* + gr. *typhos* = stupoare). Varietate a febrei tifoide cu localizare aproape exclusiv bronșică; se întîlnește în special la copii (34).

**Bronhotom** (*bronho-* + gr. *tome* = tăiere). Bisturiu cu lamă scurtă și subțire, folosit pentru deschiderea chirurgicală a bronhiilor (11).

**Bronhotomie.** Deschiderea chirurgicală a unei bronhii, făcută printr-o incizie perpendiculară pe axul ei, incizie care este situată cel mai adesea în regiunea postero-externă (11).

**Bronk. Acul coaxial** ~, dublu electrod coaxial folosit pentru detectarea curenților biologici musculari (27).

**Bronșiectazie** (lat. *bronchus* = bronhie + gr. *ektasis* = dilatație), sin.: *Dilatație bronșică.* Afecțiune bronhopulmonară cronică, datorită măririi calibrului și deformării uneia sau mai multor bronhii, infectării lor cronice cu supurație bronșică (bronhoree purulentă) și scleroză parenchimatoasă peribronșică (2; 34). ~ **abcedată,** supurație pulmonară de origine bronșiectatică (34). ~ **ampulară,** bronșiectazie cupuliformă, etajată, cu pereți regulați (34). ~ **atelectatică,** bronșiectazie localizată, provocată de tracțiunea și tulburările neurovasculare determinate de atelectazie (34). ~ **capilară,** formă de bronșiectazie în care sînt interesate bronhiolele mici (2). ~ **chistică,** sin.: *Bronșiectazie pseudocavitară,* bronșectazie cu formațiuni cavitare bronhogene (34). ~ **cilindrică,** bronșiectazie cu pereți paraleli regulați (34). ~ **cirotică,** bronșiectazie complicată cu scleroză pulmonară accentuată (2). ~ **congenitală,** tulburare de dezvoltare intrauterină a aparatului bronșic, care prezintă aspect chisto-

adenomatos; uneori are aspect pseudotumoral, datorită grosimii pereților bronșici, pe alocuri dilatați. Este datorită adesea unui sifilis congenital. Unele forme sînt incompatibile cu viața (2; 34). ~ **fuziformă,** bronșiectazie în formă de fus (34). ~ **hemoptoidă,** bronșiectazie care evoluează latent, singura manifestare revelatorie fiind hemoptizia (34). ~ **inflamatorie,** bronșiectazie provocată de distrugerea inflamatorie a țesutului musculoelastic din peretele bronșic (34).~ **mecanică,** bronșiectazie provocată printr-o tracțiune exercitată de o scleroză retractilă pleuropulmonară învecinată (34). ~ **moniliformă,** bronșiectazie cu aspect de mătănii (34). ~ **pseudocavitară,** Bronșiectazie chistică. ~ **cu pungă sesilă,** bronșiectazie localizată, cu reces lateral nepediculat (34). ~ **saculară,** bronșiectazie în care dilatația este însoțită de pierderea formei cilindrice a bronhiei respective, în urma distrucțiilor patologice de la nivelul pereților (2). ~ **secundară,** bronșiectazie consecutivă unei bronșite cronice, scleroze retractile pleuropulmonare, atelectazii, stenoze bronșice, endarterite obliterante ale arterelor bronșice sau unor leziuni nervoase (34). ~ **prin stenoză,** bronșiectazie suprastructurală generată de tracțiune, infecție și leziuni neurovasculare (34). ~ **tuberculoasă,** formă de bronșiectazie generată de leziuni locale ale mucoasei bronșice și ale peribronhiei, provocate de *Mycobacterium tuberculosis* și care duc la tulburări trofice în întreg arborele bronșic (34). ~ **„la tuberculoși"**, denumire dată unor dilatații bronșice care apar fără leziuni bacilare ale bronhiilor. Etiologic se incriminează colapsul îndelungat, care produce alterări în rețeaua vasculară și nervoasă a peribronhiei; clinic, este caracterizată prin semnele cunoscute ale bronșiectaziei supurate (34). ~ **uscată,** bronșiectazie cu evoluție asimptomatică, fără bronhoree (34).

**Bronșiolit** (lat. *bronchus* = bronhie + gr. *lithos* = piatră). Bronholit.

**Bronșiolită** (dim. lat. *bronchus* = bronhie + *-ită*). Inflamație a bronhiilor mici (34). ~ **acută,** sin.: *Bronșită capilară, Bronșită obstructivă acută, Emfizem obstructiv generalizat,* inflamație întinsă, acută, a bronhiolelor, de origine infecțioasă sau alergică, întîlnită mai frecvent la copii sub vîrsta de doi ani (33). ~ **acută obliterantă,** sin.: *Catar sufocant,* proces inflamator extins, care cuprinde bronhiolele, adesea și insule alveolare, provocînd grave tulburări respiratorii cu sindrom toxiinfecțios sever (34). ~ **exsudativă,** bronșiolită astmatiformă caracterizată prin spută consistentă, cenușie, conținînd spirale Curschmann (34). ~ **fibroasă obliterantă,** inflamație cronică a unor bronhii mici, ducînd la fibroză și obstrucție bronhiolară, emfizem, atelectazie, carnificare în insule, insuficiență respiratorie gravă (34). ~ **obliterantă,** sindrom iritativ pulmonar pseudoinfecțios, cu apariția întîrziată și evoluție relativ prelungită, care survine după expunerea la concentrații de substanțe sufocante în general mai mici decît cele care provoacă apariția unui edem pulmonar (9).

**Bronșită** (lat. *bronchus* = bronhie + *-ită*). Inflamația bronhiilor (2). ~ **acută,** inflamație bronșică acută, microbiană sau virotică, caracterizată clinic prin stare febrilă, dureri retrosternale, tuse cu expectorație mucopurulentă, apariție de raluri sibilante și ronflante (34). ~ **alergică,** bronșită declanșată de un alergen endo- sau exogen, avînd un caracter spastic, fluxionar (34). ~ **capilară,** Bronșiolită acută. ~ **cardiacilor,** catar bronșic provocat de o stază pulmonară și caracterizat prin tuse mai ales nocturnă, cu expectorație seromucopurulentă conținînd celule cardiace (34). ~ **cazeoasă,** inflamație tuberculoasă însoțită de necroză cazeoasă a pereților bronhiilor (2). ~ **cronică,** inflamație nespecifică a bronhiilor cu afectarea progresivă a bronhiolelor și după un timp a țesutului pulmonar; este caracterizată prin tuse intermitentă sau permanentă, determinată de o secreție bronșică întreținută de iritația căilor respiratorii (atmosferă impură, umiditate, fumat etc.), infecții bronșice, manifestări alergice (hipersensibilitate la pneumosau endalergene) sau factori constituționali (mucoviscidoză) (34). ~ **„a frigore"**, bronșită provocată de o expunere la temperatură scăzută, care declanșează reacții vasomotorii și imunobiologice negative (34). ~ **hemoragică fetidă,** Bronșită Castellani, vezi Castellani. ~ **micotică,** localizare bronșică a unor afecțiuni fungice (aspergiloză , sporotricoză, oosporoză, candidoză, actinomicoză), caracterizată prin tuse rebelă, spută care conține spori și micelii, hemoptizii (34). ~ **obstructivă acută,** Bronșiolită acută. ~ **pituitară,** bronșită cu expectorație seroasă abundentă, survenind în crize la tineri neurovegetativi, la renali sau la hipertensivi (34). ~ **primitivă,** bronșită care apare de la început ca o manifestare esențială a bolii, de obicei sezonieră, cu etiologie microbiană sau virotică (34). ~ **pseudomembranoasă,** bronșită caracterizată printr-o expectorație cu mulaje bronșice de mucină, fibrină sau sînge, eliminate după o criză de tuse sufocantă; însoțește difteria, pneumonia, tuberculoza, intoxicațiile cu gaze toxice (34). ~ **purulentă,** bronșită cronică cu bronhoree abundentă, purulentă, nefetidă (34). ~ **renalilor,** catar bronșic hidromucos, provocat la renali de tulburările cardiovasculare, hidrominerale și de

eliminările vicariante de la nivelul emonctoriului pulmonar (34). ~ **secundară,** bronșită consecutivă unei boli infecțioase parazitare, acțiunii unor vapori, gaze, pulberi iritante sau bolilor cardiorenale (34). ~ **sifilitică,** laringotraheobronșită descendentă, manifestare a sifilisului congenital, a sifilisului secundar sau a celui terțiar; poate produce dilatații și stenoze bronșice, atelectazii și asfixie progresivă sau paroxistică (34). ~ **spastică,** bronșită caracterizată prin crize de tuse spasmodică, mai ales nocturne, urmate de expectorație de mucus filant cu eozinofile (34). ~ **toxică,** catar bronșic secundar acțiunii unor vapori, gaze sau pulberi iritante sau unor toxine endo- și exogene eliminate prin plămîni (34). ~ **tuberculoasă,** bronșită cronică localizată, care însoțește tuberculoza pulmonară și provoacă dilatații, stenoze, obliterări și atelectazii; uneori evoluează fără leziuni parenchimatoase vizibile (34).

*Vezi și*: Castellani.

**Brontofobie** (gr. *bronte* = trăznet + *phobos* = frică). Teamă patologică față de trăznete (35).

**Brooks-Seddon** (Brooks, W.; Seddon, H.). **Operația ~,** transplantarea fasciculelor claviculare ale mușchiului marele pectoral pe tendonul mușchiului biceps brahial, dezinserat superior, în paralizia mușchilor flexori ai antebrațului (24).

**Brophy,** Truman William, 1848—1928. **Operația ~,** metodă operatorie în tratamentul dehiscențelor velopalatine. Constă din apropierea forțată, prin fire de sîrmă trecute transosos, a celor două jumătăți maxilare separate prin despicătură. Poate duce ulterior la deformații mari prin tulburările produse în dezvoltarea maxilarului (38).

**Broscuță.** Ranulă.

**Broster. Incizia ~,** cale de acces transtoracică pentru abordarea capsulelor suprarenale, cu deschiderea obligatorie a pleurei (11).

**Broșă.** În ortopedie, tijă metalică folosită pentru imobilizarea fracturilor (24), ~ **cu bule olivare,** broșă prevăzută cu îngroșări, folosită în anumite metode de osteosinteză (24).

*Vezi și*: Kirschner.

**Broșteanu,** Gabriela. **Semnul ~,** deschiderea anterioară a spațiului intervertebral pensat, vizibilă pe radiografia de profil în hernia discală (24).

**Brouha,** Adèle. **Testul ~,** test de sarcină, asemănător cu testul Ascheim-Zondek, de care se deosebește prin faptul că se efectuează pe șoareci masculi imaturi, la care se urmărește congestia veziculelor seminale după 10 zile de la administrarea urinii recoltate de la femeia presupusă gravidă (15).

**Browder,** Jefferson. **Capsulotomie ventrală ~,** întreruperea fibrelor parapiramidale corticopete la nivelul genunchiului capsulei interne în diskineziile extrapiramidale (26).

**Brown,** George Elgie, 1885—1935. **Semnul ~,** sunet fin, ca un pîrîit, perceput atunci cînd se plasează un stetoscop pe fosa iliacă dreaptă și se apasă brusc, la bolnavii cu perforații intestinale în febra tifoidă (8). **Testul febril ~,** test utilizat pentru decelarea lezării sistemului nervos vegetativ, constînd din injectarea intravenoasă de vaccin tific și urmărirea creșterii temperaturii cutanate la intervale de o jumătate de oră (8).

**Brown,** Sanger, 1852—1928. **Ataxie ~,** formă clinică în cadrul ataxiei spinocerebeloase (27).

**Brown-Séquard,** Charles Eduard, 1817—1894. **Sindromul ~,** sin.: *Sindromul de hemisecțiune medulară,* tablou clinic disociat, alcătuit din deficit motor omolateral și din termoanestezie contralaterală, situate sub nivelul întreruperii complete a unei jumătăți de măduvă și produse de cele mai multe ori printr-o plagă vertebromedulară penetrantă sau o compresiune medulară situată latero-medular (26).

**Brown-Sharp. Scara ~,** scară de măsură a dimensiunilor mici, folosită în tehnica dentară (39).

**Browne,** Denis John. **Procedeul ~,** procedeu de uretroplastie cu ajutorul a două lambouri afrontate în suprafață (11). **Uretrostomia ~,** procedeu de uretrostomie constînd din introducerea în prealabil în vezică a unei sonde Malécot cu mandren, care permite punerea în evidență a uretrei și efectuarea unei incizări minime a acesteia (11).

**Bruce,** David, 1855—1931. **Boala ~,** Bruceloză caprină. **Febra ondulantă ~,** Bruceloză caprină.

**Brucelergină.** Antigen de natură nucleoproteică, extras din tulpini de *Brucella* și utilizat în teste cutanate de alergie (3).

**Brucelină.** Filtratul unei culturide *Brucella* utilizat prin intradermoreacție pentru punerea în evidență a alergiei în infecția bruceloasă (3).

**Brucella.** Gen de microorganisme din familia *Brucellaceae,* cuprinzînd bacterii cu aspect de bacili sau cocobacili, încapsulate, imobile, gramnegative, patogene pentru om și diferite specii de animale domestice (3).

**Brucellaceae,** sin.: *Parvobacteriaceae.* Familie de microorganisme din ordinul *Eubacteriales,* cuprinzînd bacili sau cocobacili, dispuși izolat, în perechi sau grămezi, gramnegativi, patogeni pentru animalele cu sînge cald, inclusiv omul, și rareori pentru animalele cu sînge rece. Genuri mai importante: *Pasteurella, Bordetella, Brucella, Haemophilus, Actinobacillus, Moraxella, Noguchia* (3).

**Brucelom.** Proces productiv cu structură histopatologică de granulom, care apare ca

una dintre manifestările anatomopatologice ale infecției bruceloase și se localizează de predilecție la nivelul sistemului reticuloendotelial, cu deosebire în ficat, splină, rinichi, măduva oaselor, mușchi, sistem nervos central (8).

**Bruceloză**, sin.: *Febră ondulantă, Febră sudoroalgică, Febră remitentă simplă, Febră tifomalarică.* Boală infecțioasă și transmisibilă a animalelor cornute și porcinelor, de la care se poate îmbolnăvi ocazional și omul, prin contact direct sau indirect. Este determinată de germeni din genul *Brucella.* Aspectul clinic la om este foarte polimorf. Formele acute și subacute se prezintă ca septicemii cu evoluție prelungită, cu febră ondulantă, transpirații abundente cu miros de paie putrede și algii diverse. Mai frecvente sînt formele cronice, cu evoluție de lungă durată, însoțite de localizări somatice și viscerale (în special osteoarticulare, hepatice, nervoase, glandulare, (8). ~ **bovină**, sin.: *Boala Bang, Febra ondulantă Bang,* bruceloza bovideelor, precum și bruceloza umană transmisă de la bovidee prin contact profesional direct cu animale bolnave sau cu produsele lor, determinată de *Brucella abortus bovis* (8). ~ **caprină**, sin.: *Boala Bruce, Melitococie, Febră de Malta, Febră de Cipru, Febră de Gibraltar, Febră napolitană, Febră de Rio Grande, Febră ondulantă Bruce, Febră mediteraneană remitentă gastrică,* bruceloză a caprelor, precum și varietatea de bruceloză umană transmisă prin laptele de capră, determinată de *Brucella melitensis* (8). ~ **porcină**, sin.: *Boală Traum, Febră ondulantă Traum,* bruceloză care afectează porcii, putîndu-se transmite și la om; este determinată de *Brucella abortus suis* (8).

**Brueh**, Karl Wilhelm Ludwig, 1819—1884. **Membrana bazală** ~, *Lamina basalis choroideae.*

**Brücke**, Ernst Wilhelm Ritter von, 1819—1892. **Linia** ~, axul funcțional al membrului inferior, reprezentat de linia care, de profil, unește centrele articulației coxofemurale, genunchiului și gleznei (24). **Mușchiul** ~, *Fibrae meridionalis musculi ciliaris.*

**Bürekl-Reichenbach** (Brückl, H.; Reichenbach, E.). **Placa** ~, placă ortodontică activă, monomaxilară, inferioară, care spre deosebire de alte plăci active, se distanțează de fața linguală a frontalilor respectivi și se termină cu un plan înclinat (de jos în sus și vestibulo-oral) și un arc vestibular inferior (cu rolul de a lingualiza incisivii) (39).

**Brudzinski**, Joseph, 1874—1917. **Semnul** ~, dureri în musculatura lombară care apar la flexiunea capului pe torace și începutul flexiunii trunchiului pe membrele inferioare întinse, la bolnavi de meningită (4).

**Brummelkamp. Aparatul** ~, sin.: *Retrorezector,* aparat care permite efectuarea anastomozei colorectale termino-terminală joasă (11).

**Brunings. Uretroscopul** ~, uretroscop cu sursă de lumină exterioară reflectată (11).

**Brunner**, Johann Conrad, 1653—1727. **Glandele** ~, *Glandulae duodenales.*

**Brunner. Acul** ~, ac de ligatură de 20—32 cm, cu tijă lungă și subțire, cu extremitatea curbată (axial sau lateral) și cu ureche centrală, folosit în chirurgia cardiovasculară (11). **Costotomul** ~, costotom cu dublă articulație, cu sistem de tăiere prin ghilotină și revenire cu arc (11).

**Bruns**, Ludwig, 1858—1916. **Sindromul** ~, cefalee paroxistică, ameteli, vărsături, uneori tahicardie, amauroză și chiar sincopă survenind în momentul modificării poziției capului datorită variațiilor de presiune a lichidului cefalorahidian la bolnavi cu leziuni în ventriculii cerebrali (tumori, cisticercoză) (32).

**Bruxism** (gr. *brychein* = a scrîșni din dinți). Strîngerea violentă a arcadelor dentare prin contractura puternică a mușchilor ridicători ai mandibulei sau involuntar, de regulă în timpul somnului (scrîșnirea dinților) (38).

**Bryant**, Thomas, 1828—1914. **Incizia** ~ incizie oblică pentru lombotomie, pornind dintre coastele a 11-a și a 12-a și mergînd pînă la creasta iliacă (11). **Metoda** ~, extensiunea la zenit a membrului inferior pe cadrul Böhler, în fracturile diafizei femurale la copii (24).

**Bryant-Ogston** (Bryant, Thomas, 1828—1914; Ogston, Alexander, 1844—1929). **Triunghiul** ~, sin.: *Triunghiul iliofemural,* triunghiul format din orizontala trecută prin vîrful marelui trohanter, verticala din spina iliacă antero-superioară și dreapta care unește aceste puncte, bolnavul fiind în decubit dorsal. În mod normal este un triunghi dreptunghiular, apărînd modificat ca formă și dimensiuni, mai ales în fracturile gîtului femural și în luxațiile șoldului (24).

**BSF.** Abreviere pentru Bromsulfaleină (16).

**BSP.** Abreviere pentru Bromsulphalein (16).

**Bubat mare.** Variolă.

**Bubă neagră.** Cărbune cutanat.

**Bubon** (gr. *boubon* = stinghi). Termen desuet pentru afecțiunile inflamatorii cu caracter supurativ ale ganglionilor limfatici (12). ~ **pestos**, adenopatie a ganglionilor limfatici inghinali și axilari, cu hiperplazie inflamatorie, formare de abcese și leziuni hemoragipare, apărută ca urmare a leziunilor tegumentare provocate de bacilul pestei (2). ~ **șancros**, adenită supurativă apărînd ca o complicație a

şancrului moale (12). ~ **tularemie,** adenopatie satelită leziunilor de inoculare în tularemie (ganglionii limfatici preauriculari, submaxilari şi latero-cervicali), cu modificări de tip hiperplazic epitelioid, necroză şi celule gigante; forma acută se caracterizează prin necroză în focare şi supuraţie (2).

**Bubonocel** (gr. *boubon* = stinghie + *kele* = tumoare). Inflamaţie nodulară a căilor limfatice eferente, apărînd ca o complicaţie a şancrului moale şi evoluînd, netratată, spre deschidere spontană şi şancrizare (12).

**Bucătărie de lapte,** sin.: *Biberonerie.* Serviciu care funcţionează în cadrul spitalului (secţiei) de pediatrie, policlinicii (de copii) sau dispensarului de circumscripţie rurală. Prin acest serviciu se pregătesc şi se distribuie diferite preparate de lapte pentru copiii alimentaţi mixt sau artificial, internaţi în spital sau pentru copiii-problemă din teritoriu şi se instruiesc mamele asupra felului cum trebuie pregătite diferite preparate necesare alimentării copilului sănătos şi a celui bolnav (29).

**Bucca** (lat. = obraz). Termen pentru faţa externă, peretele sau faţa internă a obrazului (1).

**Buccelare.** Efectuarea unei hemostaze provizorii prin compresiune cu ajutorul unei perniţe de tifon (11).

**Buehman,** Joseph. **Boala** ~, vezi Epifizită.

**Buck,** Gordon, 1807—1877. **Extensiunea** ~, extensiunea continuă prin greutatea corpului, realizată prin ridicarea picioarelor patului (24). **Fascia** ~, *Fascia penis profunda.*

**Bucky,** Gustav. **Razale** ~, sin.: *Radiaţii de graniţă,* radiaţii foarte moi folosite în radioterapia afecţiunilor pielii. Se obţin cu aparatul Bucky care utilizează constante electrice de 1—10 kV, cu o penetrabilitate extrem de redusă (36).

**Buclă de activare.** Curbură mică a arcului ortodontic, situată în părţile sale laterale sau în cea mijlocie, orientată de obicei înspre apexul dinţilor şi avînd un traseu paralel cu mucoasa; buclele pot fi activate, iar prin modificarea lor, arcurile ortodontice pot fi adaptate mai bine la arcada dentară (39).

**Buco-** (lat. *bucca* = obraz). Prefix pentru termenii compuşi care se referă la cavitatea bucală sau la pereţii săi (32).

**Bucofaringe** (*buco-* + gr. *pharinx* = faringe). Vezi *Pharynx.*

**Bucofaringoscopie** (*buco-* + gr. *pharynx* = faringe + *skopein* = a vedea). Examinarea bucofaringelui sub lumină reflectată, cu ajutorul unui apăsător de limbă (30).

**Bucoversiune** (*buco-* + lat. *vertere* = a întoarce). Înclinarea sau rotaţia dinţilor spre regiunea bucală (38).

**Bucy,** Paul. **Operaţia** ~, corticectomie limitată la ariile 4 şi 6 Brodmann, în cazuri de parkinsonism (26).

**Budd-Chiari** (Budd, George, 1808—1882; Chiari, Hans, 1851—1916). **Sindromul** ~, sin.: *Endoflebita obliterantă hepatică,* tromboza venelor suprahepatice datorită unor procese inflamatorii vecine sau unor infecţii generale, producînd simptome de hipertensiune portală cu evoluţie acută sau cronică. Se manifestă clinic prin ascită, icter, hepatomegalie, edeme periferice, revărsate pleurale, hemoragii digestive (2; 33).

**Budde. Triunghiul** ~, Triunghiul Calot, vezi Calot.

**Budin,** Pierre-Constant, 1846—1907. **Regula** ~, în alimentaţia artificială a sugarului se administrează 100 g lapte de vacă kilocorp/zi sau 1/10 din greutate, fără a depăşi însă 600 g (33). **Semnul** ~, perceperea prin tact vaginal a formei globuloase a uterului gravid, începînd din luna a II-a (18).

**Bufenină.** Amină simpaticomimetică cu acţiuni inhibitorii; este folosită în tratamentul unor afecţiuni vasculospastice periferice (14).

**Bufotenină,** sin.: *Hidroxidimetiltriptamină.* Derivat indolic prezent în pielea şi veninul unor batraciene, avînd efecte centrale vasoconstrictorii şi halucinante (15).

**Bufoterapie** (lat. *bufo* = broască + gr. *therapeia* = tratament). Tratament cu veninul secretat în glandele tegumentare ale broaştei denumite şi rîioase (*Bufo*) şi care conţine substanţe a căror structură chimică se aseamănă cu cea a glucozidelor scilei (4).

**Buftalmie.** Glaucom infantil.

**Buhl,** Ludwig von, 1816—1880. **Boala** ~, sindrom septicemic, întîlnit în perioada neonatală, caracterizat prin icter intens, diateză hemoragică, hiperpirexie (33). **Legea lui** ~, tuberculoza generalizată are ca punct de plecare totdeauna un focar localizat (34).

**Buistia.** Termen generic puţin uzitat pentru corpusculii elementari inframicrobieni (după Buist, primul cercetător care a văzut un corpuscul virotic — virusul vaccinal — cu microscopul obişnuit) (22).

**Bujie** (fr. *bougie* = lumînare). Tijă confecţionată din mătase gutapercată sau din material plastic, cu vîrful cilindroconic, conţinînd pilitură de plumb şi folosită pentru dilataţiile uretrale (11). ~ **armată,** bujie al cărei vîrf prezintă un ghivent sau şurub cu care se poate fixa un dilatator Béniqué sau la un uretrotom, folosind drept conductor pentru aceste instrumente (11). ~ **cu bulă,** Explorator cu bulă olivară. ~ **dilatatorie.** 1. Bujie al cărei vîrf este format (pe cîţiva centimetri lungime) dintr-o laminarie (11). 2. (Hégar). Tijă metalică

uşor curbată cu diametre progresive, folosită pentru dilatarea colului uterin (18). ~ **electrolitică,** Bujie Newmann, vezi Newmann. ~ **exploratorie,** bujie cu vîrf metalic utilizată pentru explorarea uretrei în vederea detectării unui corp străin (11). ~ **filiformă,** bujie subţire, de formă diferită, răsucită în spirală, în baionetă sau îndoită; este utilizată pentru dilatarea stricturilor filiforme (11). ~ **oiivară,** Explorator cu bulă olivară.

*Vezi şi*: Newmann.

**Bülan,** Gotthard, 1835—1900. **Procedeul** ~, metodă de tratament a empiemului pleural prin drenaj şi aspiraţie (34).

**Bulă** (lat. *bulla* = vezică), sin.: *Bulla.* 1. Leziune elementară primitivă dermatologică constînd dintr-o colecţie circumscrisă de serozitate, situată superficial (subcornos), mijlociu (în stratul malpighian) sau profundă (dermoepidermică) (sin.: *Flictenă*) (12). 2. Cavitate naturală situată într-un os (1). ~ **isterică,** *Globus hystericus.*

*Vezi şi*: Bichat.

**Bulb** (lat. *bulbus* = bulb.) *Bulbus.* ~ **arterial,** *Bulbus aortae.* ~ **brahial,** *Intumescentia cervicalis.* ~ **în cioean,** Diverticul Cole, vezi Cole. ~ **corpului cavernos al uretrei,** *Bulbus penis.* ~ **dentar,** sin.: *Mugure dentar,* porţiune embrionară care ia naştere la nivelul lamelor dentare şi din care se dezvoltă apoi dinţii (38). ~ **durabil,** Bulb persistent. ~ **gustativ,** termen vechi pentru mugurele gustativ (1). ~ **nervos,** prelungire a protoplasmei în sarcolema unei fibre musculare reprezentînd terminaţia unei fibre nervoase motorii (1). ~ **persistent,** sin.: *Bulb durabil,* semn radiologic constînd din dilatarea bulbului duodenal, care rămîne umplut în tot timpul examenului gastric, conturul fiind regulat şi mucoasa normală; exprimă o diskinezie secundară localizată de tip hipoton (36). ~ **rahidian,** *Medulla oblongata.* ~ **sinovaginal,** evaginare dorsală bilaterală a sinusului urogenital, care formează cincimea inferioară a vaginului (1). ~ **terminal,** *Neuropodium.* **Bulbi terminali Krause.** *Corpuscula bulboidea.* ~ **vaginal,** *Bulbus vestibuli vaginae.*

**Bulbus** (lat. = bulb), sin.: *Bulb.* 1. Dilataţie ovală sau circulară a unui vas, conduct sau a unei formaţiuni anatomice compacte (1). 2. Termen vechi pentru măduva prelungită (1). ~ **aortae,** sin.: *Bulb arterial, Bulbus cordis,* diviziunea anterioară a inimii embrionare în interiorul cavităţii pericardice. Partea sa proximală este încorporată în ventriculul drept; partea sa distală formează regiunea valvulei aortice şi pulmonare a inimii (1). ~ **caroticus,** vezi *Sinus caroticus.* ~ **cordis,** *Bulbus aortae.* ~ **cornus posterioris,** ridicătură formată în cornul posterior al ventriculului lateral de fibrele splenice ale corpului calos mergînd posterior spre lobul occipital (1). ~ **medullae,** *Medulla oblongata.* ~ **oculi,** sin.: *Glob ocular,* segmentul periferic al analizorului vizual, de formă sferică neregulată, care ocupă partea anterioară a orbitei. Este construit la periferie dintr-o membrană fibroasă sclerotică şi din cornee, o membrană medie vasculară, uvea şi o membrană internă, retina. Conţine ca medii transparente şi refringente umoarea apoasă, cristalinul şi corpul vitros (28). ~ **olfactorius,** porţiunea distală, lărgită a tractusurilor olfactive (1). ~**penis,** sin.: *Bulbul corpului cavernos al uretrei,* porţiunea dilatată, proximală a corpului cavernos al uretrei (1). ~ **pilii,** extremitatea profundă dilatată a rădăcinii părului (1). ~ **venae jugularis inferior,** sin.: *Sinusul venei jugulare,* dilatare a venei jugulare interne, situată imediat deasupra unirii sale cu vena subclavie (1). ~ **venae jugularis superior,** sin.: *Golful venei jugulare,* dilatare a venei jugulare interne în punctul de ieşire din *foramen jugulare* (1). ~ **vestibuli vaginae,** sin.: *Bulb vaginal,* ţesut erectil localizat pe fiecare parte a vestibulului vaginului; este omolog bulbului penisului la bărbat (1).

**Bulete de vată.** Fragmente de vată rulate în formă de mici sfere, folosite în pansamentele dentare (38).

**Buletin de analiză.** Document în care sînt înscrise rezultatele unei analize sau ale examinării unui produs biologic (29). ~ **medical,** informaţie concisă privind diagnosticul şi evoluţia unui anumit bolnav şi care se comunică familiei sau populaţiei verbal sau în scris, eventual prin presă sau radio (29).

**Bulimie** (gr. *bous* = bou + *limos* = foame), sin.: *Hiperorexie.* Senzaţie de foame exagerată, patologică, persistînd deseori chiar şi după ingestia masivă de alimente (16).

**Bulion** (fr. = *bouillon*). Mediu de cultură lichid, folosit pentru dezvoltarea bacteriilor. Reprezintă un amestec de extract de carne, peptonă şi sare dizolvată în apă de robinet, sterilizat prin autoclavare şi avînd în general pH 7,4—7,6 (3). ~ **ascită,** bulion cu adaos de ascită sterilă, folosit pentru cultivarea unor germeni cu necesităţi nutritive speciale (gonococ, meningococ) (3). ~ **glucozat,** bulion conţinînd concentraţii variabile de glucoză de 2—10‰ (3). ~ **glicerinat,** bulion cu adaos de glicerină (3). ~ **ser,** mediu lichid conţinînd bulion cu adaos de 5—10% ser steril de bou, folosit pentru cultivarea unor germeni cu necesităţi nutritive albuminoase (3). ~ **sînge,** bulion cu adaos de 5—10% sînge de oaie sau de cal, folosit în special la întreţinerea streptococilor şi a altor germeni cu necesităţi nutritive

speciale (3). ~ **tetrationat,** Mediul Müller-Kauffmann, vezi Müller-Kauffmann.

**Bull. Metoda** ~, procedeu de echilibrare ocluzală prin şlefuire selectivă în plan diagonotransversal, constînd din şlefuirea versantelor vestibulare ale cuspizilor superiori şi a versantelor linguale ale cuspizilor inferiori (39).

**Bulla** (lat. = vezică). Bulă. ~ **ethmoidalis cavi nasi,** celulă osoasă mare a osului etmoid, umplută cu aer şi care determină o proeminenţă rotunjită în meatul mijlociu al nasului (1). ~ **ethmoidalis ossis ethmoidalis,** proeminenţă rotunjită în meatul mijlociu al nasului, datorită unei celule etmoidale mari (1). ~ **fornicis,** *Cropus mamillare.* ~ **ossea,** porţiunea dilatată a meatului osos extern al urechii (1). ~ **rodens,** Turniolă.

**Bullosis.** Termen generic puţin întrebuinţat, înglobînd dermatozele buloase şi în special pe cele cronice (12). ~ **actinica,** Hidroa vacciniformă. ~ **mechanica,** Epidermoliza buloasă.

**Bumke,** Oswald, 1877—1950. **Semnul** ~, dispariţia reacţiilor pupilare la emoţii şi excitanţi dureroşi (35).

**Bunge, Amputaţia** ~, sin.: *Amputaţie aperiostală,* amputaţie în care bontul osos este deperiostat, cu scopul de a preveni formarea osteofitozei la acest nivel (24) .

**Büngner,** Otto von, 1858—1905. **Cordoanele celulare** ~, punţi sinciţiale formate din unirea tecilor celulare în timpul regenerării nervilor periferici (1).

**Bunion** (gr. *bounion* = nap). Bursită la capătul primului metatarsian, care îngroaşe progresiv peretele bursei şi deviază extern halucele (11).

**Bunionectomie** (gr. *bounion* = nap + *ektome* = excizie). Extirparea operatorie a unui bunion cu artroplastie metatarsofalangiană concomitentă (11).

**Bunnell,** Sterling. **Incizia** ~, incizie pentru abordarea tendoanelor flexorii ale indexului, care urmează o linie longitudinală laterodigitală externă, la nivelul palmei, plicatenariană (24). **Operaţia** ~. 1. Sutura tendoanelor mîinilor cu fir metalic amovibil (24). 2. Transplantarea musculară a flexorului degetului al 4-lea trecut pe după tendonul cubitalului anterior şi, suturat la baza policelui, pentru recuperarea opoziţiei acestuia (24). 3. Procedeu chirurgical de fixare coracoclaviculară, cu ajutorul unui fir metalic, recomanadat în luxaţia acromioclaviculară (24). 4. Tenoplastie a flexorilor degetelor mîinii cu grefă tendinoasă a micului palmar, în caz de secţiunea lor în canalul digital (24). 5. Transplantarea ultimelor 4 tendoane flexorii superficiale divizate în două langhete, terminate fiecare pe inserţiile falangiene ale interosoşilor, în paralizia muşchilor interosoşi şi lombricali (24).

**Bunsen-Roscoe. Legea** ~, cantitatea moleculelor transformate (*E*) este proporţională cu produsul dintre cantitatea de energie absorbită (*r*) în unitatea de timp şi timpul de iradiere (*t*): $E = r/\text{min} \times t$ (36).

**Bunyan, John. Sacul** ~, sac de mătase, transparent, impermeabil, folosit în tratamentul arsurilor extremităţilor; este prevăzut cu o tubulură de intrare şi de ieşire, fiind adaptat pentru a permite irigarea suprafeţelor arse cu o soluţie de hipoclorit (32).

**Burbion** (fr. *bourbillon*), sin.: *Tiţină.* Partea centrală a unui furuncul în faza de ramoliţie, compusă din puroi amestecat cu ţesuturi sfacelate (11).

**Bureh. Operaţia** ~, procedeu de cură a incontinenţei de urină la femeie prin fixarea fundurilor de sac ale vaginului la ligamentul Cooper (11).

**Burdach,** Karl Friedrich, 1776—1847. **Fasciculul** ~. 1. *Fasciculus cuneatus medullae spinalis.* 2. *Fasciculus cuneatus medullae oblongatae.* **Nucleul** ~, *Nucleus cuneatus.*

**Burdenko, N. N.,** 1876—1946. **Procedeul** ~, procedeu de blocaj vagosimpatic în şocul produs prin traumatism toracic (11).

**Burdonet.** Sul de tifon sau de vată învelit în tifon, de grosimi diferite, de lungime egală cu aceea a plăgii operatorii, folosit pentru sprijinirea firelor de sutură totală a peretelui abdominal, în anumite procedee de închidere a acestuia (11).

**Bureau. Boala** ~, vezi Yves Bureau.

**Burelet inelar Gerlach.** Vezi Gerlach.

**Burete de fibrină.** Fibrină solidificată sub forma unor mici bureţi, folosită pentru hemostaza de contact (11).

**Burete pestriţ.** *Amanita muscaria.*

**Bürger,** Leo, 1897—1943. **Boala** ~, sin.: *Endarterită obliterantă, Gangrenă juvenilă, Trombangeită obliterantă,* afecţiune a bărbaţilor tineri, atingînd în sepecial arterele şi venele extremităţilor şi ducînd, prin inflamaţia proliferativă segmentară a tuturor straturilor vasului, la obstrucţie şi apoi la leziuni trofice (10). **Semnul** ~, uşurarea durerilor în obstrucţiile arteriale avansate prin suspendarea picioarelor pe marginea patului (10). **Testul** ~, probă funcţională cardiovasculară pentru punerea în evidenţă a hipertensiunii intratoracice, constînd din urmărirea modificărilor tensiunii arteriale în timpul unui efort reprezentat de o manevră Valsalva standardizată (10). **Triunghiul** ~, sistem de proiecţie corectată a vectorilor electrocardiografici pe laturile unui triunghi format din „axele reale" (determinate în prealabil)

ale conducerilor, diviziunea lor efectuîndu-se proporţional cu lungimea fiecăruia (10).

**Bürger-Grütz. Boala** ~, lipoidoză a pielii şi mucoaselor asociată cu hepatosplenomegalie (33).

**Burgess. Procedeul** ~, procedeu de cură a trombozei bifurcaţiei aortice prin arteriotomie transversală multiplă şi desprinderea cheagului (11).

**Burghele,** Theodor. **Procedeul** ~, procedeu de nefroureterectomie pentru tuberculoză renală, efectuat printr-o cale de acces dublă: lombară şi abdominală (11).

**Burghiu.** Instrument medical cu ajutorul căruia se găureşte osul fie pentru trepanarea lui, fie pentru introducerea unui şurub sau a unui grefon (24).

*Vezi şi*: Leveuf.

**Burian. Incizia** ~. 1. Incizie în zigzag pentru aponevrectomie pe faţa palmară a mîinii, întretăiată de o mare incizie transversală în prima plică (24). 2. Incizie în zigzag pe faţa palmară a degetelor (24).

**Burie.** *Umbilicus.*

**Bürker-Türk** (Bürker, Karl; Türk, Wilhelm). **Celula** ~, cameră pentru numărarea globulelor roşii şi albe din sînge (19).

**Burnet,** Macfarlane. **Intradermoreacţia** ~, metodă utilizată în diagnosticul brucelozei, constînd din inocularea intradermică de brucelină urmată, în caz de pozitivitate, de apariţia de edem şi hiperemie locală (8). **Teoria lui** ~. 1. Antigenul pătruns în celulele formatorii de anticorpi stimulează producerea unor enzime adaptative care catalizează sinteza unor molecule de globulină cu configuraţii corespunzătoare grupurilor determinante ale antigenului (anticorpi). Aceste enzime se autoreproduc, astfel că producerea de anticorpi, o dată iniţiată, continuă şi în absenţa antigenului (teorie formulată împreună cu F. Fenner şi ulterior abandonată de autori) (3). 2. Structura proteinelor sintetizate de o celulă este determinată genetic. Numărului foarte mare de variante genetice ale celulelor mezenchimale îi corespunde un număr de asemenea foarte mare de configuraţii diferite ale moleculelor de globulină care pot fi sintetizate de aceste celule. Un antigen introdus într-un organism matur selecţionează clona celulară *a priori*, capabilă să sintetizeze globulina cu o configuraţie întîmplător complementară unei determinante a acelui antigen, reacţionînd cu celulele respective şi stimulînd proliferarea şi maturarea lor (teoria selecţiei clonale). În consecinţă, globulina complementară antigenului (anticorpul) este produsă şi secretată în cantitate din ce în ce mai mare. Într-un organism imatur (în perioada pre- sau neonatală), reacţia unui antigen cu celule capabile de a sintetiza globulina de configuraţie complementară distruge (sau inhibează) aceste celule şi elimină (sau reprimă) clona respectivă, ceea ce explică incapacitatea unui organism de a forma anticorpi faţă de antigenele proprii şi toleranţa imunologică faţă de antigenele străine pătrunse în organism în timpul vieţii intrauterine sau imediat după naştere (3).

**Burnett,** H. C. **Sindromul** ~, sin.: *Sindromul „lapte-alcaline"*, sindrom anatomoclinic caracterizat prin nefrocalcinoză şi, uneori, litiază renală şi prin insuficienţă renală, apărute la bolnavi ulceroşi trataţi cu alcaline şi cu lapte (25).

**Burnişor.** Instrument dentar de mînă, folosit în stomatologie pentru aplatizarea şi întinderea prin apăsare (burnisare) a unui metal cu margini subţiate (aur, cositor ş.a.) pe machetă sau model (ca izolator) sau pentru întinderea peste smaltul dintelui a marginilor unei coroane parţiale sau inlay metalice (39).

**Burns,** Allan, 1781—1813. **Ligamentul** ~, sin.: *Margo falciformis fasciae latae*, marginea laterală, ascuţită a fosei ovale a fasciei femurale, peste care trece cîrja venei safene mari, în traiectul său spre vena femurală (1). **Spaţiul** ~, sin.: *Spaţiul suprasternal*, spaţiu triunghiular situat superior de manubriul sternal, mărginit de două pături suprapuse ale fasciei cervicale superficiale care sînt ataşate în faţa şi în spatele acestui os (1).

**Burns,** Bryan Hartop. **Boala** ~, vezi Epifizită.

**Burow,** Karl August von, 1809—1874. **Soluţie** ~, sin.: *Liquor Burowi*, soluţie de aluminiu acetat utilizată ca astringent şi antiseptic local (13).

**Burri. Metoda** ~, metodă de coloraţie negativă, care serveşte la punerea în evidenţă a capsulei bacteriene, utilizînd tuşul de China şi albastrul de metilen. Capsula apare ca un halou incolor în jurul bacteriei colorate, fiind limitată la exterior de particulele de tuş. Metoda poate fi utilizată şi pentru punerea în evidenţă a spirochetelor, care apar incolore pe fondul negru al preparatului (3).

**Bursa** (gr. *byrsa* = pungă, sac), sin.: *Bursă*. Formaţiune anatomică în formă de sac, plină cu un fluid viscos; este interpusă între alte două formaţiuni, uşurînd mişcarea acestora una pe cealaltă (1). ~ **anserina,** sin.: *Bursa labei de gîscă*, bursă situată la inserţia pe faţa medială a tibiei muşchilor *gracilis* şi semitendinos (1). ~ **bicipitoradialis,** sin.: *Bursa bicepsului*, bursă care separă tendonul muşchiului biceps brahial de tuberozitatea radială pe care se inserează (1). ~ **cubitalis interossea,** bursă situată între tendonul muşchiului biceps brahia

și coarda ligamentoasă a membranei interosoase antebrahiale (1). ~ **iliopectinea,** bursă care separă tendonul mușchiului iliopsoas de eminența ileopectineală și capsula articulației șoldului (1). ~ **infrahyoidea,** vezi *Bursa musculi sternohyoidei.* ~ **infrapatellaris profunda,** una dintre bursele situate înapoia tendonului rotulian și care poate comunica cu articulația genunchiului (1). **Bursae intermusculares musculorum gluteorum.** Burse situate în planurile fasciale care separă între ei mușchii fesieri, mai aproape de inserția lor femurală (1). ~ **intratendinea olecrani,** sin.: *Bursa retroolecraniană,* bursă situată între fasciculele tendonului mușchiului triceps brahial aproape de inserția lui pe olecran (1). ~ **ischiadica musculi glutei maximi,** bursă care separă mușchiul fesier mare de tuberozitatea ischiatică (1). ~ **ischiadica musculi obturatorii interni,** bursă situată dedesubtul mușchiului obturator intern, între acesta și mica scobitură sciatică (1). ~ **musculi bicipitis femoris superior,** bursă situată între tendoanele mușchilor biceps și semitendinos pe de o parte și tendonul mușchiului semimembranos pe de altă parte (1). ~ **musculi coracobrachialis,** bursă situată între mușchii coracobrahial și subscapular pe de o parte și procesul coracoid pe de altă parte (1). ~ **musculi extensoris carpi radialis brevis,** bursă situată înapoia tendonului mușchiului omonim la inserția sa pe baza celui de al 3-lea os metacarpian (1) ~ **musculi piriformis,** bursă situată în contact cu fața anterioară a tendonului mușchiului piramidal al bazinului (1). ~ **musculi poplitei,** sin.: *Recessus subpopliteus,* bursă situată între tendonul originii mușchiului *popliteus* și condilul lateral al tibiei; este o prelungire a membranei sinoviale a articulației genunchiului (1). ~ **musculi sartorii propria,** *Bursae subtendineae musculi sartorii.* ~ **musculi semimembranosi,** bursă situată între tendonul mușchiului semimembranos, capătul medial al mușchiului gastrocnemian și meniscul medial al articulației genunchiului; comunică cu *bursa subtendinea musculi gastrocnemii medialis* (1). ~ **musculi sternohyoidei,** denumire generică pentru *bursa infrahyoidea* și *bursa retrohyoidea,* burse situate inferior și posterior față de osul hioid, în vecinătatea mușchiului sternohioidian (1). ~ **musculi tensoris veli palatini,** bursă situată pe fața profundă a mușchiului omonim, între acesta și procesul hamular al osului sfenoid (1). ~ **musculi trochlearis,** teaca sinovială a tendonului mușchiului oblic superior al globului ocular (1). ~ **omentalis,** sin.: *Cavitatea dinapoia epiplooanelor, Cavitatea peritoneală mică,* diverticul al cavității peritoneale mari situat înapoia pediculului hepatic, omentului mic, stomacului și omentului gastrosplenic, delimitat posterior prin omentul pancreaticosplenic, pancreas, regiunea celiacă, duoden, vena cavă inferioară; se întinde superior pînă la ficat și diafragm, iar inferior pînă la linia de coalescență a epiploonului mare (1). ~ **pharyngea,** Bursa Luschka, vezi Luschka. ~ **retrohyoidea,** vezi *Bursa musculi sternohyoidei.* ~ **subacromialis,** bursă situată între acromion și capsula articulației scapulohumerale (1). ~ **subcutanea acromialis,** sin.: *Bursa supraacromială,* bursă inconstantă care se găsește deasupra acromionului, între acesta și piele (1). ~ **subcutanea calcanea,** bursă situată între osul calcaneu și piele (1). ~ **subcutanea infrapatelaris,** bursă situată inferior de patelă și de partea superioară a ligamentului patelar, în straturile subcutanate (1). ~ **subcutanea malleoli lateralis,** bursă situată între maleola externă și piele (1). ~ **subcutanea malleoli medialis,** bursă situată între maleola internă și piele (1). ~ **subcutanea olecrani,** bursă situată superficial, subcutanat, în dreptul olecranului (1). ~ **subcutanea prepatellaris,** bursă situată între fața anterioară a patelei și piele (1). ~ **subcutanea tuberositatis tibiae,** bursă situată între tuberozitatea tibiei și piele, anterior de inserția ligamentului patelar (1). ~ **subdeltoidea,** bursă situată sub mușchiul deltoid și care se întinde dedesubtul acromionului și a ligamentului coracoacromial, separînd aceste structuri de capsula articulației umărului și de tuberozitatea mare a humerusului (1). ~ **subfascialis prepatelaris,** bursă situată între *fascia lata* și tendonul mușchiului cvadriceps (1). ~ **subtendinea iliaca,** bursă situată între tendonul mușchiului iliopsoas și micul trohanter (1). ~ **subtendinea musculi bicipitis femoris inferior,** bursă situată între tendonul mușchiului biceps și capul osului peroneu (1). ~ **subtendinea musculi gastrocnemii,** bursă situată dedesubtul originii unuia dintre capetele mușchiului gastrocnemian. Cea laterală (*lateralis*) este situată între capul lateral și condilul lateral al femurului; cea medială (*medialis*) se găsește între capătul medial și condilul medial; fiecare comunică cu cavitatea articulației genunchiului (1). ~ **subtendinea musculi infraspinali,** bursă situată sub tendonul mușchiului infraspinos, aproape de inserția lui humerală (1). ~ **subtendinea musculi latissimus dorsi,** bursă situată sub tendonul mușchiului dorsal, mai aproape de inserția lui humerală (1). ~ **subtendinea musculi obturatorii interni,** bursă situată superficial în dreptul tendonului mușchiului obturator intern (1). **Bursae subtendineae musculi sartorii,** sin.: *Bursa musculi sartorii propria.* Burse inconstante ca număr și poziție, situate

între tendoanele mușchilor *sartorius*, semitendinos și *gracilis* (1). ~ **subtendinea musculi subscapularis,** bursă situată între tendonul mușchiului subscapular și capsula articulației umărului; comunică cu cavitatea articulației umărului (1). ~ **subtendinea musculi teretis majoris**; bursă situată în contact cu tendonul mușchiului rotund mare aproape de inserția lui humerală (1). ~ **subtendinea musculi tibialis anterioris,** bursă în contact cu fața profundă a tendonului mușchiului tibial anterior (1). ~ **subtendinea musculi tibialis posterioris,** bursă situată pe fața profundă a tendonului mușchiului tibial posterior (1). ~ **subtendinea musculi tricipitis brachii,** bursă situată între tendonul mușchiului triceps și capsula articulației cotului (1). ~ **subtendinea prepatellaris,** bursă situată între tendonul mușchiului cvadriceps și periostul rotulei (1). ~ **suprapatellaris,** bursă situată cranial de rotulă în contact cu fața profundă a mușchiului cvadriceps (1). ~ **synovialis,** bursă situată de obicei între tendoane și suprafețele osoase (1). ~ **synovialis subcutanea,** bursă situată subcutanat, în dreptul unor tendoane sau suprafețe osoase (1). ~ **synovialis subfacialis,** bursă situată profund față de fasciile superficiale de înveliș ale membrelor (1). ~ **synovialis submuscularis,** bursă situată pe fața profundă a unui mușchi pe care-l separă de inserția lui osoasă sau de un mușchi vecin (1). ~ **synovialis trochlearis,** bursă situată în contact cu porțiunea trohleară a mușchiului oblic superior al globului ocular (1). ~ **tendinis calcanei (Achillis),** sin.: *Bursa tendonului lui Ahile,* bursă situată între tendonul lui Ahile și osul calcaneu (1). ~ **trochanteriea musculi glutaei maximi,** bursă situată între mușchiul fesier și marele trohanter al femurului (1). **Bursae trochantericae musculi glutaei medii.** Două burse, una anterioară, alta posterioară, situate între tendonul mușchiului fesier mijlociu și trohanterul mare (1). ~ **trochanterica musculi glutaei minimi,** bursă situată între mușchiul fesier mic și marele trohanter al femurului (1). ~ **trochanterica subcutanea,** bursă situată subcutanat în dreptul marelui trohanter al femurului (1).

*Vezi și*: Boyer, Luschka.

**Bursă** (gr. *byrsa* = pungă, sac). *Bursa.* ~ **accidentală,** sin.: *Bursă adventițială,* bursă cu caracter trecător, produsă de o fricțiune sau o presiune (1). ~ **adventițială,** Bursă accidentală. ~ **bicepsului,** *Bursa bicipitoradialis.* ~ **infracardiacă,** capătul cefalic al recesului embrionar mezenteric care se găsește în mezenter între esofag și mugurele plămînului drept sau un chist mic în ligamentul drept al plămînului, derivat din acesta (1). ~ **labei de gîscă,** *Bursa anserina.* ~ **ovariană,** sin.: *Foseta ovariană,* mic buzunar peritoneal, inconstant, care conține ovarul; este format dintr-o plicatură a ligamentului larg (1). ~ **radială,** bursa sinovială a tendonului mușchiului flexor lung al policelui (1). ~ **retroolecraniană,** *Bursa intratendinea olecrani.* ~ **sacrală,** bursă care se găsește la bătrîni în dreptul articulației sacrococcigiene sau în dreptul apofizelor spinoase ale vertebrelor $S_4$ sau $S_5$ (1). ~ **supraacromială,** *Bursa subcutanea acromialis.* ~ **tendonului lui Ahile,** *Bursa tendinis calcanei.* ~ **ulnară,** bursă sinovială a tendoanelor mușchilor flexori ai degetelor, profund și superficial (1).

**Bursită** (gr. *byrsa* = pungă, sac + *-ită*), sin.: *Higromă.* Inflamație acută, subacută sau cronică a unei burse. Cele mai frecvente bursite sînt: b. olecraniană, b. prerotuliană (sin.: *Boala parchetarilor*), b. subdeltoidiană, b. trohanteriană, b. calcară a șoldului (24). ~ **acută,** proces inflamator acut survenit la nivelul unei burse seroase (11). ~ **cronică,** proces inflamator cronic survenit la nivelul unei burse seroase, de cele mai multe ori ca urmare a unui microtraumatism repetat (11).

*Vezi și*: Dupré.

**Burton,** Henry, 1799—1849. **Lizereu** ~, depunerea plumbului circulant, sub formă de sulfură, în endoteliul capilarelor marginii dentare a gingiilor și în țesutul gingival, realizînd o bandă albăstruie-cenușie închisă. Prezența lizereului Burton indică o absorbție crescută de plumb (9).

**Burțeva,** E. P. **Operația** ~, transplantarea mușchiului pectoral mare (porțiunea care se inserează pe acromion și claviculă) și a unei părți din mușchiul trapez pentru înlocuirea mușchiului deltoid paralizat (24).

**Bury,** Judson S., 1852—1944. **Boala** ~, sin.: *Erythema elevatum diutinum,* afecțiune simulînd granulomul inelar de care se deosebește prin absența nodulilor (12).

**Busch. Reacția** ~, în mediu acid ($H_2SO_4$ diluat), o soluție 10% de nitron provoacă un precipitat alb în prezența nitraților (5).

**Buschke,** Abraham, 1868—1943. **Scleredemul** ~, vezi Sclerodermie.

**Busse-Buschke** (Busse, Otto, 1867—1922; Buschke, Abraham 1868—1943). **Boala** ~, Blastomicoza europeană.

**Busulfan.** Sulfonoxid alchilant cu acțiune citotoxică, anticanceroasă și antileucemică, indicat în leucemia mieloidă cronică (13).

**Butabarbital.** Barbituric cu acțiune sedativă și hipnotică de durată medie (14).

**Butalital.** Baitinal.

**Butandionă.** Diacetil.

**Butanol,** sin.: *Alcool butilic.* $CH_3.CH_2.CH_2.CH_2OH$. Monoalcool, obținut prin fermentarea amidonului de către unele baterii anaerobe (*Clostridium acetobutyricum, Clostridium butyricum*) (5).

**Butantetrol.** Vezi Eritroză.

**„Butée" osos.** Barbarism pentru denumirea pragului osos care se realizează în unele tehnici chirurgicale ortopedice, în scopul de a oferi o limitare și un sprijin (24).

**Butelie,** sin.: *Măciucă.* În cultura fizică, aparat de gimnastică medicală din lemn lustruit, de forma stilizată a unei sticle (24).

**Butilclorură,** sin.: *Clorbutanol, Clorbutol, Cloretonă.* Cristale incolore, cu miros și gust asemănătoare cloroformului. Este un hipnotic, care are avantajul de a nu provoca iritații gastrice. Este folosit ca anestezic local (dureri de dinți) sau *per os* în gastrite și vomismente (5).

**N-Butilscopolamină.** Compus parasimpatolitic cu acțiune antispastică predominantă asupra musculaturii netede digestive și urinare; diminuează secreția gastrică (13).

**Butiril-CoA.** Vezi Crotonază.

**Butirometru** (gr. *boutyron* = unt + *metron* = măsură). Dispozitiv pentru determinarea grăsimilor din lapte. Cele mai obișnuite modele se bazează pe separarea grăsimilor prin centrifugare după tratare cu acizi (20).

**Butobarbital.** Derivat barbituric cu acțiune sedativă și hipnotică de durată medie (4—6 ore) (13).

**Butoform.** Anestezic local greu solubil, folosit în plăgile dureroase, prurit, stomatite, ulcerații gastrice, sub formă de soluții uleioase, unguente, insuflații, pulverizații (13).

**Buton** (fr. veche *boton*). 1. Termen folosit în dermatologie pentru leziuni cu sediul folicular și perifolicular (12). 2. Termen folosit pentru unele terminații nervoase (1). 3. Dispozitiv metalic de formă turtită sau rotunjită cu care sînt prevăzute crampoanele fațetelor dentare artificiale din porțelan, pentru fixarea în lucrarea protetică (38). ~ **de anastomoză,** aparat metalic folosit pentru crearea rapidă a unei anastomoze intestinale fără sutură; este construit din două piese cilindrice, fixate fiecare la cîte un capăt de intestin, prin simplă bursă și prin a căror coaptare se asigură continuitatea tranzitului intestinal (11). ~ **de anastomoză Jaboulay,** vezi Jaboulay. ~ **de anastomoză Pouliquen,** vezi Pouliquen. ~ **de Anzi,** *Verruga peruana.* ~ **aortic,** primul arc stîng al conturului cardiac, radiologic, arcul pe care îl creează imaginea crosei aortice pe marginea stîngă a siluetei cardiovasculare (mediastinală) (36). ~ **de Bombay,** vezi Leishmanioza cutanată. ~ **de Cairo,** vezi Leishmanioza cutanată. ~ **de Orient,** vezi Leishmanioza cutanată. ~ **terminal,** extremitatea mai dilatată a unei terminații neuronale pe o celulă nervoasă, celulă efectorie sau receptorie. Ultrastructural apare ca un mic sac de neuroplasmă, conținînd mitocondrii și vezicule într-o matrice citoplasmică cu neuroprotofibrile care le continuă pe cele ale axonului (1).

*Vezi și*: Murphy.

**Butyrum cacao.** *Oleum cacao.*

**Buză.** *Labium.* ~ **anterioară a șanțului lacrimal,** *Crista lacrimalis anterior.* ~ **de iepure,** *Cheiloschisis.* ~ **mare,** *Labium majus pudendi.* ~ **mică,** *Labium minus pudendi.*

**By-pass** (engl.). Tub de calibru diferit, confecționat din țesătură de material plastic (tefeon, dakron etc.), folosit pentru înlocuirea unor segmente arteriale după arteriectomie sau pentru scurtcircuitarea unui segment arterial obliterat (11).

**Bywaters,** Eric George. **Sindromul ~,** sin.: *"Crush-syndrome", Sindrom miorenal, Sindrom de zdrobire,* varietate etiologică a rinichiului de șoc, produsă prin traumatisme cu striviri tisulare (25).

# C

**C.** 1. Simbolul **carbonului** (5). 2. **Tip antigenic** al virusului **gripal** (22).

**$C^1$.** Simbolul **complementului** (3).

**Ca.** Simbolul **calciului** (5).

**Cabot,** Richard Clarke, 1868—1939. **Inele ~,** formaţiuni inelare în interiorul globulelor roşii, rezultînd din denaturarea unor proteine din stroma globulară; apar în anemii grave (19).

**Caco-** (gr. *kakos* = rău). **Prefix** care introduce în termenii compuşi noţiunea de defectuos, rău (32).

**Cacodilat.** Sare a **acidului cacodilic** sau dimetilarsinic, acid organic conţinînd arsen şi avînd formula $(CH_3)_2AsOOH$. (14) **~ de sodiu,** sare a acidului cacodilic utilizată ca antianemic şi tonic reconstituant (13).

**Cacodili.** Compuşi **organici** de arsen cuprinzînd gruparea — $As(CH_3)_2$; **au miros** neplăcut şi sînt foarte toxici (14).

**Cacogeuzie** (*caco-* + **gr.** *geusis* = gust). Senzaţie falsă a unui **gust neplăcut** percepută fără prezenţa alimentelor în cavitatea bucală şi datorită unei tulburări **metabolice** (35).

**Cacosmie** (*caco-* + **gr.** *osme* = miros). Perceperea unui miros **fetid. Poate** fi subiectivă, halucinatorie, putîndu-se **produce** în afara oricărei excitaţii senzoriale, **sau poate** fi obiectivă, determinată de o **afecţiune nazală,** perinazală, dentobucală, **gastrointestinală** etc. (30).

**Cadaverină,** sin. : 1,5-*Diaminopentan, Pentametilendiamină.* $H_2N.(CH_2)_5.NH_2$. Amină biogenă **rezultată** din **decarboxilarea** lizinei (5).

**Cadavru** (lat. *cadaver*). **Corpul** unui om sau animal mort (23).

**Cadenat,** E. **Dispozitivul ~,** dispozitiv de imobilizare a **fracturilor mandibulare,** confecţionat din cîrlige **metalice legate** cu sîrmă de dinţi (38).

**Cadenat,** F.M. **Ligamentopexia ~,** ligamentopexie coracoclaviculară în **luxaţia** acromioclaviculară, cu ruperea **ligamentelor** coracoclaviculare (24). **Procedeul ~, procedeu** de închidere a bontului duodenal prin **sutura totală** cu fir **continuu** (11).

**Cadmiu.** Simbol Cd. Metal alb, cu numărul atomic 48 şi greutatea atomică 112,41. Fiind foarte rezistent la coroziune, este larg întrebuinţat ca strat protector pentru alte metale (5).

**Cadranul convenţional Lacassagne.** Vezi Lacassagne.

**Cadru.** 1. Limitele unei formaţiuni, aparaturi (32). 2. În ortopedie, dispozitiv din lemn sau metal, compus dintr-o bară transversală sprijinită pe suporţi, de care, cu ajutorul unor scripeţi, se face suspensia sau extensiunea corpului, a membrelor sau a unui segment de membru (24). **~ coanal,** conturul osos al coanei (30). **~ divizor plumbit,** piesă radiologică de plumb prevăzută cu o fereastră de anumite dimensiuni, care permite executarea mai multor radiografii pe acelaşi film; printr-un sistem mecanic, filmul este adus mereu pe o altă suprafaţă în faţa acestei ferestre (36).

*Vezi şi*: Abbot, Böhler, Fruchaud, Lejars.

**Caduca** (lat. *cadere* = a cădea). *Membrana decidua.* **~ adevărată,** Caduca uterină. **~ directă,** Caduca uterină. **~ interuteroplacentară,** sin. : *Caduca serotină, Decidua basalis, Decidua serotina,* porţiune din mucoasa uterină la nivelul căreia este inserat iniţial oul şi ulterior placenta; ea va tapisa placenta pe faţa maternă, conferindu-i un luciu caracteristic (18). **~ ovulară,** sin. : *Caduca reflectată, Decidua capsularis, Decidua reflexa, Epichorion,* porţiune din mucoasa uterină care înveleşte oul, acoperindu-l; oul dezvoltîndu-se o va proiecta pe caduca parietală, cu care va face corp comun (18). **~ parietală,** Caduca uterină. **~ reflectată,** Caduca ovulară. **~ serotină,** Caduca interuteroplacentară. **~ uterină,** sin. : *Caduca adevărată, Caduca directă, Caduca parietală, Decidua parietalis, Decidua vera,* porţiunea caducii care căptuşeşte direct faţa internă a uterului în afara zonei de inserţie a oului; ea va forma, alături de amnios şi corion, al treilea strat al membranelor oului (18).

**Caecum** (lat. = orb), sin. : *Cec.* 1. Capătul orb al unui tub (1). 2. Începutul colonului prin-

tr-un buzunar orb sau fund de sac (sin. : *Intestinum caecum*) (1). ~ **cupulare,** fundul de sac prin care se termină, dedesubtul cupulei, canalul cohlear (1). ~ **vestibulare,** sin. : *Fundul de sac al canalului cohlear,* fund de sac situat la originea canalului cohlear, dincolo de locul în care se termină *ductus reuniens* (1).

**Cafard.** Stare psihotică acută cu tulburări de conştiinţă, agitaţie psihomotorie şi agresivitate, întîlnită mai ales în ţările tropicale după insolaţie (35).

**Cafeină,** sin. : *Teină, 1, 3, 7-Trimetilxantină.* Alcaloid din grupa purinelor, extras din fructele arborelui de cafea; este excitant al sistemului nervos central, în special al scoarţei cerebrale (provocînd stimulare psihomotorie şi îndepărtînd senzaţia de oboseală), al centrilor respiratori bulbari (accelerînd respiraţia şi făcînd-o mai profundă) şi al centrilor vasomotori bulbari (producînd vasoconstricţie în teritoriul splanhnicului); prin acţiune directă asupra fibrelor musculare netede, dilată vasele coronare, cerebrale şi renale; stimulează miocardul şi măreşte forţa de contracţie a musculaturii striate; are acţiune diuretică slabă şi potenţează acţiunea medicamentelor analgezice-antipiretice (13). ~ **benzoat de sodiu,** complex sau sare dublă a cafeinei, solubilă în apă; reprezintă principala formă sub care cafeina se foloseşte ca medicament (14).

**Cafeism.** Intoxicaţie datorită abuzului de cafea. Poate fi acută (manifestată prin tulburări de ritm cardiac, greaţă, ameţeli, vărsături, tremur al membrelor, colaps) sau cronică (manifestată prin agitaţie, tremurături, ameţeli, delir, aritmie cardiacă) (23).

**Cafeol.** Cafeonă.

**Cafeonă,** sin. : *Cafeol.* Complex aromatic uleios, care se formează prin prăjirea boabelor de cafea : ar fi răspunzător de gustul plăcut al cafelei; poate fi cauză de tulburări dispeptice, prin iritarea cronică a mucoasei gastrice (14).

**Caffey-Silverman** (Caffey, John; Silverman, William). **Boala** ~, sin. : *Boala Caffey-Smith,* hiperostoză corticală infantilă de cauză necunoscută, atingînd un număr variabil de oase şi evoluînd spontan către vindecare (24).

**Caffey-Smith** (Caffey, John; Smith, A.D.). **Boala** ~, Boala Caffey-Silverman, vezi Caffey-Silverman.

**Cahili. Incizia** ~, cale de acces transperitoneală pentru capsulele suprarenale prin incizia peritoneului posterior după decolarea viscerelor (11).

**Caiet de evidenţă.** Formular de evidenţă, inferior ca grad de importanţă registrului de evidenţe, şi care în cele mai dese cazuri nu are tipărite capetele de coloană. Aceste capete de coloană se execută în fiecare instituţie pe baza indicaţiilor date prin instrucţiuni. În caietele de evidenţă se înregistrează o serie de aspecte ale activităţii personalului unei unităţi sanitare, ca injecţii, pansamente, vizite la domiciliu, recoltări de probe de laborator, evidenţa salariaţilor care necesită control medical, cură balneară etc. (29).

**Cajal,** Santiago Ramón y, 1852—1934. **Celula** ~, sin. : *Astrocit,* celulă nevroglică în formă de stea, ataşată mai ales de vasele sanguine cerebrale şi ale măduvei spinării, spre care trimite prelungiri protoplasmice (1). **Coloraţia** ~, ameliorarea metodei descoperite de Golgi pentru impregnarea argentică a ţesutului nervos, constînd din repetarea băii de bicromat de osmiu după cea argentică (22). **Nucleul** ~, nucleu mic aflat în partea dorso-mediană a calotei mezencefalului, anterior de nucleul oculomotor. Primeşte fibre de la nucleii vestibulari, *globus palidus,* tuberculii cvadrigemeni anteriori şi *substantia nigra*; trimite fibre în fasciculul longitudinal medial (1).

**cal.** Abreviere pentru calorie mică (5).

**Cal.** Abreviere pentru calorie mare (5).

**Calamină.** Vezi Zinc.

**Calamus** (lat. = pană, toc). Termen folosit pentru formaţiunile anatomice în formă de pană (1). ~ **scriptorius,** sin. : *Sulcus medianus fosseae rhomboideae,* partea inferioară a fosei romboide (1).

**Calazie** (gr. *chalasis* = relaxare). Inhibiţia şi relaxarea unei contracţii prealabile susţinute a unui muşchi sau a unui grup muscular sinergic (16). ~ **esofagiană,** insuficienţa funcţională a cardiei, cu refluxul lichidelor gastrice în esofag (33).

**Calcaneită** (lat. *calx* = călcîi + *-ită*). Inflamaţie osteoperiostală a calcaneului (4).

**Calcaneoapofizită.** Apofizită retrocalcaneană (24).

**Calcaneocavus.** Picior cav, picior scobit (24).

**Calcar** (lat. = pinten). Termen pentru formaţiuni anatomice cu aspect de pinten (1). ~ **avis,** proeminenţă în peretele cornului posterior al ventriculului lateral, produsă de ridicătura planşeului fisurii calcarine (1). ~ **femorale** (Harty), lamă osoasă densă şi verticală, care porneşte de la partea postero-medială a diafizei femurale sub micul trohanter şi radiază lateral prin osul spongios către marele trohanter (24).

**Calcemie.** Concentraţia calciului sanguin (normal, 9—11 mg%). Aproximativ 50% reprezintă forma ionică, fiziologic activă, implicată în menţinerea echilibrului fosfocalcic, coagulare, scăderea permeabilităţii şi excitabilităţii neuromusculare etc. (15).

**Calcicoză.** Pneumoconioză provocată de inhalarea prafului de calciu ; este caracterizată prin leziuni nodulare şi difuze, cu reacţie sclerogenă ; nu predispune la suprainfecţii (2).

**Calciferol.** Vitamină $D_2$.

**Calcificare.** Proces biologic în care se produce o depunere de săruri de calciu. În mod fiziologic, este întîlnită în cursul osificării, iar în mod patologic, ca urmare a unei leziuni inflamatorii, de obicei involutivă şi necrotică (2 ; 24). ~ **metastatică,** impregnare calcară la distanţă, ca urmare a unor procese de decalcificare a sistemului osos, pe ţesuturi anterior lezate sau la nivelul unor organe cu mediu acid (2). ~ **nucleului pulpos,** aspect de degenerescenţă a discului intervertebral, în care nucleul pulpos este sediul unor depuneri calcare (24).

**Calcifilaxie** (gr. *calx* = var + *phylaxis* = apărare). Termen prin care Selye descrie stări de hipersensibilitate, în care ţesuturile răspund unor agenţi declanşatori speciali, cu o calcificare bruscă, dar adesea foarte discretă (32). ~ **generalizată,** apariţia generală a calcificărilor tisulare produse de injectarea intravenoasă sau intraperitoneală a agenţilor specifici declanşatori (32). ~ **topică,** formarea unor zone circumscrise de calcificări, consecutive injectării subcutanate a agenţilor declanşatori (32).

**Calcifilie** (gr. *calx* = var + *philein* = a iubi). Afinitate anormală a unor ţesuturi — în special a acelora cu un metabolism scăzut — pentru sărurile de calciu circulante, pe care le fixează (32).

**Calcigrad.** Vezi Mers calcigrad.

**Calcinare.** Metodă de eliminare a apei şi transformare a materiei organice în substanţe anorganice, ca urmare a tratării termice la temperaturi mari (400—700°C) (5).

**Calcinoză** (gr. *calx* = var + *-oză*). Impregnare calcară sistematizată a unui organ (2). ~ **cutanată,** termen generic pentru denumirea concreţiunilor calcare subcutanate consecutive unor leziuni preexistente, avînd la bază tulburări de metabolism (general sau numai local) al calciului (12). ~ **interstiţială,** impregnare calcară sistematizată a elementelor conjunctivovasculare ale stromei unui organ, secundară unor procese distrofice (hialinizare) (2). ~ **intervertebrală,** impregnare calcară a ligamentelor intervertebrale, cu rigiditate consecutivă a coloanei vertebrale (2). ~ **universală,** precipitare a calciului în diferite ţesuturi şi organe, de obicei ca rezultat al unei stări de hiperparatiroidism (7).

**Calcipenie** (gr. *calx* = var + *penia* = sărăcie). Lipsă de calciu în ţesuturi sau umori (4).

**Calcipexie** (gr. *calx* = var + *pexis* = fixare). Fixarea calciului în ţesuturi (4).

**Calcipriv** (gr. *calx* = var + lat. *privus* = lipsit de). Lipsit sau cu o concentraţie de calciu redusă sub normal (4).

**Calcitonină.** Hormon hipocalcemiant de natură polipeptidică, secretat de glanda tiroidă. Participă împreună cu hormonul paratiroidian la reglarea metabolismului fosfocalcic (15).

**Calciu.** Simbol Ca. Metal alcalinoteros bivalent, cu număr atomic 20 şi greutate atomică 40,08. Prezent în organism, în special sub formă de compuşi fosforici ionizabili, joacă un rol important în procesele de osificare, de coagulare a sîngelui şi de menţinere a excitabilităţii neuromusculare. Valori normale : 9,26—10,30 mg/100 ml ser (la nou-născut : 7,4±0,9 mg/100 ml). Ionii de calciu, $Ca^{++}$, reprezintă Factorul IV de coagulare, intervenind în formarea tromboplastinei active şi accelerînd acţiunea trombinei asupra fibrinogenului (5 ; 19). ~ **X** (Greenwald şi Gross), combinaţie ipotetică a calciului cu parathormonul, hidrosolubilă, dar neionizabilă, responsabilă de efectul de decalcifiere a scheletului şi de hipercalcemia dată de parathormon (7).

**Calciurie** (gr. *calx* = var + *ouron* = urină). Eliminarea urinară a calciului, variind în mod normal, la o dietă mixtă, între 150 şi 200 mg/24 ore (70—100 mEq) (25).

**Calcoglobule.** Granule de calciu precipitate în canaliculele dentinare ; calcifică fibrele Tomes din canaliculele dentinare (38).

**Calcosferit.** Corpusculi cu consistenţă calcaroasă, de dimensiuni mici, prezenţi în unele tumori, ţesutul nervos, tiroidă şi prostată (5).

**Calcoză oculară.** Impregnaţia membranelor oculare prin carbonat de cupru, consecutiv pătrunderii în ochi de corpi străini de cupru (28).

**Calcul** (lat. *calculus* = pietricică ; socoteală). 1. Concreţiune formată în orice parte a organismului (mai frecvent în organele cavitare şi canale), compusă de obicei dintr-un nucleu de substanţă organică, peste care se depun substanţe anorganice (16). 2. Ansamblul de operaţii matematice, făcute în scopul obţinerii unei valori (mărimi) căutate (7). ~ **aproximativ,** calcul care se efectuează nu în mod absolut exact, ci numai cu un anumit număr de cifre semnificative. Metodele calculului numeric sînt metode aproximative (7). ~ **articular,** calcul situat în apropierea sau în interiorul articulaţiei (4). ~ **biliar,** sin. : *Colelit,* concreţiune formată în vezica biliară sau în căile biliare şi compusă din elementele bilei, în special din colesterol, pigmenţi şi săruri biliare, de obicei în urma unui catar litogen. Se descriu calculi de colesterol, pigmentari, calcari, complecşi etc. (2 ; 16). ~ **chirurgical,** concreţiune dură, rezultînd din

precipitarea unor substanţe organice sau anorganice în interiorul unui organ sau în căile lui excretorii (32). ~ **colesterolic**, calcul radiar metabolic de colesterol pur (2). ~ **complex**, sin.: *Calcul mixt*, calcul format prin depunerea mai multor tipuri de substanţe organice şi anorganice (de ex. în calculoza biliară, un calcul mixt are centrul radiar alcătuit din colesterol, înconjurat de formaţiuni concentrice de pigmenţi şi săruri de calciu) (2). ~ **coraliform**, calcul renal voluminos, mulînd mai mult sau mai puţin complet cavităţile intrarenale şi luînd în ansamblu forma de coral (11). ~ **cu faţete**, calcul cu suprafeţe multiple, netede, realizate prin frecare reciprocă (2). ~ **grafic**, calcul matematic al unei mărimi, folosind o construcţie (reprezentare) grafică. Se bazează pe noţiunile şi teoremele geometriei plane, analitice şi proiective (7). ~ **grafomecanic**, calcul matematic efectuat cu rigla logaritmică sau cu un instrumentar similar (7). ~ **hematogenic**, calcul care conţine elemente sanguine (2). ~ **intestinal**, Enterolit. ~ **intramural**, calcul oprit în porţiunea intravezicală a ureterului (11). ~ **mecanic**, calcul matematic efectuat cu ajutorul maşinilor (7). ~ **mixt**, Calcul complex. ~ **muriform**, vezi Calcul pigmentar. ~ **nazal**, Rinolit. ~ **pigmentar**, calcul format din pigmenţi, de obicei biliari (calcul muriform) (2). ~ **probabilităţilor**, Teoria probabilităţilor. ~ **renal**, calcul urinar situat în parenchimul renal sau în cavitatea renală (bazinet, calice) (25). ~ **salivar**, concreţiune formată în căile de eliminare a glandelor salivare (2). ~ **sanguin**, Flebolit. ~ **urinar**, concreţiuni formate în aparatul urinar prin precipitarea cristaloizilor urinii, consecutiv unor anomalii metabolice generale (calculi „de organism") sau şi anatomice locale (calculi „de organ"), şi alcătuite dintr-o stromă organică (2—5% din greutate) şi dintr-o fază minerală, de compoziţie chimică simplă, sau, mai frecvent, complexă (acid oxalic şi oxalat de calciu, acid uric şi uraţi, fosfaţi de calciu şi amoniacomagnezieni, cistină, xantină etc.). După sediu, calculii urinari pot fi intrarenali, caliceali, bazinetali, ureterali (25).

**Calculoză** (lat. *calculus* = pietricică + *-oză*). Litiază.

**Caldwell-Luc** (Caldwell, George W., 1834—1918; Luc, Henry, 1855—1925). **Operaţia ~**, metodă chirurgicală folosită în tratamentul sinuzitelor maxilare, constînd din trepanarea sinusului în fosa canină şi crearea unei contradeschideri nazale declive (38).

**Cale** (lat. *callis*). Direcţia luată de o mişcare (32). ~ **de acces Cock**, vezi Cock. ~ **de administrare**, cale prin care un medicament este introdus în organism. Se descriu căile externe (pielea şi unele mucoase), calea internă (perorală) şi căile parenterale (introducere prin injectare) (14). ~ **falsă**, accident traumatic al cateterismului unui conduct sau unei fistule, constînd din efracţia peretelui prin forţarea înaintării instrumentului explorator sau dilatator introdus intempestiv (11). ~ **falsă dentară**, traiect anormal, realizat accidental în cursul unui tratament dentar cu frezele sau acele de canal; poate fi cale falsă coronară (în peretele coroanei dentare), sau cale falsă radiculară (în peretele rădăcinii) (38). ~ **gastrică**, *Canalis ventriculi*. ~**de infecţie**, vezi Cale de transmitere. ~ **monosinaptică**, cale nervoasă care conţine o singură sinapsă (15). ~ **multisinaptică**, sin.: *Cale polisinaptică*, cale nervoasă formată din mai mult decît doi neuroni (15). ~ **nervoasă**, cale realizată prin interconectarea mai multor neuroni; asigură transmiterea excitaţiilor sau impulsurilor de la organele receptorii la centrii nervoşi, de la centri nervoşi la organele efectorii sau între diverse formaţiuni nervoase (27). ~ **polisinaptică**, Cale multisinaptică. ~ **sudică de abordare**, incizie posterioară pentru abordarea articulaţiei coxofemurale. Porneşte de la marea scobitură sciatică spre mijlocul marelui trohanter şi se îndreaptă distal pe marginea externă a metafizei femurale (24). ~ **de transmitere**. 1. În epidemiologie, modalitate prin care microorganismele patogene diseminează infecţia de la bolnav sau purtător la organismele receptive din jur (c. aerogenă, c. alimentară sau digestivă, c. cutanată şi mucoasă etc.) (sin.: *Cale de infecţie*) (8). 2. Lanţ de celule nervoase cu prelungirile lor, prin care circulă impulsuri motorii, senzitive (32).

*Vezi şi*: Fruchaud, Holman, Mallet-Guy-Desjaques, Nasilov.

**Calendula officinalis**, sin. *Gălbenea*. Plantă din familia *Compositae*; inflorescenţele conţin calendulină, saponozide triterpenice, un ulei volatil, carotinoide etc.; este folosit extern, ca cicatrizant, în medicina populară (13).

**Calicectomie** (lat. *calix* = cupă + gr. *ektome* = excizie). Exereza chirurgicală a unui calice renal (11).

**Calicoză**. Pneumoconioză benignă, curabilă, provocată de bicarbonatul de calciu; se observă la cioplitori, pietrari etc. (34).

**Calicul** (dim. lat. *calix* = cupă). Structură anatomică în formă de cupă mică (1). ~ **gustator**, corpuscul gustativ al papilelor mucoasei linguale (1).

**Californiu**. Simbol Cf. Element radioactiv transuranic tri- şi tetravalent din familia actinidelor, cu număr atomic 98 şi greutate atomică 244—253. Este obţinut în ciclotron prin bom-

bardarea curiului cu particule α. Se cunosc 9 izotopi, cu număr de masă între 244 şi 253. Izotopul 249 are timpul de înjumătăţire 470 de ani şi se descompune prin emisiune de particule α (5).

**Call-Exner** (Call, Friedrich von, 1844—1917; Exner, Siegmund, 1846—1926). **Corp ~**, celulă degenerată, bazofilă, din stratul granulos al foliculului ovarian pe cale de creştere (7).

**Callander,** Latimer, 1892—1947. **Amputaţia ~**, amputaţie tenoplastică a extremităţii inferioare a femurului, folosind un lambou lung anterior, suturat la muşchii posteriori (24).

**Calliphora.** Gen de insecte din familia *Muscidae*, clasa *Insecta*. *Specii mai importante*: *C. vomitoria* (musca albastră), ale cărei larve au fost găsite în fosele nazale şi în intestinul omului, determinînd miaza intestinală; *C. azurea*; *C. croeipalpis*, întîlnită în miaza auriculară; *C. erythrocephala*, întîlnită în miaza plăgilor şi *C. limensis*, întîlnită în miaza nazală (31).

**Callus.** 1. Calozitate. 2. Calus.

**Calmette,** Léon Charles Albert, 1863—1933. **Oftalmoreacţia ~**, vezi Reacţia la tuberculină.

**Calmette-Guérin** (Calmette, Albert Léon Charles, 1863—1933; Guérin, Camille, 1872—1961). **Bacilul ~**, abreviat BCG, tulpină atenuată de *Mycobacterium tuberculosis*, varietatea *bovis*, obţinută prin treceri timp de 13 ani pe cartof biliat şi folosită la vaccinarea antituberculoasă (3).

**Calomel.** Clorură mercuroasă.

**Calor-** (lat. *calor* = căldură). Prefix care introduce în termenii compuşi referirea la căldură (32).

**Caloradianţă.** Denumire generică pentru radiaţiile calorice ale soarelui, corpurilor încălzite, filamentelor incandescente etc. (4).

**Caloricitate.** Însuşirea organismelor de a genera şi păstra căldura prin fenomene de termogeneză şi termoreglare (4).

**Calorie,** abreviat cal., g.cal. Unitate de măsură reprezentînd cantitatea de căldură necesară pentru ridicarea temperaturii unui gram de apă distilată cu un centigrad (de la 14,5 la 15,5°). O calorie poate fi convertită în alte forme de energie, existînd proporţii bine definite între diferiţii echivalenţi calorici. Caloria este folosită şi pentru definirea valorii alimentare a diferitelor alimente, care se calculează pornind de la valoarea calorică a principiilor alimentare de bază (1). **~mare,** abreviat Cal., kg-cal., unitate de măsură pentru 1 000 cal. (5). **~ medie,** cantitatea medie de calorii pe care le liberează un aliment în cursul metabolizării sale, după aplicarea corecţiei provenită din proporţia efectiv utilizată în cursul digestiei. Valoarea calorică medie pe g substanţă este de 3,68 cal. pentru proteine, 8,65 cal. pentru lipide şi 3,88 cal. pentru glucide (5). **~ termochimică,** cantitatea de calorii pe care le liberează un aliment în cursul prelucrării sale metabolice. Valoarea calorică termochimică pe 1 g substanţă este 4,2 cal. pentru proteine, 9,3 cal. pentru lipide şi 4,1 cal. pentru glucide (5).

**Calorigen** (*calor-* + gr. *gennan* = a produce). Care produce energie calorică (15).

**Calorimetrie** (*calor-* + gr. *metron* = măsură). Metodă de determinare a cantităţii de energie cheltuită de organism, obţinută prin măsurarea cantităţii de căldură degajată în mediul înconjurător (calorimetrie directă), a consumului de aliment sau oxigen (calorimetrie indirectă) (21).

**Calorimetru.** 1. Aparat pentru măsurarea cantităţii de căldură, produsă de organism în diferite condiţii de existenţă (15). 2. Aparat pentru determinarea valorii calorice a alimentelor (5).

**Calorizator.** Sistem pentru încălzirea apei minerale, pentru cura externă evitîndu-se folosirea serpentinelor cu aburi pe fundul vanei (4).

**Calot,** Jean François, 1861—1944. **Metoda ~**, metodă de tratament al abceselor reci tuberculoase, prin puncţie şi injecţie modificatoare (34). **Osteotomia ~**, osteotomie subtrohanteriană recomandată în *coxa vara* (24). **Triunghiul ~**, sin.: *Triunghiul Budde, Triunghiul cistic*, triunghi anatomic mărginit superior de artera cistică şi pe laturi de canalele cistic şi hepatic; este întîlnit în aproximativ 60% din

*Echivalenţi calorici*

| | cal. | erg | g/cm | kw-oră |
|---|---|---|---|---|
| 1 calorie (cal.) | 1 | $4{,}18 \times 10^{10}$ | $4{,}26 \times 10^{7}$ | $1{,}17 \times 10^{-3}$ |
| 1 erg | $2{,}39 \times 10^{-14}$ | 1 | $1{,}02 \times 10^{-3}$ | $2{,}77 \times 10^{-14}$ |
| 1 gram pe centimetru (g/cm) | $2{,}34 \times 10^{-8}$ | $9{,}81 \times 10^{2}$ | 1 | $2{,}73 \times 10^{-11}$ |
| 1 kilowatt-oră (kw/oră) | $8{,}58 \times 10^{2}$ | $3{,}61 \times 10^{13}$ | $3{,}60 \times 10^{10}$ | 1 |

cazurile în care artera cistică provine din artera hepatică dreaptă (1).

**Calotă** (fr. *calotte*). Boltă a cărei suprafață interioară are, în secțiune verticală, forma unui semicerc sau a unei semielipse (32). ~**aponevrotică Theile,** *Galea aponeurotica.* ~ **craniană,** partea superioară a calotei craniene (1).

**Calozitate** (lat. *callosus* = îngroșat), sin.: *Callus, Tyloma, Tylosis,* îngroșare localizată a tegumentelor, de obicei profesională, realizată prin hiperkeratoza rezultată în urma presiunii repetate sau a frecăturilor (12).

**Calus,** sin.: *Callus.* Neoformație de țesuturi, care apare pe locul unei soluții de continuitate a osului, produsă fie accidental (ca în fracturi), fie în scop terapeutic sau experimental (ca în osteotomii sau osteoclazii). După stadiul evolutiv există: calus fibrinoproteic, calus fibros, calus osos provizoriu (calus primitiv) și calus osos definitiv. După origine se recunosc: calus endosteal (intern) și calus periostal (24). ~ **central,** Calus endosteal. ~ **endosteal,** sin.: *Calus central,* calus care începe în mijlocul focarului de fractură, prin metaplazia histiocitară a celulelor seriei albe sanguine și medulare (24). ~ **întîrziat,** calus osos primitiv care se produce cu întîrziere față de timpul maxim necesar pentru consolidarea unei fracturi; este în raport cu sediul ei și cu vîrsta bolnavului (24). ~ **periostal,** calus format prin histiogeneză și metaplazie celulară din stratul profund al periostului (24). ~ **vicios,** calus osos primitiv sau definitiv, care consolidează fragmentele unei fracturi în poziție vicioasă: dezaxate, decalate, încălecate sau unghiulate (24).

**Calvaria** (lat. *calva, calvaria* = craniu, țeastă), sin.: *Calvarium.* Porțiune superioară în formă de dom a craniului, corespunzînd porțiunilor superioare ale oaselor frontal, parietale și occipital (1).

**Calvarium** (lat. = craniu, țeastă). *Calvaria.*

**Calvé,** Jacques, 1875—1954. **Boala ~,** sin.: *Osteocondrită vertebrală infantilă,* leziune dobîndită care evoluează între 5 și 10 ani, simulînd clinic morbul Pott, dar arătînd la radiografie ca o leziune univertebrală, caracteristică, de vertebră plană și turtită (*vertebra plana*), susceptibilă de regenerare (24).

**Calvé-Galland. Operația ~,** rahisinteză cu ajutorul unui grefon tibial încastrat în locul apofizelor spinoase rezecate (24).

**Calviție** (lat. *calvities* = chelie). Rărirea și apoi dispariția definitivă și completă a perilor din pielea capului, prin degenerescența progresivă a bulbilor piloși, consecutivă obliterării parțiale a arteriolelor respective (12).

**Calx** (lat. = călcîi), sin.: *Călcîi.* Proeminența posterioară a calcaneului (1).

**Calxil.** Pastă apoasă pe bază de hidroxid de calciu, folosită în stomatologie pentru coafajul pulpar și protejarea pulpei vii sub obturațiile definitive (38).

**Calymmatobacterium.** Gen de bacterii din familia *Brucellaceae.* Cuprinde o singură specie, *C. granulomatis* (sin.: *Donovania granulomatis*), bacil gramnegativ, pleomorf, frecvent bipolar, imobil, uneori capsulat, dispus izolat sau în grămezi, patogen pentru om, la care provoacă leziuni granulomatoase (3).

**Calyx** (lat. *calyx* = cupă), sin.: *Cupă.* În anatomie, diviziune în formă de cupă a unei formațiuni anatomice (1). ~ **ovular,** peretele foliculului de Graaf din care se desprinde ovulul (1). **Calyces renalis.** Colectoarele extrarenale ale urinii din a căror unire ia naștere bazinetul (*pelvis renalis*) (1). **Calyces renales majores.** Subdiviziuni primare ale bazinetului, de obicei în număr de 2—3 (1). **Calyces renales minores.** Subdiviziuni cupuliforme ale calicelor renale mari, în număr de 4—13; fiecare primește una sau mai multe papile renale (1).

**Cameeconcal** (gr. *chamai* = jos + *konche* = scoică). Vezi Index orbital.

**Camellia sinensis.** Arbore sau arbust din familia *Theaceae,* originar din China și Indochina, cultivat și în India, Ceylon, Indonezia, Japonia, U.R.S.S. (Caucaz). Frunzele (din care se prepară ceaiul) conțin cafeină, teofilină, tanin și mici cantități de ulei esențial (14).

**Camelocit.** Ovalocit.

**Camera** (lat. = compartiment), sin.: *Cameră.* Spațiu sau compartiment, de obicei deschis, comunicînd cu un alt spațiu (1). ~ **bulbi anterior,** sin.: *Camera oculi anterior,* spațiu al globului ocular plin cu umoare apoasă, delimitat anterior de cornee și iris, iar posterior de fața anterioară a cristalinului (1). ~ **bulbi posterior,** sin.: *Camera oculi posterior,* spațiu al globului ocular plin cu umoare apoasă, cuprins între iris anterior și periferia feței anterioare a cristalinului posterior (1). ~ **oculi anterior,** *Camera bulbi anterior.* ~ **oculi posterior,** *Camera bulbi posterior.*

**Camera,** Ugo. **Operația ~,** rezecție mediotarsiană cuneiformă cu baza inferioară și externă, artrodeză subastragaliană facultativă și plastie tendinoasă, folosindu-se tendonul mușchiului lungul flexor al halucelui și al mușchiului flexorul comun al degetelor, în cura chirurgicală a piciorului plat valg dureros (24).

**Cameră** (lat. *camera*). *Camera.* ~ **biotermă Beccari,** vezi Beccari. ~ **calorică,** cameră în care se realizează condiții reglabile de temperatură ridicată sau de ambianță caldă (temperatură a aerului crescută, radiație calorică pozitivă etc.), în vederea studiului acțiunii acestor condiții de mediu asupra organismului (20).

~ **climatică,** sin.: *Cameră de microclimat,* încăpere în care se creează diferite condiţii de microclimat, în vederea cercetării acţiunii acestuia asupra organismului (20). ~ **„fantomă",** cameră de ionizare cu adîncime redusă pentru efectuarea dozimetriei la aparatul Chaoul (36). ~ **de ionizare,** piesă a dozimetrului constituită dintr-o cameră cu pereţi de grafit, conţinînd un anumit volum de gaz, care se ionizează sub acţiunea radiaţiilor ionizante (36). ~ **de ionizare „degetar",** cameră de ionizare de dimensiuni reduse (36). ~ **de microclimat,** Cameră climatică. ~ **de numărat globule,** Celulă de numărat globule. ~ **obscură,** încăpere în care se poate face întuneric complet sau o iluminare cu lumină inactinică, utilizată pentru diferite activităţi în serviciile de radiologie, oftalmologie şi unele laboratoare (29). ~ **pneumatică,** cameră etanş în care se introduc bolnavi ce urmează a fi supuşi tratamentului cu aer rarefiat sau comprimat (4). ~ **pneumatică Sauerbruch,** vezi Sauerbruch. ~ **pneumatică Storm van Leeuwen,** vezi Storm van Leeuwen. ~ **de prăfuire,** cameră în care se creează o prăfuire experimentală, în vederea studiului acţiunii diferitelor categorii de pulberi asupra organismului (20). ~ **pulpară a dintelui,** *Cavum dentis.* ~ **de recompresiune,** ecluză medicală folosită în tratamentul manifestărilor acute ale bolii de decompresiune bruscă, prin recomprimarea accidentatului (9). ~ **de rezervă,** cavitatea sferică obţinută în tehnica dentară prin eliminarea bilei de turnare înglobată în ştiftul de turnare de ceară şi care are ca scop crearea unei rezerve de metal topit pentru compensarea contracţiei de solidificare a metalului (39). ~ **de sedimentare,** aparat folosit pentru determinarea conimetrică a pulberilor în suspensie din aer; funcţionează după principiul sedimentării pulberilor într-un spaţiu închis şi imobil (9). ~ **de vid,** în stomatologie, mijloc de menţinere a protezelor dentare totale cu placă. Constă dintr-o scobitură în formă de cupă sau de rinichi pe faţa mucozală a protezei, realizînd o ventuză care măreşte adeziunea plăcii protetice; după cîtva timp, din cauza succiunii, mucoasa se poate hipertrofia sau ulcera (38).

*Vezi şi*: Kolkvitz, Thoma-Zeiss, Wilson.

**Camerinie** (gr. *chamai* = jos + *rhis* = nas). Vezi Index nazal.

**Camfor.** Terpenă biciclică, obţinută din lemnul de *Cinnamomum camphora.* Are rol stimulant faţă de sistemul nervos central, slab analeptic respirator şi circulator, ameliorează contracţia cardiacă şi este expectorant; în aplicare locală este uşor iritant, anestezic şi antipruriginos, precum şi slab antiseptic (13). ~ **artificial,** preparat obţinut din pinenul conţinut în oleul de terebentină; este mai toxic decît camforul natural şi nu se foloseşte decît în uz extern (14). ~ **mentolat,** mixtură lichidă conţinînd părţi egale de camfor şi mentol; se utilizează local ca revulsiv şi în stomatologie ca analgezic şi antiseptic (14).

**Camp-Ochsner. Boala** ~, sin.: *Resorbţia subperiostală a oaselor,* resorbţie subperiostală de-a lungul marginilor falangelor mîinii (în special ale mediusului), datorită hiperparatiroidismului sau unei insuficienţe renale care ar genera un hiperparatiroidism secundar (24).

**Campbell,** Willis, 1880—1941. **Incizia** ~, incizie longitudinală pararotuliană internă, folosită pentru abordarea genunchiului; porneşte de pe faţa anterioară a coapsei, merge pe marginea internă a tendonului muşchiului cvadriceps, ocoleşte marginea internă a rotulei şi apoi coboară spre apofiza tibială anterioară (24). **Operaţia** ~. 1. Artroplastie de cot, cu rezecţie economică a extremităţilor osoase şi acoperirea lor cu *fascia lata* (24). 2. Artroplastie radiocarpiană cu rezecţie economică a extremităţilor osoase şi acoperirea lor cu *fascia lata* (24). 3. Rezecţie subastragaliană şi mediotarsiană, cu artroriză posterioară, realizată cu grefoane din calcaneu (24). 4. Osteoplastie de sprînceană cotiloidă prin răsfrîngerea în jos a mai multor lame de ţesut din osul iliac (24). **Semnul** ~, în sacrocoxalgie, bolnavul, şezînd sau în picioare, nu-şi basculează şi bazinul la mişcările de flexiune ventrală şi flexiune dorsală ale coloanei (24).

**Camper,** Pieter, 1722—1789. **Fascia** ~, pătură superficială, liberă, care conţine grăsimea aparţinînd fasciei superficiale a regiunii inferioare a peretelui abdominal (1). **Linia** ~, sin.: *Linia ala-tragus,* linia care uneşte aripa nasului cu tragusul, folosită ca reper pentru stabilirea planului de ocluzie a protezei dentare (39). **Planul** ~, sin.: *Plan protetic,* planul orizontal format de liniile ala-tragus care este paralel planului de orientare ocluzal şi este situat la 2 cm deasupra acestuia (38). **Unghiul** ~, sin.: *Unghi facial,* unghiul format de întretăierea liniei care uneşte tragusul cu spina nazală cu linia care uneşte spina nazală cu glabela (39).

**Campimetru** (lat. *campus* = cîmp + *metron* = măsură). Aparat pentru măsurarea cîmpului vizual (28).

**Campospasm** (gr. *kampe* = încovoiere + *spasmos* = spasm). Camptocormie.

**Camptocormie** (gr. *kamptos* = încovoiat + *kormos* = trunchi), sin.: *Campospasm.* Poziţie vicioasă a trunchiului constînd dintr-o anteflexiune permanentă pe bazin, datorită existenţei unei contracturi musculare de origine diferită: isterie, parkinsonism, unele afecţiuni organice ale coloanei vertebrale (27).

**Camptodactilie** (gr. *kamptos* = încovoiat + *daktylos* = deget). Sechelă în urma unor procese neurometabolice sau malformaţie congenitală, constînd din flexiunea permanentă a unuia sau mai multor degete de la mînă, predominînd la nivelul articulaţiei falangei cu falangina (2).

**Camptognatia** (gr. *kamptos* = încovoiat + *gnathos* = falcă + *-ia*). Malformaţie caracterizată printr-o conformare curbă a mandibulei (2).

**Canaboză.** Pneumoconioză descrisă la lucrătorii care lucrează în industria de prelucrare a cînepei, în special în secţiile de scărmănat şi ambalaj; se manifestă clinic printr-un sindrom astmatiform (34).

**Canal.** *Canalis.* **Canale accesorii dentare.** Canale colaterale care se desprind din canalul radicular principal al dintelui, pătrunzînd în dentină şi uneori şi în cement, pe lungimi variate (38). ~ **alantoenterie,** Canal alantoidian. ~ **alantoidian,** sin.: *Canal alantoenterie,* partea proximală a alantoidei care se deschide în cloacă (1). ~ **alimentar,** *Canalis alimentarius.* ~ **arhinefric,** Canal pronefrotic. ~ **arterial,** *Ductus arteriosus.* ~ **arterial persistent,** malformaţie a vaselor mari, constînd din menţinerea permeabilităţii canalului arterial fetal, de cele mai multe ori asociată (compensator) cu alte vicii cardiace complexe (10). ~ **atrioventricular,** canal embrionar cardiac, impar la origine, situat între atriu şi ventricul (1). ~ **atrioventricular comun,** cardiopatie congenitală complexă, în care se asociază o lipsă de separare a canalului atrioventricular, cu un defect septal atrial jos situat şi unul ventricular înalt (acesta din urmă nu este obligatoriu) (10). ~ **auricular,** termen vechi pentru canalul auditiv extern (1). **Canale biliare.** *Ductuli biliferi.* ~ **blastoporic,** *Canal notocordal.* ~ **branhial,** scobitura viscerală tubulară (a 2-a sau a 4-a) care se deschide în sinusul cervical al embrionului (1). ~ **cartilajului,** canal al cartilajului în curs de osificare în timpul vascularizării sale; primeşte prelungirile păturii osteogenetice ale periostului; radiază în toate direcţiile de la centrul de osificare (1). ~ **cervical,** ductul extern, temporar, al veziculei cervicale embrionare, format ca şi sinusul cervical, închis deasupra pliului opercular al arcului hioid (1). ~ **cervicoaxilar,** regiunea mărginită anterior de claviculă, posterior de scapulă, iar medial de peretele toracic, împreună cu muşchii ataşaţi de el (1). ~ **cervicosegmentar** (Brauns), canal infundibuliform pe care-l formează canalul uterin, după ce se şterge în timpul travaliului, împreună cu segmentul inferior al uterului (18). ~ **cervicouterin,** *Canalis cervicis uteri.* ~ **cistic,** *Ductus cysticus.* ~ **cohlear membranos,** *Ductus cochlearis.* ~ **cohlear osos,** sin.: *Cohlea osoasă,* canalul osos care găzduieşte canalul cohlear membranos (1). ~ **coledoc,** *Ductus choledochus.* ~ **cordal,** Canal notocordal. ~ **craniofaringian,** canal fetal în osul sfenoid format de creşterea osului în jurul tijei pungii craniobucale (punga Rathke) (1). ~ **craniovertebral,** *Canalis vertebralis.* ~ **crural,** *Canalis femoralis.* ~ **deferent,** *Ductus deferens.* ~ **dentinal,** Tub dentinal. ~ **digestiv,** *Canalis alimentarius.* ~ **de drenaj,** traiectul tisular organizat în jurul unui tub de dren de la nivelul colecţiei de puroi pînă la exterior (11). ~ **ejaculator,** *Ductus ejaculatorius.* ~ **endolimfatic,** conduct membranos, care uneşte utricula cu sacula, terminîndu-se într-un fund de sac endolimfatic pe faţa posterioară a stîncii (30). **Canale etmoide.** Canalele dintre osul etmoid şi platoul orbital al osului frontal. Prin canalul etmoid anterior trec nervul nazociliar şi vasele etmoide anterioare, iar prin canalul etmoid posterior trec nervii şi vasele etmoide posterioare (1). ~ **excretor,** canal mărginit de un epiteliu nesecretor, avînd rol exclusiv de canal de conducere (1). ~ **faringobranhial,** partea medială, goală, a pungii faringiene la embrion (1). ~ **faringobranhial comun,** partea mediană a celei de a 4-a pungi faringiene care formează la embrion un canal comun pentru partea laterală a celei de a 4-a pungi şi punga a 5-a (1). ~ **faringotraheal,** deschiderea strîmtă în epiteliul dorsal al laringelui embrionar, care se lărgeşte pentru a forma cavitatea laringelui (1). ~ **frontonazal,** Canal nazofrontal. **Canale galactofore.** *Ductus lactiferi.* ~ **ginecofor,** în parazitologie, şanţul ventral în care masculii trematodelor din genul *Schistosoma* poartă femelele (31). ~ **glontelui,** calea străbătută de proiectil în corp; direcţia sa continuă direcţia traiectoriei glontelui, dar poate fi deviată dacă forţa vie a glontelui este mică (tragere de la distanţă foarte mare) şi acesta se izbeşte de un plan osos; diametrul canalului depinde de dimensiunea şi configuraţia proiectilului şi de forţa vie a glontelui (23). ~ **hepatic,** *Ductus hepaticus communis.* ~ **hepatopancreatic,** partea terminală a canalului biliar comun embrionar care drenează pancreasul ventral (1). ~ **herniar,** canalul tisular prin care se produce protruzia unui sac herniar, de la orificiul intern al herniei pînă sub piele (11). ~ **hialoidian,** Canalul Cloquet, vezi Cloquet. ~ **inghinal,** canal orientat oblic în jos şi medial de la inelul abdominal spre inelul inghinal subcutanat, prin care se produce hernia inghinală; prin el trec nervul ilioinghinal şi funiculul spermatic la bărbat şi ligamentul rotund al uterului la femeie (1). ~ **intercalat,** porţiune îngustă a canalelor intralobulare ale pancreasului, glandelor parotide sau submaxilare (1). ~ **in-**

**testinal,** denumirea porțiunii tractului gastrointestinal care se întinde de la pilor la anus (1). ~ **lacrimonazal,** *Ductus nasolacrimalis.* ~ **medular,** cavitatea unui os lung care conține măduvă osoasă (1). ~ **metanefrogen,** ureterul primitiv (1). ~ **mezofrontal,** sin. : *Canal frontonazal,* canal situat între sinusul frontal și meatul mijlociu al nasului (1). ~ **nazopalatin,** canal situat între cavitățile orale și nazale embrionare, format la locul de fuziune a procesului palatin al maxilarului cu palatul primitiv. Rareori evident la adult, de obicei reprezentat prin corzi vestigiale, tubi orbi sau chisturi (1). ~ **nervului petros mare superficial,** deschidere în hiatul canalului facial pentru trecerea nervului cu același nume (1). ~ **nervului petros mic superficial,** canal situat în porțiunea petroasă a osului temporal pentru trecerea nervului cu același nume (1). ~ **neural,** termen folosit în embriologie pentru *Canalis vertebralis* (1). ~ **neurenteric,** Canal notocordal. ~ **notocordal,** sin. : *Canal blastoporic, Canalul Braun, Canal cordal, Canal neurenteric,* canal care perforează endodermul și se deschide în sacul vitelin, formînd o legătură temporară între acesta și amnios (1). ~ **obstetrical,** sin. : *Canal pelvigenital,* conduct în formă de pîlnie, cu deschiderea largă în sus, format din bazinul osos și bazinul moale; prin el trece fătul în timpul nașterii (18). ~ **olfactiv,** denumire pentru cavitățile nazale în perioadele timpurii ale dezvoltării embrionare (1). ~ **ombilical,** Canal vitelin. ~ **omfalomezenteric,** Canal vitelin. ~ **optic.** 1. Conduct osos situat în mica aripă a sfenoidului; conține nervul optic și artera oftalmică și pune în legătură cutia craniană cu orbita (28). 2. Canalul tijei optice la embrion (1). ~ **otic,** *Ductus endolymphaticus.* ~ **palatin anterior,** termen vechi pentru *Canalis incisivus* (1). ~ **pancreatic dorsal,** canal al pancreasului dorsal embrionar (1). ~ **papilar,** canal colector al rinichiului, rezultat din unirea tubilor colectori (tubii Bellini) și care se deschide în calicele mici ale pelvisului renal printr-un orificiu numit por urinar, situat în vîrful papilei (1). ~ **pelvian,** cavitatea cuprinsă între strîmtoarea superioară și strîmtoarea inferioară a pelvisului (1). ~ **pelvigenital,** Canal obstetrical. ~ **periotic,** *Ductus perilymphatici.* ~ **peritoneal,** procesul vaginal al seroasei peritoneale care coboară în bursele scrotale (1). ~ **pleural,** trecere îngustă situată de fiecare parte a mezenterului primitiv dorsal, legînd celomul general de cel pericardial și dînd mai tîrziu naștere cavității pleurale (1). ~ **pleuropericardial,** deschidere în membrana pleuropericardială, legînd temporar cavitățile pleurale și pericardiale embrionare (1). ~ **pleuroperitoneal,** deschidere dorso-mediană în membrana pleuroperitoneală, care leagă temporar cavitățile embrionare pleurală și peritoneală (1). ~ **primitiv,** canalul vertebral al embrionului (1). ~ **pronefrotic,** sin. : *Canal arhinefric,* canal colector în care se deschid micile tuburi pronefrotice; devine canal mezonefrotic funcțional (1). ~ **pulpar,** spațiu natural, cavitar, alungit, situat în dinte, cuprinzînd pulpa radiculară (38). ~ **radicular,** canalul care traversează rădăcina dintelui din camera pulpară pînă la apex și care conține pachetul vasculonervos (pulpa radiculară, filetul radicular) (38). ~ **saculocohlear,** Canal Hensen, vezi Hensen. **Canale semicirculare membranoase.** *Ductus semicirculares membranaceae.* ~ **sfenovomerian,** *Canalis vomerovaginalis.* ~ **spinal,** *Canalis vertebralis.* ~ **suborbital,** *Canalis infraorbitalis.* ~ **subsartorial,** Canalul Hunter, vezi Hunter. ~ **supraorbital,** canal situat în marginea superioară a orbitei, prin care trec nervul și vasele supraorbitale (1). ~ **timofaringian,** al 3-lea canal embrionar faringobranhial, care se poate lungi și care poate persista între timus și faringe (1). ~ **toracic,** *Ductus thoracicus.* ~ **de turnare,** drumul de pătrundere a metalului topit în tiparul unei proteze în cursul turnării, realizat în ambalajul machetei cu ajutorul știfturilor de turnare (39). ~ **urogenital.** 1. Porțiunea uretrei masculine de la orificiul canalului ejaculator la *fosa navicularis* (1). 2. Canalul format de unirea sinusului urogenital embrionar și porțiunea peniană a uretrei (sin. : *Uretră falică*) (1). ~ **uterin,** denumire dată cavității corpului și colului uterului (1). ~ **uterocervical,** *Canalis cervicis uteri.* ~ **uterovaginal.** 1. Canalul comun format de uter și vagin (1). 2. În embriologie, cavitatea unică formată din fuziunea canalelor paramezonefrotice (1). ~ **utricular,** *Ductus utriculosaccularis.* ~ **vezicouretral,** partea sinusului urogenital primitiv, situată cranial față de deschiderea canalelor mezonefrotice și care dă naștere vezicii și uretrei primare (1). ~ **vidian,** *Canalis pterygoideus.* ~ **vitelin,** sin. : *Canal ombilical, Canal omfalomezenteric,* partea îngustată a sacului vitelin care se deschide în regiunea mijlocie a intestinului (viitorul *ileum*) (1). ~ **zigomaticoorbital,** canal unic sau multiplu în procesul orbital al osului zigomatic, servind trecerii ramurilor zigomaticofaciale și zigomaticotemporale ale nervului zigomatic (1).

*Vezi și* : Alcock, Bartholin, Botallo, Braun, Breschet, Cloquet, Corti, Dorello, Havers, Hensen, Hunter, Jacobsen, Laurer, Luschka, Müller, Nuck, Petit, Rivinus, Rosenthal, Santorini, Schlemm, Skene, Stensen, Sucquet-Hoyer, Volkmann, Walther, Wharton, Wirsung, Wolf.

**Canalicul** (dim. lat. *canalis* = canal). *Canaliculus.* ~ **biliar,** canalicul intercelular din cordoanele hepatice, servind pentru transportul

bilei spre canalele biliare interlobulare (1). **Canalicule dentare.** *Canaliculi dentales.* **Canalicule intracelulare.** Sistem de canalicule fine în care unele celule glandulare își drenează aparent secreția (1). **Canalicule lacrimale,** sin.: *Ductus lacrimales.* Conducte situate în grosimea porțiunii mediale a marginii libere a fiecărei pleoape și care se întind de la punctul lacrimal spre sacul în care conduc lacrimile (1). ~ **nenumit,** sin.: *Foramen nenumit,* mic canal inconstant, situat în aripa mare a osului sfenoid, prin care trece micul nerv petros superficial (1). **Canalicule secretorii,** sin.: *Capilare secretorii.* Canalicule intercelulare fine, care formează scobituri în celulele glandulare alăturate, drenîndu-le secreția și deschizîndu-se în lumenul glandei (1). **Canalicule vasculare.** Termen vechi pentru canalele Havers (1).

**Canaliculorinostomie** (*canalicul* + gr. *rhis* = nas + *stoma* = gură). Refacerea plastică a căilor lacrimale în absența sacului lacrimal, prin îmbucarea canaliculului lacrimal la mucoasa pituitară (28).

**Canaliculotomie** (*canalicul* + gr. *tome* = tăiere). Secționarea intracanaliculară a frîurilor cicatriceale ale unui canalicul lacrimal strîmtorat (28).

**Canaliculus** (dim. lat. *canalis* = canal), sin.: *Canalicul.* Canal anatomic de dimensiuni mici (1). ~ **accesorius,** canal inconstant, unic sau multiplu, în marginea externă a găurii condiliene anterioare, servind pentru trecerea unor vene (1). **Canaliculi caroticotympanici.** Canale scurte (în număr de 2—3), care se întind de la canalul carotidian spre cavitatea timpanică și prin care trec ramificațiile plexului carotidian (1). ~ **chordae tympani,** canal mic situat în osul temporal, între porțiunea sa scuamoasă și cea petroasă și care se termină în fisura petrotimpanică; prin el trece nervul coarda timpanului (1). ~ **cochleae,** sin.: *Apeductul melcului,* canal situat pe marginea posterioară a porțiunii petroase a osului temporal, în interiorul căruia se continuă spre canalul spiral al cohleei (1). **Canaliculi dentales,** sin.: *Canalicule dentinare, Tubi dentali.* Canalicule fine care traversează radiar dentina din camera pulpară și canalul radicular pînă la nivelul smalțului sau cementului și care cuprind fibrilele Tomes (38). ~ **mastoideus,** sin.: *Ostium introitus,* canalicul care se deschide deasupra orificiului stilomastoidian, permițînd trecerea ramurilor auriculare ale nervului vag (1). ~ **tympanicus,** Canalul Jacobson, vezi Jacobson.

**Canalis,** sin.: *Canal.* Termen generic pentru formațiuni anatomice tubulare (1). ~ **adductorius,** Canalul Hunter, vezi Hunter. ~ **alimentarius,** sin.: *Canal alimentar, Canal digestiv, Enteron, Tract digestiv, Tract gastrointestinal, Tub digestiv,* totalitatea tubului digestiv, de la gură la anus (1). **Canales alveolares.** Canale situate în maxilă sau mandibulă, servind ca loc de trecere pentru vasele și nervii dinților. Canalul alveolar superior (*canalis maxilae*) este localizat în maxilă, iar canalul alveolar inferior (*canalis mandibulae*) este localizat în mandibulă (1). ~ **analis,** *Pars analis recti.* ~ **basipharyngeus,** *Canalis vomerovaginalis.* ~ **caroticus,** canal situat în porțiunea petroasă a osului temporal și prin care trece artera carotidă internă (1). ~ **carpi,** spațiul situat dedesubtul ligamentului transvers al carpului și deasupra feței volare a oaselor carpiene; conține tendoanele mușchilor flexori ai degetelor și nervul median (1). ~ **centralis medullae spinalis,** canal care se întinde prin centrul măduvei spinării de la *conus medullaris* spre partea inferioară a celui de al IV-lea ventricul; reprezintă tubul neural embrionar (1). ~ **cervicis uteri,** sin.: *Canal cervicouterin, Canal uterocervical,* porțiune a canalului uterin care se întinde între orificiul intern și orificiul extern al colului uterin (1). ~ **condylaris,** sin.: *Canalis condyloideus, Gaura condiliană,* canal mic, inconstant, situat în planșeul fosetei condiliene posterioare și care permite trecerea unei vene a sinusului transvers (1). ~ **condyloideus,** *Canalis condylaris.* ~ **diploici,** Canalul Breschet, vezi Breschet. ~ **femoralis,** sin.: *Canal crural,* compartimentul medial al tecii femurale, înapoia ligamentului inghinal (1). ~ **facialis,** sin.: *Apeductul Fallopio, Canalis fallopii,* canal în osul temporal, prin care trece nervul facial (1). ~ **fallopii,** *Canalis facialis.* ~ **hypoglossi,** sin.: *Gaura condiliană anterioară,* canalul condilian anterior, prin care trece nervul hipoglos (1). ~ **incisivus,** canalul osos bifurcat care trece din planșeul cavității nazale spre fosa incisivă. De fiecare parte, cele două ramificații ale lui se deschid printr-o gaură incisivă mediană și alta laterală, prin care trec respectiv nervul nazopalatin și o ramură a arterei palatine mari (1). ~ **infraorbitalis,** sin.: *Canal suborbital,* canal care merge oblic prin planșeul osos al orbitei și prin care trec artera și nervul infraorbital (1). **Canales longitudinales modioli.** Canale spiralate scurte situate între lamele modiolului; cuprind ganglionul spiral Corti și permit trecerea vaselor sanguine și a filetelor nervoase (1). ~ **mandibulae,** vezi *Canales alveolares.* ~ **maxilae,** vezi *Canales alveolares.* ~ **musculotubarius,** canal în osul temporal prin care trec *tuba auditiva* și *musculus tensor tympani* (1). ~ **nasolacrimalis,** canalul osos care găzduiește ductul nazolacrimal (1). ~ **nutricius ossis,** canalul osos prin care trece artera nutritivă a unui os (1). ~ **obturatorius,** deschidere în membrana obturatorie care

acoperă gaura obturatorie a osului coxal; prin ea trec nervul şi vasele obturatorii (1). ~ **opticus,** sin. : *Foramen opticum,* canalul din vîrful orbitei, terminaţia anterioară a scobiturii şanţului optic, dedesubtul aripei mici a osului sfenoid ; prin el trec nervul optic şi artera oftalmică (1). **Canales palatini.** Canale în osul palatului care permit trecerea ramurilor descendente ale nervului şi arterei palatine (1). ~ **palatinus major,** sin. : *Canalis pterygopalatinus,* comunicare între fosa pterigopalatină şi gură, prin care trec nervii şi vasele palatine ; deschiderea sa inferioară este gaura palatină posterioară (1). **Canales palatini minores.** Ramuri ale marelui canal palatin care se deschid separat şi care permit trecerea unor vase şi nervi pentru bolta palatină (1). ~ **palatinovaginalis,** sin. : *Canalis pharyngeus,* canal situat între procesul vaginal al osului sfenoid şi procesul sfenoidal al osului palatin ; prin el trec ramurile faringiene ale ganglionului sfenopalatin şi artera omonimă (1). ~ **pharyngeus,** *Canalis palatinovaginalis.* ~ **pterygoideus,** sin. : *Canal vidian,* canal situat în osul sfenoid la baza aripii interne a procesului pterigoid şi care se deschide anterior în fosa pterigopalatină (1). ~ **pterygopalatinus,** *Canalis palatinus major.* ~ **pudendalis,** sin. : *Canalul Alcock,* canal în fascia inferioară a muşchiului obturator intern, prin care trec nervul şi vasele ruşinoase (1). ~ **pylоricus,** porţiunea de trecere a stomacului în duoden ; premerge şi se continuă cu orificiul piloric (1). ~ **radicis dentis,** cavitatea din interiorul rădăcinii dintelui, ocupată de pulpă, nervi şi vase (1). ~ **reuniens,** Canal Hensen, vezi Hensen. ~ **sacralis,** continuarea canalului vertebral în osul sacru (1). **Canales semicirculares ossei.** Partea labirintului osos al urechii care găzduieşte canalele semicirculare membranoase ; există 3 canale arcuite, situate în porţiunea petroasă a osului temporal : *canalis semicircularis anterior, canalis semicircularis posterior* şi *canalis semicircularis lateralis.* Ele sînt aşezate în unghi drept unul faţă de celălalt şi comunică cu vestibulul osos (1). ~ **spiralis cochleae,** conduct osos spiralat situat în profunzimea stîncii temporalului şi cuprinzînd în el o parte a melcului membranos (1). ~ **spiralis modioli,** sin. : *Canalul Rosenthal,* conduct osos continuu şi regulat cilindric, situat la unirea columelei cu lama spirală, urmînd tururile de spiră ale acesteia din urmă ; conţine celulele nervoase care alcătuiesc ganglionul spiral Corti (30). ~ **ventriculi,** sin. : *Calea gastrică,* şanţ al mucoasei curburii mici a stomacului care se întinde de la esofag la pilor (1). ~ **vertebralis,** sin. : *Canal craniovertebral, Canal spinal,* canalul format de găurile vertebrelor şi care conţin măduva spinării învelită în meninge (1), ~ **vomerovaginalis,** sin. : *Canalis basipharyngeus, Canal sfenovomerian-lateral,* conduct osos de dimensiuni reduse, situat la rădăcina lamei mediale a procesului pterigoid al osului sfenoid şi prin care trec ramuri ale ganglionului sfenopalatin (1).

**Canalizare.** 1. Permeabilizarea unui vas obstruat prin invadarea granulativă cu vase de neoformaţie a trombului obliterant (2). 2. Sistem de îndepărtare a reziduurilor lichide dintr-o colectivitate. *Variaţii* : a) sistemul unitar (prin care îndepărtarea apelor reziduale industriale, fecalcid-menajere şi meteorice se face prin acelaşi sistem de canale) ; b) sistemul diferenţiat (în care există conducte speciale pentru apele reziduale meteorice) ; c) sistemul mixt (în unele teritorii ale colectivităţii, îndepărtarea se face după sistemul diferenţiat, în altele după sistemul mixt ) (20).

**Cancer** (lat. = rac). 1. Termen general indicînd variate tipuri de tumori maligne, caracterizate printr-o creştere autonomă, invazie locală cu distrugerea ţesuturilor normale şi răspîndire la distanţă prin metastazări multiple, producînd o boală progresivă, iar în final moartea (32). 2. Neoplasm de origine epitelială (*epitelioma*) sau conjunctivă (sarcom) ; termenul este folosit în special pentru prima formă (32). ~ **„anilinie",** vechea denumire a epteliomului vezical (precedat sau nu de un papilom), întîlnit la muncitorii din industria coloranţilor sintetici şi provocat de β-naftilamină, benzidină, α-naftilamină etc. (şi nu de anilină) (9). ~ **arsenical,** cancer cutanat sau pulmonar provocat de acţiunea locală îndelungată a compuşilor arsenicali (9). ~ **al căilor biliare,** formă rară de carcinom, localizată mai ales la vezicula biliară şi dînd metastaze în primul rînd în ficat ; semnele dominante sînt durerea şi icterul (16). ~ **coloid,** adenocarcinom cu lumene glandulare pline de o substanţă de aspect coloid (în stomac etc.) (2). ~ **coşarilor,** epiteliom al scrotului, cu tendinţă extensivă, atribuit gudronului conţinut în funingine (9). ~ **în cuirasă** (Velpeau), tip de cancer mamar extins la întregul perete toracic (2). ~ **dermoid,** chist dermoid malignizat (2). ~ **encefaloid,** tumoare malignă de consistenţă moale din cauza stromei slab reprezentate (2). ~ **esofagian,** localizare a procesului neoplazic, îndeosebi în partea inferioară a esofagului, exteriorizîndu-se prin importante tulburări ale tranzitului alimentar (16). ~ **fongos,** cancer caracterizat prin excrescenţă, necroză, ulceraţii (2). ~ **fumătorilor de pipă,** epiteliom spinocelular al buzei apărut datorită acţiunii iritative a pipei (2). ~ **gastric,** localizare relativ frecventă a cancerului, mai ales la bărbaţi, întîlnită de obicei la antru şi avînd aspect tumoral obstructiv, infiltrativ sau pseudo-

ulceros; evoluează multă vreme cu tulburări digestive discrete şi necaracteristice (16). ~ **gudronarilor,** epiteliom cutanat apărînd pe modificări keratozice ale tegumentelor, provocate de contactul îndelungat cu gudronul de huilă (9). ~ **hepatic,** localizare primitivă sau secundară a cancerului, evoluînd rapid prin proliferări tumorale masive; se asociază în unele cazuri cu ciroza hepatică — adenociroză — ale cărei simptome le împrumută uneori (icter, ascită etc.) (16). ~ **intestinal,** proces neoplazic localizat la nivelul intestinului, interesînd foarte rar intestinul subţire şi relativ frecvent colonul, unde poate fi întîlnit în forme variate: tumorală, infiltrantă sau ulcerată. Neoplasmul colonului se manifestă clinic tardiv, prin tulburări de scaun şi dureri abdominale (16). ~ **kangri,** carcinom cutanat al abdomenului, observat în Caşmir, unde locuitorii poartă pe faţa anterioară a abdomenului un vas cu cărbuni aprinşi care produce arsuri întinse (2). ~ **prin parafină,** carcinom cutanat dezvoltat la nivelul dermitelor cronice ale muncitorilor din industria parafinei (2). ~ **profesional,** neoformaţie malignă generată de expunerea profesională îndelungată la carcinogeni chimici sau fizici (9). ~ **radiologilor,** epiteliom cutanat apărut pe leziuni de radiodermită cronică (9). ~ **rafinorilor de petrol,** epiteliom cutanat apărînd după contactul îndelungat al tegumentelor cu anumiţi derivaţi ai unor sorturi de ţiţei (9). ~ **schiros,** cancer caracterizat prin hiperplazia ţesutului conjunctiv al stromei (2). ~ **Schneeberg,** carcinom bronşic descris la minerii care lucrează în exploatările de uraniu din localitatea Schneeberg; este atribuit radonului şi elementelor-fiice ale acestuia (9). ~ **verde,** Cancer Aran, vezi Aran.

*Vezi şi*: Aran.

**Cancerigen** (lat. *cancer* = rac + gr. *gennan* = a forma), sin.: *Carcinogen.* Care este capabil să producă degenerarea malignă a ţesuturilor vii (32).

**Cancerizare.** Transformare malignă a unei leziuni benigne (2).

**Cancerologie** (*cancer* + gr. *logos* = ştiinţă). Ramură a medicinei care se ocupă cu studiul tumorilor maligne (32).

**Cancroid** (lat. *cancer* = rac + gr. *eidos* = formă). Epiteliom spinocelular ulceros.

**Candelă internaţională.** Simbol cd. Unitate fotometrică fundamentală pentru măsurarea intensităţii fluxului luminos. O candelă = 1,0197 lumînări internaţionale (21).

**Candida,** sin.: *Monilia, Mycotorula, Oidium.* Gen de levuri din clasa *Adelomycetes,* cuprinzînd numeroase specii şi varietăţi, cel mai adesea saprofite, putînd însă în anumite condiţii să devină şi patogene. Specii care devin patogene (după Langeron): *C.albicans, C.brumpti, C.guilermonti, C.intermedia, C.krusei, C.parapsilosis, C.pseudotropicalis, C.tropicalis.* Provoacă afecţiuni foarte variate, grupate sub denumirea de candidoze (12).

**Candidomicoză.** Candidoză.

**Candidoză,** sin.: *Candidomicoză, Moniliază, Oidiomicoză.* Afecţiune cutanată, mucoasă, viscerală sau generalizată, datorită ciupercilor levuriforme din genul *Candida. Forme clinice:* a) cutanate (candidoza plicilor sau intertrigo cu *Candida,* perionixis, onixis, granuloame, mai rar forme generalizate); b) mucoase (stomatită-mărgăritărel, sin.: *Muguet,* glosite, foarte rar cheilite, balanite, candidoză vulvovaginală); c) viscerale (manifestări septicopioemice, manifestări clinice alergice, levuride) (12).

**Canfield-Sturman. Metoda** ~, tehnică chirurgicală prin care se abordează, pe cale endonazală, sinusul maxilar, ridicînd cu dalta porţiunea osoasă a unghiului antero-inferior şi intern al maxilarului (30).

**Canin** (lat. *caninus* = de cîine). Vezi *Dentes canini.* ~ **ectopic,** canin situat în altă parte decît în locul său normal de pe arcadă fie endoosos, fie erupt vestibular sau palatinal (38).

**Canităie** (lat. *canities*). Decolorare, albire dobîndită a părului, apărînd în mod fiziologic la bătrîni sau în mod patologic prematur în diverse circumstanţe (emoţii puternice, distiroidii, peladă etc.) (12).

**Cannabis indica.** Plantă din familia *Cannabinaceae*; răşina, frunzele şi florile uscate şi diferit preparate poartă denumiri ca haşiş, marijuana, bhang. Pe cale bucală sau fumate în amestec cu tutun provoacă fenomene de excitaţie psihică, cu stare de euforie, fugă de idei, iluzii şi halucinaţii, alteori stări de depresiune şi cu timpul tremurături, ataxie, hiperreflectivitate. Dezobişnuirea este uşoară, iar întreruperea nu se însoţeşte de tulburări (23).

**Cannon,** Walter Bradford, 1871—1945. **Inelul** ~, inel de contracţie tonică, observat în jumătatea dreaptă a colonului transvers (15).

**Cantaridă.** Denumire folosită pentru corpul uscat al insectelor coleoptere *Lytta vesicatoria.* Cantarida sau principiul său activ cantaridina este folosită în uz extern ca rubrefiant şi vezicant; în uz intern (administrată empiric ca afrodisiac sau ca medicaţie antiblenoragică) este toxică, provocînd cantaridism (14).

**Cantaridină.** Principiul activ cu proprietăţi iritative locale şi generale extras din corpul uscat al insectelor coleoptere *Lytta vesicatoria* (14).

**Cantaridism.** Intoxicaţie acută cu cantaridină, manifestată prin fenomene de iritaţie a mucoaselor, în cazul aplicării externe; adminis-

strată pe cale bucală, cantaridina produce vărsături, colici abdominale, diaree şi leziuni grave de glomerulonefrită acută (23).

**Cantificare.** Exprimare cifrică (cantitativă) a datelor de observaţie şi experiment (7).

**Cantină dietetică.** Unitate cu rol profilactic, curativ şi social, care funcţionează în cadrul unei întreprinderi sau instituţii. Meniurile se pregătesc pe baza indicaţiilor medicale (29).

**Cantitate de informaţie.** Vezi Entropie.

**Cantitometru.** Aparat de dozare cantitativă a cuantelor de energie radiantă emisă în unitatea de timp, la o anumită tensiune, intensitate şi distanţă de o sursă radiogenă (36).

**Cantoplastie.** Intervenţie chirurgicală făcută cu scopul de a se mări deschiderea palpebrală (28).

**Cantotomie.** Intervenţie chirurgicală care constă din secţionarea cantusului extern, pentru mărirea fantei palpebrale sau pentru slăbirea spasmului muşchiului orbicularul pleoapelor (28).

**Cantus,** sin.: *Unghi palpebral.* Termen pentru fiecare din cele două unghiuri de joncţiune a pleoapelor (intern şi extern) (28).

**Cantwell. Procedeul ~,** procedeu de uretroplastie în epispadias, prin transpunerea uretrei la faţa inferioară a penisului (11).

**Canulard.** Bolnav obligat să respire prin canula traheală (30).

**Canulă** (dim. lat. *canna* = trestie, fluier). Instrument tubular, de calibre diferite, folosit pentru introducerea sau extragerea din organism de aer sau lichide (11). **~ traheală,** tub metalic sau din material plastic utilizat pentru asigurarea respiraţiei prin traheostomă în caz de obstrucţie laringiană (30). **~ uretrală,** canulă metalică sau de sticlă, cu vîrful cilindroconic, folosită pentru spălăturile uretrei (11). **~ vaginală,** tub de metal, sticlă, ebonit sau din alt material adecvat, folosit pentru irigaţii vaginale (18).

*Vezi şi:* Hartmann, Janet, Mallet-Guy, Wormser.

**Caolin,** sin.: *Bolus alba, Silicat de aluminiu hidratat.* Substanţă cu proprietăţi antiacide, adsorbante şi de protecţie a mucoaselor gastrică şi intestinală; este folosit în boala ulceroasă, enterocolite cronice, disbacterii intestinale şi în laboratorul de tehnică dentară în compunerea unor materiale dentare (13; 39).

**Caolinoză.** Silicoză benignă determinată de inhalarea prafului de argilă (silicat de aluminiu). Prezintă manifestări clinice reduse, leziuni fibroase difuze şi nodulare la vîrful plămînilor (34).

**Cap** (lat. *caput*). *Caput.* **~ de acril,** endoproteză din metacrilat de metil pentru înlocuirea unei epifize articulare (24). **~ de invaginaţie,** extremitatea liberă a unei anse intestinale invaginate (11). **~ de meduză,** hiperemia difuză a vaselor conjunctivale şi stază a venelor episclerale, determinate de starea de glaucom absolut (28). **~ succedaneu,** deformaţie plastică voluminoasă a craniului fetal produsă la naştere şi caracterizată prin apariţia unei bose serosanguine, care dă impresia unui cap fals adăugat primului. Se întîlneşte de obicei în cursul naşterii la femeile cu bazin distocic (18).

**Capac turnat.** Porţiunea unei coroane dentare metalice care reconstituie faţa ocluzală a dintelui; este folosită la molari şi premolari şi se confecţionează prin turnare din metale nobile sau seminobile, solidarizîndu-se la inel prin lipire cu lot (38).

**Capacitanţă.** Reactanţă capacitivă.

**Capacitate** (lat. *capacitas*). 1. Posibilitatea de a activa într-un domeniu, de a realiza ceva (Dicţionarul limbii române moderne). 2. Posibilitatea pe care o are un corp, un sistem etc. de a acumula o cantitate de materie sau de energie (Dicţionarul limbii române moderne). **~ de absorbţie,** cantitatea maximă, exprimată în grame, dintr-o substanţă (apă, aer etc.), care poate fi absorbită pe unitatea de volum de un corp absorbant. Depinde de compoziţia chimică a absorbantului şi a absorbitului, de presiunea parţială a sistemului, de temperatură etc. (5). **~ de adsorbţie,** cantitatea maximă, exprimată în grame, dintr-o substanţă care poate fi adsorbită pe unitatea de volum de un corp adsorbant. Depinde de structura chimică a celor doi reactanţi, de concentraţia sau presiunea parţială în amestec a adsorbitului şi de temperatură (5). **~ de autopurificare,** proprietatea unui factor al mediului extern (apă, aer, sol) de a reveni la proprietăţile iniţiale după un timp, în urma impurificării (20). **~ calorică,** raportul dintre cantitatea de căldură primită de un sistem (corp) şi creşterea temperaturii sistemului (corpului) respectiv. După cum încălzirea sistemului a fost realizată fără modificarea volumului sau la presiune constantă, se deosebesc: capacitate calorică la volum constant şi capacitate calorică la presiune constantă (5). **~ calorifică,** produsul dintre masa unui corp şi căldura lui specifică (6). **~ catalazei,** sin.: *Puritatea catalazei,* termen internaţional folosit pentru definirea unităţii de activitate a catalazei, determinată prin metoda titrimetrică cu permanganat propusă de Euler şi Josephson (5). **~ de difuziune a plămînului pentru $O_2$,** simbol $DO_2$, cantitatea de $O_2$ care difuzează într-un minut prin membrana alveocapilară pentru fiecare mmHg di-

ferență de presiune parțială a oxigenului între aerul alveolar și sîngele capilar pulmonar; se exprimă în $cm^3/O_2$/min./mmHg (34). ~ **de diureză tubulară a ureei,** unul dintre indicii determinați prin proba Romeo, calculat în procente, prin raportarea produsului dintre ureea urinară și creatinina sanguină la produsul dintre ureea sanguină și creatinina urinară. Valorile sale (normal 25—30%) cresc atunci cînd scade filtrarea glomerulară, dacă funcția tubulară este bună și scad atunci cînd funcția tubulară este alterată (25). ~ **de concentrare și de diluție a rinichiului,** capacitatea rinichiului de a realiza o urină finală, cu o concentrație de cristaloizi mai mare sau mai mică decît aceea a plasmei. Este asigurată de mecanismele tubulare de economisire a apei (funcția de concentrare) și de economisire a electroliților (funcția de diluție). Ea se pierde în caz de alterare specifică a mecanismelor tubulare de concentrare și diluție (nefropatii tubulare sau interstițiale), de reducere a numărului de nefroni funcționali sub 35% (insuficiența renală cronică), de dereglare a mecanismului hormonal de control (perturbări ale activității ADH sau ale hormonilor mineralocorticoizi). Pierderea sa completă duce la eliminarea de urini izotone cu plasma deproteinată (izostenurie). Este definită exact numai de valoarea capacității tubulare maxime de transport a apei, adică de reabsorbția tubulară maximă de apă liberă în concentrație și de excreția tubulară maximă de apă liberă în diluție (25). ~ **electrică,** raportul dintre o sarcină electrică a unei armături de condensator și tensiunea electrică a celeilalte armături (4). ~ **de filtrare a solului,** proprietatea solului de a reține elementele în suspensie din apă (inclusiv microorganisme), în funcție de structura sa. Granulele prea mici (argilă) nu permit decît foarte greu trecerea apei prin sol, în timp ce granulele prea mari (nisip, pietriș) au capacitate mică de filtrare. Dimensiunile intermediare de granule (sol argilo-nisipos etc.) au capacitatea cea mai bună de filtrare (20). ~ **inspiratorie,** parametru respirator, reprezentînd valoarea volumului de rezervă inspiratorie plus aceea a volumului curent (34). ~ **de invazie,** capacitatea unui agent patogen de a persista și de a se înmulți în organismul invadat (8). ~ **de încărcare a tubului,** cantitatea maximă de electricitate exprimată în kilovolți și miliamperi, care poate fi aplicată la bornele unui tub radiogen, fără a-i produce vreo defecțiune în elementele lui componente (36). ~ **maximă de transport a tubilor renali,** cantitatea maximă dintr-o substanță supusă unui proces activ de transfer transtubular, care poate fi transportată în unitatea de timp din lumenul tubilor renali în capilarele peritubulare (în cazul substanțelor reabsorbite) sau din sîngele peritubular în lumen (în cazul substanțelor secretate) (25). ~ **membranei celulare,** capacitatea electrică a membranei celulare. Se exprimă în unități de capacitate electrică pe suprafață, deoarece celula poate fi considerată un condensator plan, membrana formînd dielectricul, iar lichidul interstițial și cel intracelular reprezentînd cele două armături ale condensatorului (6). ~ **de muncă,** denumire generică exprimînd posibilitățile organismului de a efectua munci fizice și intelectuale de o anumită intensitate, durată și calitate, fără apariția surmenajului sau a îmbolnăvirilor prin suprasolicitare. Capacitatea de muncă rezultă din acțiunea factorilor intrinseci ai organismului (deprinderea motorie, antrenamentul, oboseala, stările emotive) și a factorilor extrinseci, reprezentați prin condițiile mediului de muncă (9; 21). ~ **de polarizare a celulelor,** acumularea de sarcini electrice de către celulele țesuturilor; mărimea capacității depinde de tensiunea și durata trecerii curentului și este legată de prorietățile fizico-chimice ale protoplasmei. Fenomenul poate fi interpretat ca o polarizare a ionilor liberi din structurile heterogene sau ca o polarizare a sarcinilor legate. Se consideră că polarizarea celulelor vii este o polarizare dielectrică și o polarizare ionică. Constituie un criteriu de apreciere a vitalității celulelor (6). ~ **de reținere a apei,** proprietatea solului de a reține apa, depinzînd în primul rînd de structura mecanică a acestuia (solurile cu granule foarte fine — argila — au cea mai mare capacitate de reținere) (20). ~ **tampon,** raportul dintre cantitatea de acid (sau de bază), exprimată în echivalenți-gram/litru, adăugată într-o soluție-tampon și variația de pH pe care o antrenează. Exprimă gradul de rezistență al unui sistem-tampon la variațiile de pH (5). ~ **transformantă a ADN,** proprietate biologică a ADN, care alături de cea transfectantă a ADN viral, reprezintă singurele proprietăți ale acestei substanțe demonstrate pînă în prezent (17). ~ **tubulară maximă de reabsorbție,** capacitatea maximă de transport a tubilor renali pentru substanțele care sufăr procese de reabsorbție activă (25). ~ **tubulară maximă de secreție,** capacitatea maximă de transport a tubilor renali pentru substanțele care sufăr procese de secreție activă (25). ~ **tubulară maximă de transport a apei,** capacitatea maximă a tubilor renali de a excreta (în cazul diluției) sau de a reabsorbi (în cazul concentrației) un exces de apă „liberă osmotic", într-un timp dat. Capacitatea maximă de excreție a apei „libere osmotic" ($Tm^dH_2O$) se determină în cursul probelor de diluție și este de 13—18

ml/min. Capacitatea maximă de reabsorbție a apei „libere osmotic" ($Tm^cH_2O$) se determină în cursul probelor de concentrație și este de 5 ml/min. Aceste constante definesc cel mai corect capacitatea de diluție și de concentrare a rinichiului, nefiind influențate de alți factori, ci depinzînd numai de activitatea funcțională a mecanismelor tubulare specifice (25). ~ **ventilatorie maximă,** Debit ventilator maxim. ~ **vezicală,** volumul de lichid necesar și suficient pentru a provoca senzația de urinare (normal 250—300 ml) (11). ~ **vitală,** volumul maxim de aer care poate fi expirat după o inspirație maximă, determinat cu ajutorul spirometrului și care cuprinde: volumul curent (aproximativ 500 $cm^3$ aer), volumul de rezervă inspiratorie (aproximativ 1 600 $cm^3$) și volumul de rezervă expiratorie sau complementar (aproximativ 1 500 $cm^3$). Rezultatele se exprimă prin raportul procentual față de capacitatea vitală teoretică (aflată din nomograme sau formule). Cifrele capacității vitale variază între 2,5 și 4 litri, în funcție de sex, vîrstă, greutate, înălțime și starea funcțională a subiectului (21).

**Capă.** În tehnica dentară, turnătură metalică cilindrică sau cilindroconică, ajustată pe un dinte preparat, peste care se aplică o coroană sau altă lucrare protetică. Poate prezenta un știft de fixare în canalul radicular al unui dinte devitalizat (39).

**Capdepont. Boala** ~, distrofie dentară de obicei familială, caracterizată prin uzura substanțelor dure ale dintelui, ce poate duce pînă la distrucția completă a coroanei dentare (38).

**Capelină.** Dispozitiv în formă de bonetă sau bandă circulară (ealastică sau gipsată), aplicat pe calota craniană și folosit pentru ancorarea diverselor dispozitive intercraniomaxilare (imobilizarea fracturilor, aparate ortodontice, proteze chirurgicale) (38).

**Capgras. Sindromul** ~, Iluzia sosiilor.

**Capilar** (lat. *capillus* = fir de păr). Mic vas de sînge care conectează cele mai mici ramificații ale arterelor cu cele ale venelor sau cele mai mici vase limfatice (1). ~ **arteriolar,** Metarteriolă. ~ **joncțional,** Metarteriolă. **Capilare secretorii.** Canalicule secretorii. ~ **venos,** Postcapilar.

**Capilarectazie** (*capilar* + gr. *ektasis* = distensie). Dilatația capilarelor sanguine (32).

**Capilaritate.** Proces fizic prin care suprafața unui lichid prezintă o denivelare la punctul de contact cu un solid (5). ~ **solului,** proprietatea solului de a permite apei să se ridice prin capilaritate pînă la un anumit nivel. Este cu atît mai mare, cu cît dimensiunea porilor din sol este mai mică, fiind maximă pentru argilă. Solurile cu capilaritate excesiv de mare sînt umede și au putere de autopurificare mică (20).

**Capilarită** (*capilar* + *-ită*). Inflamație — de obicei difuză — a vaselor capilare (10).

**Capilaromotricitate.** Capacitatea tonusului capilar de a se modifica sub influența unor factori nervoși și umorali (15).

**Capilaroscopie** (*capilar* + gr. *skopein* = a vedea). Metodă clinică de observație transcutanată a circulației capilare la nivelul limbului unghial, cu ajutorul unui microscop special (cu putere slabă de mărire) (10).

**Capilarotoxicoză.** Stare caracterizată prin leziuni degenerative ale capilarelor, urmate de sufuziuni sanguine, întîlnită în unele infecții (2). ~ **infecțioasă acută,** Febră hemoragică de Crimeea.

**Capilaroză** (*capilar* + *-oză*). Stare caracterizată prin alterații acute sau cronice ale vaselor capilare (28). ~ **retiniană,** capilaroză observată în formele mai avansate de angioscleroză retiniană (28).

**Capilomicoză** (*capilar* + gr. *mykes* = ciupercă + *-oză*). Termen generic folosit pentru denumirea micozelor care afectează firul de păr (12).

**Capitonaj.** Acolarea chirurgicală a planurilor tisulare și menținerea lor în această situație (sutură etc.) (11).

**Capitulum** (dim. lat. *caput* = cap). Mic cap sau mică eminență osoasă (1). ~ **humeri,** sin.: *Condil humeral,* proeminență laterală a epifizei inferioare a humerusului care se articulează cu cupușoara radiusului (1). ~ **mandibulae,** *Caput mandibulae.* ~ **ossium metacarpalium,** *Caput ossium metacarpalium.* ~ **ossium metatarsalium,** *Caput ossium metatarsalium.* ~ **radii,** *Caput radii.* ~ **stapedis,** *Caput stapedis.* ~ **ulnae,** *Caput ulnae.*

**Caplan,** Anthony. **Sindromul** ~, sindrom observat la mineri și constînd din asocierea unei fibroze pulmonare macronodulare multiple cu poliartrita cronică evolutivă; raportul cu silicoza este discutabil (34).

**Capnofilie** (gr. *kapnos* = fum + *philein* = a iubi), sin.: *Carbofilie.* Afinitate deosebită pentru bioxidul de carbon, întîlnită în cazul unor bacterii, care se dezvoltă mult mai bine în prezența acestuia (15).

**Capps,** Joseph Almarin. **Reflexul** ~, apariția de ameteli, paloare, transpirații și hipotensiune în cursul unei pleurezii. Indică fie instalarea unei evoluții favorabile (cînd tulburările sînt moderate), fie precipitarea unui sfîrșit fatal (cînd tulburările — bruște — sînt foarte mari) (10).

**Capreomicină.** Antibiotic tetrapeptidic extras din *Streptomyces capreolus,* activ față de

*Mycobacterium tuberculosis*; are toxicitate asemănătoare streptomicinei, putînd produce leziuni ale nervului acustic şi leziuni renale; este indicat în tratamentul tuberculozei, ca înlocuitor al streptomicinei (14).

**Capronă.** Material plastic, polimer cu structură poliamidică. Se obţine prin polimerizarea caprolactamei, care este o diamidă ciclică provenită de la ciclohexanonă. Se utilizează ca produs de bază în industria maselor plastice (5).

**Caps. amyl.** Abreviere pentru *Capsulae amylaceae* (13).

**Caps. gelat.** Abreviere pentru *Capsulae gelatinosae* (13).

**Capsaicină.** Substanţă iritantă din *Capsicum frutescens* (piper african) şi *Capsicum annuum* (ardei iute); este folosită, în aplicări locale, sub formă de tinctură diluată, cu scop iritant revulsiv (14).

**Capsella bursa pastoris,** sin.: *Traista-ciobanului.* Plantă din familia *Cruciferae*; extractul obţinut din partea aeriană la înflorire are acţiune uterotonică şi hemostatică (13).

**Capsicum annuum,** sin.: *Ardei.* Plantă din familia *Solanaceae* care conţine un principiu iritant (capsaicina), carotenoide (capsantina), acid ascorbic; se folosesc în uz extern tinctura şi extractul, în cazuri de dureri reumatice, artropatii, nevralgii, pleurite şi în compoziţia unor loţiuni pentru păr (13).

**Capsidă.** Învelişul proteic al corpusculilor virotici, constituit din unităţi numite capsomere. Simetria ei (helicoidală, cubică etc.) constituie un element util în clasificarea virusurilor (22).

**Capsomer.** Subunitate morfologică proteică care constituie capsida; numărul şi configuraţia capsomerelor reprezintă elemente utilizate în clasificarea virusurilor (22).

**Capsula** (lat. = cutie mică), sin.: *Capsulă.* Înveliş conjunctiv, mai mult sau mai puţin diferenţiat, al unui organ sau al unei articulaţii (1). ~ **adiposa renis,** ţesutul conjunctiv încărcat cu grăsime care înconjură rinichiul şi care constă dintr-o porţiune fibroasă internă şi o porţiune adipoasă externă (grăsimea perirenală) (1). **Capsulae amylaceae,** abreviat *Caps. amyl.*, sin.: *Caşete.* Învelişuri albe, fără gust şi fără miros, pentru medicamentele sub formă de pulbere care se administrează intern, în doze unitare; sînt folosite pentru mascarea gustului sau mirosului neplăcut al substanţelor medicamentoase. Se prepară din amidon şi glicerină sau ulei de ricin (13). ~ **articularis,** înveliş fibros care înconjură o diartroză (1). ~ **bulbi,** Capsula Tenon, vezi Tenon. ~ **fibrosa perivascularis hepatis,** sin.: *Capsula Glisson,* stromă conjunctivă din jurul ficatului, care însoţeşte canalele biliare şi vasele în traiectul lor intrahepatic (1). ~ **fibrosa renis,** sin.: *Tunica fibrosa renis,* capsula proprie a parenchimului renal, uşor decolabilă, bogată în fibre nervoase simpatice (1). **Capsulae gelatinosae,** abreviat *caps. gelat.* Învelişuri pentru medicamentele lichide, semisolide sau pulberi, care se administrează intern în doze unitare. Sînt preparate dintr-un amestec de gelatină, glicerină şi apă (13). ~ **lentis,** sin.: *Capsula cristalinului,* membrană transparentă care înconjură cristalinul globului ocular (1). ~ **lienis,** *Tunica fibrosa lienis.*

**Capsulă** (lat. *capsula*). 1. *Capsula.* 2. Înveliş, în general amorf, cu compoziţie chimică variată (polizaharizi, polipeptide) şi lipsit de membrană limitantă la exterior, care poate înconjura unele bacterii. Are un contur net, o stabilitate relativă faţă de soluţiile apoase şi se colorează greu cu coloranţii obişnuiţi de anilină, fixînd însă electiv albastrul Alcian. Structura antigenică a capsulei variază în cadrul aceleiaşi specii, permiţînd individualizarea de tipuri (3). 3. Denumire folosită pentru anumite fascicule de fibre nervoase, care înconjură alte formaţiuni nervoase (1). 4. Recipient de formă emisferică folosit în laborator (3). ~ **acustică,** Capsulă otică. ~ **bucală,** formaţiune capsulară, chitinoasă, care se găseşte la extremitatea anterioară a nematodelor din familia *Anchylostomidae,* permiţînd fixarea şi hrănirea acestora (31). ~ **cartilajului,** matricea care mărgineşte o lacună cartilaginoasă (1). ~ **celulară,** sin.: *Ectoplasmă, Membrană celulară, Membrană plasmică, Plasmalemă,* condensare periferică, de natură lipoproteică a matricei fundamentale a citoplasmei. Formată deseori din două lame groase de aproximativ, 120 Å şi separate de un spaţiu cam de aceeaşi grosime, prezintă pori, în care se deschid o parte din elementele reticulului endoplasmatic. Structură dinamică, activă, esenţială pentru schimburile dintre celulă şi mediile extracelulare (1). ~ **cristalinului,** *Capsula lentis.* ~ **externă,** fasciculă de fibre nervoase care înconjură marginea externă a nucleului lenticular (1). ~ **extremă,** fascicul de fibre nervoase care separă *claustrum* de *insula* (1). ~ **internă,** fascicul de fibre nervoase care separă partea externă a talamusului şi nucleul caudat de nucleul lenticular; se continuă cu pedunculii cerebrali şi coroana radiată şi constă din fibre cu direcţia către şi de la cortexul cerebral; are ca porţiuni: *crus anterius, genu, crus posterius, pars sublentiformis, pars retrolentiformis* (1). ~ **nazală,** sin.: *Capsulă olfactivă,* cartilajul din jurul cavităţii nazale embrionare (1). ~ **olfactivă,** Capsulă nazală, ~ **optică,** structură embrionară care formează sclera (1). ~ **otică,** sin.: *Capsulă*

*acustică*, capsulă cartilaginoasă care înconjură vezica auditivă dezvoltată și care mai tîrziu fuzionează cu cartilajele sfenoid și occipital (1). ~ **periotică**, structură embrionară care înconjură urechea internă (1). ~ **seminală**, termene vechi pentru ampula canalului deferent (1). ~ **sinovială**, *Membrana synovialis capsulae articularis*. ~ **suprarenală**, denumire veche pentru *glandula suprarenalis* (1). ~ **de vitalium**, jumătate de sferă goală din vitalium, de diferite mărimi, folosită în artroplastie (24).

*Vezi și*: Bowman, Gerota, Glisson, Tenon.

**Capsulectomie** (*capsulo-* + gr. *ektome* = excizie). 1. Capsulotomie cu excizia unei porțiuni din capsula articulară secționată (24). 2. Înlăturarea capsulei cristaliniene remanentă după o extracție extracapsulară a cristalinului sau resorbția unei cataracte traumatice la tineri (28).

**Capsulo-** (lat. *capsula* = cutie mică). Prefix pentru termenii care se referă la o capsulă (32).

**Capsuloplastie** (*capsulo-* + gr. *plassein* = a forma). Întărirea unei capsule articulare cu material din țesuturile învecinate: fascie, mușchi, aponevroză, tendon, piele (24).

**Capsulorafie** (*capsulo-* + gr. *rhaphe* = sutură). Sutura capsulei articulare uneori cu plicaturare, în scopul de a limita o mișcare articulară exagerată, o subluxație sau tendința la luxații recidivante (24).

**Capsulotom** (*capsulo-* + gr. *tome* = tăiere). Instrument chirurgical pentru secționarea capsulei articulare (24).

**Capsulotomie.** Intervenție chirurgicală constînd din secționarea unei capsule (24). ~ **cristaliniană**, sin.: *Discizia capsulei cristaliniene*, secționarea capsulei cristaliniene; se folosește ca timp operator în extracția extracapsulară a cristalinului sau ca act operator esențial în operația de cataractă congenitală sau la tineri (28). ~ **renală**, incizie operatorie a capsulei renale în scopul obținerii unei decomprimări a rinichiului (11). ~ **ventrală Browder**, vezi Browder.

**Captodiamină.** Sedativ, stabilizant neurovegetativ, folosit în stările de anxietate și tensiune psihică, în sindromul psihovegetativ (14).

**Captură de electroni K.** Captură K. ~ **K**, sin.: *Captură de electroni K*, proces de absorbție în nucleul atomic a unui electron de pe orbita K (cea mai apropiată de nucleu); concomitent, locul electronului plecat de pe orbita K este ocupat de un alt electron, de pe o orbită mai periferică, ceea ce duce la emisiunea de radiații Röntgen din seria K. Fenomenul are loc în cazul unor elemente cu nucleu instabil prin exces de protoni, și are ca rezultat formarea unui izotop cu număr de ordine mai mic cu o unitate (5).

**Caput** (lat. = cap), sin.: *Cap.* 1. Extremitatea superioară a corpului formată din craniu și față (1). 2. Termen generic pentru partea mai proeminentă sau de început a unei formațiuni anatomice (1). ~ **costae**, capul coastei, situat pe extremitatea ei posterioară și prevăzut cu două fațete, prin intermediul cărora se articulează cu fațetele costale de pe două corpuri vertebrale adiacente (1). ~ **epididymidis**, sin.: *Globus major epididymidis*, partea inițială mărită, globuloasă a epididimului, formată prin lărgirea canalelor eferente; are relații de continuitate canaliculoneurovasculară cu mediastinul testicular (1). ~ **fibulae**, extremitatea proximală a fibulei, care se articulează cu condilul tibial lateral (1). ~ **humeri**, extremitatea proximală a osului humeral, care se articulează cu cavitatea glenoidă a scapulei (1). ~ **mallei**, capul osului ciocan din urechea medie (1). ~ **mandibulae**, sin.: *Capitulum mandibulae*, procesul posterior sau articular al mandibulei (1). ~ **medusae**, plex superficial al venelor periombilicale, care devine vizibil în obstrucția venei porte; reprezintă drumul colateral pentru întoarcerea sîngelui venos de la viscerele abdominale, folosind tributarele venelor cave (1). ~ **musculi**, porțiunea de origine proximală a unui mușchi scheletic (1). ~ **nuclei caudati**, extremitatea anterioară, mai dilatată, a nucleului caudat (1). ~ **ossium metacarpalium**, sin.: *Capitulum ossium metacarpalium*, extremitatea distală a oaselor metacarpiene, care se articulează cu falangele (1). ~ **ossium metatarsalium**, sin.: *Capitulum ossium metatarsalium*, extremitatea distală a oaselor metatarsiene care se articulează cu falangele (1). ~ **panereatis**, porțiune a pancreasului situată în partea dreaptă a cavității abdominale și înconjurată de potcoava duodenală; se întinde pînă la nivelul istmului marcat prin raportul cu vasele mezenterice superioare (1). ~ **phalangis**, sin.: *Trochlea phalangis*, extremitatea distală, articulară, a unei falange (1). ~ **planum**, vezi Epifizită. ~ **quadratum**, formă particulară, pătrată, a craniului întîlnită în rahitism și datorită boselor frontale și parietale (33). ~ **radii**, sin.: *Capitulum radii*, capătul proximal, în formă de disc, al osului radius, care se articulează cu *capitulum humeri* (1). ~ **stapedis**, sin.: *Capitulum stapedis*, capul articular al osului scăriței din urechea medie (1). ~ **tali**, extremitatea distală mai dilatată a osului *talus*, care se articulează cu suprafața concavă a osului navicular (1). ~ **ulnae**, sin.: *Capitulum ulnae*, suprafața articulară a extremității distale a osului cubitus (1).

**Carabelli,** Georg C., 1787—1842. **Cuspidul ~,** Tuberculul Carabelli. **Tuberculul ~,** sin. : *Cuspidul Carabelli,* cuspid suplimentar situat pe fața palatină a primului molar superior în treimea mezială, considerat de unii autori ca simptom de probabilitate în sifilisul congenital (38).

**Caracotă. Procedeul ~,** în reducerea și imobilizarea fracturilor supracondiliene de humerus cu deplasare, aparat gipsat toracobrahial pînă deasupra cotului; fixarea toracelui peste gips de un plan fix, extensiune 10 minute cu cotul la 90°, cu ajutorul unor chingi de tifon în plica cotului, după care se completează partea brahială și antebrahială a gipsului, încorporînd chingile în gips. Chinga se scoate apoi printr-o mică fereastră în plica cotului (24).

**Caracter** (lat. *caracter*). Totalitatea trăsăturilor distinctive ale personalității individului, care manifestîndu-se unitar determină atitudinea acestuia față de mediul înconjurător, orientarea gîndirii, sentimentelor și activității voluntare (35). **~ genetic,** caracter morfologic sau fiziologic care are stabilitate în succesiunea de generații și care se transmite și se schimbă în procesul variabilității, independent de celelalte caractere (17). **~ poligenic,** caracter la exprimarea căruia participă mai multe gene (17).

**Caracteriologie** (*caracter* + gr. *logos* = știință). Parte a biotipologiei umane care studiază trăsăturile psihologice, îndeosebi caracterul (7).

**Caracteristică.** În statistica matematică, însușirea proprie unităților unei colectivități statistice studiate, comună și tipică întregii colectivități. Caracteristicile se împart în : cantitative, exprimate prin cifre, și calitative (sau atribute), exprimate prin cuvinte. Caracteristicile cantitative pot fi discrete sau continue (37).

**Caramel.** Masă amorfă, vîscoasă, de culoare brună-roșie, obținută prin încălzirea glucidelor (zaharoză, maltoză, glucoză) la o temperatură superioară celei care corespunde punctului lor de topire. Este folosită la colorarea unor produse alimentare (5).

**Caramifen.** Medicament sintetic parasimpaticolitic, util în parkinsonism și diferite diskinezii postencefalitice (13).

**Carantină** (fr. *quarantaine* = perioadă de 40 zile). Procedeu de izolare a unei persoane contactă de o boală transmisibilă pe o perioadă de timp egală cu durata maximă a incubației, începînd de la data ultimului contact infectant (8).

**Carassini. Mosorul ~,** tub format din două porțiuni, cu ajutorul căruia se poate realiza o anastomoză intestinală termino-terminală (11).

**Carate.** Pinta.

**Carbacol,** sin. : *Carbaminoilcolină.* Ester carbamic al colinei; are proprietăți parasimpatomimetice, cu predominanța acțiunilor stimulatorii asupra musculaturii netede digestive și a vezicii urinare; este folosit în atonia intestinală și atonia vezicii urinare (14).

**Carbamazepină.** Derivat de iminostilben, înrudit cu imipramina; are proprietăți anticonvulsivante, fiind utilă în unele forme de epilepsie; este eficace ca medicație simptomatică în nevralgia de trigemen, unde acționează printr-un mecanism necunoscut (14).

**Carbamidă.** Uree.

**Carbaminohemoglobină,** sin. : *Carbohemoglobină.* Formă labilă de transport al bioxidului de carbon, rezultată din combinarea acestuia cu hemoglobina (15).

**Carbaminoilcolină.** Carbacol.

**Carbazidă.** Diazida acidului carbonic; compus foarte volatil, cu miros asemănător fosgenului, exploziv (14).

**Carbinol,** sin. : *Clei-carbinol.* Adeziv special, format din vinilacetilenă, acetonă și peroxid de benzoil, prezentînd proprietăți similare cu acelea ale polimerilor termoreactivi epoxidici, utilizați ca lacuri, rășini de turnare etc. (5).

**Carbo.** Denumirea latină pentru carbon (13). **~ medicinalis,** produs farmaceutic care conține cărbune activat de origine animală sau vegetală; adsoarbe din intestin produse organice toxice, alcaloizi (antidot), toxine microbine; în uz extern este dezodorizant (13). **~ vegetalis,** cărbune vegetal folosit ca adsorbant, dezodorizant (13).

**Carboanhidrază.** Anhidrază carbonică.

**Carbofilie.** Capnofilie.

**Carbofreză.** Aparat pentru confecționat zăpadă carbonică (22).

**Carbogen.** Amestec de oxigen și bioxid de carbon în proporție de 95/5, utilizat în respirația asistată ca stimulent al centrilor respiratori (15).

**Carbohemoglobină.** Carbaminohemoglobină.

**Carbohidrați,** sin. : *Glucide, Hidrați de carbon, Hidrocarbonate, Zaharuri.* Clasă de compuși organici cuprinzînd un mare număr de substanțe care corespund formulei generale $C_n(H_2O)_n$ și au putere reductorie. În organism, carbohidrații dețin un rol energetic deosebit, fiind principala sursă pentru produși macroergici. În serul sanguin se găsesc fie sub formă de monozaharide simple, fie sub formă de glucolipide și în special glucoproteine. Urina normală conține de asemenea carbohidrați, dintre care monozaharide în cantități mici (glucoză : 4,3 mg/100 ml; fructoză : 5 mg/100 ml; arabinoză : 1,5 mg/100 ml), iar polizaharide (sub formă de mucine) în cantități variabile atît cu starea fiziologică, cît și de la un individ la altul (în medie : 146 ± 7,5 mg

pentru bărbați și 106 ± 6,4 mg/urină din 24 ore pentru femei) (5).

**Carbohidraze.** Termen general pentru denumirea enzimelor care catalizează hidroliza zaharurilor. După natura glucidelor hidrolizate, se deosebesc : hexozidaze (hidrolizează hexozele : glucoză, galactoză etc.), pentozidaze (hidrolizează pentozele : arabinoza, ramnoza etc.), poliaze (hidrolizează polizaharidele) etc. (5).

**Carboligază.** Enzimă care catalizează procesul de sinteză a acetoinei, prin legarea a două molecule de aldehidă acetică (5).

**Carbomicină.** Antibiotic izolat din culturile de *Streptomyces halstedii* ; este activă față de coci grampozitivi și gramnegativi, *Entamoeba histolytica* și ricketsii și inactivă față de *Enterobacteriaceae* (13).

**Carbon.** Simbol C. Metaloid tetravalent cu număr atomic 6 și greutate atomică 12,01, caracteristic pentru compușii organici și materia vie. În natură, în afară de toate combinațiile organice, se găsește sub formă de zăcăminte de cărbune, carbonați (calcar), $CO_2$ liber (în aer) și, în stare pură, sub două forme alotropice cristalizate : diamant și grafit (5). ~ **asimetric,** atom de carbon ale cărui valențe sînt saturate cu 4 radicali diferiți ; compușii care conțin carbon asimetric prezintă izomerie optică (5). ~ **radioactiv,** izotopul radioactiv cu număr de masă 14 ($^{14}C$) al carbonului, utilizat ca trasor în investigațiile metabolice, în arheologie etc. Are timpul de înjumătățire foarte mare (5 568 ani) și, prin emisiune de raze β, dă naștere la izotopul 14 al azotului (5).

**Carbonat.** Sare a acidului carbonic, conținînd radicalul acid $CO_3^{2-}$ și rezultînd din interacțiunea bioxidului de carbon cu o bază sau un oxid metalic (5). ~ **acid de potasiu,** sare potasică a acidului carbonic utilizată ca antiacid gastric și alcalinizant al urinii ; are de asemenea acțiune favorabilă în hipokaliemie și intoxicații digitalice (2). ~ **acid de sodiu,** Bicarbonat de sodiu. ~ **de bariu,** sare solubilă de bariu, foarte toxică, întrebuințată ca raticid (23). ~ **bazic de bismut,** sin. : *Bismut subcarbonic,* compus al bismutului cu acțiune asemănătoare azotatului bazic de bismut (13). ~ **de calciu precipitat,** compus calcic folosit ca antiacid gastric și antidiareic (13). ~ **de litiu,** sare de litiu utilizată în tratamentul gutei (13). ~ **de magneziu,** compus de magneziu utilizat ca neutralizant gastric, adsorbant, protector, laxativ (13). ~ **de plumb,** sin. : *Ceruzit,* sare de plumb folosită în uz extern ca sicativ și rezolutiv, sub formă de pudre și unguente (13). ~ **de potasiu.** Potasă. ~ **de sodiu,** $Na_2CO_3$, sarea de sodiu a acidului carbonic folosită extern, sub formă diluată, în loțiuni și băi ; în soluții concentrate este caustică (13).

**Carbonil** (C : O). Grupare chimică caracteristică aldehidelor (R.C = O) și cetonelor (R.C = O)(5).

$$\begin{matrix} | \\ H \end{matrix} \qquad \begin{matrix} | \\ R \end{matrix}$$

**Carbonildiamidă.** Uree.

**Carbonurie** (lat. *carbo* = cărbune + gr. *ouron* = urină). Prezența bioxidului de carbon sau a oricărui alt compus al carbonului în urină (2). ~ **dezoxidativă,** eliminare de produse de dezagregare incompletă, rezultate din metabolismul glucidic viciat al organismelor canceroase (2).

**Carborundum,** sin. : *Carbură de siliciu.* Substanță preparată industrial dintr-un amestec de cocs și nisip silicos de Fontainbleau pur. Se prezintă sub formă de cristale cu unghiuri foarte ascuțite, cu duritate foarte mare (9,5) și se folosește ca abraziv industrial sau la confecționarea discurilor și a pietrelor abrazive utilizate în stomatologie pentru șlefuirea dinților (38).

**Carboterapie** (lat. *carbo* = cărbune + gr. *therapeia* = tratament). Utilizarea în terapeutică a gazului carbonic în injecții sau în inhalații (4).

**Carbowax.** Polietilenglicoli.

**Carboxihemoglobină.** Compus ireversibil care rezultă din combinarea monoxidului de carbon cu hemoglobina. Hemoglobina astfel combinată devine inutilizabilă pentru transportul de oxigen, rezultînd anoxia asfixică (19).

**Carboxil** (—COOH). Grupare chimică ce caracterizează acizii organici (5).

**Carboxilare.** Proces chimic de formare a grupării carboxil. În biochimie, procesele de carboxilare se realizează prin fixare de $CO_2$ și $H_2O$ sau prin transfer de grupări carboxilice (5).

**Carboxilază,** sin. : *Decarboxilază.* Enzimă care catalizează procesul de eliberare a bioxidului de carbon din gruparea carboxilică a unui acid organic (5).

**Carboximetilceluloză.** Sarea de sodiu a policarboxilmetileterului celulozei utilizată ca laxativ, antiacid gastric, precum și în analizele cromatografice pe bază de schimb de ioni (5 ; 13).

**Carboximioglobină.** Produs rezultat din fixarea oxidului de carbon pe fierul mioglobinic (15).

**Carboxipeptidază.** Enzimă care catalizează liberarea L-aminoacizilor terminali din diferite peptide sau proteine. Se găsește în pancreas sub formă de proenzimă și este activată în intestin, în prezența tripsinei (5).

**Carboxipolipeptidază.** Vezi Ereptaze.

**Carbuncul** (lat. *carbunculus,* dim. de la *carbo* = cărbune). Infecție a pielii și țesutului subcutanat, produsă de stafilococul auriu și caracterizată prin necroza țesuturilor afectate (11). ~ **cărbunos,** escara formată din țesut necrotic, împreună cu infiltrația dură din jur, care

apare la locul de pătrundere a bacilului cărbunos (8).

**Carbură.** Combinație binară între carbon și majoritatea elementelor; cele mai importante sînt carburile metalice (5). ~ **cancerigenă,** substanță organică cu acțiune cancerigenă derivată dintr-o hidrocarbură ciclică sau aromatică (2). ~ **de siliciu,** Carborundum.

**Carbutamidă.** Sulfamidă cu acțiune antidiabetică, folosită pe cale orală; acționează asupra pancreasului, excitînd celulele insulinosecretorii (13).

**Careassone,** Maurice. **Ligamentul** ~. 1. *Fascia diaphragmatis urogenitalis superior.* 2. *Fascia diaphragmatis urogenitalis inferior.*

**Carcinogen** (gr. *karkinos* = cancer + *gennan* = a produce). Cancerigen.

**Carcinogeneză** (gr. *karkinos* = cancer + *genesis* = naștere). Denumire generică pentru procesul de formare a tumorilor canceroase (2). ~ **prin transmetilare,** ipoteză conform căreia o metilare aberantă a bazelor din ADN, sub influența unor agenți alkilanți sau a unor enzime de origine exogenă (virusuri), ar putea avea acțiune oncogenetică (17).

**Carcinoid** (gr. *karkinos* = cancer + *eidos* = formă), sin.: *Carcinoidoză, Sindrom Thornson-Bjork.* Afecțiune caracterizată prin diaree, tulburări vasomotorii periferice (*„flush"*) și cianoză, survenind în crize; este determinată de secreția crescută de serotonină a unor tumori formate mai ales în ileon, prin proliferarea invadantă a celulelor argentafine și a metastazelor acestora (16). ~ **bronșic,** tumoare bronșică produsă prin proliferarea țesutului cromafin și care poate fi primitivă sau secundară unui carcinoid intestinal. Clinic se constată dispnee și un sindrom vasculocutanat (puseu hipertensiv, vasodilatație cutanată etc.), determinate de eliberare de 5-hidroxitriptamină. Diagnosticul se precizează bronhoscopic și prin evidențierea în urină a acidului 5-hidroxiindolacetic (34).

*Vezi și*: Arning.

**Carcinoidoză** (gr. *karkinos* = cancer + *eidos* = formă + *-osis*). Carcinoid.

**Carcinom** (gr. *karkinoma* de la *karkinos* = rac, cancer), sin.: *Carcinoma.* Tumoare malignă a țesutului epitelial (2). ~ **acinos,** carcinom în care proliferarea realizează aspecte acinoase (2). ~ **acut,** formă de carcinom cu invazie masivă și rapidă (2). ~ **alveolar,** carcinom care realizează pseudolumene delimitate de celule (2). ~ **anaplazic,** carcinom format din elemente nediferențiate și cu numeroase monstruozități celulare (2). ~ **aseitic Ehrlich,** vezi Ehrlich. ~ **„în bob de ovăz",** tip de carcinom bronșic cu elemente nediferențiate, mici, alungite (2). ~ **colangiocelular,** carcinom hepatic realizat prin proliferarea elementelor epiteliale ale canalelor biliare intrahepatice (2). ~ **coloid,** formă de carcinom glandular cu secreție abundentă, de tip coloid, care dă tumorii un aspect gelatinos și o consistență redusă (2). ~ **comedonian,** denumire improprie pentru carcinomul glandelor sebacee (2). ~ **encefaloid,** carcinom format din muguri celulari mari, separați prin septuri conjunctive subțiri, de consistență extrem de redusă, cu necroză frecventă și întinsă (2). ~ **germinativ,** carcinom format din elemente tinere nediferențiate, de obicei în ovar (2). ~ **hepatocelular,** Hepatom malign. ~ **de implantare,** carcinom secundar implantării experimentale, intraoperatorie sau metastatice a unui grup de celule neoplazice într-un țesut aparent sănătos (2). ~ **intracanalicular,** sin.: *Carcinom intraductal,* carcinom dezvoltat în interiorul unui canal glandular (2). ~ **intraductal,** Carcinom intracanalicular. ~ **intraepitelial,** *Carcinoma in situ.* ~ **microcelular,** tip de carcinom bronșic cu elemente nediferențiate, mici, rotunde-ovoide, tahicromatice (2). ~ **mucipar,** tumoare malignă a epiteliului glandular cu secreție de substanță mucoidă (în stomac, în intestin etc.), dînd un aspect gelatinos și cu tablou histologic caracteristic, în care celulele neoplazice apar într-o masă de substanță amorfă (2). ~ **nediferențiat,** formă de carcinom în care proliferarea neoplazică păstrează caracterul tînăr, nediferențiat, al elementelor celulare (2). ~ **osteoid,** sin.: *Carcinom osteoplastic,* carcinom în care creșterea neoplazică este însoțită de producerea unei materii proteice preosoase și de osteogeneză (2). ~ **osteoplastic,** Carcinom osteoid. ~ **papilar,** carcinom în care proliferarea neoplazică realizează microscopic aspectul de papile; uneori este vorba de un papilom malignizat (2). ~ **polimorf,** formă de carcinom în care proliferarea neoplazică prezintă celule atipice foarte variate ca formă și dimensiuni, uneori chiar celule gigante (2). ~ **schirogen,** formă de carcinom în care stroma conjunctivă este foarte dezvoltată și fragmentează trabeculele carcinomatoase (2). ~ **sebaceu,** sin.: *Comedocarcinom,* carcinom cu punct de plecare de la glandele sebacee, constituit din celule mari și clare cu conținut lipoidic (2). ~ **solid,** formă de carcinom în care proliferarea neoplazică este densă, lipsită de lumene și produse de secreție, ceea ce are ca rezultat o consistență relativ fermă a tumorii (2). ~ **spinocelular,** Epiteliom spinocelular. ~ **trabecular,** carcinom în care proliferarea îmbracă aspecte de cordoane de celule neoplazice fără lumene glandulare (2). ~ **vegetant,** carcinom în care proliferarea realizează macroscopic formațiuni exofitice, exuberante, conopidiforme (2).

**Carcinoma** (gr. *karkinoma*, de la *karkinos* = rac, cancer). Carcinom. ~ **in situ**, Epiteliom Borst-Jadassohn, vezi Borst-Jadassohn.

**Carcinomatoză**, sin.: *Carcinoză*. Proces carcinomatos extins la mai multe organe sau pe o suprafață seroasă, cu tumori multiple (2).

**Carcinosarcom** (gr. *karkinos* = rac, cancer + *sarcom*.) Proces neoplazic caracterizat prin proliferări concomitente de tip carcinomatos și sarcomatos, datorite aceloraşi stimuli cancerigeni sau unei influențe inductoare reciproce între parenchim și stromă (2).

**Carcinoză** (gr. *karkinos* = rac, cancer). Carcinomatoză. ~ **miliară acută**, cancer pulmonar secundar, diseminat miliar, evoluînd sub aspectul unei granulii apiretice (34). ~ **prostatopelviană**, Carcinoza Guyon, vezi Guyon.

*Vezi și*: Guyon.

**Cardarelli**, Antonio, 1831—1926. **Semnul** ~, sin.: *Semnul Castellino, Semnul Oliver, Semnul Porter*, pulsații orizontale ale laringelui și traheii în dilatațiile anevrismale ale arcului aortic (10).

**Carden**, Henri Douglas. **Amputația** ~, amputația treimii inferioare a femurului, cu utilizarea unui singur lambou lung conținînd și rotula (24).

**Cardia** (gr. *kardia* = inimă). *Ostium cardiacum*.

**Cardialgie** (*cardio-* + *algos* = durere). Senzație neplăcută de arsură și durere în epigastru (16).

**Cardiectazie** (*cardio-* + gr. *ektasis* = dilatație). Dilatație congenitală a inimii (1).

**Cardio-** (gr. *kardia* = inimă). Prefix pentru termenii compuși care se referă la inimă sau la joncțiunea stomacului cu esofagul (*ostium cardiacum*) (32).

**Cardioaccelerator** (*cardio-* + lat. *accelerare* = a grăbi). Denumire dată acelor factori nervoși sau umorali care intensifică ritmul bătăilor cardiace (15).

**Cardiocairografie** (*cardio-* + gr. *kairos* = timp + *graphein* = a scrie). Tehnică radiologică cu ajutorul căreia se pot obține radiografii ale inimii în orice fază a revoluției cardiace (36).

**Cardiocel** (*cardio-* + gr. *kele* = hernie, tumoare). Hernie congenitală a inimii în abdomen (1).

**Cardiocenteză** (*cardio-* + gr. *kentesis* = înțepătură). Puncția sau incizia chirurgicală a inimii (11).

**Cardioclazie** (*cardio-* + gr. *klasis* = ruptură), sin.: *Cardiorrhexis*. Ruptura peretelui cardiac (32).

**Cardiodinie** (*cardio-* + gr. *odine* = durere). Senzație dureroasă, tăioasă, în regiunea precordială sau în inimă (32).

**Cardiograf** (*cardio-* + gr. *graphein* = a scrie). Aparat pentru înregistrarea directă (tip Marey) sau indirectă (sfigmocardiograf) a bătăilor cardiace (15).

**Cardiogramă** (*cardio-* + gr. *gramma* = înscriere). Traseu obținut prin înregistrarea grafică a bătăilor inimii cu ajutorul cardiografului (15).

**Cardioinhibitor** (*cardio-* + lat. *inhibere* = a împiedica). Denumire dată acelor factori nervoși sau umorali care au acțiune de rărire a ritmului bătăilor cardiace (15).

**Cardiolipină**, sin.: *Difosfatidilglicerol*. Complex format prin condensarea a 3 molecule de glicerină cu două molecule de acid fosforic, în care hidroxilii terminali ai moleculelor de glicerină sînt esterificați cu acizi grași. Complexul poate fi extras din mușchii, rinichii, măduva spinării și plămînii de mamifere și este folosit ca antigen în serodiagnosticul sifilisului (5).

**Cardioliză** (*cardio-* + gr. *lysis* = dizolvare, distrucție). Înlăturare chirurgicală a aderențelor pericardice, după rezecție costală și deschiderea pericardului (10).

**Cardiologie** (*cardio-* + gr. *logos* = știință). Ramură a medicinei interne care se ocupă cu studiul cordului, funcțiilor și afecțiunilor sale, iar prin extindere și al vaselor și bolilor circulatorii (32).

**Cardiomalacie** (*cardio-* + gr. *malakia* = înmuiere). Distrofie a mușchiului cardiac provocată de infiltrarea grasă a fibrelor miocardice (2).

**Cardiomegalie** (*cardio-* + gr. *megas* = mare), sin.: *Megacardie*. Mărire importantă de volum a inimii, prin dilatarea cavităților sau hipertrofia pereților săi (10). ~ **glicogenică**, cardiomegalie prin acumulare anormală a glicogenului în interiorul fibrelor miocardice, constituind boala glicogenică a inimii în cadrul tezaurismozei von Gierke (32).

**Cardiometrie** (*cardio-* +gr. *metron* = măsură). Măsurarea dimensiunilor inimii sau a forței sale de contracție (15).

**Cardiomiopexie** (*cardio-* + gr. *mys* = mușchi + *pexis* = fixare). Acolare chirurgicală la miocard a unui lambou muscular bogat vascularizat, în vederea formării de neovase (11).

*Vezi și*: Beck.

**Cardiomiotomie** (*cardio-* + gr. *mys* = mușchi + *tome* = tăiere). Incizie operatorie a seromusculoasei gastrice și esofagiene la nivelul sfincterului cardia pentru cura cardiospasmului (11).

**Cardionector** (*cardio-* + lat. *nectere* = a lega). Vezi Sistem cardionector.

**Cardionevroză** (*cardio-* + gr. *neuron* = nerv + *-oză*), sin.: *Cord iritabil, Pseudoangină pectorală*. Ansamblu de simptome, predominant cardiocirculatorii, de origine nervoasă, ca: jenă precordială, palpitații, senzații de sufocare, frică de moarte, transpirații, eritem sau paloare (32).

**Cardioomentopexie** (*cardio-* + lat. *omentum* = intestine, măruntaie + gr. *pexis* = fixare). Acolare chirurgicală la miocard a unui lambou pediculat din marele epiploon, în vederea formării de neovase (11).

**Cardiopatie** (*cardio-* + gr. *pathos* = boală). Termen generic pentru bolile de inimă (15). ~ **fosfat-steroidă,** cardiopatie produsă experimental prin administrarea asociată a unui glucocorticoid de sinteză şi a unui exces de fosfaţi (7).

**Cardiopericardopexie** (*cardio-* + *pericard* + gr. *pexis* = fixare). Acolarea chirurgicală a pericardului la miocard, în scopul formării de neovase (11).

**Cardiopexie** (*cardio-* + gr. *pexis* = fixare). Revascularizaţie a miocardului în insuficienţa coronariană organică prin diferite metode chirurgicale constînd din fixarea pe inimă a unei lame pulmonare (cardiopneumopexie), a epiploonului (cardioomentopexie), a pericardului (cardiopericardopexie) sau a unui fascicul din muşchiul pectoral (cardiomiopexia Beck) (10).

**Cardioplastie** (*cardio-* + gr. *plassein* = a forma). Intervenţie chirurgicală pentru cura cardiospasmului cu megaesofag; constă din secţionarea longitudinală şi suturarea transversală a musculaturii stomacului la nivelul cardiei, în scopul de a se obţine o lărgire a orificiului cardial (11).

**Cardioplegie** (*cardio-* + gr. *plege* = lovitură). Paralizia funcţiilor inimii (15).

**Cardiopneumonopexie** (*cardio-* + gr. *pneumon* = plămîn + *pexis* = fixare). Acolarea chirurgicală la miocard a unei langhete pulmonare, în scopul formării de neovase (11).

**Cardioptoză** (*cardio-* + gr. *ptosis* = căderе), sin.: *Cor mobile.* Mobilitate excesivă a inimii cu deplasarea sa în jos, poziţia ei devenind variabilă în raport cu aceea a corpului (32).

**Cardiorafie** (*cardio-* + gr. *rhaphe* = sutură). Sutura unei plăgi cardiace (10).

**Cardiorrhexis** (*cardio-* + gr. *rhexis* = ruptură). Cardioclazie.

**Cardioschizis** (*cardio-* + gr. *schisis* = diviziune). Înlăturarea chirugicală a aderenţelor dintre pericard şi peretele toracic în pericardita adezivă (11).

**Cardioscop** (*cardio-* + gr. *skopein* = a vedea). Instrument pentru examinarea pe viu a interiorului cavităţilor cardiace (32).

**Cardiosfigmograf** (*cardio-* + gr. *sphygmos* = puls + *graphein* = a scrie). Aparat pentru înregistrarea grafică a mişcărilor inimii şi a pulsului radial (15).

**Cardiospasm** (*cardio-* + gr. *spasmos* = spasm). Boală caracterizată prin spasmul intermitent şi uneori paradoxal al sfincterului cardia al stomacului (11).

**Cardiotahometru** (*cardio-* + gr. *tachos* = viteză + *metron* = măsură). Aparat pentru înregistrarea continuă a frecvenţei contracţiilor cardiace pe o perioadă mai îndelungată de timp (10).

**Cardiotomie** (*cardio-* + gr. *tome* = tăiere). Secţionarea chirurgicală a stratului musculos al stomacului la nivelul orificiului cardial (11).

**Cardiotonice.** Preparate extrase din diferite specii de *Digitalis* sau *Strophantus* şi care acţionează în general asupra miocardului embrionar, deprimîndu-l (crono- şi dromotrop negative), şi asupra celui adult, stimulîndu-l (batmo-, ino-, tono- şi clinotrop pozitive); cumulează (digitala) şi sînt relativ toxice (10).

**Cardiovalvulotom** (*cardio-* + lat. *valvula* = valvulă + gr. *tome* = tăiere). Instrument metalic folosit pentru secţionarea chirurgicală a valvulei mitrale (11).

**Cardită** (*cardio-* + *-ită*). Inflamaţie care interesează, parţial sau în totalitate, cele 3 straturi ale inimii (endocard, miocard, pericard); apare obişnuit în reumatismul Bouillaud (4). ~ **reumatismală evolutivă,** Reumatism cardiac evolutiv.

**Carfologie** (gr. *karphos* = ramură uscată + *legein* = a aduna). Delir musitant.

**Carie** (lat. *caries* = putrezire). Leziune distructivă care evoluează spre producerea unei cavităţi (32). ~ **dentară,** afecţiune cu etiopatogenia complexă şi încă incomplet elucidată, comună omului şi multor specii de animale, caracterizată prin dezorganizarea şi distrugerea progresivă a substanţelor dure ale dintelui, ducînd la producerea unei cavităţi. După intensitatea procesului, caria poate fi: de gradul I, interesînd numai smaltul; de gradul al II-lea, interesînd smaltul şi dentina; de gradul al III-lea, deschizînd camera pulpară şi complicîndu-se cu infectarea pulpei (carie penetrantă); de gradul al IV-lea, cu deschiderea largă a camerei pulpare, însoţită de necroze sau gangrena pulpei dentare (38). ~ **dentară secundară,** carie dentară care apare la marginea obturaţiilor, datorită de obicei unei pregătiri defectuoase a cavităţilor sau unei obturaţii imperfecte (38). ~ **osoasă,** Geodă osoasă.

**Caries sicca.** Aspect radiologic osos, întîlnit de obicei în leziunile tuberculoase (osteoartrita tuberculoasă a umărului), caracterizat prin modificări de structură constînd din apariţia de zone de osteoliză delimitate printr-o reacţie fină de osteoscleroză (36).

**Carina** (lat. = carenă). Structură proeminentă sub forma unei muchii sau creste (1). ~ **tracheae,** proeminență situată în lumenul traheei, la locul de bifurcație, a celor două bronhii principale (1). ~ **urethralis vaginae,** plică mediană longitudinală, situată pe peretele anterior al vaginului, orientată spre orificiul extern al uretrei (1).

**Cario-** (gr. *karyon* = nucleu). Prefix care introduce în termenii compuși referirea la nucleul celular (32).

**Carioeit** (*cario-* + gr. *kytos* = celulă). Vezi Normoblast.

**Carioclazie** (*cario-* + gr. *klasis* = rupere). Fragmentarea nucleului celular (3).

**Cariocrom** (*cario-* + gr. *chroma* = culoare). 1. Celulă nervoasă care are un raport nucleocitoplasmic ridicat (1). 2. Celulă nervoasă în care nucleul se colorează intens (1).

**Cariogamie** (*cario-* + gr. *gamos* = căsătorie). Fuziunea materialului nuclear a două celule care se găsesc într-un proces de fertilizare (fecundarea ovulului de către spermatozoid, conjugarea bacteriilor) (17).

**Cariogeneză** (*cario-* + gr. *genesis* = naștere). Formarea nucleului celular (15).

**Cariokineză** (*cario-* + gr. *kinesis* = mișcare). Vezi Mitoză.

**Cariolimfă** (*cario-* + lat. *lympha* = apă). Fluid nuclear, în care plutește cromonemata, la sfîrșitul interfazei (17).

**Cariolizâ** (*cario-* + gr. *lysis* = distrucție). Fenomen necrobiotic constînd din umflarea nucleului cu pierderea progresivă a cromatinei (19).

**Cariometrie** (*cario-* + gr. *metron* = măsură). Măsurători ale diametrului nuclear; se aplică în studiul dinamicii eritropoietice (19).

**Cariomitom** (*cario-* + gr. *mitos* = ață). Rețeaua fibrilară proteinică a nucleului (1).

**Cariopienoză** (*cario-* + gr. *pyknos* = gros). Condensarea structurilor cromatiniene nucleare într-o masă densă, compactă, tahicromatică (2).

**Cariopiasmă** (*cario-* + gr. *plasma* = formație), sin.: *Nucleoplasmă.* Substanță osmiofilă ultragranulară, mai mult sau mai puțin omogenă, constituită din nucleoproteine; ocupă cea mai mare parte din nucleul celular (1).

**Cariorexă** (*cario-* + gr. *rhexis* = ruptură). *Karyorrhexis.*

**Cariotip** (*cario-* + gr. *typos* = tip). Reprezentarea cromozomilor aparținînd unei celule dintr-un organism dat; se caracterizează prin numărul, forma, mărimea și poziția centromerilor acestor cromozomi. Imaginile cromozomilor obținute fie prin reproducere grafică manuală sau prin fotografiere sînt aranjate într-un gradient de mărime și sînt grupate în raport cu forma și poziția centromerilor. Cariotipul ar reprezenta prima etapă a cartografierii unui aparat genetic, cartografierea morfologică. Cariotipul este principalul mijloc folosit în delimitarea speciilor în citotoxonomie, deoarece este caracteristic speciei (17).

**Cariozom** (*cario-* + gr. *soma* = corpuscul). Nucleol cromatinian sau nucleol fals; termenul îl diferențiază de adevăratul nucleol sau plasmozom (1).

**Carizoprodol.** Compus propandiolic înrudit cu meprobamatul, avînd proprietăți relaxante musculare, slab analgezice și tranchilizante; este folosit pentru combaterea stărilor de contractură a musculaturii striate (14).

**Carmin.** Pigment izolat din diferite specii de *Coccinela* și utilizat drept colorant histologic, farmaceutic și alimentar (13).

**Carmin-alizarină.** Colorant histologic roșu, extras din rădăcina de *Rubia tinctorum* (roibă) (2).

**Carminativ.** Medicament care favorizează expulzarea gazelor intestinale (13).

**Carmin-indigo.** Colorant histologic roșu, obținut prin sulfurarea indigoului; nu este rezistent la lumină (2).

**Carnes. Mînă** ~, proteză estetică de antebraț, care urmărește numai înlocuirea formei mîinii pierdute (24).

**Carnificare** (lat. *caro* = carne + *facere* = a face). Proces condensant de organizare a unei leziuni exsudative, avînd la bază remanierea proliferativă a exsudatului pneumonic printr-un țesut de granulație cu evoluție sclerogenă (2).

**Carnot,** Paul, 1869—1957. **Diareea** ~, sin.: *Diareea orei a 7-a,* diaree cu orar specific, survenind în tiflitele și tiflocolitele drepte (11).

**Carnozinază.** Enzimă care catalizează specific hidroliza carnozinei, liberînd β-alanină și L-histidină. Este prezentă în rinichi, ficat, splină, mușchi. Este activată de ionii $Mn^{2+}$ și $Zn^{2+}$ (5).

**Carnozină.** Dipeptid solubil în apă, care poate fi extras din mușchii mamiferelor, unde se găsește în concentrații de 0,1—1,0 g/100 g țesut umed. A fost identificată în părțile componente ale ochiului (cornee, iris, cristalin). În urina umană se elimină în medie 2—3 mg carnozină zilnic (5).

**Caroli, J. Metoda** ~, metodă de explorare radiomanometrică peroperatorie a căilor biliare, în care se execută în același timp și explorarea manometrică și cea morfologică (11).

**Caroten,** sin. *Provitamină A.* $C_{40}H_{56}$. Derivat ionic al licopenului, compus primar al caroteinoizilor. Pigment galben, cristalizabil, prezent în diferite țesuturi ale plantelor și animalelor. Există sub formă de 3 izomeri (α, β și

γ), după poziția grupărilor ionice în . moleculă. În organismul uman este depozitat în ficat și rinichi, fiind transformat în vitamină A la nivelul ficatului. Sinteza carotenoizilor se face pe seama unităților dicarbonice (5).

**Carotenază.** Enzimă care catalizează trans formarea carotenului în vitamină A (5).

**Carotenemie.** Prezența carotenului în sînge (15).

**Carotenodermie,** sin.: *Aurantiasis cutis-Ocrodermie, Xantoză.* Pigmentație gălbuie-roșiatică a tegumentelor, mai ales palmare și plantare, la persoane care consumă mult caroten (12).

**Carotenoizi.** Denumire dată cromolipidelor de culoare galbenă (15).

**Carp** (gr. *karpos* = pumn). *Carpus.* ~ **cocoșat,** diformitate a carpului datorită unei artroze posttraumatice metacarpocarpiene, caracteristică boxerilor (24).

**Carpectomie** (*carpo-* + gr. *ektome* = excizie). Rezecția articulară a oaselor carpului; poate fi totală sau parțială, în care ultim caz interesează un singur rînd al oaselor carpiene (24).

**Carpo-** (gr. *karpos* = pumn). Prefix care introduce în termenii compuși referirea la regiunea carpului (32).

**Carpoptoză** (*carpo-* + gr. *ptosis* = cădere). Diformitate a carpului, datorită paraliziei extensorilor mîinii și degetelor (24).

**Carpus** (gr. *karpos* = pumn), sin.: *Carp.* Cele 8 oase carpiene considerate împreună (1). ~ **curvus,** termen impropriu folosit pentru *radius curvus* (24).

**Carré. Boala** ~, sin.: *Boala ctinilor tineri, Jigodie,* viroză care prezintă uneori un aspect epizootic, în special la cîini și pisici, caracterizată prin fenomene catarale și cutanate, însoțite de manifestări nervoase, pulmonare sau digestive. La om, boala evoluează sub o formă clinică inaparentă (22).

**Carrel,** Alexis, 1873—1944. **Dieta** ~, dietă cu lapte (800—1 000 ml), indicată în insuficiențele cardiace deosebit de severe, în primele zile de tratament (10). **Flaconul** ~, recipient de sticlă cilindrică plat cu tubulară laterală, folosit curent în tehnicile de culturi celulare (22). **Metoda** ~, tehnică de sutură termino-terminală a vaselor sanguine (10).

**Carrion,** Daniel A., 1850—1886. **Boala** ~, Bartoneloză.

**Cartilaginã.** Termen vechi (depășit), utilizat pentru denumirea extractului apos obținut din cartilajul hialin (5).

**Cartilago** (lat. = cartilaj), sin.: *Cartilaj.* Țesut conjunctiv, alb, semiopac, avascular, compus dintr-o matrice fundamentală care conține celule nucleate în cavitățile sau lacunele sale; cînd este fiert, produce condrină. El mediază legătura dintre oase, formează scheletul unor viscere (ex. laringe) sau delimitează cavități (1). ~ **alaris major,** cartilaj al aripii nasului situat sub *cartilago nasi lateralis* (1). **Cartilagines alares minores.** Mici cartilaje situate în țesutul fibros al aripei nasului (1). ~ **articularis,** sin.: *Cartilaj artrodial, Cartilaj diartrodial, Disc articular, Fibrocartilaj interarticular,* fibrocartilaj neted situat între suprafețele de articulație a unora din încheieturi (1). ~ **arytenoidea,** cartilaj laringian pereche, situat superior de partea inferioară a cartilajului cricoid (1). ~ **auriculae,** cartilajul pavilionului urechii externe (1). ~ **corniculata,** sin.: *Cartilajul corniculat Santorini,* nodul cartilaginos situat în vîrful cartilajului aritenoid (1). ~ **costalis,** prelungire cartilaginoasă a unei coaste (1). ~ **cricoidea,** cartilajul inferior, în formă de inel cu pecete, al laringelui (1). ~ **cuneiformis,** sin.: *Cartilaj Wrisberg,* cartilaj mic al laringelui, localizat în pliurile ariepiglotice (1). ~ **epiglottica,** cartilaj al laringelui, care formează scheletul epiglotei (1). ~ **epiphysialis,** sin.: *Cartilaj de conjugare, Cartilaj de creștere, Cartilaj diafizoepifizar, Synchondrosis epiphyseos,* lamă transversală de cartilaj, care unește epifiza cu diafiza, realizînd creșterea în lungime a osului (1). **Cartilagines laryngis.** Cartilajele care formează scheletul laringelui (*cartilago thyroidea, cartilago cricoidea, cartilago arytenoidea, cartilago corniculata, cartilago epiglottica, cartilago cuneiformis*) (1). ~ **meatus acustici,** partea cartilaginoasă, în formă de U, a conductului auditiv extern (1). **Cartilagines nasales accessoriae,** sin.: *Cartilagines sesamoideae nasi, Cartilaje patrate.* Cartilaje mici situate în afara cartilajelor alare, în partea externă a nării (1). **Cartilagines nasi.** Cartilajele care mărginesc partea anterioară a cavității nazale; sînt reprezentate de *cartilago nasi lateralis, cartilago alaris major, cartilagines alares minores, cartilagines nasales accessoriae* (1). ~ **septi nasi,** cartilajul care formează partea inferioară a septului nazal (1). ~ **sesamoidea laryngis,** cartilaj mic situat în lungul marginii laterale a cartilajului aritenoid; la om este inconstant (1). ~ **sesamoidea ligamenti vocalis,** Cartilajul Luschka, vezi Luschka. **Cartilagines sesamoideae nasi.** *Cartilagines nasales accessoriae.* ~ **thyroidea,** cel mai mare cartilaj laringian, format din două lame (dreaptă și stîngă), unite într-un unghi ascuțit a cărui muchie anterioară constituie proeminența laringelui (1). **Cartilagines tracheales.** Arcurile cartilaginoase care formează scheletul traheei și care sînt completate posterior printr-o membrană plată (*paries membranaceus tracheae*) (1). ~ **tubae auditivae,** sin.: *Cartilajul Eustachio,* cartilaj triunghiular întins de la partea osoasă a tubei auditive spre faringe

(1). ~ **vomeronasalis jacobsoni,** Cartilaj vomerian Jacobson, vezi Jacobson.

**Cartilaj** (lat. *cartilago*). *Cartilago.* ~ **aortic,** denumire dată uneori celui de al 2-lea cartilaj costal din partea dreaptă (1). ~ **artrodial,** *Cartilago articularis.* ~ **bazilar,** Cartilajul din *foramen lacerum* (1). ~ **bronhial,** placă de cartilaj de dimensiuni reduse, situată în pereții bronhiilor (1). ~ **calcificat,** depuneri de săruri calcice pe un țesut cartilaginos, ca urmare a unor procese distrofice care realizează un apel calcic (2). ~ **circumferențial,** inel fibrocartilaginos situat în jurul unor articulații (1). ~ **de conjugare,** *Cartilago epiphysialis.* ~ **corniculat Santorini,** *Cartilago corniculata.* ~ **de creștere,** *Cartilago epiphysialis.* ~ **diafizoepifizar,** *Cartilago epiphysialis.* ~ **diartrodial,** *Cartilago articularis.* ~ **ectetmoid,** Cartilaj paranazal. ~ **elastic,** cartilaj în care abundă substanța fundamentală hialină (2). ~ **embrionar,** cartilajul hialin care formează scheletul embrionului și cartilajele de conjugare diafizoepifizare (1). ~ **ensiform,** termen vechi pentru procesul xifoid (1). **Cartilaje epactale.** Mici noduli cartilaginoși situați pe marginea superioară a cartilajelor alare ale nasului (1). **Cartilaje episternale.** Pereche de mici cartilaje embrionare, care se articulează cu clavicula și formează o parte a manubriului (1). ~ **fetal,** Cartilaj temporar. ~ **galben,** termen folosit uneori pentru cartilajul elastic (1). ~ **hialin,** cartilaj a cărui matrice este clară și omogenă, conținînd mult acid condroitinsulfuric și cantități moderate de mucopolizaharide (1). ~ **interaritenoid,** sin.: *Cartilaj precricoid,* cartilaj inconstant situat între cartilajele aritenoide (1). **Cartilaje interhemale,** sin.: *Cartilaje intrahemale.* Noduli de cartilaj care participă la formarea arcului hemal al vertebrei (1). ~ **intermediar,** termen care definește osul cartilaginos, în timpul procesului de transformare în os adevărat (1). **Cartilaje interneurale.** Noduli de cartilaj care participă la formarea arcului neural al vertebrei (1). ~ **intersfenoidal,** cartilaj situat între centrele de osificare a bazisfenoidului și orbitosfenoidului la fetus; poate persista pînă la 13 ani (1). **Cartilaje intrahemale.** Cartilaje interhemale. ~ **mandibular,** Cartilajul Meckel, vezi Meckel. ~ **nenumit,** termen vechi pentru cartilajul cricoid (1). ~ **palpebral,** sin.: *Cartilaj tarsal,* denumire incorectă pentru țesutul conjunctiv care formează scheletul pleoapelor și care nu conține cartilaj (1). ~ **paranazal,** sin.: *Cartilaj ectetmoid,* cartilaj embrionar care formează cornetul nazal inferior și porțiunile osului etmoid, cu excepția lamei perpendiculare (1). **Cartilaje paraseptale,** sin.: *Cartilaje subvomeriene.* Cartilaje embrionare situate pe o parte a marginii inferioare a cartilajului septal al nasului (1). **Cartilaje patrate.** *Cartilagines nasales accessoriae.* ~ **precricoid,** Cartilaj interaritenoid. ~ **sesamoid,** mic nodul cartilaginos situat în grosimea peretelui unui conduct (de obicei în pereții căilor respiratorii superioare) (1). ~ **sfenobazilar,** Cartilaj sfenooccipital. ~ **sfenooccipital,** sin.: *Cartilaj sfenobazilar,* cartilaj situat între sfenoid și porțiunea bazilară a occipitalului, din care se dezvoltă baza craniului pînă la 20 de ani (1). ~ **sinartrodial,** cartilaj situat pe articulațiile fixe sau semimobile (1). ~ **subfarinigan,** Cartilajul Luschka, vezi Luschka. **Cartilaje subvomeriene.** Cartilaje paraseptale. ~ **tarsal,** Cartilaj palpebral. ~ **temporar,** sin.: *Cartilaj fetal,* cartilaj înlocuit prin țesut osos în procedeul de osteogeneză normală de tip cartilaginos (1). ~ **triradiat,** cartilaj în forma literei Y situat în *acetabulum,* între ilion, pubis și ischion; dispare cînd cele 3 oase fuzionează pentru a forma osul coxal (1). **Cartilaje tritice.** Noduli mici, cartilaginoși, alungiți, găsiți adesea în membrana laterală tirohioidiană (1). ~ **vomerian Huschke,** Cartilajul vomerian Jacobson, vezi Jacobson. ~ **vomerian Jacobson,** vezi Jacobson.

*Vezi și*: Eustachio, Luschka, Meckel, Reichert, Wrisberg.

**Cartodiagramă.** Formă specială de reprezentare grafică a repartițiilor în spațiu, folosind ca bază și fond o hartă pe suprafața căreia se construiesc diagrame (7).

**Caruel.** Sistem de fîntînă în care extragerea apei se face cu ajutorul unor cupe mici fixate pe o bandă flexibilă care se rotește în jurul a două suluri dințate, unul în apă și altul la nivelul de extragere, acesta din urmă fiind pus în mișcare de afară, printr-o roată cu manivelă. În timpul extragerii, cupele pline cu apă se varsă într-un jgheab, asigurînd o scurgere continuă a apei (20).

**Carum carvi,** sin.: *Chimion.* Plantă din familia *Umbelliferae,* ale cărei fructe conțin un ulei esențial bogat în carvonă și limonen; are acțiune slabă spasmolitică și stomahică (condiment) (13).

**Caruncula** (dim. lat. *caro* = carne), sin.: *Carunculă.* Mică masă roșie cărnoasă sau un nodul (1). **Carunculae hymenales,** sin.: *Carunculae myrtiformes.* Mici proeminențe formate din resturile himenului, care persistă după defiorare (18). ~ **lacrimalis,** ridicătură mamelonară situată în unghiul intern al ochiului formată din foliculi piloși rudimentari și glande sebacee foarte dezvoltate, realizînd un baraj între cele două canalicule lacrimale (1). **Carunculae myrtiformes.** *Carunculae hymenales.* ~ **sublingualis,** papile mici situate în lungul pliului

sublingual; la nivelul lor se varsă canalele glandelor salivare sublinguală și submaxilară (1).

**Caruneulă** (dim. lat. *caro* = carne). *Caruncula.* ~ **uretrală,** caruncul sferică sau eliptică, sesilă sau pediculată, situată pe peretele posterior al meatului urinar extern la femeie; se observă mai frecvent la menopauză, putind fi sediul unor sîngerări. Microscopic este compusă din țesut de tip granular (1).

*Vezi și*: Morgagni.

**Carus** (gr. *karos* = somn greu). Gradul cel mai profund al stării comatoase, în care dispare reactivitatea la orice stimuli (35).

**Casal,** Gaspar, 1691—1759. **Colierul** ~, eritem pelagros la baza regiunii cervicale anterioare (12).

**Casă de copil.** Instituție în care sînt îngrijiți și se asigură instruirea și educația copiilor din categoriile arătate la Casa copilului, dar în vîrstă de 3—14 ani (29). ~ **copilului,** instituție în care sînt ocrotiți copii în vîrstă de 0—3 ani orfani, fără familie, copiii mamelor singure sau copii ai căror părinți sînt bolnavi ori în imposibilitate de a le asigura o îngrijire corespunzătoare (29). ~ **de naștere,** instituție existentă în mediul rural, în care se acordă asistență obstetricală calificată în cazul nașterilor fiziologice; este deservită de moașă sau asistentă medicală de obstetrică-ginecologie, sub îndrumarea și controlul permanent al medicului de circumscripție (29). ~ **orbilor,** unitate de asistență socială care acordă cazare și masă nevăzătorilor încadrați în cîmpul muncii și care nu au locuință în localitatea în care sînt încadrați (29). ~ **timpanului,** *Cavum tympani.*

**Caseara sagrada.** Scoarța arbustului *Rhamnus purshiana* din familia *Rhamnaceae*; conține un complex glucozidic antrachinonic, cu acțiune purgativă (14).

**Case. Clește** ~, clește cu 3 digitații folosit în protetica dentară pentru adaptarea inelului metalic în cazul rădăcinilor dentare deșosate (38).

**Casetă dentară.** Partea corpului metalic al punții protetice dentare, în formă de căsuță, în care se aplică fața dentară din porțelan sau din acrilat, în scop fizionomic (38).

**Casoletă** (fr. *cassolette*). Cutie metalică de dimensiuni și forme diferite, în care se așază diferite materiale de bumbac, mănuși de cauciuc, perii chirurgicale etc., necesare operației chirurgicale, în vederea sterilizării lor în autoclav; pe capac sau pe pereții laterali, casoleta este prevăzută cu orificii care permit pătrunderea vaporilor și care pot fi acoperite după sterilizare printr-o bandă metalică mobilă (11).

**Casserio,** Giulio, 1552—1616. **Fontanela** ~, *Fonticulus postero lateralis.*

**Cassirer,** Richard, 1868—1925. **Sindromul** ~, Acrocianoză esențială.

**Castañeda,** M. Ruiz. **Coloratia** ~, metodă de colorație a rickettsiilor și pararickettsiilor, care folosește albastrul de metilen și safranina (22).

**Castellani,** Aldo. **Bronșită** ~, sin.: *Bronșită hemoragică fetidă,* infecție bronșică, întîlnită mai ales în regiunile tropicale, produsă de o asociere de spirochete; se caracterizează prin expectorație hemoragică, adeseori fetidă. Are o evoluție uneori acută, cel mai adesea însă cronică, complicată cu infecții bronhopulmonare supraadăugate, emaciere, cașexie (8). **Reacția** ~, reacție de absorbție și aglutinare pentru cercetarea relațiilor antigenice între două tulpini bacteriene. Un antiser specific pentru tulpina A este absorbit cu tulpina B. Dacă tulpina B conține toate antigenele parțiale ale tulpinei A, toate aglutininele din ser sînt fixate și serul absorbit nu mai aglutinează tulpina A. Dacă tulpina B nu conține decît unele din antigenele parțiale ale tulpinii A, o parte din aglutinine rămîn libere și serul absorbit mai aglutinează încă tulpina A (3).

**Castellino,** Pietro, 1864—1933. **Semnul** ~, Semnul Cardarelli, vezi Cardarelli.

**Castle,** William Bosworth. **Factorul extrinsec** ~, Vitamina $B_{12}$. **Factorul intrinsec** ~, mucoproteină secretată de glandele din regiunile fundică și cardială ale stomacului. Are acțiune enzimatică, facilitînd resorbția vitaminei $B_{12}$ și ferind-o de distrugere (19).

**Castrare** (lat. *castrare* = a castra). Extirparea uneia (castrare incompletă) sau a celor două gonade (castrare completă) (11). ~ **complementară,** extirparea chirurgicală a unui testicul împreună cu cordonul spermatic respectiv, ca act complementar în cura unei hernii inghinale sau inghinoscrotale voluminoase la bătrîn, pentru a se permite închiderea completă a canalului inghinal (11). ~ **parazitară,** distrugerea totală sau parțială de către unii paraziți a organelor sexuale ale gazdei printr-o acțiune mecanică sau toxică (31). ~ **subalbuginee,** castrare funcțională în cursul sifilisului testicular, produsă printr-un intens proces de scleroză, care duce la atrofia canalelor seminifere (11). ~ **terapeutică,** castrare folosită ca tratament paliativ, în scop antalgic, în anumite forme de neoplasm (11).

**Cașete.** *Capsulae amylaceae.*

**Cașexie** (gr. *kakos* = rău + *hexis* = stare), sin.: *Atrofie generală progresivă.* Slăbire generală cu scăderea activității sistemelor morfofuncționale, topire musculară, hipotensiune, adinamie etc., de origine variată (cancer, tuberculoză etc.) (2). ~ **arterială,** cașexie observată în ateromatoza aortică veche și datorită

durerilor şi insomniilor adesea prezente (10). ~ **canceroasă,** stare de slăbire extremă, rezultat al unei afecţiuni maligne avansate (32). ~ **exoftalmică,** caşexie asociată bolii Basedow (7). ~ **hipohipofizară,** Caşexie hipopituitară. ~ **hipofizodiencefalică,** sindrom caşectic consecutiv alterărilor centrilor diencefalici (ai foamei, ai saţietăţii şi ai celor metabolici), asociate cu o deficienţă funcţională a hipofizei (7). ~ **hipofizoprivă,** caşexie asociată cu semne de insuficienţă plurigla ndulară, consecutivă ablaţiei sau distrugerii patologice a hipofizei (7). ~ **hipopituitară,** sin.: *Caşexie hipohipofizară,* sindrom caşectic consecutiv unei deficienţe funcţionale a hipofizei (7). ~ **malarieă,** stare care apare în cursul malariei netratate; se caracterizează prin anorexie, emaciere, adinamie, anemie progresivă, spleno- şi hepatomegalie, ascită, edeme şi tulburări electrolitice şi metabolice multiple. Copiii se opresc în creştere, iar femeile gravide avortează (8). ~ **ovariprivă,** sindrom caşectic atribuit insuficienţei ovariene (individualitate discutabilă) (7). ~ **strumiprivă,** sin.: *Caşexie tireoprivă,* sindrom de denutriţie prin hipotiroidia consecutivă tiroidectomiei pentru guşă (7). ~ **strumoasă,** termen greşit (pretînd la confuzii) pentru caşexia tuberculoasă (7). ~ **suprarenală** (Pende), sindrom de denutriţie întîlnit în insuficienţa suprarenală cronică (7). ~ **timoprivă,** sindrom de denutriţie care se obţine la unele specii animale după timectomie şi care sugerează existenţa la om a unor sindroame hipoanabolice prin hipotimie (7). ~ **tireoprivă,** Caşexie strumiprivă. ~ **tiroidiană,** termen greşit (imprecis) pentru caşexia hipertiroidiei grave (7). ~ **urinară,** simptomatologie toxică generală însoţind infecţia renală instalată pe staza menţinută prin presiune retrogradă de o vezică supradestinsă (32). ~ **verminoasă,** caşexie produsă de infestarea cu paraziţi intestinali, întîlnită în special în anchilostomiază, dar şi în ascaridiaza masivă la copii (32).

**Cata-** (gr. *kata* = în jos, împotriva). Prefix care introduce în termenii compuşi semnificaţia de mişcare în jos sau descompunere (32).

**Catabasial** (*cata-* + *basion*). Caracterul craniilor la care *basion* este mai scăzut decît *opisthion* (1).

**Catabioză** (*cata* - + gr. *bios* = viaţă + *-ază*). Degenerare celulară produsă prin maturare şi îmbătrînire (15).

**Catabolism** (gr. *katabole* = desfacere, destrămare). Ansamblul proceselor de metabolism intermediar care realizează scindarea şi degradarea metaboliţilor şi componentelor structurale celulare (5).

**Catabolit.** Produs de degradare metabolică (15).

**Cataerotism** (*cata-* + gr. *krotos* = bătaie), sin.: *Puls catacrot.* Anomalie a curbei pulsului constînd din prezenţa unor accidente suplimentare, pre- sau postdicrotice, pe ramura descendentă (care este şi mai abruptă); se întîlneşte de obicei în insuficienţa aortică, anevrismul arteriovenos etc. (10).

**Catadioptric.** Fenomen optic care se referă la refracţie şi reflexie în acelaşi timp (28).

**Catafazie** (*cata-* + *phasis* = vorbire). Tulburare de vorbire constînd din repetarea frecventă a aceleiaşi fraze sau a aceloraşi cuvinte (27).

**Catafilaxie** (*cata-* + gr. *phylaxis* = apărare). 1. Mobilizarea leucocitelor şi anticorpilor la locul unei infecţii (32). 2. Alterarea mecanismului natural de apărare a organismului faţă de infecţii (32).

**Cataforeză** (*cata-* + gr. *phoresis* = deplasare). 1. Migrarea particulelor încărcate electric de la anod la catod într-un cîmp electroforetic; se foloseşte în scopul separării şi identificării fracţiunilor proteice, lipidice, glucidice etc. (15). 2. Introducerea în organism a unor substanţe medicamentoase cu ajutorul ionizărilor prin curent continuu (sin.: *Dielectroliză, Electrovecţie, Galvanoionizare, Ionizare medicamentoasă, Ionoforeză, Iontoforeză*) (4).

**Cataforie** (*cata-* + gr. *pherein* = a purta, a duce). Tendinţa de înclinare a capului în sus cu devierea axelor vizuale în jos şi privirea drept înainte (28).

**Catafrenie** (*cata-* + gr. *phren* = spirit). Stare de aparentă deteriorare de tip demenţial cu evoluţie spre ameliorare (35).

**Catageneză** (*cata-* + gr. *genesis* = producere). Involuţia unui organ sau funcţii (15).

**Catalază.** Enzimă care catalizează descompunerea peroxidului de hidrogen ($H_2O_2$) în apă şi oxigen (5 ).

**Catalepsie** (*cata-* + gr. *lepsis* = fixare), sin.: *Flexibilitate ceroasă.* Stare de uşoară hipertonie musculară în care bolnavul păstrează vreme îndelungată, fără oboseală, poziţia în care se află sau orice poziţie i se imprimă, putînd fi modelat ca un corp de ceară (35).

**Catalizator.** Substanţă care măjloceşte şi intensifică efectuarea unei reacţii chimice, fără a fi ea însăşi afectată de reacţia pe care o catalizează (5).

**Cataliză.** Fenomen fizico-chimic prin care se modifică viteza de desfăşurare a unei reacţii chimice, în prezenţa unui catalizator. *Tipuri:* c. pozitivă (creşte viteza de reacţie) şi c. negativă (scade viteza); c. omogenă (substanţele care reacţionează se găsesc în aceeaşi fază cu catalizatorii) şi c. eterogenă (în faze diferite) (6).

**Catamenial** (*cata-* + gr. *men* = lună). Care se produce în timpul sau imediat înaintea menstrelor (18).

**Catamneză** (*cata-* + gr. *mnesis* = memorie). Studiul evoluției unui bolnav după încheierea stării de boală sau după ieșirea sa din spital pentru a stabili cursul bolii și prognosticul (32).

**Cataplasmă** (gr. *kataplasma* = aplicație). Aplicație de substanțe variate la anumite temperaturi, pe diverse regiuni ale corpului, în scop terapeutic. Cataplasma poate fi umedă (paste de plante sau alte substanțe) sau uscată (sare, nisip, tărîțe) (4).

**Cataplazie** (*cata-* + gr. *plassein* = a forma). Metaplazie regresivă (2). ~ **de cultură** (Crăciun), cataplazie constatată în condițiile culturilor de țesuturi (2).

**Cataplexie** (*cata-* + gr. *plexis* = lovitură). Pierdere bruscă și de durată scurtă a tonusului muscular, cu imposibilitatea menținerii posturii, fără pierderea cunoștinței, apărînd în urma diferitelor emoții (35). ~ **de deșteptare,** incapacitatea de a efectua vreo mișcare imediat după trezirea din somn. Este datorită unei întîrzieri a „trezirii somatice" față de „trezirea psihică" și nu are de obicei semnificație patologică (27).

**Catar** (*cata-* + gr. *rhein* = a curge), sin.: *Inflamație catarală.* Forma cea mai simplă de inflamație a unei mucoase, însoțită de obicei și de o hipersecreție de mucus; este denumit după principalul component al exsudatului: c. seros, c. mucos, c. descuamativ (32). ~ **acut,** catar cu evoluție acută, caracterizat prin prezența granulocitelor în exsudat (2). ~ **acut sezonier,** Guturai. ~ **atrofic,** catar însoțit de atrofia mucoasei (2). ~ **conjunctival,** congestie iritativă sau inflamatorie a mucoasei conjunctivale (28). ~ **cronic,** catar cu evoluție prelungită, exsudatul prezentînd elemente limfoide, plasmocite, eozinofile (2). ~**eozinofil,** catar bronșic cu patogenie alergică, însoțit de eozinofilie sanguină și în spută (34). ~ **de gurmă,** bronșită catarală, cu caracter particular, întîlnită mai ales la mineri și determinată de trecerea larvelor de *Ancylostoma duodenale* prin plămînii acestora (31). ~ **hipertrofic,** catar însoțit de hipertrofia mucoasei inflamate (2). ~ **nazal acut,** Guturai. ~ **ototubar,** sin.: *Catar tubotimpanic,* inflamație catarală a mucoasei trompei Eustachio și casei timpanului (consecutivă unui proces patologic rinofaringian), care determină o hipoacuzie de transmisiune (30). ~ **primăvăratec,** conjunctivită sezonieră de tip folicular alergic, survenind sub formă de atacuri acute la copii, primăvara sau vara (28). ~ **sufocant,** Bronșiolită acută obliterantă. ~ **tubotimpanic,** Catar ototubar.

**Cataracta.** Cataractă. ~ **cerulaea,** cataractă congenitală neprogresivă, caracterizată prin densificări mici, punctate, opalescente, în cristalin, care la biomicroscop prezintă o colorație albăstruie (28). ~ **nigra,** Cataractă brună.

**Cataractă** (gr. *katarrhegnynai* = a dărîma, a frînge), sin.: *Cataracta.* Afecțiune oculară caracterizată prin opacifierea cristalinului sau capsulei sale (28). ~ **brună,** sin.: *Cataracta nigra,* opacifierea cristalinului de culoare brună (28). ~ **capsulară,** formă de cataractă produsă prin opacifierea capsulei cristalinului (28). ~ **complicată,** cataractă secundară unei boli intraoculare (28). ~ **congenitală,** opaficierea cristalinului la naștere sau puțin timp după naștere (28). ~ **corticală,** formă de cataractă produsă prin opacifierea cortexului cristalinului (28). ~ **diabetică,** cataractă bilaterală survenînd la diabetici (28). ~ **embrionară nucleară,** cataractă fără tendință la progresiune, limitată la nucleul embrionar și înconjurată de fibre cristaliniene transparente (28). ~ **glaucomatoasă,** cataractă care apre în cursul evoluției glaucomului absolut (28). ~ **heterocromică,** cataractă însoțită de heterocromie iriană și ciclită torpidă (28). ~ **hipermatură,** sin.: *Cataracta Morgagni,* fază evolutivă a cataractei în care masele cristaliniene — afară de nucleu — se lichefiază (28). ~ **incipientă,** opacități în regiunea ecuatorială a cristalinului observate la persoane în vîrstă; poate rămîne staționară timp îndelungat (28). ~ **intumescentă,** fază a unei cataracte în care cristalinul opacifiat este îmbibat prin absorbție de lichid, apare colorat alb-argintiu și bombează înspre camera anterioară, putînd produce glaucom secundar (28). ~ **de iradiație,** cataractă provocată de expunerea unică sau repetată la doze semnificative de radiații ionizante (neutroni, raze Röntgen) (9). ~ **lamelară,** sin.: *Cataractă zonulară, Cataractă perinucleară,* forma cea mai obișnuită de cataractă, produsă prin opacifierea straturilor cristalinului dintre cortex și nucleu (28). ~ **lenticulară,** formă de cataractă congenitală, care poate evolua în etape pînă la opacifierea totală a cristalinului (28). ~ **matură,** fază evolutivă a cataractei, în care toată masa cristalinului este opacifiată (28). ~ **membranoasă,** fază evolutivă a cataractei, caracterizată prin resorbția maselor cristaliniene cu remanența membranei capsulare (28). ~ **nematură,** fază evolutivă a cataractei, în care numai o parte din substanța lenticulară este opacifiată (28). ~ **nucleară,** cataractă care interesează numai nucleul cristalinului (28). ~ **perinucleară,** Cataractă lamelară. ~ **pigmentată,** pseudocataractă produsă de un traumatism care a detașat pigmentul de pe fața

posterioară a irisului, aplicîndu-l pe cristaloida anterioară (28). ~ **piramidală**, cataractă de obicei congenitală, în care opacitatea este localizată în polul anterior al cristalinului şi proeminează spre camera anterioară (28). ~ **polară anterioară**, opacitate capsulară sau capsulolenticulară, situată în partea anterioară şi centrală a cristalinului (28). ~ **polară posterioară**, opacitate capsulolenticulară, situată în polul posterior al cristalinului (28). ~ **profesională**, opacifierea cristalinului provocată de acţiunea radiaţiilor infraroşii, a celor ionizante sau de expunerea la unii compuşi chimici (de ex. trinitrotoluenul) (9). ~ **secundară**, opacifierea capsulei care apare după extracţia incompletă a cristalinului (28). ~ **sedimentară**, cataractă hipermatură, lichefiată, în care nucleul este coborît în partea declivă (28). ~ **senilă**, cea mai frecventă formă de cataractă, care apare la oameni în vîrstă şi în care nu au putut fi identificate alte cauze (28). ~ **suflătorilor de sticlă**, opacifierea cristalinului provocată de acţiunea prelungită a radiaţiilor infraroşii la suflătorii în sticlă (9). ~ **tetanică**, cataractă produsă printr-o tulburare a metabolismului calciului (28). ~ **totală**, opacifierea totală a cristalinului (28). ~ **zonulară**, Cataractă lamelară.

*Vezi şi* : Morgagni.

**Catarometru.** Dispozitiv care măsoară conductibilitatea la căldură a aerului, bazat pe variaţiile de rezistenţă a unui fir metalic încălzit electric şi expus influenţei atmosferei ambiante (34).

**Catarsis.** Termen folosit în filozofia greacă desemnînd „purificarea psihicului" de emoţiile negative şi preluat de Freud pentru a denumi una din metodele psihanalitice (35).

**Catartic** (gr. *katharsis* = curăţenie). Denumire folosită mai ales în literatura medicală de limbă engleză pentru substanţele care stimulează motilitatea intestinală, provocînd purgaţie. Sînt clasificate după intensitatea de acţiune în laxative, purgative şi drastice (14).

**Catatermometru.** Dispozitiv pentru înregistrarea puterii de răcire a aerului asupra organismului; este format dintr-un termometru cu alcool prevăzut cu două gradaţii (la modelul original Hill, gradaţia superioară este fixată la 30° şi cea inferioară la 35°). Se încălzeşte şi se determină timpul de răcire de la 38 la 35° (20).

**Catatimie** (*cata-* + gr. *thymos* = spirit). Totalitatea efectelor factorilor emoţionali complecşi asupra desfăşurării proceselor psihice (35).

**Catatonie** (*cata-* + gr. *tonos* = tensiune). Stare de fixare tonică persistentă a corpului în anumite poziţii, însoţită de obicei de inerţie şi negativism. Se întîlneşte în schizofrenie şi în unele stări psihotice, toxice sau infecţioase (27). ~ **acută** (Stauder), psihoză acută confuzională cu fenomene catatonice şi evoluţie de obicei letală. Vezi şi Sindrom catatonic (35). ~ **lucidă**, sindrom catatonic evoluînd fără tulburări de conştiinţă (35). ~ **oneiroidă**, sindrom catatonic evoluînd cu tulburări de conştiinţă de tip oneiroid. Vezi şi Oneiroidie (35). ~ **tardivă**, Boala Kraepelin, vezi Kraepelin.

**Catavaloare.** Cantitate de căldură în milicalorii pe care o pierde 1 $cm^2$ din suprafaţa rezervorului în timp de o secundă. Acest indice este variabil în funcţie de condiţiile termice ale mediului ambiant (temperatura aerului, mişcarea aerului, umiditatea aerului şi radiaţiile calorice) (20).

**Catechu.** Extract obţinut din frunzele şi ramurile plantei rubiacee *Uncaria gambir*; are proprietăţi astringente, fiind folosit local şi pentru combaterea diareei (14).

**Catecol.** $C_6H_4(OH)_2$. Difenol, metabolit intermediar în procesele care interesează derivaţii aromatici; este delimitat din organism sub formă metilată (5).

**Catecolamine.** Compuşi aromatici aminaţi de tipul adrenalinei şi dopaminei, prezenţi în medulosuprarenală şi produşi de celulele cromafine din diverse ţesuturi. Au acţiune simpaticomimetică şi îndeplinesc în organism rolul de efectori simpatici (5).

**Catecolază**, sin. : *Pirocatehază*. Enzimă care catalizează oxidarea directă a catecolului, rezultînd acidul muconic $HOOC.(CH)_4.COOH$(5).

**Categorie.** În statistica matematică, grup omogen al unei colectivităţi (de ex. populaţia umană poate fi împărţită, după sex, în două categorii sau după criteriul vîrstei, în mai multe categorii (37).

**Catelectrotonus.** Vezi Electrotonus.

**Catenă.** Termen care desemnează un lanţ de mai mulţi atomi egali. Dispoziţia catenară este foarte uzuală în cazul compuşilor organici ai carbonului. După modul de amplasare, se deosebesc: catene liniare, ramificate sau ciclice (5).

**Catepsină.** Enzimă celulară care catalizează degradarea proteinelor. Se cunosc în prezent 4 catepsine, notate A—D sau I—IV (5).

**Cateptază.** Papainază.

**Catereză** (gr. *kathairesis* = reducere). 1. Stare de slăbiciune sau chiar de prostraţie, produsă de un medicament (32). 2. Afecţiune caustică moderată (32).

**Caterpillar-dermatitis.** Vezi Dermatita de contact.

**Cateter** (gr. *katheter*). Instrument tubular metalic, de cauciuc sau material plastic, folosit

pentru golirea de conținut a organelor cavitare sau a cavităților organismului (11).

*Vezi și*: Guyon-Farabeuf.

**Cateterism.** Introducerea unor sonde (catetere) în anumite organe cavitare sau canaliculare, cu scop fie explorator, fie terapeutic (15). ~ **canalelor dentare,** introducerea în canalele radiculare a unor sonde subțiri flexibile sau a unor ace Miller, în scopul explorării permeabilității (38). ~ **canalelor ejaculatoare,** cateterism explorator și terapeutic al canalelor ejaculatoare, cu stilete fine metalice sub controlul uretroscopului (11). ~ **cardiac,** introducerea pe cale endovasculară a unei sonde flexibile radioopace pînă în cavitățile inimii și în lumenul vaselor de bază, în scopul unor investigații complexe morfofuncționale (10). ~ **retrouretral,** Cateterism uretral retrograd. ~ **tubar,** introducerea prin nas în orificiul faringian al tubei Eustachio, a unei sonde, prin care se poate insufla aer în scop diagnostic sau terapeutic (30). ~ **uretral în fascicul,** cateterism efectuat în stricturile foarte strînse ale uretrei, realizat prin introducerea simultană a mai multor bujii filiforme (în fascicul) (11). ~ **uretral retrograd,** sin.: *Cateterism retrouretral*, cateterizarea uretrei prin colul vezical după o prealabilă talie vezicală hipogastrică (11). ~ **ureteropielic,** pătrunderea cu ajutorul unei sonde ureterale prin ureter pînă în bazinet, în scop explorator, evacuator sau terapeutic (11). ~ **uretrovezical,** pătrunderea cu un cateter prin uretră pînă în vezică, în scop explorator, evacuator sau terapeutic (11). ~ **uterin,** introducerea în cavitatea uterină a unei tije metalice, gradate în centimetri (histerometru), pentru a preciza lungimea și direcția cavității uterului și eventual existența unei tumori, sinechii sau malformații endocavitare (18).

**Catetometru** (gr. *kathetos* = înălțime pe verticală + *metron* = măsură). Instrument de laborator alcătuit dintr-o lunetă deplasabilă pe o bară verticală gradată, servind la măsurarea cu precizie a diferențelor de înălțime (32).

**Catgut.** Material resorbabil fabricat din subseroasa intestinului subțire de oaie, folosit pentru sutura chirugicală. Pentru a se resorbi mai lent, poate fi impregnat cu tanin sau săruri de crom (11). ~ **argintat,** catgut impregnat cu argint, în vederea măririi rezistenței sale (11). ~ **cromat,** catgut impregnat cu trioxid de crom, pentru a deveni mai rezistent și mai greu resorbabil (11). ~ **formaldehidă,** catgut sterilizat prin fierberea într-o soluție de alcool-formaldehidă (11). ~ **I.K.I.,** catgut sterilizat prin imersiune într-o soluție de iod și potasiu (11).

**Cathemoglobină.** Produs de degradare a hemocromogenului rezultat din oxidarea hemului și denaturarea globinei (15).

**Cation,** sin.: *Ion pozitiv.* Atom sau grup de atomi, de obicei metale sau radicali bazici, avînd sarcină electrică pozitivă, ca urmare a pierderii unuia sau mai multor electroni. În procesele de electroliză migrează la polul negativ (5).

**Catiopexie.** Reținerea (epurarea) ionilor pozitivi dintr-o soluție (sistem) (5).

**Catod.** 1. Polul negativ al unei surse electrice (36). 2. În tubul radiogen, piesă construită dintr-un filament de metal greu fuzibil, în centrul unei „piese de concentrare". Este sursa electronilor care constituie fasciculul catodic din tub (36).

**Catoptrofobie** (gr. *Katoptron* = oglindă + + *phobos* = frică). Fobie față de oglinzi (35).

**Cauciuc.** Compus macromolecular al izoprenului rezultat în mod natural din coagularea latexului arborelui de cauciuc (32). ~ **de boltă palatină,** cauciuc special preparat, care rămîne moale și după vulcanizare, folosit ca material protetic elastic în despicăturile velopalatinale, în bruxism ș.a. (39). ~ **dentar,** material conținînd 40% cauciuc, sulf și diferiți coloranți, din care se confecționează diferite aparate sau proteze de ortopedie stomatologică; este înlocuit actualmente din ce în ce mai mult de rășinile acrilice (38). ~ **dentar amalgamat,** cauciuc dentar în masa căruia sînt incluse diferite amalgame metalice pentru a-i mări greutatea; este folosit la construcția protezelor dentare totale inferioare, greutatea materialului ajutînd la menținerea lor în caz de cimp protetic nefavorabil (38). ~ **plumbat,** cauciuc în structura căruia sînt incluse săruri de plumb. Se utilizează pentru absorbția radiațiilor ionizante în scopul protecției sau izolării unor cîmpuri sau filme radiosensibile. Capacitatea de absorbție se exprimă în echivalenți-plumb, măsurați în mm (36).

**Cauda** (lat. = coadă). Porțiune subțiată sau terminală a unui organ (1). ~ **epididymidis,** sin.: *Globus minor epididymidis*, extremitatea inferioară, mai îngustată, a epididimului, avînd legături de contiguitate cu testiculul (1). ~ **equina,** sin.: *Coadă de cal*, ansamblul rădăcinilor nervilor sacrali și coccigieni în porțiunea lor din interiorul canalului vertebral (1). ~ **helicis,** apendice al cartilajului pavilionului urechii situat la unirea helixului cu antehelixul (1). ~ **nuclei caudati,** sin.: *Cauda nuclei striati*, extremitatea posterioară, îngustată, a nucleului caudat (11). ~ **nuclei striati,** *Cauda nuclei caudati.* ~ **pancreatis,** extremitatea stîngă, mai îngustată, a pancreasului,

situată intraperitoneal şi cuprinsă în interiorul ligamentului pancreaticosplenic (1).

**Caudal** (lat. *cauda* = coadă). 1. Referitor la coadă sau la o formaţiune anatomică în formă de coadă (32). 2. Poziţie spre capătul terminal al axei lungi a corpului (32). 3. Termen anatomic referitor la partea distală, posterioară sau inferioară a unui organ sau a unei regiuni (32).

**Caudectomie** (lat, *cauda* = coadă + gr. *ektome* = excizie). Operaţia Meyers. Vezi Meyers.

**Caulk,** John Roberts, 1881—1938. **Perforatorul ~,** cauter pentru rezecţia diatermică a prostatei (11).

**Caumestezie** (gr. *kauma* = arsură + *aisthesis* = percepere). Senzaţie de căldură intensă, resimţită de un bolnav, fără ca temperatura sa proprie sau temperatura atmosferică să justifice aceasta (4).

**Caustic** (gr. *kaustikos* = care arde). Calitatea unor substanţe de a ataca chimic materiile organice şi de a distruge ţesuturile animale prin arsură sau coroziune chimică (32).

**Cauter** (gr. *Kauter* = fier înroşit). Aparat pentru efectuarea cauterizării, funcţionînd pe baza încălzirii pînă la incandescenţă a unor piese terminale metalice de formă diferită (ansă, buton etc.) (11). **~ electric,** Electrocauter. **~ galvanic,** Galvanocauter.

*Vezi şi*: Corrigan.

**Cauterizare.** Metodă chirurgicală de distrugere a ţesururilor normale sau patologice sau de obţinere a hemostazei cu ajutorul unor agenţi fizici sau chimici (11).

**Cauzalgie** (gr. *kausis* = arsură + *algos* = = durere + *-ia*), sin.: *Sindrom cauzalgic.* Sindrom dureros cu bogată componentă vegetativă, prezent în special în urma amputaţiilor de membre, consecutiv nevritei interstiţiale sau cicatricelor fibroase perinervoase care urmează rănirilor nervilor (11).

**Cavaillon. Operculul ~,** piesă intermediară pentru fixarea tubului de dren în pleurotomie; este formată dintr-un tub (prin care trece tubul de dren), ataşat la o rozetă care se fixează la piele prin pansament (11).

**Cavelti. Nefrită ~,** model experimental de glomerulonefrită realizat de Cavelti prin injectarea intraperitoneală la iepure sau la şobolan, a unei suspensii celulare de rinichi (provenită de la un animal de aceeaşi specie) cu streptococi hemolitici, virulenţi sau omoriţi. Concomitent cu leziunile renale apar în sînge autoanticorpi antirinichi (25).

**Caverna** (lat. = cavitate), sin.: *Cavernă.* Termen generic pentru desemnarea unei cavităţi (2). **Cavernae corporum cavernosorum.** Spaţii lacunare pline cu sînge, situate pe corpii cavernoşi ai penisului sau ai clitorisului (corpii erectili), delimitate prin pereţi musculoelastici (1). **Cavernae corporis spongiosi penis.** Spaţii lacunare situate în corpul spongios al penisului, pline cu sînge, delimitate de trabecule şi avînd aceeaşi structură ca şi a corpilor cavernoşi (1).

**Cavernă** (lat. *caverna* = cavitate). 1. *Caverna.* 2. Lipsă de substanţă delimitată granulativ-scleros într-un parenchim, secundară eliminării unui produs de necroză, de obicei tuberculos (2). **~ precoce,** cavernă produsă în urma ramolirii şi eliminării unei mase cazeoase pulmonare în cursul tuberculozei de primoinfecţie (2). **~ pulmonară,** cavitate patologică care ia naştere în parenchimul pulmonar, în urma distrugerii ţesutului pulmonar, ca urmare deseori a unui proces tuberculos; poate apărea însă şi în urma unui abces, gangrene pulmonare, stafilococii etc. (34). **~ silicotică,** cavernă întîlnită în silicoză, ca urmare a eliminării maselor necrotice din plămîn (2). **~ suflată,** cavernă care la nivelul bronhiei de drenaj are o supapă (cudură, inflamaţie) care permite intrarea aerului şi împiedică ieşirea lui, determinînd crearea unei suprapresiuni şi balonizare (34).

*Vezi şi* Schnabel.

**Cavernilocvie** (*cavernă* + lat. *loqui* = a vorbi). Pectorilocvie.

**Cavernită** (*cavernă* + *-ită*). Inflamaţie acută sau cronică a corpilor cavernoşi (12).

**Cavernom** (*cavernă* + *-oma*). Hemangiom cu cavităţi mari, însoţit de atrofia parenchimului organului respectiv (2).

**Cavernostomie** (*cavernă* + gr. *stoma* = gură). Procedeu de speleostomie, urmărind scurtarea duratei tratamentului local al cavernei tuberculoase prin decalotarea cavernei şi sutura pereţilor săi la tegumente (după rezecţia peretelui osteomuscular de la nivelul cavernei speleostomizate ) (11).

**Cavernotomie** (*cavernă* + gr. *tome* = tăiere). Speleotomie.

**Cavitas** (lat. = cavitate), sin.: *Cavitate.* Spaţiu gol sau cavitate situată într-o anumită regiune a corpului sau într-un organ (1). **~ glenoidalis scapulae,** suprafaţă concavă situată pe unghiul lateral al scapulei şi care se articulează cu capul osului humeral (1). **~ magna,** cavitate situată în mezodermul extraembrionar al blastocistului (1).

**Cavitate** (lat. *cavitas*). *Cavitas.* **~ alveolară,** spaţiu cavitar natural în osul maxilarelor în care este suspendat dintele prin ligamentul alveolodentar. Nu este dimensionată uniform, ci în raport cu forma, funcţia şi mişcarea dintelui respectiv (38). **~ amniotică,** cavitate embrionară umplută cu lichid amniotic şi căptuşită de ectoderm, deasupra căruia se află somato-

pleura (1). ~ **axială,** spaţiu cavitar dentar (pulpă dentară), proces carios sau spaţiu realizat în scop de tratament (cavităţile I şi a III-a, corespunzătoare axului dintelui) (38). ~ **bucală,** *Cavum oris.* ~ **de clivaj,** Blastocel. ~ **complexă,** cavitate dentară naturală sau artificială, formată din mai multe elemente: camera pulpară şi canalul radicular; cavităţile de clasa a III-a şi de clasa a V-a (38). ~ **corpului,** sin.: *Cavitatea pleuropericardoperitoneală, Celom,* cavitatea embrionară comună, primitivă, formată din mezodermul lateral şi din care derivă cavităţile: peritoneală, pleurale, pericardiacă şi ale vaginalelor testiculare (1). ~ **cotiloidă,** *Acetabulum.* ~ **craniană,** spaţiu cuprins în interiorul cutiei craniene (1). ~ **creierului,** cavitatea veziculelor primitive ale creierului embrionar (1). ~ **dentară,** cavitate preparată cu ajutorul instrumentarului stomatologic rotativ sau de mînă, realizînd o exereză a ţesuturilor dentare alterate prin procesul carios şi a ţesuturilor sănătoase (după necesitate), pentru obţinerea unei forme corespunzătoare în care se va aplica obturaţia definitivă. Black împarte cavităţile dentare, după topografia lor, în 5 clase (38). ~ **digitală,** *Fossa trochanterica.* ~ **dinapoia epiplooanelor,** *Bursa omentalis.* ~ **ectoplacentală,** Fals amnion. ~ **de enucleaţie,** pat conjunctival rămas după enucleaţia globului ocular (28). ~ **extradurală,** *Cavum epidurale.* ~ **faringotimpanică,** recesul tubotimpanic derivat din prima şi o parte din a doua pungă viscerală; constituie legătura dintre urechea medie şi tubul auditiv (1). ~ **hepatoenterică,** Reces mezenteric. ~ **labială,** cavitate cariosă sau cavitate realizată în scop terapeutic pe faţa dintelui corespunzătoare buzelor (vestibulară) (38). ~ **linguală,** cavitate carioasă sau cavitate realizată în scop terapeutic pe faţa dintelui dinspre limbă (linguală) (38). ~ **nazală,** una dintre cele două cavităţi paralele situate în masivul facial, înăuntrul orbitelor şi al sinusurilor etmoidomaxilare, sub osul frontal, în faţa nazofaringelui, deasupra cavităţii bucale; cavităţile nazale sînt orientate dinainte-înapoi, sînt mai mult înalte decît late şi sînt acoperite de mucoasa pituitară; ele au 4 pereţi; planşeul, plafonul, peretele septal şi peretele sinuzal precum şi două orificii: anterior (narinar) şi posterior (coanal) (30). ~ **osoasă,** lipsă de substanţă delimitată în grosimea unui os (24). ~ **peritoneală mică,** *Bursa omentalis.* ~ **pleuropericardială,** partea pleurală şi pericardială a celomului (1). ~ **pleuropericardoperitoneală,** Cavitatea corpului. ~ **pleuroperitoneală,** celomul în timpul premergător dezvoltării diafragmului (1). ~ **pulpei dentare,** spaţiu din interiorul dinţilor, constînd dintr-o porţiune coronară (camera pulpară) şi un canal radicular pentru fiecare rădăcină (1). ~ **de segmentare,** Blastocel. ~ **seroasă,** spaţiu virtual situat între păturile parietală şi viscerală ale unei seroase; nu este un spaţiu real decît atunci cînd este umplut cu un lichid patologic sau aer, sau cînd este deschis la exterior (1). ~ **sigmoidă a radiului,** *Incisura ulnaris radii.* ~ **somitei,** sin.: *Miocel,* lumen temporar în somită (1). ~ **subgerminală,** blastocelul mărit al ouălor meroblastice care se găseşte între vitelus şi blastoderm (1). ~ **vitroasă,** sin.: *Cavum hyaloidem,* porţiunea cavităţii globului ocular dintre suprafaţa posterioară a cristalinului, corpul ciliar şi peretele posterior, umplută cu corpul vitros (1).

*Vezi şi*: Meckel, Verga.

**Cavum** (lat. = cavitate). 1. Nazofaringe. Vezi *Pharynx.* 2. Termen general pentru a desemna o cavitate (30). ~ **abdominis,** Abdomen. ~ **articulare,** spaţiul intraarticular cuprins între membrana sinovială şi cartilajul articular (1). ~ **conchae,** partea inferioară a melcului urechii interne (1). ~ **dentis,** sin.: *Camera pulpară a dintelui,* spaţiu din interiorul coroanei dentare, cu pereţii formaţi din dentină, în care se găseşte pulpa dentară. Plafonul imită forma feţei ocluzale şi prezintă coarnele pulpare; podeaua este străbătută de 1—4 orificii, prin care pulpa se continuă cu filetele radiculare (38). ~ **douglasi,** *Excavatio rectouterina.* ~ **epidurale,** sin.: *Cavitate extradurală,* spaţiu cuprins între dura mater şi peretele osos al canalului vertebral (1). ~ **hyaloideum,** Cavitate vitroasă. ~ **infraglotticum,** sin.: *Zona subglotică,* spaţiu din interiorul laringelui situat inferior de glotă (1). ~ **interpositi,** cavitate situată postero-superior faţă de ventriculul al III-lea cerebral şi inferior faţă de comisura hipocampică; comunică cu cisterna venei mari şi cu cisterna lamei cvadrigemene (26). ~ **laryngis,** cavitatea interioară a laringelui formată din *vestibulum laryngis, glottis* şi *cavum infraglotticum* (1). ~ **mediastinale anterius,** sin.: *Mediastinum anterius,* porţiunea din mediastin cuprinsă între planul sternocostal (anterior), fascia pretraheală continuată cu peretele posterior al pericardului fibros (posterior), pleurele mediastinale (lateral), diafragmul (inferior), apertura toracică superioară (superior); conţine inima, vasele mari, timusul (1). ~ **mediastinale posterius,** sin.: *Mediastnum posterius,* porţiunea din mediastin cuprinsă între fascia pretraheală continuată cu peretele posterior al pericardului fibros (anterior), coloana vertebrală dublată de fascia prevertebrală (posterior), pleurele mediastinale (lateral), diafragmul (inferior) şi apertura toracică superioară

(superior); conţine esofagul, aorta, nervii vagi, trunchiurile simpatice laterovertebrale, canalul toracic (1). ~ **mediastinale thoracis,** *Mediastinum.* ~ **medullare ossium,** canal situat în diafiza oaselor lungi şi care conţine măduvă osoasă (1). ~ **nasi,** fiecare din cele două cavităţi simetrice cuprinse între nări şi coane (1). ~ **oris,** sin.: *Cavitate bucală,* cavitate cuprinsă între buze, istmul faringian, obraji, planşeul bucal, palatul dur şi vălul palatin. Arcadele dentare o împart în vestibul şi cavitate bucală propriu-zisă (*cavum oris proprium*) (1). ~ **oris proprium,** partea cavităţii bucale cuprinsă între arcadele dentare şi istmul faringian (1). ~ **pelvis,** cavitatea pelviană cuprinsă între oasele coxale, incluzînd atît porţiunea situată deasupra, cît şi cea situată dedesubtul strîmtorii superioare a pelvisului. În obstetrică, termenul este întrebuinţat numai pentru porţiunea situată inferior de strîmtoarea superioară (1). ~ **pericardii,** spaţiu virtual cuprins între lama parietală şi cea viscerală a pericardului seros (1). ~ **peritonei,** cavitatea virtuală cuprinsă între lamele viscerală şi parietală ale seroasei peritoneale (1). ~ **pharyngis,** cavitatea internă a faringelui alcătuită din trei porţiuni care se succed şi care comunică anterior cu cavităţile omonime: *pars nasalis, pars oralis, pars laryngea* (1). ~ **pleurae,** spaţiu virtual cuprins între lama parietală şi lama pulmonară a seroasei pleurale (1). ~ **psalterii,** sin.: *Cavum vergae,* cavitate situată posterior de septul pelucid şi deasupra comisurii hipocampice; în general comunică cu *cavum septi pellucidi* (26). ~ **septi pellucidi,** cavitate inconstantă în septul pelucid, cuprinsă între cele două pături gliale şi întinsă de la genunchiul corpului calos (anterior) pînă la stîlpii fornixului (posterior); comunică cu ventriculul lateral şi cu ventriculul al III-lea (1). ~ **subarahnoideale,** spaţiul cuprins între arahnoidă şi pia mater; conţine lichid cerebrospinal (1). ~ **subdurale,** sin.: *Spaţiul arahnoidian,* spaţiul subdural, cuprins între arahnoidă şi dura mater (1). ~ **thoracis,** spaţiu delimitat de pereţii toracici, întinzîndu-se de la apertura toracică superioară pînă la diafragm. Conţine viscerele toracice grupate în cele două cavităţi pleurale simetrice, despărţite prin mediastin (1). ~ **trigeminale,** sin.: *Cavitatea Meckel,* cavitate ocupată de ganglionul semilunar în dura mater, acoperind impresiunea trigeminală de lîngă vîrful porţiunii petroase a osului temporal (1). ~ **tympani,** sin.: *Auris media, Casa timpanului, Tympanum,* cavitate osoasă săpată în baza piramidei petroase şi situată între conductul auditiv extern şi urechea internă. Este căptuşită cu o mucoasă şi are forma unui cub cu următorii pereţi: timpanal, labirintic, mastoidian, tubocarotidian, jugular şi cerebral; comunică cu apofizia mastoidă prin *aditus ad antrum* şi cu faringele prin trompa Eustachio; conţine lanţul oscioarelor auditive (30). ~ **uteri,** cavitatea uterului cuprinzînd atît spaţiul situat în interiorul corpului uterin, cît şi acela situat în interiorul colului (1). ~ **vergae,** *Cavum psalterii.*

**Cazează.** Enzimă proteolitică care poate hidroliza cazeina. Activitate cazeazică prezintă pepsina, tripsina, papaina etc. (5).

**Cazeificare** (lat *caseus* = brînză). 1. Procesul de precipitare a cazeinei (2). 2. Transformarea necrotică a unui exsudat tuberculos prin demascarea lipidelor citoplasmatice din exsudat, în prezenţa acizilor graşi cu catenă lungă din capsula bacilului Koch (2).

**Cazeinat de calciu.** Sare de calciu solubilă a cazeinei; sub acţiunea chimozinei se transformă în paracazeinat de calciu insolubil, coagulînd laptele (14).

**Cazeină.** Macromoleculă proteică, componentă principală a laptelui. Conţine toţi aminoacizii necesari dezvoltării organismului uman (5).

**Cazeinogen.** Forma solubilă a cazeinei (15).

**Cazeum** (lat. *caseum* = brînză). Materia amorfă bogată în grăsimi şi proteine, rezultînd din necroza tuberculoasă (2).

**Cazin. Semnul ~,** semn inconstant întîlnit în perioada de evoluţie a coxitei tuberculoase; constă din apariţia unei dureri vii la tuşeul rectal, dacă degetul apasă pe zona acetabulară (4).

**Călăreţi Gillmor.** Vezi Gillmor.

**Călcîi** (lat. *calx*). *Calx.*

**Căldură** (lat. *calor*). Starea sau gradul de încălzire a unui corp (Dicţionarul limbii române moderne). ~ **de activare,** căldură produsă de transformările chimice care aduc muşchiul din starea de repaus la cea de acţiune, condiţionată de reacţii anaerobe şi care încetează imediat după excitare, dar înainte de apariţia oricărei reacţii mecanice perceptibile (6). ~ **animală,** formă de energie rezultată din reacţiile chimice de degradare aerobă şi anaerobă a substanţelor nutritive. Principala sursă de energie calorică în organismele vii o constituie ATP-ul, din a cărui scindare rezultă 8 000 calorii (15). ~ **de destindere.** căldură rezultată din relaxarea muşchiului sub tensiune (căldură pierdută mecanic). Dacă relaxarea se desfăşoară fără tensiune, nu se produce nici un fel de căldură (fenomen liber din punct de vedere termodinamic) (6). ~ **latentă,** căldură pe care o poate absorbi organismul fără să modifice temperatura corporală (15). ~ **de reacţie,** căldură degajată în timpul reacţiilor exoterme sau necesară reacţiilor endoterme (15). ~ **de scurtare.** căldură dezvoltată în timpul scurtării

mușchiului, independentă de încărcarea acestuia, în măsura în care sarcina nu influențează scurtarea; durează un timp destul de lung și după contracție (6).

**Călin.** *Viburnum opulus.*

**Călirea acidului dezoxiribonucleic.** Refacerea structurii secundare a ADN, după ce acesta a fost disociat prin tratament termic; se realizează printr-un proces de răcire lentă (17).

**Cămașă de forță.** Cămașă cu mîneci lungi care se înnoadă la spate, servind în trecut ca mijloc brutal și inuman de imobilizare a bolnavilor psihici agitați (35).

**Cămin** (sl. *kamina*). Numire dată unor instituții cu caracter social-cultural (Dicționarul limbii române moderne). ~ **de bătrîni,** instituție de prevederi sociale în care sînt îngrijiți și pot lucra bătrîni sănătoși (29). ~ **de copii,** instituție în care sînt îngrijiți și educați copii sănătoși în vîrstă de 3 pînă la 14 ani, avînd părinții angajați în muncă. Instituția are aceeași funcționalitate de orar ca și creșa, de care se deosebește numai prin faptul că ocrotește copii de altă vîrstă (29). ~ **pentru pensionari,** unitate de asistență socială care asigură pensionarilor îngrijirea necesară, asistență medicală și condiții pentru a-și folosi capacitatea de muncă (29).

**Cămin-atelier.** Instituție de prevederi sociale în care se asigură invalizilor condiții de viață, educare profesională și muncă (29).

**Cămin-spital.** Instituție curativo-profilactică a sectorului de prevederi sociale în care sînt asistați bolnavii cronici, copii sau adulți. În funcție de capacitatea de muncă restantă li se face și reeducarea în procesele elementare de muncă. *Tipuri*: pentru copii neuropsihici; pentru adulți neuropsihici; pentru adulți infirmi motori și senzoriali; pentru invalizi; pentru bătrîni (29).

**Cămin-școală.** Instituție de prevederi sociale în care, paralel cu îngrijirea, se face instruirea și educația copiilor cu deficiențe (recuperabili sau parțial recuperabili), de vîrstă preșcolară sau școlară. *Tipuri*: pentru debili mintali; pentru infirmi motori; pentru infirmi senzoriali (orbi) (29).

**Căpăstru** (lat. *capistrum*). Chingi din piele, pînză sau fești de tifon, care trec pe sub bărbie și osul occipital, formînd astfel un mijloc de prindere a capului pentru extensiunea coloanei vertebrale (24).

*Vezi și*: Glisson.

**Căptușirea protezei.** Denumire dată operației de completare a unei proteze dentare mobile, efectuată pentru a realiza adaptarea ei perfectă (38).

**Căpușă** (alb. *këpushë*). Nume popular dat unor insecte artropode (familia *Ixodidae*) din clasa *Arachnida* (31).

**Cărbune** (lat. *carbo*). 1. Boală infectocontagioasă acută, determinată de bacilul cărbunos; survine la animale (ovine, bovine, cabaline) și este transmisibilă la om, la care se manifestă cel mai adesea prin leziuni cutanate (pustulă malignă, edem malign) sau, mai rar, prin leziuni viscerale (cărbune digestiv sau pulmonar) (sin.: *Antrax, Dalac*) (8). 2. Material vegetal fosilizat, conținînd 50—95% carbon, cu utilizare universală drept combustibil sau materie primă industrială. Inhalarea prelungită a unor mari cantități de pulberi fin dispersate poate genera o pneumoconioză (9). ~ **amigdalian,** formă a infecției cărbunoase foarte rar întîlnită la om, caracterizată printr-o leziune amigdaliană ulceronecrotică, cu edem important în vecinătate, adenopatie regională și fenomene generale severe (8). ~ **bulos,** manifestare particulară a formei cutanate a infecției cărbunoase la om, avînd aspectul unei bule sau flictene cu conținut mai mult sau mai puțin hemoragic, așezată pe o bază de țesut necrozat de culoare roșie-violacee (8). ~ **cutanat,** sin.: *Bubă neagră,* forma clinică cea mai des întîlnită a infecției cărbunoase la om, manifestîndu-se ca pustulă malignă, cărbune bulos sau edem malign (8). ~ **intestinal,** formă viscerală severă, cu localizare intestinală a infecției cărbunoase umane. Se prezintă ca o gastroenterită acută, cu scaune frecvente, sanguinolente și cu semne generale foarte grave (poate lua aspectul unui sindrom holeriform) (8). ~ **pulmonar,** sin.: *Boala culegătorilor de zdrențe,* formă clinică de cărbune visceral, întîlnită la oameni (în special la cei care manipulează piei, lînă, păr sau alte produse animale). Se manifestă prin fenomene subiective și obiective multiple și grave de interesare a plămînului și pleurei (pneumonie, bronhopneumonie, pleurezie, eventual hemoragică), asociate cu fenomene generale deosebit de severe (8).

**Cb.** Simbolul columbiului (5).

**cd.** Simbol pentru Candelă internațională (19).

**Cd.** Simbolul cadmiului (5).

**Ce.** Simbolul ceriului (5).

**Ceaă** (alb. *čafë*). *Nucha.*

**Ceară** (lat. *cera*). *Cera.* ~ **albă,** *Cera alba.*

**Ceruri dentare.** Amestecuri în diferite proporții de ceruri cu substanțe colorante, odorante, de gust și altele, larg folosite în protetica dentară, atît în clinică, cît și în laborator, pentru amprente, corectări de proteze, machete și, în general, ca materiale ajutătoare în lucrările de confecționare a protezelor și aparatelor ortodontice. După destinația ce li se dă, ele poartă

diferite denumiri: ceară de amprente, ceară de cofraj, ceară de detectat, ceară albastră de inlay (incrustații), ceară de lipit, ceară de placă de bază, ceară de planare, ceară ecuatorială, ceară moale pentru închideri marginale, ceară albă sau ivoire (pentru machete de lucrări acrilice), ceară albastră sau verde (pentru machete de schelete), ceară de modelat (de vară și de iarnă) (39). ~ **galbenă,** *Cera flava.*

**Ceață** (lat. *caecia,* de la *caecus* = orb). Sistem de dispersie (aerosol) în care faza dispersată în aer este reprezentată de particule foarte fine de lichid de dimensiuni sub 0,1 μ (21). ~ **de impurificare,** termen utilizat pentru a desemna produșii iritanți din aer, care apar în perioadele de ceață datorită difuzibilității reduse a produșilor de impurificare a aerului și care generează adevărate epidemii de rinotraheobronșite. În nomenclatura internațională se folosește termenul *smog,* care rezultă din combinarea cuvintelor engleze *smoke* (fum) și *fog* (ceață) (20).

**Ceballos. Incizia** ~, incizie pararotuliană externă în formă de undiță, care pleacă de la tuberozitatea anterioară a tibiei și se îndreaptă proximal pe marginea externă a coapsei; se folosește pentru abordarea articulației genunchiului, în special în artroplastii (24). **Operația** ~, artroplastie de genunchi în care se pătrunde sagital, transrotulian, secționîndu-se în sus tendonul mușchiului cvadriceps și în jos tendonul rotulian (24).

**Cebocephalia** (gr. *kebos* = maimuță + *kephale* = cap + *-ia*). Malformație congenitală complexă, în care nasul este atrofiat, iar ochii sînt foarte apropiați, realizîndu-se o oarecare asemănare cu maimuța; se mai constată absența unuia sau ambilor nervi optici, fuziunea lobilor frontali și existența unui ventricul cerebral comun cu absența septului pelucid (1; 26).

**Cec** (lat. *caecum* = orb). *Caecum.* ~ **înalt,** malformație congenitală constînd din poziția înaltă, subhepatică sau epigastrică a cecului (11). ~ **mobil,** malformație congenitală constînd din mobilitatea colonului ascendent, însoțită de coborîrea unghiului hepatic (11). ~ **pelvian inclavat,** cec în poziție pelviană, menținut ca atare prin aspirație pneumatică (ptoze, hernii etc.) (11).

**Cecitate** (lat. *caecitas* = orbire). Orbire. ~ **corticală,** pierderea vederii datorită leziunii bilaterale a scoarței lobului occipital în vecinătatea scizurii calcarine, bolnavul ignorîndu-și invaliditatea (27). ~ **diurnă,** Hemeralopie. ~ **nocturnă,** sin.: *Hesperanopie, Nictalopie,* reducerea acuității vizuale la întuneric sau în lumină crepusculară, întîlnită mai frecvent în avitaminoza A și în retinita pigmentară (28). ~ **proctică,** scăderea acuității vizuale la ambii ochi sub 1/20 (28). ~ **psihică,** Agnozie optică. ~ **psihică senilă aperceptivă** (Pick), formă de cecitate în care bolnavul nu reușește să fixeze obiectele, acestea părînd a dispărea din cîmpul vizual, ceea ce duce la nerecunoașterea lor (35). ~ **verbală** (Kussmaul), Alexie.

**Cecocel** (lat. *caecum* = orb + gr. *kele* = hernie, tumoare). Hernie al cărei conținut este format din cec, în parte sau în totalitate (11).

**Cecocistoplastie** (*cec* + gr. *kystis* = vezică + *plassein* = a forma). Intervenție chirurgicală plastică pentru mărirea capacității vezicale, folosindu-se cecul și colonul drept (11).

**Cecocolostomie** (*cec.* + gr. *kolon* = intestin gros + *stoma* = gură, deschidere). Anastomozarea chirurgicală a cecului cu un segment colic (în special colonul transvers sau colonul sigmoid) (11).

**Cecoderivație externă.** Cecostomie.

**Cecoileostomie** (*cec* + *ileon* + gr. *stoma* = gură). Anastomozare chirurgicală a cecului cu ileonul (11).

**Cecopexie** (*cec* + gr. *pexis* = fixare). Cura chirurgicală a cecului mobil anormal (lipsă de coalescență), prin fixarea acestuia la planul posterior al abdomenului (11).

**Cecoplicatură** (*cec* + *plicare* = a împături). Micșorarea operatorie a cecului mărit, prin coaserea una de alta a două tenii cecale (11).

**Cecoptoză** (*cec* + gr. *ptosis* = cădere). Coborîrea cecului în micul bazin, îndeosebi la persoanele cu debilitate fizică accentuată; nu prezintă în general o simptomatologie clinică manifestă (16).

**Cecosigmoidostomie** (*cec* + *sigmoid* + gr. *stoma* = gură, deschidere). Anastomozarea chirurgicală a cecului cu sigmoidul (11).

**Cecostomie** (*cec* + gr. *stoma* = gură, deschidere), sin.: *Cecoderivație externă.* Deschiderea operatorie a cecului la piele (11).

**Cefalalgie** (*cefalo-* + gr. *algos* = durere). Cefalee.

**Cefalee** (gr. *kephale* = cap), sin.: *Cefalalgie.* Durere de cap (27). ~ **histaminică,** Sindromul Horton, vezi Horton. ~ **rinogenă,** algie craniofacială produsă prin lezarea terminațiilor nervoase trigeminale de la nivelul cavităților nazale și paranazale (30).

**Cefalhematom extern.** Hematom cefalic extern. ~ **intern,** Hematom cefalic intern.

**Cefalhidrocel traumatic.** Tablou clinic întîlnit mai ales la copilul mic, consecutiv unui traumatism craniocerebral închis; este caracterizat prin fractura liniară a craniului, care se lărgește progresiv, ruptura meningelor și o colecție de lichid cefalorahidian sub scalp care poate comunica cu ventriculul ipsilateral (26).

**Cefalină.** Fosfatidă monoaminată formată din glicerină, acid fosforic, acizi graşi (palmitic, stearic, oleic, linolic, linolenic, arahidonic) şi colamină (aminoetanol). A fost obţinută din creier şi alte fragmente de ţesut nervos. Are consistenţa cerii, este higroscopică, solubilă în grăsimi şi eter. Deţine rol în transmiterea influxului nervos (5).

**Cefalizare.** În biologie, concentrarea organelor importante în regiunea cranială a corpului (1).

**Cefalo-** (gr. *kephale* = cap). Prefix care introduce în termenii compuşi referirea la cap (32).

**Cefalocel** (*cefalo-* + gr. *kele* = hernie, tumoare), sin.: *Craniocel, Encefalocel.* Termen generic pentru mai multe malformaţii congenitale cranioencefalice. Constă din asocierea unui cranioschizis prin care herniază sub piele dura mater cefalică împreună sau fără o porţiune subiacentă din encefal (26).

**Cefalocord** (*cefalo-* + gr. *chorde* = coardă). Porţiunea cefalică a notocordului (1).

**Cefalodinie** (*cefalo-* + gr. *odyne* = durere). Cefalee localizată într-o zonă circumscrisă a craniului (26).

**Cefalografie** (*cefalo-* + gr. *graphein* = a scrie). Metodă de înregistrare diagramatică a volumului şi formei capului (1).

**Cefalomel** (*cefalo-* + gr. *melos* = membru). *Cephalomelus.*

**Cefalometrie** (*cefalo-* + gr. *metron* = măsură). 1. Măsurătoarea dimensiunilor segmentelor osoase craniomaxilare, pe baza schemelor obţinute după radiografii (38). 2. Măsurarea diametrelor unui craniu fetal cu ajutorul unui compas gradat, numit cefalometru (18).

**Cefalonie.** Macrocefalie cu hipertrofie a creierului (1).

**Cefalopag.** *Cephalopagus.*

**Cefaloridină.** Antibiotic obţinut prin semisinteză dintr-o cefalosporină; are spectru mai larg decît penicilina, cuprinzînd coci grampozitivi şi diferiţi germeni gramnegativi (14).

**Cefalosporină C.** Antibiotic produs de unele specii de *Cephalosporum*; serveşte la obţinerea prin semisinteză a două antibiotice utile terapeutic: cefalotina şi cefaloridina (14).

**Cefalosporine.** Antibiotice peptidice cu structură β-lactamică, înrudite cu penicilinele (14).

**Cefalostat.** Dispozitiv de fixare a capului în cursul unei înregistrări fotografice sau radiografice a mişcărilor mandibulare (39).

**Cefalotină.** Antibiotic obţinut prin semisinteză dintr-o cefalosporină; are spectru mai larg decît penicilina, fiind indicat în infecţii cu coci grampozitivi şi diferiţi germeni gramnegativi, mai ales în infecţii urinare cu *Klebsiella, Escherichia coli* şi *Proteus mirabilis* (14).

**Cefalotomie** (*cefalo-* + gr. *tome* = tăiere), sin.: *Craniotomie.* Intervenţie obstetricală constînd din deschiderea sau perforarea craniului fetal în cursul naşterii, practicată de obicei în cazuri de hidrocefalie sau făt mort (18).

**Cefalotoracopag.** *Cephalothoracopagus.*

**Cefalotrib** (*cefalo-* + gr. *tribein* = a zdrobi). Instrument obstetrical folosit pentru practicarea cefalotripsiei (18).

*Vezi şi*: Baudelocque.

**Cefalotripsie** (*cefalo-* + gr. *tripsis* = zdrobire). Intervenţie obstetricală constînd din zdrobirea craniului fetal, în timpul naşterii, pentru a-i reduce dimensiunile. Se utilizează numai în cazuri de făt mort (18).

**Cejka,** Johann Joseph, 1812—1862. **Semnul ~,** semn întîlnit în aderenţele pericardice, constînd din lipsa de modificare a matităţii cardiace în timpul respiraţiei (10).

**-cel** (gr. *kele* = hernie, tumoare). Sufix care introduce în termenii compuşi noţiunea de hernie sau tumefacţie (32).

**Celesnik. Operaţia ~,** metodă chirurgicală prin care se creează şanţuri perituberozitare maxilare, în scopul reţinerii protezelor dentare (38).

**Celiac** (gr. *koilia* = pîntece). Care se referă la cavitatea abdominală (16).

**Celiachie,** sin.: *Boala celiacă, Boala Gee-Herter-Heubner, Infantilism intestinal.* Afecţiune care apare la copii între 1 şi 6 ani, manifestată prin diaree cronică recidivantă, denutriţie progresivă, scaune grăsoase cu volum mare, simptome secundare tulburărilor grave de resorbţie intestinală şi polihipovitaminoză secundară. Se produce datorită unei intoleranţe la gliadină, o fracţiune alcoolică a glutenului din cereale (33).

**Celiadelf** (*celio-* + gr. *adelphos* = frate). Făt teratologic dublu, cu comunicare interabdominală (2).

**Celialgie** (*celio-* + gr. *algos* = durere). Celiodinie.

**Celiectomie** (*celio-* + gr. *ektome* = excizie). Excizie chirurgicală a ramurilor celiace ale nervului pneumogastric, folosită în tratamentul hipertensiunii arteriale esenţiale (11).

**Celio-** (gr. *koilia* = pîntece). Prefix care introduce în termenii compuşi referirea la abdomen (32).

**Celiodinie** (*celio-* + *odyne* = durere), sin.: *Celialgie.* Durere abdominală (16).

**Celiomialgie** (*celio-* + gr. *mys* = muşchi + *algos* = durere). Durere în muşchii abdominali (16).

**Celiomiozită** (*celio-* + gr. *mys* = muşchi + *-ită*). Inflamaţie a muşchilor peretelui abdominal (16).

**Celioscopie** (*celio-* + gr. *skopein* = a vedea). Metodă de investigaţie constînd din explorarea vizuală a cavităţii abdominale cu ajutorul unui dispozitiv optic (18).

**Celiotomie** (*celio-* + gr. *tome* = tăiere). Laparotomie. ~ **vaginală**, sin.: *Colpoceliotomie*, deschidere chirurgicală a cavităţii abdominale pe cale vaginală (18). ~ **ventrală**, deschiderea chirurgicală a cavităţii abdominale, prin abordarea peretelui său ventral (18).

**Cellon.** Material plastic (tetracloretan), folosit sub formă de plăci ca filtre în radiologie, în scopul absorbţiei radiaţiilor extrem de moi (36).

**Cellula** (lat. = cămăruţă), sin.: *Celulă*. 1. Unitatea morfofuncţională a unui ţesut, alcătuită dintr-o masă de protoplasmă în care se găseşte, de cele mai multe ori, un nucleu. Periferia citoplasmei se densifică sub forma unei membrane plasmice constant vizibilă la microscopul electronic, dar inconstant decelabilă la microscopul optic (1). 2. Termen desemnînd un compartiment mic, închis parţial sau total (1). **Cellulae ethmoidales cavi nasi.** *Sinus ethmoidalis*. **Cellulae ethmoidales ossis ethmoidalis.** Celule pneumatice situate în interiorul osului etmoid (1). **Cellulae mastoidea**, sin.: *Celule pneumatice mastoidiene*. Compartimente din porţiunea mastoidiană a osului temporal legate de antrul mastoidian şi căptuşite de o membrană mucoasă subţire (1). **Cellulae pneumaticae tubae auditivae.** Criptele aeriene aflate în porţiunea iniţială a tubei auditive (1).

**Celobioză.** Dizaharid format din două molecule de glucoză, sub acţiunea celobiozfosforilazei (5).

**Celofan.** Foiţă subţire impermeabilă, transparentă, insolubilă în apă şi alcool, neinflamabilă, fabricată din viscoză (sarea sodică a celulozei xantogenate), folosită ca ambalaj şi pansament (32).

**Celohexoză.** Monozaharid cu 6 atomi de carbon, din grupul celodextrinelor, rezultat prin hidroliza parţială a celulozei (5).

**Celoidină**, sin.: *Dinitrat de celuloză*. Substanţă organică inflamabilă, folosită ca mediu de includere, avînd marea calitate de a produce retracţii minime; este folosită pentru secţiuni ale sistemului nervos de embrioni etc. (2).

**Celom** (gr. *koiloma* = cavitate). Cavitatea corpului. ~ **extraembrionar**, cavitate situată în mezodermul extraembrionar, între mezodermul corionic pe de o parte şi mezodermul amniosului şi sacului vitelin pe de altă parte. Se continuă cu celomul embrionar în regiunea ombilicului şi este obliterată de dezvoltarea amniosului (1).

**Celoscop.** Aparat automat electronic de numărat globulele sanguine, care permite citirea directă a elementelor figurate (19).

**Celosolv.** Termen generic pentru o serie de eteri ai etilenglicolului. Inhalarea vaporilor poate provoca intoxicaţii acute (cu iritaţie conjunctivală şi fenomene de narcoză) sau intoxicaţii cronice (9).

**Celosoma** (gr. *kele* = hernie + *soma* = corp), *sin.: Fisură abdominală, Gastroschizis, Schistocelie*, Fisură congenitală a corpului cu eventraţie; este asociată cu diferite anomalii ale extremităţilor, ale aparatului genitourinar, ale tractului intestinal sau ale întregului trunchi (1).

**Celosomus.** Monstru care prezintă *celosoma* (1).

**Celsius**, Anders, 1701—1744. **Scala** ~, scală termometrică, în care fiecare grad Celsius (C°) reprezintă 1/100 din diferenţa de temperatură dintre punctul de îngheţ (0°C) şi fierbere a apei (100°C), la presiunea de 1 atmosferă. Un grad Celsius este egal cu 1,8° Fahrenheit şi 0,8° Réaumur (32).

**Celsus. Plastia** ~, sin.: *Plastie franceză*, procedeu de autoplastie cutanată, prin alunecarea unui lambou din vecinătatea zonei de grefat (11).

**Celulază.** Enzimă prezentă în tractul digestiv al ierbivorelor, fiind necesară pentru catalizarea hidrolizei celulozei (15).

**Celulă** (lat. *cellula* = cămăruţă). 1. *Cellula*. 2. În statistica matematică, spaţiul în care se plasează o valoare într-un tabel de contingenţă sau într-un tabel de clasificare după două criterii (37). **Celule A**, sin.: *Celule pseudolupice*. Leucocite care fagocitează limfocite, simulînd aspectul de celule L.E., dar la care lipseşte omogenizarea materialului fagocitat (19). ~ **acidă**, Celulă parietală. ~ **acidofilă**, Celulă oxifilă. ~ **adelomorfă**, vezi Celulă principală. ~ **adipoasă**, Lipoblast. ~ **adventiţială**, sin.: *Celulă peritelială*, celulă ramificată, situată în peretele vaselor de sînge sau limfatice şi care este considerată ca aparţinînd sistemului reticulohistiocitar (1). ~ **aeriferă**, compartiment situat într-unul din sinusurile aerifere ale cutiei craniene (1). ~ **amacrină**, sin.: *Celulă orizontală internă*, celulă din retină care aparent este lipsită de axon; corpul ei este situat în partea inferioară a păturii granulare interne, iar procesele ei de tip dendritic pătrund în pătura plexiformă internă (1). ~ **amiboidă**, celulă capabilă să-şi schimbe forma şi să se mişte ca o amibă (1). **Celule amniotice.** În inframicrobiologie, celule obţinute din membrana amniotică, folosite *in vitro* pentru cultivarea a numeroase virusuri (22). ~ **ancestrală**, termen

folosit pentru unele celule formatorii (de ex. mieloblastul, limfoblastul, blastomerul) (1). ~ **antipodală**, grup de 4 celule, în prima etapă de dezvoltare a embrionului (1). ~ **apocrină**, celulă secretorie, care își elimină citoplasma ca produs secretor (1). ~ **apolară**, termen dat uneori neuronilor care nu prezintă prelungiri evidente (1). ~ **argentafină**, sin.: *Celulă enterocromafină, Celulă Kulșițki*, tip de celulă din glandele gastrice și intestinale, care reduce sărurile de argint în timpul colorației (1). ~ **argirofilă**, orice celulă care se colorează cu ajutorul argintului redus (1). **Celule B.** Leucocite asemănătoare cu celulele lupice, în care însă masa celulară fagocitată este intens colorată în albastru-violet (19). ~ **bacteriană receptorie**, celulă bacteriană care primește material genetic de la celula donatoare, în cadrul conjugării bacteriene (17). ~ **balonizată**, celulă cu citoplasma umflată și cu slabă afinitate tinctorială, de obicei prin inhibiție lichidiană, ca urmare a unor modificări fizicochimice, apărînd în diverse afecțiuni epiteliale, cum ar fi în boala Paget a sînului (mamelonului), în cadrul unor diskeratoze precanceroase sau în distrofii parenchimatoase (de ex. în hepatite) (2). ~ **în bandă**, sin.: *Granulocit nesegmentat, Rhabdocit*, stadiu în dezvoltarea leucocitelor granulare între metamielocit și forma segmentată adultă. Nucleul are formă de bandă și este nefilamentos, iar citoplasma și granulele sînt identice celulei adulte (1). ~ **bazală**, celulă care aparține celei mai profunde pături a unui epiteliu stratificat (1). ~ **bazofilă**, celulă ale cărei granule sau citoplasmă se colorează cu coloranți bazici (1). ~ **binucleată**, celulă al cărei nucleu a suferit o mitoză, fără să se fi produs și diviziunea citoplasmei; cel mai frecvent este găsită în ficat (1). **Celule bipolare ale retinei.** Celule ale păturii granulare interne a retinei; fac sinapsa cu axonii celulelor cu conuri și bastonașe și se ramifică în stratul plexiform reticular intern (1). ~ **blastemală**, Celulă embrionară. ~ **blastică**, Celulă embrionară. ~ **cameloidă**, globul roșu ovalar (19). ~ **cardiacă**, macrofag pulmonar de culoare gălbuie, încărcat cu granulații brune de hemosiderină și eliminat în spută de cardiacii cu stază pulmonară manifestă (10). ~ **cariocromă**, neuron care are un raport nucleocitoplasmatic foarte mare sau al cărui nucleu se colorează foarte intens (1). **Celule carmine.** Celule α modificate din adenohipofiză, care se colorează în roșu aprins cu azocarmin (1). ~ **de castrație**, celulă hipofizară bazofilă hipertrofică, vacuolizată, cu nucleul excentric, semănînd cu un inel cu pecete (*Siegelring*), și care apare după castrație (la șobolani) (7). ~ **caudată**, nevroglie a substanței cenușii, care are o prelungire lungă (1). ~ **centrală**, vezi Celulă principală. ~ **centroacinoasă**, celulă situată în canalele intercalate ale pancreasului care, pe unele planuri de secțiune, apare înconjurată de celule zimogenice ale acinilor pancreatici (1). ~ **ciliată**, celulă prevăzută cu cili pe suprafața ei apicală (1). ~ **cilindrică**, Celulă columnară. ~ **clară**, celulă cu slabă afinitate pentru coloranți, cum este de ex. aceea întîlnită în glanda paratiroidă (1). **Celule de clivaj.** Blastomere. **Celule C.M.** Linie de celule obținută din inima de *Cynomolgus*, cunoscută și sub denumirea SCH și folosită la cultivarea unor inframicrobi (22). ~ **columnară**, sin.: *Celulă cilindrică*, celulă epitelială caracterizată prin predominanța înălțimii asupra lățimii (1). ~ **comisurală**, sin.: *Celulă heteromerică*, celulă nervoasă din substanța cenușie a măduvei spinării, denumită astfel pentru că axonii săi trec printr-o comisură înainte de a intra în substanța albă a celeilalte părți a măduvei (1). ~ **conjunctivă**, termen generic pentru toate tipurile de celule ale țesutului conjunctiv (1). **Celule cromafine**, sin.: *Celule feocrome, Feocromocite.* Celule ale țesuturilor paraganglionare care se colorează cu sărurile de crom, datorită prezenței adrenalinei și a derivaților săi. *Tipuri*: adrenocite și noradrenocite (1). **Celule cromofile.** Grupuri de celule ale unui țesut care se colorează cu coloranți obișnuiți (de ex. celule α și β ale adenohipofizei) (1). **Celule cromofobe.** Celule slab sau de loc colorate ale unui țesut (de ex. celule cromofobe din adenohipofiză, care dau, naștere celulelor α și β) (1). ~ **cuboidală**, celulă epitelială la care înălțimea și lățimea sînt aproape egale (1). ~ **deciduală**, celulă mare, cu aspect clar, care apare în stroma citogenă a mucoasei uterine în cursul sarcinii, prin acțiunea exercitată de corpul galben (2). ~ **delomorfă**, Celulă parietală. ~ **dendritică**, melanocit cu multiple ramificații; se vede după impregnația argentică, cu condiția ca o cantitate suficientă de granule de melanină să migreze în dendrite (1). ~ **dentinală**, Odontoblast. **Celule Detroit 6.** Linie celulară epitelială umană provenită dintr-un carcinom pulmonar, mult folosită pentru izolarea și cultivarea unor virusuri (22). ~ **diploidă**, celulă care conține numărul caracteristic de cromozomi pentru specia respectivă (22). ~ **elementară**, Celulă embrionară. ~ **embrionară**, sin.: *Celulă blastemală, Celulă blastică, Celulă elementară, Celulă formativă, Celulă primară, Celulă primitivă, Celulă primordială*, celulă care reprezintă începutul unei linii de dezvoltare a unor elemente cu diferențiere progresivă (1). ~ **endotelială**, celulă subțire, plată, care formează endoteliul inimii, vaselor de sînge și limfatice. În unele

cazuri se poate mobiliza, dobîndind proprietăţi fagocitare (endotelocit) (1). ~ **endotelioidă**, celulă asemănătoare cu celula endotelială; uneori, această denumire este impropriu folosită pentru celula epitelioidă (1). ~ **enterocromafină**, Celulă argentafină. ~ **ependimală**, sin.: *Ependimocit.* 1. Celulă a zonei ependimale a tubului neural în curs de dezvoltare (1). 2. Tip de celulă nevroglică care căptuşeşte canalul central al măduvei spinării şi creierului (1). **Celule epiteliale senzoriale.** Celule epiteliale modificate, situate într-un organ de simţ şi legate cu fibrele nervoase, care conduc centripet excitaţiile senzoriale (1). ~ **epitelioidă**, formă activă de histiocit, apărînd în unele infecţii cronice; morfologic seamănă cu o celulă epitelială (2). ~ **eritroidă**, celulă din seria eritrocitară (19). **Celule ERK.** Linie celulară epitelială provenită din rinichiul de embrion de iepure, sensibilă la cultivarea unor inframicrobi (22). ~ **eucariotă**, tip de celulă al cărei plan de organizare este caracterizat prin prezenţa membranei nucleare, diviziune mitotică a nucleului şi existenţa unor subunităţi cu funcţie respiratorie (mitocondrii) sau fotosintetică (cloroplaste), separate prin membrane de restul citoplasmei; acest tip de organizare celulară se întîlneşte la protistele superioare, din regnul vegetal şi animal (3). **Celule falangiene.** Celule de suport în organul Corti. Celulele falangiene interne se găsesc pe suprafaţa internă a celulelor pilare, iar celulele falangiene externe, numite şi celule Deiters, se află pe suprafaţa externă a acestora (1). **Celule feocrome.** Celule cromafine. **Celule F.L.** Linie celulară de origine amniotică umană, folosită pentru cultivarea unor virusuri (în special a virusului rujeolei) (22). **Celule foliculare.** Celule epiteliale ale foliculului ovarian, care înconjură ovocitul (1). ~ **formativă**, Celulă embrionară. ~ **în formă de coş.** 1. Celulă nervoasă stelată, profundă, aparţinînd păturii moleculare a cortexului cerebral; este denumită astfel pentru că arborizaţiile terminale ale axonilor lor înconjură celulele Purkinje sub forma unor coşuleţe (1). 2. Denumire dată celulelor mioepiteliale ale glandelor salivare, lacrimale şi sudoripare (1). ~ **fotoelectrică**, sin.: *Fotocelulă*, dispozitiv care emite un curent electric de intensitate variabilă, în raport cu lumina care cade pe el (6). ~ **genitaloidă**, celulă germinală primară embrionară (1). ~ **germinală**, sin.: *Gonocit.* 1. Element din care derivă alte celule; termenul se foloseşte în special pentru celulele divizate din tubul neural embrionar (1). 2. Termen generic pentru spermatozoid, ovul sau un stadiu premergător al acestora (1). ~ **gigantă**, celulă mare, cu nucleu înmugurit sau cu mai mulţi nuclei. Poate fi normală (de ex. megacariocitul, osteoclastul) sau patologică, în care caz reprezintă fie forma activă reacţională a elementelor reticulohistiocitare (de ex. celula Langhans, celula Sternberg), fie celula neoplazică rezultată din cariokineze atipice (2; 19). ~ **glială**, Neuroglia. ~ **granuloasă**, celulă din ovar, care secretă hormonul folicular (2). ~ **grasă**, Lipoblast. **Celule griocrome.** 1. Termen vechi pentru celulele nervoase cu multă citoplasmă şi în care substanţele cromafine tind să formeze filamente (1). 2. Denumire dată de unii autori unuia din cele două tipuri de celule ale medulosuprarenalei (1). ~ **gustativă**, celulă epitelială situată în mugurii gustativi; primeşte stimulii gustativi (1). ~ **haploidă**, sin.: *Celulă monoploidă*, celulă care conţine jumătate din numărul de cromozomi (*n*) ai unei celule diploide (de obicei celule sexuale mature) (22). ~ **hecatomerică**, celulă care are o prelungire ce se împarte în două (de ex. unii neuroni cu o prelungire ale cărei diviziuni merg în fiecare parte a măduvei spinării) (1). **Celule HeLa.** Linie de celule provenite dintr-un carcinom al colului uterin, cultivate şi întreţinute *in vitro* şi folosite pentru cultura înframicrobilor în scop diagnostic (22). **Celule H.Ep.** Denumirea dată unor linii celulare epiteliale de origine tumorală umană (carcinom de laringe — $H.Ep._2$), sensibile la acţiunea patogenă a numeroase virusuri (22). ~ **heteromerică**, Celulă comisurală. ~ **hilară**, Celulă Berger, vezi Berger. ~ **insulară**, celulă din insulele Langerhans ale pancreasului (1). ~ **intercalară**, celulă întunecată situată între celulele secretorii şi celulele nesecretorii ale unui ţesut, în special la endosalpinx (1). **Celule interfoliculare.** Celule epiteliale situate în afara foliculilor tiroidieni şi care, pe secţiuni tangenţiale ale acinilor tiroidieni, apar ca nişte mase compacte interfoliculare; există şi proliferări epiteliale interfoliculare patologice, în special în guşile adenomatoase (1). ~ **interneuronală**, sin.: *Celulă internuncială, Neuron ajustor, Neuron internuncial.* 1. Neuron scurt al cărui corp celular se află în cornul dorsal al măduvei spinării, constituind unul dintre elementele componente ale arcului reflex simplu (1). 2. Termen generic folosit de unii autori pentru celulele nervoase situate între neuronul iniţial şi neuronul terminal al unei căi nervoase (1). ~ **internuncială**, Celulă interneuronală. ~ **interstiţială.** 1. Celulă situată între celulele germinale ale unei gonade (1). 2. Celulă cu ramificaţii scurte, situată în plexul enteric, de natură probabil microglială (1). ~ **de iritaţie Türck**, Celula Türck, vezi Türck. **Celule J.111.** Linie celulară cu caracter amiboid, provenită din leucocite leucemice umane şi folosită în laboratoarele de virusologie

(22). ~ **juxtaglomerulară,** Celulă Goormaghtigh, vezi Goormaghtigh. **Celule L.** Linie celulară fibroblastică de origine murină (ţesut conjunctiv subcutanat), receptivă pentru numeroase virusuri (22). **Celule L.E.** Celule Hargraves. Vezi Hargraves. ~ **leproasă,** celulă spumoasă cu 1—2 nuclei dispuşi periferic, în a cărei citoplasmă se găsesc grupe de bacili leproşi fagocitaţi (2). ~ **limfoidă,** celulă mononucleară cu aspect limfocitar, cu sau fără legătură cu sistemul limfoganglionar (19). **Celule luteinice.** 1. Celulele corpului galben rezultate din celulele granuloase ale foliculilor, transformate după ovulaţie (capătă potenţial progesteronogenetic) (1). 2. Celule din stroma ovariană care capătă proprietăţi steroidogenetice şi au aspectul unui element spongiocitar cu bogat conţinut lipidic (1). 3. Denumire pentru celulele tecii foliculare, care iau uneori aspectul şi denumirea de celule luteinice sau paraluteinice (1). **Celule marginale.** Macrofage care căptuşesc sinusurile limfatice din ţesutul limfatic sau sinusoidele din măduva osoasă (1). **Celule mastoidiene.** *Cellulae tympaniae.* ~ **meroblastică,** celulă rezultată din divizarea parţială, polară, a oului (1). ~ **mezenchimală,** celulă embrionară multipotentă, care la adult, deşi diferenţiată în diverse sensuri de activitate, îşi păstrează potenţele funcţionale din epoca embrionară, putînd reveni la ele în stări patologice variate (19). ~ **mezotelială,** celulă turtită, de origine mezenchimală, care formează învelişul endotelial al seroaselor (1). ~ **mieloidă,** celulă din măduva osoasă (19). ~ **mielomatoasă,** celula plasmocitară din mielomul multiplu (19). ~ **migratorie primitivă** (Saxer), celulă mezenchimală mobilă din epoca embrionară (19). **Celule mioepiteliale.** Celule musculare netede de origine ectodermală, întîlnite în glandele sudoripare, mamare, lacrimale şi salivare, ca şi în unele arteriole (de ex. în arteriola aferentă a glomerulului renal) (1). ~ **mitrală,** celulă nervoasă mare din bulbul olfactiv (1). ~ **monoploidă,** Celulă haploidă. **Celule morulare.** Celule Mott. Vezi Mott. ~ **motorie,** Motoneuron. ~ **mucoalbuminoasă,** Celulă mucoseroasă. ~ **mucoasă,** cclulă care secretă mucus (1). ~ **mucoseroasă,** sin.: *Celulă mucoalbuminoasă, Celulă trofocromă,* celulă cu caracteristice intermediare între celulele mucoase şi cele seroase (1). **Celule multipolare.** Celule (de obicei neuroni) care au mai mult decît două prelungiri (1). ~ **nervoasă bipolară,** celulă cu două prelungiri citoplasmatice (de ex. celulele din ganglionul vestibular al celui de-al VIII-lea nerv cranian); este imaginea aparentă a celulei ganglionului spinal (1). ~ **nervoasă senzorială,** celula nervoasă care primeşte impulsurile de la un organ de simţ (1). ~ **nesamiboidă,** Celulă tulpină. **Celule neutrofile.** Celule colorabile cu coloranţi neutri (de ex. leucocitele polimorfonucleare care conţin granule neutrofile în citoplasmă) (1). ~ **nevroglică,** *Neuroglia.* ~ **de numărat globule,** sin.: *Cameră de numărat globule,* suprafaţă de sticlă, cu compartimentări gravate de dimensiuni foarte precise, folosite la numărarea elementelor figurate sanguine (19). ~ **de numărat globule Türck,** vezi Türck. ~ **olfactivă,** celulă nervoasă senzorială, situată în epiteliul olfactiv (1). ~ **orizontală,** neuron din pătura nucleară internă a retinei, al cărui axon merge paralel cu suprafaţa retinei (1). ~ **orizontală internă,** Celulă amacrină. ~ **osoasă,** sin.: *Osteocit,* celulă cu numeroase prelungiri, situată în lacunele osoase (2). ~ **oxifilă,** sin.: *Celulă acidofilă,* celulă cu afinitate pentru coloranţi acizi (1). ~ **oxintică,** Celulă parietală. ~ **parafoliculară,** celulă argentafină situată în epiteliul tiroidian (1). ~ **paraluteinică,** tip de celulă stromală ovariană, care în anumite condiţii fiziologice sau patologice se încarcă cu substanţe lipidice, desfăşurînd un proces de biosinteză hormonală, probabil de tip progesteronic (1). **Celule paraportale,** sin.: *Celule paravasculare.* Denumire generică pentru celulele Becher şi Goormaghtigh care alcătuiesc aparatul juxtaglomerular neuromioepitelial (25). **Celule paravasculare.** Celule paraportale. ~ **parietală,** sin.: *Celulă acidă, Celulă delomorfă, Celulă oxintică,* celulă situată la periferia glandelor fundice ale stomacului, imediat dedesubtul membranei bazale; se presupune că are funcţia de a secreta acid clorhidric (1). ~ **pavimentoasă,** element celular turtit care intră în constituţia epiteliilor pavimentoase (1). ~ **pediculată,** termen folosit în general pentru anumite nevroglii, care au o prelungire cu ajutorul căreia se fixează pe peretele unui vas (1). ~ **peptică,** vezi Celulă principală. ~ **peritelială,** Celulă adventiţială. ~ **pigmentară,** celulă care conţine, în mod normal, granule de pigment (de ex. celulele din stratul pigmentar al pielii) (1). **Celule piliere.** Celule care mărginesc tunelul din organul Corti (1). **Celule piramidale.** Celule nervoase din cortexul cerebral. De obicei sînt de formă triunghiulară în secţiune longitudinală, avînd o dendrită mare apicală şi mai multe dendrite mici la bază; axonul iese prin baza celulei sau dintr-una din dendritele bazale; sînt considerate ca avînd predominant o funcţie efectorie (1). ~ **plasmatică,** vezi Plasmocit. **Celule pneumatice mastoidiene.** *Cellulae mastoideae.* ~ **policromatofilă,** hematie imatură, care se colorează cu coloranţi acizi şi bazici nediferenţiat, luînd o culoare mixtă (1). ~ **primară,**

Celulă embrionară. ~ **primitivă,** Celulă embrionară. ~ **primordială,** Celulă embrionară. ~ **primordială germinală,** celulă primordială din epiteliul germinal al gonadelor, considerată drept originea ovulului și spermatozoidului (1). ~ **principală.** 1. Celulă granulară, columnară a glandelor fundice, care secretă pepsinogenul (sin.: *Celulă adelomorfă, Celulă centrală, Celulă peptică, Celulă zimogenică*) (1). 2. Celulă cromofobă din adenohipofiză (1). 3. Celulă din glanda tiroidă. Tipuri: celulă principală întunecată și celulă principală clară (1). ~ **procariotă,** sin.: *Procariot,* tip de celulă al cărei plan de organizare este caracterizat prin absența membranei nucleare, diviziune amitotică a nucleului și lipsa unor subunități cu funcție respiratorie sau fotosintetică, separate prin membrane de restul citoplasmei. Acest tip de organizare celulară se întîlnește la bacterii și la algele albastre (3). **Celule pseudolupice.** Celule A. **Celule pseudoplasmice.** Termen vechi pentru monocitele din splină (1). **Celule pulpare.** Celule din țesutul pulpar al unor organe (splina) (1). **Celule ragioerine.** Denumire mai veche dată unor celule mezenchimale, histiocitare (19). **Celule renale.** Celule epiteliale rotunde, cu protoplasma granulată, asemănătoare cu leucocitele, care apar în sedimentul urinar ca urmare a unor procese patologice ale tubilor uriniferi, fiind însoțite de regulă de cilindrurie (25). ~ **reticulară,** celulă mezenchimală din stroma măduvei osoase, a ganglionilor limfatici, a splinei etc., care căptușește rețeaua de reticulină a acestor organe. Este o celulă fixă cu prelungiri ramificate și împreună cu celulele endoteliale și histiocitare intră în componența sistemului reticulohistiocitar (19). ~ **reticuloendotelială,** denumire dată de Aschoff unui grup de celule de origine mezenchimală, caracterizate prin comportamentul comun față de anumite substanțe coloidale (19). ~ **reticulohistiocitară,** element component al țesutului reticulohistiocitar (2). ~ **sanguină,** termen generic pentru fiecare din elementele figurate ale sîngelui (1). **Celule de sarcină.** Celule α, ale adenohipofizei care se disting prin talia lor mică și granulația fină; apar în timpul sarcinii, dar sînt nespecifice, fiind întîlnite și în unele afecțiuni inflamatorii sau degenerative cronice, endocrinopatii etc. (1). ~ **sarcogenică,** Mioblast. ~ **scuamoasă,** celulă epitelială subțire și plată (1). **Celule de segmentare.** Blastomere. **Celule semilunare.** Celule Giannuzzi. Vezi Giannuzzi. ~ **în semilună,** Acromocit. **Celule senzoriale.** Celule adaptate pentru recepționarea și transmiterea excitațiilor senzoriale (1). **Celule septale.** Macrofage situate în septurile interalveolare ale plămînului (1). **Celule serozimogenice.** Tip de celule seroase secretorii găsite în acinii pancreatici, în mucoasa gastrică, în glandele submaxilare la om și în glandele parotide ale unor mamifere (1). ~ **simpatică,** celulă nervoasă a sistemului nervos simpatic, situată în ganglionii trunchiului simpatic laterovertebral, ganglionii prevertebrali sau juxtaviscerali (1). ~ **simpaticotropă,** celulă epitelioidă mare, probabil de natură cromafină, situată în grupuri, în vecinătatea fibrelor amielinice din hilul ovarului (1). ~ **simpatocromafină,** element celular precursor al celulelor simpatice și medulare din medulosuprarenală; dă o reacție cromafină pozitivă (1). **Celule sincițiale.** Formațiuni multinucleate rezultate din contopirea mai multor celule în urma dispariției pereților separatori (de ex. sincițiul placentar, mușchiul cardiac etc.) (1). ~ **somatică,** denumire folosită pentru toate celulele organismului, cu excepția celulelor germinale (1). **Celule somatocrome.** Grup de neuroni cu corpul celular bine definit, cu citoplasmă cu contur distinct și tinctorialitate pronunțată (1). ~ **spermatică,** Spermatozoid. ~ **spumoasă,** celulă fagocitară voluminoasă, cu numeroase vacuole și bogată în lipide; este frecvent întîlnită în infiltratele din lepră, xantomatoză, boala Niemann-Pick (2). **Celule stelate.** Celule Kupffer. Vezi Kupffer. **Celule stihocrome.** Neuroni în care substanța cromofilă este aranjată în fișii paralele cu conturul corpului celular (1). ~ **de suport,** Celulă sustentaculară. ~ **sustentaculară,** sin.: *Celulă de suport,* celulă epitelială de susținere pentru alte celule cu funcții speciale (de ex. celulele Sertoli ale tubilor seminiferi) (1). ~ **tactilă,** celulă epitelială modificată pentru recepția stimulilor tactili (1). **Celule tautomerice.** Neuroni din măduva spinării ai căror axoni merg prin substanța albă din aceeași parte în care se află și celulele respective (1). ~ **tifică,** Celulă Rindfleisch, vezi Rindfleisch. ~ **trofocromă,** Celulă mucoseroasă. ~ **unipolară,** celulă nervoasă cu o singură prelungire (1). ~ **vasoformativă,** celulă care participă la dezvoltarea vaselor sanguine (1). **Celule vezicale.** Depresiuni variabile ca număr, puțin profunde, tapisate de mucoasă normală, limitate de relieful coloanelor, cu sediul pe fața posterioară a vezicii, în afara trigonului și a orificiilor ureterale. Reprezintă veritabile hernii ale mucoasei vezicale prin fibrele musculare îndepărtate, consecință a unei disectazii de col vezical, tabes sau aplazie congenitală a peretelui vezical (11). **Celule vizuale.** Denumire dată celulelor cu conuri și bastonașe ale retinei (1). ~ **vizuală cu bastonaș,** celulă de formă cilindrică, prezentînd o expansiune în formă de bastonaș; constituie

primul neuron retinian, ca şi celula vizuală conică. Prin structura sa chimică joacă un rol deosebit în vederea nocturnă. La periferia retinei se găsesc numai bastonaşe, în rest conuri şi bastonaşe, iar cu cît ne apropiem de maculă, numărul bastonaşelor scade, lipsind complet în regiunea maculară (28). ~ **vizuală cu con,** celulă vizuală prezentînd o expansiune de formă conică; ca şi celula vizuală cu bastonaş reprezintă primul neuron retinian. Prin structura sa chimică are rol primordial în vederea diurnă. În regiunea maculară, conurile sînt dispuse în exclusivitate; ele alternează cu bastonaşele în regiunea perimaculară şi dispar complet către periferia retinei (28). ~ **xantomatoasă,** element reticulohistiocitar încărcat cu grăsimi sub forma de picături mici care dau citoplasmei un aspect spumos (2). ~ **zimogenică,** Celulă principală. ~ α. 1. Celulă granulară din pancreasul insular, substratul secretor al glucagonului (1). 2. Celulă oxifilă sau acidofilă din adenohipofiză, secretînd hormon de creştere şi prolactină; histochimic şi electronomicroscopic se diferenţiază două tipuri de celule acidofile (7). 3. Celule motorii din cornul anterior al măduvei spinării. *Tipuri*: a) celule α mari, cu frecvenţă de descărcare înaltă, inervînd fibrele musculare palide, bogate în miofibrile şi sărace în sarcoplasmă şi servind la activitatea fazică (mişcări rapide); b) celulele α mici, cu o frecvenţă de descărcare joasă, inervînd fibrele musculare roşii (bogate în sarcoplasmă), sînt activate de descărcările celulelor γ şi au acţiune tonică (27). 4. Celulă de origine din măduva osoasă care asigură contiguitatea genetică, somatică a grupului celular respectiv (prin diviziune homoplastică); dă naştere celulelor *n* care asigură proliferarea şi diferenţierea seriei respective (diviziunea heteroplastică) (Osgood) (19). ~ β. 1. Tip de celulă din insulele pancreatice a cărei citoplasmă conţine granule alcoolosolubile, substratul secretor al insulinei (1). 2. Celulă din adenohipofiză, care conţine granule bazofile. Histochimic şi electronomicroscopic, celulele β hipofizare se diferenţiază în: celule tireotrope, cîteva varietăţi de celule gonadotrope şi (poate) celule corticotrope (7). **Celule Δ.** Tip celular special al insulelor Langerhans din pancreas şi ale adenohipofizei (1).

*Vezi şi*: Aschoff, Beale, Becher, Berger, Betz, Bevan-Lewis, Böttcher, Bürker-Türk, Cajal, Citelli, Clarke, Claudius, Corti, Crooke, Deiters, Dogiel, Downey, Ferrata, Gaucher, Giannuzzi, Golgi, Goormaghtigh, Grawitz, Hargraves, Hensen, Hofbauer, Hortega, Hürthle, Kulşiţki, Kupffer, Langerhans, Langhans, Leydig, Meynert, Mikulicz-Radecki, Mott, Moure, Niemann-Pick, Paget, Paneth, Pelger, Pick, Purkinje, Rieder, Rindfleisch, Rouget, Sertoli, Sternberg, Sternberg-Reed, Sternheimer-Malbin, Stich, Türck, Van Gehuchten.

**Celulă-mamă.** Celulă de origine, care prin diviziune dă naştere la două celule fiice. Prin diviziune homoplastică iau naştere celule identice cu celula-mamă, iar prin cea heteroplastică, celule diferenţiate (19).

**Celulă-soră.** Una din cele două celule care rezultă din diviziunea unei celule-mame (1).

**Celulă-tulpină.** 1. Celulă formativă (1). 2. Celulă multipotenţială derivată din mezenchimul primitiv, considerată de unii autori drept celula sanguină primitivă, care dă naştere la toate celelalte celule sanguine. Morfologic prezintă: nucleu mare cu cromatină de aspect spongios şi cu 2—3 nucleoli; citoplasma este bazofilă, conţinînd granulaţii variate, după seria căreia îi va da naştere (sin.: *Celulă Ferrata, Celulă nesamiboidă, Hematogonie, Hemoblast, Hemocitoblast, Hemohistioblast, Limfoidocit*) (1; 19).

**Celulită** (lat. *cellula* = cămăruţă + *-ită*). Termen impropriu pentru procese inflamatorii ale ţesutului adipos subcutanat sau subperitoneal (2). ~ **orbitară,** inflamaţie difuză a ţesutului retrobulbar; se manifestă prin congestie şi edem palpebral, congestia conjunctivei, proptoză şi limitarea mişcărilor globului ocular (28). ~ **pelviană,** inflamaţie difuză a ţesutului celular pelvian (18). ~ **perimaxilară,** inflamaţie acută, subacută sau cronică a ţesutului conjunctiv interstiţial în regiunea perimaxilară, caracterizată anatomopatologic printr-un infiltrat seros leucolimfohistioplasmocitar, iar clinic prin tumefacţie cu edem infiltrativ. Este provocată de obicei de infecţii dentare şi parodontale (38). ~ **periprostatică,** Periprostatită. ~ **perivezicală,** Pericistită. ~ **streptococică,** termen rar, folosit pentru inflamaţiile difuze, relativ superficiale, de tip hipodermită, în a căror etiologie se incriminează streptococul. După unii autori este vorba de un erizipel frust, atenuat (12).

**Celuloză** ($C_6H_{10}O_5)_n$. Compus macromolecular constituit din molecule D-glucopiranozice unite între ele β-glicozidic în poziţiile 1,4 prin atomi de oxigen. Este substanţa principală care formează scheletul lemnos al celulelor plantelor. Se întrebuinţează la fabricarea hîrtiei, fibrelor textile artificiale, materialelor plastice, lacurilor, explozivilor (5).

**Cement** (lat. *cementum*). Substanţă utilizată pentru realizarea unei adeziuni puternice între două suprafeţe (38). ~ **dentar,** material folosit la obturaţia provizorie a cavităţilor de carie şi la fixarea protezelor conjuncte. Constă dintr-o pulbere, pe bază de oxid de zinc şi alţi

oxizi metalici, şi un lichid, pe bază de acid fosforic, care se amestecă extemporaneu, formînd o pastă ce se întăreşte repede (38). **Cementuri dentare speciale.** Cementuri de silicofosfaţi, cu procent mare de silicaţi, în a căror pulbere s-au adăugat fibre de sticlă de 0,01 mm. Armătura de sticlă dă cementului o rezistenţă mult mărită (39). ~ **radicular,** ţesut de tip osos, care face parte din parodonţiu, situat de-a lungul rădăcinilor dentare, în jurul dentinei. Conţine 45—50% substanţe anorganice şi 50—55% substanţe organice şi apă. Are o structură adecvată funcţiei sale principale de fixare a dintelui în alveolă (38).

**Cementare.** Operaţia de fixare cu cement a protezelor conjuncte de dinţii-stîlpi (39).

**Cementicul.** Vezi Parodontolit.

**Cementită** (lat. *cementum* = cement + *-ită*). Inflamaţie cronică a cementului dentar, de tip resorbtiv (rarefiant) sau hipertrofic, în cadrul parodontitei apicale cronice; reprezintă o complicaţie a gangrenei pulpare (38).

**Cementoblast** (lat. *cementum* = cement + gr. *blastos* = germen). Celulă care participă la formarea cementului dentar, în procesul mineralizării acestuia (38).

**Cementoblastom** (lat. *cementum* = cement + gr. *blastos* = germen + *-oma*). Tumoare formată prin proliferarea celulelor cementoblastice ale parodonţiului din regiunea rădăcinii dinţilor, deformînd apexurile dentare; formaţiunea poate rămîne mică, intraosoasă, sau poate creşte deformînd maxilarul (38).

**Cemetocit** (lat. *cementum* = cement + gr. *kytos* = celulă). Celulă care face parte din structura cementului dentar; prezintă prelungiri care se anastomozează între ele, formînd un adevărat sinciţiu (38).

**Cementoclazie** (lat. *cementum* = cement + gr. *klasis* = ruptură). Acţiunea de distrugere a cementului dentar, realizată de celulele cementoclastice (38).

**Cementoexostoză.** Îngroşare a cementului radicular, îndeosebi spre apex, ca urmare a unei apoziţii excesive de cement (38).

**Cementoid** (lat. *cementum* = cement + gr. *eidos* = formă). Matrice formată dintr-un ţesut nemineralizat la suprafaţa cementului radicular, indicînd apoziţia continuă de cement nou format (38).

**Cementoliză** (lat. *cementum* = cement + gr. *lysis* = distrucţie). Resorbţia cementului dentar radicular, de cauză infecţioasă sau mecanică (38).

**Cementom** (lat. *cementum* = cement + *-oma*). Denumire dată unei hiperplazii a cementului dentar, avînd drept consecinţă deformaţii şi îngroşări ale rădăcinii (38).

**Cenapse.** Complexe ale moleculelor proteice cu alte macromolecule lipidice (cenapse proteolipidice) sau polizaharidice (cenapse proteoglucidice), în care legăturile dintre macromolecule sînt atît chimice, cît şi de simplă atracţie (afinitate de solvatare, forţe Van der Waals etc.). Procesul de formare a cenapselor permite transportul pe cale sanguină a unor substanţe insolubile, ca lipidele, anumite medicamente etc. (5).

**Cenestezie** (gr. *koinos* = comun + *aisthesis* = percepere). Senzaţie vagă, comună, ce o avem despre existenţa organelor noastre corporale, care în stare normală nu intră în sfera atenţiei sau preocupării psihice (27).

**Cenestopatie** (*cenestezie* + gr. *pathos* = boală). Senzaţie penibilă cu localizare difuză în diferite regiuni ale corpului sau organelor interne, nefiind însoţită de semne somatice obiective care ar putea explica apariţia ei (35).

**Ceno-.** 1. (gr. *koinos* = comun). Prefix care introduce în termenii compuşi noţiunea de caracter comun (32). 2. (gr. *kainos* = nou). Prefix care introduce în termenii compuşi semnificaţia de nou (32).

**Cenogenesis** (*ceno-* + gr. *genesis* = naştere). Apariţia unor noi caractere în cursul dezvoltării, generate de procesele de adaptare la condiţiile mediului înconjurător (1).

**Centaurea cyanus,** sin.: *Albăstrea.* Plantă din familia *Compositae,* ale cărei flori marginale au proprietăţi stomahice şi hipoglicemiante (13).

**Centaurium umbellatum.** Plantă din familia *Gentianaceae* cu efect stomahic (în medicina populară este folosită şi ca febrifug) (13).

**Centeză** (gr. *kentesis* = înţepătură). Puncţia unei cavităţi a organismului, executată de obicei cu scopul de a-i evacua conţinutul (16).

**Centili.** Valoarea de structură a unei repartiţii statistice, care marchează împărţirea unei selecţii orînduite după valorile crescătoare ale variabilei în 100 părţi egale (7).

**Centraj trohanterian.** Legea centrului trohanterian.

**Centrarea arcului facial.** În stomatologie, egalizarea gradaţiilor pe cele două tije culisante ale arcului facial (39).

**Centriciput** (lat. *centrum* = centru + *caput* = cap). Mijlocul capului sau al celui de al 2-lea segment cranial situat între sinciput şi occiput (1).

**Centrifug** (lat. *centrum* = centru + *fugo* = a îndepărta), sin.: *Eferent.* Care tinde să se depărteze de centru (15).

**Centrifugare** (lat. *centrum* = centru + *fugare* = a îndepărta). Operaţia de separare a componentelor cu greutăţi specifice diferite dintr-un amestec de lichide sau dintr-un lichid conţinînd particule solide în suspensie, prin

efectul forței centrifuge (6). ~ **fracționată,** metodă de purificare a inframicrobilor, bazată pe alternarea centrifugării și ultracentrifugării (22).

**Centrifugă.** Aparat care permite separarea substanțelor dintr-o suspensie, prin sedimentarea particulelor solide (5). ~ **de aer,** centrifugă folosită la determinarea microorganismelor din aer. Aerul din care se recoltează microorganismele este trecut prin aparat unde i se imprimă o mișcare embrionară; datorită forței centrifuge, elementele în suspensie (deci și germenii) sînt proiectate pe pereții unui tub care are depus pe suprafața sa internă un mediu nutritiv solid (20).

*Vezi și*: Gerber.

**Centriol.** Corp mic, în formă de bastonaș sau de granulă, aflat în centrozom (1). ~ **anterior,** centriol care dă filamentul axial al spermatozoidului (1). ~ **posterior,** centriol care formează inelul piesei centrale a spermatozoidului (1).

**Centripet** (lat. *centrum* = centru + *petere* = a se îndrepta spre), sin.: *Aferent.* Îndreptat de la periferie spre centru (32).

**Centro-** (lat. *centrum*). Prefix care introduce în termenii compuși relația cu un centru sau referirea la o localizare centrală (32).

**Centrocit** (*centro-* + gr. *kytos* = celulă). Celulă întîlnită în leziunile de *lichen ruber* și care conține granule simple sau duble de diferite mărimi (1).

**Centrodesmoză** (*centro-* + gr. *desmos* = bandă). Bandă clară, filamentoasă, de origine citoplasmică, nucleară sau mixtă, care leagă 2 centrozomi și dă naștere fusului central în diviziunea celulei (1).

**Centromer** (*centro-* + gr. *meros* = parte), sin.: *Kinetocor.* Formațiune din constituția cromozomului, reprezentînd locul unde se inserează brațele cromatidelor; poziția sa în raport cu extremitățile cromozomului este variabilă (17).

**Centroosteoscleroză,** sin.: *Centroscleroză.* Osificarea cavității medulare osoase (4).

**Centroplasmă** (*centro-* + gr. *plasma* = formație). Termen dat uneori matricei fundamentale a centrozomului (1).

**Centror.** Piesă radiologică accesorie, care materializează raza centrală în proiecția ei pe un plan de radiografiat. Există centroare telescopice, luminoase, goniometrice etc. (36).

**Centroscleroză.** Centroosteoscleroză.

**Centrosferă** (*centro-* + gr. *sphaira* = sferă). Centrozom.

**Centrotaxie** (*centro-* + gr. *taxis* = ordine). Polarizarea materialului cromatinian al spermatogoniei spre centrozom (1).

**Centroteacă.** Idiozom.

**Centrozom** (*centro-* + gr. *soma* = corpuscul), sin.: *Centrosferă, Centru celular, Centru de diviziune, Cytocentrum.* Organit celular, la limita vizibilității cu microscopul optic, prezent în afara mitozei, de formă ovoidă, cromofob, fără membrană, conținînd mai mulți centrioli, porțiuni de reticul endoplasmic, granule de ribonucleoproteină, vacuole ș.a.; este alcătuit dintr-o zonă globulară care înconjură centriolul sau centriolii și are un rol activ, central, în diviziunea celulară (1).

**Centru** (lat. *centrum*). *Centrum.* ~ **acustic,** formațiune nervoasă prevăzută cu sensibilitate discriminativă față de stimulii sonori, situată la nivelul circumvoluției transverse din lobul temporal (15). ~ **anospinal,** centru situat în măduva sacrată cu rol important în declanșarea actului reflex al defecației. Excitarea sa pe cale neuroreflexă, determină relaxarea sfincterului anal intern, în vederea eliminării bolului fecal (15). **Centri de asociație.** Formațiuni nervoase cu rol asociativ din cortexul prefrontal, corespunzătoare ariilor 9, 10, 11 și 13 (15). ~ **cardioaccelerator.** 1. Centrul nervos spinal cardioaccelerator (1). 2. Fiecare din cei 3 centri nervoși superiori avînd rol cardioaccelerator. Localizarea precisă a acestor centri nu este cunoscută; ei par a fi situați în planșeul ventriculului al IV-lea, în regiunea hipotalamică posterioară și în ariile motorii și premotorii ale cortexului cerebral (1). ~ **cardioinhibitor,** nucleul motor dorsal al vagului, de la care pleacă fibrele inhibitorii ale inimii (1). ~ **celular,** Centrozom. ~ **ciliospinal,** sin.: *Centru pupilodilatator,* centru nervos simpatic situat în segmentele al 8-lea cervical și primele 3 toracice ale măduvei spinării, la nivelul căruia își au originea nervii simpatici cervicali care inervează mușchiul dilatator al pupilei (1). ~ **de condrificare,** regiunea în care se formează mai întîi cartilajul (1). ~ **de convergență,** grup medial de celule ale nucleului oculomotor (1). **Centri coordonatori.** Formațiuni nervoase cu rol de reglare și coordonare a funcțiilor somatovegetative. Majoritatea lor se găsesc în scoarță și hipotalamus (15). **Centri corticali.** Termen generic dat centrilor receptori, efectori și asociativi din scoarța cerebrală (15). ~ **de cristalizare,** în masa unui metal topit, în curs de răcire, 2 atomi legați între ei prin forța de atracție dintre nucleele lor, ca urmare a apropierii lor sub o anumită distanță (2—3 Ångstromi), provocată de reducerea energiei de mișcare a atomilor pe măsura răcirii masei metalului topit. Modul de constituire a acestor centri, printr-un anumit tratament termic, prezintă o excepțională importanță pentru proprietățile aliajelor dentare (39). ~ **de defecație,** centru nervos care controlează reflexul de defecație; există un centru bulbar al defecației, localizat

în planşeul ventriculului al IV-lea şi un centru spinal, localizat în al 2-lea, al 3-lea şi al 4-lea segment sacral al măduvei spinării (1). ~ **de deparazitare,** complex special amenajat pentru deparazitarea îndivizilor şi a lenjeriei, compus din: cameră de aşteptare, cameră de dezbrăcare, instalaţie de duşuri sau băi, cameră de îmbrăcare şi closete, precum şi etuve sau cuptoare de deparazitare a rufăriei şi hainelor (8). ~ **de diviziune,** Centrozom. ~ **frenic,** *Centrum tendineum diaphragmatis.* ~ **germinal,** regiune proliferativă activă a nodulului limfatic, în care se formează limfocitele (1). ~ **glicogenic,** centru nervos presupus a fi situat în regiunea tegmentală a punţii; leziuni în această arie produc hiperglicemie (1). ~ **de greutate Kastert,** vezi Kastert. ~ **gustativ,** centrul nervos al gustului, localizat în porţiunea terminală anterioară a nucleului tractului solitar (1). ~ **de hematologie şi transfuzie,** unitate sanitară de producţie şi activitate ştiinţifică, în care se recoltează sînge de la donatori, se prepară sînge pentru a fi livrat spitalelor, se produc diverse preparate de sînge şi se efectuează cercetări ştiinţifice în problemele de hematologie şi transfuzie (29). **Centri hipotalamici.** Centri superiori ai sistemului nervos autonom; cei pentru sistemul simpatic sînt localizaţi în grupul posterior al nucleilor hipotalamici, iar cei pentru sistemul parasimpatic în nucleii anteriori şi mijlocii. Zona simpatică este zona ergotropă, dinamogenă, iar zona parasimpatică este zona trofotropă (1). **Centrii mastieaţiei.** Formaţiuni nervoase centrale care asigură actul neuroreflex al masticaţiei, cu sediul în regiunea bulboprotuberanţială. Datorită controlului executat de centrii supraiacenţi din hipotalamus, amigdală şi cortexul prerolandic, actul masticaţiei este atît reflex, cît şi voluntar (15). **Centrii micţiunii.** Centri nervoşi care guvernează reflexul de micţiune (micturiţie). Centrii superiori sînt localizaţi în mezencefal şi în măduva prelungită; centrul spinal este localizat în segmentele al 2-lea, al 3-lea şi al 4-lea sacrale ale măduvei spinării (1). **Centri motori.** Nucleii de origine ai impulsurilor nervoase motorii, cu rol stimulator sau inhibitor asupra contracţiei musculare. Centrii contractilităţii voluntare se găsesc în aria 4 motorie de la nivelul circumvoluţiei frontale ascendente (15). **Centri nervoşi.** Grup de celule nervoase, care dirijează anumite funcţii ale organismului, prin mecanismul primirii şi trimiterii de stimuli (15). **Centri olfactivi.** Denumire dată centrilor mirosului de la nivelul ariei prepiriforme a girusului hipocampic (15). ~ **optic,** locul de încrucişare a razelor luminoase care ajută la formarea imaginii clare cu axa principală, situat în cazul ochiului normal la aproximativ 2 mm îndărătul corneei (15). ~ **de osificare,** regiunea în care apare pentru prima dată ţesut osos în cursul osificării encondrale sau de membrană (1). ~ **parturiţiei,** formaţiuni nervoase din măduva lombosacrată cu rol în stimularea contracţiilor uterine din timpul travaliului (15). ~ **pneumotaxic,** centru nervos situat în partea superioară a punţii, din care pleacă impulsuri care inhibează inspiraţia, permiţînd începerea expiraţiei; acţiunea se desfăşoară independent de aceea a nervilor vagi (1). ~ **de proiecţie,** termen vechi pentru aria de proiecţie (1). ~ **pupiloconstrictor,** *Nucleus accessorius* (*autonomicus*) *nervi oculomotorii.* ~ **pupilodilatator,** Centru ciliospinal. ~ **de reacţie,** regiune proliferativă activă a nodulului limfatic, în care se formează alte celule decît limfocitele (de ex. macrofagele) (1). ~ **reflex,** grup sau grupuri de celule nervoase din sistemul nervos central, care transformă un impuls aferent într-unul eferent (1). ~ **respirator,** centru nervos situat în substanţa reticulată a bulbului şi care participă la reglarea mişcărilor respiratorii (1). **Centrii salivaţiei.** Denumire dată nucleilor salivari superiori şi inferiori. Primii au sediul pontin şi controlează secreţia glandelor submaxilară şi sublinguală, iar ultimii se găsesc în bulb, cu rol reglator asupra secreţiei parotidiene (15). **Centri sexuali.** Aglomerări endonevraxiale de celule ganglionare care au raporturi strînse cu funcţia reproductivă; se cunosc centri sexuali în rinencefal, în hipotalamus (legaţi de instinct şi de aspectul endocrin al sexualităţii), în măduva lombară şi sacrată (legaţi de erecţie şi ejaculare) (7). ~ **spinal cardioaccelerator,** centru nervos situat în coloanele laterale ale primelor 5 segmente toracice ale măduvei spinării; de aici pleacă fibrele preganglionare ale nervilor acceleratori ai inimii (1). **Centri termoreglatori.** Denumire dată centrilor termogenetici din hipotalamusul posterior şi centrilor termolitici din hipotalamusul anterior (15). ~ **tusei,** nucleu bulbar situat în vecinătatea centrilor respiratori, a cărui excitare directă sau reflexă determină actul tusei (15). ~ **vasoconstrictor,** centru nervos localizat în planşeul ventriculului al IV-lea, la vîrful zonei denumită *ala cinerea,* şi care reglează constricţia vaselor sanguine (1). ~ **vasodilatator,** centru nervos localizat în planşeul ventriculului al IV-lea, lateral de *obex* şi care reglează dilatarea vaselor sanguine (1). **Centri vasomotori.** Denumirea generică a centrilor vasodilatatori şi vasoconstrictori (1). **Centrii văzului.** Formaţiuni nervoase sensibile la stimulii luminoşi, situate în jurul scizurii calcarine din cortexul occipital (ariile 17, 18 şi 19) (15). ~ **vomei,** regiune localizată dorso-lateral în for-

maţiunea reticulată a măduvei prelungite, de unde pleacă impulsuri eferente pentru reflexul de vomă; este interesată şi în activităţile asociate acestui reflex, cum sînt salivaţia şi mişcările respiratorii (1).

*Vezi şi*: Spee.

**Centrum** (lat. = centru), sin.: *Centru*. Punctul mijlociu al unei suprafeţe sau al unui organ (1). ~ **ovale**, substanţa nervoasă albă, centrală, vizibilă într-o secţiune a creierului care interesează ambele emisfere la nivelul suprafeţei superioare a corpului calos (1). ~ **tendineum diaphragmatis**, sin.: *Centrul frenic, Oglinda van Helmont*, aponevroză din centrul diafragmului, prezentînd 3 prelungiri sau foliole, şi care este aderentă superior de pericardul fibros (1).

**Centură.** 1. Curea lată de piele sau de pînză servind la încingerea peste mijloc (32). 2. Ansamblu osos prin care extremităţile se leagă de trunchi (32). ~ **eutocică Pinard**, vezi Pinard. ~ **ortopedică**, Lombostat. ~ **pelviană**, *Cingulum membri inferioris*. ~ **scapulară**, *Cingulum membri superioris*.

*Vezi şi*: Hitzig.

**Cenur.** *Coenurus*.

**Cenuroză.** Boală parazitară determinată de dezvoltarea în organismul uman sau animal a larvelor cestodelor din genul *Multiceps* (31). ~ **cerebrală**, cenuroză provocată de dezvoltarea în creier a larvelor de *Taenia coenurus*. Se exteriorizează printr-o simptomatologie nespecifică, asemănătoare cu aceea produsă de formaţiunile tumorale cerebrale. Boala este cunoscută la oaie sub numele de căpială (31). ~ **subcutanată**, cenuroză provocată de localizarea larvelor de *Taenia serialis* în ţesutul subcutanat al iepurelui şi, rar, al omului. La om determină apariţia de tumori cu aspect de lipoame sau fibroame, însoţite de dureri spontane sau provocate (31).

**Cep osos.** Orificiu creat în os cu burghiul, cu freza sau cu dalta, cu scopul de a permite drenarea unor lichide patologice: puroi, lipotoxine epifizare (24).

**Cephalodiprosopus** (gr. *kephale* = cap + *di* = doi + *prosopon* = faţă). Monstru fetal caracterizat prin prezenţa unui cap rudimentar, complet sau incomplet, ataşat de propriul său cap (1).

**Cephalodymus** (gr. *kephale* = cap + *dymenai* = a se amesteca). Monstruozitate gemelară dublă caracterizată prin prezenţa unui singur cap sau unirea celor două capete (1).

**Cephalogaster** (gr. *kephale* = cap + *gaster* = stomac). Porţiunea anterioară a canalului enteric al embrionului (1).

**Cephalomelus** (gr. *kephale* = cap + *melos* = extremitate), sin.: *Cefalomel*. Monstru care are un membru supranumerar ataşat capului (1).

**Cephalopagus** (gr. *kephale* = cap + *pagos* = care este fixat), sin.: *Cefalopag, Craniopagus*. Monstruozitate gemelară dublă, în care cei 2 indivizi sînt reuniţi prin extremităţile cefalice, faţa ventrală a unuia venind în contact cu faţa dorsală a celuilalt (2). ~ **occipitalis**, *Iniopagus*.

**Cephalosporium.** Gen de conidiosporate, cuprinzînd unele specii patogene ca: *C. acremonium, C. ballagii* etc. După unele clasificări ar fi sinonim cu genul *Acrostalagmus* şi genul *Hyalopus* (12).

**Cephalothoracopagus** (gr. *kephale* = cap + *thorax* + *pagos* = care este fixat), sin.: *Cefalotoracopag*. Monstruozitate gemelară dublă, constînd din fuzionarea capetelor indivizilor, sudarea mai mult sau mai puţin totală a toracelor, independenţa subombilicală a corpurilor şi existenţa a 4 braţe şi 4 picioare (2). ~ **monosymmetros**, *Iniops*.

**Cera** (lat. = ceară), sin.: *Ceară*. Produs plastic natural sau sintetic, amestec de esteri ai acizilor graşi superiori cu alcooli monohidroxilici superiori, acizi, alcooli şi hidrocarburi (14). ~ **alba**, sin.: *Ceară albă*, produs obţinut prin purificarea şi înălbirea cerii galbene; principalii componenţi sînt palmitatul de miricil (miricină), acidul cerotic liber şi acidul melisic; se foloseşte la prepararea unguentelor şi în cosmetică; intră în compoziţia ceratelor (14). ~ **flava**, sin.: *Ceară galbenă*, produs obţinut prin topirea fagurilor de albine, goliţi de miere; conţine palmitat de miricil (miricină), acid cerotic liber şi acid miricic; se foloseşte la prepararea cerii albe (14).

**Cerasus avium**, sin.: *Cireş*. Pom fructifer din familia *Rosaceae*; pediculii fructelor sînt folosiţi pentru prepararea de ceai diuretic (13).

**Cerat.** Unguent care conţine ceară (14).

**Cere** (lat. *circus*). Suprafaţă limitată de o cirumferinţă; linie curbă închisă care mărgineşte o astfel de suprafaţă; circumferinţă (Dicţionarul limbii române moderne). ~ **arterial mare al irisului**, *Circulus arteriosus iridis major*. ~ **arterial mic al irisului**, *Circulus arteriosus iridis minor*. ~ **de desicare**, Guleraş de eroziune. ~ **de difuzare**, reprezentarea în mod normal pe retină a unui punct printr-un cerc de lumină care comportă un oarecare grad de difuziune. Cu cît acest cerc este mai mic, cu atît vederea va fi mai precisă (28). ~ **de dispersiune**, dispersiunea razelor luminoase provocată de difracţia şi reflexia lor la incidenţa unei opacităţi corneene sau cristaliniene (28). ~ **venos al glandei mamare**, anastomoza venelor în jurul mamelonului (1).

*Vezi şi*: Zinn.

**Cercar.** Formă larvară, care apare în evoluţia diferiţilor paraziţi din ordinul trematodelor (*Fasciola, Schistosoma* etc.); este constituit de

obicei dintr-o porțiune anterioară (corpul propriu-zis) și o porțiune posterioară caudală, care ajută la înotul în apă (31).

**Cerelaj.** Termen folosit în chirurgie cu semnificația de încercuire (32). ~ **colului uterin** (Palmer), metodă chirurgicală de reducere a calibrului colului uterin în cazuri de col „incontinent" (*post-partum*), cu ajutorul a 1—2 fire trecute prin submucoasă (18). ~ **osos**, osteosinteză prin înconjurarea fragmentelor fracturii cu un fir de sîrmă, setolină, nylon, ață sau catgut (24).

**Cereocystis.** Formă larvară descrisă la *Hymenolepis diminuta*; se dezvoltă în cavitatea generală a unor insecte și are caracterul unui cisticercoid, fiind lipsit de o cavitate veziculară cu lichid (31).

**Cercomonas.** Gen de protozoar din familia *Cercomonadidae*, clasa *Flagellata*, găsit uneori în dejecțiile omului. *Specii mai importante*: *C. crassicauda*, *C. hominis*, *C. intestinalis* (sin.: *Lamblia intestinalis*), *C. longicauda* (31).

**Cerebel.** *Cerebellum.*

**Cerebelită** (*cerebel* + *-ită*). Varietate de encefalită cu localizare de predilecție în cerebel (27).

**„Cerebellar fits"** (engl.). Denumire improprie, folosită de Jackson pentru unele crize de hipertonie, manifestate prin contractura musculaturii regiunii cervicale posterioare, cu extensiunea capului, fixarea tonică a globilor oculari în sus, contractura în extensiune a membrelor superioare și inferioare. Apar în tumorile localizate în fosa cerebrală posterioară și sînt datorite de fapt suferinței trunchiului cerebral (27).

**Cerebellum** (lat. = creier mic), sin.: *Cerebel*, *Creier mic*. Parte a encefalului care se află dedesubtul creierului mare, în etajul inferior al cutiei craniene și înapoia trunchiului cerebral, participînd la delimitarea ventriculului al IV-lea. Este alcătuit dintr-o bandă mediană îngustă numită *vermis*, din două porțiuni laterale numite emisfere cerebeloase și este legat de trunchiul cerebral prin cele 3 perechi de pedunculi cerebeloși (superiori, mijlocii și inferiori). Are rol în coordonarea mișcărilor corpului (1).

**Cerebelopatie** (*cerebellum* + gr. *pathos* = boală). Afecțiune care interesează cerebelul (32). ~ **carcinomatoasă**, degenerescență a cerebelului, interesînd în special celulele Purkinje, întîlnită în carcinomatoza generalizată, dar fără prezența metastazelor în cerebel (26).

**Cerebral** (lat. *cerebrum* = creier mare). Care se referă la creierul mare (32).

**Cerebralia.** Pseudoencefalită.

**Cerebrastenie** (lat. *cerebrum* = creier + *astenie*). Stare patologică caracterizată printr-o reactivitate astenică a creierului, manifestată prin iritabilitate, labilitate emoțională, scăderea atenției și memoriei, epuizare ușoară și care apare în perioada reziduală a traumatismelor craniocerebrale, meningitelor și meningoencefalitelor (35).

**Cerebro-** (lat. *cerebrum* = creier). Prefix care introduce în termenii compuși referirea la creier (32).

**Cerebroangioscleroză** (*cerebro-* + gr. *aggeion* = vas + *sklerosis* = întărire). Scleroza vaselor cerebrale (27).

**Cerebromalacie** (*cerebro-* + gr. *malakia* = înmuiere). Ramolisment cerebral.

**Cerebronă.** Denumire veche pentru cerebrozide (5).

**Cerebroragie** (*cerebro-* + gr. *rhegnynai* = a curge). Hemoragie cerebrală.

**Cerebrorelaxină** (*cerebro-* + lat. *relaxare* = a se destinde). Ergonă ipotetică cu efect neurosedativ, elaborată de epifiză, după concepția lui Gr. T. Popa (7).

**Cerebroscleroză** (*cerebro-* + gr. *sklerosis* = întărire). Sclerozare de origine vasculară, inflamatorie sau degenerativă a parenchimului cerebral (27).

**Cerebrostimulină** (*cerebro-* + lat. *stimulare* = a îmboldi). Ergonă ipotetică cu efect neuroexcitator, care s-ar găsi, după concepția lui Gr. T. Popa, în lichidul cefalorahidian (7).

**Cerebrotonie** (Sheldon) (*cerebro-* + gr. *tonos* = tensiune). Componentă caracteriologică, corespondența psihologică a tipului ectomorfic, caracterizată prin timiditate, hiperexcitabilitate fiziologică (dar cu astenie rapidă), gustul singurătății, introversiune (7).

**Cerebrozidă.** Sfingolipid format dintr-o bază azotată (sfingozina sau dihidrosfingozina), un acid gras cu lanț carbonic lung ($C_{24}$) și un glucid care obișnuit este galactoza. După tipul acidului gras conținut, se deosebesc 4 cerebrozide: frenozina (conține acidul α-hidroxi-$C_{24}$ sau acidul cerebronic), kerazina (conține acidul $C_{24}$ saturat sau lignoceric), nervona (conține acidul nervonic) și oxinervona (conține acidul oxinervonic). Cerebrozidele se găsesc în substanța cerebrală (0,23—2,1 g%), măduva spinării (1,72—4,93%) și în general în țesutul nervos. Sinteza lor se face pe seama sfingozinei, prin proces dublu de galactozilare și acilare (5).

**Cerebrum** (lat. = creier mare), sin.: *Creier*. Parte a sistemului nervos central situată în etajul superior al cutiei craniene, deasupra cortului cerebelului. Este alcătuit din cele două emisfere cerebrale și o porțiune mediană impară, în continuarea trunchiului cerebral, numită creierul intermediar (diencefal) (1).

**Cerențel.** *Geum urbanum.*

**Cerezită.** Substanță ceroasă extrasă din ozocherită de culoare galbenă pînă la brună-neagră; este plastică la temperatura obișnuită, fiind folosită la prepararea cerurilor dentare (38).

**Ceril.** Radical hidrocarbonat univalent din seria grasă, avînd formula $C_{27}H_{55}$ (5).

**Cerise-Thurel. Sindromul ~,** sin.: *Nevralgia ganglionului ciliar,* sindrom dureros al feței, determinat de procese patologice iritative ale ganglionului ciliar. Se manifestă prin dureri cu sediu oculonazal asociate cu congestia conjunctivei, hiperlacrimație și rinoree. Uneori se mai adaugă edem palpebral și ulcerații corneene (27).

**Ceriu.** Simbol Ce. Vezi Lantanide.

**Cernavski. Operația ~,** tenoplastie de tendon ahilian cu ajutorul unei langhete din partea sa superioară, care se răsfrînge în jos (24).

**Ceroid** (Zenker). Care are aspect sticlos prin degenerescența fibrelor musculare (2).

**Certificat.** Act oficial prin care se confirmă autenticitatea unei situații, stări etc. (29). **~ de concediu medical,** document de evidență primară, pe baza căruia se studiază morbiditatea cu pierdere temporară a capacității de muncă. El folosește totodată salariaților pentru primirea drepturilor legale de concediu (29). **~ medical,** act medical de constatare a unei boli, stări patologice, infirmități sau leziuni (23). **~ medico-legal,** act medico-legal de constatare a leziunilor traumatice sau a stării de virginitate sau deflorare, a capacității de muncă, în scop de identificare, de stabilire a sexului sau vîrstei, cerut de o persoană particulară cu scopul de a-l folosi în justiție (23).

**Ceruloplasmină.** α-Globulină sanguină, care fixează cuprul circulant în sînge; joacă un rol important în patogenia bolii Wilson (19).

**Cerumen** (lat. *cera* = ceară). Secreția glandelor ceruminoase ale conductului auditiv extern, care poate obstrua parțial sau total lumenul acestuia, determinînd o hipoacuzie de transmisiune (30).

**Cervelle. Operația ~,** deplasarea inserției mușchiului subscapular în paralizia obstetricală a umărului (24).

**Cervicalgie** (*cervico-* + gr. *algos* = durere). Durere cervicală (27).

**Cervicartroză** (*cervico-* + gr. *arthron* = articulație + *-ză*). Formă de artroză localizată la articulațiile intervertebrale ale coloanei cervicale (4).

**Cervicită** (*cervico-* + *-ită*), sin.: *Metrită cervicală.* Inflamația acută, subacută sau cronică a colului uterin (18). **~ atrofică,** atrofie scleroasă a colului, observată la femeile în vîrstă (18). **~ eritematoasă,** formă incipientă a inflamației colului uterin, caracterizată printr-o hiperemie locală (18). **~ erozivă,** formă anatomoclinică de metrită a colului uterin, caracterizată printr-o soluție de continuitate recentă a epiteliului cervical (18). **~ hipertrofică,** formă anatomoclinică de cervicită, caracterizată printr-o mărire de volum a colului în totalitate, însoțită uneori de leziuni ulceroase; se observă de obicei la mari multipare și necesită în general amputația colului (18). **~ ulceroasă,** formă anatomoclinică de cervicită, caracterizată printr-o ulcerație cu secreție purulentă, uneori ușor sîngerîndă. Necesită un tratament energic, putînd deveni o leziune precanceroasă (18).

**Cervico-** (lat. *cervix* = gît). Element de compunere pentru termenii care se referă la gît (32).

**Cervicobrahialgie** (*cervico-* + lat. *brachium* = braț + gr. *algos* = durere). Nevralgie a plexului cervicobrahial superficial, caracterizată prin dureri localizate în ceafă, gît, umeri și membrele superioare (4).

**Cervicocistopexie** (*cervico-* + gr. *kystis* = vezică + *pexis* = fixare). Intervenție chirurgicală prin care se realizează suspendarea înaltă, înapoia simfizei pubiene, a colului vezical în incontinența de urină la efort (11). **~ anterioară,** suspendarea colului vezical și a peretelui anterior al vezicii cu fire de in trecute prin peretele anterior al colului vezical și vezicii și solidarizate la mușchii drepți ai abdomenului (11).

**Cervicocolpită** (*cervico-* + gr. *kolpos* = vagin + *-ită*). Inflamație a mucoasei vaginale și a colului uterin (18).

**Cervicodinie** (*cervico-* + gr. *odyne* = durere). Dureri în regiunea cefei (4).

**Cervix** (lat. = ceafă). *Collum.* **~ dentis,** *Collum dentis.* **~ columnae posterioris medullae spinalis,** sin.: *Isthmus columnae dorsalis,* porțiunea îngustată a coloanelor posterioare ale substanței cenușii din măduva spinării (1). **~ uteri,** sin.: *Col uterin,* porțiunea inferioară, cilindrică, a uterului, cuprinsă între istm și orificiul extern al colului (1). **~ vesicae urinariae,** porțiunea îngustată a vezicii urinare, situată proximal de orificiul intern al uretrei (1).

**Cesaris-Demel,** Antonio, 1866—1946. **Corpusculii ~,** incluziuni în leucocite, considerate vacuole degenerative, întîlnite în anemii grave (19).

**Cesiu.** Simbol Cs. Element metalic monovalent din grupa metalelor alcaline cu număr atomic 55 și greutate atomică 132,91. Se găsește în natură sub formă de minereuri împreună cu săruri de rubidiu. Este utilizat la fabricarea unor celule fotoelectrice (5).

**Cestan-Chenais** (Cestan, Etienne Jacques Marie Raymond, 1872—1932; Chenais, Louis Jean). **Sindromul ~,** sindrom bulbar caracterizat prin asocierea unui sindrom Apellis cu un sindrom Babinski-Nageotte (27).

**Cestoda.** Clasă de viermi paraziţi din subîncrengătura *Plathelminthes*. Cuprinde mai multe genuri de viermi importante în patologia umană : *Diphillobothrium, Dippylidium, Echinococcus, Hymenolepis, Multiceps, Taenia* (31).

**Cetaceu.** *Spermaceti.*

**Cetilpiridiniu.** Detergent cationic, antiseptic (13).

**Ceto-.** Oxo-.

**Cetoacidoză.** Acidoză produsă de acumularea corpilor cetonici în organism (15).

**Cetogeneză** (*ceto-* + gr. *genesis* = naştere). Producerea de corpi cetonici de tipul acidului acetilacetic, acetonei şi acidului β-oxibutiric pe seama degradării acizilor graşi. Cea mai mare parte din corpii cetonici rezultaţi sînt oxidaţi în ciclul Krebs, livrînd aproximativ 75% din energia provenită din degradarea lipidelor. Produşii de metabolism intermediar şi grupul acizilor glutamic şi aspartic măresc utilizarea corpilor cetonici, iar tulburările metabolismului glucidic determinate de hipoinsulinism intensifică sinteza lor, predispunînd la cetonemie şi acidoză (15).

**Cetonemie** (*ceto-* + gr. *haima* = sînge). Prezenţa corpilor cetonici în sînge (15).

**Cetonurie** (*ceto-* + gr. *ouron* = urină). Excreţia corpilor cetonici prin urină (15).

**Cetosteroid.** Steroid avînd o grupare cetonică (7).

**17-Cetosteroizi.** Hormoni steroizi urinari caracterizaţi prin reacţia Zimmermann cu metadinitrobenzen (17-cetosteroizii totali — nonfenolici) sînt separaţi de estrogeni (fenolici), prin spălare cu o soluţie apoasă alcalină. 17-Cetosteroizii neutri precipitabili cu digitonină au un grup —OH (β) şi sînt de origine mai ales suprarenală. Prin cromatografia pe coloană sau hîrtie se separă 8 fracţiuni, dintre care II şi III (3—50%) sînt androgeni corticosuprarenali, iar IV şi V (30—60%) provin din gonade. Din glicoreglatori suprarenali provin fracţiunile IV, V, VII şi VIII. În total se elimină zilnic 12—16 mg la bărbaţi şi 7—12 mg la femei (7).

**Cetraria islandica,** sin. : *Lichen de Islanda.* Plantă din familia *Parmeliaceae* conţinînd polizaharide (lichenina) şi mucilagii ; are acţiune expectorantă şi stomahică, iar unii autori acordă extractelor din culturi şi o acţiune antibiotică faţă de *Staphylococcus aureus* şi *Mycobacterium tuberculosis* (13).

**Cevidalli. Reacţia ~,** reacţie cristalografică pentru identificarea spermei umane cu reactiv Barberio modificat (soluţie glicerinată de acid picric) ; se obţin cristale Cevidalli de formă prismatică, aciculară, stelată sau arborizată (23).

**Cf.** Simbolul californiului (5).

**cgs.** Prescurtare pentru centimetru-gram-secundă, sistem internaţional de exprimare a distanţei, greutăţii şi timpului (5).

**Chabrol-Charonnat** (Chabrol, E. ; Charonnat, A.). **Testul ~,** sin. : *Reacţia sulfofosfovanilică,* test pentru evaluarea acizilor graşi din serul sanguin, cu ajutorul reactivului sulfofosfovanilic. Valori mult crescute ale reacţiei se întîlnesc în cancerul de cap de pancreas şi în spirochetoza icterohemoragică (5).

**Chaddoek** (Charles Gilbert, 1861—1936). **Semnul ~,** reflex patologic, analog semnului Babinski, apărînd în leziunile căii motorii piramidale. Comprimarea cu policele a fosetei maleolare externe a piciorului sau zgîrierea superficială semicirculară în jurul maleolei externe cu un ac bont determină extensiunea halucelui şi flexiunea cu resfirarea în evantai a celorlalte degete (27).

**Chagas,** Carlos, 1879—1934. **Boala ~,** Tripanosomiază americană.

**Chalazion,** sin. : *Adenom meibomian.* Mică tumoretă palpebrală benignă, produsă prin inflamaţia glandelor meibomiene (28).

**Chalonă** (gr. *chalan* = a slăbi, a relaxa), sin. : *Halonă.* Termen propus de Schaffer pentru hormonii inhibitori (7).

**Chamberlain,** W. E. **Linia ~,** dreapta care, pe radiografia simplă din profil a craniului, uneşte marginea posterioară a palatului osos cu marginea anterioară a găurii occipitale. Serveşte la diagnosticul impresiunii bazilare, deoarece în mod normal vîrful odontoidei rămîne sub această linie (26).

**Chamberland,** Charles Edouard, 1851—1908. **Filtrul ~,** filtru bacteriologic de porţelan în formă de luminare. Există gradaţii diferite în funcţie de porozitate, notate de la $L_1$ la $L_{11}$ ; $L_1$ şi $L_2$ sînt degrosisante, $L_3$ reţin bacteriile, iar gradaţiile următoare reţin şi virusurile mari (3).

**Champeau,** M. **Drenul ~,** tub pentru drenajul canalului coledoc, în formă de T, cu ramura inferioară lungă, pătrunzînd pînă în jejun (11).

**Champeau-Pineau** (Champeau, M. ; Pineau, P.). **Incizia ~,** cale transhepatică de acces asupra confluentului biliar (11). **Operaţia ~,** procedeu de scurtcircuitare a unui obstacol cistic prin colecistocoledocostomie termino-laterală (11).

**Champetier de Ribes,** Camille Louis Antoine, 1848—1935. **Manevra ~,** manevră folosită în prezentaţiile pelviene pentru a angaja artificial capul la strîmtoarea superioară în caz de bazine rahitice. Fiind nocivă pentru făt, nu se mai utilizează (18). **Punga ~,** balon în formă de trunchi de con, confecţionat din mătase cauciucată, continuat la partea efilată de un tub de

cauciuc prevăzut cu un robinet. Instrumentul era folosit în trecut pentru declanşarea naşterii, introducîndu-se în colul uterin cu ajutorul unei pense (18).

**Chandler**, F. A. **Operaţia ~**, alungirea tendoanelor muşchilor ischiogambieri, cu capsulotomie posterioară a genunchiului şi translocarea distală a inserţiei ligamentului rotulian, în *genu flexum* spastic (24).

**Chaput**, Henri, 1857—1919. **Pensa ~**, pensă articulată cu gheare fine, folosită în chirurgia digestivă (11). **Procedeul ~**, cură operatorie a herniei femurale voluminoase, prin obstruarea orificiului femural cu cartilaj costal (11).

**Chaoul**, Henri. **Radioterapia ~**, sin.: *Radioterapie superficială*, radioterapie cu distanţă scurtă şi voltaj redus, realizîndu-se doze optime în volume reduse. Este utilizată în terapia afecţiunilor tumorale cutanate sau a tumorilor făcute accesibile prin intervenţii chirurgicale (vezica urinară, laringe, rect etc.) (36). **Tubul ~**, tub radiogen care realizează o distanţă focar-leziune redusă şi funcţionează cu voltaj mic, permiţînd administrarea unei doze mari într-un volum mic, superficial, cu menajarea straturilor profunde (36).

**Charcot**, Jean Martin, 1825—1893. **Boala ~**, sin.: *Scleroza laterală amiotrofică*, boală de origine nedeterminată, caracterizată anatomic prin degenerarea fasciculelor piramidale şi a celulelor motorii din coarnele anterioare ale măduvei. Clinic se constată coexistenţa unui sindrom de neuron motor central şi periferic. Evoluţia este lent progresivă, ducînd în cîţiva ani la exitus prin paralizii bulbare (27).

**Charcot-Joffroy** (Charcot, Jean Martin, 1825—1893; Joffroy, Alexis, 1844—1908). **Sindromul ~**, sin.: *Pahimeningita cervicală hipertrofică*, inflamaţie cronică a meningelor de origine mai ales luetică, localizată în regiunea cervicală, realizînd simfiza celor 3 foiţe cu îngroşarea, în special, a durei mater. Meningele îngroşate comprimă măduva şi rădăcinile şi determină la început dureri şi paralizii flasce cu atrofii musculare la membrele superioare, care — într-un stadiu mai avansat — se însoţesc de semne piramidale cu deficit motor la membrele inferioare (27).

**Charcot-Leyden** (Charcot, Jean Martin, 1825—1893; Ley den, Ernest Victor von, 1832—1910). **Cristalele ~**, cristale de proteină de aceeaşi natură ca şi granulaţiile eozinofile, întîlnite în sputa astmaticilor şi a altor bolnavi cu pneumopatii alergice (34).

**Charcot-Marie** (Charcot, Jean Martin, 1825—1893; Marie, Pierre, 1853—1940). **Amiotrofia ~**, Boala Charcot-Marie-Tooth, vezi Charcot-Marie-Tooth.

**Charcot-Marie-Tooth** (Charcot, Jean **Martin**, 1825—1893; Marie, Pierre, 1853—1940; **Tooth**, Howard Henry, 1856—1926). **Boala ~**, sin.: *Amiotrofie Charcot-Marie*, *Amiotrofie progresivă de tip peronier*, *Atrofie musculară progresivă*, *Atrofie nevritică progresivă*, boală degenerativă, cu caracter familial, avînd debut în copilărie sau adolescenţă şi evoluţie lentă, lungă şi progresivă. Clinic se manifestă prin amiotrofii care încep la muşchii gambelor, cuprinzînd ulterior şi alte grupe musculare, diminuarea sau abolirea reflexelor şi uneori tulburări de sensibilitate profundă şi tulburări vegetative. Histologic s-au găsit leziuni în nervii periferici, rădăcini, coarnele anterioare ale măduvei, coloana Clarke, cordoanele posterioare (27).

**Charcot-Vulpian** (Charcot, Jean Martin, 1825—1893; Vulpian, Edmé Félix Alfred, 1826—1887). **Boala ~**, Scleroza în plăci.

**Charcot-Weiss-Baker** (Charcot, Jean Martin, 1825—1893; Weiss, Soma, 1898—1942; Baker, James P.). **Sindromul ~**, sin.: *Sindromul sinocarotidian*, sindrom paroxistic întrunind fenomenele vasospastice cerebrale mergînd pînă la pierderea cunoştinţei şi stenocardii cu anxietate, declanşat de compresiunea externă sau internă pe un sinus carotidian foarte excitabil (10).

**Chardon. Boala ~**, vezi Acrodinie.

**Charlin**, Carlos. **Sindromul ~**, sin.: *Sindromul nervului nazal*, sindrom dureros al feţei, determinat de leziuni iritative localizate pe traiectul nervului nazal. Se manifestă clinic prin paroxisme dureroase intense la unghiul intern al orbitei, partea anterioară a globului ocular şi a vestibulului nazal, însoţite de hiperlacrimaţie şi rinoree (27).

**Charnley**, J. J. **Operaţia ~**, intervenţie mobilizatorie a articulaţiei coxofemurale, în care mişcările de flexiune-extensiune se obţin prin protruzia capului femural intraacetabular (24).

**Charpy. Aparatul ~**, aparat pentru încercarea rezistenţei la lovire prin şoc a materialelor dentare; constă dintr-un pendul a cărui tijă se poate roti în jurul unui ax, lovind prin cădere liberă materialul supus încercării. Rezultatul este exprimat în centimetri-kilograme (39).

**Chasonow. Semnul ~**, reflex patologic, analog semnului Babinski, produs prin zgîrierea cu un ac bont a tegumentului feţei dorsale a piciorului la baza degetelor 2, 3 şi 4; în cazul leziunii piramidale, determină hiperextensia halucelui (27).

**Chassaignac**, Charles Marie, 1805—1897. **Boala ~**, pseudoparalizie dureroasă a braţului la copiii mici, consecutivă tracţiunii intense asupra antebraţului (33). **Cuţitul ~**, bisturiu

cu lama de diferite lungimi, avînd în mod caracteristic o lățime egală pe toată lungimea sa; este folosit în amputații (11). **Drenajul ~**, drenaj pentru golirea canalelor galactofore prin aspirație cu o ventuză, în scopul de a favoriza vindecarea, în faza de debut a abceselor mamare survenite în cursul alăptării (11). **Incizia ~**, două incizii laterale palmare discontinue la nivelul articulațiilor pumnului, una pe marginea radială, cealaltă pe marginea cubitală a mîinii, folosită pentru deschiderea flegmonului tecilor sinoviale (11). **Manevra ~**, în osteomielita acută a adolescenților, prin palpare profundă, se simte fluctuența abcesului subperiostic (24). **Tuberculul ~**, *Tuberculum caroticum vertebrae cervicalis VI.*

**Chatfield-Girdlestone.** (Chatfield, W. M.; Girdlestone, G. R.). **Atela ~**, atelă pentru paralizie bilaterală de deltoid, care permite bolnavului să meargă cu cîrje; este folosită în sechelele paraliziei infantile (24).

**Chauffard,** Anatole Marie Emile, 1855—1932. **Sindromul ~**, febră bilioseptică asemănătoare acceselor febrile de malarie, apărînd în cursul unei angiocolite (11).

**Chauffard-Still** (Chauffard, Anatole Marie Emile, 1855—1932; Still, George Frederick, 1868—1941). **Boala ~**, sin.: *Sindromul Still*, formă de poliartrită cronică evolutivă la copii, caracterizată prin debut precoce, artropatii simetrice evoluînd către anchiloze fibroase, stare generală alterată, poliadenopatii și splenomegalie (4).

**Chaulmoogra.** Ulei vegetal folosit în tratamentul leprei, artritelor și unor forme cronice de dermatoze. Principiul activ este acidul chaulmoogric (5).

**Chanssé. Incidența ~**, incidență radiografică prin care se pun în evidență detaliile de structură osoasă și leziunile din regiunea antrală și casa timpanului (30).

**Chaussier,** François, 1766—1828. **Semnul ~**, senzație de arsură, apăsare și durere la nivelul epigastrului, întîlnită în preeclampsie (18).

**Chauvenet. Criteriul ~**, în statistica matematică, un criteriu convențional ales pentru eliminarea din calculul parametrilor statistici a observațiilor net aberante; constă din stabilirea unui interval $\bar{x} \pm k\sigma$ (unde k este în funcție de numărul observațiilor) și renunțarea la cifrele dinafara limitelor sale (7).

**Cheag** (lat. = *clagum, coagulum*), sin.: *Coagul.* Masă de diverse forme și de consistență gelatinoasă, produsă prin coagularea plasmei și a diferitelor elemente figurate (10). **~ alb,** coagul intravenos aderent de perete, întîlnit în stadiul incipient al tromboflebitei și constituit din cheagul primitiv și cheagul de bataj (10). **~ de bataj,** constituent al coagulului alb din tromboza de coagulare, acoperit de cheagul roșu și învelind cheagul plachetar. Microscopic este constituit din discuri alternative albe (trombocite în transformare viscoasă și leucocite) și roșii (rețea de fibrină cu hematii) (10). **~ roșu,** cheag întîlnit în stadiul incipient al tromboflebitei și constituit din rețea de fibrină în care sînt înglobate hematii acoperind trombul alb (10).

**Check-bite** (engl.). Metodă de înregistrare în ceară a ocluziei în diferite poziții, folosită pentru controlul montării dinților în articulator și pentru precizarea înclinării pantei condiliene la articulatoarele adaptabile (38).

**Chediak-Steinbrinek-Higashi. Sindromul ~**, anomalie rară, care apare la ambele sexe și se transmite recesiv; se caracterizează prin modificările granulațiilor citoplasmatice leucocitare. Granulațiile specifice eozinofile și bazofile ale polinuclearelor apar gigante și uneori cu aspect cristalin. În citoplasma polinuclearelor neutrofile se văd granulații voluminoase, de culoare gri-albastru; se constată de asemenea vacuole voluminoase în citoplasma unor celule imature ale liniei granulocitare. Anomalia se însoțește de diverse manifestări clinice: albinism, sudație excesivă, predispoziții la infecții, adenopatii și hepatomegalie (33).

**Cheie de culori.** Sortiment de dinți artificiali din porțelan sau acrilat, aranjat pe o scară de culori și folosit pentru găsirea unei culori asemănătoare cu aceea a dinților naturali (38). **„Cheie englezească".** Aspect radiologic al epifizei cubitale, întîlnit în tuberculoza osteoarticulară a cotului, în care cavitatea sigmoidă se adîncește, iar apofiza coronoidă și olecranul par să se alungească (24). **~ de gips,** amprentă în gips a fețelor vestibulare ale unui grup de dinți, folosită la reconstituirea amprentei definitive în cazurile de edentații parțiale cu retentivități anatomice importante (38).

**Cheileetropion** (*cheilo-* + gr. *ektrope* = a răsfrînge). Eversia buzelor (1).

**Cheilion.** Vîrful unghiurilor formate de comisurile labiale, folosite în stomatologie ca puncte de reper cefalometrice (39).

**Cheilită** (*cheilo-* + *-ită*). Termen generic pentru leziuni de tip inflamator ale mucoasei buzelor, cu etiologie foarte variată: microbiană (streptococică), agenți chimici, paste de dinți, farduri, tutun, agenți fizici (lumină, soare), agenți toxici alimentari; se caracterizează clinic prin roșeață, edem, fisuri, descuamări, cruste, dureri (38). **~ actinică,** sin.: *Cheilită exfoliativă cronică actinică, Cheilită solară, Lucită solară labială, Cheilită estivală,* inflamație a buzelor urmată de descuamație datorită iradiațiilor solare, mai frecventă după folosirea rujului de buze care poate fi fotosensibilizator

(12). ~ **acută,** sin.: *Cheilită infecțioasă,* inflamație acută a buzelor de cauză infecțioasă, deseori streptococică (12). ~ **comisurală,** termen rar folosit pentru inflamații localizate la comisurile bucale. Majoritatea autorilor o denumesc zăbăluță (12). ~ **estivală,** Cheilită actinică. ~ **exfoliativă,** formă de cheilită, avînd ca simptom principal o exfoliere persistentă a buzelor (12). ~ **exfoliativă cronică actinică,** Cheilită actinică. ~ **glandulară,** cheilită localizată la buza inferioară, însoțită de hiperplazia glandelor salivare heterotipice. *Forme clinice*: c. glandulară superficială (Baelz); c. glandulară simplă (Puente-Acevedo); c. glandulară apostematoasă (sin.: *Cheilita Volkmann*), formă supurată cronică și profundă, disembrioplazică, considerată de unii autori ca o precanceroză (12). ~ **granulomatoasă,** vezi Macrocheilită. ~ **hipertrofică,** Macrocheilită. ~ **infecțioasă,** Cheilita acută. ~ **solară,** Cheilită actinică.

*Vezi și*: Volkmann.

**Cheilo-** (gr. *cheilos* = buză). Element de compunere pentru termenii care se referă la buze (32).

**Cheiloangioscopie** (*cheilo-* + gr. *aggeion* = vas + *skopein* = a vedea). Examinarea circulației sanguine din buze cu ajutorul cheiloangioscopului (32).

**Cheilofagie** (*cheilo-* + gr. *phagein* = a mînca). Obicei (tic) al unor indivizi, caracterizat prin mușcarea buzelor (38).

**Cheilognatopalatoschizis** (*cheilo-* + gr. *gnatos* = falcă + lat. *palatum* = palat + *schisis* = diviziune), sin.: *Cheilognatouranoschizis, Gură de lup.* Malformație congenitală, caracterizată printr-o despicătură unilaterală sau bilaterală a buzei superioare, proceselor alveolare și palatului (1).

**Cheilognatoprosoposchizis** (*cheilo-* + gr. *gnatos* = falcă + *prosopon* = față + *schisis* = diviziune). Malformație congenitală caracterizată printr-o despicătură facială oblică, care interesează buza superioară și maxilarul superior (1).

**Cheilognatoschizis** (*cheilo-* + gr. *gnatos* = falcă + *schisis* = diviziune). Malformație congenitală caracterizată printr-o despicătură paramediană uni- sau bilaterală a buzei superioare, a podelei narinare și a crestei alveolare (38).

**Cheilognatouranoschizis** (*cheilo-* + gr. *gnatos* = falcă + *ouranos* = palat + *schisis* = diviziune). Cheilognatopalatoschizis.

**Cheiloplastie** (*cheilo-* + gr. *plassein* = a forma). 1. Refacerea buzei printr-o intervenție chirurgicală plastică (38). 2. (Charry). Intervenție chirurgicală care constă din refacerea unor suprafețe articulare prin rezecarea proliferărilor osteocartilaginoase patologice (24).

**Cheilorafie** (*cheilo-* + gr. *rhaphe* = sutură). Sutura unei plăgi traumatice sau operatorii a buzei (11).

**Cheiloschisis** (*cheilo-* + gr. *schisis* = diviziune), sin.: *Buză de iepure.* Fisură mai mult sau mai puțin adîncă a buzei superioare, datorită unui viciu congenital în sudarea mugurilor embrionari care participă la formarea pereților cavității bucale. Poate fi prelungită cu fisura palatului (cheilopalatoschisis). *Varietăți*: c. simplu — fisură pe linia mediană sau pe o parte a buzei; c. dublu — fisură a buzei de fiecare parte a liniei mediane (1).

**Cheiloșalază.** Buză laxă, de volum mare (12).

**Cheiloză** (*cheilo-* + *-oză*). Termen rar folosit pentru unele forme de cheilită cu evoluție cronică (12).

**Cheiralgie parestezică.** Sindrom caracterizat prin dureri și parestezii ale mîinilor (27).

**Cheiro-** (gr. *cheir* = mînă). Element de compunere pentru termeni referitori la mînă. Vezi și *Chiro-* (32).

**Cheirofobie** (*cheiro-* + gr. *phobos* = frică). Frică patologică de a scrie (35).

**Cheiromegalie** (*cheiro-* + gr. *megas* = mare). Creșterea de volum a uneia sau ambelor mîini, în afara unui sindrom acromegalic (4).

**Cheiroplastie dactiliană,** sin.: *Dactiloplastie.* Refacerea policelui pierdut, prin resturile rămase din *index* și *medius* (24).

**Cheiropodalgie** (*cheiro-* + gr. *pous* = picior + *algos* = durere). Dureri în părțile distale ale membrelor superioare sau inferioare (32).

**Cheiropompholyx** (*cheiro-* + *pompholyx* = bășică). Dishidroză.

**Cheiroscop** (*cheiro-* + gr. *skopein* = a vedea). Aparat pentru reeducarea vederii binoculare și a capacității de fuziune (28).

**Chelanți.** Compuși organici care formează cu metalele complecși cu structură ciclică, foarte stabili (chelați). Se utilizează ca agenți terapeutici pentru mobilizarea și eliminarea metalelor toxice sau radioactive depuse în organism. Chelații formați sînt în general netoxici și ușor eliminabili (9).

**Chelare,** sin.: *Chelatare.* Mecanism de captare a ionilor (metalelor în special), prin fixarea lor într-o moleculă complexă sub formă neionizată (21).

**Chelat.** Complex chelatic.

**Chelatare.** Chelare.

**Chelicere.** Apendice preorale în formă de pensă și gheară, cu care sînt prevăzute artropodele din subîncrengătura cheliferelor (31).

**Chelidonium majus,** sin.: *Rostopască.* Plantă din familia *Papaveraceae*; conține chelidonină, berberină, spartină și are acțiune narcotică, spasmolitică, citostatică (13).

**Chemo-** (gr. *chemeia* = chimie). Prefix pentru termeni referitori la chimie sau la o substanță chimică (32).

**Chemoautotrofism** (*chemo-* + gr. *autos* = singur + *trophe* = nutriție). Tip de metabolism — la microorganisme — caracterizat prin potențialul de a utiliza, pentru procesele de sinteză, energia liberată în cursul reacțiilor chimice. De ex. genul *Nitrobacter* obține energia necesară proceselor metabolice prin oxidarea bioxidului de azot, *Nitrosomonas* prin oxidarea amoniacului, *Thiobacillus* prin oxidarea sulfului (5).

**Chemodectom,** sin : *Chemoreceptom.* Denumire mai rar folosită pentru paraganglioamele necromafine (tumori glomice) (26).

**Chemoluminiscență.** Luminiscență prin reacții chimice. Transformarea energiei produsă în timpul unor reacții chimice în cuante de lumină (4).

**Chemoreceptom.** Chemodectom.

**Chemoreceptori** (*chemo-* + lat. *recipere* = a primi). Terminații nervoase, sensibile la modificările chimice ale mediului intern (15).

**Chemosis** (gr.). Infiltrație edematoasă a conjunctivei bulbare (28).

**„Chenarul de doliu" Ménard.** Vezi Ménard.

**Chenofobie** (gr. *kenos* = gol + *phobos* = frică). Fobia încăperilor goale (35).

**Chenopodium ambrosioides,** sin. : *Lămîiță.* Plantă din familia *Chenopodiaceae*; conține un ulei esențial (*Oleum chenopodii antihelmintici*) bogat în ascaridol, cu acțiune puternică față de *Ankylostoma duodenale* (13).

**Cherney. Incizia** ~, incizie de celiotomie transversală suprapubiană, cu dezinserția tendoanelor mușchiului drept abdominal (11).

**Cherofobie** (gr. *chairein* = a înveseli + *phobos* = frică). Aversiune sau fobie față de o stare de bună dispoziție (35).

**Cheromanie** (gr. *chairein* = a înveseli + *mania* = nebunie). Stare de euforie, tendință la veselie (35).

**Chervin,** Claudius, 1824—1896. **Metoda** ~, metodă de gimnastică în tratamentul tulburărilor de vorbire, ca bîlbîiala (32).

**Chevalier. Operația** ~, artroplastie a genunchiului în care se folosește incizia Chevalier, secțiunea capsulei lîngă rotulă și dedublarea tendonului mușchiului cvadriceps în plan frontal (24).

**Chevalier-Jackson. Triunghiul** ~, triunghi care delimitează regiunea de acces asupra traheei, în vederea traheostomiei; are baza formată din osul cricoid, laturile de marginile mușchiului sternocleidomastoidian, vîrful de incizura sternală (11). **Tubul** ~, vezi Bronhoscop.

**Chevassu,** Maurice. **Incizia** ~, cale de acces abdominosubperitoneală pentru abordarea chirurgicală a rinichiului, printr-o incizie ventro-laterală oblică, care pleacă de la marginea inferioară a coastei a 12-a, trecînd în jos și înainte și se termină la cîțiva centimetri medial de spina iliacă anterosuperioară (11). **Sonda** ~, sondă ureterală pentru ureteropielografie, avînd o extremitate terminată în bulă olivară alungită, pentru a oblitera meatul ureteral (11).

**Cheyne,** William Watson, 1852—1932. **Procedeul** ~, cura herniei femurale prin obturarea orificiului femural cu marginea mușchiului pectineu (11).

**Cheyne-Stokes** (Cheyne, John, 1777—1836; Stokes, William, 1804—1878). **Respirația** ~, ritm respirator particular, caracterizat prin perioade de apnee mai mult sau mai puțin lungi, urmate de respirații cu amplitudini crescînde ce ating un maximum, după care urmează descreșterea amplitudinilor și din nou apnee, ciclul reluîndu-se de la început; cauza este o tulburare a centrului respirator (34).

**„Chi pătrat"** ($\chi^2$). Vezi Coeficient de potrivire.

**Chiari,** Hans, 1851—1916. **Rețeaua** ~, rețea de filamente sau fină membrană fenestrată situată în atriul drept, în prelungirea valvulelor Eustachio și Thebesius; reprezintă persistența valvulelor venoase drepte și a septului *spurium* (10). **Sindromul** ~, endoflebită obliterantă a venelor hepatice cu hepatomegalie progresivă, hipertensiune portală și ascită (2).

**Chiari-Frommel** (Chiari, Hans, 1851—1916; Frommel, Richard, 1854—1912). **Sindromul** ~, sindrom caracterizat prin lactație prelungită și atrofie uterină; se explică prin tulburări de secreție hipofizară (7).

**Chiasma** (gr. *chiasma* = încrucișare). 1. Încrucișare a două formațiuni anatomice, ca tendoane, nervi (32). 2. În genetică, punctul de contact între două cromatide ale tetradei din faza de diplonem a diviziunii meiotice primare, regiune în care are loc un schimb reciproc de segmente complementare între cele două cromatide (17). ~ **optieum,** lamă de substanță nervoasă albă situată deasupra hipofizei; conține pe marginile laterale fibrele vizuale directe ale nervului optic, iar la mijloc fibrele vizuale încrucișate, maculare și periferice. Din unghiurile sale posterioare pornesc tracturile optic- (28). ~ **tendinum,** punți de unire sau de încrucișare a tendoanelor (1).

**Chihlimbar cenușiu.** Ambră.

**Chil** (lat. *chylus* = suc). Lichid vîscos rezultat din procesul de digestie intestinală, care urmează să fie resorbit din intestin și transportat pe cale limfatică în circulația generală (15).

**Chiladiti. Manevra ~**, manevră de reducere a unei hernii diafragmatice prin frenicectomie sau pneumotorax (11).

**Chilangiom** (lat. *chylus* = suc + *angiom*). Tumoare benignă, de obicei de aspect chistic, caracterizată prin hiperplazia şi hipertrofia vaselor chilifere (2).

**Chilini. Aparatul ~**, aparat de înscriere a diformităţilor toracelui pe o sticlă mată, după care se copiază pe hîrtie. Se întrebuinţează în scolioză şi cifoză (24).

**Chilomastix.** Gen de protozoar din familia *Chilomastigidae*, clasa *Flagellata*. O specie întîlnită la om este *C. mesnili* (sin.: *Macrostoma mesnili*, *Tetramitus mesnili*), care se elimină în dejecţii sub formă de chisturi, avînd un rol patogen neînsemnat (31).

**Chilomediastin** (lat. *chylus* = suc + *mediastin*). Boală rară, constînd din revărsarea limfei în spaţiul mediastinal; este determinată de traumatismele toracice cu ruptura canalului toracic sau de tumori mediastinale; prezintă semne asemănătoare celor din hemomediastin, cu agravare prin pierdere lipoproteică (34).

**Chilomierogramă.** Curba de variaţie a numărului chilomicronilor serici, după un prînz de probă cu lipide (10).

**Chilopericard** (lat. *chylus* = suc + *pericard*). Acumulare de chil în pericard, consecinţă a obstruării canalului toracic, de obicei printr-un neoplasm sau traumatism (32).

**Chilopoda.** Clasă de artropode. În mod accidental, unele specii de chilopode pot pătrunde în fosele nazale ale omului şi de aici în sinusuri, determinînd fenomene de excitaţie sau inflamatorii (31).

**Chilotorax** (lat. *chylus* = suc + *thorax* = torace). Revărsat de limfă în cavitatea pleurală, însoţit clinic de dispnee şi tahicardie; este determinat de obicei de rupturi ale canalului toracic sau obstrucţii (filaria, tromboza venei subclaviculare) şi compresiuni (tuberculoză, proces neoplazic) ale acestuia (34).

**Chilurie** (lat. *chylus* = suc + *ouron* = urină), sin.: *Galacturie*. Prezenţa în urină a chilului, provocată de inversarea direcţiei fluxului limfatic din teritoriul renourinar, ca urmare, de regulă, a blocării căilor limfatice (filarioză, cancer renal, adenopatii retroperitoneale, inflamatorii sau neoplazice); urina este intermitent lactescentă şi are un conţinut crescut de lipide, fibrinogen, albumine (25).

**Chim** (gr. *chymos* = suc). Lichid semifluid, mai mult sau mai puţin omogen, rezultat din digestia gastrică (15).

**Chimie.** Ştiinţă a naturii care se ocupă cu studiul structurii şi proprietăţilor materiei, precum şi cu studiul transformărilor intime, la nivelul atomic, al materiei. În acest cadru sînt studiate substanţele cunoscute, se sintetizează substanţele noi şi se investighează interacţiunea dintre diverse substanţe sub influenţa unor factori variaţi (5). **~ analitică**, disciplină chimică ce se ocupă cu analiza calitativă şi cantitativă a elementelor chimice, a compuşilor lor, precum şi a diferitelor materiale (5). **~ anorganică**, sin.: *Chimie minerală*, disciplină chimică ce se ocupă cu studiul elementelor chimice şi al compuşilor lor, cu excepţia compuşilor neminerali ai carbonului, care sînt studiaţi în cadrul chimiei organice (5). **~ biologică**, Biochimie. **~ coloidală**, parte a chimiei care se ocupă cu studiul structurii şi proprietăţilor sistemelor coloidale (5). **~ derivaţilor carbonului**, Chimie organică. **~ farmaceutică**, parte a chimiei care se ocupă cu studiul şi modul de obţinere a produselor cu interes farmaceutic (5). **~ fizicală**, Chimie fizică. **~ fizică**, sin.: *Chimie fizicală*, *Fizică chimică*, disciplină chimică ce se ocupă cu studiul cauzelor fenomenelor chimice şi al legilor care le coordonează, folosind în acest scop metodologia fizicii (5). **~ industrială**, parte a chimiei care se ocupă cu aplicarea datelor şi legilor chimiei şi fizico-chimiei la procesele industriale de obţinere a produselor chimice (5). **~ minerală**, Chimie anorganică. **~ organică**, sin.: *Chimia derivaţilor carbonului*, disciplină chimică ce se ocupă cu studiul hidrocarburilor şi derivaţilor acestora. În cadrul chimiei organice se studiază toţi compuşii carbonului, cu excepţia celor minerali: oxizii, carbonaţii şi carburile metalice (5).

**Chimion.** *Carum carvi*.

**Chimiopalidectomie.** Operaţia Cooper. Vezi Cooper.

**Chimioprofilaxie.** Profilaxia bolilor infecţioase cu ajutorul chimioterapicelor antimicrobiene. Se foloseşte de obicei pentru scurt timp, numai pentru germeni care în mod obişnuit nu dezvoltă rezistenţă şi faţă de care se obţin rezultate eficace cu doze relativ mici (8). **~ primară**, utilizarea unor substanţe chimice medicamentoase pentru protecţia individuală anterior deplasării în teritorii cu endemicitate ridicată pentru anumite boli infecţioase (de ex. chininizarea indivizilor care intră într-o zonă cu malarie) (8). **~ secundară**, utilizarea unor substanţe chimice medicamentoase pentru protejarea indivizilor contacţi cu un caz de boală infecţioasă (de ex. sulfamidele la contacţii de meningită meningococică, hidrazida la contacţii de tuberculoză etc.) (8). **~ supresivă**, metodă de tratament în malarie, care împiedică trecerea paraziţilor din stadiul exoeritrocitar în stadiul eritrocitar, ceea ce practic pune pe bolnav la adăpost de manifestările clinice ale bolii (31).

**Chimiorezistență.** Termen care se referă la rezistența germenilor microbieni sau a altor organisme parazitare la antibiotice, chimioterapice sau ectoparaziticide; este folosit și pentru rezistența la chimioterapice a celulelor canceroase sau leucemice. Chimiorezistența poate fi înnăscută sau căpătată, cea căpătată datorindu-se fie selecționării de mutanți rezistenți, fie adaptării metabolismului la acțiunea toxică electivă a chimioterapicului (14).

**Chimiotalamectomie.** Distrugerea cu ajutorul unei substanțe chimice (în general alcoolul) a unor nuclei din talamus; se practică în diskineziile extrapiramidale (26).

**Chimiotaxie** (*chemo-* + gr. *taxis* = ordine). Fenomenul de atragere (chimiotaxie pozitivă) sau de respingere (chimiotaxie negativă) a leucocitelor de către anumite substanțe de natură toxică, inflamatorie etc., încărcate pozitiv sau negativ. Dintre substanțele chimiotaxice fac parte polizaharidele tisulare, rezinele schimbătoare de ioni etc. (15).

**Chimioterapie.** Substanță cu acțiune toxică electivă față de anumite organisme parazitare, fără să fie toxică pentru organismul-gazdă. Prin analogie se folosește termenul de chimioterapic anticanceros sau antileucemic, pentru substanțele care acționează toxic electiv asupra celulelor canceroase și leucemice (14).

**Chimioterapie** (*chemo-* + gr. *therapeia* = tratament). Denumire generică pentru terapia prin substanțe chimice (8).

**Chimotripsină.** Enzimă proteolitică din sucul pancreatic, care participă alături de tripsină la degradarea proteinelor pînă la stadiul de peptide (15).

**Chimotripsinogen.** Precursor al chimotripsinei, în care se transformă prin pierderea unor dipeptide (tirozină-treonină și treonină-asparagină), sub acțiunea catalitică a tripsinei (5).

**Chimozină.** Labferment.

**Chinantropie** (gr. *kyon* = cîine + *anthropos* = om). Variantă de delir constînd din convingerea pe care o are bolnavul că este transformat în cîine (35).

**Chinidină.** Alcaloid izolat din coaja de *Cinchona officinalis* (*Rubiaceae*); este un stereoizomer al chininei și are acțiune antifibrilantă, vagolitică, fiind activă în aritmii supraventriculare și ventriculare (13).

**Chinină.** Alcaloid chinolinic izolat din coaja unor specii de *Cinchona* (*Rubiaceae*). Antimalaric cu acțiune schizontocidă, mai ales față de *Plasmodium vivax*; are oarecare acțiune ocitocică, deprimă musculatura striată, este antifibrilant, are acțiune slabă analgezică și antipiretică. Se folosește sub formă de săruri: clorhidrat, diclorhidrat, sulfat, disulfat, carbonat, etilcarbonat, tanat (13).

**Chininizare.** Administrarea de doze preventive sau curative de chinină în combaterea malariei (31).

**Chiniofon.** Derivat halogenat de dihidrochinolină, cu proprietăți amibocide; se folosește în tratamentul amibiazei intestinale cronice și al purtătorilor de paraziți (14).

**Chinolizidină.** Lupanină.

**Chintă**, sin.: *Quintus*. Termen dat inițial (după unii autori) accesului de tuse de la ora 5 (la tuberculoși); după alți autori este o tuse particulară a copiilor mici (*quod quinta quaque hora fere videatur recurrere*). În prezent, acest termen indică orice acces de tuse mai prelungit și în special accesul de tuse convulsivă, care se manifestă printr-o serie de sacade de tuse separate de seria următoare printr-o inspirație profundă, lungă, șuierătoare, asemănătoare răgetului măgarului și denumită repriză. În încheiere se elimină o spută vîscoasă, aderentă, de transparență sticloasă. Chintele de tuse sînt de frecvență, durată și intensitate variabilă, însoțite de cianoză și urmate, deseori, de vărsătură (8; 34).

**Chintetul de articulare.** Cei 5 factori de bază ai articulării dinților, stabiliți de Hanau: unghiul cursei incizale, unghiul cursei condiliene, unghiul planului de orientare, înălțimea cuspizilor și adîncimea curbei sagitale de compensație (39).

**Chipault. Schema** ~, schemă potrivit căreia se poate stabili decalajul între o vertebră și metamerul medular corespunzător (27). **Zona ciuruită** ~, teritoriu aflat în porțiunea anterosuperioară a feței externe a apofizei mastoide, care ar corespunde proiecției celulei centrale a acesteia; punct de reper în trepanarea mastoidei (27).

**Chiragra** (*chiro-* + *agra* = acces de boală). Afecțiune de origine gutoasă localizată la mîini și datorită depunerilor juxtaarticulare de acid uric și urați. Se manifestă prin dureri și tumefacții articulare (2).

**Chirartrită** (*chiro-* + *artrită*). Inflamație articulară localizată la mîini (4).

**Chiray-Roger. Semnul** ~, sin.: *Semnul vîrfului*, în hernia de disc cu deficit motor, bolnavul nu poate sta pe vîrful picioarelor (24).

**Chiricuță, Ion. Plastia** ~, procedeu de acoperire a lipsurilor tegumentare în chirurgia sînului neoplazic cu mare epiploon pediculat pe care se pun grefe de piele liberă despicate (11). **Procedeul** ~, procedeu de înfundare a bontului duodenal în operația de rezecție gastrică de excludere, prin plombaj epiploic intraduodenal (11).

**Chiro-** (gr. *cheir* = mînă). Element de compunere pentru termenii referitori la mînă sau la activități manuale. Vezi și *Cheiro-* (32).

**Chirurgie** (gr. *kheirourgia* = lucru efectuat manual). Ramură a medicinei care se ocupă cu bolile pentru a căror vindecare este necesar un act operator (11). ~ **cardiacă**, specialitate chirurgicală care se ocupă cu tratamentul operator al unor boli ale inimii şi vaselor mari (11). ~ **conservativă**, orientarea către conservarea sau refacerea pe cît posibil a structurilor anatomice şi evitarea sacrificiilor inutile de ţesuturi sau organe în cursul unui act operator (11). ~ **generală**, specialitate chirurgicală de bază, din care derivă celelalte specialităţi chirurgicale. În concepţia actuală, într-un serviciu de chirurgie generală se practică orice fel de intervenţii chirurgicale, în afara celor de oftalmologie, de otorinolaringologie şi de neurochirurgie (11). ~ **mică**, act operator de amploare redusă, care poate fi efectuat şi înafara unei săli de operaţie, necesitînd o dotare redusă de personal şi material (11). ~ **ortopedică**, ramură a specialităţii chirurgicale care se ocupă cu tratamentul operator sau ortopedic al afecţiunilor oaselor şi articulaţiilor (11). ~ **plastică**, ramură a specialităţii chirurgicale ce se ocupă cu reconstituirea formelor anatomice normale care sînt alterate prin malformaţii, traumatisme sau intervenţii chirurgicale (11). ~ **surdităţii**, sin.: *Cofochirurgie*, ramură chirurgicală care se ocupă cu tratamentul surdităţilor de transmisiune generate de: anchiloza stapedovestibulară, otita medie fibroadezivă, otomastoidita cronică supurată (30).

**Chist** (gr. *kystis* = sac, vezică). Formaţiune tumorală, de origini diferite, constituită dintr-un perete organizat şi un conţinut mai mult sau mai puţin fluid (2). ~ **alveolar al ficatului**, echinococoză multiloculară ulceroasă a ficatului (11). ~ **branhial**, formaţiune chistică congenitală, de obicei multiplă, situată în regiunea cervicală şi dezvoltată din resturile embrionare ale arcurilor branhiale (38). ~ **al canalului Nuck**, chist seros situat în regiunea inghinală sau la nivelul buzei mari la femeie, dezvoltat pe seama vestigiului canalului peritoneal Nuck (11). ~ **cerebral**, chist de ramoliţie în tromboze sau tumori (astrocitom) cerebrale (2). ~ **coccigian**, Sinus pilonidal. ~ **coloid al ventriculului al III-lea**, Chist parafizar. ~ **congenital al gîtului**, formaţiune chistică dezvoltată de obicei pe seama canalului tireoglos sau a şanţurilor şi arcurilor branhiale (30). ~ **de cordon spermatic**, Chist spermatic. ~ **dentifer**, tumoare benignă a maxilarului superior de origine dentară, dezvoltată pe seama resturilor embrionare de epiteliu paradentar (30). ~ **dermoid**, formaţiune teratoidă în cavitatea căreia se găsesc păr, unghii, dinţi şi uneori organe oprite în dezvoltare (2). ~ **diverticular**, chist dezvoltat la nivelul unui diverticul Meckel, reprezentînd porţiunea juxtaintestinală a canalului vitelin (11). ~ **epidermoid**, teratom histioid, format din epiderm realizînd chisturi mici cu localizare la piele şi meninge şi avînd celule keratinizate cu un aranjament stratificat (2). ~ **epididimar**, chist dezvoltat la nivelul epididimului. *Variet ăţi*: chist intraepididimar (chist de origine tubulară), chist subepididimar (chist de origine seroasă), chist supraepididimar (chist de origine wolffiană) (11). ~ **folicular**, chist ovarian format prin dilatarea cavităţii unui folicul de Graaf; poate fi însoţit de simptome de hiperfoliculinism (7). ~ **glandular**, chist format la nivelul unei glande prin dilatarea lumenelor (2). ~ **hematic**, chist care conţine sînge (2). ~ **hidatic**. 1. Formă larvară veziculoasă a viermelui parazit *Echinococcus granulosus*, cu membrana anhistă către exterior şi cea proligeră către interior (scolecşi), conţinînd un lichid clar, în care plutesc vezicule fiice (hidatide) şi nisip. Se localizează mai frecvent în ficat şi plămîn, putînd fi întîlnit însă în orice alt organ. La om poate ajunge pînă la mărimea unui cap de copil (sin.: Hidatită) (2; 31). 2. Echinococoză. ~ **luteinic**, Luteom chistic. ~ **de maxilar**, formaţiune chistică pseudotumorală alcătuită dintr-o membrană şi un conţinut lichidian, dezvoltată în grosimea maxilarului. *Variet ăţi*: a) chist radicular dezvoltat dintr-un epiteliogranulom paraapical, ca urmare a unei gangrene complicate; b) chist folicular dezvoltat din sacul folicular al dinţilor rămaşi în incluzie; c) chist paradentar dezvoltat din incluziile epiteliale embrionare; d) chist marginal dezvoltat de-a lungul feţelor meziale sau distale ale molarilor de minte inferiori incluşi; e) chist rezidual după extracţia dinţilor cauzali; f) chist fisural dezvoltat între rădăcinile dinţilor frontali superiori (38). ~ **de menise**, nodul chistic, degenerativ, fără conţinut, delimitat de un strat de celule plate; apare în menisc, de obicei în cel extern, în urma unor cauze traumatice. Unele chisturi au un conţinut necrotic sau mucoid, reprezentînd, poate, faze ale evoluţiei sale (24). ~ **de mezenter**, formaţiune chistică, de obicei de origine hidatică dezvoltată între cele două foiţe ale mezenterului (11). ~ **multilocular**, chist cu cavităţi multiple, comunicînd între ele (2). ~ **osos**, chist format la nivelul osului prin decalcificare şi activitate osteoclastică (2). ~ **osos central**, sin.: *Chist osos esenţial*, formaţiune pseudochistică (nu are membrană proprie) în os. Apare de obicei în perioade de creştere în metafiza unui os diafizar şi conţine, într-o corticală mult subţiată, un lichid serohematic (24). ~ **osos esenţial**, Chist osos central. ~ **ovarian**, chist format prin acumulare de lichid

folicular (chist folicular) într-un folicul de Graaf sau prin acumulare de sînge într-un corp galben (chist luteinic), delimitat de celule luteinice (2). ~ **pancreatic adevărat,** formaţiune chistică cu pereţi proprii, dezvoltată pe canalul excretor al glandei pancreatice (11). ~ **pancreatic fals,** formaţiune chistică fără pereţi proprii, dezvoltată de cele mai multe ori după un traumatism al glandei (11). ~ **parafizar,** sin.: *Chist coloid al ventriculului al III-lea,* chist care se dezvoltă din resturile parafizei situată în partea anterioară a ventriculului al III-lea cerebral (26). ~ **paranefretic,** revărsat de urină închistat în ţesutul conjunctiv perirenal (11). ~ **pelvian juxtaurinar,** chist hidatic pelvian, secundar inoculării peritoneale a unui chist hidatic visceral primitiv, cel mai adesea hepatic (11). ~ **pericardic** (celomic), formaţiune rotundă, uniloculară, separată de cavitatea pericardică şi situată de obicei în unghiul cardiofrenic, mai des în dreapta. Poate fi de natură congenitală şi mai rar inflamatorie (10). ~ **pielogenic,** Diverticul caliceal. ~ **pilonidal,** Sinus pilonidal. ~ **de retenţie,** dilatarea chistică a unor acini glandulari, prin retenţia produsului de secreţie; cu timpul se produce atrofia epiteliului glandular (2). ~ **salivar,** formaţiune chistică situată în regiunea bucală şi dezvoltată din glandele salivare principale — parotidă, submaxilară, sublinguală — sau glandele salivare accesorii (labială, jugală) (38). ~ **al septului nazal,** formaţiune chistică dezvoltată pe seama resturilor embrionare ale organului Jacobson (30). ~ **seros al rinichiului,** chist unilateral cu conţinut seros, cu sediul mai ales la polul inferior al rinichiului, fără comunicaţie cu calice sau bazinet, reprezentînd probabil o malformaţie congenitală (11). ~ **sinovial,** formaţiune chistică conţinînd lichid sinovial, situată de obicei în dreptul unei articulaţii, de care ţine nemijlocit şi cu care comunică (24). ~ **spermatic,** sin.: *Chist de cordon spermatic,* hidrocel închistat sau chist seros format prin cloazonarea canalului peritoneovaginal sau, excepţional de rar, chist dezvoltat pe seama resturilor embrionare ale aparatului wolffian (11). ~ **tenosinovial,** formaţiune chistică pe teaca unui tendon; este frecvent la tendoanele extensorii ale mîinii şi flexorii ale piciorului (24). ~ **al uracăi,** chist format la nivelul porţiunii mijlocii a conductului uracal, izolat de vezică şi ombilic, consecinţă a obliterării incomplete a canalului alantoidian (11). ~ **wolffian,** teratom cu punct de plecare din canalul de unire a pronefronilor, care realizează formaţiuni chistice ca oprire în diferenţierea embrionară (2).

*Vezi şi*: Naboth.

**Chistadenocarcinom** (gr. *kystis* = vezică + +*aden* = glandă + *karkinos* = cancer). Chistadenom malignizat (2).

**Chistadenom** (gr. *kystis* = vezică + *aden* = glandă). Adenochistom. ~ **papilifer,** Siringadenom papilifer.

**Chistectomie** (gr. *kystis* = vezică + *ektome* = excizie). Extirparea chirurgicală a unei formaţiuni chistice (11).

**Chistitom** (gr. *kystis* = vezică + *tome* = = tăiere). Instrument pentru discizia capsulei cristalinului (28).

**Chistoanastomoză** (gr. *kystis* = vezică + *anastomosis* = comunicare). Anastomoza operatorie între un chist pancreatic inextirpabil şi unul din organele cavitare digestive vecine (11).

**Chistofibrom** (gr. *kystis* = vezică + lat. *fibra* = fibră + *-oma*). Degenerescenţă chistică a unui fibromiom (18).

**Chistografie** (gr. *kystis* = vezică + *graphein* = a scrie). Metodă radiologică pentru punerea în evidenţă a unui chist prin opacifierea lui cu o substanţă radioopacă injectată direct prin puncţie (36).

**Chitinază.** Enzimă care hidrolizează polizaharidul azotat chitina, liberînd acid acetic şi zaharuri aminate (5).

**Chitină.** Polizaharid azotat, constituit din aminozaharuri şi acetozaharuri. Constituie substanţa care formează scheletul insectelor şi al crustaceelor (5).

**Chittenden,** Russel H., 1856—1943. **Dieta** ~, regim conţinînd aproximativ 50 g proteine, considerat suficient pentru a menţine echilibrul protidic al unui bărbat adult (16).

**Chiuretaj** (fr. *curettage*), sin.: *Raclaj.* Răzuirea cu chiureta a pereţilor din interiorul unei cavităţi, pentru a îndepărta unele neoformaţii sau alte ţesuturi în scop diagnostic sau terapeutic (32). ~ **alveolar,** intervenţie chirurgicală care urmăreşte înlăturarea elementelor patologice din alveolele dentare după extragerea dinţilor (38). ~ **apical,** intervenţie chirurgicală care urmăreşte înlăturarea ţesuturilor patologice din jurul vîrfului rădăcinii dentare. Constituie o completare a obturării corecte a canalului prin tratamentul endodontic (38). ~ **gingivoparodontal,** metodă chirurgicală folosită în parodontopatiile marginale cronice pentru înlăturarea pungilor (38.) ~ **uterin,** sin.: *Raclaj uterin,* intervenţie chirurgicală constînd din curăţirea pereţilor cavităţii uterine cu ajutorul unei chiurete (18). ~ **uterin evacuator,** intervenţie chirurgicală practicată cu scopul de a goli cavitatea uterină de resturi ovulare sau de oul întreg (18). ~ **uterin explorator,** intervenţie chirurgicală care urmăreşte prelevarea unor fragmente de mucoasă uterină,

pentru examene histopatologice sau hormonale (18).

**Chiuretă** (fr. *curette*). Instrument chirurgical de metal cu margini tăioase, folosit pentru curăţirea suprafeţelor tisulare anfractuoase ori înmugurite sau pentru curăţirea unor cavităţi (11).

*Vezi şi*: Moure, Récamier, Volkmann.

**Chiuvetă de tehnică dentară.** Dispozitiv metalic de forma unui vas cu pereţii groşi, separat în două jumătăţi care se angrenează între ele prin îmbucare perfectă, închizîndu-se ermetic; este folosit la ambalarea în gips a machetelor (38).

**Chlamidozoon** (gr. *chlamis* = ascuns + *zoon* = animal). Gen de germeni inframicrobieni de tipul pararickettsiilor (de ex. germenii trahomului) (22). ~ **oculogenitale**, vezi Sindromul Reiter.

**Chloasma** (gr. *chloazein* = a fi verde). Cloasmă. ~ **annulare frontis**, *Annulus bruneus faciei.*

**Chlumsky**, Vitezslvo, 1867—1943. **Soluţia** ~, lichid antiseptic (acid fenic 30 ml, camfor 60 g, alcool 10 ml), folosit în stomatologie în tratamentul medicamentos al necrozei şi gangrenei pulpare (38).

**Choanae** (gr. *choane* = *pîlnie*), sin.: *Coane.* Orificiile posterioare ale foselor nazale prin care acestea comunică cu *pars nasalis pharyngis* (1).

**Chodzko. Reflexul** ~, contracţia unor muşchi ai centurii scapulare prin percuţia manubriului sternal (4).

**Cholera** (de la gr. *chole* = bilă). Denumire generică pentru unele stări caracterizate prin diaree şi vărsături (8). ~ **infantum**, denumire pentru formele severe ale diareelor infantile (8). ~ **nostras**, denumire pentru formele grave ale toxiinfecţiilor alimentare cu mortalitate ridicată, provocate de variaţi germeni şi toxinele lor şi manifestate clinic prin vărsături incoercibile, scaune nenumărate riziforme, algiditate şi deshidratare maximă (8). ~ **Rot**, Reacţia îndolnitroasă. ~ **sicca**, formă fulgerătoare de holeră, în care toxemia duce la moartea bolnavului înainte de apariţia diareei (8). Vezi şi Holeră.

**Cholesteatoma** (gr. *chole* = bilă + *stear* = grăsime + *-oma*). Formaţiune chistică conţinînd detritusuri epiteliale descuamate şi colesterol. Este întîlnită mai des în urechea mijlocie, oasele craniului etc. (2). ~ **tympani**, afecţiune colesteatomatosă care ia naştere pe neotimpanul aplicat peste noua căsuţă timpanică, creată prin operaţia de timpanoplastie. Colesteatomul timpanului s-ar forma prin metaplazierea epiteliului timpanic invaginat în căsuţa urechii medii (30).

**Chondritis.** Condrită. ~ **intervertebralis calcanea**, formă clinică a discopatiei vertebrale, în care discul apare în imaginea radiografică cu depuneri calcare (24).

**Chopart**, François, 1743—1795. **Amputaţia** ~, termen incorect pentru denumirea dezarticulaţiei executată la nivelul interliniei mediotarsiene Chopart (24). **Dezarticulaţia** ~, dezarticulaţie a piciorului, la nivelul interliniei mediotarsiene (24).

**Chorda** (lat. de la gr. *chorde* = sfoară, coardă), sin.: *Coardă.* Denumire pentru formaţiuni în formă de coardă (1). ~ **blastopor**, termen aplicat deschiderii primitive pentru a indica omologia sa presupusă cu blastoporul (1). ~ **dorsalis**, Notocord. ~ **ductus venosi**, Ligamentul Arantius, vezi Arantius. ~ **obliqua**, sin.: *Ligamentul Weitbrecht*, ligamentul oblic al articulaţiei radioulnare proximale (1). **Chordae tendineae.** Porţiunile tendinoase ale muşchilor papilari ai ventriculilor inimii, care se prind de valvulele atrioventriculare (1). ~ **tympani**, sin.: *Coarda timpanului*, ramură a nervului facial care traversează cavitatea timpanică; conţine fibre senzitive pentru cele două treimi anterioare ale limbii şi fibre secretomotorii pentru glandele submaxilară şi sublinguală (1). ~ **uteroinguinalis**, *Ligamentum teres uteri.* ~ **uteroovarica**, *Ligamentum ovarii proprium.* ~ **venae umbilicalis**, *Ligamentum teres hepatis.* ~ **venereea**, *Induratio penis plastica.* **Chordae willisii.** Termen mai vechi pentru unele benzi fine fibroase care străbat sinusurile venoase (1).

**Chorda-mezoblast.** Pătură germinală mijlocie înaintea separării în notocord şi mezoblast (1).

**Chorda-mezoderm.** Arie embrionară în blastulă sau în gastrula tînără destinată formării notocordului şi mezodermului; ocupă regiunea buzei blastoporice dorsale, fiind formată de aceasta (1).

**Chordata.** Grupă de animale incluzînd vertebratele şi animalele care au coardă dorsală (1).

**Chordencephalon**, sin.: *Acrencephalon.* Porţiunea sistemului nervos central al vertebratelor a cărei dezvoltare este indusă de notocord, mezencefalon, rombencefalon şi măduva spinării; este divizată în părţile alară şi bazală (1).

**Chorion** (gr. *chorion* = piele), sin.: *Corion.* Membrană fetală situată la exterior, constînd dintr-un epiteliu trofoblastic extern, mărginit intern de mezodermul extraembrionar. Porţiunea sa viloasă, vascularizată de vasele sanguine alantoice, formează partea fetală a placentei (1). ~ **allantoideum**, Alantocorion. ~ **avillosum**, *Chorion laeve.* ~ **frondosum**, sin.: *Chorion villosum.* 1. Porţiunea viloasă a corio-

nului care formează placenta fetală (1). 2. Întreg corionul pînă în luna a III-a de dezvoltare, cînd se dezvoltă *chorion laeve* (1). ~ **laeve,** sin.: *Chorion avillosum,* porţiunea membranoasă, subţire, a corionului fetal, lipsită de vilozităţi (1). ~ **omphaloideum,** *Omphalochorion.* ~ **villosum,** *Chorion frondosum.* Vezi şi Corion.

**Christensen. Fenomenul ~,** lipsa contactului dintre molarii anatagonişti în cursul propulsiei şi mişcărilor laterale ale mandibulei. Se descrie: fenomenul Christensen sagital, dacă la propulsia mandibulei rămîne un spaţiu de inocluzie molară bilaterală şi fenomenul Christensen lateral, dacă în poziţia de lateropulsie a mandibulei rămîne un spaţiu în inocluzie de partea opusă masticaţiei (38).

**Christian,** H. A. **Triada ~,** complex simptomatic constînd din craniu cu aspect radiologic de hartă geografică, exoftalmie şi diabet insipid (26).

**Christiansen-Silverstein. Sindromul ~,** Sindromul Silverstein, vezi Silverstein.

**Christmas.** Numele unui bolnav la care a fost descrisă pentru prima dată hemofilia B. Vezi Globulina antihemofilică B (Factorul Christmas), Hemofilie (19).

**Chromelasma urticans.** Urticaria pigmentară.

**Chromobacterium.** Gen de bacterii din familia *Rhizobiaceae.* Cuprinde o singură specie patogenă pentru om, *C. janthinum,* bacil gramnegativ, cu cili peritrichi, care poate produce septicemii fatale, la om şi animale (3).

**Chrysops.** Gen de insecte diptere din familia *Tabanidae. Specii mai importante: C. cecutiens* înţeapă animalele sau omul în special în jurul ochilor; *C. dimidiata* este agentul vector al filariei *loa-loa; C. discalis* este unul din agenţii de transmitere a tularemiei (31).

**Churchill-Holman. Operaţia ~,** procedeu de tratament al pericarditei constrictive prin pericardectomie largă sau totală (11).

**Chvostek,** Franz, 1835—1884. **Anemia ~,** anemie de origine pancreatică (corelaţii pancreaticomedulare încă neelucidate) (19). **Semnul ~,** sin.: *Semnul facialului, Semnul Schultze, Semnul Weiss,* contracţia ridicătorului buzei superioare, a ridicătorului aripii nasului şi a orbicularului, obţinută în tetania paratireoprivă sau în spasmofilie prin percuţia regiunii laterale a feţei, pe mijlocul unei linii care uneşte antitragusul cu comisura labială. Este un semn de hiperexcitabilitate neuromusculară, datorită, mai ales, scăderii calciului ionizat din ser (7).

**Ciaklin. Operaţia ~,** rahisinteză somatică lombosacrată pe cale anterioară extraperitoneală, prin rezecţia cuneiformă cu bază anterioară a spaţiului intervertebral $L_5-S_1$, în spondilolistezis (24). **Osteosinteza ~,** osteosinteză în fracturile transverse sau pseudartroze cu un grefon intramedular şi unul extramedular (24).

**Cian.** 1. $(CN)_2$. Gaz foarte toxic, cu miros înţepător de migdale amare (sin.: *Cianogen, Dician*) (9). 2. $CN^-$. Ion conţinut în acidul cianhidric, cianuri, nitrili, şi care conferă acestor substanţe o toxicitate ridicată. Compuşii care conţin ionul cian complexat (fero- şi fericianuri etc.) nu mai au decît o toxicitate redusă (9).

**Cianamidă.** $H_2N.C{=}N$. Derivat substituit al acidului cianhidric, care se prezintă sub formă cristalizată. Este instabilă: la 150° se trimerizează şi dă melamină (utilizată în industria maselor plastice). Prin substituirea hidrogenului, rezultă: cianamida de calciu, cianamida de plumb colorant galben, folosită la vopsirea anticorozivă a fierului etc. (5). ~ **calcică,** $CaCN_2$, reactiv industrial erbicid şi îngrăşământ agricol, iritant pentru tegumente şi mucoase. Inhalarea pulberilor poate provoca intoxicaţii acute (9).

**Cianaţi.** Săruri ale acidului cianic (HCNO) cu metalele. În contact cu apa hidrolizează, liberînd acid cianic, toxic pentru celula vie (5).

**Cianocobalamină.** Vitamina $B_{12}$.

**Cianefidroză** (gr. *kyanos* = albastru + *ephidrosis* = sudoraţie excesivă), sin.: *Cianhidroză.* Transpiraţie de culoare albastră (4).

**Cianhemoglobină.** Combinaţia între acidul cianhidric şi hemoglobina, apărînd în cursul intoxicaţiilor cu cianuri şi care dă sîngelui o culoare roşie-închisă. În laborator se foloseşte pentru determinarea cantitativă a hemoglobinei (metoda Drabkin) (19).

**Cianhidroză.** Cianefidroză.

**Cianmethemoglobină.** Compusul cianurat al methemoglobinei. Rezultă prin cianurarea methemoglobinei, care se obţine prin oxidarea chimică (în prezenţa fericianurii) a hemoglobinei. Cianurarea se realizează prin cuplarea ionului cian la valenţa reziduală a atomului de fier din molecula de hemoglobină (5).

**Ciano-** (gr. *kyanos* = albastru). Prefix care introduce în termenii compuşi referirea la culoarea albastră (32).

**Cianogen** (*ciano-* + gr. *gennan* = a produce). Vezi Cian.

**Cianopsie** (*ciano-* + gr. *opsis* = vedere). Tulburarea vederii în care obiectele privite apar colorate în albastru; se constată uneori după extracţia cristalinului (28).

**Cianoză** (*ciano-* + *-oză*). Coloraţie albăstruie a pielii şi mucoaselor, fără extravazare sanguină, datorită prezenţei în capilarele sanguine a unei cantităţi prea mari (>5 g %) de hemoglobină redusă sau a unor hemoglobine

anormale (32). ~ **albă,** paloare anormală a tegumentelor în cardiopatiile congenitale cianogene cu debut tardiv (10). ~ **ardezică,** cianoză prin methemoglobinemie, predominînd la extremităţi şi provocată de intoxicaţia cu compuşi nitro- şi amino- ai hidrocarburilor aromatice; are o nuanţă de ardezie (albastră-violetă, ca mura) (9). ~ **arterială,** cianoză provocată de o tulburare a procesului de fixare a oxigenului, ducînd la o arterializare deficientă a sîngelui (34). ~ **capilară,** cianoză provocată prin cedarea mărită de oxigen la nivelul ţesuturilor, în urma unei staze capilare prelungite în cursul tulburărilor circulatorii (34). ~ **centrală,** cianoză prin exces de hemoglobină redusă în sîngele aortic, consecutiv uneia din următoarele trei cauze: oxigenare scăzută în plămîn; şunt între cavităţile cardiace drepte şi stîngi; exces absolut de hemoglobină redusă, saturaţia în oxigen fiind însă normală (policitemie) (32). ~ **enterogenă,** cianoză datorită prezenţei de methemoglobină şi sulfhemoglobină în sînge, consecutiv unei tulburări funcţionale intestinale; este însoţită de dureri abdominale, diaree, cefalee, dispnee şi uneori de o stare de colaps (19). ~ **falsă,** cianoză datorită prezenţei unui pigment şi nu unei tulburări în oxigenarea sîngelui (32). ~ **heliotropă,** cianoză a feţei cu o nuanţă particulară roşie-albastră palidă (liliachie), întîlnită în complicaţiile pneumonice grave ale gripei, evidenţiabilă la lumina zilei şi la soare (8). ~ **ieterică apiretică cu hemoglobinurie** (Winckel), Boala bronzată hematurică. ~ **methemoglobinică ereditară,** cianoză prezentă discret încă de la naştere, în special la sexul masculin, caracterizată prin acumularea în sînge a methemoglobinei, ca urmare a unei carenţe specifice de enzime eritrocitare (32). ~ **mixtă,** cianoză provocată de o arterializare pulmonară insuficientă, la care se asociază o desaturare oxihemoglobinică exagerată la nivelul capilarelor periferice (34). ~ **periferică,** cianoză datorită încetinirii circulaţiei periferice (debit cardiac redus, vasoconstricţie), permiţînd extracţia sporită a oxigenului de către patul capilar al ţesuturilor (32). ~ **retiniană,** aspect cianotic al fundului de ochi, observat în stenoza mitrală sau în poliglobulii (10). ~ **supramaleolară ortostatică,** Eritroza supramaleolară simetrică a tinerelor fete. ~ **prin şunt,** cianoză prin trecerea sîngelui pulmonar venos de la dreapta spre stînga, printr-un defect septal al inimii, comunicaţie anormală între artera pulmonară şi aortă (canal arterial persistent) sau între o arteră pulmonară şi o venă (anevrism arteriovenos) (32).

**Cianură.** Sare a acidului cianhidric. Cianurile, dizolvate în apă, liberează ionul cian, ceea ce le conferă proprietăţi foarte toxice. Unele cianuri sînt folosite în industrie (procedeul cianurării pentru obţinerea aurului şi argintului din minereuri), în galvanotehnică (cianura de potasiu şi argint), ca insecticide (cianura de calciu) etc. (5). ~ **de mercur,** sare mercurică solubilă folosită ca antiseptic în soluţii diluate; a fost utilizată pe scară largă în trecut în tratamentul sifilisului (13). ~ **de potasiu,** sarea de potasiu a acidului cianhidric, foarte toxică şi cu acţiune rapidă; doza mortală 0,15—0,25 g; acţionează prin descompunere în stomac, în prezenţa acidului clorhidric, cu eliberare de acid cianhidric (23). ~ **de vinil,** Acrilonitril.

**Cibernetică.** Ştiinţa comenzii, controlului şi comunicaţiei într-un sistem dinamic complex: maşini, organisme vii, societate. După A. N. Kolmogrov: ştiinţa modurilor de recepţie, păstrare, transformare şi folosire a informaţiei în maşini, organisme vii şi reuniuni ale lor. Plecînd de la teoria informaţiei, de la legile probabilităţii şi conexiunii inverse, folosind ca metode analogia şi modelarea, cibernetica şi-a circumscris un domeniu complex, oferind posibilităţi de dezvoltare a biologiei şi medicinei (7).

**Cicatrice** (lat. *cicatrix*). Proliferare de ţesut conjunctiv, ca rezultat final al vindecării unei leziuni cutanate care a atins dermul sau al unor leziuni infiltrative sau traumatice în alte ţesuturi sau organe (2). ~ **aderentă,** cicatrice patologică, aderentă la planurile subiacente, survenită de obicei în urma unei plăgi supurate (11). ~ **cheloidă,** cicatrice patologică acoperită de un epiteliu subţire şi formată prin hiperdezvoltarea pseudotumorală de fibre conjunctive (11). ~ **cu „decalaj",** cicatrice secundară vicioasă, rezultată din decalajul longitudinal sau în grosime al celor două buze ale plăgii; rezultă în special atunci cînd în timpul cicatrizării se exercită tracţiuni numai pe una din buzele plăgii (11). ~ **deprimată,** cicatrice vicioasă caracterizată prin prezenţa unui şanţ cicatriceal care întrerupe continuitatea tegumentului (11). ~ **hipertrofică,** cicatrice vicioasă, caracterizată prin relieful, mai mult sau mai puţin accentuat, al cicatricei faţă de tegumentul înconjurător (11). ~ **ideală,** cicatrice de primă intenţie, suplă, mobilă, neaderentă, la nivelul şi de culoarea tegumentului vecin (11). ~ **idiografică,** Tatuaj. ~ **lărgită,** cicatrice vicioasă caracterizată prin prezenţa unui „fus" cicatriceal, mai alb decît tegumentul înconjurător (11). ~ **ombilicală,** cicatricea care rezultă din secţionarea ombilicului; se formează cam după o săptămînă de la naştere (2). **Cicatrice periorale Parrot.** Vezi Parrot. ~ **retractilă,** cicatrice vicioasă, de aspectul unei corzi care bridează tegumentul, exercitînd o

tracțiune stelară asupra acestuia (11). ~ **tatuată,** cicatrice de orice fel pe care se asociază o pigmentație de origine exogenă (11). ~ **„în U“,** cicatrice vicioasă, retractilă, foarte curbă, asociată cu hipertrofia tegumentului situat în concavitatea sa (11). ~ **vicioasă,** cicatrice deformată, deprimată sau exuberantă, aderentă la planurile subiacente, uneori dureroasă (23).

**Cicatrizare** (lat. *cicatrix* = cicatrice). Vindecare prin cicatrice (23). ~ **„per primam intentionem“,** cicatrizare care survine după o plagă operatorie sau accidentală, dacă buzele plăgii sînt în contact și dacă nu s-a produs o infecție cu germeni patogeni (11). ~ **„per secundam intentionem“,** cicatrizare care survine după o pierdere mare de substanță tisulară ce împiedică apropierea buzelor plăgii sau după eșuarea unei cicatrizări *per primam* din cauza unei infecții cu germeni patogeni (11).

**Cichorium intybus,** sin.: *Cicoare.* Plantă din familia *Compositae*; conține acid cicoric și cicoriină și are acțiune stomahică și colagogă (13).

**Ciclartroză** (*ciclo-* + *artroză*). Articulație pivot, care permite mișcări de rotație (24).

**Ciclencefalie** (*ciclo-* + gr. *enkephalos* = creier). *Cyclencephalia.*

**Ciclencleisis.** Operație antiglaucomatoasă preconizată de Michail, constînd din fixarea unei porțiuni din corpul ciliar într-o deschidere sclerală (28).

**Ciclită** (gr. *kyklos* = corp ciliar + *-ită*). Inflamație seroasă, plastică sau supurativă, a corpului ciliar; se manifestă prin congestie în jurul corneei, depozite albuminoase sau pigmentare pe fața ei posterioară și mioză (28).

**Ciclo-** (gr. *kyklos* = cerc). Prefix care introduce, în termenii compuși semnificația de rotund sau de periodicitate (repetare periodică) (32).

**Ciclobutirol,** sin.: *Acid α-hidroxiciclohexil—butiric.* Coleretic de sinteză, util în colecistite-constipație, migrenă de origine hepatică (13).

**Ciclocefalie** (*ciclo-* + gr. *kephale* = cap). *Cyclocephalia.*

**Ciclodializă** (*ciclo-* + gr. *dialysis* = separare). Intervenție constînd din separarea corpului ciliar de scleră, în scopul reducerii tensiunii intraoculare în unele forme de glaucom, în special în glaucomul cu afakie (28).

**Ciclodiatermie.** Intervenție antiglaucomatoasă constînd din aplicarea de puncte de diatermocoagulare în regiunea corpului ciliar, în scopul reducerii tensiunii oculare prin scăderea producerii umorii apoase (28).

**Cicloergometru.** Aparat de forma unei biciclete imobile, pe care subiectul pedalează în contra unei rezistențe reglabile și măsurabile, permițînd calcularea lucrului mecanic efectuat într-o perioadă de timp (9).

**Cicloforie** (*ciclo-* + gr. *pherein* = a purta, a duce). Heteroforie în sens de torsiune (28).

**Ciclofosfamidă.** Cloretilamină cuplată cu un ester amidic intern al acidului fosforic; eliberează compusul alchilant, mai ales în țesutul canceros, bogat în fosfataze și fosfoamidaze; este folosită terapeutic în limfosarcom și reticulosarcom (14).

**Ciclofrenie.** Denumire dată de Obregia tulburărilor psihice cu caracter reversibil și periodic de tip afectiv, schizofreniform, confuzional, dipsomanic (35).

**Ciclohexanhexol.** Inozitol.

**Cicloidie** (*ciclo-* + gr. *eidos* = formă). Termen desemnînd timopatiile în clasificarea lui Kretschmer (35).

**Ciclomastopatie** (*ciclo-* + gr. *mastos* = mamelă + *pathos* = boală). Sindrom periodic caracterizat prin tumefacția dureroasă a sînilor produsă de creșterea foliculinemiei în cursul ciclului menstrual (7).

**Ciclon.** Dispozitiv de reținere a aerosuspensiilor eliminate în industrie, bazat pe principiul realizării unui curent turbionar care proiectează elementele în suspensie pe pereții dispozitivului , de unde cad și sînt colectate. Se folosește în general sub formă de baterii de cicloane (multicicloane), înainte ca aerul încărcat cu suspensii să fie eliminat pe coșul fabricii, contribuind astfel la reducerea impurificării atmosferei (20).

**Ciclop.** Monstru caracterizat prin existența unui singur ochi (28).

**Ciclopentaciclohеptenă.** Azulen.

**Ciclopentiazidă.** Sulfamidă diuretică din grupul clorotiazidei (14).

**Ciclopie,** sin.: *Sinoftalmie.* Malformație congenitală caracterizată prin fuziunea celor două orbite și existența unui singur ochi (1).

**Ciclopropan.** Hidrocarbură ciclică gazoasă cu proprietăți narcotice și toxicitate redusă. Se administrează cu cantități mari de oxigen, de aceea este util mai ales în condiții de anoxie sau la gravide; poate provoca aritmii cardiace heterotope și chiar fibrilație ventriculară (14).

**Cicloserină.** Antibiotic izolat din culturile de *Streptomyces orchidaceus* sau obținut prin sinteză; are spectru antibacterian restrîns, interesînd unele tulpini de stafilococ, bacil difteric, *Mycobacterium tuberculosis,* var. *hominis,* rezistent la streptomicină și izoniazidă (13).

**Ciclotimie** (*ciclo-* + gr. *thymos* = spirit, minte). Formă ușoară a psihozei maniacodepresive (35).

**Ciclotron.** Aparat care permite accelerarea particulelor atomice prin imprimarea unei mișcări rapide de rotație. Se folosește în dezagregarea și transmutația atomului (36).

**Ciclotrop** (*ciclo-* + gr. *tropos* = întoarcere). Care influenţează desfăşurarea ciclului menstrual (7).

**Ciclu** (gr. *kyclos* = cerc). Serie de fenomene al căror ansamblu constituie un anumit proces repetat la anumite intervale de timp (32). ~ **acidului citric,** Ciclul Krebs, vezi Krebs. ~ **acidului glioxilic,** cale metabolică de condensare oxidativă a două molecule de acetilcoenzimă A, din care rezultă o moleculă de succinat, avînd ca intermediar glioxilatul (5). ~ **acizilor tetracarbonici-tricarboxilici,** Ciclul Krebs, vezi Krebs. ~ **anovulator,** ciclu menstrual fără ovulaţie (7). ~ **cardiac,** ansamblul actelor desfăşurate sinergie în sens transversal şi succesiv în sens longitudinal, care se produc la nivelul inimii de la un anumit fenomen, luat ca origine, pînă la prima repetare a acestui fenomen. Durata sa este invers proporţională faţă de frecvenţă. I se descriu modificări mecanice (variaţii de presiune transmise venelor jugulare, unde pot fi măsurate) şi electrice (care pot fi înregistrate pe electrocardiogramă) (32). ~ **enterohepatic,** ciclu urmat de unele substanţe, inclusiv de unii hormoni, care se elimină parţial prin bilă şi se resorb prin intestin, trecînd în circulaţia portă spre ficat (7). ~ **estral** (Heape), ciclu morfofuncţional al organelor genitale femele (descris întîi la rozătoare), cuprinzînd succesiv fazele de proestru, estru, metestru şi diestru (7). ~ **gonotrofic,** ciclu de viaţă al anofelilor, reprezentat prin prînzul sanguin, formarea şi maturarea ouălor şi depunerea lor (31). ~ **de infecţie,** biologia agentului patogen în interiorul organismului invadat: modul şi calea de pătrundere în organismul-gazdă, diseminarea, eventuala patomorfoză, modul de părăsire a organismului şi felul de transmitere (directă sau indirectă) la alţi indivizi (8). ~ **lingual,** evoluţie în timp, caracteristică a enantemului scarlatinos la nivelul mucoasei linguale, parcurgînd următoarele aspecte: limbă saburală cu excepţia vîrfului şi marginilor în prima zi; dezepitelizarea treptată de la vîrful limbei spre bază, realizînd aspectul de limbă smeurie datorită evidenţierii papilelor linguale, hipertrofiate şi congestionate, ceea ce se întîmplă în a 4-a— a 5-a zi; limbă lăcuită prin reepitelizare şi reducerea spre normalizare a volumului papilelor în a 6-a — a 7-a zi, cu revenirea la aspectul normal în a 8-a — a 9-a zi. Permite diagnosticul de vîrstă al scarlatinei (8). ~ **mamar,** ansamblul modificărilor ciclice petrecute la nivelul glandelor mamare, determinat de ciclul ovarian. Către a 7-a zi a ciclului începe o activitate proliferativă canaliculară, sub acţiunea secreţiei foliculare, iar în faza luteinică survine şi o activitate proliferativă acinoasă. Spre sfîrşitul ciclului apare un edem al stromei. Fenomenele regresează o dată cu sfîrşitul ciclului ovarian, marcat de menstruaţie (18). ~ **masticator,** mişcarea completă — dus şi întors — pe care o face mandibula pentru a executa un singur şoc masticator (39). ~ **menstrual,** sin.: *Ciclu uterin,* ansamblul modificărilor petrecute la nivelul mucoasei uterine, corespunzînd fazelor ciclului ovarian. În ciclul menstrual, în ordine cronologică distingem: faza estrogenică sau proliferativă, faza estrogenoprogestativă, faza estrogenoprogestativă înaintată (de prenidaţie) şi faza menstruală. Aceasta din urmă se manifestă vizibil prin prezenţa menstruaţiei. Limitele normale ale ciclului menstrual sînt între 21 şi 33 zile, în medie 28 zile (18). ~ **ovarian,** ansamblul modificărilor anatomice şi secretorii petrecute în ovar între două menstruaţii. Cuprinde un prim stadiu de aproximativ 10 zile, în care se dezvoltă foliculul ovarian, apoi un stadiul de aproximativ 8 zile, în care se produce ponta ovulară (ruperea foliculului) şi un ultim stadiu de aproximativ 10 zile de regresiune a foliculului şi transformarea lui în *corpus albicans* (18). ~ **pentozic,** Ciclul Lipmann-Warburg-Dickens, vezi Lipmann-Warburg-Dickens. ~ **perienteric,** trecerea unor larve de nematode din cavitatea intestinală în alte organe (ficat, plămîn), pentru a reveni apoi din nou în intestin (31). ~ **tubar,** ansamblul modificărilor petrecute la nivelul trompelor în cursul ciclului ovarian. În faza progesteronică se observă o accentuare a activităţii secretorii a epiteliului tubar. Musculatura tubară prezintă o activitate contractilă mai intensă în faza foliculinică şi mai redusă în faza luteinică (18). ~ **uterin,** Ciclul menstrual. ~ **vaginal,** anasamblul modificărilor ciclice ale mucoasei vaginale, corespunzînd ciclului ovarian. Examenul frotiului vaginal permite constatarea transformărilor suferite de epiteliul vaginal sub influenţe hormonale (18).

*Vezi şi*: Krebs, Lipmann-Warburg-Dickens, Schiff.

**Cicoare.** *Cichorium intybus.*

**Cicutism.** Intoxicaţie cu coniină (23).

**Cicutoxină.** Principiul activ al rădăcinii de cucută (*Cucuta virosa*); este foarte toxic, provocînd rapid simptome digestive şi convulsii clonice urmate de colaps şi moarte (23).

**Cifo-** (gr. *kyphos* = cocoşat). Prefix care introduce în termenii compuşi noţiunea de curbură (32).

**Cifoscolioză.** Curbare în sens antero-posterior şi lateral a coloanei vertebrale, de cauze diferite (traumatisme, tuberculoză etc.) (2).

**Cifoză** (gr. *kyphosis* = curbură). Incurbare cu convexitate posterioară a coloanei vertebrale în plan medio-sagital (24). ~ **adolescenţilor,** vezi Epifizită. ~ **posttetanică,** modificare

durabilă a curburii coloanei vertebrale, consecutivă unor deformări datorite tracțiunii exercitate de musculatura în stare de contractură tetanică (8).

**Cifră.** Semn grafic simbolizînd o valoare numerică, sau alcătuind un element de bază în scrierea numerelor. În sistemul zecimal folosim 10 cifre diferite (0, 1, 2, 3 .....9); în sistemul binar, numai două cifre (0, 1) (7).

*Vezi și*: Becher.

**Cil** (lat. *cilium*). 1. Păr al pleoapei (32). 2. Expansiune citoplasmică filiformă a unei celule sau a unui microorganism, animată de mișcări în vederea executării anumitor funcții (32).

**Ciliata,** sin.: *Ciliophora, Infusoria.* Clasă de protozoare caracterizată prin prezența unei membrane prevăzută parțial sau total cu cili vibratili (31).

**Cilindri.** 1. Piese de sticlă sau metal de formă cilindrică, utilizate în aparatura de laborator (32). 2. Elemente cilindriforme ale sedimentului urinar, formate în tubii uriniferi prin gelificarea proteinelor prezente în lumenul acestora. Pot fi de diferite tipuri, în funcție de materialul proteic coagulat (proteine sanguine sau celulotisulare, hemoglobină, mioglobină, albumoze Bence-Jones) și de componentele pe care eventual le-au încorporat (hematii, leucocite, celule epiteliale, granule, cristale, bacterii ș.a.) (25). ~ **albuminoși,** cilindri formați din proteine sau din celule renale în stare de distrofie proteică (2). ~ **bilirubinici,** cilindri hialinogranuloși impregnați cu bilirubină, caracteristici proceselor de hepatonefrită (25). ~ **birefringenți,** cilindri granulogrăsoși sau granuloepiteliali care, conținînd în depozitele lor lipoidice cristale anizotrope de esteri ai colesterolului, provoacă dubla refracție a luminii polarizate, realizînd la microscop fenomenul crucii de Malta; apar în glomerulonefroze (25). ~ **ciroși,** sin.: *Cilindri coloizi,* cilindri cu aspect relativ omogen, cu mecanism de producere necunoscut, în compoziția cărora intră substanțe mucoproteice sau lipoproteice neidentificate; se pare că sînt cilindri de descuamație, ai căror constituenți celulari au suferit un proces avansat de degenerescență; apariția lor în stadiile avansate ale insuficienței renale le conferă o semnificație prognostică gravă (25). ~ **coloizi,** Cilindri ciroși. ~ **epiteliali,** cilindri caracteristici proceselor patologice ale tubilor, formați din celule epiteliale tubulare descuamate, care-și păstrează aspectul morfologic normal (25). ~ **eritrocitari,** Cilindri hematici. ~ **fibrinoși,** cilindri cu aspect reticulat proprii proceselor inflamatorii glomerulare (25). ~ **fin granuloși,** cilindri cu aspect microgranulos și cu origine probabil dublă: fie de transsudare, avînd aceeași valoare prognostică cu aceea a cilindrilor hialini, de care se deosebesc prin faptul că, formîndu-se într-un mediu mai acid, gelificarea s-a făcut microgranular; fie de descuamație epitelială, cu degenerescență granulară mai avansată a elementelor celulare, avînd o semnificație prognostică mai severă (25). ~ **granuloepiteliali,** cilindri micști, epiteliali și granuloși (25). ~ **granulogrăsoși,** sin.: *Cilindri grăsoși,* cilindri macrogranuloși, cu incluzii lipidice: vacuole lipidice în fragmente citoplasmatice de celule epiteliale, picături de grăsimi neutre, depozite de cristale de colesterol esterificat (birefringente) ș.a.; sînt caracteristici glomerulonefrozelor (25). ~ **granuloși,** cilindri de descuamație rezultați din degenerescența granuloasă a elementelor celulare incluse; au o semnificație prognostică severă (25). ~ **grăsoși,** Cilindri granulogrăsoși. ~ **hematici,** sin.: *Cilindri eritrocitari,* cilindri formați din hematii aglutinate, incluse în matricea proteică și cu forma și conturul total sau parțial păstrate; au o valoare diagnostică deosebită, atestînd originea glomerulară a unei hematurii (25). ~ **hemoglobinici,** cilindri mari, portocalii, formați din hemoglobină, apărînd în hemoglobinurii consecutive unei hemolize intravasculare, dar putînd fi prezenți și în hematurii de origine glomerulară (25). ~ **hialini,** mulaje proteice ale tubilor renali, de structură simplă și aspect omogen, rezultate din coagularea proteinelor aflate în lumenul tubular; nu au o semnificație obligatorie patologică, putînd apărea și la subiecți normali (0—7/min; 2 000/24 ore); însoțesc în general toate proteinuriile renale, avînd semnificația acestora și atestînd originea lor glomerulară sau tubulară; pot apărea însă și în absența unei proteinurii decelabile, în atingeri glomerulare discrete (25). ~ **de insuficiență renală,** cilindri de dimensiuni neobișnuite (largi și scurți), formați în tubi uriniferi dilatați (prin obstrucție sau atrofie) sau în canalele Bellini, ca urmare a reducerii marcate a filtratului glomerular sau a excluderii funcționale a unui mare număr de nefroni; au o semnificație prognostică gravă (25). ~ **leucocitari,** cilindri formați din leucocite aglutinate, mai mult sau mai puțin degenerate, provenite fie dintr-un proces inflamator glomerular, fie, mai ales, din focare inflamatorii interstițiale, de unde trec în lumenul tubilor prin efracția proteolitică a pereților acestora sau prin diapedeză. Apărînd numai în procesele inflamatorii parenchimatoase, au o mare valoare diagnostică; în prezența unei leucociturii atestă originea ei renală (25). ~ **mioglobinici,** cilindri pigmentari formați din mioglobină și apărînd în mioglobinurii (de efort, sindrom de strivire etc.) (25). ~ **pigmentari,** denumire generică pentru cilindrii bilirubinici, hemoglo-

binici sau mioglobinici (25). ~ **sanguini**, cilindri hematici, aflaţi într-un stadiu avansat de degenerare a eritrocitelor, ale căror contururi nu se mai disting, astfel încît cilindrii apar omogeni, de culoare portocalie, simulînd cilindrii hemoglobinici (25).

*Vezi şi*: Green.

**Cilindroizi.** Formaţiuni cilindrice, subţiri, ascuţite la extremităţi, rezultate din mucus precipitat (25).

**Cilindrom.** 1. Tumoare benignă cu celule cilindrocubice dispuse adesea în palisade şi constituind nodulii delimitaţi printr-o membrană hialină. Localizat mai ales la cap, este translucid şi are o consistenţă moale, datorită unei degenerescenţe mucicarminofile a stromei (2; 12). 2. Termen folosit pentru anumite epitelioame bazocelulare, care au suferit o transformare cilindromatoasă (12).

**Cilindrurie.** 1. Prezenţa de cilindri în sedimentul urinar (25). 2. Debitul de cilindri renali pe unitatea de timp (normal, 0—7/min.) (25).

**Ciliophora.** *Ciliata.*

**Cillosoma.** Varietate de fisură abdominală (*gastroschisis*), în care o eventraţie laterală ocupă porţiunea inferioară a abdomenului; este asociată cu absenţa sau dezvoltarea imperfectă a extremităţii inferioare omolaterale (1).

**Cimboencefalie** (gr. *kymbe* = luntre, navă + *enkephalos* = creier). Malformaţie cerebrală caracterizată printr-o depresiune cupuliformă pe suprafaţa creierului (26).

**Cimbrişor.** *Thymus serpyllum.*

**Cimbru.** *Thymus vulgaris.*

**Ciment intercelular.** Substanţă care leagă celulele epiteliale între ele (1).

**Cimex.** Gen de insecte hematofage din familia *Cimicidae. Specii mai importante*: *C. lectularius* (sin.: *Acanthia lectularia, Ploşniţă, Stelniţă*); este o specie cosmopolită, care înţeapă noaptea omul şi animalele. Are importanţă în patologia umană pentru rolul care ar putea să-i revină în transmiterea unor boli. Experimental a putut transmite *Trypanosoma cruzi*, precum şi alte specii de tripanozome. *C. rotundatus* (sin.: *Acanthia macrocephala*) ar avea rol în răspîndirea febrei recurente şi chiar a leishmaniozei (31).

**Cinchona.** Arbori din genul *Cinchona*, familia *Rubiaceae*. Sînt cunoscuţi şi sub denumirea de arbori de China. Scoarţa acestor arbori — *cortex chinae* sau coaja de China — conţine o serie de alcaloizi, dintre care sînt mai importanţi chinina şi chinidina. Din scoarţă se prepară extracte amare folosite pentru stimularea secreţiei gastrice şi creşterea apetitului (14).

**Cincocaină,** sin.: *Dibucaină.* Compus anestezic local cu nucleu chinolinic, folosit pentru anestezie de suprafaţă, în infiltraţii şi în rahianestezii; are acţiune de lungă durată şi este relativ toxic (13).

**Cincofen.** Derivat chinolinic cu acţiune analgezică, antipiretică, uricozurică şi coleretică; deşi are o toxicitate pronunţată, este folosit pentru tratamentul accesului de gută (13).

**Cinconină.** Alcaloid din scoarţa de *Cinchona*; are proprietăţi asemănătoare celor ale chininei (14).

**Cinedensigrafie,** sin.: *Statidensimetrie.* Metodă de investigaţie a inimii, vaselor pulmonare şi a plămînilor. Se bazează pe fenomenul impresionării variate a unor celule fotoelectrice, în funcţie de densitatea unui fascicul de raze Röntgen absorbit în organism (variaţii cantitative de sînge circulant sau de conţinut aerian) (36).

**Cinefluorografie.** Radiocinematografie.

**Cinematizarea bonturilor.** Intervenţie chirurgicală asupra bonturilor de amputaţie, care are de scop să folosească grupuri musculare pentru acţionarea ulterioară a unor proteze mecanice. Diverse procedee operatorii folosesc pentru aceasta anse musculare, măciuci musculare sau musculoosoase, ori tuneluri (24).

**Cineol.** Eucaliptol.

**Cineradiografie.** Tehnică radiologică, permiţînd efectuarea de imagini în mişcare. Imaginile obţinute pe un amplificator de imagini sînt culese pe o peliculă cinematografică de 16 sau 35 mm, care, developată, poate fi proiectată pe un ecran, reproducînd aspectul morfologic şi mai ales cel funcţional al organului examinat (36).

**Cingulectomie** (lat. *cingulum* = cingătoare + gr. *ektome* = excizie). Rezecţia scoarţei girusului cingular, metodă psihochirurgicală, astăzi părăsită (26).

**Cingulum** (lat. = cingătoare). 1. Formaţiune anatomică în formă de cordon sau cingătoare (38). 2. Proeminenţă pe faţa orală a incisivilor superiori în treimea cervicală, determinată de o îngroşare a stratului de smalţ (sin.: *Tuberculum dentale*) (38). ~ **cerebri**, grup de fibre de asociaţie care merg în girusul calos al creierului de la substanţa perforată anterioară la girusul hipocampului (1). ~ **membri inferioris**, sin.: *Centura pelviană*, parte a scheletului care leagă membrul pelvian (inferior) de trunchi; este formată de cele două oase coxale (1). ~ **membri superioris**, sin.: *Centura scapulară*, parte a scheletului care leagă membrul toracic (superior) de trunchi; este formată de două oase: scapula şi clavicula (1).

**Cioc de papagal,** sin.: *Osteofit vertebral.* Producţie osoasă în zona marginală a corpilor vertebrali, avînd — la examenul radiologic — imaginea caracteristică care i-a dat şi numele (4).

**Ciocan de bijutier.** Mic ciocan metalic folosit în stomatologie la modelarea croșetelor sau a coroanelor de aur (38). ~ **de corn,** ciocan al cărui cap este modelat din corn de bovidee, folosit în tehnica de ortopedie stomatologică (38). ~ **de extracție,** ciocan metalic format dintr-o bară metalică cu un cîrlig la capăt și cu un cursor de greutate variabilă, prin alunecarea căruia, bruscă, se extrage din os cuiul Kuntscher sau o endoproteză centromedulară (24). ~ **pentru litotriție,** ciocan de bronz întrebuințat la litotriția de calculi foarte duri, cu care se lovește în volanul litotritorului, atunci cînd calculul este prins între ramurile acestuia (11). ~ **de os,** ciocan metalic sau din lemn, folosit în chirurgia ortopedică pentru lovirea dălților, a cuielor sau țepușelor. Poate avea o față zimțată, folosită pentru nivelarea suprafețelor osoase spongioase (24).

**Circuit** (lat. *circuitus*). Sistem de conducte sau de medii prin care pot circula particule materiale (Dicționarul limbii române moderne). ~ **de anestezie dus-întors,** sin. : *Circuit de anestezie sistem pendular,* circuit pentru administrat anestezia generală, cu un spațiu mort foarte redus, în care circulația amestecului anestezic și a oxigenului se face direct de la bolnav la camera de anestezie, asigurîndu-se trecerea aerului respirat de două ori prin rezervorul cu var sodat (11). ~ **de anestezie sistem circular,** circuit pentru administrarea anesteziei generale, în care circulația gazelor se face în sens unic, datorită dispoziției valvelor; rezervorul de var sodat se găsește la distanță de fața bolnavului, iar aerul expirat nu trece decît o singură dată în contact cu el (11). ~ **de anestezie sistem pendular,** Circuit de anestezie sistem dus-întors. ~ **aseptic,** cale de circulație și de comunicare în spitalul de boli contagioase pentru alimente și rufele curate (și eventual pentru vizitatori) (8). ~ **electric,** drumul pe care sarcinile electrice îl parcurg de la un punct situat pe un conductor pînă la revenirea lui la același punct (4). ~ **nervos,** denumire generică dată căilor nervoase prin intermediul cărora se realizează legături în sens circular între diverși nuclei sau centri nervoși (27). ~ **oscilant,** dispozitiv cu ajutorul căruia se produc curenți alternativi de înaltă frecvență. Este format din condensator, bobină, scînteietor și conductori metalici și constituie, atunci cînd primește energie electrică de la rețea sau baterii prin intermediul unui transformator, circuitul generator care induce înaltă frecvență în al 2-lea circuit al aparatului, numit circuit rezonator (4). ~ **septic,** cale de circulație și de comunicare în spitalul de boli contagioase pentru bolnavi și pentru obiectele (vasele) și rufele murdare (8).

*Vezi și* : Renshow.

**Circulară de cordon.** Înfășurarea intrauterină a cordonului ombilical în jurul gîtului, membrelor sau trunchiului fetal. Uneori, circulara poate fi atît de strînsă, încît oprește curentul sanguin din cordon, putînd compromite viața fătului, prin hipoxie (18). ~ **de cordon dublă,** dublă înfășurare a unei părți din cordonul ombilical în jurul gîtului fetal (18). ~ **de cordon „în eșarfă",** înfășurarea cordonului ombilical în jurul trunchiului fetal sub formă de diagonală de la un umăr la șoldul opus (18). ~ **de cordon multiplă,** înfășurarea cordonului ombilical de mai multe ori în jurul gîtului fetal. Circulările multiple produc o scurtare și o compresiune marcată a cordonului, care duc la tulburări în mecanismul nașterii și uneori la compromiterea vieții fătului (18).

**Circulație** (lat. *circulatio*). Termen dat uneori sistemelor circulatorii, ca unități morfofuncționale (de ex. circulația embriofetală, maternă, placentară, limfatică, sanguină etc.) (1). ~ **alantoică,** Circulație ombilicală. ~ **colaterală,** sistem de anastomoze vasculare, constituit de obicei prin dezvoltarea unor căi preexistente, dar practic nefuncționale; ia naștere în cazul unor obstacole venoase sau arteriale, care sînt astfel ocolite, asigurîndu-se vascularizația teritoriului respectiv (10). ~ **colaterală arterială,** rețea de colaterale de diverse tipuri (prin anastomoză, ramificație laterală sau terminală etc.), care se dezvoltă în ocluziile vasculare cronice, lent instalate, mai ales la membrele inferioare (10). ~ **colaterală venoasă de tip cavo-cav,** rețea venoasă, vizibilă pe laturile peretelui toracic, dar existentă și în profunzime, care ocolește obstrucțiile venei cave superioare sau inferioare și ale trunchiului brahiocefalic (unilateral în acest caz) (10). ~ **colaterală venoasă de tip porto-cav,** rețea de anastomoze ale teritoriilor porte cu venele sistemice profunde (esofagiene, gastrice, diafragmatice, peritoneale, hipogastrice) sau cu cele vizibile pe tegumentele abdominale, de obicei periombilical (realizînd aspectul de „cap de meduză") (10). ~ **corionică,** Circulație ombilicală. ~ **coronară,** circulația sîngelui prin vasele coronare în peretele inimii (1). ~ **derivativă,** trecerea sîngelui prin anastomozele arteriovenoase normale sau patologice, direct din artere în vene, fără a mai traversa rețeaua de capilare (1). ~ **enterohepatică,** reabsorbția sărurilor biliare la nivelul intestinului și reexcretarea lor ulterioară de către ficat (1). ~ **extracorporeală,** suplinirea funcției inimii în circulația sîngelui cu ajutorul unui aparat care asigură vehicularea sîngelui oxigenat artificial (11). ~ **fetoplacentară,** cir-

culația sîngelui de la mamă la făt, prin intermediul placentei, în timpul vieții intrauterine a acestuia (15). ~ **intervilară,** circulația sîngelui matern în spațiile intervilare ale placentei (1). ~ **limfatică,** circulația limfei de la nivelul capilarelor limfatice pînă la vărsarea în venele subclaviculare (15). ~ **mare,** Circulație sistemică. ~ **mică,** Circulație pulmonară. ~ **ombilicală,** sin.: *Circulație alantoică, Circulație corionică,* circulația prin vasele ombilicale dintre făt și placentă (1). ~ **omfalomezenterică,** Circulație vitelină. ~ **portală,** circulație prin vene care au la ambele extremități cîte un pat capilar (de ex, vena portă hepatică, venele porte hipofizare, circulația portală a insulelor pancreatice) (1). ~ **portă hipofizară,** trecerea sîngelui de la arterele hipofizare superioare prin mănunchiurile capilare din eminența mediană și tija neurală spre un al 2-lea rînd de capilare situate în adenohipofiză (1). ~ **pulmonară,** sin.: *Circulație mică,* circulația sîngelui prin plămîni, prin intermediul arterelor și venelor pulmonare; cu ajutorul ei se face hematoza (1). ~ **sanguină,** deplasarea sîngelui de la inimă la țesuturi și înapoi prin artere, capilare și vene (15). ~ **sinusoidală,** circulația sanguină prin capilarele de tip sinusoid, aparietale, în care masa sanguină vine în contact cu celulele învecinate (1). ~ **sistemică,** sin.: *Circulație mare,* circulația generală, care începe de la inimă prin sistemul aortic și se termină tot la inimă, prin sistemele venelor cave; asigură irigarea tuturor țesuturilor (1). ~ **tebeziană,** circulație sanguină prin venele tebeziene, care adună sîngele din miocard și-l varsă în atriul drept (1). ~ **vitelină,** sin.: *Circulație omfalomezenterică,* circulația dintre embrion și sacul embrionar prin vasele viteline sau omfalomezenterice (1).

**Circulus** (lat. = cerc). 1. Inel. 2. Anastomoză circulară a arterelor sau venelor (1). ~ **arteriosus cerebri willisi,** *Poligonul arterial Willis,* anastomoză arterială la baza creierului, formată anterior de artera comunicantă anterioară unită cu arterele cerebrale anterioare; lateral, de carotidele interne și arterele comunicante posterioare, unite cu arterele cerebrale posterioare; posterior de arterele cerebrale posterioare, ramuri ale arterei bazilare (1). ~ **arteriosus iridis major,** sin.: *Cercul arterial mare al irisului,* cerc vascular aflat la periferia irisului și derivat din arterele ciliare lungi posterioare (28). ~ **arteriosus iridis minor,** sin.: *Cercul arterial mic al irisului,* cerc vascular situat în stroma iriană în jurul marginii pupilare a irisului (28). ~ **vasculosus nervi optici** (halleri), vezi Haller.

**Circum-** (lat. = în jurul). Prefix care introduce în termenii compuși sensul de în jurul (32).

**Circumanal** (*circum-* + lat. *anus* = șezut). sin.: *Periproctal.* În jurul anusului (1).

**Circumcizie** (lat. *circumcidere* = a tăia împrejur). Intervenție chirurgicală constînd din rezecția prepuțului, urmată de o sutură circulară cutaneomucoasă (11).

**Circumcluzie** (lat. = *circumcludere* = a închide din toate părțile). Tehnică de compresiune a unei artere cu ajutorul unui fir de sîrmă (11).

**Circumductie** (lat. *circumducere* = a duce ceva împrejur). Termen folosit pentru mișcările circulare ale membrelor sau globilor oculari (15).

**Circumferența articularis radii.** Suprafața articulară care înconjură periferia cupulei radiale; se articulează cu incizura radială a ulnei (1). ~ **articularis ulnae,** suprafața articulară pentru osul radius, situată la nivelul capului ulnei (1).

**Circumflex** (lat. *circumfluere* = a înconjura). 1. Răsucire împrejur; care înconjură; termenul este folosit pentru denumirea a numeroase artere, vene și nervi care au un traiect răsucit (de ex. arterele circumflexe brahiale) (1). 2. Nervul axilar (1).

**Circumoral** (*circum-* + lat. *os, oris* = gură). Care înconjură gura (1).

**Circumscripție** (lat. *circumscriptio*). Delimitare teritorială (29). ~ **medico-sanitară,** teritoriu delimitat în cadrul unui oraș, județ sau pe teritoriul unei întreprinderi, în raza căruia se desfășoară prin dispensarul medico-sanitar respectiv acțiuni de asistență medicală pentru prevenirea îmbolnăvirilor, îmbunătățirea condițiilor igienice, se dau consultații de medicină generală și se fac tratamente. Circumscripția medico-sanitară poate fi urbană sau rurală. În cadrul circumscripției medico-sanitare funcționează în mod obligatoriu dispensarul de circumscripție (de întreprindere) și de la caz la caz: staționarul de circumscripție, casa de naștere, punctul de sănătate (29).

**Circumvalat** (*circum-* + *vallare* = a întări cu un șanț). Înconjurat de un șanț (1).

**Circumvoluție** (*circum-* + lat. *volutus* = învîrtit), sin.: *Gyrus.* Convolută sau pliu al cortexului cerebral, mărginită de șanțuri sau fisuri (1). ~ **conectantă,** mai multe fișii scurte de substanță cenușie care pot lega două circumvoluții (1). ~ **corpului calos,** *Gyrus cinguli.* ~ **diagonală,** Banda diagonală Broca, vezi Broca. ~ **frontală ascendentă,** *Gyrus precentralis.* ~ **orbitală internă,** *Gyrus rectus.* **Circumvoluții parietale.** Circumvoluțiile postcentrale, parietală superioară și parietală inferioară, care formează fața laterală a lobului parietal al creierului (1). ~ **parietală ascendentă,** *Gyrus*

*postcentralis.* ~ **subcalcarină,** circumvoluție subțire, ventrală față de *cuneus* și situată între *sulcus collateralis* și *sulcus calcarinus* (1). ~ **subcolaterală,** circumvoluție care leagă lobii occipital și temporal (1). **Circumvoluțiile temporale transversale.** *Gyri temporales transversi.* *Vezi și*: Broca, Heschl, Retzius.

**Cireș.** *Cerasus avium.*

**Cirio,** Carlos. **Miometrectomia** ~, procedeu operator în chirurgia conservatoare a fibromului uterin, care se realizează prin amputația fundului uterin, deschiderea cavității uterine și evidarea maselor fibromatoase împreună cu o parte a miometrului; tehnica permite o conservare anatomică și funcțională a endometrului (18).

**Ciroză** (de la gr. *kirhos* = galben). 1. Afecțiune cronică progresivă a ficatului, caracterizată clinic prin semne de insuficiență hepatică, hipertensiune portală și encefalopatie portală; are ca substrat o alterare difuză generală a ficatului, prin procese de distrofie (și necroză) a hepatocitelor, inflamație și fibroză interstițială și de regenerare a parenchimului hepatic cu alterarea arhitectonicei normale a organismului, procese determinate de factori infecțioși, nutriționali, metabolici sau și toxici. Se întîlnesc îndeosebi 3 tipuri mari de ciroze hepatice: ciroza postnecrotică, ciroza septală și ciroza biliară (16). 2. Termen generic folosit pentru inflamațiile cronice, interstițiale, ale unui organ (2). ~ **alcoolică,** Ciroză etilică. ~ **cu angiomatoză hemoragică familială** (Van Bogaert), ciroză familială asociată cu telangiectazii tegumentare și mucoase și sindrom hemoragic (epistaxis, hematemeză) (33). ~ **atrofică,** Ciroză Laënnec, vezi Laënnec. ~ **biliară,** sin.: *Ciroză colangiolitică,* ciroză hepatică care apare ca o consecință a stazei biliare canaliculare prelungite din cauze intra- sau extrahepatice; se caracterizează prin stază biliară intrahepatică (hepatomegalie, icter), proliferarea canaliculelor biliare, degenerescența cordoanelor hepatice și fibroza interstițială consecutivă (16). ~ **biliară a copiilor,** formă de ciroză care apare mai ales la sugari. Poate fi primară, în urma unei colostaze intrahepatice, sau secundară, în urma unei colostaze prin obliterarea congenitală a căilor biliare extrahepatice. Clinic se constată: icter, hepatomegalie, hipercolesterolemie, creșterea α- și γ-globulinelor, creșterea fosfatazelor alcaline. Biopsia hepatică arată procese pericolangiolitice și pericolangitice cu fibroză progresivă periportală și distrugerea structurii hepatice (33). ~ **biliară hipersplenomegalică,** formă de ciroză biliară, însoțită de splenomegalie (2). ~ **canceroasă,** ciroză care însoțește unele forme de cancer; ciroza însăși poate fi punctul de plecare al unui cancer hepatic (2). ~ **capsulară,** ciroză hepatică determinată de evoluția progresivă a unei perihepatite cronice, caracterizată prin îngroșarea capsulei Glisson și formarea centripetă de septuri fibroase cu punct de plecare capsular (16). ~ **cardiacă,** complicație a insuficienței cardiace congestive cronice, caracterizată prin hipertrofie hepatică dureroasă, datorită unei hiperplazii fibroase extensive centrolobulare (16). ~ **cardiotuberculoasă** (Hutinel), tip de ciroză infantilă, consecutivă unei pericardite constrictive tuberculoase, cu hepatomegalie, edem, ascită recidivantă (2). ~ **colangiolitică,** Ciroză biliară. ~ **etilică,** sin.: *Ciroză alcoolică,* ciroză care survine ca urmare a intoxicației cronice cu alcool și care îmbracă de obicei forma septală (16). ~ **familială congenitală** (Debré-Lamy), hepatosplenomegalie cu sindrom hemoragic și evoluție spre ciroză tip Hanot, apărînd la mai mulți frați din aceeași familie (33). ~ **grasă,** ciroză în care procesul sclerogen este însoțit de o distrofie grasă a parenchimului (2). ~ **hipertrofică Hanot,** sin.: *Ciroză Hanot,* ciroză hepatică caracterizată în special prin hepatomegalie și întîlnită mai frecvent în cadrul cirozelor biliare (16). ~ **infecțioasă,** ciroză consecutivă unui proces infecțios al parenchimului sau stromei ficatului (hepatite cirogene) (2). ~ **metabolică,** ciroză provocată și însoțită de tulburări ale metabolismului general și hepatic (2). ~ **mixtă,** ciroză avînd în unele porțiuni ale ficatului caracter septal și în altele caracter postnecrotic, cu predominanța unuia dintre cele două aspecte; este cea mai frecventă formă de ciroză posthepatitică, forma postnecrotică pură întîlnindu-se mai rar (16). ~ **musculară a plămînului,** scleroză pulmonară asociată cu hiperplazie abundentă a musculaturii netede (34). ~ **nutrițională,** formă a cirozei septale survenind în kwashiorkor sau în alte stări de denutriție și caracterizată îndeosebi prin hipoproteinemie și distrofie grasă a hepatocitelor (16). ~ **parazitară,** ciroză consecutivă parazitozelor hepatice (malarie, kala-azar, distomatoză) (2). ~ **periportală,** formă de ciroză în care procesul sclerogen se dezvoltă predominant în jurul ramurilor venei porte (2). ~ **pigmentară diabetică,** Diabet bronzat. ~ **portală,** Ciroză Laënnec, vezi Laënnec. ~ **postnecrotică,** ciroză care apare de cele mai multe ori ca o consecință a hepatitei epidemice și care se caracterizează prin modificări importante ale ficatului, determinate de procesele de necroză parcelară, de regenerare nodulară reactivă și de fibroză întinsă substitutivă, produse în cursul stadiului acut, ca și în cursul evoluției hepatitelor cronice postnecrotice consecutive (16). ~ **primitivă,** denumire improprie folosită pentru cirozele cu etiologie

încă nedeterminată cu precizie şi care apar fără factori premergători evidenţi (2). ~ **septală,** Ciroză Laënnec, vezi Laënnec. ~ **sifilitică,** formă de ciroză excepţional întîlnită astăzi, determinată de sifilisul terţiar hepatic. Ficatul apare „legat în sfori", datorită gomelor parenchimatoase şi proceselor de scleroză (16). ~ **tireotoxică,** ciroză secundară hipertiroidiilor în cursul cărora se produc leziuni distrofice ale ficatului (2). ~ **toxică,** ciroză septală determinată de intoxicaţiile cu plumb, tetraclorură de carbon etc. (16).

*Vezi şi*: Laënnec.

**Cirsotomie** (gr. *kirsos* = varice + *tome* = tăiere). Excizia unei vene varicoase (10).

**Cirtometru.** Instrument format din tije metalice articulate, servind la măsurarea perimetrului toracic şi înscrierea lui grafică (24).

**Cistalgie** (*cisto-* + gr. *algos* = durere). Tulburare funcţională dureroasă a vezicii, condiţionată de un element care poate influenţa vezica de aproape sau de departe: afecţiuni neurologice, afecţiuni psihice, traumatisme şi afecţiuni genitale, leziuni rectale, afecţiuni osoase, boli ale bazinului etc. (11).

**Cistationurie.** Afecţiune metabolică de natură necunoscută, probabil familială, caracterizată prin tulburări nervoase, asociate cu eliminări urinare de cistationină în cantităţi importante (25).

**Cistectazie** (*cisto-* + gr. *ektasis* = dilataţie). Dilataţie anormală a vezicii urinare (11).

**Cistectomie** (*cisto-* + gr. *ektome* = excizie). Exereza chirurgicală a vezicii urinare. Poate fi parţială sau totală şi, în acest caz, se extirpă de obicei şi loja genitală (11). ~ **totală lărgită,** intervenţie chirurgicală practicată în tumorile vezicale extensive, în care se extirpă vezica împreună cu prostata şi veziculele seminale la bărbat şi cu uterul, anexele şi vaginul la femeie, împreună cu ţesutul conjunctivolimfatic al pelvisului (11). ~ **trigonală,** exereza trigonului vezical (inclusiv colul vezical şi cele două orificii ureterale), a ţesutului conjunctivolimfatic extravezical, a porţiunii superioare a prostatei şi a celor două vezicule seminale la bărbat; domul vezical se păstrează, iar ureterele se reimplantează în dom, care va fi anastomozat la uretră (11).

**Cisteină,** sin.: *Acid α-amino-β-tiopropionic.* $HS.CH_2.CH(NH_2).COOH$. Tioaminoacid monoaminomonocarboxilic, care deţine roluri importante în metabolismul intermediar: prin condensare cu pantotenatul ia parte la sinteza coenzimei A; prin desulfhidrare dă acid piruvic şi amoniac; prin metilare formează metionină, iar prin autocondensare formează cistina (5).

**Cisterna** (lat. = cisternă), sin.: *Cisternă.* 1. Rezervor (1). 2. Spaţiu mare subarahnoidian (1) ~ **ambiens,** termen vechi pentru cisterna marii vene cerebrale (1). ~ **cerebellomedullaris,** sin.: *Cisterna magna, Lacul cerebelos inferior,* cisternă mare a spaţiului subarahnoidian, care se întinde de-a curmezişul suprafeţei inferioare a cerebelului, spre suprafaţa dorsală a măduvei prelungite (1). ~ **chiasmatis,** parte a cisternei bazale situată dedesubtul şi înaintea chiasmei optice (1). ~ **chyli,** sin.: *Cisterna Pecquet,* porţiunea dilatată prin care începe canalul toracic; în ea se deschid vasele limfatice tributare acestui conduct (1). ~ **fossae lateralis cerebri,** sin.: *Cisterna fossae Sylvii, Lacul sylvian,* spaţiul subarahnoidian al fosei laterale a creierului (1). ~ **fossae Sylvii,** *Cisterna fossae lateralis cerebri.* ~ **interpeduncularis,** sin.: *Lac peripeduncular,* parte a cisternei bazale situată în fosa interpedunculară, posterior de chiasma optică (1). ~ **magna,** *Cisterna cerebellomedullaris.* **Cisternae subarachnoidales,** sin.: *Confluenţe subarahnoidiene, Lacuri subarahnoidiene.* Cisternele venoase situate în spaţiul subarahnoidian cerebral (1).

**Cisternă** (lat. *cisterna*). *Cisterna.* ~ **bazală,** spaţiu subarahnoidian la baza creierului împărţit de chiasma optică în *cisterna chiasmatis* şi *cisterna interpeduncularis* (1). ~ **corpului calos,** spaţiul subarahnoidian dintre marginea inferioară a *falx cerebri* şi corpul calos (1). ~ **superioară,** Cisterna venei mari cerebrale. ~ **venei mari cerebrale,** sin.: *Cisterna superioară,* cisterna situată în jurul venei cerebrale mari la nivelul fisurii cerebrale transverse (1).

*Vezi şi*: Pecquet.

**Cisternografie** (*cisternă* + gr. *graphein* = a scrie). Metodă radiologică pentru punerea în evidenţă a conturului şi dimensiunilor cisternelor subarahnoidiene cu ajutorul unei cantităţi de aer trecută pe rînd în fiecare cisternă (26).

**Cisticectomie** (gr. *kystis* = vezică + *ektome* = excizie). Extirparea canalului cistic, act complementar al oricărei colecistectomii (11).

**Cisticerc.** Formă larvară, monochistică şi monocefalică a teniilor, avînd un singur cap de tenie într-o veziculă unică, plină cu lichid. Mai importante pentru patologia umană sînt: forma larvară a cestodului *Taenia solium* (*Cysticercus cellulosae*), care se dezvoltă la porc şi mai rar la om, şi forma larvară a cestodului *Taenia saginata* (*Cysticercus bovis*), care se dezvoltă la vite. *Cysticercus multilocularis* şi *Cysticercus racemosus* sînt denumirile care se dau cisticercilor de forme variate, neregulate, din cauza locului în care se dezvoltă (de ex. în spaţiile subarahnoidiene) (31).

**Cisticercoid.** Formă larvară a unor cestode a căror vezicule sînt rudimentare (31).

**Cisticercoză.** Boală parazitară determinată de dezvoltarea cisticercilor de *Taenia solium* (*Cysticercum cellulosae*) sau în mod excepţional de *Taenia saginata* în diferite organe (ochi, creier, piele etc.). Îmbolnăvirea se face prin heteroinfestare (ingerarea ouălor de *Taenia Solium* o dată cu alimentele), prin autoinfestare endogenă (regurgitarea în stomac a proglotelor sau ouălor de tenie, care parazitează intestinul) sau prin autoinfestare exogenă (mîinile contaminate cu ouăle aceleiaşi tenii) (31).

**Cistită** (gr. *kystis* = vezică + *-ită*). Inflamaţia canalului cistic (16).

**Cistectomie** (gr. *kystis* = vezică + *tome* = tăiere). Incizia operatorie a canalului cistic, în vederea extirpării unui calcul inclavat la acest nivel (11).

**Cistină.** Aminoacid disulfurat diaminobicarboxilic, rezultat din condensarea a două molecule de cisteină cu formarea unei legături disulfurice (—S—S—). Împreună cu metionina, constituie aminoacizii cu sulf esenţiali. În 24 ore se elimină, prin urină, în medie cam 10 mg cistină (5).

**Cistinoză.** Anomalie ereditară a metabolismului, caracterizată prin nanism, rahitism vitaminorezistent, hipofosfatemie, insuficienţă tubulară, hepatosplenomegalie (33).

**Cistinurie.** Termen întrebuinţat pentru a indica o eliminare urinară crescută de cistină (11). ~ **familială,** sin.: *Cistinurie-lizinurie familială,* afecţiune familială relativ frecventă, datorită unui defect specific, determinat genetic, în reabsorbţia tubulară a cistinei şi a altor 3 aminoacizi dibazici (lizină, ornitină, arginină) şi caracterizată prin eliminarea urinară crescută a celor 4 aminoacizi; în formele severe, excreţia urinară zilnică poate ajunge pentru lizină la 1,9 g, pentru arginină la 0,9 g, pentru cistină la 0,75 g şi pentru ornitină la 0,4 g; în formele fruste pot fi prezente numai lizinuria şi cistinuria; afecţiunea poate evolua asimptomatic, dar, frecvent, se asociază litiaza renală cistinică (cistina fiind mai puţin solubilă decît ceilalţi aminoacizi) (25).

**Cistinurie-lizinurie familială.** Cistinurie familială.

**Cistită** (gr. *kystis* = vezică + *-ită*). Inflamaţia vezicii urinare, datorită unui obstacol în eliminarea urinii sau propagării unui proces infecţios de la uretră ori de la rinichi; clinic se manifestă prin poliurie, polakiurie, piurie şi dureri (2; 11). ~ **acută catarală,** formă de cistită cu evoluţie acută şi exsudat bogat în elemente descuamative (2). ~ **bilharziană,** cistită provocată de infestarea cu *Bilharzia* (*Schistosoma haematobium*) şi caracterizată prin proliferări papilomatoase şi ulceraţii ale mucoasei vezicale (2). ~ **chistică,** cistită cronică cu mici polipi răspîndiţi pe suprafaţa mucoasei (11). ~ **cronică,** formă de cistită cu evoluţie lentă, caracterizată prin îngroşarea mucoasei, proliferare conjunctivă şi tendinţă la recidive (2). ~ **crupoasă,** sin.: *Cistită difterică,* localizarea difteriei la mucoasa vezicală, avînd ca urmare formarea unui exsudat fibrinos (2). ~ **difterică,** Cistită crupoasă. ~ **emfizematoasă,** inflamaţia vezicii urinare însoţită de prezenţa unor bule de gaz localizate sub mucoasă şi în musculoasă (11). ~ **gangrenoasă diseecantă,** gangrenă vezicală prinzînd aproape toată mucoasa şi o parte din musculoasa vezicii; rezultă formarea unei escare enorme în formă de sac, care devine liberă în vezica plină cu urină purulentă (11). ~ **granuloasă,** Cistită vegetantă. ~ **interstiţială,** sin.: *Cistopatie infiltrantă,* cistită în care leziunile inflamatorii ale mucoasei se extind la submucoasa vezicală, evoluînd, chiar după vindecarea clinică a cistitei către „vezică mică" (11). ~ **încrustată,** cistită cronică cu plăci de încrustaţie (prin precipitarea de săruri fosfocalcice), aderente la musculoasă în zonele lipsite de epitelu sau în cele cu ulceraţii (11). ~ **leucoplazică,** cistită cronică cu plăci leucoplazice dispuse neregulat pe suprafaţa mucoasei (11). ~ **membranoasă,** formă de cistită cronică caracterizată prin expulsia de false membrane (formate din fibrină, resturi epiteliale, cristale urinare) sau chiar membrane organice adevărate (11). ~ **papilomatoasă,** sin.: *Cistită polipoasă,* formă de cistită caracterizată prin hiperplazia papilomatoasă a mucoasei (2). ~ **polipoasă,** Cistită papilomatoasă. ~ **spontană,** cistită survenind fără cauză aparentă şi caracterizată la început prin fenomene vezicorenale pur funcţionale, piuria lipsind la marea majoritate a cazurilor; este de multe ori singura manifestare a unei tuberculoze renale în evoluţie (11). ~ **tuberculoasă,** cistită consecutivă propagării infecţiei bacilare la vezica urinară; se caracterizează prin ulceraţii acoperite de cazeum ale mucoasei, localizate de obicei în jurul orificiilor ureterale (2). ~ **vegetantă,** sin.: *Cistită granuloasă, Cistită verucoasă,* cistită cronică caracterizată prin producerea de vegetaţii ţesut de granulaţie cu capilare neoformate, înconjurate de ţesut tînăr (11). ~ **verucoasă,** Cistită vegetantă.

**Cisto-** (gr. *kystis* = vezică). Element de compunere pentru termeni referitori la formaţiuni anatomice în formă de vezică (32).

**Cistocel** (*cisto-* + gr. *kele* = hernie, tumoare). Hernierea parţială sau totală a vezicii în afara abdomenului sau a bazinului, printr-un orificiu natural sau accidental (11). ~ **inghinal,** herniere a vezicii prin inelul inghinal (11). ~ **vaginal,** formaţiune apărută la nivelul peretelui anterior al vaginului, rotundă, moale, reductibilă, cu

volumul crescut la efort, constituită din vezică sau o parte a ei care, fiind intim unită de peretele vaginal anterior, a coborît împreună cu acesta. Cistocelul vaginal este primul grad al prolapsului genital (11).

**Cistoceți.** Microorganisme patogene sau saprofite cu unele caractere asemănătoare inframicrobilor, dar deosebite de aceștia prin structură și în special prin posibilitatea cultivării pe medii de cultură moarte, sintetice, lipsite de celule vii (22).

**Cistoenterocel** (*cisto-* + gr. *enteron* = intestin + *kele* = hernie, tumoare). Hernierea vezicii însoțită de o ansă intestinală printr-un orificiu natural sau patologic (11).

**Cistoenteroepiplocel.** Hernia vezicii însoțită de o ansă intestinală și epiploon, printr-un orificiu natural sau patologic (11).

**Cistoepiplocel** (*cisto-* + *epiploon* + gr. *kele* = hernie, tumoare). Hernierea vezicii însoțită de epiploon, printr-un orificiu natural sau patologic (11).

**Cistografie** (*cisto-* + gr. *graphein* = a scrie). Metodă radiologică pentru investigația vezicii urinare, prin instilarea directă a unei substanțe de contrast sau indirect prin injectare intravenoasă (urografie intravenoasă) (36).

**Cistohisterectomie** (*cisto-* + gr. *hystera* = uter + *ektome* = excizie). Excizia vezicii urinare și a uterului (11). ~ **totală,** exereza totală a vezicii și uterului, planul de decolare anterior fiind în spațiul prevezical, iar planul posterior prerectal (11).

**Cistolitotomie** (*cisto-* + gr. *lithos* = piatră + *tome* = tăiere). Intervenție chirurgicală constînd din ablația unui calcul din vezica urinară (11).

**Cistometrie** (*cisto-* + gr. *metron* = măsură). Măsurarea presiunii intravezicale, în funcție de conținutul vezicii și puterea de contracție a mușchiului detrusor (11).

**Cistometrogramă** (*cisto-* + gr. *metron* = măsură + *gramma* = notare). Grafic reprezentînd variațiile presiunii intravezicale în funcție de conținutul și puterea de contracție a mușchiului vezical (11).

**Cistometru** (*cisto-* + gr. *metron* = măsură). Instrument pentru măsurarea presiunii intravezicale (11).

**Cistomiază.** Prezența în căile urinare a unor larve de *Muscidae,* în special de *Anthomia* (*Fannia*) *canicularis* (31).

**Cistopatie** (Mombaerts) (*cisto-* + gr. *pathos* = boală). Fază evolutivă a unei cistite cronice sau a unei cistalgii cronice cu modificări organice, inflamatorii-infiltrative ale mucoasei și submucoasei (11). ~ **endocrină,** afecțiune vezicală întîlnită la femeie și caracterizată clinic prin polakiurie, micțiuni imperioase, cistalgie, disurie și hematurie terminală și printr-o evoluție ciclică legată de ciclul menstrual, dar influențată net de etapele (pubertate, graviditate, menopauză) sau de perturbările (carență sau exces hormonal) vieții genitale (11). ~ **infiltrantă,** Cistită interstițială. ~ **ulceroscleroză,** fază avansată a cistitei interstițiale (11).

**Cistopexie** (*cisto-* + gr. *pexis* = fixare). Fixarea chirurgicală a vezicii urinare ale cărei mijloace de suspensie și de susținere sînt deficiente sau au fost suprimate operator (11).

**Cistoscop** (*cisto-* + gr. *skopein* = a vedea). Instrument cu care se examinează vizual cavitatea vezicală (11). ~ **de cateterism,** cistoscop prezentînd în interiorul său un conduct special, care permite trecerea unei sonde ureterale care este dirijată către orificiul ureteral de un ongleu așezat la nivelul lentilei-obiectiv și manevrat dinafară printr-un șurub (11). ~ **operator,** cistoscop de tip cateterism, permițînd, în locul trecerii unei sonde ureterale, trecerea prin conduct, în scop operator, a unor pense speciale pentru biopsie, prehensiune, electrocoagulare etc. (11). ~ **cu viziune directă,** tub în care se introduce o lampă mică electrică, montată pe o tijă subțire. Este introdus în vezica goală și deprimată sub influența presiunii atmosferice, atunci cînd bolnavul este în poziția Trendelenburg, permițînd a se vedea direct mici zone de mucoasă (11).

**Cistoscopie.** Examenul vizual al cavității vezicale, cu ajutorul cistoscopului (11).

**Cistosfincteromanometrie.** Metodă de explorare a funcției vezicale, bazată pe studierea proprietăților mușchiului vezical și a sfincterelor sale, printr-o înregistrare grafică făcută cu cistosfincteromanometrul (11).

**Cistostomie** (*cisto-* + gr. *stoma* = gură, deschidere). Incizie scurtă, suprapubiană a vezicii urinare, urmată de drenaj hipogastric (11).

**Cistotom** (*cisto-* + gr. *tome* = tăiere). Instrument utilizat în trecut pentru incizia vezicii (11).

**Cistotomie.** Deschiderea operatorie a vezicii, urmată de închiderea ei imediată (11). ~ **extramucoasă,** incizia planului muscular al vezicii pînă la mucoasă, practicată în cazurile de carapace scleroasă, care împiedică expansiunea vezicală (11).

**Cistotrahelografie** (*cisto-* + gr. *trachelos* = git + *graphein* = a scrie). Metodă radiologică de explorare a zonei colului vezical, prin introducerea în vezică, după prealabila golire a acesteia, a 20 ml substanță de contrast și a 100 ml aer; prin această metodă se pot pune în evidență formațiuni patologice situate la nivelul colului vezical (11).

**Cistoureteronefrectomie** (*cisto-* + gr. *oureter* = ureter + *nephros* = rinichi + *ektome* = excizie). Exereza rinichiului și a ureterului

corespunzător cu plastie din vezică la locul de implantare (11).

**Cistoureteropielită** (*cisto-* + gr. *oureter* = ureter + *pyelos* = bazin + *-ită*). Infecţia căii excretorii renale (11).

**Cistron.** Cea mai mică subunitate de funcţie a genei care, în expresia fenotipică, specifică probabil un lanţ polipeptidic dintr-o proteină funcţională completă (17).

**Cisvestitism** (lat. *cis* = de partea cealaltă + *vestis* = îmbrăcăminte). Impulsul de a purta îmbrăcămintea unor persoane mai tinere; uneori reprezintă forma de trecere către diverse aberaţii sexuale, cu care se poate asocia; poate exista şi fără tulburări ale erotismului (23).

**-cit** (gr. *kytos* = celulă). Sufix care introduce în termenii compuşi noţiunea de celulă, al cărei tip este precizat de rădăcină (de ex. leucocit) (32).

**Citellus citellus,** sin.: *Spermophilus leptodactilus.* Specie de mamifer din ordinul rozătoarelor de cîmp, avînd rol de rezervor de infecţie în tularemie şi, după unii autori, şi în leishmanioză. Este folosit ca animal de laborator, cunoscut şi sub numele popular de popîndău (30).

**Citemie** (gr. *kytos* = celulă + *haima* = sînge). Termen cu înţeles general utilizat în sensul invadării sîngelui periferic de orice tip de elemente ale proceselor tumorale interesînd sistemul hematopoietic (19).

**Citidină.** Nucleozid format din citozină şi o pentoză (riboză sau dezoxiriboză). Se obţine prin defosforilarea nucleotidului corespunzător (acidul citidilic) (5).

**Citidin-fosfaţi,** sin.: *Acizi citidilici.* Nucleotide formate din citozină + pentoză (riboză sau dezoxiriboză) + acid fosforic. Citidin-3-fosfatul constituie unul din cele 5 nucleotide care fac parte din structura acizilor nucleici. Pentru sintetizarea acizilor nucleici, celulele folosesc însă citidintrifosfatul. Sinteza citidinfosfaţilor se face pe seama acidului uridilic (5).

**Citissime** (lat. = foarte repede, imediat). Termen folosit în prescripţiile medicale, indicînd prepararea foarte urgentă a medicamentului (13).

**Citizină.** Alcaloid din *Cytisus laburnum*; toxic nicotinic folosit limitat ca stimulant respirator reflex (14).

**Cito** (lat. = repede). Termen folosit în prescripţiile medicale, indicînd prepararea urgentă a medicamentului (13).

**Cito-** (gr. *kytos* = celulă). Element de compunere pentru termeni referitori la o celulă (32).

**Citoarhitectonică.** Aranjare celulară a unei regiuni, ţesut sau organ (1).

**Citobiologie** (gr. *kytos* = celulă + *bios* = viaţă + *logos* = ştiinţă). Studiul biologiei celulare (32).

**Citoblast** (*cito-* + gr. *blastos* = germen). 1. Termen utilizat de Schleiden pentru nucleul unei celule (1). 2. Unitate „vitală" ultimă, ipotetică, a unei celule (1).

**Citoblastemă** (*cito-* + gr. *blastema* = mugur). Materialul biologic ipotetic din care se formează celula (1).

**Citochilemă.** Porţiunea interreticulară a protoplasmei (1).

**Citochimie.** Ştiinţa care se ocupă cu studiul constituţiei chimice a celulei şi a constituenţilor celulari, precum şi cu acela al fenomenelor chimice desfăşurate la nivelul celulelor vii (1).

**Citochimism.** 1. Reacţia celulelor la agenţii chimici, antitoxine (1). 2. Activitatea chimică desfăşurată în interiorul celulelor (1).

**Citocid** (*cito-* + lat. *caedere* = a omorî). Agent distructiv pentru celulă (1).

**Citoclazie** (*cito-* + gr. *klasis* = ruptură). Necroza celulei (1).

**Citocrinie.** 1. Procesul de biosinteză şi excreţie în mediul intern al unui produs chimic elaborat în celulă (1). 2. Uneori, termen care defineşte transferarea pigmentului de la melanoblast la altă celulă (1).

**Citocrom $a_3$.** Citocromoxidaza.

**Citocromi.** 1. Sistem de enzime intracelulare, cu structură porfirinică fero-ferică a grupării prostetice (coenzimă), funcţionînd ca transportori de electroni în procesele biologice de oxidare. Au fost identificaţi un număr mare de citocromi, care diferă între ei prin sursa de izolare, proprietăţile spectrale şi potenţialul redox la care acţionează (5). 2. Celulă nervoasă conţinînd o cantitate redusă de citoplasmă şi lipsită de corpi Nissl (1).

**Citocromoxidază,** sin.: *Citocrom $a_3$, Ferment respirator, Ferment galben Warburg.* Enzimă care catalizează transferul electronilor de pe sistemul citocromic pe oxigenul molecular, activîndu-l; joacă un rol important în procesele de respiraţie celulară (5).

**Citodă** (Haeckel) (*cito-* + gr. *eidos* = formă). Formă ipotetică, simplistă a celulei fără nucleu sau nucleol (1).

**Citodendrită** (Lenhossék) (*cito-* + gr. *dendron* = arbore). Dendrită.

**Citodiagnostic** (*cito-* + *dia* + gr. *gnosis* = cunoaştere). Determinarea naturii unui lichid sau unui produs de descuamaţie, normală sau patologică, prin studiul celulelor pe care le conţin (1). ~ **exfoliativ,** metodă de investigaţie bazată pe examenul citologic al frotiului vaginal; permite observarea indirectă a bilanţului hormonal, prin intermediul receptorului vaginal. Se poate practica şi pe celulele vezicii urinare obţinute prin centrifugarea urinii (18). ~ **uterin,** metodă de investigaţie histologică,

bazată pe modificările morfofuncționale suferite de mucoasa uterină sub influențe hormonale (18). ~ **vaginal,** metodă de investigație bazată pe examenul histologic al frotiului vaginal; permite observarea directă a bilanțului hormonal, prin prisma receptorului vaginal (18).

**Citodiereză** (*cito-* + gr. *diairesis* = separație). Citokineză.

**Citofagie** (*cito-* + gr. *phagein* = a mînca). Înglobarea unei celule sau porțiuni de celulă de către altă celulă (1).

**Citofil** (*cito-* + gr. *philein* = a iubi). Care are afinitate pentru celule (1).

**Citogenetică** (*cito-* + gr. *genesis* = naștere). Ramură a geneticii și a citotaxonomiei care studiază aparatul genetic din punct de vedere morfologic, fiziologic și patologic (17).

**Citogeneză** (*cito-* + gr. *genesis* = naștere), sin.: *Citogenie.* Formarea și diferențierea celulelor (1).

**Citogenie.** Citogeneză.

**Citoglobulină.** Proteină obținută din leucocite și noduli limfatici, sub forma unei pudre albe solubile (1).

**Citohormon** (*cito-* + gr. *horman* = a excita). Hormon elaborat și eliberat de celule endocrine izolate, care nu alcătuiesc organe endocrine individualizate (7).

**Citokariooykon.** Termen generic pentru incluziile inframicrobiene din citoplasmă și nucleu (22).

**Citokineză** (*cito-* + gr. *kinesis* = mișcare), sin.: *Citodiereză.* Schimbările care au loc în citoplasmă în timpul diviziunii celulare (1).

**Citoliză** (*cito-* + gr. *lysis* = dizolvare). *Ad litteram,* dizolvarea celulelor. De cele mai multe ori nu este vorba de o dizolvare propriu-zisă, ci de ieșirea conținutului celular prin leziuni ale membranei celulare, celula devenind astfel optic vidă (3).

**Citolizină.** Vezi Lizină.

**Citologie** (*cito-* + gr. *logos* = știință). Subdiviziune a biologiei care se ocupă cu studiul celulelor (1). ~ **exfoliativă,** studiul celulei despărțită de țesut (1).

**Citomegalia.** Citomegalie. ~ **infantum,** Boala incluziilor citomegalice.

**Citomegalie** (*cito-* + gr. *megas* = mare), sin.: *Citomegalia.* Creșterea exagerată, anormală, a unor celule sub acțiunea unor factori diverși (substanțe chimice, germeni inframicrobieni etc.) (22).

**Citomembrane** α. Denumire care definește global întregul sistem canalicular intracitoplasmic, cu excepția aparatului Golgi (1).

**Citomierozomi.** Termen larg folosit pentru formațiuni intracitoplasmatice: granule mici de citoplasmă, mitocondrii, microzomi (1).

**Citomorfoză** (*cito-* + gr. *morphosis* = configurație). Totalitatea modificărilor structurale pe care le suferă celula sau generațiile succesive ale celulei, de la stadiile nediferențiate, tinere, pînă la distrugerea lor finală (1).

**Citooykon.** Incluziune virală citoplasmică.

**Citopatie** (*cito-* + gr. *pathos* = boală). Boală a unei celule animale sau vegetale (1).

**Citopatogen** (*cito-* + gr. *pathos* = boală + *gennan* = a produce). Ceea ce are un efect patogen, distructiv, asupra unor celule. Termenul este folosit mai ales pentru inframicrobi cu referire specială la cultivarea lor în culturi celulare, cu producere de modificări morfologice, denumite efect citopatic (22).

**Citopatologie** (*cito-* + gr. *pathos* = boală + *logos* = știință). Ramura patologiei care se ocupă cu alterațiile din interiorul celulei (1).

**Citopenie** (*cito-* + gr. *penia* = sărăcie). Celule reduse numeric sau volumetric față de normal (1).

**Citoplasmă** (*cito-* + gr. *plasma* = formație). Protoplasma din corpul celulei, excluzînd nucleoplasma (1).

**Citopoieză** (*cito-* + gr. *poiesis* = producere). Formarea și dezvoltarea celulei (1).

**Citoproximal** (*cito-* + lat. *proximus* = apropiat). Termen folosit pentru denumirea porțiunii fibrei nervoase de lîngă pericarion (1).

**Citoreticul** (*cito-* + lat. *reticulum* = rețea). Structură sincițială realizată prin confluență și continuitate citoplasmatică (2).

**Citorinodiagnostic** (*cito-* + gr. *rhis* = nas + *diagnostic*). Metodă de diagnostic a gripei și guturaiului, constînd din examenul microscopic al amprentelor mucoasei cornetului inferior, după colorare cu amestecul Romanowski-Giemsa (22).

**Citoscopie** (*cito-* + gr. *skopein* = a vedea). Citodiagnostic.

**Citostatie** (*cito-* + gr. *statikos* = care oprește). Substanță care oprește mitozele într-o anumită fază (2).

**Citotoxic** (*cito-* + gr. *toxikon* = otravă). Care are un efect toxic asupra unor celule. Termenul este folosit în special pentru substanțe chimice, pentru agenți fizici, pentru anticorpi sau pentru germeni, mai puțin pentru inframicrobi (22).

**Citotrofie** (*cito-* + gr. *trophe* = nutriție). Dezvoltarea normală a celulei vii (1).

**Citotropism** (*cito-* + gr. *tropos* = întoarcere). Afinitate pentru celulă. Termenul este folosit în special pentru a determina proprietatea generală a inframicrobilor de a trăi și a se dezvolta numai în interiorul celulelor vii (22).

**Citozim** (*cito-* + gr. *zyme* = ferment). Termen vechi pentru tromboplastină (15).

**Citozin arabinozidă.** Antivirotic activ, folosit profilactic în infecţiile cu virusuri din grupa vaccină-variolă (14).

**Citozină.** $C_4H_5N_3O$. Bază pirimidinică, componentă a nucleozidului citidina (5).

**Citozom** (*cito-* + gr. *soma* = corpuscul, corp). Corpul celular exclusiv nucleul (1).

**Citozon.** Dispozitiv folosit pentru aplicarea locală a ozonului în tratamentele stomatologice (38).

**Citrat.** Sare a acidului citric; citraţii pot să fie mono-, bi- şi tribazici, ultimii fiind cei mai obişnuiţi. Unele săruri duble, ca citratul de fier şi amoniu, sînt folosite în mediile de cultură pentru microorganisme, ca sursă dublă de azot şi carbon (5). **~ de bismut şi amoniu,** compus de bismut, hidrosolubil, folosit în injecţii intramusculare ca antisifilitic (14). **~ de cafeină,** sare solubilă a cafeinei, reprezentînd una dintre formele de folosire a alcaloidului ca medicament (14). **~ de fier amoniacal,** compus organic de fier, folosit în tratamentul anemiilor feriprive (14). **~ de litiu,** sare de litiu utilizată în tratamentul gutei (13). **~ de magneziu,** sare de magneziu folosită ca purgativ osmotic; are avantajul că este aproape insipidă (14). **~ de potasiu,** sare potasică a acidului citric folosită ca expectorant, sudorific, diuretic, alcalinizant al urinii (13). **~ de sodiu,** anticoagulant prin decalcifierea sîngelui, formînd cu calciul un complex solubil, dar nedisociabil; este folosit pentru a menţine incoagulabil sîngele destinat transfuziei sau recoltat în vederea anumitor probe biologice (14).

**Citrataldolază.** Citratază.

**Citratază,** sin.: *Citrază, Citricdesmolază, Citrataldolază,* enzimă care catalizează scindarea reversibilă a citratului în oxaloacetat şi acetat. Activitatea enzimei este stimulată de prezenţa ionului $Mg^{2+}$ (5).

**Citrază.** Citratază.

**Citricdesmolază.** Citratază.

**Citrobacter.** Grup de bacterii din familia *Enterobacteriaceae,* format din tulpini asemănătoare celor de *Escherichia coli,* dar citrat-pozitive, cunoscute sub denumirile de *Escherichia freundii* şi *Bethesda-Ballerup.* În anumite condiţii, germenii *Bethesda-Balleup* pot deveni patogeni, determinînd singuri sau în asociere cu alţi germeni, infecţii intestinale (3).

**Citrulină,** sin.: *Acid ureino-α-aminovalerianic.* Aminoacid diaminomonocarboxilic obţinut din ornitină şi care împreună cu arginina intră în ciclul ureei. Concentraţia în urina normală de 24 ore: sub 10 mg (5; 15).

**Citrulinurie.** Afecţiune metabolică de natură necunoscută, caracterizată prin întîrziere mintală asociată cu creşterea concentraţiei de citrulină în plasmă şi în lichidul cefalorahidian şi cu eliminare urinară crescută a aminoacidului, în absenţa unei tulburări a metabolismului arginei sau a ureogenezei (25).

**Citteli,** Salvatore, 1875—1947. **Antrul posterior ~,** celulă pneumatică situată în porţiunea posterioară a mastoidei (30). **Celulele ~,** celule aeriene din structura osoasă a mastoidei, situate în unghiul postero-superior al acesteia, în aşa-numitul spaţiu Trautmann. Trepanarea lor este absolut obligatorie în cursul unei „antrocelulotomii maxime", efectuată în cursul unei otomastoidite acute supurate (30). **Pensa ~,** instrument ciupitor de os, utilizat în chirurgia mastoidiană şi sinuzală (sin.: *Pensă muşcătoare de os*) (30). **Unghiul ~,** regiune topografică mastoidiană, situată la unirea tegmentului mastoidian cu peretele anterior al sinusului lateral (30).

**Ciuboţica-cucului.** *Primula officinalis.*

**Ciuin alb.** *Gypsophila paniculata.* **~ roşu,** *Saponaria officinalis.*

**Ciumă** (lat. *cyma* = umflătură). Pestă.

**„Ciuperca înecatului".** Ciupercă de spumă cu bule mici, formată din amestecul apei şi mucusului cu aer, persistînd 2—3 zile în jurul orificiilor bucal şi nazal, în cazul morţii prin înecare (23).

**Civatte,** Achille, 1877—1956. **Boala ~,** fibroame lenticulare sau în pastilă, răspîndite neuniform pe tegument (12). **Poikilodermia reticulată a feţei şi gîtului ~,** vezi Poikilodermie.

**Civinini,** Filippo, 1805—1844. **Spina ~,** *Processus pterygospinosus.*

**Cîmp** (lat. *campus*). 1. Regiune din spaţiu în care fiecărui punct i se asociază o mărime determinată. După forma matematică a mărimii fizice considerate, cîmpul poate fi scalar, vectorial (6). 2. Formă de existenţă a materiei care leagă particulele în sisteme şi prin intermediul căreia are loc interacţiunea dintre particule, transmiterea acţiunilor avînd loc cu viteze finite (6). **~ de arare,** metodă de neutralizare a reziduurilor solide, folosind capacitatea de mineralizare a solului. Constă din ararea unor parcele de sol, pe care se depun reziduurile şi se ară din nou. După un timp, parcelele se pot folosi pentru culturi (20). **~ de asanare,** metodă de neutralizare a reziduurilor solide, folosind puterea de autopurificare a solului. Cîmpurile de asanare sînt reprezentate de parcele de pămînt pe care se aduc alternativ gunoaiele, iar după un anumit timp se dau în folosinţă pentru culturi. În primii 2 ani de la aducerea gunoiului se pot cultiva finete, cereale, plante furajere şi numai în al 3-lea an este permisă cultivarea zarzavaturilor, mineralizarea nefiind completă decît după 2 ani (20). **~ de compostare,** sistem de neutralizare a reziduuri-

lor solide din colectivităţi, format din parcele pe care se găsesc compostări de diferite vechimi (20). ~ **electric,** formă particulară de manifestare a cîmpului electromagnetic, caracterizată prin acţiunile pe care le exercită asupra corpurilor electrizate (6). ~ **electric de corecţie,** cîmp suplimentar, cu linii de forţă curbate invers celor ale unei derivaţii electrocardiografice, care fiind aplicate acesteia, asigură corecţia curburilor şi deci fidelitatea înregistrării (10). ~ **electric de derivaţie,** reprezentare a liniilor de forţă dintre cei 2 electrozi ai unei derivaţii electrocardiografice, spaţiile dintre linii fiind izorezistente. Deoarece mediul conductibil al organismului este inomogen, aceste linii nu sînt drepte, echidistante şi paralele. Din această cauză, diferenţele de potenţial înregistrate nu sînt proporţionale — în fiecare moment al revoluţiei cardiace — cu proiecţia vectorului respectiv (10). ~ **electromagnetic,** formă a materiei, distinctă de substanţă, caracterizată în fiecare punct prin forţele şi momentele pe care le poate exercita asupra unor mici corpuri electrizate sau magnetizate; are structură discretă (discontinuă), particula sa elementară fiind fotonul; este constituit din două componente: cîmpul electric şi cîmpul magnetic, interdependente, variaţia oricăruia dintre ele provocînd variaţia celuilalt. Cîmpul electromagnetic se propagă sub formă de radiaţii (unde) electromagnetice şi transportă energia electromagnetică (6). ~ **gravitaţional,** cîmp prin intermediul căruia se produce o atracţie reciprocă a corpurilor, proporţională cu masa lor şi invers proporţională cu patratul distanţei care le separă (6). ~ **de infiltrare,** metodă de epurare biologică naturală a apelor reziduale, folosind puterea de autopurificare a solului. Este format din parcelele care se inundă alternativ cu apele reziduale. În pauzele dintre inundări, apa se filtrează prin sol, iar oxigenul care îi ia locul realizează oxidarea biologică a impurităţilor reţinute în porii solului (20). ~ **de irigare,** procedeu de epurare biologică naturală a apelor reziduale, folosind puterea de autopurificare a solului, care utilizează concomitent apa reziduală şi ca îngrăşămînt. Constă din parcele la nivelul cărora apa reziduală (de preferinţă decantată în prealabil) este adusă prin cădere liberă sau pompare, răspîndirea ei făcîndu-se prin inundare, prin şanţuri descoperite sau prin tuburi de dren perforate, îngropate la 50 cm adîncime (infiltrare subterană). Acest ultim procedeu are avantajul de a nu contamina suprafaţa solului (20). ~ **magnetic,** formă de manifestare a cîmpului electromagnetic, caracterizat prin acţiunile pe care le exercită asupra corpurilor magnetizate, asupra conductorilor străbătuţi de curenţi şi a sarcinilor electrice în mişcare (6). ~ **mezonic,** Cîmp nuclear. ~ **nuclear,** sin.: *Cîmp mezonic,* cîmp prin care se produce interacţiunea particulelor constituente ale nucleelor atomice (neutroni şi protoni); are o structură discretă, particula sa elementară fiind mezonul π. Caracteristica esenţială a cîmpurilor mezonice este aceea că forţele nucleare determinate de ele acţionează pe distanţe foarte mici, de ordinul $10^{-13}$ cm (dimensiunea razei nucleului), faţă de forţele electrostatice (coulombiene) şi cele gravitaţionale care se manifestă la distanţe mult mai mari (6). ~ **operator,** regiune delimitată prin badijonarea cu antiseptic şi prin cîmpuri de pînză, în care se va executa actul operator (11). **Cîmpuri de operaţie.** Bucăţi patrate sau dreptunghiulare de pînză de bumbac, folosite după sterilizare prealabilă pentru delimitarea cîmpului operator şi pentru acoperirea meselor de instrumente (11). ~ **profilului feţei,** regiunea profilului feţei delimitată de planul orizontal Frankfurt, planul vertical tangent la nasion şi planul vertical prin punctul suborbital. Pe baza lui se stabilesc poziţiile masivului facial faţă de craniu (39). ~ **protetic,** suprafaţa dentomaxilară pe care se aplică şi se sprijină o proteză dentară (38). ~ **vizual,** întinderea spaţiului ce poate fi văzut de un ochi păstrînd privirea fixă (28).

**Cîmpeanu. Procedeul ~,** manevră de reducere a luxaţiei traumatice de şold: bolnavul este plasat în decubit dorsal pe sol, cu genunchiul membrului luxat suspendat pe sub spaţiul popliteu cu o chingă la o scară dublă; un ajutor apasă de gleznă în jos, iar operatorul apasă bazinul spre sol (24).

**Cîrcel.** Crampă musculară.

**Cîrjă** (sl. veche *kryžĭ* = cruce). 1. Mijloace de susţinere a corpului în statică şi mers prin sprijin axilar şi în mîini (24). 2. Denumirea folosită pentru formaţiuni anatomice — în special vase — care prezintă o îndoitură în formă de U (1). ~ **aortică,** *Arcus aortae.* ~ **canadiană,** cîrjă metalică sau din lemn, care prezintă o bară de sprijin la înălţimea mîinii, iar în prelungire, în sus, oferă antebraţului un sprijin relativ printr-un inel de piele mai larg (24).

**Cîrlig** (bulg. *kărlik*). Piesă metalică de formă semicirculară, folosită pentru agăţare (24). ~ **arterial,** instrument metalic în formă de cîrlig, folosit pentru ancorarea vaselor sanguine (11). ~ **de os.** 1. Instrument chirurgical folosit pentru agăţarea în plagă a fragmentului de fractură diafizară (24). 2. Dispozitiv care se poate monta, deobicei prin înşurubare, la capătul unei proteze de braţ sau antebraţ (24). ~ **osului cu cîrlig,** *Hamulus ossis hamati.*

*Vezi şi*: Malgaigne.

**Cît** (lat. *quantus*). Numărul rezultat dintr-o împărțire (Dicționarul limbii române moderne). ~ **oscilometric,** raport între indicii oscilometrici a două segmente simetrice sau a două teritorii ale aceluiași membru (10). ~ **respirator,** Coeficient respirator.

**Claeaj** (fr. *claquage*), sin. : *Miorexă, Ruptură musculară.* Întindere sau ruptură fibrilară musculotendinoasă, petrecută în timpul unui efort intens. Este frecvent în sport, mai ales la alergători de viteză (24).

**Claement** (fr. *claquement*). Zgomot cardiac anormal, întărit și cu timbru uscat, determinat de obicei de ciocnirea unor valve lezate (10). ~ **de deschidere a mitralei,** zgomot sec, auzit în stenoza mitrală, mai bine în zona apicoxifoidiană stîngă, după zgomotul al II-lea cardiac normal sau dedublat și datorit mobilizării bruște a valvulelor mitrale alterate și sudate (10). ~ **pulmonar protosistolic,** varietate a dedublării primului zgomot cardiac, produsă de accentuarea zgomotului pulmonar normal, în leziunile orificiale (10). ~ **sistolic pleuropericardic,** zgomot mezo- sau telesistolic, relativ puternic, cu caracter clanguros, perceput în aderențele pleuropericardice (10).

**Cladioză.** Micoză extrem de rară descrisă de **Bloch** și datorită ciupercii *Scopulariopsis blochii.* Se prezintă sub formă de placarde verucoase la degete, urmate de limfangite și adenite gomoase, supurate, simulînd o tuberculoză verucoasă și ganglionară (12).

**Cladosporium.** Gen de conidiosporate din clasa *Adelomycetales* (*fungi imperfecti*), avînd unele specii rareori patogene (12).

**Clagett,** O. T. **Anastomoza** ~, procedeu de refacere a continuității digestive după duodenopancreatectomie prin anastomoză coledocoși gastrojejunală (11). **Operația** ~, procedeu pentru tratamentul stenozei istmului aortic prin anastomoza arterei subclaviculare stîngi, secționată razant la nivelul primei coaste și capătul distal al aortei secționate (11).

**Clamidospor.** Formă de spor avînd un perete gros și o citoplasmă densă, întîlnită la numeroase specii de ciuperci ; pot fi terminali, intercalari, de-a lungul filamentelor miceliene, izolați sau în lanțuri (12).

**Clampă-buldog.** Pensă-clamp elastică de dimensiuni diferite, folosită pentru efectuarea hemostazei provizorii în intervențiile pe vase (11).

**Clangor** (lat. *clangere* = a răsuna). Întărire, cu timbru metalic prelungit, a zgomotului al II-lea cardiac la focarul aortei, percepută în leziuni ale valvulelor respective (aortită) (10).

**Claoué. Metoda** ~, metodă chirurgicală de închidere a comisurilor bucosinuzale în dublu plan cu mucoasa bucală (38).

**Clapotaj** (fr. *clapotage*). Zgomot de clipocit care se aude la mișcările de sucusiune în cazurile în care există lichid în diferite cavități ale organismului (32). ~ **gastric,** clapotaj produs de sucusiunea spontană sau provocată a stomacului dilatat (16).

**Clarificare** (lat. *clarus* = clar + *facere* = a face). Etapă din tehnica histopatologică, care urmează după deshidratare și are ca scop să înlocuiască alcoolul etilic din piesă cu o substanță miscibilă, ca parafina, pentru incluzionare. Metoda curentă utilizează în acest scop 3 băi de benzen, toluen sau xilen, după care piesele devin semitransparente (2).

**Clark, H. Semnul** ~, semn observat în paralizia cerebrală infantilă și constînd din flexiunea coapselor, atunci cînd copilul este ridicat deasupra solului (26).

**Clark. Operația** ~, transplantarea porțiunii laterale a mușchiului marele pectoral în locul mușchiului biceps paralizat. Fasciculul lateral al pectoralului cu pachetul vasculonervos se suturează la tendonul bicepsului cu fire de nylon (24).

**Clark I.** Difenilclorarsină.

**Clark II.** Difenilcianarsină.

**Clark-Lubs. Mediul** ~, mediu de cultură bacteriană lichid, conținînd peptonă Witte, glucoză și fosfat bipotasic, utilizat în diverse teste biochimice (reacția la roșu de metil, reacția Voges-Proskauer) (3).

**Clarke,** Jacob Augustus Lockhart, 1817—1880. **Celulele** ~, celule pigmentate din nucleul dorsal medial al măduvei spinării (1). **Coloana** ~, *Nucleus thoracicus.* **Nucleul** ~, nucleul dorsal medial al coarnelor posterioare ale măduvei spinării (1).

**Clasă.** 1. În statistica matematică, diviziune convenabilă a amplitudinii unei selecții. Întreaga selecție se împarte în intervale egale de valori (clase), care au o limită inferioară, o limită superioară și un centru (37). 2. Subdiviziune a regnurilor animal și vegetal, subordonată subîncrengăturii și cuprinzînd una sau mai multe familii (31).

**Clasificare** (lat. *classis* = colecție + *facere* = a face). Repartizare sistematică, potrivit unor criterii, a elementelor individuale sau a categoriilor într-o anumită ordine sau în diferite clase (32). ~ **după două criterii,** clasificarea datelor statistice simultan după două criterii, aranjînd datele într-un dreptunghi, pe linii și coloane. Liniile reprezintă diferite categorii (niveluri) ale unui criteriu, iar coloanele reprezintă nivelurile celuilalt criteriu (37).

*Vezi și* : Black, Kraepelin, Kretschmer, Lancefield, Linton, Lipschütz, Ranke, Schilling.

**Clasmatocit** (Ranvier) (gr. *klasma* = fragment + *kytos* = celulă). Una dintre multiplele

denumiri ale celulelor mezenchimale primitive, multipotente, avînd rol de macrofag (19).

**Clasmatodendroză** (gr. *klasma* = fragment + *dendron* = arbore + *-ză*). Leziune celulară caracterizată prin alterarea fragmentară a prelungirilor citoplasmatice (2).

**Clasmatoză** (gr. *klasma* = fragment + *-ză*). Izolarea şi detaşarea de restul celulei a unor porţiuni de citoplasmă, care nu degenerează; pot avea valoarea unor secreţii interne (1).

**Claude,** Henri Charles Jules, 1869—1945.

**Semnul ~,** în paralizia de median, la mişcarea de strîngere a pumnului, policele nu mai poate face opoziţia peste celelalte degete flectate (24).

**Claude Bernard.** Vezi Bernard.

**Claude Bernard-Horner.** Vezi Bernard-Horner.

**Claudicaţie.** (lat. *claudicatio*). Denumire dată unor tulburări cu caracter tranzitoriu care apar în cursul activităţii mai intense a unor organe şi care dispar sau se atenuează mult după un scurt repaus (27). **~ intermitentă cerebrală,** întreruperea repetată şi de scurtă durată a unei funcţii cerebrale, datorită unui deficit tranzitoriu de irigaţie, care se exprimă de obicei prin paralizii, parestezii sau afazii trecătoare (27). **~ intermitentă a labirintului,** Sindromul Ménière, vezi Ménière. **~ intermitentă medulară** (Déjérine), senzaţie nedureroasă de înţepenire sau greutate în membrele inferioare, care apare în cursul mersului şi dispare la repaus. Se însoţeşte de exagerarea reflexelor osteotendinoase şi precede instalarea unor mielite cronice, în special mielita cronică luetică Erb sau a unei mielomalacii vasculare (27). **~ intermitentă vasculară,** sin.: *Displazie angiosclerotică*, simptom caracteristic insuficienţei arteriale cronice şi constînd de obicei dintr-o crampă dureroasă a muşchilor gambei, apărută după un efort de o anumită intensitate (progresiv tot mai redusă) şi calmată prin repaus (10). **~ venoasă,** claudicaţie intermitentă, datorită stazei venoase (32). **~ venoasă Vaquez,** vezi Vaquez.

**Claudius,** Friedrich Matthias, 1822—1869.

**Celulele ~,** celule poligonale, clare, de diferite înălţimi, situate deasupra membranei bazilare a canalului cohlear şi deasupra celulelor Hensen (1).

**Claudius. Metoda ~,** sterilizarea catgutului prin menţinerea lui timp de o săptămînă într-o soluţie de lugol 1% (24).

**Clauss. Semnul ~,** reflex patologic, analog semnului Babinski, care constă din extensiunea halucelui cu flexiunea plantară a celorlalte degete, atunci cînd examinatorul opune o contrapresiune încercării bolnavului de a face o flexiune activă a genunchiului (27).

**Claustrofilie** (lat. *claustrum* = închidere + gr. *philein* = a iubi). Atracţie către încăperi cu uşi închise (35).

**Claustrofobie** (lat. *claustrum* = închidere + gr. *phobos* = frică), sin.: *Filocleizie.* Fobia spaţiilor închise (35).

**Claustrum** (lat. = închidere), sin.: *Antezid.* Fişie de substanţă cenuşie situată între insula cortexului cerebral şi nucleul lenticular (1).

**Clauzomanie.** Obsesia de a murmura (35).

**Clava** (lat. = măciucă), sin.: *Piramida posterioară, Tuberculum nuclei gracilis.* Una dintre cele două proeminenţe ovoide situate în partea caudală a ventriculului al IV-lea, reprezentînd continuarea de fiecare parte a fasciculului *gracilis.* Subiacent de *clava* se află nucleul *gracilis* (1).

**Claveta** (Lehuche). Dispozitiv metalic turnat, aplicat la încrustaţiile *inlay-onlay*; face oficiul de zăvor şi asigură blocarea încrustaţiei, astfel încît aceasta nu poate ieşi decît în sens axial. Claveta pătrunde într-un lăcaş şlefuit în dinte şi în metalul încrustaţiei, cimentîndu-se aici (38).

**Claviceps purpurea.** Ascomicetă care parazitează spicul unor graminee, mai ales al secarei; conţine o serie de alcaloizi, printre care ergotamina, ergometrina şi complexul ergotoxinei (14).

**Claviotomie** (*claviculă* + gr. *tome* = tăiere), sin.: *Cleidotomie.* Secţionarea chirurgicală a claviculei fătului, folosită (rareori) în practica obstetricală, pentru a reduce diametrul biocromial în caz de distocie (18).

**Clavus** (lat. = bătătură), sin.: *Bătătură, Durillon.* Hiperkeratoză cicumscrisă, de formă rotundă sau ovalară, datorită acţiunii mecanice de frecare sau presare a pielii (12). **~ sifilitic,** sifilide secundare situate la palme şi plante (12).

**Clearance** (engl. = epurare, purificare). Noţiune care exprimă capacitatea specifică a unor organe (rinichi, ficat, plămîni, măduva oaselor etc.) de prelevare din sînge a unor substanţe endogene sau exogene, prin cantitatea de plasmă depurată de substanţa respectivă în unitatea de timp (25). **~ apei „libere",** cantitatea de apă „liberă osmotic" (în ml), eliminată sau extrasă într-un minut din urina finală. Reprezintă diferenţa dintre volumul urinii min. şi valoarea *clearance*-ului osmolar (25). **~ hepatic al bromsulfaleinei,** test pentru aprecierea funcţionalităţii hepatice, folosit în special în diagnosticul hepatitelor cronice şi cirozelor hepatice. Se exprimă fie prin procentul de BSF restant în sînge după 45 minute (normal 0—5%), fie prin viteza de înjumătăţire (t 1/2) a concentraţiei sanguine a BSF (în mod normal 5 minute) şi *clearance*-ul fracţionat corespunzător ($k \geqslant 12$ în condiţii fiziologice) (16). **~ hepatic al rozului**

**bengal,** test utilizat pentru aprecierea capacității funcționale a hepatocitelor, utilizînd, roz bengal marcat (sau nu) cu $^{131}I$; prezintă semificație și valoare similară cu a *clearance*-ului BSF (16). ~ **kupfferian al aurului coloidal radioactiv,** test care evidențiază funcționalitatea sistemului reticulohistiocitar, mai ales a celui hepatic. Rezultatele se corelează de obicei cu valorile *clearance*-ului hepatic al bromsulfaleinei (16). ~ **maxim,** vezi Van Slyke. ~ **osmolar,** *clearance*-ul ansamblului substanțelor solvite, osmotic active adică numărul de mililitri de plasmă depurată în timp de 1 minut de substanțele osmotic active, pe care le conține. Definește de fapt apa „legată osmotic" (25). ~ **plasmatic al Fe,** viteza cu care $^{59}Fe$ dispare din circulație, pentru a fi fixat de măduva oaselor (19). ~ **renal,** cantitatea virtuală de plasmă depurată complet de o anumită substanță în timp de 1 minut, ca urmare a eliminării acesteia în urină. Dacă o anumită substanță nu este extrasă din plasmă pe alte căi decît cea renală, atunci cantitatea din substanța respectivă care este eliminată în urină trebuie să fie egală cu cantitatea dispărută din plasmă:

$$Cl_x = \frac{U_x \cdot V}{P_x}$$

în care $Cl_x$ = cantitatea de plasmă (în ml), epurată complet de substanța $x$ în timp de 1 minut; $P_x$ = concentrația substanței $x$ în plasmă (în mg%); $U_x$ = concentrația substanței $x$ în urină (în mg%); $V$ = volumul de urină/min. (în ml). Prin utilizarea *clearance*-urilor unor substanțe a căror comportare renală este cunoscută, s-a creat posibilitatea de a aprecia cantitativ diferitele mecanisme funcționale renale: filtrarea glomerulară (*clearance*-ul inulinei, hiposulfitului de sodiu, manitolului, creatininei endogene), fluxul plasmatic renal (*clearance*-ul paraaminohipuratului de sodiu, diodrastului), reabsorbția tubulară, secreția tubulară (25). ~ **standard,** Vezi Van Slyke.

**Clei-carbinol.** Carbinol.

**Cleidectomie** (*claviculă* + gr. *ektome* = excizie). Rezecție de claviculă (24).

**Cleidotomie** (*claviculă* + gr. *tome* = tăiere). Claviotomie.

**Cleidotripsie** (*claviculă* + gr. *tribein* = a zdrobi). Fracturarea claviculei fătului, în momentul nașterii, folosită rareori în practica obstetricală, pentru a reduce diametrul biacromial, în caz de distocie (18).

**Cleptofobie** (gr. *kleptes* = hoț + *phobos* = frică). Fobia de a nu fi victima unui furt sau teama obsesivă de a nu comite un furt (35).

**Cleptolagnie** (gr. *kleptes* = hoț + *lagneia* = poftă), sin.: *Cleptomanie sexuală.* Impulsie spre furt, asociată cu stare de excitație sexuală (23).

**Cleptomanie** (gr. *kleptes* = hoț + *mania* = nebunie). Tendința irezistibilă către sustragerea unor obiecte de obicei fără utilitate practică pentru bolnav (35). ~ **sexuală,** Cleptolagnie.

**Clește** (sl. veche *klěšta*). Instrument pentru apucat (32). ~ **pentru areuri,** clește folosit în confecționarea arcurilor pentru aparatele ortodontice; există 3 feluri: clește cu fălci late (3—5 mm), dreptunghiulare în secțiune; clește cu fălci rotunde în secțiune; clește cu o falcă rotundă, iar cealaltă concavă în secțiune (39). ~ **de astragal** (Rădulescu), clește mare cu bucle largi și vîrfuri ascuțite, în care se prinde astragalul pentru a face o extensiune extemporanee asupra fracturilor extremității inferioare a tibiei sau pentru a realiza contraextensiunea în reducerea fracturilor calcaneene (24). ~ **„în cioc de papagal",** clește cu partea activă îndoită, cu vîrfurile ramurilor ascuțite, folosit în tehnica dentară la modelarea inelelor sau a coroanelor metalice pentru recurbare (38). ~ **„în cioc de rață",** instrument de tip clește format din două lame metalice ușor arcuite și ovalare la capăt, ca un cioc de rață, care se închid pe toată lungimea lor. Se folosește pentru lărgirea marginilor unui aparat gipsat (24). ~ **crampon,** sin.: *Clește universal,* clește cu ramurile active subțiri, dar puternice, prevăzute cu zimți pe fața lor de contact, cu multiple utilizări în protetica dentară: tăiere turtire, îndoire (38). ~ **de extracție dentară,** instrument metalic, alcătuit dintr-un mîner și din două fălci articulate, care se aplică pe dinte, folosit pentru luxarea și extragerea dinților. Există o serie de modele pentru diversele grupe de dinți și pentru rădăcini (38). ~, **de os,** clește pentru prins fragmentele osoase în timpul intervențiilor chirurgicale (24). ~ **triplex,** clește cu 3 ciocuri active de forme variate, cu multiple utilizări în protetica dentară: lărgire, recurbare, modelare, bombare (38). ~ **pentru tubușor,** clește cu fălcile special conformate pentru confecționarea tubușoarelor de inel ortodontic (39). ~ **universal,** Clește crampon.

*Vezi și*: Angle, Case, Farabeuf, Johnson, Lambotte, Liston, Schwartz.

**Climacteriu** (gr. *klimakter* = treaptă de scară). Încetarea fiziologică a funcției genitale și ansamblul tulburărilor care o însoțesc (7). ~ **feminin,** sin.: *Menopauză,* perioadă a vieții feminine care întovărășește sfîrșitul vieții genitale, intercalată între perioada de activitate sexuală și faza de repaus sexual complet. Fenomen fiziologic complex, nu este numai un episod

hormonal de declin al funcţiei ovariene, ci şi preludiul îmbătrînirii. Se manifestă în primul rînd prin oprirea fluxului menstrual. Apariţia menopauzei se situează între 45 şi 55 ani, în medie 48 ani. Poate surveni şi la 40 ani sau mai tîrziu, după 60 ani (18). ~ **masculin,** Andropauză. ~ **viril,** Andropauză.

**Climat** (gr. *klima* = înclinare). Starea fizică a aerului din încăperile de lucru, caracterizată prin temperatură, umiditate, curenţi de aer şi radiaţii calorice (21). ~ **maritim,** termen general care cuprinde climatele de litoral, insular şi din largul mării. Caracteristicile acestui climat stimulant-tonifiant sînt legate de presiunea barometrică, umiditatea, aerosolii naturali locali, insolaţia puternică şi vînturile (brizele) care bat în regiunea respectivă (4).

**Climatism.** Condiţiile igienoterapeutice, organizatorico-administrative, urbanistice şi sociale pe care trebuie să le îndeplinească localităţile climaterice (4).

**Climatizare.** Condiţionarea temperaturii şi umidităţii unei încăperi sau a unui local în aşa fel încît ele să devină independente de starea mediului climatic local (4).

**Climatologie** (*climă* + gr. *logos* = ştiinţă). Studiul sistematic al climei diverselor regiuni ale globului pămîntesc, al elementelor care o compun, al cauzelor care o modifică şi al influenţelor pe care le determină asupra condiţiilor fizice şi biologice, în teritoriile unde ea acţionează (4).

**Climatopatologie** (*climă* + gr. *pathos* = boală + *logos* = ştiinţă). Studiul acţiunii patogene a climatului asupra organismului. Cuprinde patologia climatelor excesive sezoniere sau geografice, precum şi teluropatologia, meteoropatologia şi cosmopatologia (4).

**Climatoterapie** (*climă* + gr. *therapeia* = tratament). Utilizarea terapeutică a însuşirilor favorabile ale factorilor climatici diverşi (4).

**Climă** (gr. *klima* = înclinare). Din punct de vedere medical reprezintă totalitatea factorilor fizici şi biologici, tipici pentru o anumită regiune şi acţionînd în ansamblu asupra organismelor (4).

**Clinartroză** (lat. *clino* = înclinare + *artroză*). Deviere laterală a axului unui membru la nivelul unei articulaţii (24).

**Clinocefalie** (gr. *klinein* = a culca, a turti + *kephale* = cap). Deformaţie craniană, caracterizată prin aplatizarea sau deprimarea calotei craniene (27).

**Clinodactilie** (lat. *clino* = înclinare + gr. *daktylos* = deget). Malformaţie congenitală constînd din devierea laterală a degetelor mîinii, în special policele şi auricularul, devierea producîndu-se din prima articulaţie (24).

**Clinoid** (gr. *kline* = pat + *eidos* = formă). În formă de pat (de ex. procesele clinoide) (1).

**Clinologie.** Ştiinţa despre involuţia organismelor animale (1).

**Clinomanie** (gr. *kline* = pat + *mania* = nebunie). Tendinţă anormală de a păstra patul (35).

**Clinostatism** (gr. *klinein* = a culca + *stasis* = şedere). Poziţia culcat a corpului şi diferitele aspecte care decurg din ea (32).

**Clinoterapie** (lat. *clino* = înclinare + gr. *therapeia* = tratament). Metodă de tratament constînd din menţinerea bolnavului în poziţie culcat la pat (4).

**Clinotropism** (lat. *clino* = înclinare + gr. *tropos* = întoarcere). Proprietate a miocardului care conferă o anumită bruscheţă înclinaţiei ramurii descendente a înregistrării contracţiei cardiace (10).

**Cliochinol.** Derivat halogenat de dihidrochinolină cu proprietăţi antiseptice şi dezinfectante; este folosit în infecţiile intestinale şi ca antiamibian (14).

**Clismă** (neogr. *klysma*). Formă medicamentoasă lichidă (soluţie sau suspensie) destinată introducerii rectale. Se utilizează şi clisme evacuatoare, diagnostice, alimentare. Clismele medicamentoase pot acţiona local asupra mucoasei rectocolice sau pot avea acţiune generală, resorbtivă (14).

*Vezi şi*: Pouliquen.

**Clition** (gr. *klitys* = pantă, versant). Punct localizat în locul unde planul sagital median întîlneşte centrul marginii superioare a şeii dorsale (1).

**Clitoris** (lat. de la gr. *kleitoris* = care închide). Structură erectilă, reprezentînd la femeie omologul penisului; este ataşat de ramurile ischipubiene prin două rădăcini (*crura*), care se întîlnesc în faţa simfizei pubiene pentru a forma corpul clitorisului (1).

**Clitrofobie.** Fobia de ferestre închise, de aer închis (35).

**Clivus** (lat. = înclinat). Pantă (1). ~ **ossis occipitalis,** faţa craniană, înclinată, a părţii bazilare a osului occipital (1). ~ **ossis sphenoidalis,** suprafaţa oblică a corpului osului sfenoid, situată între şaua turcească şi procesul bazilar al osului occipital (1).

**Cloacă** (lat. *cloaca* = canal de scurgere). La embrionul tînăr, camera endotermală comună intestinului posterior şi alantoidei; mai tîrziu se separă în sinusul urogenital şi rect (1). ~ **congenitală,** malformaţie în care rectul se deschide în tractul genitourinar (1). ~ **ectodermală,** sin. *Cloacă externă,* parte din cloacă, care derivă din invaginaţia proctodeală după ruptura membranei cloacale (1). ~ **endodermală,** parte din cloacă ce derivă din terminaţia caudală a intestinului posterior (1). ~ **externă,** Cloacă

ectodermală. ~ **persistentă,** cameră comună pentru rect şi sistemul urogenital, rezultat al lipsei septului urorectal în dezvoltare (1). ~ **urogenitală,** deschidere comună anormală a uretrei şi vaginului, datorită lipsei septului uretrovaginal (1). ~ **vezicorectovaginală,** cavitate în pelvis, în care se deschid rectul, vezica urinară şi vaginul; ea poate fi congenitală sau datorită unei traume, infecţii sau tumori (1).

**Cloasmă** (gr. *chloazein* = a înverzi), sin.: *Chloasma.* Denumire generică pentru petele de formă neregulată, uneori confluente, simetrice, de culoare galbenă-brună-cenuşie, situate pe frunte, obraji, bărbie. Forma cea mai obişnuită este cloasma gravidelor (12). ~ **albă,** Vitiligo. ~ **bronzată,** sin.: *Mască tropicală,* pigmentaţie inegală cu zone de nuanţă mai închisă, apărînd la faţă după expuneri prelungite la soare (12). ~ **caşecticilor,** pigmentaţie a feţei, datorită insuficienţei pluriglandulare din caşexiile de orice natură (senilă, în tuberculoza avansată caşectizantă etc.) (12). ~ **gravidică,** sin.: *Cloasma uterină,* pigmentaţie care apare în cursul graviditătii, în special în a doua jumătate a sarcinii, cuprinzînd fruntea şi faţa; dispare după naşterea copilului (12). ~ **hepatică,** termen impropriu sub care se denumeau petele cutanate de culoare brună-roşcată, asemănătoare culorii parenchimului hepatic (12). ~ **uterină,** Cloasmă gravidică.

**Clofibrat.** Compus cu activitate asupra metabolismului lipidic; reduce şi normalizează hipercolesterolemia, normalizează hiperlipemia, corectează factorii trombogenici, potenţează efectul anticoagulantelor. Este indicat în manifestări aterosclerotice asociate cu tulburări lipidice, hipercolesterolemie, hiperlipemie (13).

**Clomifen citrat.** Analog al estrogenilor nesteroidici, care provoacă stimularea ovulaţiei; în metroragii, amenoree sau oligomenoree, prin ciclu anovular, restaurează ciclurile ovulatorii şi favorizează instalarea sarcinii (14).

**Clon.** Populaţie de indivizi, provenită dintr-o singură individualitate (bacterii, celule de la macroorganisme în culturi de celule, virusuri) (17). ~ **mutant,** populaţie de indivizi provenită dintr-o singură celulă mutant apărută într-o colonie de celule sălbatice (17).

**Clonare.** Metodă de segregare a unei populaţii (celulare, virotice etc.) în elemente parentale, cap de linie a unor generaţii ulterioare (22).

**Clonie** (gr. *klonos* = tumult, dezordine). Contracţie rapidă (fazică) de scurtă durată a unui muşchi sau a unui grup muscular (27).

**Clonograf** (gr. *klonos* = tumult, dezordine + *graphein* = a scrie). Aparat pentru înregistrarea grafică a mişcărilor produse în timpul unui spasm clonic (32).

**Clonorchis.** Gen de viermi paraziţi din familia *Opistorchidae,* clasa *Trematoda.* Specia *Clonorchis sinensis* (sin.: *Distoma japonicum, Distoma sinensis*) se poate dezvolta în canalele biliare, unde determină boala denumită clonorcoză (31).

**Clonorcoză.** Boală parazitară determinată de trematodul *Clonorchis sinensis,* cu gazdă intermediară în diferite specii de peşti, întîlnită în anumite regiuni din Asia. Forma uşoară are o simptomatologie discretă. În formele mai severe, cu un parazitism mai intens, apar diaree, edeme, hepato- şi splenomegalie şi alte manifestări generale (31).

**Clonus** (gr. *klonos* = tumult, dezordine). Succesiune de contracţii rapide, ritmice, declanşate de elongaţia bruscă, cu menţinerea în tensiune a unor muşchi; apare în stările de eliberare a funcţiilor segmentare reflexe medulare de sub controlul formaţiunilor nervoase superioare (27). ~ **mîinii,** mişcări ritmice de flexiune şi extensiune ale mîinii, obţinute prin retroflexiunea bruscă, pasivă, a mîinii pe antebraţ (27). ~ **patelar,** Clonus rotulian. ~ **piciorului,** sin.: *Trepidaţia epileptoidă a piciorului,* succesiune de mişcări ritmice executate din articulaţia tibiotarsiană, declanşate de extensiunea pasivă bruscă a piciorului pe gambă (27). ~ **rotulian,** sin.: *Clonus patelar, Dans rotulian,* mişcări ritmice de ridicare şi coborîre a rotulei, determinate de împingerea bruscă în jos a rotulei care determină elongaţia muşchiului cvadriceps (27).

**Clopot dentar.** Stadiu în dezvoltarea mugurelui dentar, în care acesta ia forma unui clopot datorită invaginaţiei produse în centrul său prin proliferarea mai intensă a celulelor epiteliale periferice (38).

**Cloquet,** Hippolyte, 1787—1840. **Ganglionul ~.** 1. Ganglion limfatic inghinal, situat profund în inelul femural (sin.: *Ganglionul Rosenmüller*) (1). 2. Pseudoganglion constituit din fibre plexiforme intricate ale celor 2 nervi nazopalatini în canalul incisiv (1). **Septum femorale cloqueti,** sin.: *Septul crural.* Pătura de ţesut areolar care închide inelul femural (1).

**Cloquet,** Jules Germain, 1790—1883. **Canalul ~,** sin.: *Canalul hialoidian,* spaţiu tubular median în corpul vitros, ocupat în viaţa intrauterină de artera hialoidiană şi ramurile ei (28). **Hernia ~,** hernie pectineală al cărei sac este situat între muşchiul pectineu şi aponevroza sa sau chiar în grosimea muşchiului (11).

**Clor.** Simbol Cl. Gaz verde-gălbui cu numărul atomic 17 şi greutatea atomică 35,457, cu miros caracteristic, sufocant. Important reactiv industrial, este folosit şi pentru dezinfecţia apei. Inhalat în concentraţii semnificative provoacă intoxicaţii acute, cu iritaţia puter-

nică a aparatului respirator, mergînd pînă la edem pulmonar acut (9). ~ **activ,** cantitatea de clor pusă în libertate de substanţele clorigene cînd sînt dizolvate. Datorită radiaţiilor luminoase sau a umidităţii aerului, cantitatea de clor activ eliberată de o substanţă clorigenă poate să scadă şi astfel puterea dezinfectantă a substanţei să se reducă. Nu se recomandă utilizarea pentru dezinfecţie a substanţelor clorigene cu un conţinut de clor activ sub 20% (20). ~ **rezidual,** cantitatea de clor care rămîne în apă după dezinfecţia apei în instalaţiile centrale. După legislaţia din ţara noastră, clorul rezidual liber trebuie să fie de 0,1—0,25 mg/litru (cu limite excepţionale de 0,05—0,5 mg/litru). Lipsa clorului rezidual indică o dezinfecţie cu cantităţi insuficiente de clor, iar depăşirea dozelor admise dă naştere la gust şi miros neplăcut. Clorul rezidual, în limitele menţionate, trebuie să se găsească pînă la ultimul punct din reţeaua de distribuţie a apei, dispariţia lui indicînd pătrunderea în conducte a unor substanţe care consumă clorul, avînd ca rezultat impurificarea apei (20).

**Cloracetofenonă.** Gaz toxic iritant, cu acţiune lacrimogenă, producînd usturimi, arsuri, fotofobie, hiperemie conjunctivală, tuse, sufocare, iar în doze mari, greaţă, astenie, bradicardie, cefalee, edem pulmonar (23).

**Cloralhidrat.** Derivat clorurat al alcoolului etilic, cu acţiune inhibitorie asupra sistemului nervos central, utilizat ca sedativ şi soporific; doza toxică *per os* este de 10—30 g (23).

**Cloralism.** Intoxicaţie cu cloralhidrat.

**Clorambucil.** Cloretilamină aromatică; agent citotoxic activ în limfoamele maligne, mai ales în leucemia cronică (13).

**Cloramfenicol,** sin.: *Cloromicetină.* Antibiotic izolat din culturile de *Streptomyces venezuelae* şi obţinut astăzi prin sinteză; are spectru larg de activitate, fiind bacteriostatic faţă de pneumococ, gonococ, meningocoe, streptococ A hemolitic, stafilococ, bacil difteric, leptospire, *Treponema pallida, Salmonella typhi, Shygellae,* colibacil, bacil Friedländer, *Brucella, Haemophylus influenzae*; medicament de electie în febra tifoidă, septicemii, meningite .purulente (13).

**Cloramidură de mercur,** sin.: *Precipitat alb de mercur.* Antiseptic folosit sub formă de unguent în dermatologie şi oftalmologie (13).

**Cloramine.** Compuşi organici avînd formula generală $>N-Cl$ sau $N\langle^{Cl}_{Cl}$; formează lent în soluţie apoasă acid hipocloros, cu acţiune dezinfectantă; sînt folosiţi pentru irigarea plăgilor şi dezinfecţia apei (14).

**Cloranemie achilică.** Anemie aclorhidrică.

**Clorat de potasiu.** $KClO_3$. Sare de potasiu folosită în soluţii slabe ca antiseptic al cavităţii bucale în stomatite, gingivite şi angine (13).

**Clorbenzen.** $C_6H_5Cl$. Lichid galben cu miros caracteristic, folosit ca reactiv industrial. Expunerea la vapori poate provoca intoxicaţii, cu iritaţia mucoasei respiratorii şi a conjunctivelor (9).

**2-Clorbutadienă.** Cloropren.

**Clorbutanol.** Butilclorură.

**Clorbutol.** Butilclorură.

**Clorchinaldol.** Derivat chinoleinic cu acţiune antibacteriană şi antimicotică; folosit intern în disbacterii intestinale şi extern în plăgi infectate şi unele boli de piele (13).

**Clordiazepoxid.** Derivat benzodiazepinic cu acţiune tranchilizantă, anticonvulsivantă şi miorelaxantă; este folosit în stările de anxietate şi agitaţie motorie (14).

**Clordifenil.** Amestec de clordifenili (de la monoclordifenil la decaclordifenil), utilizat ca izolant şi impregnant. Are acţiune iritantă asupra pielii (acnee clorică), iar vaporii inhalaţi pot provoca o hepatoză toxică acută sau ciroză hepatică (9).

**Cloretonă.** Butilclorură.

**Clorfeniramină.** Compus cu structură alchilaminică; are acţiune antihistaminică intensă, de durată medie (4—6 ore) şi este slab sedativ; se foloseşte în diferite afecţiuni alergice, mai ales în urticarie, edem angioneurotic, rinite alergice şi boala serului (14).

**Clorfenoxamină.** Substanţă deprimantă motorie centrală, antihistaminică parasimpatolitică şi sedativă; se foloseşte în parkinsonism şi în diferite afecţiuni alergice (14).

**Clorhidrat.** Sare a acidului clorhidric (5). ~ **de eloroguanid,** medicament cu largă acţiune paraziticidă, folosit în special în tratamentul malariei, ca schizontocid (31). ~ **de hematină, Hemină.** ~ **de metilrozanilină,** Cristal violet. ~ **de pseudocaină,** Delcainâ.

**Clorigen.** Vezi Substanţe clorigene.

**Clorisondamină.** Derivat cuaternar de amoniu cu acţiune ganglioplegică intensă şi durabilă, indicat în formele grave de boală hipertensivă (14).

**Clorizare.** Procedeu de dezinfecţie prin clor, utilizînd fie clorul gazos, fie substanţele clorigene. Termenul se utilizează în special pentru clorizarea apei (20). ~ **apei,** dezinfecţia apei prin clor. În clorizarea uscată, clorul gazos este introdus direct în apa de dezinfectat; în cea umedă, care permite o dozare mai bună a clorului, se face în prealabil o soluţie apoasă de clor, care se introduce în apă. În cazuri de încărcare bacteriană foarte mare se practică o clorizare dublă, constînd din introducerea unei

preclorizări cu o soluție de clor 1,0—1,5 mg/litru înainte de coagulare (20).

**Clorizator.** Aparat pentru aplicarea dezinfecției cu clor gazos la instalațiile centrale de alimentare cu apă (20).

**Clormetan.** Clorură de metil.

**Clormetină,** sin.: *Azotiperită, Embihină.* Cloretilamină citotoxică prin proprietățile alchilante; este activă în limfomul malign, leucemia cronică și unele carcinoame metastazice; stimulantă a sistemului nervos central, a centrului vomei și a sistemului colinergic, producînd vomă, salivație, lăcrimare, bronhoree, bradicardie și mioză (13).

**Clornaftaline.** Amestec de naftaline clorurate, îndeosebi tetra-, penta- și hexaclornaftalină, utilizat ca izolant (9).

**Clorobutanol.** Compus cu acțiune sedativă și hipnotică; slab antiseptic și anestezic local (13).

**Clorochină.** Derivat de 4-aminochinolină; antimalaric cu acțiune schizontocidă, eficace împotriva acceselor de malarie și pentru chimioprofilaxia individuală; utilă în unele colagenoze (13).

**Cloroeritroblastom.** Clorom cu structură celulară predominant eritroblastică (2).

**Cloroeritroleucemie.** Varietate de clorom în care trec în circulație un mare număr de eritroblaști (2).

**Clorofilă.** Substanță organică de culoare verde, prezentă în frunzele plantelor, în unele alge și unele bacterii. Derivat porfirinic conținînd 4 nuclee pirolice și 1 ion $Mg^{2}+$, similar ca structură chimică cu hemoglobina (care conține însă un ion Fe). Se cunosc mai multe clorofile (*a, b, c, d, e* și o bacterioclorofilă), dintre care clorofilele *a* și *b* sînt cele mai răspîndite printre plantele verzi. Clorofilele sînt „activate" de energia luminoasă și realizează transformarea cuantei de energie electromagnetică și energie chimică, care este folosită de celulă în procesele de sinteză (5).

**Cloroform,** sin.: *Triclormetan.* $CHCl_3$. Narcotic inhalator relativ toxic, folosit și ca solvent industrial, iar în laboratorul de tehnică dentară ca solvent al cerii și ca antidecapant la lipirea aliajelor (13; 39).

**Cloroformism.** Intoxicație cu cloroform. Moartea în narcoza cu cloroform se poate produce prin fibrilație ventriculară sau prin asfixie (23).

**Cloroformobacilină.** Toxină a bacilului Koch cu acțiune sclerozantă (34).

**Cloroleucosarcomatoză.** Clorom cu tumori multiple și citemie (2).

**Cloroleucoză.** Cancer Aran. Vezi Aran.

**Clorolimfosarcom.** Diferențieri limfoide în cadrul proliferării cloromatoase (2).

**Clorom.** Cancer Aran. Vezi Aran.

**Cloromicetină.** Cloramfenicol.

**Cloromielom.** Clorom cu structură diferențiată mieloid și plasmocitoid (2).

**Cloropenie.** Hipocloremie.

**Cloroperecă.** Gutapercă dizolvată în cloroform. Se folosește în stomatologie pentru obturații de rădăcini dentare (39).

**Cloropicrină.** $Cl—C—NO_2$. Lichid uleios, incolor, ușor volatil, cu miros caracteristic înțepător, ai cărui vapori sînt toxici sufocanți și care este folosit pentru deratizare. Cloropicrina fiind toxică și pentru om, se utilizează pentru deratizare numai în spații închise. Mai frecventă este folosirea pentru combaterea rozătoarelor de cîmp (20).

**Cloropiramină.** Compus etilendiaminic cu acțiune antihistaminică, folosit în unele afecțiuni alergice (13).

**Cloropren,** sin.: 2-*Clorobutadienă.* $C_4H_5Cl$. Materie primă pentru cauciuc sintetic. Inhalarea vaporilor poate provoca intoxicații cu iritație oculară, tulburări neuropsihice și cădere a părului (9).

**Cloropsie.** Tulburare a vederii în care obiectele privite apar colorate în verde; se observă ocazional în intoxicația cu digitală (28).

**Clorosis.** Cloroză. ~ **gigantica** (Schönlein), cloroză congenitală însoțită de obezitate (2). ~ **rubra,** cloroză în care tegumentele apar colorate în roz; se observă mai ales după surmenaj (2).

**Clorotiazidă.** Compus benzotiadiazinic folosit ca diuretic și antihipertensiv (13).

**Cloroză,** sin.: *Clorosis.* Vezi Anemie aclorhidrică. ~ **egipteană,** Anchilostomiază.

**Clorpromazină.** Derivat de fenotiazină din grupa medicamentelor neuroleptice, cu efect tranchilizant, antipsihotic, hipnotic; are și acțiune antivomitivă prin efect central, hipotermizantă, de potențare a acțiunii hipnoticelor, narcoticelor și analgezicelor, precum și hipotensivă prin acțiune hipotalamică, ganglioplegică și adrenolitică periferică (13).

**Clorpropamidă.** Sulfamidă cu acțiune hipoglicemiantă, utilizată în tratamentul diabetului zaharat (14).

**Clortalidonă.** Sulfamidă izoindolinică, cu proprietăți diuretice asemănătoare hidroclorotiazidei (14).

**Clortetraciclină.** Antibiotic izolat din culturi de *Streptomyces aureofaciens,* cu spectru larg de activitate interesînd bacterii grampozitive și gramnegative, rickettsii, spirochete, actinomicete, protozoare și virusuri mari (13).

**Clorură.** Sare a acidului clorhidric. În mod normal, sîngele total conține în 100 ml cam 450—500 mg cloruri (plasma, 570—620 mg/100 ml; serul, 350—390 mg/ml), în special sub formă

de NaCl. În nefrite, eclampsie, anemii şi boli cardiace, concentraţia sanguină a clorurilor este crescută. În febră, diabet, pneumonie etc., valorile cloruremiei sînt scăzute (5). ~ **de bariu,** sare solubilă şi disociabilă de bariu, folosită în medicina experimentală pentru acţiunea spastică directă asupra musculaturii; serveşte la testarea substanţelor antispastice de tipul papaverinei (musculotrope). Este utilizată limitat (din cauza toxicităţii), în tratamentul blocului cardiac complet (14). ~ **de calciu,** $CaCl_2$, compus calcic cu rol farmacodinamic de corectare a deficitului de calciu plasmatic şi tisular, de diminuare a permeabilităţii tisulare, antialergic, acidifiant, diuretic şi favorizant al coagulării sanguine (13). ~ **de fenilcarbamilamină,** K-Stoff. ~ **de litiu,** sare de litiu folosită pentru a da gust alimentelor preparate fără clorură de sodiu (13). ~ **de magneziu,** sare de magneziu folosită ca laxativ, colagog (13). ~ **mercurică,** Biclorură de mercur. ~ **mercuroasă,** sin. : *Calomel,* $Hg_2Cl_2$, sare anorganică de mercur, avînd efect purgativ uşor, colagog, diuretic slab, antiseptic intestinal şi vermifug (utilizat în asociere cu santonina) (13). ~ **de metil,** sin. : *Clormetan,* $CH_3Cl$, reactiv şi solvent industrial; toxic neurotrop puternic, putînd provoca grave intoxicaţii acute şi cronice (9). ~ **de metilbenzetoniu,** sare cuaternară de amoniu; este un detergent cationic cu acţiune dezinfectantă (13). ~ **de potasiu,** KCl, sare potasică a acidului clorhidric cu acţiune diuretică, utilizată şi pentru corectarea hipokaliemiei, precum şi ca antidot în intoxicaţiile digitalice (13). ~ **de sodiu,** NaCl, sarea sodică a acidului clorhidric. În doze mici este stimulantă a secreţiilor gastrice; în doze mai mari are acţiune purgativă şi vomitivă, prin iritarea mucoasei. În soluţie izotonică ($9^0/_{00}$), hipodermic sau intravenos, este folosită pentru restabilirea echilibrului hidroelectrolitic şi pentru refacerea de urgenţă a volumului circulant; soluţia hipertonică se injectează intravenos pentru înlocuirea deficitului de sare (13). ~ **de var,** amestec de hipoclorit şi clorură de calciu, cu efect oxidant puternic. Pulberea este iritantă pentru piele şi căile respiratorii superioare (9). ~ **de zinc,** sare de zinc a acidului clorhidric cu efect astringent, hemostatic şi antiseptic (în soluţie diluată); în soluţie concentrată este caustică. În laboratorul de tehnică dentară se foloseşte pentru curăţirea metalelor care urmează a fi lipite cu cositor şi ca deshidratant, iar în clinica stomatologică (în soluţie) ca astringent al parodonţiului marginal (13; 39).

**Clorurie.** Eliminarea urinară a clorului (sub formă de cloruri), variind în mod normal, la o dietă mixtă, între 4 şi 9 $g^0/_{00}$ ($100-250$ $mEq^0/_{00}$), respectiv 10—15 g clorură de sodiu/24 ore (25).

**Clororahie.** Cantitatea de cloruri existentă în lichidul cefalorahidian (normal = 700—760 mg clorură de sodiu/100 ml lichid) (27).

**Clorvinildiclorarsină.** Lewisită.

**Clostridium.** Gen de bacterii din familia *Bacillaceae,* cuprinzînd bacili grampozitivi, în general mobili, anaerobi, care produc spori cu diametrul mai mare decît al formelor vegetative. Reprezentanţii acestui gen sînt larg răspîndiţi în natură. Unele specii sînt patogene, producînd exotoxine puternice şi se întîlnesc în infecţii ale plăgilor (3). ~ **botulinum,** sin. : *Bacil botulinic,* bacil grampozitiv, mobil, cu margini drepte şi capete rotunjite, larg răspîndit în sol, putînd fi găsit şi în intestinul animalelor domestice. Agent etiologic al botulismului, produce o exotoxină puternică, cu acţiune neurotoxică. Cele 5 tipuri (A, B, C, D, E) se diferenţiază prin proprietăţile toxinei (3). ~ **histolyticum,** specie de *Clostridium,* patogenă pentru om şi animale, întîlnită în gangrena gazoasă (3). ~ **novyi,** *Clostridium oedematiens.* ~ **oedematiens,** sin. : *Clostridium novyi,* specie de *Clostridium* cuprinzînd 4 tipuri (A, B, C, D), întîlnite în gangrena gazoasă la om şi animale (3). ~ **perfringens,** sin. : *Clostridium welchii,* specie de *Clostridium* larg răspîndită în natură: sol, ape reziduale, apă, tractul intestinal al omului şi animalelor. Se diferenţiază în 6 tipuri (A, B, C, D, E, F), pe baza producerii de toxină. Patogenitatea variază în funcţie de tip. Tipul A produce gangrena gazoasă şi toxiinfecţii la om. Tipul F produce enterita necrotizantă (3). ~ **septicum,** specie de *Clostridium* răspîndită în sol, întîlnită în gangrena gazoasă la om (3). ~ **tetani,** sin. : *Bacilul tetanic,* bacil grampozitiv, strict anaerob, mobil, cu spori sferici terminali, întîlnit în sol şi în tractul intestinal al omului şi animalelor. Produce la om şi animale tetanosul, datorită elaborării în plăgi a unei exotoxine (neurotoxine) puternice (3). ~ **welchii,** *Clostridium perfringens.*

**Clovnism congenital.** Sindromul Ehlers-Danlos. Vezi Ehlers-Danlos.

**Cloxacilină.** Penicilină semisintetică cu catenă laterală izoxazolică, rezistentă la penicilinază şi la acidul clorhidric; este folosită pe cale orală în stafilocociile rezistente la benzilpenicilină (14).

**Cnemalgie** (gr. *kneme* = picior + *algos* = durere). Termen rar utilizat pentru dureri în membrele inferioare (4).

**Cnicus benedictus,** sin : *Schinel.* Plantă din familia *Compositae*; conţine principii amare (cnicina şi benedictina), cu rol stimulant al secreţiei gastrice (13).

**Co.** Simbolul cobaltului (5).

**CoA.** Abreviere pentru Coenzima A (5).

**„Coacere de pesmet".** Termen care ilustrează o fază de lucru în laboratorul de tehnică dentară constînd din coacerea porțelanului în cuptor, care precedă vitrificarea (39).

**Coacervare** (lat. *coacervare* = a grămădi). Procesul de coagulare a unui sol liofil, care devine astfel separabil în două faze lichide, cu viscozități diferite (5).

**Coacervat** (lat. *coacervatus* = grămădit). Coloid hidrofil care, în anumite condiții, poate trece într-o stare în care faza lui dispersă se separă de mediul dispersant, astfel că particulele coloidale, dispersate anterior uniform în solvent, se aglomerează într-un singur loc. Fenomenul poate fi reversibil. *Varietăți*: ultramicrocoacervat: două particule coloidale unite prin contopirea membranelor lor hidrice într-o suprafață unică, ca urmare a tensiunii superficiale care se manifestă la această membrană; microcoacervat: picături de ultramicrocoacervat, unite într-o picătură de mărime microscopică; macrocoacervat: contopire sau aglomerare de microcoacervate (6).

**Coada-calului.** *Equisetum arvense.*

**Coada-șoricelului.** *Achillea millefolium.*

**„Coadă de cal".** *Cauda equina.*

**„Coadă de rîndunică".** Denumire dată formei speciale în care sînt pregătite cavitățile de pe fața ocluzală a molarilor și premolarilor, în vederea realizării obturațiilor retentive la cavitățile de clasa a II-a (38).

**Coafaj pulpar direct.** Metodă terapeutică de conservare a pulpei dentare în cazurile în care tavanul camerei pulpare este deschis și pulpa descoperită, dar sănătoasă. Se realizează prin acoperirea pulpei cu un strat de substanțe histiofile (calxil, praf de dentină), peste care se face apoi obturație (38). ~ **pulpar indirect,** metodă terapeutică folosită pentru conservarea pulpei sănătoase în cazurile de carie profundă, în care tavanul camerei pulpare este intact, dar foarte subțire. Se realizează prin impregnări de substanțe care, prin precipitare, obliterează canaliculele dentinare (clorură de zinc precipitat cu ferocianură de potasiu, nitrat de argint precipitat cu hidrochinonă, timol-alcool). Este necesară o obturație de bază cu ciment fosfatic (38).

**Coagul** (lat. *coagulum*). Cheag.

**Coagulant** (lat. *coagulans*). Substanță care favorizează coagularea (14).

**Coagulare** (lat. *coagulatio*). Proces complex de transformare a unui produs din stare lichidă în stare de cheag (15). ~ **apei,** procedeu de purificare a apei prin intensificarea depunerii substanțelor în suspensie. Se utilizează în instalațiile centrale de alimentare cu apă înaintea filtrării, în cazul unor ape cu încărcare mare în suspensii și în cazul folosirii filtrării rapide. Pentru coagulare se folosesc mai frecvent sulfatul feric, sulfatul feros, clorura ferică, sulfatul de aluminiu, care, introduse în apă, în prezența sărurilor alcalinoteroase, dau naștere la particule coloidale (20). ~ **intravenoasă,** coagularea sîngelui în lumenul unei vene, determinată de modificări ale peretelui venos, ale compoziției sîngelui sau ale curentului sanguin; se prezintă sub două aspecte: flebotromboză și tromboflebită (10). ~ **laptelui,** transformarea cazeinei în paracazeină solubilă, care sub influența ionilor de calciu se transformă în paracazeinat de calciu insolubil (15). ~ **sîngelui,** transformarea fibrinogenului în fibrină, sub acțiunea trombinei formată din protrombină, în prezența tromboplastinelor (tisulară și plasmatică) și a ionilor de calciu. La rîndul ei, protrombina este activată de accelerină (factorul V), iar tromboplastinele de convertină (factorul VII) și factorii antihemofilici (factorii VIII, IX și X) (15).

**Coagulază.** Enzimă elaborată de bacterii, capabilă să coaguleze plasma. Prezența coagulazei reprezintă unul din principalele criterii de diferențiere a stafilococilor patogeni și de cei saprofiți (3).

**Coagulectomie** (lat. *coagulus* = coagul + gr. *ektome* = excizie). Extirparea operatorie a unui cheag de sînge dintr-un vas sau dintr-o pungă anevrismală (11).

**Coagulogramă** (lat. *coagulus* = coagul + gr. *gramma* = notare). Grup de teste care permite diagnosticul unei coagulopatii (19).

**Coagulopatie** (lat. *coagulus* = coagul + gr. *pathos* = boală). Grup de sindroame hemoragice datorite tulburării coagulării sîngelui prin deficit de factori activatori sau exces de inhibitori. Prototipul acestui grup este hemofilia. Testele de coagulare permit diagnosticul exact al coagulopatiilor. Coagulopatiile cele mai importante sînt: hemofilia (A și B), deficiența de PTA, „tara" Hageman, hipoprotrombinemia, afibrinogenemia, hiperheparinemia, parahemofilia Owren, hipoproconvertinemia, deficiența de vitamină K, coagulopatii prin insuficiență hepatică, anticoagulanți circulanți etc. (19).

**Coajă de China.** *Cortex Chinae.*

**Coalescență** (lat. *coalescere* = a se contopi). Unire a două sau mai multor părți separate în mod obișnuit (1).

**Coaltar.** Gudron de huilă.

**Coane.** *Choanae.*

**Coaptare** (lat. *coaptare* = a pune în contact). Manevră ortopedică sau chirurgicală de a aduce în contact fragmentele unei fracturi cu deplasare (24).

**Coaretație aortică,** sin.: *Stenoza istmului aortic.* Malformație congenitală a aortei, care

duce la strîmtorări sau întreruperi ale vasului şi care se întîlneşte sub două tipuri: a) tipul adult: stenoza situată de obicei la nivelul istmului este scurtă, canalul arterial de obicei obstruat şi există o circulaţie colaterală toracică foarte bine dezvoltată; b) tipul fetal: stenoze întinse şi foarte strînse, cu persistenţa canalului arterial şi fără circulaţie colaterală (10).

**Coardă** (lat. *chorda* de la gr. *chorde* = sfoară, coardă). Chorda. ~ **dorsală**, Notocord. ~ **timpanului**, *Chorda tympani*. ~ **vocală falsă**, *Plica ventricularis*. ~ **vocală inferioară**, *Plica vocalis*. ~ **vocală superioară**, *Plica ventricularis*.

**Coasă** (sl. veche *kosa*). Termen folosit în anatomie pentru formaţiuni care seamănă cu o coasă (1). ~ **cerebelului**, *Falx cerebelli*. ~ **creierului**, *Falx cerebri*.

**CoASH.** Abreviere pentru Coenzima A (5).

**Coastă.** *Costa*. Vezi Tabelul oaselor. **Coaste adevărate.** *Costae verae*. ~ **capitală**, vezi Coastă cervicală. ~ **cervicală**, anomalie osoasă congenitală constînd din existenţa uni- sau bilaterală a unei coaste supranumerare la nivelul vertebrei $C_7$ sau chiar $C_8$. Coasta poate fi capitală, prin mărirea segmentului capital (hipertrofia apofizei transverse a vertebrei $C_7$), tuberculară sau diapofizară, prin mărirea segmentului tubercular, şi mixtă (24). ~ **diapofizară**, vezi Coastă cervicală. **Coaste false.** *Costae spuriae*. **Coaste libere.** *Costae fluctuantes*. ~ **tuberculară**, vezi Coastă cervicală.

**Coats,** Georges, 1876—1915. **Retinită** ~, boală caracterizată prin exsudate masive, hemoragii, infiltraţii colesterinice, depozite pigmentare şi anomalii vasculare retiniene, cu evoluţie progresivă lentă spre pierderea vederii (28).

**Cobai.** Rozător din familia *Caviidae*, originar din Brazilia, larg utilizat în medicina experimentală (3).

**Cobalamină.** Vitamină $B_{12}$.

**Cobalt.** Simbol Co. Metal bivalent, cu număr atomic 27 şi greutate atomică 58,94, prezent în mici cantităţi în organismul uman (3,7—16,6 μg/100 g ţesut); intră în constituţia ciancobalaminei şi intervine în funcţia unor sisteme enzimatice. Stimulează eritropoieza. Izotopii radioactivi ai cobaltului $^{29}Co$, $^{60}Co$, emiţători de radiaţii γ sînt folosiţi în terapia anticanceroasă (5; 14).

**Cobralizină.** Substanţă hemolitică conţinută şi extrasă din veninul şarpelui cobra (32).

**Coc** (gr. *kokkos* = boabă). Bacterie de formă sferică, cu cele 3 diametre apropiate ca dimensiune, putînd prezenta variaţii de la o formă sferoidală propriu-zisă la forme elipsoidale sau turtite (boabă de cafea). Ca o consecinţă a planurilor după care se face diviziunea, cocii pot fi dispuşi izolat, în perechi (diplococi — pneumococul), tetrade (tetragenii), grămezi regulate cubice (sarcinele), grămezi neregulate cu aspect de ciorchine (stafilococul), lanţuri (streptococul) (3).

**Cocaină.** Alcaloid izolat din frunzele de *Erythroxylon coca*, familia *Erythroxylaceae*, obţinut şi prin sinteză; are efect anestezic local, vasoconstrictor (vasoconstricţia locală întîrzie resorbţia şi prelungeşte acţiunea anestezică). Se foloseşte pentru anestezia mucoaselor, intrînd în compoziţia soluţiei Bonain. Ca acţiuni generale provoacă stimularea sistemului nervos central (urmată de paralizie pentru dozele foarte mari) şi fenomene simpatomimetice. Acţiunea euforizantă, stimularea funcţiilor motorii, îndepărtarea oboselii, a senzaţiei de foame, favorizează, la repetarea dozelor, instalarea eufomaniei (cocainomaniei) (13).

**Cocainism.** Intoxicaţie acută prin cocaină caracterizată prin stare de excitaţie, halucinaţii vizuale, zoopsihie, tulburări cardiace (tahicardie), ameţeli, convulsii, jenă respiratorie; moartea se produce prin paralizia centrului respirator; la adult, doza mortală este de 0,30 g sau mai mare (23).

**Cocainomanie.** Eufomanie provocată de cocaină, caracterizată prin halucinaţii psihomotorii, ameţeli, aritmie cardiacă (23).

**Cocancerigen,** sin.: *Cocarcinogen*. Agent care favorizează şi completează efectul unui agent cancerigen printr-o acţiune locală asupra ţesuturilor, ducînd în final la o tumoare malignă. Intră în acest grup în special iritaţii chimice, fizice, biologice sau stimulări hormonale. Denumiţi şi „realizatori de tumori", aceşti agenţi sînt lipsiţi de acţiune cancerigenă proprie (32).

**Cocarboxilază,** sin.: *Difosfotiamină, Tiaminpirofosfat*. Coenzimă a carboxilazei, ferment care catalizează decarboxilarea acizilor organici. În organism, cocarboxilaza este sintetizată prin fosforilarea tiaminei: tiamină + ATF → tiaminpirofosfat + AMF. Cea mai mare concentraţie de cocarboxilază se găseşte în muşchiul cardiac (2,8 μg/g), rinichi (1,8 μg/g ţesut proaspăt) şi substanţa albă din cerebel (1,3 μg/g ţesut proaspăt). Sîngele conţine 11,2±1,5 μg/100 ml (5).

**Cocarcinogen.** Cocancerigen.

**Cocarcinogeneză.** Fenomenul de efect adiţional sau sinergic al unor etiologii variate, a căror combinaţie poate produce cancerul la om, dar pe care singure nu l-ar fi putut produce (de ex. factori genetici + factori mecanici şi chimici —

fumatul — + agent viral în cancerul bronhopulmonar) (11).

**Coccidinie** (*coccyx* + gr. *odyne* = durere), sin.: *Coccigodinie*. Sindrom caracterizat prin dureri violente, cu aspect nevralgic în regiunea coccigiană şi iradieri în teritoriile învecinate (27).

**Coccidioides**. Gen de ciuperci din clasa *Archimycetes* (fără tal sau cu tal nefilamentos). Specie patogenă: *Coccidioides immitis* (sin.: *Geotrichum dermatitidis, Oidium immite*), agentul patogen al coccidioidomicozei (12).

**Coccidioidomicoză**, sin.: *Febră de California, Febră de San Joaquin, Micoza Posadas-Wernicke*. Boală produsă de ciuperca *Coccidioides immitis* fie ca o formă primară, cel mai frecvent pulmonară şi mai rar cutanată, fie ca formă secundară sau progresivă. Forma primară pulmonară evoluează în majoritatea cazurilor benign, cu simptomatologie respiratorie moderată; într-o treime din cazuri însă evoluează grav, putînd trece în forma progresivă secundară cu simptomatologie severă: leziuni cutanate, semne de pneumopatie gravă, hipertermie, transpiraţii, astenie, fenomene osoase, articulare, meningiene (8).

**Coccidioză.** Boală parazitară cu localizare pe tractul digestiv, determinată de infestarea cu coccidii; se manifestă prin diaree, dureri abdominale. Coccidioza intestinală este provocată mai ales de *Eimeria perforans*, iar coccidioza hepatică de *Eimeria stiedae* (31).

**Coccigodinie** (*coccyx* + gr. *odyne* = durere). Coccidinie.

**Coccis** (lat. *coccyx*). *Coccyx*.

**Coccyocephalus** (*coccyx* + gr. *kephale* = cap). Făt monstru al cărui cap are formă de cioc (1).

**Coccyx** (lat. de la gr. *kokkyx* = cuc, cu al cărui cioc se aseamănă), sin.: *Coccis*. Ultimul os al coloanei vertebrale format din unirea a 4 vertebre rudimentare (1).

**Cochlea** (lat. = cochilie), sin.: *Cohlee*. Cavitate a urechii interne care se aseamănă cu o cochilie de melc şi care conţine organele principale ale auzului. Ea descrie două ture şi jumătate în jurul unei coloane centrale, numită *modiolus* sau *columela*, formînd canalul spiral (*canalis spiralis cochleae*) (1).

**Cochrane-Payne** (Cochrane, W.; Payne W. W.). **Sindromul** ~, formă de hipoglicemie spontană, sensibilă la administrarea de proteine (33).

**Cock. Calea de acces** ~, cale de acces pentru uretrotomie, printr-o incizie făcută pe rafeul median al perineului (11).

**Cocktail litic.** Amestec de droguri care, administrate în doze reduse, se potenţializează reciproc, avînd un efect anestezic şi deconectant, efect care nu s-ar putea obţine prin administrarea unei aceleiaşi cantităţi dintr-un singur drog (11).

**Cocobacil** (gr. *kokkos* = boabă + lat. *bacillus* = bastonaş). Formă de trecere între coc şi bacil, mărimea axului longitudinal depăşind cu puţin mărimea diametrului transversal (3).

**Cocoid** (gr. *kokkos* = boabă + *eidos* = formă). Avînd forma unui coc, adică prezentînd cele 3 dimensiuni apropiate ca mărime (3).

**Cocontracţie.** Coordonarea reciprocă a muşchilor antagonişti şi agonişti ai aceluiaşi segment (4).

**Cod** (lat. *codex* = carte, registru). În teoria informaţiei, modul de scriere, de transmitere sau de memorizare a unui mesaj. Pentru a putea fi transmis, manipulat sau utilizat, mesajul trebuie codificat; pentru a putea fi folosit la locul de recepţie, el trebuie decodificat. Aceste operaţii sînt de traducere şi de transcripţie. Termenul de cod se foloseşte uneori pentru mesajul cifrat, alteori numai pentru cifrul după care se face traducerea şi transcripţia (32). ~ **genetic**, reprezentarea determinismului genetic (informaţiei genetice), prin intermediul alfabetului genetic format din 4 simboluri (baze purinice şi pirimidinice care alcătuiesc codonii); în funcţie de raporturile reciproce dintre codonii alăturaţi se disting, pe lîngă codurile obişnuite, coduri cu acoperire completă sau incompletă (17). ~ **triplet neacoperit fără virgulă**, cod în care codonii adiacenţi nu au niciodată 2 nucleotizi comuni şi nu sînt separaţi între ei printr-un simbol diferit de aceia ai codonilor şi nici prin alţi codoni cu semnificaţie de separare (17).

**Codeină**, sin.: *Metilmorfină*. Alcaloid izolat din opiu, dar obţinut şi prin semisinteză; are rol antitusiv, slab analgezic şi deprimant respirator, fiind folosit sub formă de clorhidrat, fosfat şi sulfat (13).

**Codetilină**, sin.: *Etilmorfină*. Compus semisintetic cu acţiune antitusivă (13).

**Codificare.** Asocierea unor succesiuni de semnale la un anumit sistem de semnale, care poartă o informaţie. Prin codificare se înlocuieşte fiecare semnal purtător de informaţie cu un alt şir (de o anumită lungime) de semnale. Scopul codificării este micşorarea influenţei defavorabile a perturbaţiilor (7).

**Codivilla**, Alessandro, 1861—1912. **Extensiunea** ~, extensiune transscheletică cu cui Codivilla-Steinmann (24). **Operaţia** ~. 1. Cura pseudartrozei prin înconjurarea focarului cu grefoane subţiri osteoperiostice, prelevate de pe faţa internă a tibiei (24). 2. Corectarea piciorului strîmb congenital var ecvin prin alungirea tendoanelor muşchilor gambierul anterior

şi posterior, flexorul comun, flexorul propriu al degetului mare, abductorul mare al halucelui şi tendonului ahilian, secţionarea aponevrozei plantare şi sindesmotomie internă (24).

**Codivilla-Steinmann** (Codivilla, Alessandro, 1861—1912; Steinmann, Fritz, 1872—1932). **Cuiul ~**, cui metalic de aproximativ 0,5—1 cm diametru folosit pentru extensiunea transscheletică (24).

**Codon.** Gruparea de simboluri ale alfabetului genetic care, în mesajul genetic, se referă la unul din cele 20 elemente (aminoacizi) ale secvenţelor proteinice (17). **~ amber,** categorie de codon *nonsens*, cu rol de a terminaliza sinteza unor lanţuri polipeptidice care intră în constituţia proteinelor unui bacteriofag. Secvenţa de bază este UAG (17). **~ ambiguu,** codonul care corespunde la 2 sau mai mulţi aminoacizi (17). **~ iniţiator,** triplet nucleotidic amplasat în extremitatea proximală (5' fosfat) al fiecărui segment care corespunde unui cistron din macromolecula ARNm policistronic. Codonul iniţiator codifică încorporarea în lanţul polipeptidic a aminoacidului N terminal al lanţului respectiv, care pentru a putea fi manipulat în polizom are gruparea amino blocată. Se cunosc 3 asemenea aminoacizi: N-formilmetionină, N-acetilglicină, acid pirolidoncarboxilic (PCA). Există indicii că dintre speciile moleculare de ARNs care corespund funcţiilor de codoni pentru metionină, glicină, prolină (codul fiind degenerat), numai cîte una corespunde formei amino blocate „de iniţiere" (17). **~ modulator,** codon cu proprietatea de a întîrzia traducerea informaţiei comandate de către ARNm în sinteza de proteine, modulînd cantitativ proporţia de sinteză (17). **~ nonsens,** codon care nu corespunde nici unui aminoacid (17). **~ ochre,** codon *nonsens*, cu secvenţa de baze UAA. Existenţa codonilor *ochre* şi *amber* a fost demonstrată prin experienţe genetice de mutaţii şi recombinare de către Brenner-Streton la bacteriofagul $T_4$ şi experienţe chimice cu trinucleotizi sintetici de către Nirenberg şi Leder (17). **~ cu sens,** codonul care corespunde unui aminoacid în acelaşi fel ca în determinismul genetic natural (17). **~ cu sens greşit,** codon schimbat prin mutaţie, care determină în secvenţa proteinică alt aminoacid decît în mod normal (17). **~ terminalizator,** codon special în ARNm cu o secvenţă de baze particulară; poate fi *nonsens* şi nu fixează nici un complex ARNs aminoacil, sau fixează un ARNs gol, acesta fiind incapabil să formeze complex cu un aminoacid, avînd ca funcţie să delimiteze zona de sinteză a unui lanţ polipeptidic de zona altui lanţ. La nivelul acestor codoni terminali, lanţul polipeptidic îşi opreşte creşterea, polipeptidul fiind eliberat în mediu (17).

**Coeficient** (fr. *coefficient*). În matematică, factor constant al unui termen algebric (număr care înmulţeşte o variabilă sau o necunoscută). În unele cazuri, relaţie, raport, indice numeric (7). **~ de absorbţie.** 1. Numărul care exprimă gradul de intensitate a reţinerii unei radiaţii de către un mediu pe care îl străbate (5). 2. Numărul care exprimă cantitatea de gaz reţinut într-o unitate de volum dintr-un lichid, la presiunea de o atmosferă şi o anumită temperatură dată (5). **~ de acidoză,** Coeficientul Hasselbach, vezi Hasselbach. **~ de acţiune utilă,** raportul dintre cantitatea de energie transformată în lucru mecanic şi totalul cantităţii de energie consumată în cursul travaliului muscular (9). **~ de asociaţie,** coeficient introdus de Yule pentru a măsura gradul de legătură statistică între două variabile calitative (două atribute în două variante: *a*, *b* şi *c*, *d*). Se notează cu $Q$ şi este definit de relaţia:

$$Q = \frac{ad-bc}{ad+bc}.$$ Valorile lui $Q$ pot varia între $-1$ şi $+1$ (7). **~ biologic,** cantitatea de energie potenţială consumată de organism în stare de repaus (15). **~ cardiorespirator,** Coeficientul Galata, vezi Galata. **~ de contingenţă,** coeficient care serveşte la evaluarea gradului de dependenţă între două caracteristici, pe baza distribuţiei $\chi^2$ (Pearson); dacă $N$ reprezintă efectivul total, atunci $C = \left(\frac{\chi^2}{N+\chi^2}\right)^{1/2}$. Valoarea lui $C$ poate varia între 0 (independenţă absolută) şi un număr fracţionar subunitar, în funcţie de numărul liniilor şi coloanelor din tabela de contingenţă (7). **~ de corelaţie,** coeficient care caracterizează o repartiţie multidimensională, adică o repartiţie cu 2—3 sau mai multe variabile aleatorii. Coeficientul de corelaţie indică gradul de dependenţă a acestor variabile (7). **~ de demineralizare,** proporţia de substanţe minerale raportată la reziduul uscat (15). **~ de difuziune,** sin.: *Constantă de difuziune*, coeficient care exprimă uşurinţa de mişcare a particulelor, redată de cantitatea de substanţă care trece printr-o secţiune de 1 $cm^2$, în unitatea de timp, la o variaţie a concentraţiei pentru fiecare cm. Depinde de temperatură şi concentraţia substanţei solvite, de viscozitatea mediului şi dimensiunile moleculelor (6). **~ de dilatare cubică,** triplul coeficientului de dilataţie liniară (6). **~ de dilatare liniară,** creşterea unităţii de lungime pentru 1° de temperatură; se exprimă printr-un număr raportat la grad (6). **~ de distribuţie.** 1. Ra-

portul caracteristic dintre concentrația unui toxic în sîngele arterial și concentrația toxicului în aerul alveolar. Depinde de solubilitatea în apă sau în soluții apoase a substanțelor gazoase sau vaporilor (21). 2. Raportul dintre concentrațiile unei substanțe dizolvată în 2 solvenți nemiscibili, care sînt în contact. Este larg utilizat în tehnica cromatografică de partiție (sin.: *Coeficient de partiție*) (5). ~ **de elasticitate,** mărime care caracterizează corpurile elastice și care are valoarea inversă a modulului de elasticitate; este cuprins în relația legii lui Hooke ca factor de proporționalitate și este egal cu deformarea specifică (variația lungimii fiecărui cm liniar), raportată la efortul unitar normal (F/S, adică forța exercitată pe unitatea de suprafață) (6). ~ **de epurație alveolară,** coeficient care măsoară *clearance*-ul pulmonar pentru $CO_2$ și permite aprecierea ventilației alveolare efective (34). ~ **de epurație a azotului pulmonar,** concentrația finală a azotului în aerul expirat, în condiții de hiperoxie, în momentul în care s-a produs spălarea azotului alveolar (34). ~ **de epurație plasmatică,** noțiune mai veche corespunzătoare noțiunii actuale de *clearance* (25). ~ **de expansiune,** raportul dintre concentrația inițială a unei substanțe și cea care rezultă după punerea în comun cu o altă substanță, cu care se poate amesteca (5). ~ **de extincție,** logaritmul negativ al factorului de transmisiune a unei substanțe (6). ~ **de extincție moleculară,** sin.: *Absorbtivitate,* produsul dintre coeficientul de proporționalitate ε și concentrația substanței ($x = \varepsilon C$). Se numește coeficient molar (zecimal) de extincție (cînd C se exprimă în mol/l) sau coeficient specific de extincție (dacă C se exprimă în g, mg, γ etc./100 ml) (6). ~ **de extracție a PAH,** raportul dintre cantitatea de plasmă care, la un singur pasaj renal, a fost complet depurată de PAH și cantitatea totală de plasmă care a trecut prin rinichi. Se poate calcula din formula:

$$E_{PAH} = \frac{A_{PAH} - V_{PAH}}{A_{PAH}}$$

în care: $E_{PAH}$ = coeficientul de extracție a PAH; $A_{PAH}$ = concentrația PAH în sîngele arterial (mg%); $V_{PAH}$ = concentrația PAH în sîngele venei renale (mg%). $E_{PAH}$ (normal 0,91) este necesar pentru calcularea fluxului plasmatic renal total, pornind de la valoarea *clearance*-ului PAH: fluxul plasmatic renal total $= \frac{Cl_{PAH}}{E_{PAH}}$ (normal, 680 ml/min.). În anumite condiții patologice, în care $E_{PAH}$ scade foarte mult (leziuni tubulare severe, anemii mari, șoc ș.a.) $Cl_{PAH}$ nu mai poate furniza informații exacte asupra irigației renale decît dacă este raportat la valoarea reală a $E_{PAH}$ (25). ~ **fenolic,** sin.: *Indice fenolic,* coeficient care indică activitatea unei substanțe dezinfectante raportată la activitatea fenolului, luată drept unitate. Se calculează raportînd inversul concentrației sau diluției din substanța respectivă, care a avut un efect bactericid similar cu o concentrație dată de fenol (de obicei $10^{-2}$) la inversul concentrației fenolului (3). ~ **de frecare internă,** Coeficient de viscozitate. ~ **de iluminare naturală,** indice de apreciere a iluminatului natural dintr-o încăpere, reprezentat de raportul dintre iluminatul din încăpere la locul cercetat (exprimat în lucși) și iluminatul unei suprafețe orizontale din exterior, aflată în umbră. Se exprimă de obicei în procente. Pentru încăperile de locuit, coeficientul minim este de 1%, ajungînd în încăperi unde se execută o muncă ce cere precizie vizuală la 1,5—2% (20). ~ **izocaloric,** cantitatea de energie, exprimată în calorii mari, degajată prin arderea unui gram dintr-o anumită substanță nutritivă (15). ~ **izotonic,** cantitatea dintr-o anumită substanță care, dizolvată în apă distilată, previne hemoliza eritrocitelor suspendate în soluția astfel obținută (5). ~ **de încredere,** în statistica matematică, probabilitatea asociată unui interval de încredere; el trebuie să fie mai mare decît 0,95 și cît mai aproape de 1 (37). ~ **de luminozitate,** indice de apreciere a iluminatului natural, reprezentat de raportul dintre suprafața ferestrelor dintr-o încăpere (cuprinzînd numai suprafața totală transparentă de geam) și suprafața podelei. Pentru încăperile de locuit trebuie să fie de 1/6—1/8, pentru biblioteci și săli de lectură 1/5—1/6, pentru săli de clasă 1/3—1/4 (20). ~ **masticator,** capacitatea de fărîmițare a alimentelor pe care o are un individ cu dinții prezenți pe arcade sau cu proteze dentare. Se precizează prin probe, constînd în general din măsurarea gradului de fărîmițare a unui anumit aliment într-un anumit interval (38). ~ **mediu al repetării consultațiilor,** număr care exprimă raportul dintre consultațiile repetate și consultațiile primare (făcute prima oară) la un locuitor (29). ~ **al mortalității,** mărime relativă care indică numărul de morți la 1 000 locuitori (născuții morți nu se includ în numărul decedaților) (29). ~ **al mortalității în fantile,** mărime relativă care indică numărul copiilor morți, în vîrstă de 1 an, la 100 născuți vii (sau la 1 000 născuți vii) (29). ~ **al morta-**

**lității specifice,** mărime relativă care arată intensitatea mortalității în grupe de populație, formate după diferite caracteristici: vîrstă, sex, ocupație, mediu, boală etc. (29). ~ **al mortinatalității,** mărime relativă care indică numărul născuților morți la 100 născuți vii (29). ~ **nevoii de oxigen,** cantitatea de oxigen necesară oxidării complete a întregii cantități de cataboliți rezultați într-o unitate de timp prin contracția musculară (9). ~ **de partiție,** Coeficient de distribuție. ~ **de potrivire,** denumire pentru expresia „Chi pătrat".

$$\chi^2 = \Sigma \left( \frac{f_{teor} - f_{obs}}{f_{teor}} \right)$$

Rezultă din însumarea diferențelor dintre frecvențe reale (observație) și frecvențe tabelare calculate, într-o anumită ipoteză. $\chi^2$ reprezintă o distribuție-test fundamentală în analiza statistică cu o ipoteză dată; este totodată un test de conformitate și un test de omogenitate (7). ~ **respirator,** sin.: *Cît respirator,* raportul dintre $CO_2$ expirat și $O_2$ consumat ($VCO_2/VO_2$); oglindește metabolismul oxidativ și depinde de o serie de factori ca: natura alimentelor ingerate, efort, emoții, echilibrul acido-bazic etc. Normal = 0,85 (34). ~ **de robusticitate,** Indicele Piquet, vezi Piquet. ~ **de saturare,** concentrația unui toxic în aerul expirat, raportată la concentrația toxicului din aerul inspirat. În procesul de absorbție a toxicului, aceste două valori au tendință să devină egale, ducînd la fenomenul de saturare a toxicului în organism (21). ~ **al sporului natural al populației,** mărime relativă rezultată din raportarea sporului natural absolut (diferența dintre numărul născuților vii și al morților) la populația medie (proporție la 1 000 locuitori) (29). ~ **toracic,** criteriu de apreciere a dezvoltării armonioase, reprezentat de raportul dintre înălțimea bustului și talie. Normal = 0,52—0,53 (24). ~ **de transmisiune a căldurii,** cantitatea de căldură exprimată în kilocalorii, care este eliberată de un țesut pe metrul de strat tisular, pe secundă și grad de diferență de temperatură (Kcal./m.s.grad Celsius) (6). ~ **V.A.R.F.,** criteriu de evaluare a capacității fizice a sportivilor, reprezentat de produsul vitezei, îndemînării, rezistenței și forței (24). ~ **de variație,** indicator relativ al variabilității unei caracteristici, obținut prin raportarea abaterii medii pătratice (S) la media aritmetică ($\bar{X}$):

$$C.\ V. = \frac{S}{\bar{X}} \cdot 100.$$

Coeficientul de variație este o mărime relativă, independentă de unitățile de măsură în care a fost exprimată caracteristica. A fost propus de K. Pearson pentru studiul comparativ a două repartiții de o singură caracteristică. Este folosit în biometrie, în special în antropologie (7). ~ **de ventilație aparentă,** raportul dintre aerul curent și cel de rezervă expiratorie (34). ~ **de viscozitate,** sin.: *Ceoficient de frecare internă,* raportul dintre forța de alunecare a straturilor de lichid și viteza deplasării relative. Se exprimă în dine.secundă/$cm^2$ în sistemul cgs sau în newtoni. secundă/$m^2$ în sistemul mks. Între această unitate și unitățile mai vechi, poise, centipoise, există următoarea relație de transformare: 1 N.s/$m^2$ = 10 poise= $10^3$ centipoise (6).

*Vezi și*: Cottel, Galata, Hasselbach, Owerton-Mayer, Van Slyke.

**Coelenteron** (gr. *koilos* = cavitate + *enteron* = intestin). *Archenteron.*

**Coenurus,** sin.: *Cenur.* Formă larvară a cestodelor din genul *Multiceps,* formată dintr-o vezicula în care se găsesc mai multe capete de tenie (larvă monochistică policefală). *C. cerebralis,* forma larvară a cestodelui *Multiceps multiceps* (*Taenia coenurus*), se dezvoltă în creier sau măduvă; *C. serialis,* forma larvară a cestodelui *Multiceps serialis* (*Taenia serialis*), se dezvoltă de obicei în țesutul celular subcutanat (31).

**Coenzimă,** sin.: *Coferment, Cofactor.* Partea catalitic activă dintr-o enzimă. Printre cele mai cunoscute coenzime identificate în celulă pot fi citate: adenozintrifosfatul, coenzima A, difosfopiridinnucleotidul, difosfotiamina flavinadenindinucleotidul, flavinmononucleotidul, glutationul, trifosfopiridinnucleotidul, uridindifosfatglucoza etc. (5). ~ **A,** abreviat CoA, CoASH, sin.: *Coenzima acetilantă,* coenzimă care realizează cataliza proceselor de „activare" a acetatului și, ulterior, de acetilare a diferiților metaboliți. În compoziția CoA intră o moleculă de acid adenilic, una de acid pantotenic și una de β-mercaptoetanolamină (derivat al cisteinei). În mod normal, 100 ml sînge conține o cantitate de 210—280 μg coenzimă A, iar 1 g țesut hepatic conține 1 200 μg (5). ~ **acetilantă,** Coenzima A. ~ **citocromreductazei,** Diaforază.

**Cofactor.** Coenzimă.

**Coferment.** Coenzimă.

**Coffea arabica.** Arbore din familia *Rubiaceae,* originar din Abisinia, cultivat în toate țările tropicale; semințele — boabele de cafea — conțin cafeină și substanțe tanante, fiind folosite pentru prepararea cafelei și pentru extragerea cafeinei (14).

**Coffey,** Walter B., 1868—1944. **Operația ~,** procedeu de ureterocolostomie cu tunelizarea ureterului în peretele colonului și fixarea prin-

tr-un singur punct a extremităţii sale la acest perete (11). **Procedeul ~.** 1. Procedeu de ureterocolostomie cu tunelizarea ureterului în peretele colic şi cateterizarea cu sonde ureterale (11). 2. Procedeu de ureterocolostomie cu tunelizarea ureterului în peretele colic şi ligaturarea extremităţii sale, urmînd ca deschiderea să se facă spontan la eliminarea escarei de ligatură (11).

**Coffin,** C.R., 1826—1891. **Arcul ~,** element de acţiune a aparatului ortodontic mobil, care constă dintr-un arc palatinal în formă de liră (39).

**Cofochirurgie.** Chirurgia surdităţii.

**Cofoză** (gr. *kophos* = surd + *-oză*). Anacuzie.

**Cofrarea amprentei dentare.** Încercuirea amprentei cu o bandă de ceară (cofrajul), înainte de turnarea modelului, în vederea limitării ipsosului turnat şi a obţinerii unui model cu marginea periferică exactă (39).

**Cofrenator.** Corepresor.

**Cogan,** David. **Sindromul ~,** asocierea de ameţeli cu surditate progresivă bilaterală, scăderea acuităţii vizuale şi dureri oculare (26).

**Cohabitaţie** (lat. *cum* = cu + *habitare* = a locui). Coit.

**Cohlee** (lat. *cochlea* = cochilie). *Cochlea.* **~ membranoasă,** *Ductus cochlearis.* **~ osoasă,** Canalul cohlear osos.

**Coit** (lat. *coitus* = împreunare), sin.: *Cohabitaţie, Coitus.* Act sexual (23). **~ anal,** sin.: *Sodomie,* act sexual contra naturii, constînd din introducerea penisului în anus; poate fi heterosexual sau homosexual (23). **~ bucal,** sin.: *Coitus ab ore,* act sexual contra naturii, efectuat prin introducerea penisului în gura partenerului (23). **~ incomplet,** sin.: *Coit întrerupt, Onanie conjugală,* scoaterea penisului din vagin înaintea ejaculării, în scop anticonceptional (23). **~ întrerupt,** Coit incomplet. **~ perineal,** sin.: *Coitus ante portas,* act sexual contra naturii, fără introducerea penisului în vagin (23).

**Coitus** (lat. = împreunare). Coit. **~ ab ore,** Coit bucal. **~ ante portas,** Coit perineal.

**Col** (lat. *collum* = gît). *Collum.* **~ aglutinat,** sin.: *Conglutinatio orificii uteri,* stare particulară a orificiului extern al colului uterin în travaliu. Colul se şterge în timpul travaliului, dar dilataţia nu se produce din cauza unor aderenţe, mai rar a unui mucus gros, care menţine orificiul extern închis. Mai frecvent la primipare, în special la cele în vîrstă (18). **~ atrofie,** col uterin cu toate diametrele reduse, întîlnit în special la menopauză (18). **~ „în butoiaş"** col uterin metritic, cu aspect de butoiaş prin acumularea secreţiilor în cavitatea cervicală (18). **~ cicatriceal,** col uterin al cărui orificiu extern este neregulat, cu numeroase cicatrice dirijate în diferite sensuri, dîndu-i aspecte variabile (col stelat, bivalv etc.). Este mai frecvent la multipare, după naşteri laborioase sau după intervenţii obstetricale. Poate apărea şi după cauterizări, după unele intervenţii (amputaţii de col, evidări comisurale) şi în urma proceselor inflamatorii cronice (18). **~ conoid,** malformaţie a colului uterin, caracterizată prin formă conică şi alungită a acestuia şi prin constricţia orificiului extern (1). **~ dehiscent,** col uterin deschis, observat de obicei la începutul travaliului, mai ales la multipare, la care deşi colul nu este încă şters, canalul cervical este permeabil pentru 1—2 degete (18). **~ „în dop de şampanie",** col uterin metritic, hipertrofiat în porţiunea sa inferioară (18). **~ duplex,** malformaţie congenitală caracterizată prin existenţa unui col uterin dublu (18). **~ eritematos,** col uterin metritic, caracterizat prin apariţia unor pete roşii, mai mult sau mai puţin întinse, dispuse periorificial (18). **~ erodat,** col metritic cu eroziuni superficiale, mai mult sau mai puţin întinse (18). **~ hipertrofie,** col uterin mărit de volum din cauza unor procese inflamatorii localizate, tulburări de statică genitală (alungire hipertrofică a colului în prolapsul genital) sau a unor formaţiuni tumorale maligne sau benigne (18). **~ închis,** termen folosit în practica obstetricală pentru a defini starea anatomică normală a orificiului cervical extern (18). **~ înmuiat,** col uterin cu consistenţă moale, întîlnit în cursul sarcinii şi datorit procesului de imbibiţie gravidică. Înmuierea colului permite dilatarea sa la naştere şi este un semn important pentru diagnosticul stării de graviditate (18). **~ lung,** expresie utilizată în practica obstetricală pentru a defini o stare anatomică normală a colului uterin, constatată în mod curent înainte de începerea travaliului (18). **~ metritic,** col uterin cu alteraţii mai mult sau mai puţin pronunţate, datorită unor procese inflamatorii (18). **~ „în mînecuţă",** col uterin de formă cilindrică, observat uneori la începutul travaliului, ca o expresie a unei disproporţii dintre craniul fetal şi bazin (18). **~ de multipară,** col uterin de formă cilindrică, al cărui orificiu extern se prezintă ca o fantă transversală. Uneori, orificiul extern este neregulat, stelat, din cauza micilor rupturi produse la naşteri (18). **~ de nulipară,** colul uterin al femeilor care nu au avut nici o naştere; are formă conică sau cilindroconică, iar orificiul extern este punctiform (18). **~ obliterat,** sin.: *Col obstruat,* col uterin caracterizat prin astuparea canalului cervical în întregime sau parţial, prin cicatrice consecutive vechilor rupturi de col, cauterizărilor intracervicale, ca şi după chiuretaje uterine practicate cu brutalitate pe mucoasa endocervicală (18). **~ ob-**

**struat,** Col obliterat. ~ **scurtat,** col uterin al cărui diametru longitudinal este micşorat. Colul se scurtează progresiv la începutul travaliului, pînă ce dispare complet, transformîndu-se din canal cervical în orificiu uterin (18). ~ **stenozat,** col uterin al cărui canal este strîmtat fie în totalitate, fie numai în ceea ce priveşte orificiul extern sau cel intern (18). ~ **şters,** starea colului uterin redus la un simplu orificiu şi care indică începutul travaliului (18). ~ **tapiroid,** col metritic, care prezintă hipertrofia buzei anterioare (18). ~ **ulcerat,** col metritic, caracterizat prin prezenţa unor soluţii de continuitate mai profunde (ulceraţii) la nivelul mucoasei (18). ~ **uterin,** *Cervix uteri.*

**Cola vera.** Arbore din familia *Sterculiaceae,* ale cărui seminţe — nucile de cola — conţin cafeină, urme de teobromină şi tanin, fiind folosite sub formă de tinctură ca tonic amar şi stimulent nervos (14).

**Colabare,** sin.: *Atelectazie compresivă.* Turtirea unei cavităţi sau a unui organ cavitar prin presiune extrinsecă (2).

**Colagen** (gr. *kolla* = clei + *gennan* = a produce). Substanţă albuminoidă a fibrelor albe din ţesutul conjunctiv, cartilaginos şi osos; prin fierbere se transformă în gelatină (1).

**Colagenază.** Enzimă care lizează colagenul (4).

**Colagenoză.** Entitate nosologică, care are la bază fenomenul de degenerescenţă fibrinoidă a colagenului. Cuprinde o serie de afecţiuni ca: lupusul eritematos diseminat, dermatomiozita, sclerodermia difuză progresivă, periarterita nodoasă etc. (4).

**Colagog** (gr. *chole* = bilă + *agein* = a face), sin.: *Colecistokinetic.* Factor care favorizează eliminarea secreţiilor biliare din veziculă şi căile biliare extrahepatice (13).

**Colamină,** sin.: *Aminoetanol.* $HOCH_2CH_2NH_2$. Compus organic cu dublă funcţie de alcool primar şi amină primară. În soluţii acide formează săruri. În organism, colamina se formează prin decarboxilarea serinei (5).

**Colangeită** (gr. *chole* = bilă + *aggeion* = vas + *-ită*). Colangită.

**Colangiectazie** (gr. *chole* = bilă + *aggeion* = vas + *ektasis* = dilataţie). Dilataţia căilor biliare, de obicei deasupra unei obstrucţii (16).

**Colangioecolecistografie.** Metodă radiologică pentru punerea în evidenţă a căilor biliare intra- şi extrahepatice şi a veziculei biliare; substanţa de contrast se administrează intravenos (36).

**Colangiografie** (gr. *chole* = bilă + *aggeion* = vas + *graphein* = a scrie). Metodă radiologică pentru punerea în evidenţă a canalelor biliare intra- şi extrahepatice (36). ~ **intraoperatorie,** colangiografie executată în timpul intervenţiei chirurgicale (36). ~ **laparoscopică** radiografierea arborelui biliar după opacifierea canalelor cu ajutorul laparoscopului (36). ~ **postoperatorie,** radiografierea arborelui biliar după introducerea substanţei de contrast prin tubul de dren (36). ~ **prin puncţie transhepatică,** colangiografie executată după introducerea substanţei de contrast prin puncţie, transhepatică (36).

**Colangiom** (gr. *chole* = bilă + *aggeion* = vas + *-oma*). Tumoare dezvoltată din elementele epiteliale ale canalelor biliare intrahepatice (2). ~ **malign,** carcinom colangiocelular (2).

**Colangiostomie** (gr. *chole* = bilă + *aggeion,* = vas + *stoma* = gură, deschidere). Hepatostomie.

**Colangită** (gr. *chole* = bilă + *aggeion* = vas + *-ită*), sin.: *Colangeită.* Inflamaţia căilor biliare (16). ~ **catarală,** formă de colangită cu exsudat abundent şi descuamare epitelială (2).

**Colantren.** Hidrocarbură aromatică polinucleară cu acţiune cancerigenă (14).

**Colaps** (lat. *collapsus* = prăbuşire). 1. Prăbuşirea forţelor organismului datorită unei insuficienţe circulatorii (10). 2. Alipirea pereţilor unei formaţiuni cavitare (34). ~ **algid,** stare gravă de insuficienţă circulatorie periferică, întîlnit în deshidratările masive, cel mai adesea în evoluţia holerei; se caracterizează prin hipotensiune, apatie, prostraţie, extremităţi reci (8). ~ **cardiac,** insuficienţă circulatorie acută de cauză cardiacă (infarct miocardic, miocardită gravă, tamponadă pericardică, tahicardie paroxistică). Viteza şi presiunea cu care sîngele circulă prin vase scad ca urmare a diminuării debitului cardiac (10; 15). ~ **cerebral,** sindrom cu etiologie diferită, datorit unei pierderi masive de lichid cefalorahidian, apă şi electroliţi, tradus clinic prin cefalee, vărsături, febră, oligurie, hipotensiunea arterei centrale a retinei, hipotonie intraoculară şi alterări ale cunoştinţei, mergînd de la somnolenţă pînă la comă (26). ~ **pulmonar.** 1. Alipire mai mult sau mai puţin completă a pereţilor alveolari, provocată de turtirea plămînului, care comunică însă cu exteriorul (pneumotorax, pleurezie, tumori etc.) (34). 2. Absenţa aerului din alveole la făt („plămîn fetal") (10). ~ **vascular periferic,** insuficienţă circulatorie periferică acută, determinată de o disproporţie între patul vascular şi conţinutul său sanguin. Se poate realiza fie prin dilatarea patului vascular (colaps de conţinător, cu mecanism neurovegetativ, toxic etc.), fie prin diminuarea conţinutului (hemoragie, deshidratări etc.) (10).

**Colapsoterapie** (lat. *collapsus* = prăbuşire + gr. *therapeia* = tratament). Metodă medicală sau chirurgicală de tratament a tuberculozei, avînd ca scop turtirea plămînului şi reducerea tracţiunii radiare care destinde caverna; repausul plămînului ameliorează condiţiile de nutriţie şi ventilaţie, ceea ce duce la vindecarea leziunii. Metodele utilizate sînt: pneumotorax intrapleural, extrapleural, toracoplastie etc. (34).

**Colargol.** Amestec de argint coloidal cu oxid de argint (70% Ag) şi substanţe albuminoide (coloizi protectori 30%); are acţiune antiseptică locală şi se utilizează în soluţii pentru instilaţii nazale, colire, unguente (13).

**Colastin.** Ţesut colagen degenerat. Se colorează ca şi ţesutul elastic (4).

**Colaţi.** Săruri sau esteri ai acidului colic, prezenţi în bilă; au rol esenţial în emulsionarea şi digestia grăsimilor şi participă de asemenea la absorbţia acizilor graşi sub formă de derivaţi coleinici (15).

**Colchicină.** Alcaloid izolat din seminţele de *Colchicum autumnale*; activ în guta acută, fără a avea acţiune uricozurică, este şi agent citostatic, blocînd mitoza în metafază (13).

**Colchicum autumnale,** sin.: *Brînduşă.* Plantă din familia *Liliaceae* ai cărei bulbotuberi şi seminţe conţin alcaloizi (colchicina, demecolcina) cu rol citostatic şi antigutos (14).

**Cole,** Lewis Gregory. **Divertieul ~,** imagine radiologică de dilataţie paretică a recesului extern bulbar în ulcerul acut (bulb în ciocan) (36).

**Cole-Reynolds. Anastomoza ~,** procedeu de refacere a continuităţii digestive după duodenopancreatectomie prin coledocogastrostomie şi gastrojejunostomie (11).

**Colecianină.** Bilicianina.

**Colecist** (gr. *chole* = bilă + *kystie* = vezică). *Vesica fellea.*

**Colecistectazie** (*colecist* + gr. *ektasis* = dilataţie). Distensiunea sau dilataţia vezicii biliare (1).

**Colecistectomie** (*colecist* + gr. *ektome* = = excizie). Extirparea chirurgicală a veziculei biliare împreună cu canalul cistic (11). **~ anterogradă,** colecistectomie realizată dinainte-înapoi, prin decolarea iniţială a veziculei biliare din patul hepatic, urmată de ligatura şi secţionarea canalului cistic (11). **~ mucoasă,** rezecţia sau termocauterizarea operatorie a mucoasei veziculei biliare cu respectarea seromusculoasei (11). **~ parţială,** colecistectomie în care, din cauza aderenţelor intime dintre peretele cranial al veziculei biliare şi ficat, se lasă pe loc această porţiune, extirpîndu-se restul de veziculă (11). **~ retrogradă,** colecistectomie executată prin ligatura şi secţionarea primară a canalului cistic, urmată de decolarea veziculei biliare dinapoi-înainte, dinspre col către fund (11). **~ secundară,** colecistectomie executată la un interval de timp oarecare de la o altă intervenţie asupra veziculei biliare (11). **~ subseroasă,** colecistectomie realizată prin folosirea planului de clivaj dintre musculatura veziculei şi seroasa care o acoperă (11). **~ subtotală,** colecistectomie în care, din cauza dificultăţilor de ordin tehnic, se lasă pe loc canalul cistic şi o parte din bazinetul veziculei biliare (11). **~ transhepatică,** vezi Mirizzi.

*Vezi şi:* Gosset.

**Colecistendeză** (*colecist* + gr. *endysis* = intrare). Vezi Schiassi.

**Colecistită** (*colecist* + *-ită*). Proces inflamator acut, subacut sau cronic al veziculei biliare, determinat mai ales de modificări în compoziţia chimică a bilei, urmat de producerea unei infecţii (16). **~ acută supurată,** colecistită cu evoluţie acută şi exsudat purulent (2). **~ catarală,** formă de colecistită cu exsudat proteic abundent, hiperemie, tumefiere şi descuamare epitelială a mucoasei; poate fi acută sau cronică (2). **~ cronică,** colecistită cu evoluţie cronică, prezentînd perete îngroşat, infiltrat limfoplasmocitar şi hiperplazie conjunctivă (2). **~ gangrenoasă,** colecistită acută cu gangrenă a peretelui vezicular, însoţită adesea de perforaţii (11). **~ glandulară proliferată** colecistită caracterizată anatomoatologic prin hiperplazia mucoasei (2). **~ purulentă,** Empiem vezicular. **~ scleroasă hipertrofică,** colecistită în care vezicula biliară este mărită de volum şi cu pereţii îngroşaţi (11). **~ scleroatrofică,** colecistită cronică în care vezicula biliară este redusă la o mică masă scleroasă (11). **~ tifică** complicaţie acută sau subacută a febrei tifoide produsă de localizarea bacilului tific în vezicula biliară, evoluînd uneori la supuraţie şi chiar la perforaţie. Apare mai ales la femei, putînd trece spre cronicizare, bolnavele devenind excretorii cronice de bacili tifici (8). **~ ulceroflegmonoasă,** inflamaţie acută purulentă a colecistului cu ulceraţii ale mucoasei şi infiltrat inflamator difuz, disecant al peretelui (2).

**Colecistocoledocostomie** (Wolff). Executarea operatorie a unei anatomoze între vezicula biliară şi canalul coledoc (11).

**Colecistoduodenostomie.** Realizarea operatorie a unei anastomoze între vezicula biliară şi duoden (11).

**Colecistogastrostomie.** Realizarea operatorie a unei anastomoze între vezicula biliară şi stomac (11).

**Colecistografie** (*colecist* + gr. *graphein* = a scrie). Metodă radiologică pentru punerea în evidenţă a veziculei biliare, prin administrarea

perorală sau intravenoasă a unei substanțe de contrast (36).

**Colecistokinetic** (*colecist* + gr. *kinesis* = mișcare). Colagog.

**Colecistokinină.** Hormon colecistokinetic secretat de mucoasa duodenală; injectat intravenos provoacă repede contracția și golirea veziculei biliare; este util mai ales în cadrul examenului colecistografic (14).

**Colecistolitiază** (*colecist* + gr. *lithos* = piatră). Litiază biliară.

**Colecistopexie** (*colecist* + gr. *pexis* = fixare). Operație prin care se repune în poziția normală o veziculă biliară fixată prin aderențe în poziție vicioasă (11).

**Colecistorafie** (*colecist* + gr. *rhaphe* = sutură). Refacerea prin sutură chirurgicală a peretelui veziculei biliare (11).

**Colecistostomie** (*colecist* + gr. *stoma* = gură, deschidere). Deschiderea și fixarea operatorie a veziculei biliare la piele (11). ~ **de derivație,** colecistostomie efectuată cu titlu temporar, pentru scurtcircuitarea unui obstacol coledocian însoțit de retenție biliară (11). ~ **de drenaj,** colecistostomie efectuată în scop de drenaj indirect al căilor biliare principale (11). ~ **mediată,** colecistotomie efectuată pe o veziculă biliară mică, scleroasă, ratatînată, care nu mai poate fi scoasă direct la piele și a cărei comunicare cu exteriorul este asigurată printr-un tub de dren (11).

**Colecistotomie** (*colecist* + gr. *tome* = tăiere). Deschiderea operatorie a veziculei biliare (11). ~ **ideală,** vezi Schiassi.

**Colectivitate** (lat. *colectivus* = colectiv). Grup de oameni care trăiesc în mod colectiv (32). ~ **generală,** în statistica matematică, ansamblu de elemente analoge, diferind între ele prin valoarea a cel puțin unei caracteristici. Mărimea (volumul) colectivității generale este, ipotetic, infinită. Media și dispersia colectivității generale se notează îndeobște cu literele grecești $\mu$ și respectiv $\sigma$ (7). ~ **receptivă,** Masă receptivă. ~ **virgină,** în sens epidemiologic, o colectivitate neatinsă de o boală infecțioasă și transmisibilă cu cel puțin o generație sau două înainte (8).

**Colectomie** (*colon* + gr. *ektome* = excizie). Extirparea operatorie a intestinului gros (11). ~ **parțială,** Colectomie segmentară. ~ **segmentară,** sin.: *Colectomie parțială,* extirparea operatorie a unei porțiuni de colon, practicabilă numai în porțiunile prevăzute cu mezou (11). ~ **subceeală,** extirparea operatorie în totalitate a colonului, cu păstrarea fundului cecului (11). ~ **totală,** extirparea chirurgicală a colonului în întregime (11).

*Vezi și*: Bloch.

**Coledoc** (gr. *chole* = bilă + *dochos* = recipient). *Ductus choledocus.*

**Coledocectomie** (*coledoc* + gr. *ektome* = excizie). Ablația chirurgicală a coledocului (11).

**Coledocită** (*coledoc* + *-ită*). Inflamația canalului coledoc (16).

**Coledocoduodenostomie.** Crearea operatorie a unei anastomoze între coledoc și duoden (11). ~ **internă,** Coledocoduodenostomie transduodenală. ~ **latero-laterală,** anastomoză coledocoduodenală prin sutura laterală a suprafețelor respective (11). ~ **supraduodenală,** crearea operatorie a unei anastomoze între porțiunea imediat supraduodenală a coledocului și duoden (11). ~ **termino-laterală,** anastomoză coledocoduodenală prin implantarea capătului caudal al coledocului în ansa duodenală (11). ~ **transduodenală,** sin. *Coledocoduodenostomie internă,* refacerea operatorie a continuității coledocoduodenale la nivelul ampulei Vater după o coledocotomie transduodenală pentru calcul (11).

**Coledocohepatostomie.** Crearea operatorie a unei anastomoze între canalul coledoc și unul sau ambele canale hepatice (11).

**Coledocolitiază** (*coledoc* + gr. *lithos* = piatră). Prezența de calculi în canalul coledoc (16).

**Coledocolitotomie** (*coledoc* + gr. *lithos* = piatră + *tome* = tăiere). Deschiderea chirurgicală printr-o incizie longitudinală a canalului coledoc în vederea extragerii de calculi (11).

**Coledocoplastie** (*coledoc* + gr. *plassein* = a forma). Înlocuirea unei pierderi de substanță din peretele coledocului printr-o plastie cu țesut din vecinătate (mai ales epiploon) (11).

**Coledocorafie** (*coledoc* + gr. *rhaphe* = sutură). Refacerea peretelui conductului biliar principal, după o secționare accidentală sau operatorie (11).

**Coledocoscop** (*coledoc* + gr. *skopein* = a vedea). Aparat optic, care permite examinarea coledocului cu ajutorul unor sisteme de lentile și iluminare (11).

**Coledocoscopie.** Examinarea în viziune directă a coledocului, cu ajutorul unui aparat optic (11).

**Coledocostomie** (*coledoc* + gr. *stoma* = gură, deschidere). Derivație externă a bilei, realizată prin introducerea în lumenul coledocului a unui tub care comunică cu exteriorul (11).

**Coledocotomie** (*coledoc* + gr. *tome* = tăiere). Incizarea canalului coledoc (11). ~ **ideală,** incizarea coledocului (în vederea explorării permeabilității sale), urmată de suturarea imediată a plăgii operatorii create (11). ~ **intraduodenală,** Coledocotomie Mac Burney, vezi

Mac Burney. ~ **retropancreatică**, coledocotomie practicată pe porțiunea retropancreatică a coledocului, după efectuarea unei decolări duodenopancreatice (11). ~ **transduodenală** (Kocher), coledocotomie efectuată pe cale transduodenală pentru extragerea unui calcul inclavat în ampula Vater (11).

*Vezi și*: Mac Burney.

**Coleglobină**, sin.: *Verdohemoglobină*. Produs care reprezintă prima fază în descompunerea moleculei de Hb prin îndepărtarea oxidativă a unei punți de α-metan din inelul porfirinic (19).

**Colelit** (gr. *chole* = bilă + *lithos* = piatră). Calcul biliar.

**Colelitiază**. Litiază biliară.

**Coleman. Semnul** ~, în luxația congenitală de șold, după efectuarea reducerii, extemporaneu, capul femural poate fi reluxat prin adducția coapsei (resortul de ieșire) (24).

**Colemie** (gr. *chole* = bilă + *haima* = sînge). 1. Prezența în sînge a bilei în cazul icterelor mecanice complet instalate sau — pentru o mai scurtă perioadă — în timpul hepatitelor (10). 2. Prezența în sînge a unuia din componentele bilei (15).

**Coleofosfatază**. Clinfosfatază.

**Colepatie** (gr. *chole* = bilă + *pathos* = boală). Afecțiune a căilor biliare (16).

**Coleperitoneu**. Prezența bilei în cavitatea peritoneală, consecutivă unei plăgi accidentale sau operatorie a veziculei biliare, a ficatului sau a căilor biliare (11). ~ **hidatic**, revărsat bilios în cavitatea abdominală consecutiv deschiderii intraperitoneale a unui chist hidatic hepatic (11). ~ **închistat**, colecție intraperitoneală închistată cu conținut bilios, consecutivă unui coleperitoneu (11).

**Coleragie** (gr. *chole* = bilă + *rhegnynai* = a curge). Biliragie.

**Coleretic**. Factor care stimulează secreția hepatică de bilă (15).

**Colereză** (gr. *chole* = bilă + *hairesis* = scoatere). Fenomenul de secreție a bilei de către ficat (15).

**Colestază** (gr. *chole* = bilă + *stasis* = reținere). Stază provocată de întreruperea scurgerii bilei din căile biliare în intestin (15).

**Colesteateom** (gr. *chole* = bilă + *stear* = grăsime + *-oma*), sin.: *Tumoare perlată*. Formațiune tumorală chistică de culoare albicioasă, strălucitoare, alcătuită din lamele epiteliale dispuse concentric împrejurul unei magme purulente bogată în colesterol și avînd un miros respingător; la exterior este învelită de o membrană epitelială malpighiană, care constituie matricea. Poate fi întîlnit în meninge, celule mastoidiene, urechea medie etc. (2; 30).

**Colesteatoză**. Stare caracterizată prin formarea difuză de colesteatoame (2).

**Colesterază**. Termen vechi utilizat pentru desemnarea sistemului enzimatic colesterolazic colesterolesteraza (5).

**Colesterol**. $C_{27}H_{45}OH$. Derivat sterolic monoalcoolic, prezent într-o serie de grăsimi tisulare (2,4‰), în mușchi (0,3—0,40‰), în țesutul nervos (26—44‰), gălbenușul de ou (2,9%), unele semințe de plante etc. Sinteza colesterolului se face pe seama acetatului, avînd ca intermediar lanosterolul. Colesterolul este precursorul vitaminelor D și al hormonilor steroizi. Printr-un proces de metiloxidare, colesterolul se transformă în săruri biliare. Bila hepatică conține 1,5‰ colesterol, iar bila veziculară 8,7‰ (5).

**Colesterolază**, sin.: *Colesterolesterază*. Enzimă care catalizează hidroliza colesterolului esterificat în colesterol liber și acid gras (5).

**Colesterolemie**. Prezența colesterolului în sînge. În mod normal, concentrația variază între 34±15 mg% la nou-născut și 253±34 mg% la adulții peste 60 ani. Valorile colesterolemiei sînt crescute în icterul ostructiv acut și cronic, mixedem, nefrita glomerulară acută, sindromul nefrotic, pielonefritele cronice (5).

**Colesterolesterază**. Colesterolază.

**Colesterolurie**. Prezența colesterolului în urină. În mod normal se elimină aproximativ 1,60 mg zi (15).

**Colet**. *Collum*. ~ **dintelui**, *Collum dentis*. ~ **sacului herniar**, partea strîmtată a sacului herniar care marchează limita acestuia față de cavitatea peritoneală (11).

**Coleterapie** (gr. *chole* = bilă + *therapeia* = tratament). Tratamentul unor afecțiuni prin administrarea de extrase de bilă de bou (16).

**Coletorax** (gr. *chole* = bilă + *thorax* = torace), sin.: *Colotorax*. Revărsat bilios în cavitatea pleurală (11). ~ **hidatic**, coletorax consecutiv ruperii intrapleurale a unui chist hidatic dezvoltat pe fața cranială sau dorsală a ficatului (11).

**Coleurie** (gr. *chole* = bilă + *ouron* = urină), sin.: *Colurie*. Eliminarea de bilă sau componente biliare prin urină (16).

**Colibacil**. *Escherichia coli*.

**Colibaciloză**. Infecție generalizată sau localizată (la căile urinare, biliare, genitale), cel mai adesea de origine intestinală, provocată de colibacil, manifestată prin fenomene generale toxice și infecțioase și asociată cu o simptomatologie variabilă în raport cu localizarea (8).

**Colică** (fr. *colique*). Durere abdominală violentă cu caracter spasmodic (16). ~ **apendiculară**, durere acută violentă în fosa iliacă dreaptă, determinată de un proces apendicular acut sau subacut (16). ~ **biliară**, sin.: *Colică hepa-*

*tică*, durere acută violentă, în hipocondrul drept, cu iradiere în umărul și omplatul drept, survenind în cursul colecistopatiilor litiazice și nelitiazice (colecistite acute și subacute, diskinezii veziculare, cistice sau oddiene) (16). ~ **epididimodeferențială**, sindrom dureros întîlnit la abstinenți în retenție spermatică (11). ~ **gastrică**, durere acută violentă, determinată de contracții gastrice puternice sau de un spasm piloric acut, survenind îndeosebi în boala ulceroasă (16). ~ **hepatică**, Colică biliară. ~ **intestinală**, durere puternică abdominală, survenind brusc și repetat în urma contracturii violente, spasmodice a musculaturii intestinului subțire sau a colonului (16). ~ **nefretică**, sindrom dureros acut, paroxistic, apiretic, însoțit de agitație și iradieri ureterovezicogenitale, provocat de un spasm al căilor urinare excretorii superioare, cu sau fără distensiunea accentuată a bazinetului (11). ~ **pancreatică**, durere acută violentă, cu localizare în epigastru și cu iradiere transversală, survenind în pancreatitele acute și în obstrucțiile acute (calculoase) ale canalelor pancreatice (16). ~ **de plumb**, Colică saturnină. ~ **salivară**, crize periodice de dureri în regiunea glandelor și canalelor salivare, întovărășite de tumefierea lor și trădînd existența unor calculi ai căilor salivare (16). ~ **saturnină**, sin.: *Colică de plumb*, manifestare acută în cursul intoxicației saturnine cronice severe, caracterizată prin dureri violente abdominale, oprirea tranzitului intestinal, grețuri și vărsături, hipertensiune arterială (9). ~ **spermatică**, crampă dureroasă întîlnită în veziculite, însoțită de ejaculări dureroase, care survine la sfîrșitul coitului și iradiază către gland și anus (11). ~ **tabetică**, colică abdominală survenind uneori în cursul tabesului și caracterizată prin dureri violente epigastrice, periombilicale sau în ambii hipocondri, însoțite cîteodată de vărsături; simulează crizele dureroase din ulcerul perforat, colica hepatică, infarctul mezenteric etc., de care se diferențiază cu ușurință prin examenul clinic obiectiv (16). ~ **testiculară**, criză dureroasă acută, survenind după un efort violent sau în cursul unei perioade de hiperorhidie, rezultînd din strangularea în tractul inghinal al glandei mărite de volum (11). ~ **uterină**, contracție dureroasă a musculaturii uterine, survenind în crize și avînd o etiologie variată (menstră, avort, naștere, cancer de corp uterin, lehuzie) (18).

**Colicină.** Bacteriocină produsă de *Escherichia coli*. Există 17 colicine distincte care au fost individualizate pe baza unor criterii diferențiale ca: spectru de activitate, termorezistență, sensibilitate la enzime proteolitice, proprietăți antigenice, specificitatea mutanților rezistenți etc. (3).

**Colicvație** (lat. *colliquere* = a se topi, a se lichefia). Proces fluidifiant observat în unele necroze, în special în sistemul nervos (2).

**Colier.** Termen din limbajul curent folosit în dermatologie pentru denumirea erupțiilor din jurul gîtului ale căror eflorescențe se dispun în șirag (12). ~ **lui Venus**, manifestare avansată din perioada secundară a sifilisului, constînd din leziuni pigmentare dispuse în șirag în regiunea cervicală (12).

*Vezi și*: Casai.

**Coliindex**, sin.: *Indice coli*. Mod de exprimare a prezenței cantitative a germenilor din grupul coliform într-un anumit mediu (apă, lapte, sol etc.), reprezentat de numărul probabil de germeni coliformi în mediul respectiv. Calculul se face cu ajutorul unei tabele întocmite pe baza calculului probabilității sau cu ajutorul colititrului. Exprimarea se face în număr de germeni la unitatea de volum (de ex. la apă) sau la unitatea pe greutate (în cazul solului) (20).

**Colimator.** Dispozitiv pentru dirijarea și limitarea unui fascicul de radiații (electromagnetice sau corpusculare) (6).

**Colimetrie.** Determinarea cantitativă a germenilor din grupul coliform, cu scopul de a stabili contaminarea cu floră intestinală a unor produse (apa furnizată de instalațiile centrale, lapte, lactate, conserve, mezeluri etc.) sau a mediului (apă subterană sau de suprafață, sol, obiecte etc.). Rezultatul se exprimă în coliindex sau colititru. În țara noastră, apa furnizată de instalațiile centrale de alimentare cu apă trebuie să aibă mai puțin de 3 coliformi/litru în orașe cu populație peste 70 000 locuitori; sub 10 coliformi/litru în localități cu mai puțin de 70 000 locuitori; sub 100 coliform/litru în cazul fîntînilor. Laptele dulce neprelucrat termic poate conține maximum 30 coliformi/ml (20).

**Colimicină.** Antibiotic ciclopeptidic extras din *Bacillus colistinus*; are spectru antimicrobian asemănător polimixinei B, fiind bactericid mai ales față de germenii gramnegativi; este neurotoxic și nefrotoxic; se folosește în injecții intramusculare pentru tratamentul infecțiilor cu *Pseudomonas* și alți germeni sensibili; administrat pe cale orală nu se absoarbe din intestin, fiind util în infecțiile intestinale cu germeni sensibili (14).

**Colinacetilază.** Enzimă care catalizează acetilarea colinei; reacția are loc în prezența acetilcoenzimei A (5).

**Colină.** $(CH_3)_3.N(OH).CH_2.CH_2$ OH. Aminoalcool component obișnuit al lecitinelor. Ia parte la formarea acetilcolinei și are un rol esențial în transportul și utilizarea biologică a

grăsimilor; mai este utilizată şi ca sursă de grupări metil, pentru sinteza metioninei (5).

**Colindehidrogenază.** Colinoxidază.

**Colinergic.** Care este stimulat sau transmis prin intermediul acetilcolinei (32).

**Colinesterază.** Enzimă hidrolitică a acetilcolinei eliberînd acid acetic şi colină şi avînd largă distribuţie în regnul animal. Colinesteraza din ţesutul nervos şi hematii a fost denumită colinesterază specifică, deoarece inactivează numai acetilcolina, iar cea din restul organismului a fost numită colinesterază nespecifică, întrucît acţionează şi asupra altor esteri ai colinei, în afară de acetilcolină (15).

**Colinfosfatază,** sin.: *Coleofosfatază.* Enzimă de tip lecitinazic, care catalizează hidroliza fosfoaminolipidelor (5).

**Colinfosfokinază.** Enzimă care catalizează fosforilarea colinei; reacţia are loc în prezenţa odenozintrifosfatului, care cedează gruparea fosfat (5).

**Colinoxidază,** sin.: *Colindehidrogenază.* Enzimă care catalizează oxidarea colinei; reacţia are loc în prezenţa flavinadenindinucleotidului, care preia hidrogenul, reducîndu-se (5).

**Colir** (gr. *kollyrion*). Formă farmaceutică de obicei lichidă, folosită în instilaţii conjunctivale pentru tratamentul bolilor de ochi (13).

**Colită** (gr. *kolon* = intestin gros + *-ită*). Denumire generică pentru inflamaţia colonului (2). ~ **acută,** afecţiune localizată sau difuză a intestinului gros, cu caracter infecţios, parazitar sau toxic, survenind brusc şi durînd o perioadă limitată de timp (16). ~ **cronică,** proces inflamator şi distrofic, localizat sau întins, al intestinului gros, de cauză cunoscută (colite infecţioase, parazitare sau toxice) sau neprecizată (colita ulceroasă, colita mucomembranoasă), evoluînd continuu sau în puseuri timp îndelungat (16). ~ **dizenterică,** colită provocată de o infecţie cu bacili dizenteriei, caracterizată prin leziuni ulcerative ale mucoasei colice, urmate de hemoragii (2). ~ **de fermentaţie,** termen perimat, utilizat anterior pentru o formă specială de colopatie funcţională cronică, în care domină procesele de fermentaţie intestinală (16). ~ **granulomatoasă,** localizare pe colon a bolii Crohn (16). ~ **mucomembranoasă,** termen perimat, utilizat anterior pentru a desemna o colopatie funcţională cronică, în care secreţia abundentă de mucus şi spasticitatea colonului sînt dominante (16). ~ **polipoasă,** colită caracterizată prin leziuni hiperplazice ale mucoasei şi formaţiuni vegetante, polipoase, în lumen (2). ~ **de putrefacţie,** termen perimat, utilizat anterior pentru o formă particulară de colopatie funcţională cronică, cu predominanţa disbacteriozei de putrefacţie intestinală (16). ~ **spastică,** termen perimat pentru unele colopatii funcţionale cronice, în care predomină tulburări motorii de tip spasmodic (16). ~ **ulcerohemoragică,** sin.: *Rectocolită hemoragică,* proces inflamator nespecific, de cauză necunoscută, caracterizat prin leziuni congestive, infiltrative şi ulceroase ale mucoasei colonului şi exteriorizat prin tulburări generale (sindrom nevrotic, febră, denutriţie) şi digestive (colici, diaree mucopurulente şi hemoragice, perforaţii etc.), evoluînd în puseuri (16).

**Colititru.** Mod de exprimare a cantităţii de coliformi în colimetrie, reprezentînd titrul germenilor din grupul coliform prezenţi într-un anumit mediu (20).

**Coles,** Abraham, 1773—1843. **Fascia ~,** pătură profundă a fasciei perineale superficiale (1). **Ligamentul ~,** *Ligamentum reflexum.*

**Colles-Baumès, Legea ~,** o femeie în aparenţă sănătoasă, care a născut un copil sifilitic, poate alăpta la sîn acest copil fără nici un pericol de contaminare pentru dînsa. Această lipsă de contaminare aparentă se explică prin faptul că mama suferă la rîndul său de un sifilis latent (12).

**Collet-Sicard-Vernet** (Collet, Frédéric Justin; Sicard, Jean Athanase, 1872—1929; Vernet, Maurice). **Sindromul ~,** sin.: *Sindromul de condilogaură ruptă posterioară,* sindrom clinic determinat de leziunile nervilor cranieni (al IX-lea, al X-lea, al XI-lea, al XII-lea), care trec prin gaura ruptă posterioară şi canalul condilian, caracterizat prin hemiparalizia homolaterală a constrictorului superior al faringelui, vălului palatului, corzilor vocale, a sternocleidomastoidianului şi trapezului, asociată cu hemianestezie faringolaringiană şi hemiparalizia atrofică a limbii (27).

**Colliculus** (lat. = deal mic). Termen folosit în anatomie pentru formaţiuni proeminente mici (1). ~ **cartilaginis arytenoideae,** proeminenţă mică situată pe marginea ventrală şi suprafaţa ventro-laterală a cartilajului aritenoid (1). ~ **facialis,** sin.: *Funiculus teres,* relief ovoid cu diametrul de circa 4 mm, situat de fiecare parte a şanţului longitudinal median de pe podişul ventriculului al IV-lea şi produs de genunchiul nervului facial, care trece în jurul nucleului nervului *abducens* (1). ~ **inferior laminae tecti,** sin.: *Tuberculul cvadrigemen posterior,* pereche posterioară de eminenţe rotunde, situate în porţiunea dorsală a mezencefalului, cu rol de centri reflecşi acustici (1). ~ **seminalis,** sin.: *Veru montanum,* proeminenţă a peretelui posterior al porţiunii prostatice a uretrei; în ea se deschide utricula prostatică, canalul ejaculator şi numeroase canale mici ale prostatei pe fiecare parte a sinusului prostatic (1). ~ **superior laminae tecti,** sin.: *Tuberculul cvadri-*

*gemen anterior*, pereche anterioară de eminenţe rotunde situate în porţiunea dorsală a mezencefalului. Constituie un nod reflex pe calea vizuală (1).

**Collin,** Anatole, 1831—1923. **Depărtătorul ~,** depărtător de gaură format din două braţe articulate, cu extremităţi libere curbate către vîrf (11).

**Collins. Operaţia ~,** procedeu de cură chirurgicală a litiazei coledociene, constînd din extragerea calculului din coledoc prin duodenotomie (11).

**Collip,** James Bertram. **Unitatea ~,** unitate pentru dozarea activităţii extractului paratiroidian; corespunde cu 1/100 din cantitatea necesară pentru a creşte cu 5 mg concentraţia de calciu în 100 ml sînge la un cîine de 20 kg, inoculat cu 15 ore înainte (5).

**Collis. Procedeul ~.** 1. Procedeu de cură a herniei diafragmatice cu esofag scurt prin alungirea acestuia prin intermediul unui tub creat din marea tuberozitate gastrică (11). 2. Procedeu de cură operatorie a herniei hiatale prin alunecare pe cale abdominală prin închiderea hiatusului înaintea esofagului şi lărgirea prin aceasta a unghiului esogastric (11).

**Collona,** Paul Crenshard. **Operaţia ~.** 1. Reducerea sîngerîndă atroplastică a luxaţiei congenitale a şoldului, folosind pentru interpunere surplusul de capsulă existent, cu care se căptuşeşte capul femural (24). 2. Operaţie de reconstrucţie recomandată în necroza capului femural, care constă în scoaterea capului, dezinserarea muşchilor fesieri de pe trohanter, reinserţia lor distală şi aşezarea trohanterului în cotil (24).

**Collum** (lat. = gît), sin.: *Cervix, Col, Colet, Gît.* Porţiune mai îngustată a unui organ sau os, de obicei intermediară între corpul şi capul formaţiunii respective (1). **~ anatomicum humeri,** şanţ circumferenţial care limitează împrejur capul humeral, separîndu-l de restul epifizei superioare humerale (1). **~ chirurgicum humeri,** porţiune mai îngustată a humerusului, situată la nivelul unirii extremităţii lui superioare cu diafiza humerală (1). **~ costae,** porţiune mai îngustată, care separă capul coastei de începutul corpului costal, la nivelul tuberculului costal (1). **~ dentis,** sin.: *Cervix dentis, Coletul dintelui,* şanţ puţin adîncit, situat de jur-împrejurul dintelui; delimitează rădăcina de coroană (38). **~ femoris,** porţiune îngustată, turtită antero-posterior, cuprinsă între capul femural şi creasta intertrohanteriană (1). **~ folliculi pili,** porţiune mai îngustată care urmează corpului foliculului pilos (1). **~ glandis penis,** porţiune mai îngustată între gland şi corpul penisului (1). **~ mallei,** porţiune mai îngustată a osului ciocan din urechea mijlocie, de unde pleacă în jos şi înapoi mînerul acestui os (1). **~ mandibulae,** porţiune mai îngustă care uneşte condilul cu ramura mandibulei (1. **~ radii,** porţiune mai îngustă care uneşte extremitatea superioară sau capul cu diafiza osului radius şi care poartă pe ea tuberozitatea radială (1). **~ scapulae,** porţiune mai îngustă care face legătura între unghiul lateral şi corpul scapulei (1). **~ tali,** porţiune mai îngustă care uneşte capul cu corpul talusului (1). **~ vesicae felleae,** porţiunea vezicii biliare care face trecerea între corpul acesteia şi canalul cistic; aici începe valvula spiralată (1).

**Colmatare** (fr. *colmatage*). 1. Proces de astupare a porilor unui filtru (20). 2. În parazitologie, procedeu folosit pentru desecarea colecţiilor de apă anofeligere, constînd din umplerea cu pămînt a gropilor sau depresiunilor mlăştinoase (31).

**Coloană** (lat. *columna*). *Columna.* **~ de bambus,** aspect radiografic al coloanei vertebrale, care se aseamănă cu o tulpină de bambus, în spondilita anchilopoietică (24). **Coloane cărnoase ale inimii.** *Trabeculae carneae.* **~ vertebrală,** *Columna vertebralis.* **~ vertebrală „în joc de cărţi",** malformaţie congenitală multiplă în care numeroase hemivertebre, blocuri vertebrale şi rahischizisuri dau un aspect dezordonat în „joc de cărţi" coloanei vertebrale (24). **Coloane vezicale.** Fascicule musculare răspîndite mai ales pe faţa postero-superioară a vezicii şi făcînd relief sub formă de coloane (11).

*Vezi şi*: Bertin, Clarke, Morgagni.

**Coloboma** (gr. *koloboma* = defect). Malformaţie congenitală a ochiului constînd dintr-o fisură localizată la nivelul pleoapelor, irisului, coroidei sau retinei; poate interesa şi faţa, întinzîndu-se vertical de la buza superioară la pleoapa inferioară (1). **~ auris,** malformaţie a urechii externe produsă de o deficienţă a scobiturii hiomandibulare, avînd ca rezultat o fisură între *tragus* şi *antitragus* (1).

**Colodispepsie.** Sindrom dispeptic caracteristic tulburărilor funcţionale sau lezionale ale colonului, caracterizat prin jenă abdominală, balonare, emisiune de gaze, modificări ale scaunului etc. (16).

**Colodiu** (gr. *kollodes* = cleios). Soluţie eteroalcoolică de nitroceluloză, folosită ca topic pentru a susţine unele pansamente sau pentru a proteja părţile de piele bolnave, precum şi pentru confecţionarea membranelor şi sacilor de colodiu, larg folosiţi în inframicrobiologie pentru ultrafiltrare (13; 22).

**Colofoniu,** sin.: *Sactz.* Produs obţinut prin prelucrarea reziduului de la distilarea terebentinei; intră în compoziţia unor unguente şi emplastre (13).

**Cologaritm** (fr. *cologarithme*). Complementul unui logaritm în raport cu zero (37).

**Coloid** (gr. *kolla* = clei + *eidos* = formă). 1. Sistem polifazic în care faza dispersată este formată din particule solide mici ($10^{-7}$—$10^{-5}$ cm), iar faza dispersantă poate fi un lichid (în cazul solurilor) sau un gaz (în cazul aerosolilor). Particulele dispersate nu se dizolvă în dispersant, spre deosebire de cristaloizi. Gelurile sînt coloizi în care cele două faze (solid şi lichid) se întrepătrund (5). 2. Substanţă gelatinoasă secretată de unele celule glandulare, mai ales endocrine. Coloidul din foliculii tiroidieni este forma de depozit a hormonilor (tireoglobulină). În hipotalamus se găseşte coloid cu proprietăţi speciale de colorabilitate (gömöri-pozitiv), care este suportul vasopresinei şi ocitocinei şi poate a factorilor de eliberare (7). ~ **în asociaţie,** sistem coloidal în care faza dispersată este formată din mai multe tipuri de substanţe (de ex. umorile organismului) (5). ~ **electrolitic,** sistem coloidal în care faza dispersată se ionizează la suprafaţa particulelor, purtînd sarcini pozitive ($H^+$) sau negative ($OH^-$); este bun conducător de electricitate (5). ~ **de emulsie,** sistem pseudocoloidal, în care faza dispersată are particulele mai mari de 100 mμ şi se află sub formă de emulsie (de ex. spumele, emulsiile, pastele etc.) (5). ~ **heteropolar,** sistem coloidal în care faza dispersată este formată din substanţe disociate ionic (5). ~ **ireversibil,** sistem coloidal în care faza dispersată, după ce a fost trecută în starea de gel prin acţiunea unui agent floculant, nu mai poate fi readusă la starea de sol (5). ~ **liofil,** sistem coloidal în care faza dispersată are afinitate pentru mediul de dispersie, cu care se înbibează (de ex. mediul intern, intracelular) (5). ~ **liofob,** sistem coloidal în care faza dispersată nu are afinitate faţă de mediul de dispersie, nefiind îmbibată cu aceasta (5). ~ **molecular,** sistem coloidal în care faza dispersată este formată din macromolecule a căror dimensiune corespunde mărimii particulelor coloidale (de ex. serul sanguin, sucul celular) (5). ~ **protector,** substanţă în stare coloidală, care, adăugată în cantitate mică la un sistem coloidal ireversibil, îi măreşte stabilitatea (5). ~ **reversibil,** sistem coloidal în care faza dispersată, după ce a fost trecută în stare de gel prin acţiunea unui agent floculant, poate reveni la starea de sol dacă se îndepărtează agentul floculant (5).

**Coloidoclazie** (*coloid* + gr. *klasis* = ruptură). Ruperea echilibrului coloidal din organism, ducînd la apariţia şocului coloidoclazic (anafilactoid) (15).

**Coloidocrinie** (*coloid* + gr. *krinein* = a secreta). Secreţia şi acumularea de coloid (7).

**Coloidopexie** (*coloid* + gr. *pexis* = fixare). Fixarea coloidului de către celule (7).

**Colon** (gr. *kolon* = intestin gros). Partea intestinului care începe la *caecum* şi se termină la joncţiunea rectosigmoidiană. În diferitele părţi ale traiectului său este cunoscut sub numele de colon ascendent, transvers, descendent şi sigmoid. Ultimul este uneori divizat în colonul iliac şi colonul pelvian (1). ~ **ascendens,** porţiunea intestinului gros cuprinsă între *caecum* — locul de deschidere a ileonului — şi unghiul drept al colonului (*flexura coli dextra*) (1). ~ **descendens,** porţiunea intestinului gros cuprinsă între *flexura coli sinistra* şi începutul colonului sigmoid, care poate fi la nivelul crestei iliace sau la marginea internă a muşchiului psoas, în raport cu nivelul de la care începe să fie prevăzut cu mezou (1). ~ **ileopelvian,** *Colon sigmoideum.* ~ **iritabil,** Colopatie funcţională cronică. ~ **sigmoideum,** sin.: *Colon ileopelvian,* segmentul intestinului gros care continuă colonul descendent de la nivelul crestei iliace sau marginea internă a muşchiului psoas pînă la nivelul vertebrei $S_3$ unde începe rectul; este prevăzut cu mezou şi prezintă două porţiuni: colon iliac şi colon plevian (1). ~ **spastic,** Colopatie funcţională cronică. ~ **transversum,** porţiunea intestinului gros cuprinsă între *flexura coli dextra* (*hepatica*) şi *flexura coli sinistra* (*flexura coli lienalis*) (1).

**Colonalgie** (colon + gr. *algos* = durere). Durere de-a lungul colonului (16).

**Colonie** (lat. *colonia*). Grupare de indivizi din aceeaşi specie, care duc viaţa în comun (3). ~ **bacteriană,** masă circumscrisă de germeni avînd dimensiuni de 0,5—5 mm, vizibilă cu ochiul liber pe suprafaţa sau în profunzimea mediilor solide sau semisolide, rezultată în urma multiplicării unor celule izolate. Aspectul şi forma coloniilor variază în funcţie de specie, modul de cultivare şi de caracterul tulpinii (S sau R) (3). ~ **de copii preşcolari,** unitate sezonieră pentru recrearea în condiţii chmaterice deosebite a copiilor în vîrstă de 3—6 ani, care în restul anului sînt îngrijiţi în căminele de copii (de întreprindere, instituţie sau orăşeneşti) cu orar normal (29). ~ **filică,** excrescenţă papiliformă apărută pe suprafaţa unei colonii bacteriene vechi, datorită multiplicării anumitor mutante bacteriene (3). ~ **G,** Colonie gonidială. ~ **gonidială,** sin.: *Colonie G, Colonie pitică,* colonie bacteriană de dimensiuni subnormale, denumită astfel pe baza presupunerii că ar reprezenta forme gonidiale, filtrabile, de bacterii (3). ~ **pitică,** Colonie gonidială. ~ **R,** (engl. *rough* = rugos), colonie rugoasă datorită unei mutante antigenice întîlnite la numeroase specii bacteriene şi care se caracterizează prin pierderea parţială a antigenului somatic; colo-

niile R se caracterizează prin creștere granuloasă cu sedimentare rapidă în bulion, instabilitatea suspensiilor în ser fiziologic, mergînd pînă la autoaglutinare (aglutinare spontană în ser fiziologic) și pierderea virulenței la speciile patogene (3) ~ S (engl. *smooth* = neted), colonie netedă, cu creștere omogenă în bulion, stabilitatea suspensiilor în ser fiziologic, virulență la speciile patogene; reprezintă tipul sălbatic, din punct de vedere al antigenului somatic, al majorității bacteriilor (antigen somatic complet) (3). ~ **sanatorială,** unitate sanitară sezonieră care acordă asistență climatică sau balenară copiilor în vîrstă de 4—14 ani, care au nevoie de tratament sau de consolidarea rezultatelor obținute (29).

**Colonogramă** (*colon* + gr. *gramma* = notare). Înregistrare grafică a motilității colonului (16).

**Colonopatie** (*colon* + gr. *pathos* = boală). Colopatie.

**Colonoragie** (*colon* + gr. *rhegnynai* = a curge). Coloragie.

**Colonoree** (*colon* + gr. *rhoia* = curgere). Coloree.

**Colonoscop** (*colon* + gr. *skopein* = a vedea). Rectoscop.

**Colopatie** (*colon* + gr. *pathos* = boală), sin.: *Colonopatie.* Termen folosit pentru procesele patologice de la nivelul colonului (16). ~ **funcțională cronică,** sin.: *Colon iritabil, Colon spastic, Diskinezie intestinală,* tulburare funcțională cronică a colonului definită prin semne generale de tip nevrotic și simptome digestive comune — jenă abdominală, flatulență, constipație alternînd cu diaree — exprimînd alterarea activității motorii, secretorii și digestive a colonului; afecțiunea este deseori primitivă și alteori secundară unor afecțiuni hepatopancreatice, colecistice, genitale, renale etc.; unele forme particulare cu exacerbarea spasticității secreției de mucus, florei bacteriene au fost impropriu numite colite (spastice, mucoase, de fermentație, de putrefacție etc.) (16).

**Colopexie** (*colon* + gr. *pexis* = fixare). Fixarea operatorie în poziție normală a unuia sau mai multor segmente ale colonului, anormal mobile (11). ~ **dreaptă,** colopexie practicată pentru fixarea unuia sau mai multor segmente ale colonului drept (ectopie cecală, defect de acolare a colonului drept, cudura unghiului hepatic) (11) ~ **în echer,** sin.: *Colopexia Duval, Operația Duval-Grégoire,* procedeu de colopexie pentru fixarea colonului drept și a unghiului colic hepatic prin excizia unui lambou în formă de echer din peritoneul dorsal, la nivelul șanțului parietocolic drept (11). ~ **stîngă,** colopexie practicată pe colonul ileopelvian pentru a se împiedica prolapsul rectal (11).

*Vezi și*: Duval.

**Colopexotomie** (*colon* + gr. *pexis* = fixare + *tome* = tăiere + *-ia*). Efectuarea operatorie a unui anus derivativ temporar pe un segment colic fixat (11).

**Coloplicatură** (*Colon* + lat. *plica* = cută). Plicaturarea chirurgicală a unui segment colic, în scopul scurtării sau a diminuării calibrului său (11).

**Coloproctectomie** (*colon* + gr. *proktos* = anus + *ektome* = excizie) Exereza chirurgicală a colonului și rectului (11).

**Coloproctie** (*colon* + gr. *proktos* = anus). Colostomie.

**Coloproctită** (*colon* + gr. *proktos* = anus + *-ită*). Rectocolită.

**Coloptoză** (*colon* + gr. *ptosis* = cădere). Ptozarea colonului în totalitate (11).

**Colorafie** (*colon* + gr. *rhaphe* = sutură). Sutura chirurgicală a unei plăgi operatorii sau accidentale a colonului (11).

**Coloragie** (*colon* + gr. *rhegnynai* = a curge + *-ia*), sin.: *Colonoragie.* Eliminarea masivă a unui conținut normal sau anormal al colonului (sînge, mucus, puroi), întîlnită în colite ulceroase, polipi sîngerînzi, cancere ale colonului (16).

**Colorant** (lat. *colorare* = a colora). Substanță cu structură chimică variată, care are proprietatea de a absorbi electiv anumite raze din spectrul solar (în legătură cu structura sa chimică) și de a comunica această proprietate corpurilor cu care intră în combinație (2). ~ **alimentar,** colorant folosit în industria alimentară, pentru colorarea produselor alimentare. La noi în țară nu este permisă decît folosirea unui număr restrîns de coloranți alimentari, dovediți a fi lipsiți de nocivitate (20). ~ **electronegativ,** colorant care prezintă radicali cromofori acizi (2). ~ **electropozitiv,** colorant care prezintă radicali cromofori bazici (2). ~ **selectiv,** colorant care colorează numai anumite componente tisulare sau celulare, normale sau patologice (2). ~ **vital,** colorant care colorează țesuturile și celulele vii (2).

*Vezi și*: Goodpasture, Jenner, Löffler, May-Grünwald, Romanowski.

**Colorarea metalului.** În stomatologie, schimbarea culorii normale a părții metalice dintr-o proteză dentară, ca urmare a formării de depozite tari sau moi, sau a unui strat de oxizi, sulfuri sau cloruri pe suprafața metalică. Colorarea este urmată de obicei de coroziune (39).

**Colorație** (lat. *colorare* = a colora). În tehnica histopatologică, manevră pentru punerea în evidență a elementelor componente ale țesuturilor sau celulelor; se realizează datorită afinității pe care o au țesuturile și celulele pentru anumite substanțe colorante (fixare electivă).

Poate fi directă sau indirectă, realizată prin pregătirea țesutului cu ajutorul unui mordant, pentru a prinde sau intensifica colorarea (2). ~ **negativă,** metodă folosită în microbiologie (metoda Burri cu tuș de China), precum și în microscopia electronică, pentru studiul morfologiei virusurilor. Se utilizează principiul încorporării (incluzionării) germenilor sau particulelor de virus într-un material optic (respectiv electronooptic) dens. Imaginea finală prezintă un contrast inversat față de preparațiile colorate pozitiv, structurile studiate apărînd transparente, pe un fond opac (22). ~ **prin penetrare,** metodă de evidențiere a unor structuri, bazată pe pătrunderea soluției colorantului în toate straturile obiectului de colorat (2). ~ **prin precipitare,** fenomene de suprafață, care se petrec numai la anumite niveluri structurale; de obicei, colorarea este precedată de mordansarea cu săruri de metale grele, care favorizează precipitarea colorantului (2). ~ **progresivă,** metodă de evidențiere a unor structuri, care folosește coloranți în soluție diluată, menținuți în contact prelungit pînă la obținerea nuanței adecvate (2). ~ **regresivă,** metodă de colorație histopatologică, prin supracolorare și diferențiere ulterioară (2). ~ **supravitală,** metodă de colorație prin acumulare neselectivă, indiferentă, de coloranți electropozitivi pe țesuturi proaspete, nefixate (2). ~ **vitală,** metodă de colorare a unor țesuturi *in vivo* (2).

*Vezi și*: Bailey, Cajal, Castañeda, Del Vecchio, Fontana-Tribondeau, Gallego, Gracian, Gram, Hiss, Hotchkiss-McManus, Leifson, Lenz, Lepine, Macchiavello, Mallory, Mann, Moeller, Momsen, Nicolau, Nicolau-Kopciowska, Papanicolaou, Paschen, Sellers, Sternheimer-Malbin, Turevici, Zettnov, Ziehl-Neelsen, Zottner.

**Colorectită** (*colon* + *rect* + *-ită*). Rectocolită.

**Coloree** (*colon* + gr. *rhoia* = curgere), sin.: *Colonoree*. Diaree de origine predominant colică (16).

**Colorimetrie** (lat. *colorare* = a colora + gr. *metron* = măsură). Ansamblul metodelor bazate pe principiul absorbției diferite a soluțiilor colorate străbătute de un fascicul luminos (6).

**Colorimetru.** Aparat optic utilizat pentru determinarea concentrației unei soluții după intensitatea absorbției fasciculului de radiații care străbate soluția dată, în comparație cu o soluție-etalon, după legea Lambert-Beer. Conform acestei legi, în condiții identice de absorbție a luminii monocromatice, concentrațiile soluțiilor sînt invers proporționale cu grosimile straturilor (6).

*Vezi și*: Duboscq, Hunter.

**Colostază** (*colon* + gr. *stasis* = reținere). Stază a materiilor fecale în colon, putînd realiza un sindrom de ocluzie intestinală (2).

**Colostomie** (*colon* + gr. *stoma* = gură, deschidere), sin.: *Coloproctie*. Deschiderea și fixarea operatorie la piele a unui segment al intestinului gros (11). ~ **iliacă,** orificiu practicat pe colonul ileopelvian la nivelul fosei iliace stîngi, în vederea derivației externe a conținutului (11).

**Colostroree** (*colostru* + gr. *rhoia* = curgere). Secreție exagerată de colostru care se scurge spontan și abundent prin mamelon, în timpul gravidității (18).

**Colostru** (lat. *colostrum* = primul lapte a mamiferelor). Lichid seros cu proprietăți speciale, secretat de glanda mamară; apare în ultimele luni ale sarcinii și persistă încă 2—3 zile după naștere, transformîndu-se treptat în lapte. Poate apărea de asemenea după avorturile mari (18).

**Colotifus.** Modalitate particulară de debut a febrei tifoide, cu simptomatologia unei colite acute, care evoluează apoi către tabloul febrei tifoide clasice (8).

**Colotomie** (*colon* + gr. *tome* = tăiere). Secționarea operatorie a peretelui intestinului gros (11).

**Colotorax** (gr. *chole* = bilă + *thorax* = torace). Coletorax.

**Colpectazie** (*colpo-* + gr. *ektasis* = dilatație). Mărirea de volum a vaginului prin dilatație sau distensie (11).

**Colpectomie** (*colop-* + gr. *ektome* = excizie). Intervenție chirurgicală constînd din rezecarea unei porțiuni din vagin (18).

**Colpo-** (gr. *kolpos* = adîncitură). Element de compunere care introduce referirea la vagin (32).

**Colpocel** (*colpo-* + gr. *kele* = hernie, tumoare). Formațiune care herniază în interiorul vaginului (hernie intravaginală). Poate fi provocat fie de rect, care împinge peretele posterior al vaginului (colpocel posterior sau rectocel), fie de vezica urinară, prin împingerea peretelui anterior al vaginului (colpocel anterior sau cistocel) (2).

**Colpocelioeenteză** (*colpocel* + gr. *kentesis* = înțepătură). Puncția exploratorie sau evacuatorie a cavității peritoneale, pe cale vaginală (11).

**Colpoceliotomie** (*colpocel* + gr. *tome* = tăiere). Celiotomie vaginală.

**Colpoeervicoscopie.** Vezi Colposcopie.

**Colpocistocel** (*colpo-* + gr. *kystis* = vezică + *kele* = hernie, tumoare). Herniere a peretelui posterior al vezicii urinare în vagin (11).

**Colpocistostomie** (*colpo-* + gr. *kystis* = vezică + *stoma* = gură, deschidere). Incizare pe cale vaginală a colului vezicii urinare (18)

**Colpocleizis** (*colpo-* + gr. *kleisis* = închidere). Operația Le Fort. Vezi Le Fort.

**Colpoda cucullus.** Specie de infuzor, găsită de obicei în apele dulci, dar care a fost identificată și în dejecțiile unor persoane cu tulburări de tranzit intestinal (31).

**Colpodistrofie de alăptare.** Sindrom genital particular, rar întîlnit la femeile care alăptează, caracterizat prin scurgeri vaginale fetide și chinuitoare, micțiuni dureroase și dispareunie (18).

**Colpohisterectomie** (*colpo-* + gr. *hystera* = uter + *ektome* = excizie). Extirpare chirurgicală a uterului și a unei porțiuni din vagin pe cale abdominală sau vaginală (18). ~ **lărgită subfundică,** Procedeul Aburel, vezi Aburel.

**Colpohisteropexie** (*colpo-* + gr. *hystera* = uter + *pexis* = fixare). Fixare chirurgicală a vaginului și a uterului la țesuturile sau organele vecine (18).

**Colpohisterorafie** (*colpo-* + gr. *hystera* = uter + *rhaphe* = sutură). Refacere chirurgicală prin sutură a vaginului și a uterului (18).

**Colpohisteropiramidalopexie.** Procedeul Aburel. Vezi Aburel.

**Colpolaparotomie** (*colpo-* + gr. *lapara* = abdomen + *tome* = tăiere). Deschiderea chirurgicală a cavității abdominale pe cale vaginală (11).

**Colpomicroscopie.** Microscopie cu iluminare directă aplicată în domeniul ginecologiei; se pot observa celulele epiteliului pavimentos exocervical și ale epiteliului cilindric. Se utilizează în special în diagnosticul cancerului și precancerului de col uterin (18).

**Colpoperineoplastie** (Doleris). Refacere chirurgicală plastică a perineului și a vaginului (18).

**Colpoperineorafie.** Suturare a vaginului și a perineului care au fost secționate sau rupte (18).

**Colpopexie** (*colpo-* + gr. *pexis* = fixare). Fixare a vaginului prin suturarea lui la țesuturile înconjurătoare (18).

**Colpoplastie** (*colpo-* + gr. *plassein* = a forma). Refacere chirurgicală plastică a vaginului (18).

**Colporafie** (*colpo-* + gr. *rhaphe* = sutură), sin.: *Eritrorafie.* Refacere chirurgicală a vaginului (18).

**Colporagie** (*colpo-* + gr. *rhegnynai* = a curge). Elitroragie.

**Colporectopexie** (*colpo-* + *rect* + gr. *pexis* = fixare). Cura prolapsului rectal la femeie, prin fixarea înaltă a rectului și peretelui posterior al vaginului (11).

**Colposcop.** Instrument optic folosit pentru examinarea vizuală a vaginului și colului uterin; permite o mărire de 10—40 ori (18).

**Colposcopie** (*colpo-* + gr. *skopein* = a vedea). Examinare a vaginului și colului uterin cu ajutorul colposcopului, în scopul depistării stărilor precanceroase (corect: colpocervicoscopie) (18).

**Colpostat** (*colpo-* + gr. *statos* = care stă). Specul vaginal.

**Colpostenotomie** (*colpo-* + gr. *stenosis* = strictură + *tome* = tăiere). Secționarea unei stenoze vaginale (18).

**Colpostenoză** (*colpo-* + gr. *stenosis* = strictură). Stenoză a vaginului (18).

**Colpostrietură** (*colpo-* + lat. *strictura* = strîmtare). Strictură a vaginului (18).

**Colpotomie** (*colpo-* + gr. *tome* = tăiere), sin.: *Elitrotomie.* Incizare a peretelui fundului de sac anterior sau posterior al vaginului, pentru evacuarea pe cale vaginală a colecțiilor purulente pelviene; constituie de asemenea unul din timpii operatori în chirurgia ginecologică pe cale vaginală (18).

**Colpoureterocistotomie.** Deschiderea chirurgicală pe cale vaginală a ureterului și vezicii urinare (11).

**Colpoureterotomie.** Deschiderea chirurgicală a ureterului pe cale vaginală, în scopul extirpării unui calcul ureteral terminal (11).

**Columbiu.** Niobiu.

**Columella** (dim. lat. *columna* = coloană). Coloană mică (1). ~ **cochleae,** *Modiolus.* ~ **fornicis,** *Columna fornicis.* ~ **nasi,** termen folosit uneori pentru marginea distală mai cărnoasă a septului nazal (1).

**Columna** (lat. = coloană), sin.: *Coloană.* 1. Stîlp de susținere (1). 2. Structură anatomică de formă alungită sau care, prin poziția sa, joacă rolul unui stîlp (1). **Columnae anales.** Coloanele Morgagni. Vezi Morgagni. ~ **fornicis,** sin.: *Columella fornicis, Stîlpul anterior al trigonului,* bandă simetrică de substanță albă, care trece de la extremitatea anterioară a fornixului la baza creierului (1). **Columnae griseae medullae spinalis,** sin.: *Coarnele măduvei spinării.* Diviziuni longitudinale ale substanței cenușii a măduvei spinării. Se clasifică în cornul anterior (*columna anterior*), cornul lateral (*columna lateralis*) și cornul posterior (*columna posterior*) (1). **Columnae rectales morgagnii.** Coloanele Morgagni. Vezi Morgagni. **Columnae renales** (Bertin), sin.: *Coloanele Bertin.* Partea substanței corticale a rinichiului cuprinsă între două piramide Malpighi (1). **Columnae rugarum.** Două coloane mediane, longitudinale, formate de crestele mucoasei vaginale pe pereții anterior (*columna rugarum anterior*) și posterior (*columna rugarum posterior*) ai vaginului (1). ~ **vertebralis,** sin.: *Coloană vertebrală, Rahis,* coloană de suport, flexibilă, a scheletului trunchiului, formată din vertebre separate prin discuri intervertebrale și legate prin ligamente vertebrale (1).

**Columnizare** (lat. *columna* = coloană). Introducerea unor tampoane de tifon sau vată în cavitatea vaginală, cu excepţia fundului de sac anterior, fără a depăşi orificiul vulvar şi fără a acoperi meatul urinar. Metoda este utilizată pentru susţinerea uterului şi anexelor, ca un suspensor intern, în caz de prolaps uterin. Asociată cu tracţiunea colului uterin, cu ajutorul unei pense, se practică în cazuri de hemoragii *post-abortum* sau *post-partum*, iar asociată cu substanţe medicamentoase (ulei gomenolat etc.) pentru dezinfectarea cervicovaginală (18).

**Colurie** (gr. *chole* = bilă + *ouron* = urină). Coleurie.

**Colutoriu** (lat. *colluere* = a spăla, a clăti). Topic lichid de consistenţă vîscoasă, conţinînd un antiseptic sau antibiotic (albastru de metilen, borax, sulfamide, penicilină, streptomicină), folosit în stomatologie pentru badijonarea mucoasei gingivodentare (38).

**Com-** (lat. *cum* = cu). Prefix care introduce în termenii compuşi sensul de împreună cu (32).

**Coma.** Comă. ~ **carus,** Comă agonică. ~ **dispepticum,** vezi Toxicoză. ~ **paraproteinicum,** termen creat de Wuhrman pentru a desemna fenomenele encefalopatice apărute prin tulburări ale circulaţiei cerebrale în macroglobulinemia Waldenström (10). ~ **piloricum,** comă din stenoza hipertrofică de pilor (33).

**Comă** (gr. *koma* = somn adînc), sin.: *Coma.* Stare patologică de inhibiţie profundă a activităţii nervoase superioare, caracterizată prin pierderea completă sau parţială a cunoştinţei, a motilităţii voluntare şi a sensibilităţii conştiente, cu păstrarea funcţiilor vegetative fundamentale, circulaţia şi respiraţia (27). ~ **agonică,** sin.: *Coma carus,* comă profundă, cu pierderea completă a stării de cunoştinţă, alterarea marcată a funcţiilor vegetative de bază, respiraţia şi circulaţia, pierderea completă a reflectivităţii la excitanţi externi (27). ~ **apoplectică,** stare de comă însoţind de obicei hemoragia cerebrală sau alt proces vascular acut în creier (32). ~ **basedowiană,** comă care survine în cursul crizei tireotoxice (7). ~ **depăşită** (Mollaret), stadiu final ireversibil, care poate apărea în evoluţia unor stări comatoase, caracterizat prin abolirea completă atît a funcţiilor nervoase de relaţie, cît şi a celor vegetative, viaţa nemaifiind întreţinută decît prin mijloace artificiale de reanimare (27). ~ **diabetică,** comă care survine în diabetul zaharat grav, insuficient tratat, însoţit de acidoză (7). ~ **hepatică,** expresia gravităţii maximale a insuficienţei hepatice şi a encefalopatiei portale, care poate surveni în evoluţia hepatitelor acute sau cronice, cirozelor hepatice, intoxicaţiilor hepatotrope; se defineşte prin tulburări grave de cunoştinţă şi comportament, *flapping tremor,* uneori icter etc. Are la bază tulburări metabolice intense, determinate de distrofia hepatică gravă şi răsunetul encefalic al acesteia (16). ~ **hipocloremică,** stare de comă, consecinţă a unor pierderi mari de sare sau cloruri prin vărsături şi diaree, ducînd consecutiv la azotemia hipocloremică (32). ~ **hipoglicemică,** comă care survine mai ales în cazuri de insulinom sau în supradozările de insulină (7). ~ **infecţioasă,** comă care survine în evoluţia unor boli infecţioase (hepatită, meningită, encefalită, malarie etc.) (8). ~ **malarică,** Malarie comatoasă. ~ **mixedematoasă,** comă care survine în mixedemul sever şi este însoţită de hipotermie şi deficit circulator (7). ~ **uremică,** varietate de comă survenind în uremie, precedată adesea de crize convulsive şi manifestat printr-o simptomatologie toxică cu excitaţie şi apoi deprimare a sistemului nervos central, fenomene digestive, cardiace, hemoragice, respiraţie Cheyne-Stokes, hipotermie, mioză, oligo- sau anurie (32). ~ **vigilă,** sin.: *Agripnocomă,* stare comatoasă însoţită de delir şi agitaţie, dînd uneori impresia că bolnavul este prezent în mediu (27).

**Combinaţii morfologice.** Biotipuri identificate de De Giovanni, pe baza alcătuirii corpului; prima combinaţie corespunde longilinului, a 2-a normotipului stenic, a 3-a megalosplanhnicului brevilin (7).

**Comby,** Jules, 1853—1947. **Semnul** ~, enantem al mucoasei cavităţii bucale, care apare în perioada de invazie a rujeolei, simultan cu semnul Koplick, sub forma unei hiperemii, care evoluează spre descuamaţie superficială insulară, dînd mucoasei un aspect roşcat (stomatita ulterioară); dispare după 24—36 ore (8).

**Comedocarcinom.** Carcinom sebaceu.

**Comedon** (lat. *comedere* = a mînca, a consuma). Dop cornos obturînd orificiul unei glande sebacee, constituind aşa-numitul punct negru (pe faţă) sau punct seboreic. Prin exprimare se elimină un cilindru grăsos de cîţiva milimetri (12).

**Comensualism** (*com-* + lat. *mensa* = masă, prînz). Situaţie biologică, în care microorganismele şi gazda se hrănesc împreună, fără să ajungă la raportul propriu-zis de parazitism (8).

**Cominutiv** (lat. *comminuere* = a măcina). Redus în fragmente mici (2).

**Comisie** (lat. *commissio*). Colectiv temporar sau permanent care funcţionează pe lîngă o instituţie, o adunare etc. şi care are sarcina de a face propuneri, de a lua hotărîri sau de a executa mandate în cazuri speciale (Dicţionarul limbii române moderne). ~ **medico-legală,** comisie formată din experţi medico-judiciari, putînd fi completată cu specialişti din alte specialităţi medicale, în funcţie de cazul discu-

tat; este obligatorie în expertiza psihiatrică, expertiza capacității de muncă, ca și în cazurile care ridică problema responsabilității medicale (23). ~ **permanentă de sănătate,** comisie de deputați care se organizează și funcționează în cadrul consiliilor teritoriale, în scopul de a cunoaște mai bine și a sprijini activitatea sectorului sanitar (29).

**Comisură** (lat. *commissura* = îmbinare). *Commissura.*~ **albă anterioară,** *Commissura anterior cerebri.* ~ **albă posterioară,** *Commissura posterior cerebri.* ~ **anterioară laringiană,** porțiune a laringelui în care se inserează anterior corzile vocale (30). ~ **bucală,** *Commissura labiorum oris.* ~ **cenușie.** 1. *Adhesio interthalamica.* 2. *Substantia intermedia centralis medullae spinalis.* ~ **interamoniană,** *Commissura fornicis.* ~ **mijlocie,** *Adhesio interthalamica.* ~ **posterioară a laringelui,** porțiune a laringelui formată de membrana interaritenoidiană, care delimitează posterior organul vocal (30). ~ **supraoptică ventrală,** Comisura Gudden, vezi Gudden.

*Vezi și*: Ganser, Gudden, Gulden, Meynert.

**Comisurotomie** (lat. *commissura* = îmbinare + gr. *tome* = tăiere). Secționarea chirurgicală a unei comisuri (11).

**Comițial.** Mal comițial. Vezi Epilepsia.

**Commissura** (lat. = îmbinare), sin.: *Comisură.* 1. Fascicul de fibre nervoase care unesc aceleași structuri aflate în cele două părți ale creierului sau măduvei spinării (1). 2. Punctul de unire a unor structuri anatomice asemănătoare, cum sînt: buzele, pleoapele, *labia majora,* valvele cardiace (1). ~ **alba,** pătură de fibre care separă comisura cenușie anterioară a măduvei spinării de partea profundă a fisurii mediane anterioare (1). ~ **anterior cerebri,** sin.: *Comisura albă anterioară, Commissura rostralis,* cordon rotund de fibre nervoase plasate în fața coloanelor fornixului, unind bulbii olfactivi și ariile piriforme ale celor două emisfere cerebrale (1). ~ **dorsalis,** *Comisura Meynert,* tract de fibre nervoase care se încrucișează dorsal de jumătatea medială a chiasmei, de la *tuber cinereum* de partea opusă, probabil conectate cu hipotalamusul; este înglobat în *commissurae supraopticae* (1). ~ **fornicis,** sin.: *Comisura interamoniană, Commissura hippocampi, Lyra davidis, Psalterium,* bandă de fibre nervoase care leagă hipocampul din cele două părți prin corpul fornixului (1). ~ **habenularum,** fibrele care unesc nucleii habenulari între ei (1). ~ **hippocampi,** *Commissura fornicis.* ~ **labiorum oris,** sin.: *Comisura bucală,* unirile laterale ale buzelor superioară și inferioară care delimitează orificiul bucal (1). ~ **labiorum pudendi anterior,** unirea anterioară a labiilor mari vulvare (1). ~ **labiorum pudendi posterior,** sin.: *Furca, Pragul vulvovaginal,* unirea posterioară a labiilor mari vulvare (1). ~ **palpebrarum lateralis,** unirea laterală a pleoapelor (1). ~ **palpebrarum medialis,** unirea medială a pleoapelor (1). ~ **posterior cerebri,** sin.: *Comisura albă posterioară,* bandă transversă de fibre nervoase care se încrucișează dorsal de deschiderea apeductului cerebral în ventriculul al III-lea (1). ~ **rostralis,** *Commissura anterior cerebri.* **Commissurae supraopticae.** Denumire pentru totalitatea comisurilor (Gudden, Meynert și Ganser), care unesc cele două corpuri geniculate mediale și ale căror fibre însoțesc tractusurile optice (1).

**Comoție** (lat. *commovere* = a pune în mișcare). Zdruncinare a unui organ — prin lovitură directă sau indirectă — care îi suspendă temporar sau definitiv funcția, în general fără ca acesta să prezinte o leziune anatomică evidentă (23). ~ **cerebrală,** tulburare consecutivă unui traumatism craniocerebral, caracterizată prin pierderea cunoștinței și tulburări vegetative; semnele clinice sînt marcate imediat după traumatism, scăzînd apoi progresiv din intensitate (23). ~ **labirintică,** complex de tulburări nervoase consecutive unui traumatism labirintic, fără prezența de leziuni macroscopice vizibile, manifestat prin semne vestibulare (ameteală, senzație de cădere, grețuri, vărsături) și semne cohleare (hipoacuzie, acufene) (30). ~ **laringiană,** complex de tulburări manifestat prin lipotimie, stare de șoc, afonie, asfixie, uneori moarte subită, provocat de un traumatism laringian care nu determină alte modificări locale (30). ~ **medulară,** tulburare consecutivă unui traumatism al măduvei; poate să se producă hematomielie, areflexie trecătoare, semn Babinsky, tulburări sfincteriene trecătoare, tulburări de sensibilitate, uneori disociate (de tipul celor din siringomielie) (23). ~ **retinei,** sin.: *Edem Berlin,* tulburare edematoasă a retinei, care urmează după un traumatism ocular (28). ~ **toracică,** sindrom consecutiv unei contuzii toracice, caracterizat prin paloare, neliniște, puls mic, tahipnee și (uneori) sincopă (11).

**Compactare.** Operație de îndesare a două volume (24). ~ **osoasă,** sin.: *Impactare osoasă,* presiune continuă exercitată între două suprafețe osoase sîngerînde (denudate), în scopul favorizării sudurii lor. Se poate realiza manual, prin apăsarea continuă a greutății corpului, prin greutatea membrului respectiv sau instrumental (24).

**Compactor.** Utilaj folosit pentru compactare (24).

*Vezi și*: Smith-Petersen.

**Compas** (fr. *compas*). Instrument format din două brațe de lemn sau de metal, unite la un capăt printr-un șurub în așa fel ca unghiul pe care-l formează să poată fi variat; servește la trasarea de circumferințe și la măsurarea distanței dintre două puncte (Dicționarul limbii române moderne). ~ **mezenterie,** spațiul traversat de a 3-a porțiune a duodenului,cuprins între aortă (dorsal) și artera mezenterică (cranial și ventral) (11). ~ **de nivel,** vezi Schultess ~ **tridimensional Korkhaus,** vezi Korkhaus.

*Vezi și*: Weber, Willis.

**Compensare** (lat. = a compensa). 1. Menținerea funcțiilor unui organ oarecare în limite normale, prin mecanismul contracarării deficitului sau excesului creat cu ajutorul fenomenelor de hipertrofie și hiperfuncție ale altor organe (15). 2. În statistica matematică, procedeu de corectare a datelor înregistrate, considerînd că ele exprimă nu numai necesitatea logică, ci și perturbațiile întîmplătoare; se obțin astfel reprezentări grafice și tabelare mai simple și mai regulate (7).

**Complement** (lat. *complementum* = întregire, completare), sin.: *Alexină*. Grup de factori prezenți în mod normal în serul sanguin, care reacționează cu complexele antigen-anticorp (Atg-Atc) și exercită un efect citotoxic asupra celulelor pe suprafața cărora s-au format astfel de complexe. Simbol: C'. Există cel puțin 9 factori distincți (componente ale C'), desemnați prin $C'_1$, $C'_2$ etc.; care acționează în ordinea: C'1-4-2-3-5-6-7-8-9 și numai în această ordine. Reacția întregii serii de factori cu bacterii sensibile (gramnegative) sau celule animale nucleate care s-au combinat cu anticorpii specifici duce la moartea celulelor și deseori la liză celulară, iar reacția cu hematii sensibilizate la hemoliză. Reacția complexelor Atg-Atc cu primele componente ale seriei, pînă la C'3, duce la modificări care se pot manifesta prin acțiune chimiotactică asupra leucocitelor, opsonizare, imunoaderență, conglutinare. În cursul reacției cu complexele Atg-Atc, C' este consumat și activitatea de C' dispare (fixarea complementului). Unele componente ale sistemului C' sînt relativ sensibile la diverși agenți; inactivarea lor, mai ales prin încălzire la 56°C, timp de 1/2 oră, împiedică reacția cu componentele ulterioare ale seriei și activitatea de C' este abolită (inactivarea complementului). C' acționează și în organism, dar importanța acțiunii sale în apărarea antimicrobiană, alergie, autoagresiune etc. este variabilă și controversată (3).

**Complex** (lat. *complexus*). 1. Unitate alcătuită din mai multe elemente sau părți (32). 2. Grup de idei apropiate, cu un tonus emoțional comun, în parte inconștiente, care pot influența intens asociațiile și atitudinile individului în viață (32). 3. Undă pe electrocardiogramă, corespunzînd uneia din fazele ciclului cardiac (de ex. complexul *P* = sistola auriculară; complexul *QRS* = sistola ventriculară) (32). ~ **chelatic,** sin.: *Chelat*, compus cu structură de sare complexă, cu inele fără tensiune, neelectroliți, în care un metal este legat covalent de atomul hidroxilic al formei enolice și coordinativ de atomul de oxigen al unei grupări carbonil sau carboxil în poziția β (5). ~ **ideoafectiv,** grupare de trăiri și reprezentări cu coloratură afectivă puternică, uneori cu conținut traumatizant (35). ~ **morbid,** denumire pentru un ansamblu de fenomene patologice a căror totalitate formează sindromul (32). **Complexe neuroinsulare.** Formațiuni histologice pancreatice alcătuite din contactul intim al unor elemente nervoase și al unor celule endocrine; după unii autori ar secreta vagotonină (7). ~ **lui Oedip,** termen psihanalist desemnînd complexul afectiv de iubire față de părintele de sex opus, concomitentă cu ostilitate și rivalitate față de părintele de același sex (35). ~ **primar Ranke,** vezi Ranke. ~ **primar tuberculos,** Complex primar Ranke, vezi Ranke. ~ **QRS,** aspectul grafic al fenomenelor electrice din timpul sistolei ventriculare; se datorește invadării ventriculelor de către unda de excitație. În mod normal, complexul *QRS* este pozitiv, avînd amplitudinea cea mai mare în D II și durata variabilă între 0,06 și 0,09 secunde (15). ~ **R sexduetor,** sin.: *Factorul R*, complex structural format din determinantul factorului de transfer al rezistenței la antibiotice și determinanții genetici ai rezistenței la antibiotice, la bacterii (17).

*Vezi și*: Eisenmenger.

**Complexare.** Proces de formare a complecșilor chelatici prin realizarea unor săruri metalice ale substanțelor organice (5).

**Complexometrie** (lat. *complexus* = complex + gr. *metron* = măsură). Metodă de dozare a unor elemente cu ajutorul agenților chelatici (20).

**Complexoni.** Agenți chimici cu proprietăți de inactivare a ionilor metalici, prin formarea de structuri ciclice în interiorul moleculei, ionul metalic fiind inclus în inel. Rezultatul acestei reacții sînt complecși solubili, stabili, cu calciul și unele metale grele. Fenomenul este cunoscut sub numele de chelare (21).

**Complianță.** Variație de volum toracopulmonară necesară pentru a produce o variație de presiune transpulmonară de o unitate. Se

exprimă în litri/cm $H_2O$. Complianța poate fi statică în condiții de flux aerian egal cu zero (adică în apnee, imobilitate toracică și glotă deschisă) și dinamică (în cursul ventilației) (34).

**Compostare** (fr. *composter*). Metodă de neutralizare a reziduurilor solide prin sol constînd din depunerea alternativă de reziduuri și straturi de pămînt (sau masă compostată luată dintr-un compost natural). În interiorul unui compost, temperatura se ridică la 40—60°C și au loc procese intinse de mineralizare, iar flora patogenă este distrusă relativ repede. În funcție de condițiile climatice, minealizarea se consideră încheiată după 6—12 luni, rezultînd o masă brună care se utilizează ca îngrășămînt (20).

**Compresă** (fr. *compresse*). Aplicație umedă constînd din îmbibarea cu apă simplă sau cu unele adaosuri (ceaiuri, alcool etc.) a unei bucăți de pînză de dimensiuni corespunzătoare regiunii de tratat. Compresa poate fi rece, caldă sau alternantă (4).

*Vezi și*: Priessnitz.

**Compresiune** (lat. *compressio*). 1. Micșorarea sub acțiunea unei forțe externe a volumului unui corp solid, lichid sau gazos (sin.: *Comprimare*) (32). 2. Metodă utilizată pentru reducerea cantității de radiații secundare ce iau naștere într-un volum străbătut de radiații penetrante (ionizante). În radiodiagnostic, compresiunea reduce volumul de examinat, deci radiațiile secundare care dăunează contrastului. În radioterapie realizează anemierea tegumentelor și a țesuturilor superficiale și astfel diminuarea radiosensibilității lor, apropierea de focarul de iradiat și, pentru unele regiuni (abdomen), permite îndepărtarea din fasciculul de radiații a unor organe radiosensibile (intestin) (36). ~ **cerebrală,** sindrom clinic datorit presiunii intracraniene crescute, avînd aceleași simptome ca și comoția cerebrală, dar cu evoluție inversă, simptomele crescînd în intensitate progresiv; poate fi realizată prin hemoragii intracraniene, de obicei din vasele meningiene, prin tumori, inflamații, edem (23). ~ **maxilarelor,** anomalie dentomaxilară caracterizată prin îngustarea diametrelor transversale ale arcadelor dentare. Dinții laterali dintr-o hemiarcadă sau din ambele sînt situați mai aproape decît normal de linia medianelor (39). ~ **medulară,** sindrom clinic reprezentat prin semne de suferință medulară determinate de comprimarea măduvei în canalul rahidian printr-un proces patologic de vecinătate (tumoare, fractură vertebrală, morb Pott) (27). ~ **nervoasă,** compresiunea unui nerv de către un hematom, fragment osos etc., ca urmare a unui traumatism, caracterizată prin semne de întrerupere nervoasă fără abolirea totală a tonusului muscular, cu tulburări senzitive incomplete și disociate și fără tulburări trofice (11).

**Compresor.** Instrument chirurgical pentru realizarea de presiuni (11). ~ **dentar,** dispozitiv atașat la unitul dentar și cu ajutorul căruia se obține un jet de aer sub presiune; este folosit în cursul tratamentelor stomatologice, pentru îndepărtarea detritusurilor, uscarea cavităților, pulverizarea unor medicamente (38). ~ **de meat,** pensă-clamp adaptată pentru a se putea ține închis meatul după injectarea sau instilarea unui lichid în scop terapeutic (11).

**Compressor** (lat. = care strînge), În anatomie, mușchi care comprimă o structură saculară, tubulară sau un orificiu (1). ~ **bulbi proprius,** porțiune a mușchiului bulbocavernos, la bărbat, care comprimă bulbul corpului cavernos al uretrei (1). ~ **hemisphericum bulbi,** porțiune a mușchiului bulbocavernos la bărbat, situată sub *compressor bulbi proprius*; comprimă bulbul corpului cavernos al uretrei și partea ei proximală (1). ~ **naris,** mușchiul transversal al nasului prin acțiunea căruia se turtește aripa nasului, determinînd o strîmtare a nării (1).

**Comprimare.** Vezi Compresiune.

**Comprimate.** Preparate farmaceutice solide obținute prin comprimarea substanțelor medicamentoase (ca atare sau amestecate cu excipienți), în diferite forme (discuri, cilindri) (13).

**Compton,** Arthur Holly. **Efectul** ~, mod de interacțiune cu substanța radiațiilor electromagnetice de energie relativ mare; fotonul cedează o parte din energia sa unui electron din atomul pe care a căzut, continuîndu-și parcursul său cu o energie mai mică și cu o altă direcție decît cea inițială (6).

**Compulsie** (lat. *compellere* = a împinge). Fobie caracterizată prin teama de a comite un act impulsiv (35).

**Compus.** Substanță chimică formată din molecule identice ca structură, ale căror atomi constituenți provin din două sau mai multe elemente și se află într-un raport definit, care respectă legile stoichiometriei (5). ~ **anorganic,** sin.: *Compus mineral,* compus chimic care conține în general alți atomi decît cei de carbon. O serie de compuși simpli ai carbonului — oxizii, carburile și carbonații — sînt de asemenea considerați drept compuși anorganici (5). ~ **B Kendall,** Corticosteron. ~ **E Kendall,** Cortizon. ~ **F Kendall,** Cortizol. **Compuși fosfatidalici.** Plasmalogeni. ~ **mineral,** Compus anorganic. ~ **organic,** compus chimic care conține atomi de carbon, legați covalent în catene sau inele (cicluri), alături de care pot exista atomi de H, N, O, S, Cl etc. (5). **Compuși organomercuriali.** Nume generic pentru compușii organici ai mercurului utilizați ca

fungicide. Toxicitatea mercurului pentru sistemul nervos central este potențată de radicalul organic (9).

*Vezi și*: Kendall, Reichstein.

**Con** (lat. *conus*), sin.: *Conus*. 1. Denumire folosită în terminologia medicală pentru formațiuni având aspect conic (15). 2. Elementul mecanic al coroanei dentare (1). ~ **antipodal,** con de raze astrale opuse fibrilelor acromatice în procesul de mitoză (1). ~ **de cauciuc,** piesă din cauciuc, de formă conică, folosită pentru netezirea lucrărilor protetice prin conectare la motorul de tehnică dentară (39). ~ **dentar,** material în formă de cui, aproximativ de dimensiunile canalelor radiculare, folosit în stomatologie pentru tratamentele endodontice; se confecționează din diferite substanțe (gutapercă, fildeș, acrilat, argint, hîrtie) (38). ~ **ectoplacentar,** trofoblastul subțire al blastocistului tînăr, care formează placenta fetală (1). **Conuri eferente.** *Ductuli efferentes testis*. ~ **de presiune,** sin.: *Angajare cerebrală, Hernie cerebrală internă,* hernierea anumitor părți din encefal, prin unele orificii preformate. Exemple: a) con de presiune cerebelos: angajarea amigdalelor cerebeloase în gaura occipitală; b) con de presiune temporal: angajarea girusului hipocampic în orificiul Pacchioni (26). ~ **pulmonar,** *Conus arteriosus*. ~ **sarcoplasmic,** denumire dată maselor conice de sarcoplasmă, situate la terminația nucleului celulelor musculare netede sau a fibrelor musculare cardiace (1). ~ **terminal,** *Conus medullaris*. ~ **de turnare,** surplusul de metal rămas în pîlnia mesei de ambalaj după turnarea unei piese protetice (38). ~ **vizual,** expansiunea externă, fotoreceptorie, a celulei vizuale cu con (28).

**Con** — (lat. *cum* = cu). Prefix care introduce în termenii compuși sensul de împreună cu (32).

**Conalbumină.** Glucoproteină care se găsește în albumina din ou (5).

**Conamen** (lat. *conari* = a încerca, a atenta la). Încercare de sinucidere (23).

**Conarium** (gr. *konarion* = con mic). Termen vechi pentru *corpus pineale* (1).

**Conceato,** Luigi Maria, 1825—1882. **Boala ~,** poliserozită cu pericardită constrictivă (10).

**Concediu** (lat. *concedere* = a ieși, a se retrage). Interval de timp în care un salariat este scutit de a presta munca (32). ~ **medical,** perioadă de absență (pierdere a capacității de muncă) prin boală, accident, tratament balneoclimatic, ținere sub observație medicală, în care salariatul este scutit de sarcina de a presta muncă și de a fi prezent la locul de muncă. Concediul medical se acordă pe bază de certificat de boală eliberat de medic. În timpul concediului de boală, salariatul primește ajutor material din partea asigurărilor sociale de stat și se bucură de asistență medicală gratuită (21).

**Concentrare.** Mărirea procentului unui component într-o soluție sau într-un amestec (32). ~ **urinii,** proces complex prin care, ca urmare a reabsorbției prevalente de apă față de substanțele solvite, se realizează o urină finală cu o concentrație de cristaloizi pînă la de 4 ori mai mare decît aceea a plasmei. Mecanismul de concentrare începe să acționeze în ansa Henle, care este impermeabilă la apă și în care lichidul tubular devine hipoton (față de plasmă) prin transfer activ de electroliți în lichidul interstițial medular, care devine hiperton; în tubul distal, permeabil pentru apă în prezența ADH, lichidul tubular cedează apă lichidului interstițial cortical, devenind izoton cu plasma; în canalul colector, permeabilizat pentru apă tot de ADH, urina cedează apă lichidului interstițial medular hiperton, devenind ea însăși hipertonă (25).

**Concentrație.** Raportul dintre cantitatea de substanță dizolvată (solidă, lichidă sau gazoasă) și cantitatea de solvent sau de soluție (6). ~ **„M",** termen propus de Bail pentru a indica concentrația maximă pe care o cultură bacteriană o poate atinge într-un mediu lichid, considerînd-o ca o proprietate intrinsecă constantă a unei specii. S-a constatat însă că în condiții speciale de cultivare (culturi aerate), această concentrație poate fi depășită de cîteva ori (3). ~ **maximă admisă,** limita superioară a concentrației unei substanțe toxice în aer, care, — după cunoștințele actuale — nu provoacă o stare patologică a organismului, indiferent de durata expunerii. Se găsește înscrisă în normele de stat pentru principalele substanțe chimice și pulberi industriale (9). ~ **maximă medie,** mod de exprimare a concentrației maxime admise de substanțe toxice sau pulberi în atmosferă. Reprezintă media pe 24 ore a concentrațiilor obținute prin recoltare continuă sau mai multe recoltări de lungă durată. Normele de concentrații maxime admise de substanțe toxice sau pulberi sînt exprimate — în legislația sanitară a țării noastre — prin două valori: concentrația maximă momentană și concentrația maximă medie de 24 ore (20). ~ **maximă momentană,** mod de exprimare a conținutului maxim admis de substanțe toxice sau pulberi în atmosferă. Reprezintă concentrația cea mai mare a substanței respective determinată într-un interval scurt de timp (10—15 minute) (20). ~ **maximă suportabilă,** concentrația cea mai mare de toxic care permite supraviețuirea tuturor animalelor dintr-un lot de experiență (21). ~ **moleculară,** numărul de molecule de solvit în unitatea de volum a

soluției; este reprezentat de 1 mol gram dintr-o substanță disolvat la 1 litru apă distilată (6). ~ **urinii,** proprietate a urinii, definită de raportul dintre cantitatea totală de substanțe solvite, osmotic active, și cantitatea de apă din urină, și rezultată din activitatea conjugată a mecanismelor tubulare de diluție și de concentrație. Concentrația din urina finală variază în general invers proporțional cu debitul urinar și poate oscila de la 0 pînă la de 3—4 ori concentrația plasmei deproteinizate. Apreciată în funcție de raportul dintre concentrația sa osmotică și cea a plasmei, urina poate fi: hipotonă, izotonă sau hipertonă. Concentrația urinii poate fi definită de unul din următorii parametri: presiune osmotică, greutate specifică, conținutul total în solvați și refractivitatea. În funcție de acești parametri, starea în care urina are o concentrație normală este denumită eustenurie, eugravurie, eusterurie, eurefracturie (25).

**Conceptul Tench.** Vezi Tench.

**Concepție** (lat. *conceptio*). Ansamblu sau sistem de idei cu privire la probleme filozofice, științifice, tehnice, literare (Dicționarul limbii române moderne). ~ **psihosomatică,** concepție de esență psihanalistă, după care simptomele bolilor somatice ar reprezenta în mod simbolic unele conflicte inconștiente, conform teoriei așa-zisului „limbaj simbolic al organelor" (35).

**Concha** (lat. = cochilie), sin.: *Cornet, Scoică.* Organ în formă de cochilie (1). ~ **auriculae,** scobitură în formă de cornet, pe care o determină cartilajul urechii externe (1). ~ **nasalis inferior,** sin.: *Cornet inferior,* cornetul inferior al cavității nazale; os independent sub care se află meatul nazal inferior (1). ~ **nasalis media,** sin.: *Cornet mijlociu,* cornetul mijlociu al cavității nazale; aparține osului etmoid, iar sub el se află meatul nazal mijlociu (1). ~ **nasalis superior,** sin.: *Cornet superior,* cornetul superior al cavității nazale; face parte din osul etmoid, iar sub el se află meatul nazal superior (1). ~ **nasalis suprema,** sin.: *Cornetul Santorini,* cornet inconstant, aparținînd osului etmoid și situat superior de cornetul nazal superior (1). ~ **sphenoidalis,** sin.: *Cornetul Bertin, Osul Bertin,* lamă osoasă subțire care formează jumătatea laterală a suprafeței anteroinferioare a corpului osului sfenoid. La embrion formează un os cavitar care conține un rudiment al sinusului sfenoidal (1).

**Concretio cordis,** sin.: *Simfiză intrapericardică.* Varietate anatomopatologică a pericarditei cronice constrictive, caracterizată prin îngroșarea și simfizarea celor două foi ale pericardului seros (10).

**Concrețiune** (lat. *concretio* = agregare). Formațiune de duritate variabilă constînd din precipitări de săruri în țesuturi sau organe cavitare și datorată unor procese metabolice viciate sau unor cauze inflamatorii (2). ~ **tofiee,** depunere de mase uratice în hipoderm și regiunile periarticulare, întîlnită în gută (2).

**Condensare** (lat. *condensare* = a îngrămădi). 1. Reacție chimică în care două sau mai multe molecule de același fel se combină, rezultînd o nouă substanță, cu greutate moleculară mai mare. Reacția de condensare se însoțește de obicei de eliminare de apă sau de alte molecule mici (5). 2. Termen psihanalitic constînd din reprezentarea a două sau mai multe idei, sentimente sau amintiri printr-un cuvînt sau o imagine (35). ~ **osoasă,** sin.: *Densificare osoasă, Hiperostoză, Osteită condensală, Osteoscleroză, Scleroză osoasă,* densificarea, amplificarea, îngroșarea sau hipermineralizarea țesutului osos. Poate fi fiziologică sau patologică în cursul a diverse afecțiuni (nervoase, hormonale, metabolice, traumatice etc.) (24). ~ **personalității,** variantă a sindromului de depersonalizare, caracterizată prin convingerea bolnavului că în persoana sa sînt cuprinse una sau mai multe personalități (35).

**Condensator.** 1. Aparat format din plăci metalice despărțite prin izolatori și care acumulează electricitatea furnizată de o sursă, devenind astfel capacități electrice. Capacitatea electrică se poate mări apropiind plăcile sau crescînd suprafața lor. Condensatorul este folosit în electroterapie și în special în terapia prin curenți de înaltă frecvență (4). 2. La microscop, dispozitiv optic format din mai multe lentile, făcînd parte din sistemul de iluminare a microscopului; are drept scop concentrarea fasciculului luminos la nivelul preparatului (3). ~ **cardioid,** la microscop, condensator care permite iluminarea preparatului numai cu raze foarte oblice. În acest mod, în obiectivul microscopului nu pătrund raze directe, ci numai cele refractate sau reflectate de particule aflate în suspensie, care apar strălucitoare pe un fond întunecat (fenomenul Tyndall). Servește la examenul pe fond întunecat al germenilor în stare nativă, denumit în mod impropriu și ultramicroscopie (3).

*Vezi și:* Abbé.

**Condil** (gr. *kondylos* = vîrf). *Condylus.* ~ **de echilibrare,** condilul mandibular de pe partea opusă părții active a masticației (39). ~ **humeral,** *Capitulum humeri.* ~ **de lucru,** condilul mandibular de pe partea activă a masticației (39). ~ **mandibulei,** *Processus condylaris mandibulae.* ~ **temporalului,** *Tuberculum articulare ossis temporalis.*

**Condilartroză** (gr. *kondylos* = vîrf + *arthron* = încheietură). Articulație formată dintr-un condil și o cavitate corespunzătoare, prezen-

tînd două grade de libertate (de ex. articulaţia radiocarpiană sau radiohumerală) (24).

**Condilectomie** (gr. *kondylos* = vîrf + *ektome* = excizitie). Extirparea chirurgicală a unui condil (38).

**Condiloclazie** (gr. *kondylos* = vîrf + *klasis* = ruptură). Tip de intervenţie ortopedică în care se creează un pinten osos care se introduce într-un lăcaş prezent (24).

*Vezi şi* : Vreden.

**Condilom** (gr. *kondyloma*). Formaţiune tumorală, de obicei de origine inflamatorie sau virotică, situată la nivelul tegumentelor şi mucoaselor (vulvară, anală), alcătuită dintr-o proliferare a elementelor dermice acoperite de epiteliu malpighian hiperplazic, realizînd creste interpapilare adînc înfipte în derm (2). **Condiloame acuminate.** Vegetaţii veneriene. **Condiloame late.** Vezi Sifilide papuloase.

**Condilomatoză.** Afecţiune prezentînd ca leziuni caracteristice tumorete (condiloame), localizate de obicei perianal sau perigenital (12).

**Condilotomie** (gr. *kondylos* = vîrf + *tome* = tăiere). Secţionare chirurgicală (osteotomie) a unui condil (24).

**Condiometru.** Aparat de măsurare a radiaţiilor construit pe principiul camerei de ionizare (36).

**Condiţie** (lat. *conditio*). Împrejurare de care depinde apariţia unui fenomen (Dicţionarul limbii române moderne). **Condiţii echivalente.** Diferite condiţii de temperatură şi umiditate a aerului, curenţi de aer şi radiaţii calorice care provoacă aceeaşi senzaţie de căldură. Cu ajutorul acestor condiţii echivalente s-au putut stabili diferitele tabele de temperaturi efective (20). **Condiţii epidemiologice.** Complexul factorilor care condiţionează apariţia unei epidemii : prezenţa masivă a agentului patogen care să favorizeze infecţia în masă ; existenţa unei mase receptive în populaţie ; prezenţa de modalităţi de transmitere şi de căi de infecţie ; condiţii speciale de loc şi timp, climat, anotimp etc. (8). **Condiţii meteorologice.** Starea fizică a aerului, caracterizată prin temperatură, umiditate, curenţi de aer, radiaţii termice, presiune atmosferică şi stare electrică. (9). **Condiţii de muncă.** Ansamblul factorilor care influenţează favorabil sau defavorabil procesul de muncă : durata, intensitatea, poziţia corpului, factorii de microclimat, expunerea la toxice etc. (9). **Condiţii de viaţă şi de muncă.** Modul în care se desfăşoară viaţa şi activitatea permanentă a unui individ (modul de alimentaţie, standardul de viaţă, starea de igienă a locuinţei, ocupaţia pe care o are, noxele profesionale etc.). Contribuie la stabilirea diagnosticului, tratamentului şi prognosticului unui bolnav (29).

**Condiţioner termic.** Aparat pentru menţinerea unei anumite temperaturi constante (39).

**Condral** (gr. *chondros* = cartilaj). Ţesut condral. Vezi ţesut cartilaginos.

**Condralgie** (*condro-* + gr. *algos* = durere), sin. : *Condrodinie.* Dureri la nivelul porţiunilor cartilaginoase ale segmentelor respective (4).

**Condrectomie** (*condro-* + gr. *ektome* = excizie). Rezecţia parţială a cartilajelor, de obicei costale (24).

**Condrificare** (*condro-* + lat. *facere* = a face). Transformare în ţesut cartilaginos (4).

**Condrigen.** Proteină din cartilaj, care prin fierbere se transformă într-o substanţă gelatinoasă, condrina (4).

**Condrină.** Materie proteică obţinută prin fierberea cartilajului (1).

**Condriogen.** Factor ereditar presupus a fi prezent în mitocondrii (1).

**Condriom.** 1. Condriozom. 2. Conţinutul condriozomal total al celulei (1).

**Condriozom,** sin. : *Condriom.* Termen vechi pentru mitocondrii (1).

**Condrită** (*condro-* + *ită*), sin. : *Chondritis.* Inflamaţia cartilajului. Termen generic folosit pentru afecţiunile degenerative ale ţesutului cartilaginos, inclusiv afecţiunile de creştere : epifizite, osteocondropatii. Nefiind vorba de un proces infecţios, unii autori preferă termenul de condroză (24).

**Condro-** (gr. *chondros* = cartilaj). Element de compunere pentru termeni referitori la cartilaj (32).

**Condroalbuminoid.** Componentă proteică insolubilă a matricei cartilajului, similară elastinei (1).

**Condroblast** (*condro-* + gr. *blastos* = germen), sin. : *Condroplast.* Celulă formatoare de cartilaj (1).

**Condroblastom** (*condro-* + gr. *blastos* = germen + *-oma*). Tumoare malignă a ţesutului cartilaginos, cu elemente celulare tinere (2).

**Condrocite** (*condro-* + gr. *kytos* = celulă). Celule cartilaginoase, de formă sferică, adăpostite şi umplînd o cavitate a substanţei fundamentale ; între ele şi substanţa care constituie pereţii nu există spaţiu ; au nucleu mare, veziculos, excentric şi citoplasmă densă cu numeroase mitocondrii (1).

**Condroclaste** (*condro-* + gr. *klasis* = ruptură). Celule care efectuează resorbţia cartilajului (1).

**Condroclazie** (*condro-* + gr. *klasis* = ruptură). Resorbţia ţesutului cartilaginos prin acţiunea condroclastelor (24).

**Condrocraniu** (*condro-* + gr. *kranion* = craniu). Craniu cartilaginos embrionar (1).

**Condrodermatita nodulară cronică a urechii,** sin.: *Angiokeratomul pavilionului urechii, Dermatochondritis helicis.* Nodul dureros al pavilionului urechii, de obicei posttraumatic (12).

**Condrodinie** (*condro-* + gr. *odyne* = durere). Condralgie.

**Condrodisplazie** (*condro-* + *dis-* + gr. *plassein* = a forma), sin.: *Discondroplazie.* Termen generic pentru afecțiuni caracterizate prin tulburări ale osificării encondrale, avînd ca rezultat oprirea creșterii oaselor lungi (24). ~ **ectodermică,** Sindromul Ellis-van Creveld, vezi Ellis-van Creveld. ~ **unilaterală,** Boala Ollier, vezi Ollier.

**Condrodistrofie** (*condro-* + *dis-* + gr. *trophe* = nutriție). Defect în osificarea endocondrală, de origine congenitală (7). ~ **fetală** (Kauffmann), Acondroplazie. ~ **fetală calcificantă,** boală rară a sugarului, caracterizată prin apariția pe imaginea radiografică a unor puncte opace în epifizele neosificate. Copiii se nasc morți sau mor în primul an prin anomalii asociate (24). ~ **hiperplastică,** sin.: *Exostoză cartilaginoasă multiplă,* distrofie caracterizată prin hipertrofia cartilajelor cu formare de excrescențe osoase (masive, nodulare, neregulat osificate) la extremitățile oaselor incomplet dezvoltate (7). ~ **hipoplastică,** lipsa dezvoltării cartilajului prin proliferarea insuficientă a condroblastelor (7). ~ **malacică,** condrodistrofie hipoplastică cu cartilaje moi (7).

**Condrofibrom** (*condro-* + lat. *fibra* = fibră + *-oma*). Tumoare benignă a țesutului cartilaginos și conjunctiv cu predominanță cartilaginoasă (2).

**Condrofit** (*condro-* + gr. *phyton* = excrescență). Excrescență cartilagnoasă prin metaplazia țesutului de granulație; se dezvoltă ca urmare a unei inflamații productive (2).

**Condrogeneză** (*condro-* + gr. *genesis* = naștere). Procesul de formare a țesutului cartilaginos normal sau patologic (24),

**Condrolipom** (*condro-* + gr. *lipos* = grăsime + *-oma*). Tumoare benignă a țesutului conjunctivoadipos cu metaplazie cartilaginoasă (2).

**Condroliză** (*condro-* + gr. *lysis* = distrucție). Proces de distrugere a țesutului cartilaginos (2).

**Condrom** (*condro-* + *-oma*). Tumoare benignă a țesutului cartilaginos, adesea recidivantă după extirpare (2). ~ **chistic,** condrom în care apar cavități chistice prin condroliză (2). ~ **osteogenic,** exostoză care depinde de cartilajul de conjugare; unul din elementele principale ale bolii Ombrédanne (24) ~ **pulmonar,** condrom format pe seama cartilajelor bronșice; adesea disembrioplazic (2). ~ **sarcomatos,** condrom malignizat, în care predomină elementele conjunctive; pornește de obicei de la un condrofibrom bogat în celule (2).

**Condromalacie** (*condro-* + gr. *malakia* = înmuiere). Înmuierea cartilajelor. În clasificarea anatomopatologică a lui Kauffmann asupra condrodistrofiilor, reprezintă al 3-lea tip, cel mai rar, după tipul hipoplazic și hiperplazic (24). ~ **rotulei,** Boala Löwen, vezi Löwen.

**Condromatoză.** Grupă de boli ale țesutului cartilaginos, în care Clement introduce tulburările de condrogeneză (discondroplazia Ollier) și diversele forme de condromatoză (encondromul, eccondromul) (24).

**Condromer** (*condro-* + gr. *meros* = parte). Segment cartilaginos al coloanei vertebrale embrionare; vertebră cartilaginoasă (1).

**Condrometaplazie tenosinovială.** Metaplazie cartilaginoasă a țesutului conjunctiv al tendoanelor și sinoviei, care se întîlnește în artroze deformante și anchilozante (2).

**Condromiom** (*condro-* + gr. *mys* = mușchi + *-oma*). Tumoare benignă cartilaginoasă și musculară, posibil prin metaplazia cartilaginoasă a țesutului muscular (2).

**Condromixom** (*condro-* + gr. *myxa* = mucus + *-oma*). Tumoare benignă a cartilajului fibros cu transformare mucoidă a fibrelor și estomparea lor, apărînd celule conjunctive de aspect stelat (2).

**Condromixosarcom** (*condro-* + gr. *myxa* = mucus + *sarcom*). Tumoare malignă a cartilajului fibros cu transformare mixomatoasă a structurilor conjunctive, în sensul degenerescenței mucoide a fibrelor și atipii ale celulelor (2).

**Condromucoid** (*condro-* + lat. *mucus* = mucus + gr. *eidos* = formă). Mucoid găsit în cartilaj; glicoproteină în care grupul prostetic este acidul condroitin sulfuric (1).

**Condroplast** (*condro-* + gr. *plassein* = a forma). Condroblast.

**Condroporoză** (*condro-* + gr. *poros* = trecere). Rarefacție a țesutului cartilaginos prin procese de liză, realizîndu-se un aspect caracteristic prin prezența de mici cavități care apar optic vide la examenul microscopic (2).

**Condrosareom** (*condro-* + *sarcom*). Tumoare malignă a țesutului cartilaginos (2).

**Condrosteom** (*condro-* + gr. *stear* = grăsime + *-oma*). Tumoare benignă a țesutului cartilaginos și osos, cu predominanța elementelor cartilaginoase, deseori cu slabă delimitare (posibilitatea recidivelor), fără atipii celulare, păstrîndu-se aranjamentul în cuiburi ale celulelor cartilaginoase (2).

**Condrosulfatază.** Enzimă care catalizează hidroliza oligozaharidelor condroitinsulfatului (5).

**Condrotomie** (*condro-* + gr. *tome* = tăiere). Secţiunea cartilajelor, de obicei costale (24).

**Condrozamină,** sin.: *Amino-2-galactoză.* Component al acidului condroitinsulfuric (5).

**Condroză** (*condro-* + *-oză*). Termen generic pentru afecţiuni degenerative ale ţesutului cartilaginos (24).

**Conducere** (lat. *conducere* = a conduce). Transmitere (30). ~ **aeriană a sunetelor,** transmiterea pe cale aeriană a vibraţiilor sonore (30). ~ **ascunsă,** oprirea pe parcursul ei a excitaţiei retrograde, plecată spre atriu de la o extrasistolă ventriculară (10). ~ **decrementială,** fenomen observat în deficitele mai severe ale conductibilităţii cardiace şi caracterizat printr-un declin progresiv al intensităţii excitaţiei, pe lîngă o încetinire a ascensiunii curentului de acţiune (10). ~ **osoasă absolută,** timpul de conducere osoasă, măsurat cu conductele auditive externe obstruate. În surditatea de transmitere este egală cu conducerea osoasă relativă (30). ~ **osoasă relativă,** timpul de conducere osoasă măsurat cu conductele auditiv externe libere (30). ~ **osoasă a sunetelor,** transmiterea pe cale osoasă a vibraţiilor sonore. În mod normal, transmiterea sunetelor se face mai bine pe cale aeriană decît pe cale osoasă (30). ~ **supranormală,** Electrosincronizare.

**Conduct** (lat. *conductus*). Termen folosit uneori pentru formaţiuni anatomice canaliculare, de obicei denumite canale (*canalis*) sau ducte (*ductus*) (1). ~ **auditiv extern,** *Meatus acusticus externus.* ~ **auditiv intern,** *Meatus acusticus internus.* **Conducte lacrimale.** *Ductuli excretorii glandulae lacrimalis.* ~ **malar,** *Foramen zygomaticoorbitale.*

*Vezi şi:* Bochdaleck.

**Conductanţă.** Capacitatea de conductibilitate electrică a unui corp sau circuit. Conductanţa este invers proporţională cu rezistenţa corpului respectiv. Unitatea de măsură a conductanţei este $ohm^{-1}$ (5).

**Conductibilitate,** sin.: *Conducţie.* Proprietatea de transmitere a diferitelor forme de energie de la un punct la altul, fără degradarea sau deplasarea părţilor componente ale corpului conductor respectiv (15). ~ **echivalentă,** raportul dintre conductibilitatea specifică şi echivalentul-gram al electrolitului, reprezentînd conductibilitatea specifică a unui echivalent-gram. Se notează cu $\lambda$ e (6). ~ **electrică,** proprietatea unor corpuri de a conduce curentul electric (6). ~ **electrică specifică,** sin.: *Conductivitate,* mărime caracteristică pentru un anumit material, egală cu coeficientul de proporţionalitate între densitatea de curent (J) care apare prin materialul respectiv supus unui cîmp electric şi intensitatea (E) a cîmpului electric. Are ca unitate $cm^{-1}\ \Omega^{-1}$ (6). ~ **molară,** raportul dintre conductibilitatea specifică a unei soluţii şi concentraţia sa molară (6). ~ **termică,** mecanism de transmitere a energiei calorice de la moleculă la moleculă în interiorul unui corp solid sau între două corpuri solide. Organismul uman pierde pe această cale, în condiţii obişnuite de viaţă, aproximativ 1% din căldura totală pierdută (20).

**Conductivitate.** Conductibilitate electrică specifică.

**Conductometrie** (lat. *conducere* = a conduce + gr. *metron* = măsură). Metodă de determinare a conductibilităţii electrice, măsurată cu ajutorul conductometrului (20).

**Conductometru.** Aparat pentru măsurarea conductibilităţii electrice. Se utilizează în special pentru determinarea conductibilităţii electrice a apei sau a unei soluţii, care variază în raport cu conţinutul în electroliţi (20).

**Conductor.** Instrument metalic folosit în chirurgia ortopedică pentru dirijarea introducerii în os a cuielor de osteosinteză (24). **Conductori electrici.** Corpuri bune conducătoare de electricitate (4).

**Conducţie.** Conductibilitate.

**Conduplicato corpore.** Mod în care se poate produce expulzarea spontană a fătului imatur sau mort şi macerat, în caz de prezentaţie transversală; fătul fiind complet îndoit în două, abdomenul şi toracele traversează simultan filiera pelvigenitală (18).

**Condylus** (gr. *kondylos* = vîrf), sin.: *Condil.* Proeminenţă rotundă întîlnită la extremităţile articulare ale unor oase (femur, humerus, mandibulă etc.) (1). ~ **humeri,** extremitatea distală a humerusului, cuprinzînd trohleea, *capitulum, fossa olecrani, fossa coronoidea* şi *fossa radialis* (1). ~ **lateralis femoris,** porţiunea laterală a epifizei distale a femurului, care se articulează cu condilul omolateral al tibiei (1). ~ **lateralis tibiae,** porţiunea laterală a epifizei proximale a tibiei, care se articulează cu condilul lateral al femurului (1). ~ **medialis femoris,** porţiunea medială a epifizei distale a femurului; este mai mare decît cea laterală şi se articulează cu condilul omolateral al tibiei (1). ~ **medialis tibiae,** porţiunea medială a epifizei proximale a tibiei, care se articulează cu condilul omolateral al femurului (1). ~ **occipitalis,** proeminenţă convexă, pereche, situată pe partea laterală a osului occipital; se articulează cu faţa corespunzătoare de pe masa laterală a atlasului şi este traversat la bază de canalul hipoglosului (1).

**Conectori.** Elemente de legătură între diferitele părţi componente ale unei proteze parţiale, scheletate. Se împart în două categorii: principali (elemente de legătură între şeile unei proteze parţiale scheletate) şi secundari

(elemente de legătură între conectorii principali sau dintre aceştia şi croşete) (39).

**Conexiune** (lat. *connexio*). Legătură între două sau mai multe fenomene (Dicţionarul limbii române moderne). ~ **elastică,** conexiune realizată între croşet sau culisă şi proteza dentară, printr-un dispozitiv arcuit (sîrmă de anumită lungime şi grosime, de calibru descrescînd, sîrmă cotită, sîrmă în spirală etc.), pentru amortizarea presiunilor şi şocurilor exercitate asupra protezei, în vederea menajării parodonţiului dintelui (38).

**Confabulaţie** (*cum-* + lat. *fabulari* = a vorbi). Tulburare de memorie, constînd din reproducerea unor evenimente pe care bolnavul în realitate nu le-a trăit (35).

**Configuraţie** (lat. *configuratio*). Formă exterioară a unui lucru; înfăţişare (Dicţionarul limbii române moderne). ~ **aortică,** aspect radiologic al unei boli aortice (stenoză, insuficienţă); se traduce prin lărgirea pedicululuı vascular al inimii, cu desfăşurarea marginii lui drepte, care devine concavă, proeminenţa butonului aortic, adîncirea arcului mijlociu şi creşterea în dimensiuni a arcului inferior stîng (36). ~ **miopatică** (Holzmann), aspect radiologic al miocarditelor; imaginea inimii apare cu diametrele crescute în sens transversal, cu bază largă pe diafragm şi scăzute în sens vertical. Imaginea se deformează uşor (semn de musculatură flască) în decubit. Punctele *D* şi *S* sînt şterse (36). ~ **mitrală,** aspect radiologic al inimii care prezintă o boală mitrală. Se caracterizează prin rectitudine sau convexitate a arcului mijlociu stîng al inimii, micşorarea sau dispariţia butonului aortic, scurtarea şi aplatizarea arcului inferior stîng, evidenţierea atriului stîng pe marginea dreaptă a inimii, vizibilă prin opacitatea atriului drept sau realizînd un dublu contur (36). ~ **pericardică,** aspect radiologic al pericarditei exsudative. Inima pare global mărită de volum în stînga, luînd aspect de „carafă" (umbră triunghiulară, cu contururi convexe şi unghiuri cardiofrenice ascuţite). De profil, imaginea inimii apare mult mărită, împingînd esofagul baritat înapoi şi uneori spre dreapta. În cazul pericarditelor constrictive, imaginea inimii poate fi normală, punîndu-se în evidenţă uneori concreţiuni calcare mai mult sau mai puţin întinse (36).

**Confirmare** (lat. *confirmare* = a confirma). În epidemiologie, procedura prin care se comunică autorităţii sanitare diagnosticul definitiv de boală infectocontagioasă al unor cazuri internate în spital ca suspecte de o boală transmisibilă sau care au diagnosticul precizat din momentul internării. Confirmarea se face pe baza ansamblului de date epidemiologice, clinice şi de laborator (8).

**Confluens** (lat. = confluent), sin.: *Confluenţă.* Loc sau formaţiune spre care converg, merg împreună (1). ~ **sinuum,** Teascul Herophilus, vezi Herophilus.

**Confluenţă.** *Confluens.* **Confluenţe subarahnoidiene.** *Cisternae subarachnoidales.*

**Conformator de tubuşoare.** În tehnica dentară, tijă de sîrmă de anumite grosimi şi forme în secţiune, folosită pentru conformarea tubuşoarelor de inele ortodontice (39). ~ **de val de ocluzie,** dispozitiv de conformare uniformă a valurilor de ocluzie prin presare (39).

**Confuzie mintală.** Termen generic, utilizat pentru desemnarea tulburărilor de conştiinţă de diferite etiologii, neconstituind o entitate nosologică (35).

**Congelare,** sin.: *Îngheţare.* 1. Acţiunea de a transforma prin frig un lichid în solid (6). 2. Scăderea temperaturii locale sau generale la un nivel incompatibil cu integritatea ţesuturilor interesate sau cu viaţa (23). ~ **alimentelor,** metodă de conservare a alimentelor folosind temperaturi scăzute, care reduc activitatea enzimatică şi cea microbiană. Este preferabilă congelarea rapidă (sub —25°) care, provocînd îngheţarea concomitentă a apei intra- şi extracelulare, nu mai produce deplasări mari de fluide între cele două compartimente şi deci nu se produc modificări în structura ţesuturilor. Înainte de consum, decongelarea trebuie să fie lentă, pînă cînd temperatura atinge +1°, cu excepţia legumelor congelate, care pot fi introduse direct în apa de fierbere. Deşi teoretic durata de conservare este nelimitată, se recomandă ca durata de păstrare pentru carne să nu depăşească 6 luni, iar pentru legume şi fructe 8—10 luni (20).

Congener (lat. *Congeneratus* = înrudit) vezi Acţiune congeneră, Funcţie congeneră.

**Congenital** (lat. *congenitas* = născut o dată cu). Termen care se referă la o tulburare aparentă sau latentă a nou-născutului, ca urmare a unui proces patologic petrecut în timpul vieţii intrauterine (15).

**Congestie** (lat. *congestio* = îngrămădire, acumulare), sin.: *Hiperemie.* Prezenţa unei cantităţi mai mari de sînge într-o anumită regiune datorită fie afluxului crescut (congestie activă), fie obstruării căilor de întoarcere venoasă (congestie pasivă) (15). ~ **angioneurotică,** congestie provocată de tulburări funcţionale ale nervilor vasomotori (2). ~ **fiziologică,** congestie produsă în condiţii fiziologice, funcţionale (postprandială, premenstruală etc.) (2). ~ **neuroparalitică,** congestie provocată de paralizia nervilor vasomotori (2). ~ **pasivă,** sin.: *Hiperemie venoasă,* congestie secundară unei tulburări circulatorii de origine cardiacă sau mecanică, obstructivă (2). ~ **pleuropulmo-**

**nară,** Corticopleurită. ~ **pulmonară,** termen folosit curent pentru a desemna unele bronhoalveolite acute (34). ~ **pulmonară de tip pneumonie,** Boala Woillez, vezi Woillez. ~ **pulmonară pseudopleuretică,** Boala Grancher, vezi Grancher. ~ **pulmonară de stază,** hiperemie pulmonară provocată de o insuficiență cardiacă stîngă sau de o compresiune venoasă (34). ~ **pulmonară secundară,** bronhoalveolită acută apărînd ca un epifenomen în cursul unor boli infecțioase, nervoase, cardiovasculare, de nutriție (diabet), intoxicații etc. (34).

**Conglutinare.** 1. Agregare specifică a unor antigene corpusculare (Atg), în special a hematiilor, sub acțiunea asociată a anticorpilor specifici (Atc), complementului (C') și conglutininei sau a imunoconglutininelor, care acționează în această ordine. Model clasic: hematii de cobai sau de oaie (Atg) + ser normal inactivat de bou (furnizează Atc specific natural și conglutinina) + ser proaspăt de cal (C'). Pentru a reacționa, complexele Atg-Atc-C' trebuie să conțină C'3 (3). 2. Denumire dată de Wiener agregării hematiilor sub acțiunea anticorpilor incompleți (mai ales anti-Rh) în anumite medii coloidale (ser sanguin, albumină bovină 20% etc.); utilizarea termenului în acest sens este nerecomandabilă (3). ~ **mixtă,** vezi Conglutinină. ~ **trombocitelor,** proces de sedimentare și alipire a trombocitelor în cursul trombozei, cu formarea unei mase compacte fin granulare (2).

**Conglutinatio orificii uteri.** Col aglutinat.

**Conglutinină.** Substanță din serul normal de bou (conglutinina naturală), care reacționează cu C'3 și în foarte mică măsură cu C'4 din complexele antigen (Atg, de regulă hematii), anticorp specific (Atc), complement (C'), provocînd conglutinarea. Conglutinina naturală din serul de bou reacționează și direct cu levurile, ceea ce permite formarea unor agregate mixte alcătuite din celule diverse, anticorpii specifici pentru aceste celule, complement și levuri (conglutinare mixtă); prezența levurilor în agregate demonstrează fixarea anticorpilor și a complementului pe celelalte celule. Prin imunizare cu complexe Atg-Atc-C' sau prin autoimunizare cu astfel de complexe formate în organism iau naștere imunoconglutininele, care provoacă imunoconglutinarea complexelor Atg-Atc-C', dar nu reacționează direct cu levurile și diferă între ele, în funcție de originea complementului din complexul imunizant. Conglutinina naturală este probabil un Atc natural față de un grup antigenic al levurilor, care apare și la C', în urma fixării sale pe complexe Atg-Atc, iar imunoconglutininele sînt Atc sau auto-Atc față de alte grupuri antigenice apărute de asemenea la C' (C'3) după fixare (3).

**Congruență** (lat. *congruentia*). Adaptarea anatomică, egală și în ax a suprafețelor osteoarticulare (24).

**Conică.** Curbă geometrică plană obținută prin intersecția unui con cu un plan. Se mai definește ca o curbă de ordinul al 2-lea. Ecuația corespunzătoare este o ecuație de gradul al 2-lea, cu două variabile. Conicele sînt: cercul, elipsa, parabola și hiperbola și au o mare importanță în studiul matematic al fenomenelor naturii (7).

**Coniferină.** Abietină.

**Coniină.** Alcaloid toxic nicotinic extras din *Conium maculatum* (cucută) (14).

**Conimetrie** (gr. *konis* = praf + *metron* = măsură), sin.: *Coniometrie.* Metodă de determinare a pulberilor din aer, prin examen microscopic. Permite determinarea cantitativă (numărul particulelor/unitatea de volum de aer) a pulberilor, precum și determinări calitative (în mod deosebit stabilirea dimensiunii sau dispersiei pulberilor din aer) (20).

**Conimetru** (gr. *konis* = praf + *metron* = măsură), sin.: *Coniometru.* Dispozitiv folosit pentru determinarea pulberilor în suspensie dintr-un volum cunoscut de aer (9). ~ **Owens I,** conimetru bazat pe principiul aderării prin impact, pe o lamelă de sticlă, a pulberilor dintr-o cantitate cunoscută de aer (în prealabil umectat), proiectat printr-o fantă de 0,1 mm/10 mm (9). ~ **Owens II,** dispozitiv folosit pentru determinarea conimetrică a pulberilor bazat pe principiul camerei de sedimentare; permite recoltarea mai multor probe succesive (9).

**Coniocortex** (gr. *konis* = praf + lat. *cortex* = scoarță). Scoarță granulară caracteristică ariilor senzoriale ale emisferelor cerebrale (1).

**Coniofag** (gr. *konis* = praf + *phagein* = a mînca). Celulă reticulară care a înglobat pulberi (2).

**Coniometrie.** Conimetrie.

**Coniometru.** Conimetru.

**Conioprofesiogramă.** Profesiograma efectuată la muncitorii care lucrează într-un mediu cu pulberi, cu specificarea timpului și gradului de expunere la pulberi pe fiecare operație (21).

**Coniză** (gr. *konis* = praf + *-ază*). Proces provocat de pătrunderea în organism a pulberilor, cu fixarea lor reacțională în țesuturi și scleroză consecutivă (2).

**Conium maculatum,** sin.: *Cucută.* Plantă umbeliferă originară din Europa; conține o serie de alcaloizi, printre care coniina (13).

**Conjugare** (lat. *coniungere* = a lega, a uni). Proces metabolic de unire sau cuplare în organism a două substanțe, în vederea neutralizării efectului toxic al uneia dintre ele. Procesele

biochimice de conjugare sînt: cuplarea cu acidul glucuronic sau cu glucoza, conjugarea cu glicina (rezultînd acid hipuric), cu cisteina (rezultînd acid mercapturic), cu ornitina (rezultînd acid ornituric), cu ionul sulfat (rezultînd eteri sulfurici), cu sulful din tiosulfat (rezultînd tiocianați), cu grupa metil (metilare), cu acidul acetic (acetilare) (5). ~ **bacteriană,** transfer de material genetic aparținînd cromozomului unei celule la o altă celulă receptorie (celule bacteriene aflate în contact), transfer care are ca rezultat final recombinarea între două genomuri (17).

**Conjugata** (lat. *coniungere* = a lega, a unui). Termen dat unora din diametrele antero-posterioare ale strîmtorii pelviene (1). ~ **vera,** Diametrul conjugat intern.

**Conjugază,** sin.: *γ-Glutamilcarboxipeptidază.* Enzimă care catalizează hidroliza legăturilor γ-glutamilpeptidice ale acidului folic cu acidul glutamic. Asemenea acțiune catalitică manifestă și pepsina și renina (5).

**Conjunctivă** (lat. *conjunctivus* = care leagă), sin.: *Tunica conjunctiva.* Membrană subțire care căptușește pleoapele și acoperă globul ocular pînă la cornee (28). ~ **bulbară,** sin.: *Conjunctivă oculară,* conjunctiva care acoperă treimea anterioară a globului ocular de la pliul retrotarsal la marginea corneei (1). ~ **oculară,** Conjunctivă bulbară. ~ **palpebrală,** conjunctiva care căptușește fața bulbară a pleoapelor (1).

**Conjunctivită** (*conjunctivă* + *-ită*). Inflamație acută sau cronică a conjunctivei (28). ~ **astmului de fîn,** conjunctivită de tip cataral, de natură alergică (28). ~ **catarală,** inflamație acută sau subacută a conjunctivei, manifestată prin congestie, îngroșarea mucoasei și prezența de secreție conjunctivală sau mucopurulentă (28). ~ **epidemică infecțioasă,** Keratoconjunctivită epidemică. ~ **flictenulară,** sin.: *Conjunctivită scrofuloasă,* conjunctivită tuberculoalergică, caracterizată prin apariția unor eflorescențe nodulare pe conjunctiva bulbară, în apropierea corneei sau chiar pe cornee, numite impropriu flictene (28). ~ **folioulară acută tip Béal,** inflamație bilaterală a conjunctivei, care apare uneori în mediu școlar sau colonii de copii, avînd caracter de epidemie (28). ~ **folioulară cu adenopatie tip Parinaud,** inflamație unilaterală a conjunctivei de natură nedeterminată, caracterizată prin edem palpebral, îngroșări și vegetații pe conjunctiva tarsală și bulbară, cu respectarea corneei, secreție mucopurulentă și adenopatie preauriculară (28). ~ **folioulară limfatică,** sin.: *Foliculoza conjunctivală,* conjunctivită nodulară cronică, benignă, care apare la copii și indivizi tineri (28). ~ **gonococică,** conjunctivită purulentă, produsă de gonococ la nou-născut sau adult, care poate duce la pierderea vederii, prin ulcerarea supurativă consecutivă a corneei (28). ~ **granuloasă,** sin.: *Oftalmie egipteană, Trahom,* boală infecțioasă și specifică a conjunctivei, caracterizată prin prezența de noduli cu tendință la cicatrizare și invazia corneei prin infiltrație și vascularizație superficială, putînd duce la orbire. Este datorită unui virus din grupul pararickettsiilor (28). ~ **cu incluziuni,** sin.: *Conjunctivita nou-născuților, Paratrahom,* afecțiune conjunctivală acută, produsă de un inframicrob din grupul pararickettsiilor, caracterizată prin prezența incluziunilor citoplasmatice asemănătoare cu cele trahomatoase (22). ~ **nou-născuților,** Conjunctivita cu incluziuni. ~ **de piscină,** conjunctivită cu incluziuni corpusculare în celulele epiteliale, care apare uneori la cei care frecventează bazine de înot. Poate fi însoțită de o uretrită cu incluziuni (28). ~ **primăvăratică,** conjunctivită folioulară cronică necontagioasă, alergică, bilaterală, caracterizată prin manifestări acute congestive și pruriginoase, cu apariție în lunile de primăvară sau vară (28). ~ **pseudomembranoasă,** conjunctivită cu false membrane, produsă prin infectarea cu bacilul Klebs-Löffler și uneori și cu alți agenți patogeni. Forma difterică este gravă, prin ulcerarea supurativă a corneei (28). ~ **scrofuloasă,** Conjunctivită flictenulară.

**Conn, W. J. Sindromul ~,** hiperaldosteronism primar, caracterizat prin retenție de sodiu (cu hipertonie, dar fără edem), prin eliminare excesivă de potasiu (astenie, paralizii periodice), alcaloză metabolică (cu tetanie și parestezii) rinichi kaliopenic. Vezi și Aldosteronism (7).

**Connexus intertendineus,** sin.: *Juncturae tendinum.* Legăturile dintre tendoanele mușchiului extensor al degetelor (1).

**Connoly,** John, 1794—1866. **Sistemul ~,** concepție menită să înlăture mijloacele de constrîngere traumatizante din spitalele de psihiatrie (*no restraint*) (35).

**Consanguinitate** (*cum-* + lat. *sangus* = sînge). Înrudire de sînge (23).

**Consensus** (*cum-* + lat. *sentire* = a simți, a percepe). Care prezintă două sau mai multe răspunsuri în același sens, la aceeași excitație (de ex. vasoconstricția capilarelor urechii unui iepure, atunci cînd pe cealaltă ureche s-a aplicat o pungă de gheață) (4).

**Conservanți alimentari.** Substanțe chimice care se adaugă la produsele alimentare pentru a le prelungi durata de păstrare, prin inhibarea modificărilor biologice, a proceselor de oxidare sau a modificărilor fizice. După modul de acțiune se grupează în antiseptice-germicide, bacteriostatice, antioxidanți, antigerminative. Substanțele utilizate trebuie să fie

lipsite de toxicitate în dozele folosite pentru conservare (20).

**Conservarea alimentelor.** Ansamblu de procedee folosite pentru împiedicarea alterării alimentelor: utilizarea temperaturii scăzute (refrigerarea, congelarea), prelucrarea termică (pasteurizarea, opărirea sau blanșizarea, sterilizarea), reducerea cantității de apă (uscarea, deshidratarea); creșterea presiunii osmotice (sărarea, afumarea), acidifierea (murarea, marinarea), folosirea conservanților alimentari etc. (20).

**Consolidare osoasă.** Formarea calusului primitiv, etapă premergătoare vindecării definitive, care survine o dată cu apariția calusului osos definitiv (24). ~ **osoasă vicioasă,** Calus vicios.

**Constantan.** Aliaj din cupru și nichel, utilizat în construirea termocuplurilor (4).

**Constantă.** 1. Număr cu o valoare invariabilă (sau privită ca fixă în cursul unei operații matematice). Există: a) constante absolute și b) parametri, cărora li se pot atribui valori diferite în împrejurări diferite (7). 2. În biometrie, indice care caracterizează starea de sănătate și a cărui variație semnalează anomaliile funcționale sau boala (7). ~ **absolută,** sin.: *Constantă universală,* constantă care prezintă aceeași valoare, indiferent de condiții (6). ~ **crioscopică,** mărimea care exprimă scăderea punctului de congelare (în grade Celsius) al unei soluții care conține 1 mol/litru dintr-o substanță dizolvată. Este independentă de natura substanței dizolvate și depinde numai de natura solventului. Valoarea constantei crioscopice pentru apă este 1,86, pentru acidul acetic 3,90, pentru benzen 4,90 (5). ~ **de dezintegrare radioactivă,** numărul de dezintegrări în unitatea de timp a unei anumite cantități de element radioactiv. Se notează cu $\lambda$ (6). ~ **dielectrică,** mărime caracteristică pentru diferite medii, care exprimă proprietatea acestora de a modifica interacțiunea dintre corpurile încărcate electric care sînt amplasate în mediile respective. Valoarea constantei electrice $K$ rezultă din ecuația care exprimă forța de atracție dintre două corpuri ce poartă o sarcină electrică ($q$): în vid și aer $K = 1$; în benzen $K = 2{,}3$; în alcool $K = 25$; în apă $K = 80$ (5). ~ **de difuziune,** Coeficient de difuziune. ~ **de disociere,** sin.: *Constantă de ionizare,* raportul dintre produsul concentrațiilor ionilor formați dintr-o soluție prin disociere electrolitică și concentrația moleculelor nedisociate (5). ~ **ebulioscopică,** mărimea care exprimă creșterea punctului de fierbere (în grade Celsius) al unei soluții care conține 1 mol/litru dintr-o substanță dizolvată. Este independentă de natura substanței dizolvate și depinde numai de natura solventului. Valoarea constantei ebulioscopice pentru apă este 0,52, pentru etanol 1,15, pentru acid acetic 2,53, pentru benzen 2,67 (5). **Constante eritrocitare.** Parametri utili în hematologie, calculați pe bază de formule sau determinați cu ajutorul unor nomograme, din următoarele date: numărul de globule roșii Hb % (în g), diametrul mediu eritrocitar, hematocritul etc. Vezi Indici eritrocitari (19). ~ **fizică,** mărime fizică a cărei valoare rămîne neschimbată totdeauna sau numai în anumite condiții, caracterizînd un fenomen, un aparat sau o substanță (6). ~ **de ionizare,** Constantă de disociere. ~ **radiografieă,** numărul de kilowați și miliamperi folosiți în unitatea de timp pentru un anumit volum (regiune), în scopul efectuării unei radiografii (36). ~ **universală,** Constantă absolută. ~ **ureosecretorie,** Constanta Ambard, vezi Ambard.

*Vezi și*: Ambard, Avogadro, Krogh, Planck, Svedberg.

**Constantini, A. Incizia ~,** toracolaparotomie subcostală stîngă anterioară, cu secționarea cartilajelor coastelor a 6-a și a 7-a, folosită pentru abordarea chirurgicală a splinei (11).

**Constipație** (lat. *constipare* = a strînge, a aduna), sin.: *Coprostază.* Stare patologică în care scaunul survine cu dificultate la intervale de timp neregulate, mai mari decît cele normale; este datorită unei încetiniri a peristalticei intestinale, a unei diskinezii anorectale sau unei obstrucții organice a colonului terminal (stenoze, tumori, corpi străini) (16).

**Constituție** (lat. *constituere* = a așeza în anumită formație). Ansamblul acelor însușiri anatomice, fiziologice, biochimice și psihologice ale unui individ, care au un grad important de stabilitate și posedă o corelație puternică între ele. În determinismul constituției intră factori ereditari și factori de mediu, iar la realizarea ei contribuie sistemul nervos și endocrin. Constituția reprezintă un complex de aptitudini, dar și „terenul" pe care se dezvoltă bolile, baza predispozițiilor morbide. Caracterizarea constituției se face cu ajutorul tipologiilor (tipuri constituționale) (7).

**Constituțional.** Care ține de constituție, care se explică prin constituția individului (7).

**Constituționalism.** Concepția care pune accentul pe importanța constituției individuale în apariția și prognosticul bolilor (7).

**Constricție** (lat. *constringere* = a strînge). Fenomenul de îngustare a unei formațiuni anatomice canaliculare, provocat de factori nervoși vegetativi sau umorali (15). ~ **maxilară,** limitare permanentă a mișcării de deschidere a gurii, din cauza unor sechele după procese patologice ale țesuturilor periarticulare (bride cutaneomucoase, scleroză cicatriceală a părților moi, fibrozări musculare) (38).

**Consultație** (lat. *consultare* = a delibera, a cerceta). În practica medicală, discuție între un bolnav și un medic, în cadrul căreia bolnavul dorește să afle afecțiunea de care suferă și tratamentul pe care trebuie să-l urmeze. Medicul care acordă consultația examinează bolnavul în vederea stabilirii diagnosticului și a indicațiilor terapeutice (29).

**Consum.** Folosirea unei materii prime, energii etc. (32). ~ **biochimic de oxigen,** indice sanitar important care arată cantitatea totală de oxigen necesară oxidării naturale biochimice (cu ajutorul florei oxidante) a substanțelor organice din apă. La 20°, în timp de 5 zile, se oxidează aproximativ 80% din cantitatea totală de substanță organică, fapt pentru care consumul biochimic se notează în mod obișnuit $C.B.O._5$ și se exprimă în mg $O_2$/litru apă (20). ~ **energetic,** cheltuială de energie necesară desfășurării proceselor vitale și activităților profesionale, rezultată din metabolizarea substanțelor organice nutritive. Se exprimă în calorii/kilocorp/oră și calorii/$m^2$/oră (9). ~ **de $O_2$/min.,** Simbol $VO_2$, cantitatea de $O_2$ reținută de sîngele capilar pulmonar din volumul de aer ventilat într-un minut; se exprimă în cm/min. (34). ~ **specific de apă,** cantitatea medie de apă furnizată zilnic unui centru popular, raportată la un număr de locuitori. Acest consum specific se normează la 60—80 litri/locuitori/zi în localitățile fără aprovizionare centrală cu apă, atingînd pentru localități cu 100 000—200 000 locuitori, 150—200 litri/locuitori/zi (20).

**Consumpție** (lat. *consumare* = a consuma, a distruge). Slăbire accentuată, cu pierderea forței musculare și topirea țesuturilor; este întîlnită în toate bolile grave și prelungite, dar mai ales în tuberculoza pulmonară (32).

**Conștiință.** Cea mai înaltă formă de reflectare a realității obiective, produsul funcției materiei superior organizate, creierul uman, apărînd ca rezultat al determinismului istorico-social în procesul muncii. Pe plan fiziologic, conștiința reprezintă funcția acelor regiuni corticale aflate în stare de funcționalitate optimală, întreținută de impulsurile dinamogene ale formațiunilor activatoare mezencefalodiencefalice. Pe plan psihologic, conștiința apare ca procesul de reflectare a propriului eu (conștiința propriei persoane, a activității și continuității ei) și a lumii înconjurătoare (conștiința locului, ambianței, timpului) (35).

**Contact** (lat. *contingere* = a atinge). 1. Atingere (32). 2. În epidemiologie, orice organism (uman, animal) care a avut posibilitatea de a se infecta, aflîndu-se în apropierea unei surse de infecție (8). ~ **lombar,** perceperea rinichiului ptozat sau mărit de volum prin palpare bimanuală, o mînă fiind aplicată în loja lombară, iar cealaltă anterior în hipocondrul corespunzător (11). ~ **proximal dentar,** zonă de atingere între fețele mezială și distală a 2 dinți învecinați pe arcadă (38).

**Contagiozitate** (lat. *contagio* = atingere, contagiune). Atributul unei infecții (boli transmisibile) de a putea fi transmisă de la un individ bolnav la altul receptiv. Contagiozitatea poate fi de diferite grade: foarte mare (rujeolă, varicelă etc.), moderată (scarlatină etc.) sau foarte mică (erizipel etc.), după cum poate fi condiționată exclusiv de prezența unui vector indispensabil (de ex. păduchele în tifosul exantematic) (8).

**Contagiu** (lat. *contagium* = contact, molipsire). Contagiune. ~ **de cușcă,** contaminarea unui animal de laborator prin coabitare cu un animal bolnav (22).

**Contagium** (lat. = contact, molipsire). Contagiune. ~ **animatum,** denumire veche (de la Empedocle din Agrigent) a agentului cauzal al bolii, considerat ca element viu și apt de înmulțire (8). ~ **vivum et fluidum,** denumire folosită de Beijerinck pentru „elementul infecțios lichid", obținut prin filtrarea suspensiei frunzelor de tutun bolnave de mozaic și considerat de el ca factor cauzal al afecțiunii (22).

**Contagiune** (lat. *contagium* = contact, molipsire), sin.: *Contagiu, Contagium.* Modul prin care se realizează transmiterea unei boli infecto-contagioase (transmisibile) (8). ~ **directă,** sin.: *Contagiune imediată,* transmiterea unei boli infectocontagioase fie prin contact direct (imediat) între organismul receptiv și sursa de infecție, fie prin intermediul aerului (pe cale aerogenă) (8). ~ **imediată,** Contagiune directă. ~ **indirectă,** sin.: *Contagiune mediată,* transmiterea unei boli infectocontagioase de la sursa de infecție la organismul receptiv, prin intermediul unor factori animați (indivizi umani, animali, insecte vectorii) sau al unor factori neanimați ai mediului extern (apă, alimente, obiecte, sol, instrumente medicale nesterilizate etc.) (8). ~ **mediată,** Contagiune indirectă.

**Contaminare** (lat. = a pune în contact). Prezența germenilor patogeni pe suprafața tegumentară (fără înmulțire și pătrundere în organism — așa cum se întîmplă în infecție) sau pe obiecte, veselă, alimente, îmbrăcăminte etc. (8).

**Contenție.** În ortopedie, menținerea în contact a fragmentelor unei fracturi după coaptarea lor. Contenția se realizează prin mijloace ortopedice de imobilizare sau chirurgical, prin înșurubare sau osteosinteză (24).

**Contiguitate** (lat. *contingere* = a atinge, a se învecina). Vecinătate strînsă sau contact fără continuitate (32).

**Continență** (lat. *continere* = a conține). Reținere (32). ~ **vezicală,** proprietatea rezervorului vezical de a conține o cantitate de lichid (300 ml), fără a se produce senzația de micțiune (11).

**Contingent fertil.** Denumire pentru numărul femeilor în vîrstă de procreare, adică în vîrstă de 15—49 ani (8).

**Contingență** (lat. *contingere* = a atinge, a se învecina). În statistica matematică, diferența dintre frecvențele unor caracteristici, pornind de la ipoteza că acestea sînt independente (7).

**Continuitate** (lat. *continuare* = a continua). Lipsa întreruperii în timp sau în spațiu (32).

**Continuu** (lat. *continuus* = neîntrerupt). În matematică, determinație a cantității; mărime care poate lua valori neîntrerupte: între două valori oricît de apropiate poate exista orice număr de valori intermediare (de ex. mărimea suprafeței corpului, talia, greutatea, densitatea populației etc.) (7).

**Contor** (germ. *Kontor*). Aparat de măsurat cantitatea consumată de apă, energie electrică, gaze etc. (Dicționarul limbii române moderne). ~ **de particule,** instrument pentru detectarea radiațiilor emise de substanțele radioactive. *Tipuri*: contor Geiger-Müller, contor cu circulație continuă de gaz proporțional, contor cu scintilație etc. (6).

*Vezi și*: Geiger-Müller.

**Contraceroșet.** Elementul rigid al unei proteze dentare parțiale mobile, situat supraecuatorial și opus brațului elastic al unui croșet. El împiedică dislocarea dintelui stîlp sub acțiunea brațului elastic (39).

**Contractilitate.** Însușirea unor țesuturi, în special cel muscular, de a răspunde la stimulări prin schimbare de formă, de obicei scurtare. Ea poate fi rezultatul indirect (contractilitatea neuromusculară) sau direct (contractilitatea ideomusculară) al stimulării (4).

**Contractură.** Contracție tonică, permanentă a unui mușchi sau a unei grupe de mușchi din cauze patologice. Ea poate fi: antalgică, miogenică, neurogenică sau ischemică (24). ~ **colului vezical,** stare de contractură vezicală caracterizată prin contracția permanentă a colului și imposibilitatea de micțiune normală (11). ~ **extrapiramidală,** Hipertonie musculară extrapiramidală. ~ **funcțională,** Contractură isterică. ~ **generalizată,** stare de contractură tonică permanentă a mușchilor striați ai feței, coloanei vertebrale, peretelui abdominal și membrelor, caracteristică tetanosului, și care imprimă corpului bolnavului diferite atitudini: *opistotonus, ortotonus,* mai rar *pleurostotonus* și *emprostotonus* (8). ~ **isterică,** sin.: *Contractură funcțională,* contractură fără bază organică, putînd fi suprimată prin psihoterapie (27). ~ **organică,** contractură datorită unor leziuni organice (27). ~ **paroxistică,** criză de contractură musculară dureroasă, de durată variabilă (de la cîteva secunde pînă la 1—2 minute), care survine în tetanos, fie spontan, fie în urma acțiunii unor excitanți din mediu, intensificînd contractura tonică generalizată, cuprinzînd și musculatura glotei și mușchii respiratori (diafragmul și intercostalii) și putînd duce, în formele severe, la asfixie și moarte (8). ~ **piramidală,** Hipertonie musculară piramidală. ~ **reflexă,** contractură determinată printr-un mecanism periferic reflex (27). ~ **reziduală posttraumatică,** sin.: *Histerotraumatism, Pitiatotraumatism,* contractură datorită unor leziuni organice posttraumatice minime, care apare la anumite categorii de bolnavi (24). ~ **uterină,** expresie clinică a stării de tetanizare incompletă; uterul este dur și foarte dureros; fără un tratament adecvat se ajunge la rigiditate uterină (18).

*Vezi și*: Dupuytren.

**Contracție** (lat. *contractio*). 1. Fenomen rezultat din punerea în tensiune (contracție izometrică) sau scurtarea (contracție izotonică) a fibrelor musculare striate sau netede (15). 2. Diminuare de volum a unui material sub influența unui factor fizico-chimic (15). ~ **anodală,** contracție provocată de curentul continuu în momentul închiderii circuitului descendent (contracție anodală de închidere) sau deschiderii circuitului ascendent (contracție anodală de deschidere). Conform legii acțiunilor polare, contracția anodală se produce mai ușor la deschidere decît la închidere (15). ~ **catodică,** contracția provocată de creșterea excitabilității la nivelul catodului în timpul închiderii curentului continuu descendent (contracție catodică de închidere). Deschiderea determină răspuns numai în cazul curentului de mare intensitate (contracție catodică de deschidere) (15). ~ **clonică,** contracție musculară sacadată (15). ~ **„crudă",** în tehnica dentară, contracția masei de ambalat cu conținut de silicat de etil, care apare după dilatarea de priză, în timpul preîncălzirii tiparului pînă la 200°C, datorită evaporării unor componenți lichizi ai masei de ambalat (alcool, apă). Această contracție este ulterior compensată de dilatarea termică a masei de ambalat (200—600°C) (39). ~ **fasciculară,** sin.: *Fasciculație,* contracție izolată a unui grup de fibre musculare, fără deplasarea segmentelor membrelor; este determinată de leziuni iritative ale neuronului motor periferic din cornul anterior al măduvei, reprezentînd o descărcare spontană a unei unități motorii (27). ~ **fibrilară,** contracție izolată, spontană, de origine musculară, a unor miofibrile, care se pune în evidență electromiografic în leziunile degenerative ale neuronului motor periferic

(27). ~ **idiomusculară,** contracție musculară determinată de stimularea directă a mușchiului, produsă pe baza excitabilității proprii a fibrei musculare (27). ~ **izometrică,** fenomenul de punere în stare de tensiune a mușchilor striați fără scurtare, reprezentînd fie prima fază a contracției, fie principala formă de activitate a unor grupe musculare (mușchii posturali, maseteri etc.) (15). ~ **izotonică,** tip de contracție musculară caracterizat prin scurtarea mușchiului sub tensiune pasivă constantă, în vederea realizării diverselor forme de activitate dinamică. La baza sa stau fenomene biochimice de interpătrundere a filamentelor de actină și miozină, cu participarea ATP-ului ca principală sursă energetică (15). ~ **de solidificare,** în tehnica dentară, contracția pe care o suferă metalul topit după solidificare și care trebuie compensată prin crearea de camere de rezervă pe traseul canalelor de turnare sau în alt mod (39). ~ **tetanică,** contracție musculară puternică și de durată, realizată prin însumarea efectelor contractile ale excitării repetate din timpul activității voluntare normale sau patologice (tetanos, tetanie calciprivă etc.) (15). **Contracții uterine neregulate.** Contracții uterine care survin la intervale neregulate, cu durată inegală și în mod neprogresiv (18). **Contracții uterine subintrante.** Contracții uterine foarte frecvente, aproape fără pauze între ele; netratate pot evolua spre tetanizarea uterului (18).

**Contraexpertiză.** Repetarea unei expertize cerută în cazurile în care organele de anchetă sau de judecată socotesc expertiza medico-legală neclară, incompletă sau cînd au existat divergențe între experți; reexaminarea se face de către alți experți medico-legali (23).

**Contraextensiune,** sin.: *Contratracțiune.* Totalitatea mijloacelor folosite în cadrul unei extensiuni (tracțiuni) extemporanee sau continue, pentru a fixa bolnavul și a nu permite să fie atras de forța de extensiune. Se poate realiza prin legare de pat, ridicarea picioarelor patului, contraextensiune manuală sau cu aparate (24).

**Contraincizie** (lat. *contra* = împotriva + *incisura* = tăietură). Incizia planurilor de înveliș la o distanță oarecare de plaga operatorie, în scopul instalării tuburilor sau meșelor de drenaj (11).

**Contrainsular.** Care se opune acțiunii insulinei (7).

**Contralateral.** Relativ la partea opusă unui punct sau regiuni (32).

**Contralovitură.** Leziune prin contralovitură.

**Contranutație.** Bascularea bazei sacrului înapoi, în cursul nașterii, avînd ca rezultat mărirea diametrului promontopubian și micșorarea diametrului coccisubpubian (18).

**Contrast** (fr. *contraste*). 1. Opoziție între două sau mai multe lucruri, stări, acțiuni etc. (Dicționarul limbii române moderne). 2. În radiologie, raportul dintre alb și negru al imaginii unui corp străbătut de radiații ionizante de un anumit volum, densitate și număr atomic. Constituie una dintre proprietățile imaginii radiologice (36). ~ **artificial,** obținerea contrastului în radiologie prin folosirea unor substanțe cu număr atomic mai mare sau mai mic decît corpul de examinat (substanțe radioopace sau radiotransparente). Substanțele de contrast folosite sînt: iod, bismut, bariu etc. (radioopace), aer, azot, bioxid de carbon etc. (radiotransparente) (36). ~ **natural,** gama de tonuri între alb și negru, care apar pe o imagine radiologică datorită absorbției inegale a radiațiilor ce străbat un corp cu structură moleculară, număr atomic sau densitate diferită (36).

**Contratracțiune.** Contraextensiune.

**Contremoulin-Robineau. Manevra** ~, tehnică ortopedică de dezangrenare a fragmentelor fracturii gîtului femural. După extensiunea membrelor inferioare și înainte de rotarea și abducția lor, se trece pe partea mediană a fiecărei coapse în treimea superioară cîte o chingă — un cearșaf — de care două ajutoare trag în sens contrar (24).

**Control** (fr. *contrôle*). Verificare (32). ~ **fiziologic Hondré,** vezi Hondré. ~ **igienic curent,** supraveghere planificată a condițiilor de igienă și protecție a muncii din obiectivele aflate în funcțiune, pentru identificarea noxelor, înlăturarea și prevenirea lor, în scopul îmbunătățirii continue a stării igienice a obiectivului și a stării de sănătate a colectivității respective (29). ~ **igienic preventiv,** control exercitat pentru respectarea normelor de igienă și protecția muncii în amplasarea, proiectarea și construirea obiectivelor noi, precum și asupra operațiilor de reconstruire, extindere sau transformare a obiectivelor existente (29). ~ **medical periodic,** examen medical repetat care se efectuează populației dintr-un teritoriu, personalului dintr-o întreprindere, instituție (școli, facultăți etc.) sau alte colectivități (gospodărie agricolă de stat). Periodicitatea examenului variază în funcție de condițiile de muncă, gravitatea noxelor în ramura de producție respectivă sau alte condiții specifice (29). ~ **medical profilactic,** examen medical care se efectuează populației din anumite colectivități organizate sau celei de pe teritoriul unor circumscripții sanitare, în vederea depistării unor boli (îndeosebi a celor transmisibile și cronice), ca: tuberculoză, sifilis, cardiopatii, cancer etc. (29). ~ **uterin,** intervenție obstetricală efec-

tuată după naştere sau după avort, constînd din revizuirea manuală sau instrumentală a pereţilor cavităţii uterine. Are un dublu scop: golirea completă a cavităţii uterine şi verificarea integrităţii pereţilor uterului (18).

**Contur** (fr. *contour*). Linie sau suprafaţă care mărgineşte un obiect (Dicţionarul limbii române moderne). ~ **de sîrmă al feţei,** sîrmă moale (de plumb), conformată după conturul feţei, înainte de extragerea dinţilor, folosită ca reper fizionomic în confecţionarea protezelor (39).

**Contuzie** (lat. *contusio*). Leziune tisulară produsă sub acţiunea unui agent vulnerant, la care tegumentul rămîne integru, indiferent de leziunea ţesuturilor profunde (11). ~ **cerebrală,** leziune cerebrală, cu modificări anatomopatologice ale creierului, consecutivă unui traumatism craniocerebral; simptomele sînt la început mascate de acelea ale comoţiei cerebrale, dar se agravează progresiv şi se însoţesc de creşterea temperaturii; ulterior apar simptome de focar, variabile în funcţie de formaţiunile lezate (23). ~ **herniară,** ruptura sacului herniar consecutivă unui traumatism, însoţită de ruptura cordonului şi, mai ales, de leziuni ale intestinului conţinut în sac (11).

**Conus** (lat. = con). Con. ~ **arteriosus,** sin.: *Con pulmonar, Infundibul cardiac,* partea superioară, în formă de con, a ventriculului drept al inimii, de la care pleacă trunchiul arterei pulmonare (1). ~ **elasticus laryngis,** partea anterioară a ligamentului cricotiroidian; face parte din membrana fibroelastică a laringelui (1). **Coni epididymidis.** *Lobuli epididymidis.* ~ **medullaris,** sin.: *Con terminal,* terminaţia în formă de con a măduvei spinării, de la care *pia mater* se continuă cu *filum terminale* (1). ~ **miopic,** atrofie coroidiană în jurul discului optic, de formă semilunară, însoţită uneori de ectazia sclerei, survenind în miopie (28).

**Convalescenţă** (lat. *convalescere* = a prinde puteri, a se însănătoşi). Perioada care urmează dispariţiei semnelor de boală şi vindecării clinice, în care timp organismul trece în mod treptat la starea de sănătate anterioară (8).

**Convallaria majalis,** sin.: *Lăcrămioară, Mărgăritărel.* Plantă din familia *Liliaceae,* care conţine glicozidele convalatoxina şi convalazida; are acţiune slabă cardiotonică şi diuretică (13).

**Convecţie** (lat. *convehere* = a transporta). Mecanism de transmitere prin curenţi a energiei calorice de la un corp solid la unul fluid (lichid sau gaz) sau între două fluide. Organismul uman pierde prin convecţie, în funcţie de temperatura exterioară şi curenţii de aer, aproximativ 15—30% din căldură (20).

**Convergenţă** (lat. *convergere* = a înclina împreună). Orientarea internă a axelor vizuale în actul vederii de aproape (28). ~ **negativă,** capacitatea extremă de orientare a axelor vizuale în afară (28). ~ **pozitivă,** capacitatea extremă de orientare a axelor vizuale înăuntru în actul vederii de aproape (28).

**Conversie** (lat. *conversio* = schimbare, transformare). Achiziţionarea prin lizogenizare a unor noi proprietăţi fenotipice, stabile din punct de vedere genetic, prin prezenţa unui genom fagic în celula bacteriană, care exercită în multe cazuri o influenţă detectabilă continuă, asupra expresiei fenotipice a unor proprietăţi bacteriene (17). ~ **de genă,** Transmutaţie genetică.

**Conversiune.** Termen psihanalist, prin care se înţelege reprezentarea unui „complex refulat" prin simptome neurologice sau somatice simulînd o boală organică (35).

**Convertină.** Vezi Proconvertină.

**Convexobazie.** Deformare constînd din înfundarea spre fosa posterioară a scuamei osului occipital, apărînd ca urmare a modificării direcţiei coloanei vertebrale în afecţiunile degenerative osteoarticulare vertebrale sau în boala Paget (4).

**Convulsie** (lat. *convulsio* = contracţie, spasm). Succesiune de contracţii involuntare, puternice, a unor grupe musculare (convulsii locale) sau ale întregii musculaturi (convulsii generalizate) (27). **Convulsii clonice.** Convulsii scurte, ritmice, a unor grupe musculare sau a întregii musculaturi (27). **Convulsii tonicoclonice.** Convulsii scurte şi ritmice (clonii) asociate cu altele cu caracter persistent (tonice ) (27).

**Convulsioterapie.** Terapie convulsivantă.

**Cooley.** Thomas Benton, 1871—1945. **Anemia** ~, sin.: *Talasemie majoră,* anemie hemolitică congenitală, familială, întîlnită la popoarele din bazinul mediteranean, apărînd, de obicei, între 2 şi 5 ani. Se caracterizează prin anemie importantă, eritroblastoză periferică şi medulară, prezenţa de hematii „în ţinte", modificări scheletice (facies cu aspect asiatic) cu aspecte radiologice caracteristice (hipertrofia osteoporotică a bolţii craniene, realizînd craniul cu aspect „de perie", osteoporoză cu zone lacunare în oasele lungi, realizînd „imagine de mozaic"). Boala este o hemoglobinopatie „F", transmisă genetic; forma gravă apare la homozigoţi (33).

**Coolidge,** William David. **Tubul** ~, tub radiogen, construit din sticlă, prevăzut la capete cu un catod şi respectiv un anod; acesta din urmă îndeplineşte şi funcţia de anticatod. În interiorul tubului este realizat un vid dus pînă la maximum (36).

**Coombs-Mourant-Race** (Coombs, R. R. A.; Mourant, A. E.; Race, R. R.). **Testul ~**, Testul antiglobulinic.

**Cooper,** Astley Paston, sir, 1768—1841. **Acul ~**, ac de ligatură cu orificiul pentru trecerea firului de ligatură situat la vîrful tijei (11). **Bisturiul ~**, bisturiu curb cu vîrful bont, tăios numai pe 1 cm din lungimea lamei, folosit pentru secționarea inelului de strangulație într-o hernie strangulată (11). **Fascia ~**, *Fascia cremasterica*. **Hernia ~**. 1. Hernie femurală în bisac, cu un diverticul sub fascia cribriformă și altul sub piele (11). 2. Hernie inghinală la femeie, în care intestinul pătrunde într-un vestigiu al canalului Nuck (11). 3. Hernie crurală externă, în care sacul herniar pătrunde printr-un hiatus al aponevrozei pectineale, situîndu-se între aceasta și mușchiul pectineu (sin.: *Hernie pectineală*) (11). **Operația ~**. 1. Ligatura arterei coroidiene anterioare practicată în cazurile de parkinsonism (26). 2. Distrugerea cu ajutorul unei substanțe chimice (în general alcoolul) a anumitor porțiuni din globul palid medial; se practică în diskineziile extrapiramidale (sin.: *Chimiopalidectomie*) (26). **Procedeul. ~**, 1. Manevră pentru reducerea luxației scapulohumerale, cu cotul flectat la 90° și genunchiul operatorului în axilă (24). 2. Manevră folosită în reducerea pe cale ortopedică a luxației de cot (24). **Semnul ~**. 1. În fracturile de col chirurgical ale omoplatului, tracțiunea brațului în abducție face să dispară golul subacromial, iar la întreruperea tracțiunii, diformitatea se reproduce (24). 2. În fractura supracondiliană a humerusului, diformitatea este reductibilă la tracțiune (24).

**Coordonate.** Numere care, luate într-o anumită ordine, permit determinarea poziției unui punct pe o dreaptă, în plan sau în spațiu, în raport cu un sistem dat de coordonate. În cazul folosirii unui sistem de coordonate rectangulare (carteziene), cele două coordonate ale unui punct în plan sînt abscisa ($x$) și ordonata ($y$), iar punctul este definit prin $P(x, y)$. În spațiu, cele 3 coordonate carteziene sînt abscisa ($x$), ordonata ($y$) și cota ($z$), iar punctul este definit prin $P(x, y, z)$. În afară de coordonatele carteziene se folosesc curent în reprezentarea grafică coordonatele polare: lungimea razei vectorii ($\rho$) și unghiul polar ($\alpha$), punctul fiind determinat deci de un unghi și o distanță (7).

**Copal.** Rășină naturală, semifosilă, folosită, la prepararea unor materiale dentare (39).

**Cope. Pensa ~**, pensă-clamp cu mai multe brațe articulate, folosită pentru compresiune în operațiile pe colon (11).

**Copiere alternativă.** La bacterii și bacteriofagi, pe lîngă mecanismul de rupere și reunire a cromozomilor care stă la baza recombinării, s-a sugerat existența unui mecanism, sub numele de replică parțială sau copiere alternativă. Potrivit acestei ipoteze, un fag matur recombinat rezultat din mutanți diferiți, este format incidental în timpul replicării sale, dacă un lanț de ADN este parțial sintetizat întîi pe una din matricele parentale și apoi continuă să fie sintetizat pe cealaltă matrice. Rezultă astfel un recombinant fără fragmentare totală și reunire, ca în cazul fenomenului de *crossing-over* (17).

**Copil.** Individ în perioada de copilărie (33). **~ Hercule,** copil cu hipertrofie marcată a musculaturii, din cauza hipersecreției de androgeni (tumori suprarenale sau testiculare) (7). **~ preșcolar,** copil la vîrsta între 1 an și 6 ani de viață (33). **~ școlar,** copil la vîrsta între 6 și 16 ani (33).

**Copilărie.** Perioadă de viață de la naștere pînă la adolescență. Este împărțită în: vîrstă perinatală (de la naștere pînă la 7 zile); vîrstă neonatală (de la 7 zile pînă la a 5-a săptămînă); vîrsta de sugar (de la a 5-a săptămînă pînă la 1 an); vîrstă preșcolară (1—6 ani); vîrsta școlară 6—16 ani (33).

**Coplex. Testul ~**, aprecierea rezistenței capilare prin intensitatea presiunii necesare pentru a produce o echimoză cutanată (10).

**Copolimer.** Polimer obținut din 2 sau mai mulți monomeri și care conține unități din toți monomerii participanți (39).

**Copro-** (gr. *kopros* = excrement). Element de compunere pentru termeni referitori la fecale (32).

**Coproanticorp.** Anticorp specific, prezent în materiile fecale (3).

**Coprochezie.** Perversiune sexuală constînd din plăcerea erotică de a se murdări cu fecale (23).

**Coprocerazie.** Nereținerea materiilor fecale (35).

**Coprocultură.** Cultivarea agentului patogen al unei boli infectocontagioase, de obicei digestive, prin însămînțare pe medii adecvate a materiilor fecale prelevate cît mai curat și cît mai recent, fie din scaunul emis spontan, fie direct din colonul rectosigmoidian. Metoda este larg utilizată în diagnosticul unor infecții intestinale, ca dizenteria, salmoneloze etc., precum și pentru controlul stării de purtător în aceste boli (8).

**Coprofagie** (*copro-* + gr. *phagein* = a mînca), sin.: *Scatofagie*. Ingerare de materii fecale, întîlnită în cursul unor alterări psihice grave (35).

**Coprofilie** (*copro-* + gr. *philein* = a iubi). Stare morbidă în care individul se complace în murdăria de fecale (23).

**Coprolagnie** (*copro-* + gr. *lagneia* = poftă). Excitație sexuală prin prezența materiilor fecale (35).

**Coprolalie** (*copro-* + gr. *lalein* = a vorbi), sin.: *Scatologie.* Tendință patologică de a utiliza cuvinte obscene, scabroase (35).

**Coprolit** (*copro-* + gr. *lithos* = piatră), sin.: *Calcul stercoral.* Formațiune care ia naștere în intestinul gros, prin aglomerarea și uscarea bolului fecal, ca urmare a resorbției lichidelor și prin impregnare cu săruri de calciu (2).

**Coproporfirină.** Derivat carboxilat al porfirinei care poate fi găsit în organism sub forma coproporfirinei de tip I și III. Creșterea cantității de coproporfirină în organism și eliminările sporite indică tulburări ale metabolismului porfirinic. Coproporfirinurii de tip I se întîlnesc în porfiria congenitală, afecțiuni hepatice, anemie pernicioasă, icter hemolitic, leucemie etc., iar coproporfirinurii de tip III în anemie aplastică, poliomielită, alcoolism cronic, saturnism etc. (21).

**Coprostază** (*copro-* + gr. *stasis* = reținere). Constipație.

**Copula.** *Basihyal.*

**Copulație** (lat. *copulare* = a împreuna). Împreunare sexuală (23).

**Cor** (lat. = inimă), sin.: *Cord, Inimă.* Organul principal al sistemului circulator, de la care începe sistemul arterial al marii circulații și al circulației pulmonare și la care se termină sistemul venelor cave și cel al venelor pulmonare. Este un organ cavitar, alcătuit din 4 cavități: două atrii și două ventricule. Atriul drept comunică cu ventriculul drept prin orificiul atrioventricular drept prevăzut cu valvulele tricuspide, iar atriul stîng comunică cu ventriculul stîng prin orificiul atrioventricular stîng prevăzut cu valvulele bicuspide. În atriul drept se varsă venele cave inferioară și superioară, iar în cel stîng cele 4 vene pulmonare. Din ventriculul drept iese trunchiul pulmonar, iar din cel stîng, aorta (1). ~ **biloculare,** malformație a inimii care prezintă numai un atriu și un ventricul (1). ~ **mobile,** Cardioptoză. ~ **pseudotriloculare,** malformație a inimii care prezintă 3 camere funcționale, a 4-a fiind rudimentară sau absentă (1). ~ **pulmonale,** Cord pulmonar. ~ **triloculare biatrium,** sin.: *Inimă biauriculară,* anomalie rară constînd din absența completă a septului intraventricular; sînt prezente două atrii și un ventricul (1).

**Corachan. Grefa** ~, grefă insulară de piele despicată, îngropată în suprafața de grefat într-un unghi de 90° (11).

**Coracidium.** Larvă infuzoriformă.

**Coracoid** (gr. *korax* = corb + *eidos* = formă). Termen utilizat în anatomie pentru formațiuni care seamănă cu un cioc de corb, de ex.: procesul coracoid al scapulei (1).

**Coracoidită** (*coracoid* + -ită). 1. Modificări inflamatorii sau degenerative la nivelul inserției tendinoase pe apofiza coracoidă (4). 2. Osteocondroză a nucleului de osificare al coracoidei (29).

**Corbadrină.** Amină simpatomimetică cu structură și acțiuni asemănătoare adrenalinei, fiind însă mai puțin activă și mai puțin toxică; este folosită ca vasoconstrictor în asociație cu anestezicele locale (14).

**Corbus. Boala** ~, formă de balanită gangrenoasă, produsă prin specii spirochetozice și caracterizată prin ulcerații și distrugerea rapidă a glandului (11).

**Cord** (lat. *cor, cordis*). *Cor.* ~ **adipos,** inimă cu leziuni de distrofie lipidică avansată (2). ~ **aortic,** imagine radiologică a inimii, caracterizată prin lărgirea arcului ventricular stîng în sens transversal, mărirea butonului aortic și adîncirea golfului prin perturbarea hemodinamică, dată de stenoza sau insuficiența aortică (36). ~ **băutorilor de bere** (Bollinger), cardiopatie etilică prin avitaminoză B, carență protidică etc., caracterizată clinic prin dilatație și hipertrofie importantă (10). ~ **bovin,** inimă hipertrofiată (în special pe seama ventriculului stîng), compensator la efortul impus de hipertensiune, mare consum de lichide (băutorii de bere), pericardite etc. (2). ~ **iritabil,** Cardionevroză. ~ **mitral stenotic,** imagine radiologică a inimii, datorită perturbărilor de hemodinamică produse de stenoza valvulei mitrale și caracterizată prin ștergerea sau bombarea arcului mijlociu, micșorarea arcului ventricular stîng, mărirea atriului stîng, care devine marginal pe conturul drept (dublu contur sau contur biarcuat al arcului inferior drept) (36). ~ **mitroaortic,** imagine radiologică complexă a siluetei cardiace cu semne predominante de configurație mitrală și discrete de insuficiență aortică. Gradul deformării este în funcție de importanța perturbării hemodinamice pe care o dă această asociere de leziuni valvulare (36). ~ **pericardic,** imagine radiologică determinată de colecții lichidiene pericardice care depășesc 500 ml și caracterizată prin mărirea bilaterală a umbrei cardiace, cu limite drepte sau convexe, fără pulsații și cu pedicul vascular avînd aspect de trapez, mai îngust în porțiunea superioară (36). ~ **„în picătură",** inimă verticalizată, întîlnită la indivizi de tip **longilin**-astenic (10). ~ **pulmonar,** sin.: *Cor pulmonale,* insuficiență cardiacă dreaptă, determinată de un baraj la nivelul micii circulații, cu evoluție

acută (tromboembolii pulmonare), subacută (carcinomatoză difuză pulmonară), dar mai ales cronică (afecțiuni ale vaselor sau parenchimului pulmonar, malformații cardiovasculare, procese mediastinotoracice etc.) (10). ~ **triatriat,** cardiopatie congenitală în care atriul stîng este împărțit în două camere printr-un sept care determină un baraj „pseudomitral" (10). ~ **tricuspidian,** imagine radiologică a umbrei cardiace caracterizată prin lărgirea și alungirea arcului inferior drept (mărirea atriului drept), mărirea în sens longitudinal și transversal a inimii, transparența cîmpurilor pulmonare și semne de stază în marea circulație (dilatarea pediculului vascular, ridicarea hemidiafragmului prin stază hepatică) (36). ~ **triloeular biventricular,** Atriu comun. ~ **vilos,** inimă cu leziuni de pericardită fibrinoasă, care dau suprafeței un aspect păros (2).

**Cordectomie.** 1. Operație prin care se extirpă o coardă vocală pe care s-a dezvoltat o tumoare canceroasă limitată (30). 2. Rezecție segmentară a măduvei spinării în contracturile de origine spinală (26).

**Cordier. Incizia** ~, cale de acces de indicație rară asupra ureterului terminal la femeie, prin incizia transversală a peretelui vaginal anterior, decolare vaginovezicală și descoperirea ureterului în șanțul subvezical (11).

**Cordoblastom.** Tumoare malignă formată pe seama resturilor coardei dorsale (2).

**Cordom.** Tumoare disembrioplazică, formată în porțiunea cervicală sau sacrată a coloanei vertebrale și la baza craniului (*clivus blumenbachii*) din resturile coardei dorsale; uneori se malignizează, dînd naștere unui cordoblastom (2).

**Cordomezoderm.** Porțiunea din marginea dorsală a blastoporului, care dă naștere notocordului și mezodermului (1).

**Cordon** (fr. *cordon*). 1. Corp fibros (1). 2. Structură anatomică cilindrică lungă, conținînd sau nu conducte ori vase (1). **Cordoane celulare Büngner,** vezi Büngner. ~ **cortical,** sin.: *Cordon ovarian, Cordon ovigen, Cordon secundar,* invaginație secundară în formă de cordon a epiteliului germinal al gonadei embrionare, care se diferențiază în foliculi primari și oogonie (1). ~ **genital,** derivat mezenchimal produs prin fuziunea părții caudale a pliurilor urogenitale; conține partea verticală a canalelor Müller și Wolff fuzionate cu vezica urinară la mascul și cu primordiul ligamentului lat și pereții uterini la femeie (1). ~ **hepatic,** coloanele anastomozate ale celulelor ficatului, separate prin sinusurile hepatice (1). ~ **medular.** 1. Invaginația primară a epiteliului germinal al gonadei embrionare diferențiată în *rete testis* și tubii seminiferi sau în *rete ovarii* (sin.: *Cordon primar, Cordon testicular*) (1). 2. Denumire dată cordoanelor țesutului limfatic dens, separate prin sinusuri în măduva nodulului limfatic (1). ~ **nefrogenic,** masă longitudinală, ca un cordon de mezenchim, derivată din mezomere sau placa nefrostomală a mezodermului, de la care se dezvoltă părțile funcționale ale pronefrosului, mezonefrosului și metanefrosului (1). ~ **ombilical,** structură tubulară care face legătura între făt și mamă (de la ombilicul cutanat al embrionului la fața internă a placentei). Conține două artere ombilicale, o venă ombilicală și resturile canalelor ombilical și alantoidian (1). ~ **ovarian,** Cordon cortical. ~ **ovigen,** Cordon cortical. ~ **primar,** vezi Cordon medular. ~ **sanitar,** complex de măsuri de izolare, instituit cu ocazia apariției unui caz de boală pestilențială, constînd din măsuri riguroase de izolare, carantinare, supraveghere epidemiologică etc. (8). ~ **secundar,** Cordon cortical. **Cordoane sexuale.** Mase epiteliale în formă de cordoane care se invaginează din epiteliul germinal al gonadelor și formează tubii seminiferi și *rete testis* sau foliculii primordiali ai ovarului și *rete ovarii* (1). ~ **spermatic,** grupul formațiunilor care însoțesc calea spermatică de la epididim în cavitatea abdominală, trecînd prin canalul inghinal (1). **Cordoane splenice.** Cordoane Billroth. Vezi Billroth. ~ **testicular,** vezi Cordon medular.

*Vezi și*: Billroth.

**Cordonnier, J. J. Procedeul** ~, procedeu de ureterocolostomie prin anastomoză terminolaterală efectuată prin sutură, cu fire separate în două planuri (11).

**Cordopexie** (gr. *chorde* = coardă + *pexis* = fixare). Operație prin care se fixează coarda vocală la cartilajul tiroid, în cazul unei paralizii bilaterale a dilatatorilor glotei, pentru asigurarea respirației (30).

**Cordotomie** (gr. *chorde* = coardă + *tome* = tăiere). Secționare chirurgicală a unora sau mai multor tracturi din măduva spinării (de ex. cordotomie antero-laterală, pentru suprimarea unor dureri rebele la tratament) (26).

**Cord-plămîn artificial.** Aparat care asigură circulația și oxigenarea sîngelui în condițiile opririi inimii în cursul intervențiilor chirurgicale executate pe inima oprită și deschisă (11).

**Corectopie** (gr. *kore* = pupilă + *ektopos* = în alt loc). Ectopie pupilară; sediu anormal al orificiului pupilar (28).

**Corecție Sheppard.** Corecție care intervine în calculul momentelor, cînd se pornește de la date grupate în clase (7).

**Coree** (gr. *choreia* = dans). Denumire dată unor boli sau sindroame ale sistemului nervos central, cu etiologie variabilă al căror simptom

dominant constă din mişcări involuntare cu caracter segmentar, aritmice, rapide, dezordonate, lipsite de finalitate (27). ~ **acută juvenilă,** Coree acută Sydenham. ~ **acută Sydenham,** sin.: *Coree acută juvenilă, Coree minor, Dansul sfîntului Guy,* boală a sistemului nervos central, cu evoluţie acută sau subacută, interesînd cu predilecţie vîrsta copilăriei şi adolescenţei, caracterizată clinic prin mişcări involuntare coreice şi hipotonie musculară, la care se mai pot asocia simptome cardiace (endo- sau miocardite cu caracter reumatismal) şi tulburări psihice (27). ~ **cronică Huntington,** vezi Huntington. ~ **electrică Bergeron-Henoch,** boală rară, cu evoluţie benignă şi cu etiologie neprecizată (encefalită coreică sau manifestare psihopatică), care survine mai ales la copii şi este caracterizată clinic prin contracţii musculare involuntare, ritmice, explozive, care sugerează descărcările la stimularea electrică (27). ~ **electrică Dubini,** encefalită cu mioclonii explozive, care imită aspectul unor descărcări electrice (27). ~ **fibrilară Morvan,** vezi Morvan. ~ **gravidică,** coree care apare la gravide, în special la primiparele tinere, în prima jumătate a perioadei de graviditate. Poate constitui uneori recidiva unei coree acute Sydenham anterioare (27). ~ **imitativă,** varietate de coree isterică, în care mişcările involuntare apar ca urmare a unei contagiuni mintale, adică a imitării unor mişcări involuntare de tip coreic de la o altă persoană bolnavă. (27). ~ **isterică,** sin.: *Coree major, Coree ritmată, Coree saltatorie, Dansul sfîntului Vitus,* varietate de manifestare a isteriei, caracterizată prin apariţia unor mişcări involuntare cu aspect coreiform (27). ~ **major,** Coree isterică. ~ **maniacală,** curee însoţită de tulburări psihice de tip maniacal (27). ~ **minor,** Coree acută Sydenham. ~ **neale** (West-Charcot), formă clinică a coreei acute Sydenham în care domină o hipotonie foarte accentuată (27). ~ **ritmată,** Coree isterică. ~ **saltatorie,** Coree isterică. ~ **senilă,** coree care apare la bătrîni (27). ~ **subacută a bătrînilor** (H. Claude), coree curabilă cu evoluţie subacută, apărînd la vîrste mai înaintate (27). ~ **tetanoidă,** denumire dată de Gowers degenerescenţei lenticulare progresive (27). ~ **variabilă a degeneraţilor** (Brissaud), coree care apare la adolescenţi purtători de stigmate ale unor boli degenerative din copilărie. Mişcările coreice sînt asociate adesea cu ticuri (27).

**Corelaţie.** Metodă de analiză a dependenţei statistice între două sau mai multe variabile aleatorii. Corelaţia poate fi: directă sau inversă; parţială şi multiplă; liniară sau neliniară. Variabilele corelate pot aparţine unor clase diferite sau aceleiaşi clase: a) corelaţia interclase se stabileşte cînd fiecare variabilă este considerată ca aparţinînd unei clase aparte (de ex. corelaţia dintre greutate şi înălţime); b) corelaţia interclasă se stabileşte între valorile aceluiaşi caracter dintr-o singură clasă (de ex. corelaţia dintre greutatea şobolanilor proveniţi de la aceeaşi mamă). În cazul cînd sînt corelate atribute, este vorba de corelaţia de rang (de ex. răspunsul unor bolnavi la două sau mai multe tratamente) (7). ~ **interglandulară,** corelaţia şi interacţiunea dintre diferitele glande endocrine (7). ~ **intraglandulară,** corelaţie între diferite zone sau lobi diferiţi ai unei glande; dependenţa mutuală a secreţiei diferiţilor hormoni ai aceleiaşi glande (de ex. între hormonii tropi hipofizari) (7). ~ **neuroendrocrină,** raporturile anatomice, funcţionale şi biochimice dintre sistemul nervos şi cel endocrin; în medicina nervistă, studiul lor are o importanţă fundamentală pentru patologia hormonală (7).

**Coreoatetoză.** Sindrom caracterizat printr-o asociere de mişcări coreice şi atetozice (27).

**Coreofrazie** (gr. *choreia* = dans + *phrasein* = a exprima). Tulburare de limbaj caracterizată prin emiterea unor fraze fără nici un sens (27).

**Corepresor,** sin.: *Cofrenator, Efector pozitiv de represiune.* Produs sau compus analog produsului reacţiei enzimatice, în care represorul este activ, care potenţează acţiunea represorului, prin provocarea tranziţiei alosterice (17).

**Corespondenţă retiniană.** Funcţionarea armonică a elementelor nervoase ale retinei ochilor (28).

**Cori,** Carl Ferdinand. **Esterul** ~, ester fosforic al glucozei, rezultat al procesului de fosforoliză a glicogenului sau amidonului (5).

**Cori.** Rujeolă.

**Coriandru.** *Coriandrum sativum.*

**Coriandrum sativum,** sin.: *Coriandru.* Plantă din familia *Umbeliferae*; fructele conţin un ulei esenţial bogat în linalol; are acţiune spasmolitică, stomahică, carminativă (13).

**Corindon.** Corund.

**Corio-** (gr. *chorion* = învelişul fătului, piele). Element de compunere pentru termeni referitori la o membrană (32).

**Corioalantoidă.** Sac extraembrionar format, la unii embrioni de vertebrate, din fuziunea corionului cu alantoida (1).

**Corioangiofibrom** (*corio-* + gr. *aggeion* = vas + lat. *fibra* = fibră + *-oma*). Tumoare hamartică sau adevărată cu angiectazii multiple coriale la nivelul vilozităţilor placentare (2).

**Coriocapilar.** Stratul intern al micilor vase coroidiene (28).

**Corioepiteliom,** sin.: *Placentă neoplazică.* Tumoare malignă dezvoltată la nivelul porţiunii fetale a placentei, bogată în elemente sinciţiale şi atipii celulare, cu evoluţie gravă şi

generalizare rapidă (2). ~ **ectopic,** corioepiteliom dezvoltat în alte organe decît în uter (salpinge, ovar etc.) (2). ~ **testicular,** corioepiteliom dezvoltat la nivelul testiculului, pe seama incluziunilor embrionare; se caracterizează prin elemente sinciţiale şi langhansiene, leziuni vasculare, hemoragii, metastaze; este uneori component al unei tumori disembrioplazice mixte (2).

**Coriomeningită.** Inflamaţia meningelui şi a plexurilor coroide (27). ~ **limfocitară benignă,** sin.: *Boala Armstrong, Meningită limfocitară benignă,* meningită seroasă acută cu evoluţie benignă, produsă de virusul Armstrong (transmis de la om la şoareci), care determină o inflamaţie acută a meningelor şi a plexurilor coroide, caracterizată clinic prin sindrom meningian, de intensitate moderată, semne generale de tip „gripal", cu lichid cefalorahidian opalescent, aseptic, cu un număr de cîteva sute de elemente pe $mm^3$, în exclusivitate mononucleare polimorfe (8).

**Corion** (gr. *chorion* = piele). 1. *Chorion.* 2. Porţiunea profundă a dermului, caracterizată prin prezenţa în număr mare a fibrelor colagene organizate în fascicule, o reţea de fibre elastice şi o reţea de reticulină. Substanţa fundamentală se găseşte în cantitate redusă, iar celulele conjunctive, fibrocitele, sînt rare, situate în ochiurile reţelelor (12). ~ **neted,** termen vechi pentru *Chorion laeve* (1).

**Corioretinită** (*corio-* + *retină* + *-ită*). Inflamaţia coroidei şi retinei (28). ~ **centrală seroasă,** corioretinită caracterizată prin apariţia unui edem seros de formă circulară, care ocupă zona macular şi se traduce prin micropsie, metamorfopsie, voalarea cîmpului vizual şi apariţia unui scotom central de mici dimensiuni. Este o tulburare vasomotorie recidivantă cu prognostic bun, de cauză nedeterminată (28). ~ **difuză,** inflamaţia coroidei şi retinei printr-o infecţie endogenă (sifilis, tuberculoză, toxoplasmoză etc.), care nu duce la supuraţie, determinînd tulburări vizuale mai mult sau mai puţin importante (28). ~ **exsudativă circumscrisă,** corioretinită de cauză endogenă, caracterizată prin apariţia de placarde unice sau multiple, izolate sau confluente, circumscrise, care ocupă anumite regiuni ale fundului de ochi (regiunea macular, ecuatorială sau anterioară) (28). ~ **supurativă,** sin.: *Endoftalmită,* inflamaţie supurativă a coroidei şi retinei, consecutivă unei infecţii exogene prin traumatism perforant, corpi străini infectaţi sau o metastază microbiană endogenă în vasele coroide (28). ~ **tuberculoasă,** corioretinită metastatică, produsă de un focar tuberculos endogen preexistent. Se prezintă sub forme atipice de coroidită difuză circumscrisă sau diseminată şi sub forme tipice nodulare (28).

**Corioretinopatie** (*corio-* + *retină* + gr. *pathos* = boală). Boală neinflamatorie care interesează coroida şi retina (28).

**Coristii.** Resturi embrionare celulare sau tisulare persistente în organe, care se pot dezvolta după naştere, putînd forma tumori (2).

**Coristom,** Tumoare embrionară dezvoltată din coristii, fragmente embrionare rătăcite în diferite organe (de ex. fragmente de suprarenală în rinichi); sînt de fapt vicii de dezvoltare (2).

**Coriză** (gr. *koryza* = guturai), sin.: *Catar acut sezonier, Catar nazal acut, Guturai, Rinită acută banală.* Inflamaţie acută catarală a mucoasei nazale, favorizată de frig şi de umezeală; este produsă de germeni diferiţi, în special de rinovirusuri. Se manifestă clinic prin rinoree, iniţial seroasă, apoi seromucoasă şi mucopurulentă, strănut, subfebrilitate, cefalee moderată, uşoară alterare a stării generale (8; 30). ~ **alergică,** sin.: *Rinită alergică,* coriză de natură alergică; poate fi periodică, neperiodică (vasomotorie) şi alergică infectată (34). ~ **gripală,** formă frustă a infecţiei gripale, manifestată numai prin fenomene catarale nazale, pretînd la confuzie cu guturaiul (8). ~ **sifilitică,** una din manifestările caracteristice ale sifilisului nounăscutului şi sugarului, care apare de la naştere sau în primele săptămîni de viaţă. Constă din obstrucţia, de cele mai multe ori bilaterală, a căilor respiratorii nazale (ceea ce determină o respiraţie îngreuiată, zgomotoasă), urmată de apariţia unei secreţii nazale seropurulente sau sanguinolente (8). ~ **spastică sezonieră,** sin.: *Febră de fîn, Polinoză,* afecţiune de tip alergic, care apare în perioada de înflorire a gramineelor. Se manifestă prin: crize de coriză cu strănuturi frecvente — în salve — obstrucţie nazală, rinoree apoasă, prurit perinazal şi periocular, lăcrimare abundentă (30).

**Corn** (lat. *cornu*). *Cornu.* ~ **lui Ammon,** *Hippocampus.* ~ **cutanat,** formaţiune cornoasă proeminentă, dură, uneori considerabilă, răsucită, prezentînd de cele mai multe ori la bază o structură de epiteliom spinocelular (12). **Cornele măduvei spinării.** *Columnae griseae medullae spinalis.* ~ **palpebral,** tumoare cutanată palpebrală benignă de formă conică (28). ~ **pulpar,** porţiunea din pulpa dentară coronară din prelungirile camerei pulpare, mai dezvoltată la molar şi premolari (38). ~ **uterin,** prelungire laterală a cavităţii uterine în care se deschide oviductul (1).

**Cornaj** (fr. *cornage*). Zgomot produs în inspiraţie (uneori şi în expiraţie), la trecerea aerului prin defileul laringian al cărui lumen a fost micşorat printr-un proces inflamator sau tumoral (30).

**Cornea** (lat. *corneus* = uscat), sin.: *Cornee.* Porțiune anterioară transparentă a globului ocular; aria sa ocupă circa 1/6 din circumferința globului; se continuă cu sclerotica și este hrănită de vasele sanguine ale ochiului la marginea sa periferică (1).

**Cornee.** *Cornea.*

**Corneoblefaron** (*cornea* + gr. *blepharon* = = pleoapă). Cicatrice aderentă care unește corneea cu fața internă a pleoapei (28).

**Corner-Allen** (Corner, George Washington; Allen, Willard Myron). **Testul ~**, test biologic de dozare a progesteronului. Se bazează pe transformarea progestativă pe care o suferă mucoasa uterului unei iepuroaice mature castrată imediat după maturarea foliculului (după coit), sub influența extractelor de corp galben. Acest test nu poate fi aplicat extractelor din urină sau sînge, care conțin cantități prea mici de hormoni progestativi, ci numai la titrarea produselor care se pun apoi în circulație pentru terapeutică (18).

**Cornet. Operația ~**, procedeu de esofagoplastie locală prin incizie longitudinală și sutură transversală, în cura stenozelor inelare și în diafragm ale esofagului (11).

**Cornet** (fr. *cornet*). *Concha.* **~ inferior,** *Concha nasalis inferior.* **~ mijlociu,** *Concha nasalis media.* **~ superior,** *Concha nasalis superior.*

*Vezi și*: Bertin, Santorini.

**Cornificare** (lat. *cornu* = corn + *facere* = a face). Încărcare cu paraeleidină a celulelor stratului superficial al epidermului, urmată de pierderea nucleului, păstrîndu-se în unele celule resturi de nuclei picnotici (2).

**Cornii. Sindromul ~**, complicație abdominală precoce, cu simptomatologie de abdomen acut, a fracturilor de coloană (24).

**Cornu** (lat. = corn), sin.: *Corn.* Termen folosit pentru formațiuni anatomice asemănătoare unui corn (1). **Cornua cartilaginis thyreoideae,** sin.: *Procesele cartilajului tiroid.* Prelungiri ale marginilor posterioare ale cartilajului tiroid fie în sus (cornul superior — *cornu superius*), fie în jos (cornul inferior — *cornu inferius*) (1). **Cornua coccygea.** Pereche de procese articulare superioare ale primelor vertebre coccigiene care se articulează cu coarnele sacrului (1). **~ fossae ovalis,** *Cornu hiatus sapheni.* **~ hiatus sapheni,** sin: *Cornu fossae ovalis,* prelungirea medială a marginii falciforme a fosei ovale în *fascia lata.* Cornul superior al marginii falciforme — *cornu superius* — este situat în partea cranială; cornul inferior al marginii falciforme — *cornu inferius* — este situat în partea caudală a hiatului (1). **~ ossis hyoidei,** denumirea unor segmente ale osului hioid; cornul mare — *cornu majus* — este proiectat în jos de la marginea laterală a corpului; cornul mic — *cornu minus* — este proiectat în sus de la unghiul joncțiunii corpului cu cornul mare (1). **Cornua sacralia.** Procese articulare inferioare, perechi, ale osului *sacrum,* care se articulează cu coarnele coccisului (1). **Cornua substantiae griseae medullae spinalis.** Coloane de substanță cenușie, care după poziția lor se numesc corn anterior (*cornu anterius*), corn lateral (*cornu laterale*) și corn posterior (*cornu posterius*) (1). **Cornua ventriculi lateralis.** Prelungiri ale ventriculului lateral în emisferele cerebrale. Cornul anterior (*cornu anterius*) se întinde în lobul frontal; cornul posterior (*cornu posterius*) se întinde în lobul occipital, iar cornul inferior (*cornu inferius*) se află în lobul temporal (1).

**Coroană** (lat. *corona*). *Corona.* Termen generic pentru leziuni cutanate dispuse în formă circulară, în special pe frunte (12). **~ dentară.** 1. Porțiunea dintelui natural acoperită cu smalț (sin.: *Corona dentis*) (38). 2. Construcție artificială de înveliș sau de substituție a coroanei naturale a unui dinte (38). **~ dentară Ahmedov,** vezi Ahmedov. **~ dentara anatomică,** coroana dentară pînă la limita de întîlnire a smalțului cu cementul radicular, corespunzînd de obicei cu inserția parodonțiului marginal. În asemenea cazuri, coroana anatomică este identică cu coroana clinică (38). **~ dentară artificială,** construcție de înveliș sau de substituție, totală sau parțială a coroanei naturale a unui dinte preparat prin șlefuire. Din punctul de vedere al materialului poate fi: a) metalică (din aliaje nobile, seminobile, inoxidabile); b) nemetalică (porțelan, acrilat, nylon) și c) mixtă. Coroana de înveliș poate fi: a) totală; b) parțială (acoperind 3/4 sau 4/5 din suprafața dintelui). Coroana de substituție poate fi: a) prefabricată (Logan); b) din acrilat; c) metalică (38). **~ dentară Belkin,** coroană artificială de înveliș mixtă, ștanțată, cu fața vestibulară răscroită și înlocuită cu acrilat (38). **~ dentară clinică,** porțiune a dintelui situată în afara alveolei, deasupra gingiei. Poate să corespundă cu coroana anatomică sau poate să fie mai scurtă (înainte de erupția completă a dintelui) sau mai lungă (prin exteriorizarea progresivă a gîtului dintelui și rădăcinii, în cazul atrofiei alveolare senile, în extruzie dentară, în parodontopatii marginale) (38). **~ dentară Davis,** vezi Davis. **~ dentară Drum,** vezi Drum. **~ dentară fenestrată,** vezi Fenestrare. **~ dentară Frasaco,** vezi Frasaco. **~ dentară Gosslee,** vezi Gosslee. **~ dentară „Jacket"** coroană dentară artificială de înveliș, confecționată numai din porțelan ars, indicată la dinții frontali, mai ales dim motive fizionomice și care se caracterizează printr-o preparare specială a bontului

dentar vital, cu prag la nivelul coletului (38). ~ **dentară ortodontică,** element de agregare a aparatului ortodontic fix, care se prezintă ca un inel ortodontic, dar cu față ocluzală. Se construiește dintr-un inel ortodontic căruia i se aplică un capac din acrilat autopolimerizabil sau prin ștanțare (39). ~ **dentară Richmond,** vezi Richmond. ~ **seboreică,** leziuni eritematoscuamoase de eczematide, cu localizare în pielea păroasă a capului, putînd depăși liziera părului spre frunte și tîmple (12). ~ **telescop,** coroană dentară artificială de înveliș, avînd forma de capă simplă. Se confecționează din metal și se adaptează pe bontul dentar, deasupra se aplică o a doua coroană modelată, care reproduce morfologia normală a dintelui. Aceste coroane se folosesc cînd protezarea se face prin punți mobilizabile (38). ~ **lui Venus,** sin.: *Cununa lui Venus,* varietate de sifilide secundare luînd aspectul unei cununi în jurul frunții. Termenul este folosit uneori și pentru aglomerări de sifilide terțiare în regiunea frunții (12).

*Vezi și*: Logan, Orton.

**Corodant.** Substanță, element care provoacă corodarea (39). **Corodanți bucali.** Substanțele chimice, prezente în cavitatea bucală, care pot produce chimic sau electrochimic coroziunea metalelor din construcția unei proteze; din acest grup fac parte sulful, oxigenul, clorul, acizi (fosforic, lactic, acetic) ș. a. (39).

**Corodare.** Procedeul de obținere dirijată a coroziunii unui metal. În stomatologie, corodarea prin electroliză a unei turnături metalice dentare se folosește în vederea obținerii unei mai bune adaptări pe dinte (39).

**Corofilie.** Relații homosexuale ale femeilor adulte cu fetițe (35).

**Coroidă** (gr. *chorion* = piele + *eidos* = formă). Membrană vasculară și pigmentară a ochiului, situată între sclerotică și retină, care face parte din tractul uveal împreună cu corpul ciliar și irisul (28).

**Coroideremie** (*coroidă* + gr. *eremia* = absență). Absența congenitală a coroidei (28).

**Coroidită** (*coroidă* + *-ită*). Inflamația coroidei (28). ~ **anterioară,** inflamație a coroidei caracterizată prin focare confluente sau izolate în regiunea anterioară a coroidei, însoțită uneori de reacție iridociliară (28). ~ **areolară,** coroidită caracterizată prin focare de atrofie corioretiniană rotunde la început, apoi confluente, cu aspect policiclic, cu localizare în jurul polului posterior (28). ~ **centrală,** formă de coroidită caracterizată p in leziuni mici exsudative localizate în regiunea maculară (28). ~ **difuză diseminată,** coroidită în care focarele sînt grupate într-un anumit teritoriu al cîmpului oftalmoscopic sau răspîndite fără legătură evidentă între ele (28). ~ **exsudativă,** inflamație endogenă a coroidei; nu duce la supurație, dar invadează precoce retina și corpul vitros (28). ~ **miopică,** leziuni vasculare degenerative corioretiniene, care apar în cursul miopiei progresive (28).

*Vezi și*: Doyne-Henneycomb, Förster.

**Coroidoză** (*coroidă* + *-oză*). Alterație vasculară degenerativă neinflamatorie a coroidei (28).

**Corona** (lat. = coroană), sin.: *Coroană.* Formațiune cu aspect de coroană sau ale cărei elemente diverg ca un fascicul de raze (1). ~ **capitis,** creștetul capului; vîrful capului (1). ~ **ciliaris,** termen vechi pentru zonula ciliară (1). ~ **dentis,** vezi Coroană dentară. ~ **glandis,** marginea posterioară a glandului penisului (1). ~ **radiata.** 1. Masă radiară de fibre nervoase care urcă de la capsula internă spre cortexul cerebral (1). 2. Zonă de celule foliculare columnare, care înconjură *zona pelucida* a ovulului și care persistă un timp după ovulație (1).

**Coronal** (lat. *corona* = coroană). 1. Denumire dată osului frontal (1). 2. Punctul suturii coronare intersectat de marele diametru frontal (1).

**Coronarită** (lat. *corona* = coroană + *-ită*). Inflamația luetică, reumatică etc. a arterelor coronare, producînd stenoza acestor vase și declanșînd crize de angină pectorală (32).

**Coronoidotomie** (lat. *corona* = coroană + + gr. *eidos* = formă + *tome* = tăiere). Secțiunea apofizei coronoide a mandibulei (metodă folosită în constricțiile mandibulare) (38).

**Coronoplastie** (Barelle). Procedeu de echilibrare ocluzală prin șlefuire selectivă, care constă din reperarea contactelor premature în 3 faze: în ocluzie centrică (cu ceară); în retropulsie (prin deglutiție); în propulsie și mișcări de lateralitate ale mandibulei (39).

**Coroziune** (lat. *corrosio*). Procesul chimic sau electrochimic de degradare a suprafeței unui metal, ca urmare a reacției lui spontane cu elemente sau compuși chimici din mediul înconjurător — oxigen, vapori de apă, gaze, soluții — însoțită de o descreștere a energiei electrice libere (39).

**Corp** (lat. *corpus*). 1. *Corpus.* 2. Porțiune determinată de materie (32). ~ **amilaceu,** formațiune distrofică intraglandulară, de obicei iodofilă, cu structură concentrică juxtapusă, de natură proteică (2). **Corpi aortici.** *Corpora paraaortica.* **Corpi azbestozici.** Corpusculi măsurînd 10—100 $\mu$, de formă dreptunghiulară, ovalară, fuziformă, de haltere sau de cui, de culoare cafenie sau galbenă-brună, formați din fibre de azbest pe care sînt fixate agregate

coloidale de proteine. Sînt găsiţi la examenul microscopic al secţiunilor de plămîn sau în sputa bolnavilor de azbestoză (9; 21). ~ **bordant,** *Fimbria hippocampi.* **Corpi cetonici.** Denumire veche pentru unii metaboliţi care apar în urina persoanelor cu stări diabetogene: acetona, acidul acetilacetic şi acidul β-hidroxibutiric. Aceste substanţe sînt rezultatul catabolizării incomplete a acizilor graşi, luînd naştere din acidul piruvic sau acetaldehidă. Prezenţa acestor substanţe în urină denotă existenţa lor în cantitate anormală în sînge, unde provoacă acidoză (prin scăderea rezervei alcaline şi coborîrea valorilor de pH sub limitele fiziologice) (5). ~ **ciliar,** componentă a tractusului uveal, care include muşchiul ciliar şi procesele ciliare (28). **Corpi cocoizi.** Termen puţin utilizat pentru a desemna corpusculii inframicrobieni psittacozici (corpusculii Miyagawa) (22). ~ **galben,** *Corpus luteum.* ~ **galben fals,** *Corpus atreticum.* ~ **galben periodic,** *Corpus atreticum.* ~ **granulos,** macrofag cu citoplasma plină de mici granule grăsoase, format în jurul leziunilor de distrofie grasă cu detritus abundent; în grupe mari se observă mai ales în sistemul nervos, în jurul focarelor de dezintegrare mielinică (2). ~**gras,** ţesut care umple parţial cavitatea corpului unei insecte, avînd rol de substanţă de rezervă a insectei femelă (31). ~ **gudronat,** *Gyrus dentatus.* ~ **hemoragic,** denumirea foliculilor de Graaf rupţi şi conţinînd sînge; reprezintă o fază de trecere între foliculul veziculos postovulator şi corpul galben (1). ~ **liber articular,** sin.: *Şoarece articular,* corp liber de natură organică (mai rar anorganică), care dintr-o cauză degenerativă, infecţioasă sau traumatică este liberat în interiorul unei articulaţii, unde prin prezenţa sa produce dureri, jenă funcţională şi, în timp, fenomene mecanice de uzură articulară (24). ~ **paraterminal,** sin.: *Aria precomisurală, Aria septală,* denumire pentru *area paraolfactoria* şi *gyrus subcalosus,* considerate împreună. Unii autori rezervă termenul de arie septală pentru suprafaţa medială a fiecărei jumătăţi a septului *lucidum* (1). ~ **polar,** Polocit. ~ **pontobulbar,** masă nucleară situată caudal de nucleul cohlear dorsal, care primeşte fibre de la punte şi trimite fibre cerebelului (1). ~ **protezei dentare,** porţiunea unei proteze dentare mobile cu sprijin mucozal, pe care se montează dinţii artificiali şi elementele de agregare pe dinţii naturali. Este alcătuită din baza protezei, şaua sau şeile protezei şi marginile protezei (38). ~ **de punte dentară,** porţiunea intermediară dintre două sau mai multe elemente de agregare ale unei proteze dentare fixe. Este confecţionat din metal sau dintr-un metal şi un material care să dea aspectul de dinte natural: acrilat, porţelan sau nylon. Poate fi: a) masiv, confecţionat prin turnarea metalului; b) Hohlguss, gol în interior; c) suspendat, distanţat de creasta alveolară, permiţînd o bună autocurăţire; d) în şa, cu dinţii intermediari în contact şi călare pe creasta alveolară; e) tangenţial, stabilind contacte punctiforme cu creasta alveolară numai vestibular; f) în inimioară, cu vîrful spre creasta alveolară şi la distanţă de ea, feţele vestibulară şi orală fiind convexe; g) în linie dreaptă, rectiliniu; h) arcuit, reproducînd forma curbă a arcadei dentare în regiunea frontalilor; i) în extensiune, sprijinit numai la o extremitate (38). **Corpi riziformi.** Ţesutul de granulaţie din artrita reumatismală care se desprinde în cavitatea articulară sub formă de fragmente şi suferă procese distrofice de alterare fibrinoidă şi hialinizare (2). **Corpi rotunzi.** Vezi Boala Darier, **Corpii tigroizi.** Corpii Nissl. Vezi Nissl. ~ **vitros,** *Corpus vitreum.*

*Vezi şi*: Auer, Babeş-Koch, Bollinger, Borrel, Call-Exner, Gamma-Favre, Guarnieri, Herring, Kurlov, Lenz, Lipschütz, Luys, Maragliano, Nissl, Pappenheimer, Torres-Teixera, Tyzzer.

**Corpus** (lat. = corp), sin.: *Corp.* Termen anatomic folosit pentru desemnarea fie a organismului în totalitate, fie a părţii principale a unui organ (1). ~ **adiposum bucceae,** Bula Bichat, vezi Bichat. ~ **adiposum fossae ischiorectalis,** grăsimea situată în fosa ischiorectală (1). ~ **adiposum infrapatellare,** formaţiune adipoasă situată inferior de rotulă (1). ~ **adiposum orbitae,** ţesut conjunctiv gras care umple spaţiul dintre globul ocular, nervul optic, muşchii oculari şi glandele lacrimale şi conţine vasele şi nervii orbitali (1). ~ **albicans,** sin.: *Corpus candicans,* cicatrice fibroasă albă într-un ovar, produsă de degenerarea corpului galben (1). ~ **amygdaloideum,** sin.: *Nucleus amygdalae,* substanţa cenuşie care se continuă cu scoarţa girusului hipocampic, situată în tuberculul amigdaloid la vîrful cornului inferior al ventriculului lateral; face parte din calea olfactivă (1). **Corpora arenacea.** Nisip cerebral. ~ **atreticum,** sin.: *Corp galben fals, Corp galben periodic,* folicul ovarian involuat sau degenerat (1). ~ **callosum,** comisură transversă care leagă emisferele cerebrale; este o bandă arcuată, lată, de substanţă albă, situată în partea profundă a fisurii longitudinale a creierului (1). ~ **candicans,** *Corpus albicans.* ~ **cavernosum,** corp cilindric de ţesut erectil, care intră în structura penisului şi clitorisului. Cele două *corpora cavernosa clitoridis* formează rădăcina şi corpul clitorisului; ele sînt analoge cu cele două *corpora cavernosa penis,* care formează rădăcina penisului şi împreună cu *corpus spongiosum penis* (*corpus cavernosum urethrae*) care înconjură uretra masculină formează corpul

penisului (1). ~ **cerebelli,** cerebelul, exclusiv lobul floculonodular (1). ~ **clitoridis,** corpul clitorisului, format prin unirea celor două rădăcini (1). ~ **costae,** porțiunea coastei cuprinsă între col și cartilajul costal (1). ~ **epididymidis,** porțiunea epididimului cuprinsă între cap și coadă, legată de testicul doar prin vaginală (1). ~ **femoris,** diafiza femurului (1). ~ **fibrosum,** structură asemănătoare unei cicatrice situată în ovar și care reprezintă rezultatul final al unui folicul atretic; constă dintr-o mică cicatrice centrală, înconjurată de o zonă îngustă de țesut hialinizat și este de obicei mai mică decît *corpus albicans* (1). ~ **fibulae,** diafiza fibulei (1). ~ **fornicis,** porțiunea trigonului cerebral (*fornix*), cuprinsă între *columna fornicis* și *crus fornicis*; se continuă cu fimbria hipocampului (1). ~ **geniculatum laterale,** proeminență pereche, ovală, situată în regiunea postero-inferioară a talamusului; primește fibrele tracturilor optice și pleacă de la ea fasciculul geniculocalcarin (1). ~ **geniculatum mediale,** proeminență pereche, situată în partea postero-inferioară a talamusului; primește fibrele acustice ale brațului conjunctival posterior (*brachium colliculi inferioris*) și trimite fibre la cortexul temporal (1). ~ **glandulae sudoriferae,** porțiunea principală, corporală, secretorie a unei glande sudoripare; este situată în straturile profunde ale pielii (1). ~ **glandulare prostatae,** *Substantia glandulare prostatae.* ~ **humeri,** diafiza humerusului (1). ~ **incudis,** piesa centrală a nicovalei de la care pleacă cele două apofize și care are o suprafață articulară pentru capul ciocanului (1). ~ **linguae,** porțiunea limbii cuprinsă între vîrful și rădăcina sau baza ei (1). ~ **luteum,** sin.: *Corp galben,* corp endocrin format în ovar în locul foliculului de Graaf, rupt prin ovulație. Marele *corpus luteum* de sarcină este numit adevăratul *corpus luteum*; micul *corpus luteum* de menstruație este numit corp galben fals (1). ~ **mamillare,** sin.: *Bulla fornicis, Tubercul mamilar,* masă sferică mică, pereche, de substanță cenușie proeminînd în spațiul interpeduncular al bazei creierului; face parte din rinencefal (1). ~ **mamma,** corpul glandei mamare (1). ~ **mandibulae,** porțiunea orizontală, în formă de potcoavă a mandibulei; de la nivelul unghiului mandibular se continuă cu ramul mandibulei (1). ~ **maxillae,** porțiunea principală centrală a maxilarului superior, de la care se desprind procesele frontal, zigomatic, palatin și alveolare (1). ~ **medullare cerebelli,** substanța nervoasă albă, cu dispoziție arborescentă, situată în centrul cerebelului (1). ~ **nigricans,** cicatrice de folicul ovarian dehiscent, cu pigment hematic (7). ~ **ossis hyoidei,** arcul anterior, principal, al osului hioid, din care se desprind cele 2 perechi de coarne mari și mici (1). ~ **ossis ilii,** porțiunea osului iliac situată deasupra acetabulului, lățită în sus sub forma aripii osului iliac (1). ~ **ossis ischii,** porțiunea ischionului care intră în constituția părții postero-inferioară a cavității cotiloide (*acetabulum*) și care se continuă postero-inferior cu ramul osului ischion (1). ~ **ossis metacarpalium,** diafiza unui os metacarpian (1). ~ **ossis metatarsalium,** diafiza unui os metatarsian (1). ~ **ossis pubis,** porțiunea osului pubis care intră în constituția părții antero-inferioare a cavității cotiloide (*acetabulum*) și care se continuă medial cu ramura superioară a osului pubis (1). ~ **ossis sphenoidalis,** porțiunea centrală a osului sfenoid, de la care se desprind aripile mari, aripile mici și procesele pterigoide (1). ~ **pancreatis,** porțiunea cuprinsă între capul (de care o separă regiunea istmică) și coada pancreasului (1). ~ **papillare corii,** sin.: *Stratum papillare corii,* porțiunea cea mai superficială a dermului; formează o linie sinuoasă datorită papilelor care proemină spre epiderm și șanțurilor interpapilare. Este format din țesut conjunctiv sărac în fibre și cuprinde vase sanguine, vase limfatice și terminații nervoase (1). **Corpora paraaortica,** sin.: *Corpi aortici, Glomera aortica, Paraganglionul aortic Zuckerkandl.* Formațiuni epitelioide vecine arcului aortic, inervate de ramurile nervului vag și avînd rol predominant chemoreceptor; sînt sensibile în special la hipoxie (1). ~ **penis,** porțiunea penisului cuprinsă între *glans penis* (de care o separă colul) și *crus penis* (1). ~ **phalangis,** diafiza unei falange (1). ~ **pineale,** sin.: *Epifiza, Epiphysis cerebri, Glanda pineală,* glandă endocrină situată în plafonul ventriculului al III-lea între tuberculii cvadrigemeni anteriori. Caracterul glandular al epifizei a fost susținut de școala endocrinologică românească (Parhon și Milcu). În ultimii ani s-au izolat din epifiză mai multe ergone active: factorul antiandrogen; factorul hipoglicemiant (pinealina); melatonina; serotonina; factorul glomerulotrop; substanțe de tipul hormonilor retrohipofizari etc. (1; 7). ~ **radii,** diafiza radisului (1). ~ **restiforme,** *Pedunculus cerebellaris inferior.* ~ **sterni,** porțiunea mijlocie a sternului cuprinsă între *manubrium* și *procesus xiphoideus* (1). ~ **striatum,** grup de nuclei la baza emisferelor cerebrale, avînd aspect striat pe secțiune, datorită alternanței de substanță albă și substanță cenușie; este format din nucleii caudat și lentiform (1). ~ **tali,** corpul osului astragal, situat posterior de *collum tali,* prezentînd *processus posterior tali,* iar pe fața lui superioară *trochlea tali* (1). ~ **tibiae,** diafiza tibiei (1). ~ **trapezoideum,** fascicul de fibre cohleare care străbat puntea disociind nucleul trapezoid și

continuîndu-se cu lemniscul lateral (1). ~ **ulnae,** diafiza ulnei (1). ~ **unguis,** porțiunea unghiei situată distal de rădăcină și lunulă (1). ~ **uteri,** corpul uterului, cuprins între regiunea fundului și colul uterin, de care îl desparte istmul (1). ~ **ventriculi,** porțiunea verticală a stomacului, în continuarea fornixului, și care se continuă cu porțiunea lui orizontală sau pilorică (1). ~ **vertebrae,** porțiunea principală a vertebrei de la care proemineazâ apofizele transverse și de care este legat arcul vertebral cu apofizele articulare și spinoasă (1). ~ **vesicae felleae,** porțiunea vezicii biliare care urmează fundului și se continuă cu gîtul vezicii (1). ~ **vesicae urinariae,** porțiunea superioară a vezicii urinare care se continuă cu regiunea trigonală și colul (1). ~ **vesiculae seminalis,** porțiunea mijlocie a veziculei seminale cuprinsă între fund și col (1). ~ **vitreum,** sin.: *Corpul vitros,* corpul gelatinos, transparent, care ocupă spațiul globului ocular cuprins între retină și cristalin (1).

*Vezi și*: Highmore.

**Corpuscul** (lat. *corpusculum*). 1. *Corpusculum.* 2. În hematologie, termen desemnînd diferite incluziuni caracteristice în elementele sanguine, care — de obicei — poartă numele descoperitorului (19). ~ **carotidian,** *Glomus caroticum.* ~ **cartilaginos,** termen vechi pentru condrocit (1). **Corpusculi de colostru.** Celule fagocitare ale glandei mamare, găsite în colostru în primele două săptămîni după naștere și conținînd globule grase (1). ~ **conjunctival,** terminație nervoasă tactilă, încapsulată, aflată în conjunctivă. (1). ~ **corneal,** fibroblast care se găsește în substanța proprie a corneei (1). ~ **elementar,** Virion. **Corpusculi fucsinofili.** Corpusculi Russell. ~ **gustativ,** terminații nervoase senzoriale încapsulate, situate în mucoasa lingvală și în papilele ei (1). ~ **limfoid,** termen vechi pentru limfocit (1). **Corpusculii metacromatici Babeș-Ernst.** Vezi Babeș-Ernst. ~ **osos,** termen vechi pentru osteocit (1). **Corpusculi splenici.** *Folliculi lymphatici lienales.* **Corpusculi tactili Meissner.** *Corpuscula tactus.* ~ **timic,** Corpuscul Hassal, vezi Hassal. **Corpusculi X, Y, Z.** Formațiuni evidențiate la examenul microscopic al secțiunilor prin retrohipofiză și care par a fi coloid hipotalamic (7).

*Vezi și*: Amato, Arnold, Babeș-Negri, Cesaris-Demel, Councilman, Dogiel, Döhle, Donovan, Golgi, Golgi-Mazzoni, Grandry-Merkel, Hassal, Heinz, Heinz-Ehrlich, Howell-Jolly, Jolly, Krause, Laveran, Lewinthal-Lillie-Cole, Malpighi, Mazzoni, Merkel, Miyagawa, Nunn, Paschen, Paterson, Perls, Ruffini, Russell, Seidelin, Vater-Pacini.

**Corpusculum** (lat. = corpuscul), sin.: *Corpuscul.* 1. Corp mic rotund (1). 2. Nerv senzorial terminal încapsulat (1). 3. Termen vechi pentru celulă, în special pentru celula sanguină (1). **Corpuscula bulboidea,** sin.: *Bulbi terminali Krause, Corpusculi Krause.* Exteroceptori încapsulați, sferici, asemănători corpusculilor Pacini, dar avînd o capsulă mai subțire; se găsesc în special în conjunctivă, mucoasa limbii, organele genitale externe și par a fi receptori pentru frig (1). **Corpuscula lamellosa.** Corpusculi Vater-Pacini. Vezi Vater-Pacini. **Corpuscula nervorum terminalis.** Terminațiile nervoase senzoriale încapsulate (1). **Corpuscula nervosa articularia.** Corpusculi tactili situați într-o capsulă articulară (1). **Corpuscula nervosa genitalia,** sin.: *Corpusculi Dogiel.* Receptori nervoși încapsulați și neîncapsulați, situați în pielea organelor genitale externe și a mamelonului (1). **Corpuscula renis,** sin.: *Corpusculii Malpighi.* Formațiuni alcătuite din glomerulul capilar renal și capsula glomerulară, care se continuă apoi cu tubul urinifer. La om sînt aproximativ 1 500 000 glomeruli în ambii rinichi (1). **Corpuscula tactus,** sin.: *Corpusculi tactili Meissner.* Receptori tactili de contact și de presiune, situați în derm, în locurile unde pielea nu este acoperită de păr (palmă, degete); sînt formațiuni olivare, încapsulate, cu polul superior în contact cu epidermul. La nivelul polului inferior pătrunde fibra nervoasă, ca un filament helicospiral, printre celulele interstițiale ale corpusculului (1).

**Corrigan,** Dominic John, sir, 1802—1880. **Boala ~,** insuficiență aortică de origine endocarditică (32). **Pulsul ~,** sin.: *Semnul ciocanului de apă, Semnul Corrigan,* puls zvîcnitor și depresibil, printr-o bruscă distensie urmată de o deprimare rapidă a peretelui arterial, în urma umplerii sub presiune crescută și a relativei goliri consecutive, prin tensiune diastolică joasă; este întîlnit în insuficiența aortică, canal arterial persistent, șunt arteriovenos, iar mai puțin intens în anemii, stări febrile și vasodilatație periferică (32). **Semnul ~,** Pulsul Corrigan.

**Corrugator** (lat. = care încrețește). Mușchi care încrețește pielea (1). ~ **cutis ani,** fibrele musculare care încrețesc pielea anusului (1). ~ **supercilii,** fibre musculare care încrețesc pielea sprîncenelor (1).

**Corset** (fr. *corset*). Centură pentru strîngerea taliei (32). ~ **gipsat,** aparat gipsat pentru imobilizarea coloanei vertebrale sau pentru corectarea unor diformități ale coloanei vertebrale(24). ~ **muscular,** expresie folosită de Gorinevskaia, pentru a atrage atenția, în scolioza esențială, asupra importanței terapeuticii preventive constînd din preparate endocrine

vitamine şi gimnastică, care au drept scop să tonifice musculatura vertebrală (24). ~ **ortopedic,** aparat ortopedic pentru coloana vertebrală (24).

**Cort** (neogr. *korti*). *Tentorium.* ~ **cerebelului,** *Tentorium cerebeli.* ~ **de oxigen,** aparat format dintr-un cadru metalic cu pînză impermeabilă întinsă peste el şi ataşat printr-un sistem de tubulatură la o bombă de oxigen; permite crearea unei atmosfere de oxigen în concentraţie dorită în jurul bolnavului introdus sub cort (11).

**Cortex** (lat. = scoarţă). 1. Scoarţă (1). 2. Porţiunea periferică a unui organ situată imediat dedesubtul capsulei (1). ~ **adrenal,** *Cortex glandulae suprarenalis.* ~ **agranular,** denumire generică pentru regiunile scoarţei cerebrale caracterizate prin dezvoltarea precumpănitoare a stratului piramidal (de ex. cîmpul 24 de pe faţa medială a lobului frontal) (1). ~ **auditiv,** Aria auditosenzorială. ~ **cerebelli,** sin.: *Substantia corticalis cerebelii,* scoarţa foliată a cerebelului (1). ~ **cerebri,** sin.: *Substantia corticalis cerebri,* scoarţa girată a creierului mare (1). ~ **chinae,** sin.: *Coajă de China,* coaja trunchiurilor şi ramurilor arborilor *Cinchona succirubra, Cinchona Calisaya* şi a altor specii din familia *Rubiaceae*; conţine alcaloizii: chinină, chinidină, cinconină, cinconidină şi alţii şi este folosită ca tonic amar (13). ~ **cinnamomi,** coaja arbustului *Cinnamomum ceylanicum* şi arborelui *Cinnamomum cassia*; conţine un ulei esenţial, bogat în aldehidă cinamică; măreşte peristaltismul intestinal şi provoacă mărirea secreţiei salivare (13). ~ **eulaminat,** denumire pentru acea parte a scoarţei cerebrale care prezintă 6 pături celulare tipice, deosebindu-se de celelalte arii ale izocortexului (atît de cortexul agranular, căruia îi lipseşte a 4-a pătură definită, cît şi de coniocortex, care are o pătură granulară internă densă şi celule granulare mici) (1). ~ **frangulae,** coaja arbustului *Rhamnus frangula,* din familia *Rhamnaceae*; conţine glicozide hidroximetilantrachinonice şi hidroximetilantrachinone libere; are acţiune purgativă (13). ~ **glandulae suprarenalis,** sin.: *Capsula suprarenală, Cortex adrenal, Corticosuprarenala, Substantia corticalis glandulae suprarenalis,* porţiunea superficială a glandei suprarenale, constituind o glandă aparte formată din 3 pături tisulare concentrice, denumite din exterior spre interior: glomerulara (zona glomerulară, care secretă hormoni mineralocorticoizi); fasciculata (zona fasciculată, care produce hormoni glucocorticoizi); reticulata (zona reticulată, care secretă hormoni sexuali) (1). ~ **heterogenetic,** Alocortex. ~ **heterotipic,** Alocortex. ~ **homogenetic,** Izocortex. ~ **homotipic,** Izocortex. ~ **lentis,** sin.: *Substantia corticalis lentis,* stratul periferic, epitelial, al cristalinului (1). ~ **limitrof,** *Zona limitrophica.* ~ **lymphonodi,** sin.: *Substantia corticalis lymphoglandulae,* ţesutul periferic al unui nodul limfatic (1). ~ **renis,** sin.: *Substantia corticalis renis,* ţesutul superficial al rinichiului, în care se află glomerulii şi o parte a tubilor uriniferi (1). ~ **viburni,** coaja arbustului *Viburnum opulus* din familia *Caprifoliaceae*; conţine taninuri şi acizii citric, malic, oxalic şi valerianic; are acţiune antispasmodică uterină (13). ~ **vizuopsihic,** Aria vizuopsihică. ~ **vizuosenzorial,** Aria de proiecţie vizuală.

**Corti,** Alfonso, 1822—1888. **Canalul** ~, sin.: *Tunelul Corti,* canal triunghiular format din stîlpii Corti, a căror bază corespunde membranei bazilare; se întinde peste întreaga lungime a lamei spirale (1). **Celulele** ~, celulele înalte aflate în canalul Corti (1). **Ganglionul spiral** ~, sin.: *Ganglion spirale cochleae,* ganglionul nervului cohlear, localizat în canalul spiral al modiolei (1). **Organul** ~, sin.: *Organum spirale Corti, Papilla basilaris, Papila Huschke,* organul receptor auditiv aflat în interiorul ductului cohlear (1). **Tunelul** ~, Canalul Corti.

**Corticectomie girală,** sin.: *Girectomie.* Ablaţie circumscrisă a 1—3 girusuri ale unei zone din scoarţa cerebrală, fără a ţine seamă de întinderea cîmpurilor Brodmann (26).

**Corticifugal** (lat. *cortex* = scoarţă + *fugare* = a îndepărta). Care porneşte de la cortex (1).

**Corticipetal** (lat. *cortex* = scoarţă + *petere* = a se îndrepta spre). Care se îndreaptă spre cortex (1).

**Corticoizi,** sin.: *Adrenocorticoizi, Adrenocorticosteroizi, Corticosteroizi.* Hormoni steroizi secretaţi de corticosuprarenală. Se grupează în 3 clase: mineralocorticoizi (cu acţiune predominantă în reglarea metabolismului mineral); glucocorticoizi (cu acţiune puternică asupra metabolismului glucidoprotidic); sexoizi (cu acţiune aproape electivă asupra caracterelor sexuale secundare). În terapeutică se folosesc şi corticoizi de sinteză artificiali, care sînt chimic înrudiţi cu cei naturali (7).

**Corticolactină.** Hormon suprarenal, insuficient definit, avînd rolul de a favoriza secreţia lactată (7).

**Corticolipoid.** Extract total lipidic de suprarenală (7).

**Corticopleurită,** sin.: *Congestie pleuropulmonară.* Proces inflamator acut microbian al corticalei pulmonare şi al pleurei cu sau fără exsudat pleural, cu semne stetacustice şi funcţionale bronhoalveolare şi pleurale (34).

**Cortico-releasing-faetor** (engl.), abreviat CRF. Factorul de eliberare a hormonului corticotrop (7).

**Corticosteroizi.** Corticoizi. ~ **urinari,** corticoizi eliminaţi prin urină; se deosebesc 17-cetosteroizi şi steroizi evidenţiabili prin alte reacţii: a) cromogeni Porter-Silber („17-OHCS" — reacţia cu fenilhidrazină: E, F ş. a.); b) lipide reductorii Talbot (B, E, F); c) formaldehidogeni („SSF") şi acetaldehidogeni Daughaday (reacţia cu periodat: DCA, B, E, F); d) cetogeni Norymberski („17-CGS" — reacţia cu bismutat: E, F, 17-OH-progesteron). Aceste reacţii evidenţiază în parte 17-hidrosteroizii (17-OH), care se elimină pînă la 9—10 mg/zi la femeie şi în cantitate dublă la bărbat (7).

**Corticosteron,** sin.: *Compus B Kendall.* Hormon corticosuprarenal cu formula 17 (β)-1-ceto-2-hidroxietil-$\Delta_4$-androsten-3-on-11 (β)-ol, cu activitate glucocorticoidică. În organism se produc 2—3 mg corticosteron/zi faţă de 12—14 mg/zi cortizol (7).

**Corticostimulină.** Adrenocorticotrofină.

**Corticosuprarenală.** *Cortex glandulae suprarenalis.*

**Corticosuprarenalom.** Tumoare (benignă sau malignă) pornită din ţesutul secretor al corticosuprarenalelor, eliberînd de obicei o mixtură de hormoni corticosuprarenali şi de produşi intermediari de sinteză ai acestora. Cazurile în care se eliberează aproape în exclusivitate un anumit hormon sînt etichetate corespunzător (aldosteronom, hidrocortizonom etc.). (7).

**Corticoterapie.** Terapia cu hormoni corticosuprarenali sau cu derivaţi, respectiv analogi sintetici ai acestora (7).

**Corticotomie** (lat. *cortex* = scoarţă + gr. *tome* = tăiere). Incizia scoarţei cerebrale în vederea efectuării unei corticectomii sau a abordării unor leziuni subcorticale (26).

**Corticotrofină.** Adrenocorticotrofină.

**Corticotropină.** Adrenocorticotrofină.

**Cortină.** Adrenocortină.

**Cortizol,** sin.: *Compus F Kendall, Hidrocortizon.* Principalul hormon glucocorticoid al corticosuprarenalei la om, cu acţiuni metabolice complexe, acţiune antiinflamatorie şi antialergică. Din punct de vedere chimic este un 17-hidroxicorticosteron (7).

**Cortizon,** sin.: *Compus E Kendall.* Hormon corticosuprarenal cu activitate glucocorticoidică, larg folosită în terapeutică pentru acţiunea sa antiinflamatorie, antialergică şi antitoxică. Din punct de vedere chimic este un 11-dehidro-17-hidroxicorticosteron (7).

**Δ-Cortizon.** Compus de sinteză cu acţiune asemănătoare cortizonului, dar de 3—5 ori mai activ; are acţiune antiinflamatorie puternică şi modifică foarte puţin bilanţul hidroelectrolitic (13).

**Corund,** sin.: *Corindon.* $Al_2O_3$. Oxid de aluminiu cristalizat, impur, opac, sub formă de granule mici; este folosit în clinica stomatologică şi în tehnica dentară ca substanţă abrazivă, sub formă de pietre, discuri şi foi de diferite forme şi mărimi. Există şi forme colorate, considerate ca pietre preţioase (rubin, topaz, safir) (39).

**Corvisart,** Jean Nicolas, 1755—1821. **Boala** ~. 1. Tetralogie Fallot cu arc aortic drept (32). 2. Hipertrofie cardiacă esenţială (32). **Faciesul** ~, aspect al feţei bolnavului în insuficienţa cardiacă congestivă: faţă edemaţiată, violacee, ochi lucitori, pleoape umflate (32).

**Corynanthe yohimbe.** Arbore din familia *Rubiaceae*; scoarţa sa conţine iohimbină, alcaloid toxic simpatolitic (14).

**Corynebacterium.** Gen de microorganisme din familia *Corynebacteriaceae*, cuprinzînd bacili grampozitivi, coloraţi neuniform, adesea umflaţi la capete, uneori cu granulaţii. Unele specii sînt patogene pentru om, animale sau plante (3). ~ **diphtheriae,** sin.: *Bacil difteric, Bacilul Klebs-Löffler,* bacil grampozitiv imobil, prezentînd granulaţii metacromatice de volutină (corpusculii Babeş-Ernst). În medii lichide produce o exotoxină puternică, care administrată unui animal de experienţă reproduce simptomatologia toxiinfecţiei difterice. S-au descris numeroase tipuri, care însă secretă exotoxine identice serologic. Pe baza aspectului coloniilor pe geloză-sînge cu telurit (mediul Gundel-Tietz) s-au diferenţiat 3 tipuri: *gravis* (colonii în formă de margaretă, rugoase), *mitis* (colonii bombate, regulate, netede, lucioase) şi *intermedius.* Este agentul etiologic al difteriei (3). ~ **hofmanni,** *Corynebacterium pseudodiphtericum.* ~ **pseudodiphthericum,** sin.: *Bacil Hofmann, Bacil pseudodifteric, Corynebacterium hofmanni,* bacil grampozitiv, scurt, cu capetele ascuţite, dispus în palisadă; nu prezintă corpusculi metacromatici, este nepatogen şi parazitează cavitatea nazofaringiană (3). ~ **xerosis,** sin.: *Bacillus xerosis,* bacil granulat, nepatogen, întîlnit obişnuit în nas, ureche şi căile lacrimale (3).

**Cosăcescu. Operaţia** ~, rahisinteză cu grefon costal aplicat pe lama vertebrală deperiostată, unilateral (24). **Proba** ~, test de insuficienţă arterială periferică, executat prin trecerea dinţilor unei furculiţe pe tegumentele membrului bolnav şi urmărirea reacţiei vasomotorii (10).

**Cosinusoidă.** Reprezentare grafică a funcţiei transcendente trigonometrice $y = \cos x$. Curba este identică cu o sinusoidă care a fost deplasată la stînga, în lungul axei Ox, cu un segment de lungime $\pi/2$. Variabila independentă se exprimă în radiani. Cosinusoida este folo-

sită în reprezentarea fenomenelor cu oscilații periodice (7).

**Cosmetică** (gr. *kosmetikos*). Sector al igienii pielii, avînd ca obiectiv restrîns îngrijirea tenului sănătos (12).

**Cosmetologie** (gr. *kosmetikos* = cosmetică + *logos* = știință). Ramură a dermatologiei, care se ocupă de probleme de bioestetică Termenul este folosit, în mod impropriu de unii autori, pentru a denumi și chimia cosmetică (12).

**Cosmiatrie.** Știința perfecționării frumuseții fizice a corpului omenesc prin: a) medicina estetică (dermatologia estetică, neuroendocrinologie, geriatrie preventivă, chirurgie plastică chimie cosmetică) și b) morfologia estetică (cultură fizică, endocrinologie plastică) (după A. Voina) (12).

**Cosmobiologie** (gr. *kosmos* = univers + *bios* = viață + *logos* = știință). Studiul acțiunii factorilor cosmici asupra organismelor vii (4).

**Cosmopatologie** (gr. *kosmos* = univers + *pathos* = boală + *logos* = știință). Studiul acțiunii nocive a factorilor cosmici asupra organismelor vii atît la distanță, pe pămînt, cît și în eventualitatea zborului în spațiul cosmic al acestor organisme, în special al omului (4).

**Cost cardiac.** Solicitarea inimii în cursul efectuării unui efort; reprezintă de fapt cheltuiala suplimentară de travaliu pe care-l efectuează inima peste travaliul cardiac de repaus (21).

**Costa** (lat. = coastă). Coastă. Vezi Tabelul oaselor. **Costae fluctuantes,** sin: *Coaste libere*, denumirea ultimelor două perechi de coaste (a 11-a și a 12-a), care, fiind mai scurte, nu se mai prind de stern (1). **Costae spuriae,** sin.: *Coaste false.* Perechile a 8-a, a 9-a și a 10-a de coaste, care își unesc cartilajele între ele, apoi cu cartilajul coastei a 6-a, prin intermediul căruia se prind de stern (1). **Costae verae,** sin.: *Coaste adevărate.* Primele 7 perechi de coaste, care se prind direct de stern prin intermediul cartilajelor costale (1).

**Coste. Sindromul** ~, sindrom constînd din apariția unei fibroze pulmonare în cadrul unui acroreumatism infecțios (34).

**Costen,** James Bray. **Sindromul** ~, sindrom dureros cu caracter nevralgic, provocat de tulburări la nivelul articulației temporomandibulare, întîlnit la bolnavii cu edentații neprotezate sau protezate incorect (38).

**Costoaductor** (lat. *costa* = coastă + *adducere* = a atrage). Instrument metalic format în general din două brațe glisante, care se pot fixa pe coastele de deasupra și de dedesubtul unei coaste rezecate, în scopul ca apropiindu-le să diminueze distanța care le separă și astfel să ușureze coaserea spațiului intercostal (11).

**Costopleurectomie** (lat. *costa* = coastă + *pleură* + gr. *ektome* = excizie). Procedeu de toracoplastie în care se ridică o dată cu coastele respective și pleura subiacentă (11).

**Costotom** (lat. *costa* = coastă + gr. *tome* = tăiere). Instrument metalic pentru rezecția coastelor, format din două brațe articulate între ele, dintre care una ascuțită, iar cealaltă folosind de sprijin și de fixare a coastei care urmează a fi secționată (11).

**Costotomie.** Secționarea chirurgicală a unei coaste (11).

**Costotransversectomie.** Intervenție chirurgicală ortopedică, ce permite, prin rezecția apofizelor transverse și a extremității vertebrale a coastelor, abordarea coloanei vertebrale dorsale, pe partea ei anterioară (24).

**Coșmar** (fr. *cauchemar*). Vis cu conținut terifiant, însoțit de anxietate și senzație de sufocare (35).

**Cot** (lat. *cubitus*). Regiune situată la nivelul articulației dintre braț și antebraț (1). ~ **balant,** sin.: *Cot paralitic.* 1. Laxitate articulară exagerată a cotului (24). 2. Impotență funcțională a articulației cotului, ca rezultat al paraliziei motorii totale a mușchilor care mențin și mobilizează articulația cotului, întîlnită mai ales ca sechelă după paralizia infantilă (24). ~ **paralitic,** Cot balant.

**Cotard,** Jules, 1840—1887. **Sindromul** ~, complex de idei delirante de negație, enormitate, culpabilitate și imortalitate „pentru a suferi veșnic", întîlnit de obicei în melancolia de involuție (35).

**Cotă.** Valoarea numerică a coordonatelor unui punct în plan sau în spațiu (7).

**Cotiledon placentar,** sin.: *Lob placentar.* Porțiune din suprafața uterină (maternă) a placentei, delimitată de adînciturі sub formă de șanțuri (șanțuri intercotiledonale) (18). ~ **placentar aberant,** cotiledon inserat în afara masei placentare propriu-zise, de obicei la periferia acesteia (18).

**Cotte,** Gaston, 1879—1951. **Procedeul** ~, sin.: *Rezecția nervului presacrat,* intervenție chirurgicală constînd din rezecarea cît mai larg posibil a nervului presacrat, la nivelul promontoriului, în cazuri de nevralgii pelviene (18).

**Cottet. Coeficientul** ~, coeficient utilizat în trecut pentru aprecierea eficienței funcției excretorii a rinichiului, dedus din formula:

$$C = \frac{\text{ureea sanguină (cg\%)}}{\text{ureea urinară (g/24 ore)}}$$

(normal 2,2) (25).

**Cottrel-Moeller. Filtrul** ~, filtru electrostatic pentru precipitarea prafului sau a picăturilor care se găsesc în suspensie în gaze (9).

**Couinaud,** C. **Hepatectomia** ~, procedeu de rezecție reglată a ficatului, incizîndu-se în anumite zone de securitate (septuri) determinate de distribuția segmentară a pediculilor vasculari și biliari (11).

**Councilman,** William Thomas, 1854—1933. **Corpusculii** ~, aspect particular al lezării celulei hepatice în cursul febrei galbene : nucleul devine picnotic și în cariorexă, protoplasma suferă o transformare hialină și se colorează în roșu-intens cu eozină (8).

**Cournand,** André F. **Formula** ~, formulă pentru calcularea capacității vitale pulmonare ideale. Se calculează înmulțind anii de vîrstă cu numărul de centimetri ai taliei și cu 0,112 (pentru bărbați) sau 0,101 (pentru femei) (34).

**Courtonne,** A. J. **Reactivul** ~, soluție de acetat neutru de plumb, folosită ca defecant al urinii, în vederea identificării și dozării zaharurilor reductorii (5).

**Couteaud. Metoda** ~, metodă folosită în tratamentul fracturilor de claviculă cu deplasare ; bolnavul stă culcat pe un pat tare, cu umărul în gol și membrul superior atîrnînd peste marginea patului (24).

**Couvelaire,** Alexandre, 1873—1948. **Operația** ~, procedeu de enterocistoplastie cu material cecal (11). **Poziția** ~, poziție proclivă accentuată a mesei de operație pe care bolnavul este fixat pentru lombotomie (11). **Procedeul** ~, procedeu de creare a unui neoureter din mucoasa vaginală (11).

**Covarianță.** Momentul de ordinul I al produsului abaterilor a două variabile aleatorii, X și Y :

$$\text{Cov.}\,(X, Y) = M[(X - M[x])\,(Y - M[Y])] = M[XY] - M[X]\,M[Y].$$

Covarianța dă o măsură a relației de dependență dintre cele două variabile aleatorii. În cazul cînd ele sînt independente, covarianța este nulă. Dispersia este cazul special al covarianței unei variabile aleatorii cu ea însăși (7).

**Covariație.** Variația asociată a două sau mai multe variabile aleatorii ; în sens restrîns : legătura statistică a două variabile (aleatorii) care evoluează în timp (7).

**Cowper,** William, 1666—1709. **Fascia** ~, *Fascia spermatica externa.* **Glandele** ~, *Glandula bulbourethralis.*

**Cowperită.** Infecție (de obicei gonococică) a glandei Cowper, determinînd o tumefacție perineală juxtamediană (de obicei stîngă), perceptă prin tact rectal combinat cu palparea perineului (11).

**Cowpox** (engl.). Vaccină.

**Cox,** Harold Rae. **Vaccin** ~, vaccin antiexantematic preparat cu *Rickettsia prowazecki* cultivate în sacul vitelin al embrionului de găină (22).

**Coxa** (lat. = coapsă). Șoldul sau articulația șoldului (1). ~ **magna,** diformitate a capului și gîtului femural constînd din hipertrofia lor exagerată ; este întîlnită de obicei în procesele artrozice (24). ~ **plana,** vezi Epifizită. ~ **valga** (Mauclaire), diformitate congenitală sau cîștigată, caracterizată prin mărirea unghiului de înclinație a colului femural pînă la dispariția sa, astfel încît gîtul femurului aproape continuă în aceeași direcție diafiza (24). ~ **vara,** diformitate congenitală sau cîștigată, în care înclinația colului femural se micșorează, ajungînd pînă la un unghi drept sau chiar la o unghiulație mai mică (24). ~ **vara luxanta,** *coxa vara* congenitală, care după unii autori ar fi la originea subluxației congenitale a șoldului (24).

**Coxalgie** (lat. *coxa* = coapsă + gr. *algos* = durere + *-ia*). Termen de fapt greșit folosit pentru tuberculoza osteoarticulară a șoldului, deoarece indică numai durerea. Noțiunea este însă clasică și ca atare păstrată de mai toți autorii (24). ~ **mediteraneană,** termen folosit pentru coxita din cursul infecției bruceloase (8).

**Coxanchilometru.** Instrument pentru măsurarea gradului de diformitate a unui șold anchilozat. Este de fapt un goniometru (24).

**Coxartrie** (lat. *coxa* = coapsă + gr. *arthron* = încheietură). Coxartroză.

**Coxartroză** (lat. *coxa* = coapsă + gr. *arthron* = încheietură + *-ază*), sin. : *Coxartrie, Morbus coxae senilis.* Artroză coxofemurală survenind mai ales la vîrste mai înaintate și caracterizată prin dureri și impotență funcțională, fără anchiloză (4).

**Coxiella burneti.** *Rickettsia burneti.*

**Coxită** (lat. *coxa* = coapsă + *-ită*). Infecție a osului coxal. Termenul este folosit cu precădere pentru coxalgie (24). ~ **tuberculoasă,** osteoartrită tuberculoasă a șoldului (24).

**Coxo-** (lat. *coxa* = șold). Element de compunere pentru termeni referitori la articulația șoldului (32).

**Coxotomie** (*coxo-* + gr. *tome* = tăiere). Osteotomie a osului coxal (24).

**Coxsackie.** Localitate în statul New York. **Viroze** ~, grup de îmbolnăviri umane, în general benigne, provocate de virusurile *Coxsackie.* Foarte larg răspîndite pe suprafața globului, acestea provoacă, pe lîngă un mare procent de îmbolnăviri inaparente, manifestări clinice variate, în raport cu diferitele tipuri serologice : herpangină, mialgie epidemică, meningită seroasă, o boală paralitică asemănătoare întrucîtva poliomielitei, miocardită, pericardită acută, orhită, boli febrile cu exantem (8).

**Virusuri** ~, virusuri din familia enterovirusurilor, caracterizate prin provocarea la şoarecele nou-născut de miozită (grupul A) sau leziuni nervoase şi în grăsimea embrionară (grupul B) (22).

**Cr.** Simbolul cromului (9).

**Cracare** (engl. *cracking* de la *to crack* = a se desface, a se sparge). Procedeu de fabricare a benzinelor din fracţiuni grele de ţiţei prin piroliză sau catalitic. În instalaţiile de cracare se pot ivi cazuri de intoxicaţie prin scăpări de hidrocarburi alifatice, dar mai ales de hidrocarburi aromatice, olefinice şi mercaptani (9).

**Craement** (fr. *craquement*). Senzaţie auditivă sau palpatorie de crepitaţie (32). ~ **articular,** senzaţie de crepitaţii osoase pe care le simţim şi le auzim la mobilizarea unei articulaţii tabetice, seringomielice sau cu un stadiu avansat de artroză (24). ~ **laringian,** sin.: *Cracment laringovertebral,* zgomot produs la mobilizarea transversală a laringelui normal pe planul vertebral, care dispare în infiltraţia tumorală a laringelui (30). ~ **laringovertebral,** Cracment laringian. ~ **pulmonar,** varietate de ral subcrepitant, cu timbru uşor metalic, auzit mai ales în inspiraţie, după tuse, la vîrfurile pulmonare; este semnificativ pentru leziuni tuberculoase ulcerocazeoase incipiente (32).

**Cramer,** Friedrich, 1847—1903. **Atela** ~, atelă metalică în formă de scară, la care treptele sînt făcute din sîrmă; fiind uşor modelabilă, este adaptabilă la orice regiune (24).

**Crampă** (fr. *crampe*). Contracţie involuntară, dureroasă şi tranzitorie a unui muşchi sau grup muscular (4). ~ **arterială,** fenomen de vasoconstricţie arterială manifestată ca o crampă musculară, care survine la cel mai mic contact cu frigul la indivizi predispuşi (11). ~ **funcţională,** diskinezie caracterizată printr-o contractură tonică, trecătoare, uneori dureroasă, localizată la unele grupe musculare, apărînd în special la persoane nevropate în momentul executării sau după repetarea unei anumite mişcări voluntare segmentare (27). ~ **musculară,** sin.: *Circel,* contractură dureroasă şi spastică a unui muşchi, datorită unei microleziuni ischemice, care se produce de obicei în timpul unui efort (24). ~ **profesională,** crampă care apare în legătură cu practicarea îndelungată a unei profesiuni (dactilografi, telegrafişti, pianişti, violonişti, balerini etc.), caracterizată prin contractura funcţională a muşchilor care în mod obişnuit execută manevra profesională respectivă. O formă tipică de crampă profesională o constituie crampa scriitorului (27). ~ **scriitorului,** sin.: *Grafospasm,* Crampă profesională.

**Crampon.** În stomatologie, anexă metalică a faţetelor de porţelan, în formă de tijă, cu sau fără butoni; este folosită la fixarea faţetelor în corpul metalic al punţii dentare (38).

**Craniectomie** (*cranio-* + gr. *ektome* = excizie). Defect osos cranian produs pe cale chirurgicală în scop terapeutic (de ex. eschilectomie) sau explorator şi care este acoperit ulterior cu o plastie craniană (26).

**Cranio-** (gr. *kranion* = craniu). Element de compunere pentru termeni referitori la craniu (32).

**Craniocel** (*cranio-* + gr. *kele* = hernie, tumoare). Cefalocel (1).

**Cranioclast** (*cranio-* + gr. *klastos* = sfărîmat). Instrument obstetrical inventat de Simpson şi modificat de Braun, folosit pentru zdrobirea, prinderea şi extragerea craniului fetal care în prealabil a fost perforat cu un perforator. Cranioclastul zdrobeşte numai bolta craniană, neputînd zdrobi şi baza craniului (18).

*Vezi şi*: Braun.

**Cranioclazie** (*cranio-* + gr. *klasis* = ruptură). Intervenţie obstetricală care reduce diametrele bolţii craniului la fătul mort, prin zdrobirea cu un cranioclast, pentru extragerea lui pe calea pelvigenitală (18).

**Craniofaringiom** (*cranio-* + lat. *phaynx* = faringe + *-oma*). Adamantinom dezvoltat din resturile pungii Rathke în şaua turcească, determinînd un sindrom de compresiune tumorală şi un sindrom de insuficienţă hipofizară globală (7).

**Craniofenestrie** (*cranio-* + lat. *fenestra* = fereastră). Defect osos al craniului, favorizînd hernierea unei porţiuni din encefal (26).

**Craniolacunie** (*cranio-* + lat. *lacuna* = lipsă), sin.: *Craniu lacunar.* Situaţie rară a bolţii cutiei craniene la făt şi copil, caracterizată prin existenţa unor arii de resorbţie secundară a osului pe suprafaţa internă; se asociază cu *spina bifida,* meningocel şi hipertensiune intracranială (1).

**Craniomalacie** (*cranio-* + gr. *malakia* = înmuiere). Înmuierea oaselor craniului (27).

**Craniometrie** (*cranio-* + gr. *metron* = măsură). Ştiinţa şi tehnica de măsurare a cutiei craniene, în scopul de a stabili exact, comparabil, cu ajutorul unor repere fixe, denumite puncte craniometrice, criteriile metrice folosite în studiul comparativ al tipurilor morfologice, variaţiile şi particularităţile individuale ale cutiei craniene la om şi alte primate (1).

**Craniometru** (*cranio-* + gr. *metron* = măsură). Instrument pentru măsurat dimensiunile craniului (1).

**Craniopagus** (*cranio-* + gr. *pagos* = care este fixat). *Cephalopagus.* ~ **frontalis,** sin.: *Metopagus, Metopopagus,* monstru alcătuit

din gemeni uniţi prin partea anterioară a craniului (1). ~ **occipitalis,** *Iniopagus.* ~ **parasiticus,** *Epicomus.* ~ **parietalis,** sin.: *Acrocephalopagus,* monstru alcătuit din gemeni uniţi în regiunea parietală a capului (1).

**Craniopatie metabolică.** Sindromul Morgagni-Morel. Vezi Morgagni-Morel.

**Cranioplastie** (*cranio-* + gr. *plassein* = a forma). Înlocuirea unui defect osos al bolţii craniene cu material osos prelevat din apropiere sau de la distanţă (26).

**Craniorahischizis** (*cranio-* + gr. *rhachis* = coloana vertebrală + *schisis* = diviziune). Malformaţie congenitală, neviabilă, caracterizată prin lipsa calotei craniene şi lipsa de sutură a canalului rahidian (27).

**Cranioschizis** (*cranio-* + gr. *schisis* = diviziune), sin.: *Cranium bifidum.* Absenţa închiderii craniului la nivelul suturii sagitale (26).

**Craniostat** (*cranio-* + gr. *statos* = care stă). Dispozitiv utilizat pentru localizarea şi fixarea craniului, în vederea executării unei radiografii. Se utilizează îndeosebi la copii (36).

**Craniostenoză** (*cranio-* + gr. *stenosis* = strictură). Denumire dată unui grup de malformaţii congenitale ale craniului, datorite unei sinostoze precoce a două sau mai multor oase ale cutiei craniene, ceea ce duce la dezvoltarea anormală a acesteia şi, consecutiv, a creierului (27).

**Craniostosis** (*cranio-* + gr. *osteon* = os + *-osis*). *Craniosynostosis.*

**Craniosynostosis** (*cranio-* + *sin-* + gr. *osteon* = os + *-osis*), sin.: *Craniostosis.* Închiderea prematură a suturilor oaselor craniului (1).

**Craniotabes** (*cranio-* + lat. *tabes* = topire, boală care macină). Leziune distrofică a craniului cu subţiere din loc în loc a osului; pe imaginea radiologică apare un aspect pătat, mai ales în regiunea occipitală; este întîlnită în rahitism, sifilisul congenital etc. (2).

**Craniothoracopagus** (*cranio-* + lat. *thorax* = torace + gr. *pagos* = care este fixat). Făt dublu teratologic format prin alipirea craniilor şi toracelor (2).

**Craniotom** (*cranio-* + gr. *tome* = tăiere). Instrument folosit în tehnica prosecturii pentru deschiderea craniului (26).

**Craniotomie** 1. Cefalotomie. 2. Defect osos cranian temporar, produs pe cale chirurgicală, în scopul explorării conţinutului cranian (26).

**Craniu** (lat. *cranium* de la gr. *kranion*). *Cranium.* ~ **„în cozoroc",** sin.: *Semnul Apert,* semn clinic în rahitism şi în boala Lobstein, caracterizat prin proeminenţa osului frontal în regiunea supraorbitară (24). ~ **lacunar,** Craniolacunie. ~ **natiform,** tulburare de dezvoltare a craniului, observată în sifilisul congenital şi în rahitism, constînd din două proeminenţe osoase situate paramedian (bose frontale), separate printr-un şanţ profund, format de sutura sagitală (2). ~ **„în turn",** Acrocefalie.

**Cranium** (gr. *kranion* = craniu), sin.: *Craniu.* Totalitatea oaselor extremităţii cefalice. Cele 22 oase sînt grupate în craniul cerebral (*cranium cerebrale*) şi craniul facial (*cranium viscerale*) (1). ~ **bifidum,** *Cranioschizis.* ~ **cerebrale,** sin.: *Neurocraniu,* porţiunea cutiei craniene care conţine creierul (1). ~ **viscerale,** sin.: *Splanhnocraniu,* porţiunea facială a extremităţii cefalice alcătuită din 14 oase care delimitează cavităţile orbitare, nazale şi bucală (1).

**Crataegus oxyeantha,** sin.: *Păducel.* Plantă din familia *Rosaceae*; conţine compuşi triterpenici (acid ursolic) şi un ulei esenţial; are acţiune slabă de tonificare a muşchiului cardiac, de micşorare a tensiunii arteriale, sedativă şi hipnotică (13).

**Craterizare.** Manevră chirurgicală prin care o cavitate osoasă sau dentară este deschisă la suprafaţă cu ajutorul frezei sau a unei ţepuşe (24).

**Creastă** (lat. *crista*). *Crista.* ~ **acustică,** *Crista ampullaris.* ~ **alveolară.** 1. Marginea saculului alveolar în care se află rădăcina dinţilor (1). 2. Porţiunea maxilarelor acoperită cu mucoasă gingivală, rămasă după dispariţia dinţilor şi resorbţia alveolelor (39). ~ **bulboatrială,** creastă pe suprafaţa internă a inimii embrionare, corespunzînd şanţului bulboatrial extern (1). ~ **bulboventriculară,** sin.: *Septum intraventriculare primum,* creastă pe suprafaţa internă a ventriculilor embrionari, care corespunde şanţului bulboventricular extern. Mai tîrziu devine creasta bulboatrială (1). **Creste dermice.** *Cristae cutis.* ~ **ganglionară,** Creasta neurală. **Creste hipodermice fibroase** (Duret). Formaţiuni conjunctive care leagă glanda mamară de piele (2). ~ **incisivă,** prelungirea anterioară a crestei nazale a maxilei, terminată în spina nazală anterioară; cartilajul septului nazal rămîne deasupra ei (1). ~ **inferioară a sfenoidului,** *Crista sphenoidalis.* ~ **infundibuloventriculară,** *Crista supraventricularis.* ~ **inghinală,** proeminenţă pe peretele abdominal ventro-lateral al embrionului, în care se dezvoltă o parte a ligamentului scrotal al testiculului. Baza sa formează locul deschiderii interne a canalului inghinal (1). ~ **lacrimală,** *Crista lacrimalis posterior.* ~ **lactee,** linie mergînd de la axilă la organele genitale externe, pe care se dezvoltă uneori mamelele supranumerare (11). ~ **linguală,** în stomatologie, proeminenţă longitudinală de smalţ, care se întinde de la *cingulum* pînă la vîrful cuspidului, pe faţa linguală a caninilor (39). **Creste**

**mitocondriale.** Duble membrane interne transversale, oblice, mai rar longitudinale, situate pe toată lungimea respectivă a mitocondriei. Cele două foițe ale creștei au fiecare o grosime de 45 Å și sînt separate de un spațiu de 70 Å (1). ~ **neurală,** sin.: *Creasta ganglionară,* bandă de celule ectodermale, situată de fiecare parte a tubului neural; este primordiu pentru ganglionii craniali și spinali (1). ~ **oblică,** sin.: *Punte de smalț,* în stomatologie, proeminență de smalț care traversează oblic suprafața ocluzală a molarilor superiori, de la cuspidul meziopalatinal la cel distovestibular (39). ~ **oblică externă a mandibulei,** creasta osoasă care coboară oblic în jos și înainte pe suprafața externă a mandibulei, începînd de la joncțiunea crestei alveolare cu ramura ascendentă și pînă în dreptul primului molar. Indică limita externă a resorbției procesului alveolar și este folosită ca reper în luarea amprentelor dentare (39). **Creste palatine.** *Plicae palatinae transversae.* **Creste papilare.** *Toruli tactiles.* ~ **sacrală,** *Crista sacralis mediana.* ~ **septală,** deformație a porțiunii osoase a septului nazal, care poate produce jenă în respirația nazală (30). ~ **sfenotemporală,** *Crista infratemporalis.* ~ **de smalț,** zonă în care smaltul dentar este îngroșat. Asemenea creste se găsesc pe fețele ocluzale ale molarilor, pe marginile distală și mezială, precum și pe fețele orale ale incisivilor, pornind în „V" de la *cingulum* (38). ~ **spirală,** creastă situată pe marginea superioară a lamei spirale a melcului (1). ~ **supramastoidiană,** creasta osoasă de pe partea scuamoasă a osului temporal, înapoia meatului auditiv extern (1). ~ **triunghiulară,** în stomatologie, proeminența de smalț care coboară din vîrful cuspidului pînă în regiunea centrală a suprafeței ocluzale a molarilor și premolarilor (39). ~ **turbinală inferioară,** *Crista conchalis maxillae, Crista conchalis ossis palatini.* ~ **turbinală superioară,** *Crista ethmoidalis maxillae, Crista ethmoidalis ossis palatini.* ~ **unguisului,** *Crista lacrimalis posterior.*

**Creatinază,** sin.: *Creatinoxidază.* Sistem enzimatic care catalizează catabolismul oxidativ al creatinei. Este activată de prezența unor săruri minerale (bicarbonați, fosfați acizi), ceea ce explică influența hormonilor posthipofizari și corticosuprarenali care controlează metabolismul apei și electroliților asupra metabolismului creatinei (5).

**Creatină,** sin.: *Acid metilguanidinacetic.* $C_4H_9O_2N_3$. Derivat guanidinic metilat care, sub formă fosforată (fosfocreatină, fosfagen), constituie un component macroergic care participă la procesele metabolice ale contracției musculare (5).

**Creatinină.** $C_4H_7ON_3$. Derivatul deshidratat al creatinei, cu care coexistă atît în mușchi, cît și în sînge. Creatininemia totală (creatină + creatinină în sînge) are valorile normale cuprinse între 4 și 5 mg/100 ml sînge, eritrocitele conținînd în medie 3 mg. Patologic, creatinina totală crește mult în afecțiunile renale (ablații, intoxicații mercuriale), fără să prezinte valori diferite în gută, afecțiuni hepatice, eclampsie, în care celelalte componente azotate sanguine sînt modificate (5).

**Creatininemie.** Vezi Creatinină.

**Creatininurie.** Eliminarea urinară de creatinină, care, în mod normal, variază între 1 și 2 g/zi; crește după eforturi musculare și scade în insuficiența renală cronică, în inaniție, cașexie și în distrofii musculare (25).

**Creatinoxidază.** Creatinază.

**Creatinurie.** Prezența creatinei în urină, întîlnită, în condiții normale, la copii înainte de pubertate și (intermitent) la femei, la care, în cursul sarcinii, devine constantă și progresivă; creatinuria patologică se întîlnește în afecțiunile însoțite de hipercatabolism proteic (diabet, hipertiroidism, boli febrile, inaniție, cașexie) și în boli musculare severe (miastenie, atrofie musculară progresivă) (25).

**Crédé,** Karl Siegmund Franz, 1819—1892. **Metoda ~.** 1. Metodă de exprimare manuală a uterului pentru eliminarea placentei prin presiune abdominală, după expulzarea fătului (18). 2. Metodă de profilaxie a conjunctivitei blenoragice a nou-născutului, prin instilarea în ochi la naștere a unei picături de soluție de nitrat de argint 1% (33).

**Creeping-disease** (engl.). Miază cutanată.

**Creier** (lat. *cerebrum*). *Cerebrum.* ~ **intermediar,** *Diencephalon.* ~ **izolat,** preparat experimental pentru studiu la animal, realizat prin secțiunea pedunculilor cerebrali și izolarea emisferelor cerebrale de restul sistemului nervos central (27). ~ **mic,** *Cerebellum.* ~ **mijlociu,** *Mesencephalon.*

**Cremaster** (lat. de la gr. *kremastai* = a suspenda). Mușchi derivat din oblicul intern abdominal pe care-l prelungește în interiorul scrotului; face parte din tunicile acestuia și ale funiculului spermatic (1).

**Cremațiune** (lat. *crematio*). Incinerare.

**Cremă** (fr. *crème*). Formă de unguent răcoritor și decongestiv, care conține excipienți grași, apă și pulberi inerte (14). ~ **barieră,** Cremă de protecție. ~ **de protecție,** sin.: *Cremă barieră, Mănușă invizibilă,* cremă aplicată în strat subțire pe suprafața pielii; nu se dizolvă și nu intră în reacție chimică în contact cu diferite substanțe chimice cu efect nociv (21).

**Cremnocel** (gr. *kremnos* = prăpastie + *kele* = hernie). Proeminența unei hernii în labia mare la femeie (11).

**Cremnofobie** (gr. *kremnos* = prăpastie + *phobos* = frică). Fobia de prăpăstii (35).

**Crena ani.** Plică anală (1).

**Crenocit** (lat. *crena* = crestătură + gr. *kytos* = celulă). Globul roșu crenelat întîlnit în acantocitoză (19).

**Crenologie** (gr. *krene* = izvor + *logos* = știință). Studiul apelor minerale terapeutice (4).

**Crenoterapie** (gr. *krene* = izvor + *therapeia* = tratament). Tratamentul cu ape minerale (4).

**Creozot.** Amestec brut de crezoli, fenoli și acizi organici, obținut prin distilarea uscată a lemnului. Este folosit limitat ca modificator și dezodorizant al secrețiilor bronșice și, în stomatologie, în tratamentul canalelor, intrînd în compoziția pastelor mumifiante sau ca analgezic. Poate provoca leziuni iritative și proliferative ale pielii (9; 14; 38).

**Crepitație** (lat. *crepitare* = a pîrîi). Zgomot specific, asemănător frecării părului între degete sau celui produs de aruncarea sării fine în foc (32). ~ **gazoasă,** senzație caracteristică auditivă și tactilă, produsă la apăsarea pe tegument, în locul unde se dezvoltă o infiltrație gazoasă, a țesutului conjunctiv lax subcutanat în evoluția gangrenei gazoase (11). ~ **mătăsoasă,** crepitație dată de unele afecțiuni iritative ale tecilor sinoviale; poate fi asemuită cu pipăirea mătăsii (24). ~ **osoasă,** crepitație percepută la frecarea fragmentelor osoase dintr-un focar de fractură și care este asemănătoare cu frecarea *in vitro* a două suprafețe rugoase (24). ~ **pergamentoidă,** senzație tactilă specială, asemănătoare spargerii unei coji de ou sau mototolirii unui pergament, care apare în sarcomul osteogenetic, tumoarea cu mieloplaxe sau chistul hidatic (24). ~ **sanguină,** senzație de a zdrobi ceva umed, asemănătoare cu senzația pe care o dă zdrobirea unui cheag într-o compresă, decelabilă prin apăsarea digitală a unui hematom recent pe un plan rezistent (11).

**Creșă** (fr. *crèche*). Instituție pentru îngrijirea copiilor de la vîrsta de 45 zile pînă la 3 ani, ai căror mame sînt ocupate în cîmpul muncii. *Varietăți*: c. săptămînală, în cazul cînd copiii sînt aduși luni dimineața și luați acasă numai sîmbătă după amiază; c. de întreprindere (instituție), pentru copiii salariatelor din întreprinderea (instituția) respectivă; c. de cartier, pentru copiii salariatelor care domiciliază în cartierul respectiv; c. diferențiată, pentru copiii a căror stare de sănătate sau ale căror condiții din familie nu permit primirea lor în creșele cu copii sănătoși (copii din mediu tuberculos, convalescenți după tuse convulsivă etc.); c. cu grupe diferențiate, pentru copii distrofici, convalescenți după diferite afecțiuni, care necesită o asistență medicală specială; c. sezonieră, care se organizează în mediul rural, în cadrul cooperativelor agricole de producție, în sezonul muncilor mai intense (29).

**Creștere** (lat. *crescere* = a crește). Sporire, mărire a numărului, volumului, intensității, duratei etc. unui lucru sau a unui fapt (Dicționarul limbii române moderne). ~ **absolută,** sin.: *Spor absolut*, indicator de nivel al unei serii dinamice care arată intensitatea desfășurării unui fenomen. Studiul cantitativ al creșteri.i este important în medicină, deoarece consemnează evoluția în timp a unor mărimi. Creșterea absolută este dată de diferența dintre 2 indicatori succesivi ai seriei (7). ~ **acreționară,** tip de creștere caracterizată prin adăugare la periferie (ca în creșterea cristalelor) (7). ~ **alometrică,** vezi Creștere corelativă. ~ **auxetică,** creșterea unui organ, țesut etc. prin hipertrofie celulară, fără hiperplazie (7). ~ **corelativă,** creșterea unei părți sau a unui organ corelată cu creșterea întregului organ sau a organismului. Relația a fost stabilită de J. S. Huxley (1924), sub forma

$$y = ax^b$$

unde $y$ este dimensiunea (greutate, lungime organului și $x$ dimensiunea organismului). Ecuația s-a numit formula alometrică simplă. Relația este izometrică pentru $b = 1$ (creștere proporțională, izometrică, izogonică) sau alometrică pentru $b \neq 1$. În cazul cînd $y$ și $x$ sînt cunoscute, se folosesc coordonatele logaritmice, funcția devenind:

$$\log y = \log a + b \log x$$

Pentru $b > 1$, creșterea este majorantă, pentru $b < 1$, creșterea este minorantă, iar pentru $b < 0$ se consideră că este vorba de o involuție adevărată (7). ~ **izometrică,** creșterea proporțională a segmentelor unui organism, exprimată analitic printr-o relație liniară: $y = ax + b$ (7). ~ **meristică,** creștere prin diviziune în segmente (7). ~ **multiplicativă,** creștere prin înmulțire celulară (7). ~ **relativă,** indicator de nivel al unei serii dinamice care dă măsura creșterii raportată la valoarea inițială și exprimată în procente: dacă $V_f$ este valoarea finală, iar $V_i$ este valoarea inițială, creșterea relativă procentuală este dată de

$$\frac{V_f - V_i}{V_i} \times 100 \text{ (7)}.$$

**Crétin, A. Operația ~,** sin.: *Foraj osos metafizar*, trepanarea metafizei și chiuretarea

epifizei osoase în poliartrita cronică evolutivă, cu scopul de a asigura evacuarea şi drenarea lipotoxinelor acumulate (24).

**Cretinism** (fr. *crétinisme*). Formă gravă a distrofiei endemice tireopate, incluzînd idioţie, tulburări de creştere, tulburări trofice. După Şt. Milcu, cretinismul nu este o formă neuropatică a insuficienţei tiroidiene, ci o formă a distrofiei endemice tireopate, în care sistemul nervos central a fost lezat de timpuriu şi profund (7).

**Cretol.** Extras din gudron, folosit în stomatologie ca dezinfectant pentru instrumentare de mînă (38).

**Creuzet** (fr. *creuset*). Vas rezistent la căldură, folosit pentru reacţii chimice, la temperaturi ridicate (3).

**Crezol.** Amestec de o-, m- şi p-crezoli; dezinfectant local folosit în soluţii saponate (13).

**CRF.** Abreviere pentru *Cortico-releasing-factor* (7).

**Crialgezie** (*crio-* + gr. *algos* = durere). Senzaţie dureroasă la aplicarea de rece (4).

**Crianestezie** (*crio-* + *an-* + gr. *aisthesis* = percepere). Crioanestezie.

**Cribriform** (lat. *cribrum* = sită + *forma* = formă). Termen folosit pentru o formaţiune anatomică perforată ca o sită (1).

**Cricetus.** Gen de rozător din familia *Muridae* (31). ~ **auratus,** sin.: *Hamster auriu,* mamifer rozător, adeseori folosit ca animal de laborator (31). ~ **cricetus,** sin.: *Hirciog,* rozător de cîmp, rezervor de virus pentru tularemie (31).

**Criestezie** (*crio-* + gr. *aisthesis* = percepere), sin.: *Crioestezie.* 1. Stare de sensibilitate extremă la frig (4). 2. Senzaţie de „deget mort", datorită unei ischemii de moment, întîlnită de ex. în spasmele vasculare din hipertensiunea arterială (10).

**Crigler-Najjar. Boala** ~, icter nehemolitic congenital, familial, asociat cu icter nuclear, produs prin defect congenital în conjugarea bilirubinei, datorit insuficienţei glucuronil-transferazei hepatice (33).

**Crile,** George Washington, 1866—1943. **Pensa** ~, pensă-clamp fină, cu ramurile îmbrăcate în cauciuc, folosită pentru hemostaza provizorie în operaţiile cardiovasculare (11).

**Crimă** (lat. *crimen* = acuzare). Violare foarte gravă a legii; termenul este folosit în special în sensul de omor (23). ~ **sadică,** omor cu scopul de a provoca plăcere sexuală, deseori cu mutilări şi depesaj al cadravrului (23).

**Criminalistică.** Studiul infracţiunilor, în scopul descoperirii şi prevenirii lor (23).

**Criminologie** (lat. *crimen* = acuzare + *logos* = ştiinţă). Studiul genezei, al factorilor favorizanţi biologici şi sociali ai crimei şi al măsurilor de prevenire (23).

**Crimodinie** (gr. *krymos* = îngheţ + *odyne* = durere). Dureri apărute la contactul cu gheaţa sau apa foarte rece (4).

**Crimoterapie** (gr. *krymos* = îngheţ + *therapeia* = tratament). Crioterapie.

**Crin de Florenţa,** sin.: *Fir de setolină.* Fir neresorbabil pentru cusătură chirurgicală, fabricat din glanda sericipară a viermelui de mătase (11).

**Crio-** (gr. *krios* = frig). Element de compunere care introduce în termenii compuşi noţiunea de frig (32).

**Crioaeroterapie** (*crio-* + gr. *aer* = aer + *therapeia* = tratament). Metodă terapeutică folosind aerul rece (4).

**Crioaglutinină,** sin.: *Aglutinină la rece.* Anticorp aglutinant faţă de hematiile proprii sau ale altor specii animale, evidenţiabil numai la temperaturi joase (1—4°). Pe decelarea crioaglutininelor se bazează diagnosticul unor pneumonii virotice (22).

**Crioanestezie** (*crio-* + *an-* + gr. *aisthesis* = percepere), sin.: *Crianestezie.* Anestezie la frig (27).

**Criocardioplegie** (*crio-* + gr. *kardia* = inimă + *plege* = lovire). Oprirea contracţiilor cardiace prin refrigerare, în timpul unor intervenţii chirurgicale pe inimă (11).

**Criocauter.** Aparat pentru efectuarea cauterizării cu ajutorul temperaturilor joase produse de o sursă de bioxid de carbon (11).

**Criodesicare** (*crio-* + lat. *desicare* = a usca). Liofilizare.

**Crioestezie** (*crio-* + gr. *aisthesis* = percepere). Criestezie.

**Criofil** (*crio-* + gr. *philein* = a iubi). Psicrofil.

**Criogammaglobulină.** Subfracţiune γ-globulinică, care precipită la rece. Apare în plasma bolnavilor cu unele tipuri de afecţiuni virale şi tumorale (5).

**Criogelificare.** Gelificarea plasmei sau a serului sanguin la temperatura camerei sau la +4°C în prezenţa crioglobulinelor. La temperatura de 37°C se produce lichefierea serului gelificat. Dacă sînt prezente cantităţi foarte mari de crioglobuline, gelificarea se produce chiar la temperatura corpului (19).

**Crioglobulină.** Globulină patologică din serul sanguin, întîlnită la bolnavii de mielom şi în alte manifestări însoţite de hiperglobulinemie. Joacă un rol important în mecanismul de producere a sindromului Raynaud şi participă la fenomenul de criogelificare a serului (19).

**Crioglobulinemie.** Stare patologică determinată de prezenţa crioglobulinelor în serul bolnavului. În majoritatea cazurilor este un feno-

men secundar diferitelor boli (mielom, tumori maligne etc.), dar în cazuri rare poate exista o crioglobulinemie esențială. Poate fi cauza unor tulburări grave, datorită aglutinării globulelor roșii chiar în arborele circulator (tromboze etc.) (19).

**Criopatie** (*crio-* + gr. *pathos* = boală). Boală provocată de contactul cu corpuri reci (4).

**Crioscopie** (*crio-* + gr. *skopein* = a vedea, a examina). Determinarea punctului de înghețare a unui produs biologic (sînge sau urină), în comparație cu apa distilată. Punctul crioscopic al sîngelui este 0,56. În medicina legală, procedeul folosește pentru a stabili dacă moartea unei persoane a avut loc prin înecare, sîngele arterial fiind mai diluat la înecați decît sîngele venos (15 ; 23).

**Crioterapie** (*crio-* + gr. *therapeia* = tratament), sin. : *Crimoterapie, Frigoterapie.* Metodă de tratament care folosește temperaturi foarte scăzute — sub 0°C (4).

**Criptă** (gr. *kryptos* = ascuns), sin. : *Crypta.* Termen folosit în anatomie pentru a desemna formațiuni asemănătoare unui sac mic deschis la gură sau o cavitate glandulară (1). ~ **iriană,** zonă adîncită pe fața anterioară a irisului, lipsită de endoteliul anterior (28).

**Cripto-** (gr. *kryptos* = ascuns). Element de compunere, introducînd în termeni sensul de ascuns (32).

**Criptocefal** (*cripto-* + gr. *kephale* = cap) (G. St. Hilaire). Făt teratologic caracterizat prin lipsa de exteriorizare a capului (2).

**Criptoftalmie** (*cripto-* + gr. *ophthalmos* = ochi). Anomalie congenitală în care pielea pleoapelor se continuă cu pielea feței, ascunzînd globii oculari, rudimentar dezvoltați (28).

**Criptomenoree** (*cripto-* + lat. *mensis* = lună + gr. *rhoia* = curgere). Absență în exteriorizarea fluxului menstrual, din cauza unui obstacol la nivelul colului uterin, vaginului sau datorită unui himen neperforat ; sîngele menstrual este astfel reținut și colectat în filiera genitală deasupra obstacolului (18).

**Criptomnezie** (Bleuler) (*cripto-* + gr. *mnasthai* = a fi atent la). Tulburare de memorie constînd din incapacitatea de a diferenția evenimentele trăite de propria persoană cu cele din vis, citite sau auzite. Se include considerarea ca proprii a unor idei sau opere ale altora (35).

**Criptopodie** (*cripto-* + gr. *pous* = picior). Diformitate congenitală de tipul focomeliei, în care piciorul, existent ca piese sau rudimente scheletice, este ascuns în forma celorlalte segmente normal dezvoltate (24).

**Criptorhidie** (*cripto-* + gr. *orchis* = testicul). Vezi Ectopie testiculară.

**Criptorhidopexie** (*cripto-* + gr. *orchis* = testicul + *pexis* = fixare). Orhidopexie.

**Crisiază,** sin. : *Crisoderma.* Erupție cutanată, divers colorată ; apare în zone descoperite la unii bolnavi tratați cu săruri de aur (4).

**Crisoderma.** Crisiază.

**Crisp. Anevrismul** ~, anevrism al arterei splenice (10).

**Crispare arterială.** Vasoconstricție arterială localizată la locul de acțiune a unui traumatism violent (11).

**Crista** (lat. = creastă), sin. : *Creastă.* Proeminență liniară situată în special pe un os (1). ~ **ampullaris,** sin. : *Creastă acustică,* relief situat pe convexitatea ampulei canalului semicircular, unde vin ramurile terminale ale nervului vestibular (30). ~ **anterior fibulae,** *Margo anterior fibulae.* ~ **anterior tibiae,** *Margo anterior tibiae.* ~ **arcuata cartilaginis arytenoideae,** creasta orizontală de pe fața laterală a aritenoidului, care separă *fovea triangularis* de *fovea oblonga* (1). ~ **basilaris ductus cochlearis,** proeminență osoasă situată pe peretele posterior al cohleei, în continuarea lamei spirale (1). ~ **buccinatoria,** creasta din scobitura suprafeței anterioare a procesului coronoid al mandibulei, pe care își au originea fibrele mușchiului buccinator (1). ~ **capitis costae,** sin. : *Crista capituli costae,* creastă osoasă care separă suprafața articulară a capului unei coaste în două părți (1). ~ **capituli costae,** *Crista capitis costae.* ~ **colli costae,** creastă pe marginea superioară a gîtului coastei (1). ~ **conchalis maxillae,** sin. : *Creasta turbinală inferioară,* creastă pe suprafața medială a maxilei și osului palatin, pentru articulația cu cornetul inferior (1). ~ **conchalis ossis palatini,** sin. : *Creasta turbinală inferioară,* creasta inferioară de pe fața medială a osului palatin pe care se articulează cornetul inferior (1). **Cristae cutis,** sin. : *Creste dermice.* Creste externe superficiale ale epiteliului pielii vizibile macroscopic (1). ~ **dividens,** marginea superioară a foramenului oval fetal, care separă fluxul venei cave inferioare în două coloane de sînge (1). ~ **ethmoidalis maxillae,** sin. : *Creasta turbinală superioară,* creastă oblică pe suprafața medială a procesului frontal al maxilei. Terminația sa posterioară se articulează cu cornetul nazal mijlociu ; partea sa anterioară este cunoscută sub numele de *aggernasi* (1). ~ **ethmoidalis ossis palatini,** sin. : *Creasta turbinală superioară,* creasta superioară a suprafeței mediale a osului palatin, care se articulează cu cornetul nazal mijlociu (1). ~ **falciformis,** creastă care împarte *macula cribrosa* într-o parte superioară, mică, și o parte inferioară, mare (1). ~ **fenestrae cochleae,** proeminență la nivelul ferestrei rotunde a cavității timpanului (1). ~ **galli,** porțiunea endocraniană a lamei perpendiculare a osului etmoid. În stomatologie, această denu-

mire este folosită pentru centrul geometric imaginar al curbei Spee (39). ~ **iliaca,** marginea superioară, îngroşată şi mărită a ilionului (1). ~ **infratemporalis,** sin.: *Creasta sfenotemporală,* creastă pe suprafaţa externă a aripii mari a sfenoidului, care separă partea osului ce formează fosa temporală de aceea care participă la formarea fosei zigomatice (1). ~ **interossea fibulae,** *Margo interossea fibulae.* ~ **interossea radii,** *Margo interossea radii.* ~ **interossea tibiae,** sin.: *Marginea externă a tibiei,* muchia diafizei tibiale pe care se inserează membrana interosoasă a gambei (1). ~ **interossea ulnae,** *Margo interossea ulnae.* ~ **intertrochanterica,** creasta dintre trohanterul mare şi trohanterul mic al femurului, situată pe faţa posterioară şi limitînd lateral colul femural (1). ~ **lacrimalis anterior,** sin.: *Buza anterioară a şanţului lacrimal,* proeminenţă pe faţa anterioară a maxilarului, situată anterior de sutura lacrimomaxilară pe apofiza frontală a maxilarului şi care limitează *sulcus lacrimalis* (1). ~ **lacrimalis posterior,** sin.: *Creasta lacrimală, Creasta unguisului,* creastă verticală care împarte suprafaţa laterală a osului lacrimal în două zone: anterioară şi posterioară (1). ~ **lateralis fibulae,** *Margo posterior fibulae.* **Cristae matricis unguis.** Pătura corială pe care este situat stratul epitelial al unghiei (1). ~ **medialis fibulae,** muchia medială a diafizei fibulare (1). ~ **musculi supinatorius,** creastă osoasă pe marginea laterală superioară a corpului ulnei, pe care se inserează muşchiul supinator (1). ~ **nasalis maxillae,** creasta de pe marginea medială a procesului palatin al maxilei, care se articulează cu vomerul (1). ~ **nasalis ossis palatini,** creasta de pe marginea medială a osului palatin, care se articulează cu vomerul (1). ~ **obturatoria,** creastă osoasă care începe de la tuberculul pubian şi se continuă pînă la gaura acetabulară (1). ~ **occipitalis externa,** sin.: *Linia nucală mediană,* creastă inconstantă, verticală, pe suprafaţa externă a osului occipital, care se întinde de la protuberanţa occipitală la *foramen magnum* (1). ~ **occipitalis interna,** creasta de pe suprafaţa internă a osului occipital, care se întinde de la protuberanţa occipitală internă la *foramen magnum* (1). ~ **ossis frontalis,** creastă verticală în lungul liniei mediane a suprafeţei interne a osului frontal (1). ~ **palatina,** creastă transversală, adesea prezentă pe suprafaţa inferioară a lamei orizontale a osului palatin, la scurtă distanţă ventral de marginea ei posterioară (1). ~ **pubica,** creastă care se întinde de la tuberculul pubian la extremitatea medială a pubisului (1). **Cristae sacrales articulares.** *Crista sacralis intermedia.* ~ **sacralis intermedia,** sin.: *Cristae sacrales articulares, Tuberculi sacrali postero-interni,* creastă situată de o parte şi de alta a crestei mediane şi formată prin sudura apofizelor articulare ale vertebrelor sacrale (1). ~ **sacralis lateralis,** sin.: *Tuberculi sacrali postero-externi,* creastă situată lateral de *crista sacralis intermedia* şi formată prin sudura apofizelor transverse ale vertebrelor sacrale (1). ~ **sacralis mediana,** sin.: *Creasta sacrală,* muchia mediană longitudinală, formată prin sudarea apofizelor spinoase ale vertebrelor sacrale (1). ~ **sphenoidalis,** sin.: *Creasta inferioară a sfenoidului,* creastă subţire osoasă, situată pe linia mediană a suprafeţei anterioare a corpului osului sfenoid (1). ~ **supraventricularis,** sin.: *Creasta infundibuloventriculară,* creastă pe peretele intern al ventriculului drept al inimii, delimitînd inferior conul arterial; reprezintă o rămăşiţă a crestei bulboatriale (1). ~ **terminalis atrii dextri,** creasta longitudinală de pe peretele intern al atriului drept, de pe care pleacă muşchii pectinaţi şi care, la suprafaţa inimii, corespunde şanţului terminal (1). ~ **transversa fundus meatus acustici interni,** proeminenţă subţire, liniară, situată pe fundul meatului auditiv intern (1). ~ **tuberculi majoris,** muchia care prelungeşte inferior tuberculul mare al osului humerus şi pe care se inserează muşchiul *pectoralis major* (1). ~ **tuberculi minoris,** creasta care prelungeşte inferior tuberculul mic al osului humerus şi pe care se inserează muşchiul *teres major* (1). ~ **urethralis muliebris,** creastă mică situată aproape de orificiul extern al uretrei feminine; este determinată de proeminenţa unui ţesut glandular omologat cu cel prostatic (1). ~ **urethralis virilis,** creastă longitudinală a membranei mucoase pe peretele posterior al porţiunii prostatice a uretrei masculine (1). ~ **vestibuli,** creasta de pe peretele supero-medial al vestibulului, care separă recesul eliptic de recesul sferic (1).

**Cristal** (gr. *krystallos* = gheaţă). Corp solid omogen, cu formă geometrică unitară, mărginit de suprafeţe plane, adeseori paralele două cîte două. Se formează prin trecerea unei substanţe din stare lichidă (dizolvată) sau gazoasă în stare solidă. După forma geometrică prezentată se deosebesc: c. biaxe, birefringente, cu două axe optice (de ex. cristale rombice, monoclinice şi triclinice); c. hemiedrice, care posedă jumătate din elementele de simetrie ale unui sistem cristalin; c. izotrop, ale cărui proprietăţi fizice sînt aceleaşi pe toate direcţiile considerate (5). ~ **piezoelectric,** cristal de cuarţ, mică sau calcită, capabil să genereze un curent electric dacă se exercită o presiune asupra lui (15). ~ **violet,** sin.: *Clorhidrat de metilrozanilină,* colorant utilizat în bacteriologie ca înlocuitor al violetului de genţiană în coloraţia Gram sau ca agent selectiv în unele medii de cultură (3).

*Vezi şi*: Charcot-Leyden, Stanley, Teichmann.

**Cristalin** (fr. *cristallin*). *Lens.*

**Cristalizare** (fr. *cristalliser* = a cristaliza). Procesul de trecere a unei substanţe din stare lichidă, dizolvată sau gazoasă în stare cristalină (5). ~ **fracţionată,** procedeu fizic de separare a substanţelor dintr-un amestec, folosind diferenţele capacităţii lor de a cristaliza la concentraţii diferite (5). ~ **virusurilor,** metodă de transformare în cristale a proteinei virulente virotice, cu conservarea tuturor proprietăţilor iniţiale (22).

**Cristalografie** (lat. *crystallus* = cristal + gr. *graphein* = a scrie). Disciplină ştiinţifică ce se ocupă cu studiul formei, structurii, formării şi dizolvării cristalelor, precum şi cu proprietăţile lor fizice. După obiectul de studiu se deosebesc: cristalografie geometrică şi cristalografie fizică (5).

**Cristaloid** (lat. *crystallus* = cristal + gr. *eidos* = formă). Substanţă care cristalizează şi care în soluţii difuzează şi dializează prin membrane biologice (animale sau vegetale) (6).

*Vezi şi*: Reinke.

**Criteriu** (gr. *kriterion* = ceea ce serveşte la judecare). Element orientativ al unui procedeu de diagnostic, de determinare, de examen critic, de selecţie etc. (7). ~ **F,** sin.: *Criteriul raportului dispersiilor, Testul F,* criteriu de verificare a ipotezei statistice că două dispersii de selecţie independente sînt estimaţii ale aceleiaşi dispersii generale. Raportul

$$F = \frac{S_1^2}{S_2^2} \quad (S_2^2 > S_1^2)$$

urmează legea de repartiţie a lui Fisher, cu $n_1$ şi $n_2$ grade de libertate. Dacă $F$ calculat este mai mic decît $F$ din tabel (corespunzînd la $n_1$, $n_2$ grade de libertate şi nivelului $q$ de semnificaţie ales), ipoteza este acceptată (37). ~ **raportului dispersiilor,** Criteriul F. **Criterii de verificare a ipotezelor statistice.** Funcţii de selecţie utilizate pentru verificarea unor ipoteze privind parametrii repartiţiilor sau concordanţa dintre acestea. O funcţie de selecţie este o funcţie $f(x_1, \ldots, x_n)$, unde $x_1, \ldots x_n$ reprezintă variabilele de selecţie (rezultatele obţinute în $n$ experienţe independente privind o caracteristică oarecare X) (37). ~ **t,** sin.: *Testul t,* criteriu de verificare a ipotezelor statistice în legătură cu relaţia de egalitate între media de selecţie şi media colectivităţii generale; se utilizează numai dacă se cunoaşte dispersia de selecţie $S^2$ (37). ~ $\chi^2$, criteriul de verificare a ipotezei privind corespondenţa („potrivirea") între o repartiţie experimentală (empirică) şi repartiţia teoretică corespunzătoare. Comparaţia se face între frecvenţele observate şi cele calculate teoretic:

$$\chi^2 = \Sigma \frac{(f_{obs} - f_{teor})^2}{f_{teor}}.$$ Cu acelaşi criteriu se analizează existenţa sau absenţa asocierii sau a contingenţei, se verifică omogenitatea dispersiilor de selecţie etc. (37).

*Vezi şi*: Blackeman, Chauvenet, Kolmogorov-Smirnov.

**Crithidia.** Gen de protozoar din clasa *Flagellata,* cu o membrană ondulantă scurtă (31).

**Crizarobină.** Amestec de principii neutri antrachinonici, obţinut prin extracţie din pulberea de *Andira araroba*; iritant local, keratoplastic şi keratolitic, folosit local în psoriazis (13).

**Criză** (lat. *crisis*). 1. Schimbare bruscă în starea unui bolnav, anunţînd vindecarea, manifestată prin fenomene speciale: scăderea bruscă a temperaturii, transpiraţii abundente, diureză sporită (32). 2. Accident brusc survenind în stare de sănătate aparentă (32). ~ **addisoniană,** stare de insuficienţă suprarenală acută (adinamie, colaps, diaree, vărsături), datorită decompensării bolii Addison prin oboseală, traumatisme, infecţii etc. (7). ~ **adinamică,** moment deosebit de grav al febrei tifoide cu evoluţie fulminantă, în care predomină fenomenele nervoase (agitaţie, halucinaţie, nelinişte motorie, carfologie, stupoare) şi febră foarte mare, ca semnal al unei encefalite tifice (8). ~ **adversivă,** criză comiţială debutînd cu parestezii contralaterale şi însoţindu-se de devierea oculocefalogiră şi uneori a întregului corp într-o parte (26). ~ **angiospastică,** proces tisular complex cu componentă majoră vasculară spastică, realizînd modificări locale de tip ischemic şi generale de tip alergic, circulator etc. (2). ~ **basedowiană,** sin.: *Criză tireotoxică,* agravarea bruscă a unei tireotoxicoze cu semne neurologice grave, produsă prin decompensare, la un hipertiroidian; în patogenie se incriminează inundarea cu hormoni tiroidieni, excesul de tireotrop, insuficienţa suprarenală, encefalopatia hormonală etc. (7). ~ **comiţială,** Acces epileptic. ~ **convulsivă,** Acces convulsiv. ~ **de deglobulinizare,** episod unic sau repetat în cursul anemiilor hemolitice (în special în microsferocitoza constituţională), caracterizat printr-o stare de rău acută, însoţită de febră, oboseală, palpitaţii, dispnee, dureri abdominale, greaţă, vărsături. Substratul acestui sindrom este o distrugere masivă, brutală, a unui număr mare de eritrocite circulante. Uneori, însă, aceleaşi fenomene pot fi datorite, nu intensificării

hemolizei, ci unei inhibiții medulare (19). ~ **epileptică,** Acces epileptic. ~ **gastrică tabetică,** manifestare viscerală a tabesului sub formă de criză cu debut brusc, caracterizată prin dureri violente epigastrice, însoțite de vărsături foarte frecvente (27). ~ **genitală a nou-născutului,** ansamblu de manifestări funcționale în exces ale organelor specific receptorii la hormoni sexuali, în primele zile ale nou-născutului, datorit inhibiției fătului cu hormoni placentari materni (18). ~ **hemoclazică,** criză vasculosanguină apărută ca rezultat al unui dezechilibru brusc al situației coloizilor plasmatici, adesea consecutiv introducerii directe în sînge a unui coloid; se caracterizează prin hipotensiune, leucopenie cu neutropenie, creșterea coagulabilității sîngelui etc. Leucopenia din criza hemoclazică este folosită ca test pentru punerea în evidență a unor manifestări alergice (2). ~ **intermenstruală,** sin.: *Molimen intermenstrual,* sindrom cu manifestări dureroase în pelvis și scurgere leucoreică sau hemoragică prin vagin, prezentat de unele femei la mijlocul ciclului menstrual; este datorit rupturii foliculului ovarian și considerat ca un semn clinic de ovulație (18). ~ **jacksoniană,** criză convulsivă cu debut localizat la un membru sau la față, care se extinde în ordinea reprezentării somatotopice motorii de pe scoarța cerebrală (27). ~ **nitritoidă,** accident grav al medicației arsenicale injectabile, observat mai ales în terapia sifilisului. Apare imediat după injecția unui preparat arsenical, de obicei trivalent; tabloul clinic se aseamănă cu cel determinat de inhalarea nitritului de amil și constă dintr-o primă fază de congestie, urmată de o a doua fază de vasoconstricție puternică, care poate duce în unele cazuri la exitus (12). **Crize oculogire.** Crize de fixare tonică a globilor oculari într-o anumită poziție, mai frecvent de fixare în sus (crize de plafonare), care survin în formele de encefalită epidemică prelungită sau în stadiul ei cronic (parkinsonismul postencefalitic). Durează de la cîteva minute pînă la cîteva ore (27). ~ **reticulocitară,** apariția de numeroase reticulocite în sînge (normal 1%); se observă în cursul tratamentelor antianemice (în special cu vitamina $B_{12}$), ca efect pozitiv din partea măduvei hematogene, făcîndu-se astfel deosebirea cu anemia aplastică, la care lipsește acest răspuns (2). **Crize temporale.** Crize epileptice determinate de leziuni iritative ale lobului temporal. Pot avea forme variate de manifestare: crize psihosenzoriale, psihomotorii, afazice, alterații paroxistice ale conștiinței (27). ~ **tireotoxică,** Criză basedowiană. ~ **tiroidiană,** episod acut survenind în cadrul unei hipertiroidii (de ex. postoperator sau după un *stress*), caracterizat prin prăbușire circulatorie, hipertermie și semne encefalopatice (7). ~ **uncinată,** criză reprezentată prin halucinații olfactive și gustative, uneori vizuale sau auditive, însoțite de pierderea cunoștinței, cu instalarea unei așa-zise „stări de vis"; constituie una dintre formele de manifestare a epilepsiei temporale și este determinată mai ales de leziuni în uncusul hipocampic (27). ~ **vasculară Pal,** vezi Pal. ~ **vertiginoasă,** criză caracterizată prin apariția bruscă de ameteli, însoțite de senzația de deplasare a obiectelor din jur (27). ~ **viscerală tabetică,** manifestare viscerală a tabesului, sub formă de crize dureroase violente, care afectează cu predilecție anumite viscere: crize gastrice, esofagiene, laringiene, intestinale, vezicale (27).

*Vezi și*: Dietl.

**Crizo-** (gr. *chrysos* = aur). Element de compunere pentru termeni referitori la aur (32).

**Crizocianoză** (*crizo-* + gr. *kyanos* = albastru + *-oză*), sin.: *Pigmentație aurică.* Pigmentație difuză de culoare brună, datorită tratamentelor cu săruri de aur. Vezi și Auridă (12).

**Crizoterapie** (*crizo-* + gr. *therapia* = tratament). Utilizarea sărurilor de aur în scop terapeutic în reumatism cronic, tuberculoză etc. (4).

**Crobach. Semnul ~,** apariția unei secreții sanguinolente în cancerul incipient al colului uterin, la explorarea leziunii cu o sondă metalică (18).

**Crocker, H. R. Boala ~,** sin.: *Granulom inelar,* afecțiune cutanată constînd din papule sau tuberculi grupați în inel și localizați de predilecție pe dosul mîinilor, picioarelor, degetelor. Se poate vindeca spontan, fără cicatrice. După unii autori ar fi o varietate de tuberculide cutanate (12).

**Crohn,** Burill Bernard. **Boala ~,** sin.: *Enterită regională, Enterită segmentară, Ileită terminală,* proces inflamator cronic intestinal delimitat, evoluînd în puseuri caracterizate prin dureri abdominale, scaune diareice, febră, accelerarea V.S.H.; ajunge uneori la cicatrice scleroase ocluzive și fistule (16).

**Crom.** Simbol Cr. Metal alb, cu număr atomic 24 și greutate atomică 52,01, foarte rezistent la coroziune și netoxic ca atare. Acțiune toxică au în special sărurile cromului hexavalent, care în pulberi și soluții irită pielea și mucoasele, putînd provoca ulcere cutanate profunde și perforații ale septului nazal (9). ~ **radioactiv** ($^{51}Cr$), izotop radioactiv al cromului, utilizat în hematologie pe scară largă în determinarea duratei de viață a eritrocitelor, determinarea sediului distrugerii maxime a globulelor roșii, măsurarea volumului

total al masei eritrocitare, determinarea sediului de sechestrare a trombocitelor (19).

**Cromafin** (gr. *chroma* = culoare + lat. *affinis* = care are afinitate pentru), sin.: *Feocrom.* Termen folosit pentru un țesut sau celule cu afinitate pentru sărurile de crom; în special, celulele sînt întîlnite în medulosuprarenală, glomusul carotidian și cel coccigian, unele formațiuni paraganglionare etc. (1).

**Cromafinie.** Capacitatea unor celule de a se colora intens cu sărurile de crom (1).

**Cromafinom** (*cromafin* + *-oma*). Feocromocitom.

**Cromatidă** (gr. *chroma* = culoare). Una dintre cele două porțiuni, care rezultă din despicarea longitudinală a unui cromozom, în pregătirea mitozei; în special una din cele 4 părți ale tetradei, formată de despicarea longitudinală a cuplului sinaptic în pregătirea meiozei (1).

**Cromatină**, sin.: *Mitoplasmă.* Substanță intens refringentă, caracteristică pentru nucleul celular, avînd o structură de obicei fibrilară și conținînd acizii dezoxiribonucleic și ribonucleic, atașați de un substrat proteic. În timpul diviziunii se adună în cromozomi (1). ~ **sexuală,** corpuscul nuclear particular, întîlnit cu o mare frecvență în celulele indivizilor de sex feminin. În nucleii celulelor somatice a fost descris de Barr ca un corpuscul lipit de membrana nucleară (cromatina Barr). În leucocite, marcajul sexual, descris de Davison și Smith, se prezintă mai ales sub forma unor apendici cromatinieni, semănînd cu baghetele de tobă. „Sexul nuclear" este expresia sexului genotipic, stabilit prin fecundare; permite recunoașterea cazurilor de intersexualitate și diagnosticul în unele cazuri de ambisexualitate (7).

**Cromatoblast** (gr. *chroma* = culoare + *blastos* = germen). Celulă care, încărcîndu-se cu pigment, va deveni o celulă cromatoforă (1).

**Cromatofag** (gr. *chroma* = culoare + *phagein* = a mînca). Macrofag care înglobează diferiți pigmenți, ca urmare a unor procese distrofice pigmentare (2).

**Cromatofobie** (gr. *chroma* = culoare + *phobos* = frică). Ereutofobie.

**Cromatofor** (gr. *chroma* = culoare + *pherein* = a purta), sin.: *Cromatoplast.* Structură care conține pigment sau celule pigmentare (1).

**Cromatoforom** (*cromatofor* + *-oma*), sin.: *Melanoblastom.* Tumoare formată pe seama elementelor cromatofore ale pielii, coroidei etc. (2).

**Cromatografie** (gr. *chroma* = culoare + *graphein* = a scrie). Metodă fizico-chimică de separare și identificare a componentelor unui produs biologic, care are ca principiu migrarea diferențiată — pe un suport solid (celuloză, amidon, silicagel, rășini, kaolin etc.) — a componentelor dizolvate într-un solvent anumit. În condiții speciale, cromatografia este aplicabilă și pentru substanțe în stare gazoasă. După terminarea procesului de migrare diferențiată, componentele separate sînt fixate la locul de migrare și apoi sînt developate, cu revelatori speciali. Identificarea spoturilor revelate se face prin compararea nivelului lor de migrare ca acela al unor substanțe cunoscute (martori). *Tipuri:* cromatografia de adsorbție se bazează pe stabilirea continuă pe suprafața particulei sau a fibrei fazei solide și moleculele dizolvate în lichidul sau amestecul gazos care trece prin faza solidă; în cromatografia de repartiție, substanța se repartizează între faza solidă și cea staționată, lichidă, în ambele faze substanța aflîndu-se în soluție; cromatografia prin schimb de ioni se efectuează în coloane cu rășini, care au proprietatea de a schimba cationii sau anionii lor cu ionii corespunzători din soluție; cromatografia pe hîrtie este o metodă în care coloana este înlocuită cu o fișie de hîrtie de filtru (5; 6).

**Cromatoliză** (Flemming) (*cromatină* + gr. *lysis* = dizolvare, distrucție). Degenerarea și dispariția cromatinei nucleare, unul din ultimele stadii ale involuției celulare (2).

**Cromatoplast** (gr. *chroma* = culoare + *plassein* = a forma). Cromatofor.

**Cromatopsie** (gr. *chroma* = culoare + *opsis* = vedere), sin.: *Vedere colorată.* Tulburare a vederii, în care impresiile de culoare devin subiective; poate apărea în unele tulburări ale centrilor optici sau în intoxicații medicamentoase (cu santonină) (28).

**Cromatorexă** (*cromatină* + gr. *rhexis* = ruptură). *Karyorrhexis.*

**Cromatotaxie** (gr. *chroma* = culoare + *taxis* = ordine). Afinitate pe care o au unele substanțe de a ataca cromatina nucleară, lezînd-o selectiv (1).

**Cromaturie** (gr. *chroma* = culoare + *ouron* = urină). Colorație anormală a urinii (25).

**Cromhidroză** (gr. *chroma* = culoare + *hidros* = sudoare). Transpirație colorată la bolnavi care ingerează anumite substanțe (iodură de potasiu, săruri de fier) sau la cei suferinzi de anumite stări infecțioase, ca cele cu piocianic. Ea se localizează în special la axilă și este brună sau neagră, dar poate fi roșie, verde, albastră etc. (4).

**Cromidii.** Granulele de cromatină extranucleară dispersate în citoplasmă și colorabile intens cu coloranți bazici (1).

**Cromism.** Intoxicație cronică cu crom, manifestată prin leziuni cutaneomucoase (dermite, ulcere, perforație a septului nazal) și ale aparatului respirator (rinită, bronșită, eventual cancer pulmonar) (9).

**Cromo-** (gr. *chroma* = culoare). Element de compunere cu sens de culoare (32).

**Cromoblastomicoză** (*cromo-* + gr. *blastos* = germen + *mykes* = ciupercă + *-oză*). Cromomicoză.

**Cromocistoscopie** (*cromo-* + gr. *kystis* = vezică + *skopein* = a vedea), sin.: *Cromoureteroscopie.* Probă funcțională renoureterală constînd din cistoscopie exploratorie, urmată de o injecție cu un colorant (indigocarmin intravenos, 0,02 cg), care are facultatea de a se elimina rapid prin urină (în mod normal la 4—5 minute de la injecție), colorînd jetul în albastru-intens (11).

**Cromocit** (*cromo-* + gr. *kytos* = celulă). Celulă colorată (1).

**Cromodiagnostic** (*cromo-* + *dia-* + gr. *gnosis* = cunoaștere). 1. Studiu, în scop diagnostic, al culorii organelor sau umorilor (32). 2. Diagnostic al tulburărilor funcționale, prin înregistrarea vitezei de eliminare a unei substanțe colorate, administrată *per os* sau parenteral (32). 3. Examinarea în scop diagnostic printr-o sticlă colorată sau foiță de gelatină colorată (32).

**Cromofitomicoză.** Cromomicoză.

**Cromofitoză.** Cromomicoză.

**Cromofototerapie** (*cromo-* + gr. *phos* = lumină + *therapeia* = tratament). Tratament cu radiații de lumină colorată, prin utilizarea numai a anumitor părți ale spectrului luminos (4).

**Cromogen** (*cromo-* + gr. *gennan* = a produce). Producător de pigment (3).

**Cromomer** (*cromo-* + gr. *meros* = parte). 1. Fragment de cromatină; cromomerele sînt așezate filiform sau reticulat, unite între ele prin legături, formînd cromonema (1). 2. Porțiuni din trombocit cu structură granulară (sin.: *Granulomer, Hialomer*) (19).

**Cromomicoză** (*cromo-* + gr. *mykes* = ciupercă + *-oză*), sin.: *Cromoblastomicoză, Cromofitomicoză, Cromofitoză.* Dermatomicoză caracterizată prin prezența de noduli verucoși, cu tendință la ulcerare. Agentul patogen (*Memodendron pedrosoi, Hemodendron comactum* și *Phialophora verrucosa*) colorează țesuturile în brun (12).

**Cromonema** (*cromo-* + gr. *neme* = fir), sin.: *Cromonemata.* Fire fine de cromatină, alcătuite din cromomere și legăturile lor; constituie cromozomii profazei (1).

**Cromonemata.** Cromonema.

**Cromopexie** (*cromo-* + gr. *pexis* = fixare). Fixarea unui colorant (sau a unei culori). Termenul este folosit în medicină pentru a indica fixarea microscopică sau macroscopică a unui colorant pe o celulă sau formațiune celulară, pe un țesut sau organ, în cursul unor explorări (citologice, histologice, anatomice, funcționale) (16).

**Cromoplasmă** (*cromo-* + gr. *plasma* = formațiune). Rețeaua cromatinei nucleului (1).

**Cromoproteine.** Proteine conjugate cu un pigment, de tipul hemoglobinei (15).

**Cromopsie** (*cromo-* + gr. *opsis* = vedere). Vederea obiectelor într-o anumită culoare (35).

**Cromoradiometru.** Aparat utilizat pentru măsurarea și dozarea razelor Röntgen, bazat pe calitatea unor săruri de a-și modifica culoarea cînd sînt impresionate de aceste radiații (36).

*Vezi și*: Holzknecht.

**Cromoterapie** (*cromo-* + gr. *therapeia* = tratament). Utilizarea în terapeutică a substanțelor chimice colorante (4).

**Cromoureteroscopie** (*cromo-* + gr. *oureter* = = ureter + *skopein* = a vedea). Cromocitoscopie.

**Cromozom** (*cromo-* + gr. *soma* = corpuscul). Corp filiform, cu sediul în nucleul celular, constituit din ADN și histone, ca substanțe specifice. Din punct de vedere genetic, cromozomul reprezintă un grup ligatural de gene (grup linkat). Cromozomii sînt clar vizibili în fazele diviziunii celulare. Probele morfologice, biochimice și genetice demonstrează identitatea cromozomilor cu purtătorii materialului ereditar. Morfologia și numărul lor variază cu specia. În general, toate celulele unui organism și ale organismelor de aceeași specie au același număr de cromozomi, denumit număr somatic (17). ~ **acrocentric,** cromozomul ale cărui cromatide sînt împărțite prin situația centromerului în brațe inegale, centromerul fiind îndepărtat de centrul cromozomului și fiind situat foarte aproape de una dintre extremitățile acestuia (17). ~ **aneucentric,** cromozom care are mai mulți sau nici un centromer (17). ~ **bivalent,** pereche asociată de cromozomi omologi în unele faze ale diviziunii meiotice (17). ~ **circular,** cromozomul unic al nucleului bacterian, format dintr-o singură moleculă de ADN, răsucită de mai multe ori, circular, și ocupînd, în acest fel, un spațiu foarte mic (17). ~ **cu deleție,** cromozom căruia îi lipsește o parte din materialul genetic, lipsă care produce tulburări grave pentru organul purtător. Astfel, deleția brațului scurt al cr. 5 dă sindroame *cri du chat* descrise de Lejeune; deleția brațului scurt a cr. 18 dă un sindrom descris de Gronchi în 1963 (17). ~ **dicentric,** cromozom care are 2 centromeri și provine din unirea aberantă a 2 cromozomi (17). ~ **heterotipic,** cromozom deosebit morfologic de complementul speciei (de ex. cromozomii uriași și cromozomii *minutes* din tumori (17). ~ **inelar,** anomalie morfologică a unui cromozom ale cărui extremități sînt unite, luînd imaginea unui cerc (17). ~

**metacentric,** cromozom cu centromerul situat la mijlocul său, cromatidele avînd braţe aproximativ egale (17). ~ **nucleolar,** cromozom care participă la formarea nucleolului la sfîrşitul telofazei. În mod special participă sateliţii cromozomali (17). **Cromozomi omologi.** Cromozomi foarte asemănători ca morfologie şi funcţie, unul de proveniență paternă şi altul de proveniență maternă; ei alcătuiesc o pereche cromozomică în celulele organismelor diploide. Singura pereche cromozomică ce nu este alcătuită din cromozomi omologi funcţional este perechea de cromozomi sexuali XY(17). ~ **Philadelphia** ($Ph^1$), marker cromozomal găsit în cazuri de leucemie mieloidă cronică (17). ~ **sexual,** sin.: *Alozom, Heterozom, Heterocromozom,* cromozomii X şi Y, diferiţi din punct de vedere genetic, a căror combinare în pereche cromozomică este diferită (XX sau XY) în seturile de cromozomie ale celulelor masculului, în comparaţie cu ale femelelor (la om, combinaţia XX caracterizează sexul feminin, iar XY sexul masculin) (17). ~ **submetacentric,** cromozom la care centromerul este situat mai apropiat de una din extremităţile cromozomului decît de celelalte, împărţind cromatidele în două braţe: braţul lung şi braţul scurt (17). ~ **telocentric,** cromozom care are centromerul situat aproape de o extremitate a sa, braţele cromatidelor fiind marcat inegale (17).

**Cronaxie** (gr. *chronos* = timp + *axia* = valoare). Parametru al excitabilităţii, care constă din determinarea timpului minim necesar stimulării cu un curent egal cu dublul reobazei (15).

**Crono-** (gr. *chronos* = timp). Element de compunere, care introduce noţiunea de timp (32).

**Cronofobie** (*crono-* + gr. *phobos* = frică). Fobia de timp (35).

**Cronograf** (*crono-* + gr. *graphein* = a scrie). Instrument de măsurare şi înregistrare a timpului pe durate scurte (15).

**Cronogramă** (*crono-* + gr. *gramma* = notare). Historiogramă. ~ **profesională,** sin.: *Cronoprofesiogramă,* înregistrare grafică în timpul unei activităţi a succesiunii diferitelor activităţi şi a pauzelor, cu determinarea duratei în timp a fiecărei operaţii componente (21).

**Cronoprofesiogramă.** Cronogramă profesională.

**Cronotaraxie** (*crono-* + gr. *taraxis* = tulburare). Dezorientare în timp, uneori tranzitorie, putînd fi întîlnită mai ales în leziunile talamice şi de lob frontal (35).

**Cronotropism** (*crono-* + gr. *tropos* = întoarcere), sin.: *Automatism cardiac.* Proprietate a miocardului de a emite automat impulsuri ritmice cu o anumită frecvenţă (10).

**Crooke,** Arthur Carleton. **Celule ~,** celule β din adenohipofiză, care au suferit hialinizarea Crooke (hialinizarea citoplasmei cu ştergerea granulaţiilor); se întîlnesc mai ales în stările de hipercorticosuprarenalism (1). **Hialinizarea ~,** alterare citoplasmatică particulară a celulelor bazofile hipofizare, întîlnită în boala Cushing. După date mai noi ar fi datorită excesului de corticoizi (7).

**Crookes,** William, sir, 1832—1919. **Tubul ~,** tub de sticlă care conţine un gaz extrem de rarefiat şi este prevăzut la capete cu 2 electrozi (catod şi anod). Cînd se conectează la un curent cu o diferenţă de potenţial foarte mare, între electrozi ia naştere un fascicul catodic (de electroni), cu efecte luminoase, calorice, mecanice, luminiscente. Cu ajutorul tubului Crookes, Röntgen a descoperit radiaţiile care-i poartă astăzi numele (36).

**Crossing over** (engl.), sin.: *Încrucişare reciprocă.* Recombinare genetică între 2 cromozomi, prin care se efectuează un schimb reciproc de segmente cromozomiale alelice; expresia sa morfologică este chiasma, vizibilă în faza de diplonem a primei profaze meiotice (17).

**Croşet.** 1. Dispozitiv sau instrument în formă de cîrlig (32). 2. Aspect grafic sau radiologic reprezentînd o denivelare bruscă (32). ~ **dentar,** element care realizează legătura labilă şi elastică dintre o proteză mobilă şi dinţii rămaşi pe arcadă sau procesul alveolar. Este alcătuit din corpul, umărul, braţul şi coada croşetului. Are rolul de a realiza un sprijin parodontal (rol de susţinere) sau de a fixa proteza (rol de menţinere) şi de a permite transmiterea cît mai fiziologică a forţelor orizontale (conexiunea elastică). Croşetele pot fi metalice (plane, turnate sau din sîrmă), nemetalice (acrilat) şi mixte (38). **Croşete dentare Aker.** Vezi Aker. ~ **dentar Bonwill,** vezi Bonwill. ~ **dentar Jackson,** vezi Jackson.

*Vezi şi*: Stumpf.

**Crotaphion** (gr. *krotaphos* = tîmplă). Punctul extremităţii posterioare a suturii sfenoparietale (1).

**Crotonază,** sin.: *Enoilhidrază.* Enzimă care participă la sinteza acizilor graşi, realizînd formarea butiril-CoA prin hidrogenarea derivatului acilat α, β-nesaturat al coenzimei A (crotonil-CoA), în prezenţa fosfopiridinnucleotidelor reduse (5).

**Crotonil-CoA.** Vezi Crotonază.

**Crouzet. Semnul ~,** sin.: *Semnul strănutului,* în sciatica vertebrală, strănutul produce dureri la nivelul conflictului discoradicular (24).

**Crouzon,** Octave, 1864—1938. **Boala ~,** disostoză craniofacială din grupul craniostenozelor, caracterizată printr-o proeminenţă centrală în regiunea frontală, formă specială a nasului care se aseamănă cu un cioc, prognatism, exoftalmie şi strabism extern. Este o malformaţie congenitală, care are deseori un caracter familial (27).

**Crowe,** Samuel James. **Semnul ~,** în cazuri de tromboză a sinusului cavernos, prin compresiunea venei jugulare interne de partea opusă se realizează turgescenţa vaselor retiniene (10).

**Crowe. Metoda ~,** sin.: *Radiumterapie peritubară,* aplicarea de ace radifere în regiunea peritubară, în scopul lizării ţesutului limfatic hipertrofiat din această regiune (amigdala peritubară Gerlach), a cărui inflamaţie repetată poate întreţine, prin obstrucţia orificiului faringian al trompei Eustachio, o surditate de transmisiune (30).

**Crowe. Operaţia ~,** sin.: *Operaţia Rectus-Wick,* procedeu de cură a ascitei din ciroza hepatică, prin transplantarea muşchiului drept abdominal pediculat inferior în cavitatea peritoneală (11).

**Crucea Maddox.** Vezi Maddox.

**Crucea Roşie a Republicii Socialiste România.** Organizaţie obştească avînd ca scop antrenarea maselor largi de oameni ai muncii la opera de ocrotire a sănătăţii publice, la întărirea apărării sanitare a Republicii Socialiste România, precum şi la acordarea de ajutor populaţiei care a suferit de pe urma calamităţilor naturii şi a operaţiunilor militare. Ea sprijină acţiunile unităţilor sanitare, îndeosebi în problemele de igienă, profilaxie, educaţie sanitară, prim-ajutor, apărarea sanitară de masă, recrutare de donatori de sînge, asistenţă socială etc. (29).

**Cruces pilorum.** Denumirea figurilor formate de modul de implantare şi direcţia schimbată a firelor de păr ale capului; popular sînt denumite vîrtejuri (1).

**Crup** (engl. *croup*). Obstrucţie laringiană de etiologii variate. Denumirea de crup se datoreşte respiraţiei zgomotoase cîriitoare, a bolnavului (8). **~ cataral,** termen impropriu pentru laringitele obstruante acute de etiologie virală (8). **~ descendent,** laringită difterică complicată prin extensiunea falselor membrane difterice la trahee şi bronhii. Formă clinică foarte gravă a difteriei, cu tendinţă marcată la asfixie, în care tratamentul chirurgical (intubaţia, traheotomia) nu mai este eficace (8). **~ difterie,** Difterie laringiană. **~ fals,** Pseudocrup. **~ gripal,** formă severă a laringitei obstruante, produsă de virusurile gripale sau paragripale şi agravată de obicei prin asociere de germeni bacterieni (stafilococ, *Haemophilus influenzae,* streptococ hemolitic). Se caracterizează prin apariţie bruscă, în debutul sau în cursul infecţiilor gripale sau paragripale, şi evoluează cu febră mare, stare de agitaţie, dispnee intensă, tuse lătrătoare, *stridor,* crize de sufocaţie, tiraj, cornaj, cianoză şi cu tendinţă la extensiune descendentă a procesului obstruant (8). **~ membranos,** denumire improprie care eludează precizarea etiopatogeniei suferinţei laringiene, cel mai adesea fiind vorba de crupul difteric (8). **~ pseudomembranos,** denumire improprie pentru laringita obstruantă severă, cel mai adesea cu false membrane difterice (8). **~ rujeolic,** aspect grav al laringitei rujeolice, mergînd pînă la forma de laringită obstruantă, apărînd în perioada de stare a rujeolei, mai rar mai tîrziu, determinat de leziuni ulceroase, edem şi spasm al musculaturii laringiene (8). **~ spasmodic,** Laringită striduloasă.

**Crus** (lat. = stîlp, fluierul piciorului). 1. Porţiunea membrului inferior de la genunchi la articulaţia talocrurală (sin.: *Gambă*) (1). 2. Termen atribuit unor formaţiuni anatomice pentru asemănarea lor cu un stîlp (1). **~ anterius capsulae internae,** sin.: *Pars frontalis capsulae internae,* braţul anterior al capsulei interne, care separă nucleul lentiform de cel caudat (1). **~ anterius stapedis,** ramura anterioară a scăriţei (1). **Crura anthelicis.** Cele două prelungiri ale bifurcaţiei antehelixului (1). **~ breve incudis,** ramura superioară, orizontală, a nicovalei (1). **~ cerebri,** *Pedunculus cerebri.* **~ clitoridis,** rădăcina clitorisului inserată pe marginea inferioară a pubisului. Prin unirea lor, cele două rădăcini simetrice formează corpul clitorisului (1). **~ dextrum fasciculi atrioventricularis,** ramura dreaptă a fasciculului atrioventricular, care merge pe faţa dreaptă a septului interventricular, distribuindu-se ca reţea Purkinje în ventriculul drept (1). **Crura diaphragmatis.** Denumirea celor două benzi fibromusculare prin care diafragmul se inserează pe faţa vertebrelor lombare (1). **~ fornicis,** sin.: *Stîlpul posterior al trigonului,* bandă simetrică de substanţă albă care trece de la extremităţile posterioare ale fornixului în cornul inferior al ventriculului lateral (1). **~ helicis,** rădăcina curbă a helixului, situată deasupra meatului auditiv extern (1). **~ inferius annuli inguinalis subcutanei,** *Crus laterale annuli inguinalis superficialis.* **~ laterale annuli inguinalis superficialis,** sin.: *Crus inferius annuli inguinalis subcutanei,* stîlpul care mărgineşte latero-inferior orificiul subcutanat al canalului inghinal (1). **~ laterale cartilaginis alaris majoris,** stîlpul lateral al cartilajului mare al aripii nasului (1). **~ longum incudis,** ramura inferioară, verticală, a nicovalei (1). **~ mediale annuli inguinalis superficialis,** sin.: *Crus superius annuli inguinalis subcutanei,* stîlpul care deli-

mitează supero-medial orificiul inghinal subcutanat al canalului inghinal (1). ~ **mediale cartilaginis alaris majoris,** stîlpul medial al cartilajului mare al aripii nasului (1). **Crura ossea labyrinthi ossei.** Ramurile comune ale ampulelor osoase ale vestibulului, formate din : *crus osseum simplex, crura ossea ampullaria* şi *crura osseum commune* (1). ~ **penis,** partea posterioară a corpului cavernos al penisului, fixată de arcul pubian (1). ~ **pontocerebellare,** *Pedunculus cerebellaris medius.* ~ **posterius capsulae internae,** sin. : *Pars occipitalis capsulae internae,* braţul posterior al capsulei interne cuprins între talamus şi nucleul lentiform (1). ~ **posterius stapedis,** ramura posterioară a scăriţei (1). ~ **sinistrum fasciculi atrioventricularis,** ramura stîngă a fasciculului His ; merge pe faţa stîngă a septului intraventricular, ramificîndu-se în reţeaua Purkinje a ventriculului stîng (1). ~ **superius annuli inguinalis subcutanei,** *Crus mediale annuli inguinalis superficialis.*

**Crush-syndrome** (engl.). Sindrom Bywaters. Vezi Bywaters.

**Crustă** (lat. *crusta* = scoarţă). Leziune dermatologică elementară, secundară uscării la suprafaţa pielii a secreţiilor fiziologice sau patologice (serozitate, puroi, sînge, sebum). *Varietăţi* : c. melicerică (de aspectul mierii, patognomonică pentru impetigo); c. hematică (brună-neagră); c. sebacee (de lapte) formată la sugari în regiunea vertexului în cursul eczemei seboreice (12).

**Crust-Siemens. Sindromul ~,** sin. : *Anhydrosis hypotrichotica cum hypodentia,* displazie ectodermică ereditară, avînd drept caracteristici principale hipotricoză, anhidroză, absenţa glandelor sebacee şi anodonţie masivă (12).

**Cruşin.** *Rhamnus frangula.*

**Cruveilhier,** Jean, 1791—1874. **Plexul ~,** sin. : *Plexul cervical superior,* plex nervos derivat din ramurile posterioare ale nervilor cervicali I, II şi III ; este situat dedesubtul muşchiului *semispinalis* (1). **Semnul ~,** tumefierea şi palparea unei vibraţii lichidiene în regiunea triunghiului Scarpa, obţinută în timpul tusei la un bolnav cu varice ale safenei (10).

**Cruveilhier-Baumgarten** (Cruveilhier, Jean, 1791—1874 ; Baumgarten, Walter, 1873—1945). **Boala ~,** persistenţa postnatală a permeabilităţii venei ombilicale, cu hipoplazia sistemului port (10). **Sindromul ~,** permeabilizarea şi dilatarea venelor ligamentului rotund în sindroamele de hipertensiune portală (10).

**Crypta** (gr. = ascuns). Criptă. **Cryptae tonsillares.** Invaginări ale epiteliului de înveliş al amigdalelor palatine şi faringiene ; sediul amigdalitei criptice (1).

**Cryptocephalus** (gr. *kryptos* = ascuns + *kephale* = cap). Gemen parazit conjunct, avînd capul imperfect format (1).

**Cryptococcus.** Denumire folosită în trecut pentru o serie întreagă de levuri şi ciuperci levuriforme (12). ~ **dermatitidis,** vezi *Blastomyces.* ~ **neoformans,** sin. : *Torulopsis neoformans, Torula histolytica,* este agentul patogen al blastomicozei europene (12).

**Cryptocystis trichodectis.** Formă larvară a cestodului *Dipylidium caninum,* care se dezvoltă în anumite insecte (*Trichodectes canis* şi diferiţi purici) şi care are caracterul unui cisticercoid (31).

**Cryptodidymus** (gr. *kryptos* = ascuns + *didymos* = geamăn). *Foetus in foeto.*

**Crystallina.** Miliaria.

**Cs.** Simbolul cesiului (5).

**Ctenocephalides.** *Ctenocephalus.*

**Ctenocephalus,** sin. : *Ctenocephalides.* Gen de insecte din familia *Pulicidae. Specii mai importante* : *C. canis,* care trăieşte pe cîine sau pisică şi este gazdă intermediară pentru cestodul *Dipylidium caninum* ; *C.felis,* care este mai frecvent la pisică (31).

**Ctenomyces.** Gen de dermatofiţi din familia *Gymnoasceea,* clasa *Ascomycetes,* cuprinzînd tricofitoni microizi din clasificarea lui Sabouraud şi epidermofitonul Kauffmann-Wolf (12).

**Cu.** Simbolul cuprului (5)

**Cuanta de acţiune Planek.** Constanta Planck. Vezi Planck.

**Cuartă** (lat. *quarta* = a patra). Malarie cuartă. ~ **duplicată,** formă clinică de malarie în care, prin parazitarea organismului cu mai multe populaţii de *Plasmodium malariae,* cu interval de maturizare diferită, accesul febril apare zilnic (8).

**Cuarţ** (germ. *quarz*). Vezi Bioxid de siliciu.

**Cubitus** (lat. = cot). 1. Cot. 2. Termen vechi pentru *ulna* (1). ~ **valgus,** diformitate congenitală sau cîştigată, care constă din devierea în valg a ulnei şi deci a întregului antebraţ, din articulaţia cotului ; există un valg fiziologic pînă la 15° (24). ~ **varus,** diformitate congenitală sau cîştigată, care constă din devierea în varus a ulnei şi deci a întregului antebraţ (24).

**Cucută.** *Conium maculatum.*

**Cuendet. Aparatul ~,** aparat de extensiune transscheletică bipolară cu două fixatoare externe, adaptate la două bare metalice paralele (24).

**Cui** (lat. *cuneus*). 1. Piesă chirurgicală din oţel inoxidabil, cu secţiune cilindrică, trilamelară sau bilamelară, în V sau U, de diferite dimensiuni, care se înfige în os prin batere, pentru un timp determinat, fie în scopul tracţiunii sau reducerii unei fracturi, fie pentru osteosinteză (24). 2. Inchi osos (24). ~ **cu placă** (Mc Laughlin), cui de tipul Smith-Petersen cu placă

trohanteriană, adaptabilă pe trohanter şi diafiza femurală, pentru osteosinteză în fracturile pertrohanteriene (24).

*Vezi şi* : Codivilla-Steinmann, Egorov, Küntscher, Putti, Smith-Petersen, Steinmann, Sven Johansen.

**Cuib larvar.** Denumire dată acelor suprafeţe de apă în care se găsesc ouă, larve şi nimfe de ţînţari. Cuiburile larvare pot fi naturale (în ape în mod natural existente) sau artificiale. De asemenea, ele pot fi permanente (cu apă în tot timpul anului), temporare (cu apă numai scurte perioade de timp) şi potenţiale (avînd condiţiile favorabile dezvoltării unui cuib larvar) (31). **Cuiburile celulare Walthard.** Vezi Walthard.

**Cuirasă toracică.** Aparat de forma unei cuirase, cu care se realizează respiraţia artificială (în caz de deficit al musculaturii respiratorii) ; prin aplicarea sa pe cutia toracică, asupra căreia face să acţioneze diferenţe de presiune pozitivă şi negativă, determină şi activează mişcările de inspiraţie şi expiraţie ale plămînului (8).

**Culdoscopie.** Metodă de explorare vizuală a micului bazin, prin intermediul unui aparat special, introdus după prealabilă celiotomie vaginală (18).

**Culex.** Gen de ţînţari din familia *Culicidae*, clasa *Insecta*. Speciile cele mai importante sînt : *C. fatigans*, vectorul obişnuit al nematodului *Wuchereria bancrofti* şi *C. pipiens*, specie destul de răspîndită în regiunile temperate şi care poate să transmită unele forme de encefalită (31).

**Culisă** (fr. *coulisse*). Dispozitiv protetic dentar, compus din patrice şi matrice, folosit la fixarea corpului de punte de elementele de agregare turnate sau la ancorarea unei proteze mobile de un dinte-stîlp (39).

*Vezi şi* : Beat-Müller.

**Cullen,** Thomas Stephen, 1868—1953, **Semnul ~,** coloraţie albăstruie a cicatricei ombilicale, constatată uneori în hemoragiile masive intraperitoneale (18).

**Culmen** (lat. = vîrf), sin. : *Culmen monticuli cerebelli*. 1. Porţiunea superioară a monticulului vermisului cerebelului (1). 2. Vezi Garraud. **~ monticuli cerebelli,** *Culmen*.

**Culoare** (lat. *color*). Totalitatea radiaţiilor de lumină de diferite frecvenţe, pe care le reflectă corpurile şi care creează asupra retinei ochiului o impresie specifică ; aspectul colorat al corpurilor (Dicţionarul limbii române moderne). **Culori complementare.** Culori care prin amestec dau culoarea albă (28), **Culori de confuzie.** Culori pseudoizocromatice. **Culori primare.** Culori hipersaturate capabile să determine 3 senzaţii colorate fundamentale (roşu, verde, albastru), potrivit teoriei tricromatice (28). **Culori pseudoizocromatice,** sin. : *Culori de confuzie*. Culori diferite, însă aparent identice pentru dicromaţi, prin intensitate luminoasă asemănătoare (28).

**Culometrie.** Metodă electrochimică de analiză, bazată pe legile lui Faraday, cu ajutorul căreia se calculează cantitatea de substanţă analizată în raport cu cantitatea de electricitate care a trecut prin sistem, între aceste cantităţi existînd relaţia :

$$x = \frac{M}{Z \cdot F} Q$$

unde : $x$ = cantitatea de substanţă descompusă de cantitatea $Q$ de electricitate ; $M$ = masa moleculară ; $Z$ = numărul de sarcini electrice care iau parte la reacţie ; $F$ = constanta lui Faraday (96 500 culombi sînt necesari pentru descompunerea unui echivalentgram substanţă) (13).

**Cultură** (lat. *cultura*). 1. Populaţie care rezultă din multiplicarea unui număr iniţial de indivizi (microbi, celule, virusuri) într-un mediu de cultură (3). 2. Dezvoltare (3). **~ aerată,** cultură bacteriană într-un mediu lichid în care se produce o barbotare continuă de aer steril (3). **~ agitată,** cultură bacteriană într-un mediu lichid supus unei agitări continue (3). **~ de celule,** metodă care realizează *in vitro* menţinerea şi multiplicarea unor celule normale sau patologice, în afara organismelor din care provin (22). **~ continuă,** procedeu de cultivare a bacteriilor, care permite menţinerea unei culturi în fază exponenţială pe timp nedefinit (3). **~ fizică medicală,** specialitate a medicinei, care se ocupă cu tratarea bolnavilor şi convalescenţilor şi corectarea deficienţelor fizice prin mişcare (24). **~ microbiană,** populaţie microbiană rezultată în urma dezvoltării microorganismelor pe medii de cultură artificiale. Se dezvoltă în 4 faze : faza de lag (latentă), faza de creştere logaritmică (exponenţială), faza staţionară (de concentraţie „M"), faza de declin (3). **~ în oul embrionat,** metodă curentă de cultivare a inframicrobilor în embrionul de găină în dezvoltare. Se foloseşte pentru izolarea unor inframicrobi, în scop diagnostic, pentru prepararea de antigene şi vaccinuri, pentru cercetarea ştiinţifică etc. (22). **~ în picătură suspendată,** cultură efectuată într-o picătură de mediu de cultură, suspendată pe o lamelă, pentru a permite observaţia directă la microscop (3). **~ purtătoare,** cultură de celule *in vitro*, infectată cronic cu un virus, capabilă de a se multiplica o dată cu agentul virotic respectiv (22). **~ de ţesut,** cultivarea *in vitro* a unui fragment de ţesut sau a unor celule obţinute prin disocierea unui ţesut normal sau patologic

(tumoral). Celulele proliferate şi cultivate *in vitro* sînt folosite în biologia experimentală, cu precădere în inframicrobiologie atît pentru cercetări teoretice, cît şi în scop practic (diagnostic, preparare de vaccinuri etc.) (22).

*Vezi şi*: Maitland.

**Cum caps.** Abreviere pentru *Cum capsulae* (13).

**Cum capsulae** (lat. = cu capsule), abreviat *cum caps.* Termen folosit în prescripţiile medicale care indică divizarea şi introducerea medicamentului în capsule (13).

**Cumarine.** Grupă de compuşi derivaţi ai cumarinei, care acţionează anticoagulant *in vivo*, prin interferarea cu sinteza hepatică a protrombinei, funcţionînd probabil ca antivitamină K. Au acţiune latentă şi durabilă şi sînt active pe cale orală; principalii compuşi folosiţi terapeutic pentru profilaxia şi tratamentul coagulărilor intravasculare sînt: bishidroxicumarina, etilbiscumacetat, acenocumarolul, warfarina (14).

**Cummer. Ancorare ~,** ancorare prin dispozitiv Cummer (38). **Dispozitiv ~,** dispozitiv care împiedică înfundarea verticală a protezei sau ieşirea întîmplătoare din gură, permiţînd însă anumite mişcări de oscilaţie şi lateralitate, menajînd astfel parodonţiul dintelui-stîlp (38).

**Cumulare** (lat. = *cumulatio*). 1. În radiobiologie, proprietatea materiei vii de a înmagazina doze de radiaţii ionizante, administrate succesiv în timp. Efectul lor se sumează, întrucît refacerea ţesutului nu este niciodată integrală (36). 2. În farmacologie, fenomen care constă din creşterea efectelor unui medicament, eventual cu apariţia de fenomene toxice, în caz de administrare repetată; se datorează fie acumulării de cantităţi mari de substanţă activă în organism, fie sumării efectelor în timp (14).

**Cumulus** (lat. = îngrămădire). Termen care defineşte o îngrămădire de celule, de obicei de formă ovoidă (1). **~ oophorus,** sin.: *Cumulus ovigerus, Disc proliger, Discus proligerus, Disc vitelin, Ovidisc,* masă de celule foliculare, situată în jurul ovulului şi împinsă în cavitatea plină cu lichid a foliculului de Graaf (1). **~ ovigerus,** *Cumulus oophorus.* **~ proligerus,** termen vechi pentru *cumulus oophorus* (1).

**Cuneiform** (lat. *cuneus* = pană, cui + *forma* = formă). 1. În formă de pană; cuneat (1). 2. Termen vechi pentru *triquetrum* (1). 3. Tract de fibre în funiculul posterior al măduvei spinării (1).

**Cunéo. Operaţia ~,** sutura tendoanelor cu ajutorul firelor de aţă trecute în zig-zag şi scoase prin capetele secţionate (24). **Procedeul ~,** procedeu de închidere a bontului duodenal, prin plicaturarea peretelui posterior deperitonizat şi cusătură într-un plan cu surjet total, urmat de unul seroseros (11).

**Cunéo-Sénèque. Procedeul ~,** procedeu de reconstituire a aparatului sfincterian anal prin miorafia muşchilor ridicători anali înapoia rectului, suturarea sfincterului neted şi scurtarea sfincterului striat (11).

**Cuneohisterectomie** (Terrier). Intervenţie chirurgicală pe cale abdominală, constînd din rezecarea cuneiformă a uterului la nivelul unghiului său de flexiune pe col, pentru reducerea anteflexiunii sau retroflexiunii exagerate (18).

**Cuneus** (lat. = pană, cui), sin.: *Gyrus cuneus, Lob cuneat.* 1. Circumvoluţie în formă de pană pe partea medială a lobului occipital între fisurile parietooccipitală şi calcarină (1). 2. Vezi Garraud.

**Cunilineţie** (lat. *cunnus* = vulvă + *linguere* = a linge). Vezi *Cunilingus.*

**Cunilingus.** *Cunilincţie.* Aberaţie sexuală constînd din satisfacerea erotică obţinută prin lincţiunea organelor genitale feminine (23).

**Cununa lui Venus.** Coroana lui Venus.

**Cupă** (neogr. *kupa*). *Calyx.*

**Cupelare.** Operaţie metalurgică pentru separarea metalelor nobile din plumb, prin oxidarea plumbului în litargă la temperatură ridicată. La cuptoarele de cupelare există riscuri mari de intoxicaţie saturnină, formîndu-se continuu aerosoli de oxid de plumb (9).

**Cuperoză.** Rozacee.

**Cuplu** (fr. *couple*). Pereche (10). **~ extrasistolic,** în aritmiile extrasistolice intervalul dintre complexul *QRS* normal şi cel ectopic, variabil sau fix, în general de 0,35—0,60 sec. rareori scurtat (0,20—0,35 sec., limitat de durata fazei refractare absolute) sau alungit (0,60—1,12 sec., limitat de gradul excitabilităţii miocardice) (10).

**Cupolă** (lat. *coupole*). 1. Structură anatomică în formă de boltă (1). 2. Parte boltită a unui aparat (36). **~ diafragmului,** bolta dreaptă sau stîngă a diafragmului (1). **~ tubului radiogen,** carcasă construită din porţelan plumbat sau dublat cu plumb de o anumită grosime, cu rol de protejare a tubului şi de protecţie a bolnavului şi personalului medical. Prin fereastra cu care este prevăzută permite trecerea fasciculului de radiaţii util, absorbind restul radiaţiilor (36).

**Cupru.** Simbol Cu. Metal bivalent cu număr atomic 29 şi greutate atomică 63,54. Există în mici cantităţi în toate organismele; în sîngele omului adult se găsesc 116 ± 14 μg./100 ml, în cel al gravidelor, 269 ± 49 μg. Intervine în absorbţia şi utilizarea fierului pentru hematopoieză. În combinaţii organice, cuprul este unul din elementele frecvent prezente în sistemele enzimatice deţinînd rolul activator de coenzimă. Printre cele mai cunoscute cuproproteine, se numără: oxidaza acidului ascorbic,

fenolaza, lacaza, uricaza etc. Recent au fost descrise cuproproteine catalitice în sistemul terminal al lanțului respirator, care asigură transferul electronilor de la flavinenzime la oxigenul molecular (5). ~ **galvanic,** cupru pur obținut prin electroliză și folosit în tehnica dentară pentru confecționarea modelelor metalice de precizie (39).

**Cupula** (dim. lat. *cupa* = butoi), sin. : *Cupulă.* Structură anatomică în formă de cupă (1). ~ **cochleae,** apexul cohleei osoase îndreptat spre cavul timpanic (1). ~ **cristae ampullaris,** peliculă de consistență gelatinoasă, de forma unei căciuli, care acoperă crestele ampulare din canalele semicirculare; în interiorul cupulei se găsesc cilii, adăpostiți în canalicule speciale (1). ~ **pleurae,** sin. : *Domul pleural, Pleura cervicală,* porțiunea pleurei parietale situată deasupra arcului primei coaste, spre baza gîtului și corespunzînd vîrfului plămînului (1).

**Cupulă** (lat. *cupula,* dim. de la *cupa* = butoi). *Cupula.* ~ **optică,** *Vesicula optica inversa.* ~ **radiusului,** *Fovea capituli radii.*

**Cupulogramă** (*cupula* + gr. *gramma* = notare). Inscripție grafică a rezultatului unei cupulometrii (30).

**Cupulometrie** (van Egmond) (*cupula* + gr. *metron* = măsură). Probă vestibulară, în care bolnavul situat într-o cabină turnantă este supus unei probe rotatorii, cu accelerație progresivă și lentă a rotirii (30).

**Curara.** Extract brut, uscat, din diferite specii de *Strychnos.* Conține o serie de alcaloizi, printre care d-tubocurarina și toxiferinele; paralizează în mod caracteristic musculatura striată (14).

**Curarizant.** Substanță care provoacă în mod caracteristic relaxarea, urmată de paralizia musculaturii striate. Majoritatea curarizantelor sînt baze cuaternare de amoniu. Acțiunea curarizantă se datorește interferării cu funcția acetilcolinei de mediator sinaptic la nivelul plăcii terminale fie prin blocarea receptorilor colinergici specifici de către moleculele de substanță curarizantă, fie prin depolarizarea prelungită a plăcii terminale; se descriu curarizante prin acțiune antidepolarizantă și curarizante prin acțiune depolarizantă. Principalele substanțe curarizante sînt d-tubocurarina, alcaloid din curara și o serie de compuși de sinteză (galamină, decametoniu, suxametoniu) (14).

**Curarizare.** Blocarea transmiterii neuromusculare cu ajutorul substanțelor curarizante de tipul d-tubocurarinei, flaxedilului, decametoniului etc. (15).

**Cură** (lat. *cura* = îngrijire). 1. Tratament de oarecare durată (4). 2. Intervenție chirurgicală (11). ~ **de aer,** Aeroterapie. ~ **cu ape minerale,** utilizarea apelor minerale în administrare internă; poate fi făcută în localitatea de origine a apelor respective sau cu ape transportate în alte localități (4). ~ **balneară,** cură utilizînd ape minerale sau nămoluri în băi făcute în serie, în localitatea de origine a acestor factori (4). ~ **bulgară,** cură terapeutică în boala Parkinson, inițiată de Ivan Raeff, cu decoct de vin alb și rădăcină de beladonă 5% (27). ~ **de foame,** tratament prin post sever, în scopul eliminării unor substanțe reținute sau a golirii depozitelor tisulare (32). ~ **neuroleptică,** tratament îndelungat cu neuroleptice, cuprinzînd o fază de creștere pînă la obținerea efectului terapeutic maxim, menținerea în platou a dozei pînă la stabilirea acestuia și o perioadă de scădere în vederea menținerii efectului maxim prin doze minime care sînt apoi administrate într-o perioadă de întreținere de 6 luni — 2 ani (35). ~ **operatorie Bobrov,** vezi Bobrov. ~ **radicală.** 1. Tratament complet și definitiv (32). 2. Operație destinată remedierii complete și permanente a unei deformații sau leziuni (32). ~ **de sete,** tratament prin restrîngerea cantității de lichide (32). ~ **Waadrop,** cura anevrismului arterial prin ligatura arterei eferente (11).

*Vezi și* : Bensaude, Billroth, Delore, Guersant, Ionescu, Kneipp, Leriche, Lezius, Meșalkin, Moore, Örtel, Ruggi, Schroth, Waadrop.

**Curățire** (lat. *curare*). Epurare.

**Curbatură** (fr. *courbature*). Stare patologică cu dureri musculare, însoțite de o pronunțată senzație de oboseală, întîlnită în special în perioada de început a bolilor infecțioase (32).

**Curbă** (fr. *courbe*). Figură alcătuită dintr-un șir continuu de puncte, care corespund unei anumite proprietăți geometrice (loc geometric); este imaginea grafică a unei expresii analitice (ecuație). Reprezintă, în general, în mod intuitiv, legea de corespondență între două variabile. O curbă poate fi înregistrarea grafică sau reprezentarea grafică a unui fenomen, proces etc. și poate servi și la calcul grafic (7). ~ **de absorbție,** înscriere grafică a absorbției radiațiilor ionizante ale unui corp, în funcție de volumul, densitatea, numărul atomic al corpului străbătut și intensitatea cuantei de energie radiantă (36). ~ **algebrică,** reprezentare geometrică a unei funcții algebrice (7). ~ **cu asimptotă orizontală,** sin. : *Curbă cu saturație,* tip de curbă care înfățișează un proces de creștere limitată (cumulată) pînă la un punct maximal oarecare. La nivelurile superioare, creșterile absolute se micșorează, însă procesul continuă pînă la o anumită limită. În biologie și medicină se întîlnesc frecvent : curba exponențială modificată, cu ecuația $y = A(1-e^{-bx})$; curba logistică (Pearl-Reed), cu ecuația $y = 1/1 + e^{-(a+bx)}$; curba Gom-

pertz, cu ecuația $y = Ae^{-e(a-bx)}$ (7). ~ **audiometrică,** expresie grafică a investigației audiometrice a funcției auditive, îmbrăcînd aspectul unei linii care unește pragurile minime de audibilitate pentru diferitele frecvențe, separat pentru calea aeriană și pentru cea osoasă (30). ~ **în clopot,** curbă reprezentînd repartiția normală $N(m, \sigma)$ a unei variabile aleatorii continue (7). ~ **consumului de oxigen în efort,** dinamica și ansamblul perioadei datoriei de oxigen, ale echilibrului stabil și ale fazei de refacere, întîlnite în cursul efortului (9). ~ **de creștere,** curba care exprimă creșterea ponderală și staturală a copilului, în urma controlului periodic și regulat al dezvoltării în greutate și taliei (33). ~ **de disociere a oxihemoglobinei,** curbă care reprezintă dinamica fixării (saturării) și eliberării (desaturării) oxigenului de către hemoglobină (34). ~ **de distribuție a luminii,** reprezentare grafică care unește toate punctele cu aceeași valoare ale mărimilor fotometrice (izocandele, izolucși) de pe o suprafață (9). ~ **dezăefect,** curbă care exprimă efectul radiobiologic realizat în funcție de doza de radiații absorbite (36). ~ **epidemică,** reprezentarea grafică a apariției și evoluției în timp a unei boli transmisibile și epidemice, ale cărei unde (amplitudine, ritm) permit aprecierea rapidității extinderii epidemiei, ca și a numărului de indivizi contaminați și a gradului de contagiune (8). ~ **exponențială modificată,** vezi Curbă cu asimptotă orizontală. ~ **fantomă,** falsă curbă audiometrică, rezultat al unor răspunsuri eronate ale examinatului sau ale unor greșeli tehnice de execuție a audiogramei (30). ~ **febrilă Draper,** vezi Draper. ~ **febrilă în dromader,** Curbă febrilă Draper, vezi Draper. ~ **febrilă Wunderlich,** vezi Wunderlich. ~ **de frecvențe,** reprezentare grafică a repartiției frecvențelor (7). ~ **de inteligibilitate,** expresie grafică a procentului de cuvinte înțelese de către persoana examinată în cursul probei de audiometrie vocală (30). ~ **de înnegrire,** înscriere grafică a sensibilității, contrastului și gradației unui film, în funcție de constantele electrice și de logaritmul zecimal (10 log) al înnegririi (36). ~ **logistică** (Pearl-Reed), vezi Curbă cu asimptotă orizontală. ~ **sagitală de ocluzie,** Curba Spee, vezi Spee. ~ **cu saturație,** Curbă cu asimptotă orizontală. ~ **sensibilității spectrale a ochiului,** indice al modului în care retina utilizează lumina de diferite lungimi de undă; exprimă un parametru fundamental al senzației vizuale, luminozitatea, indiferent dacă este produsă de lumină colorată sau necolorată. Pentru lumina diurnă, maximum de sensibilitate este lungimea de undă de 5 500 Å, iar pentru lumina crepusculară de 5.100 Å (6). ~ **transversală de ocluzie,** linia curbă frontală imaginară, pe care o formează cuspizii vestibulari și linguali ai primilor molari inferiori, de pe partea dreaptă și stîngă. Cînd dinții nu sînt abrazați, această curbă prezintă o concavitate orientată spre limbă și se numește curbă transversală de ocluzie *ad linguam.* Cînd dinții sînt abrazați, curba se inversează, prezentînd o convexitate spre palat și se numește curbă transversală de ocluzie *ad palatum* (39).

*Vezi și:* Damonseau, Gauss, Gompertz, Price-Jones, Spee.

**Curbură** (lat. *curvatura*). *Curvatura.* ~ **dentară,** linie în formă de arc de cerc, ogivă sau elipsă, în care se pot înscrie dinții aflați pe arcadele dentare (38). ~ **dentară frontală,** linie arcuită în care se pot înscrie dinții regiunii frontale de la canin la canin (38). ~ **labială,** curbura pe care o fac buzele suprapuse peste arcada dentară sau procesul alveolar (38). ~ **vestibulară a dinților,** linie arcuită care atinge toate fețele vestibulare ale dinților de pe o arcadă (38).

**Curent** (lat. *currere* = a alerga). 1. Fluid sau particule încărcate electric în curgere, în mișcare (4). 2. Care circulă, curge într-un anumit sens (4). ~ **de acțiune,** curent electric produs de țesuturi în timpul activității acestora și care se poate uneori înregistra (de ex. electrocardiograma) (4). ~ **de aer,** deplasare a unor mase de aer cu anumite caracteristici: viteză, direcție, temperatură, umiditate (9). ~ **alternativ,** curent electric care își schimbă sensul în mod periodic de un număr de ori egal cu frecvența sa pe unitatea de timp. Este folosit în terapeutică sub diferite forme, în funcție de frecvență (joasă, medie sau înaltă), de amplitudine sau de intensitate (4). ~ **ampulifug,** deplasare a lichidului endolimfatic spre arcul canalelor semicirculare (30). ~ **ampulipet,** deplasare a lichidului endolimfatic spre ampula canalelor semicirculare (30). ~ **continuu,** Curent galvanic. ~ **de demarcație,** Curent de leziune. ~ **de deplasare** variația unui cîmp electric, în mediu dielectric, care creează un cîmp magnetic, cum este curentul produs între electrozii de sticlă ai aparatelor de înaltă frecvență de tip ultrascurte. Ipoteza lui Maxwell asupra existenței curenților de deplasare a permis să se prevadă existența undelor electromagnetice și să se stabilească teoria electromagnetică a luminii (4). ~ **diadinamic** (Bernard), varietate de curent galvanofaradic, cu acțiune terapeutică antalgică, hiperemizantă și antispastică (4). ~ **electric,** deplasarea orientată a unor particule încărcate cu sarcini electrice (4). ~ **electric exponențial,** impulsuri electrice care cresc în forma unei curbe exponențiale (4). ~ **endolimfatic,** mișcare a lichidului endolimfatic care ia naștere la fiecare mișcare a capului și, deplasînd cupula

ampulară, excită terminațiile nervoase de la nivelul ampulelor canalelor semicirculare (30). ~ **faradic,** curent electric de joasă frecvență, cu acțiune pronunțată asupra țesuturilor neuromusculare (4). ~ **galvanic,** sin. : *Curent continuu, Curent voltaic,* curent electric care păstrează tot timpul același sens, independent de variațiile sale ca mărime (4). **Curenții galvanici bucali.** Curenți electrici produși în cavitatea bucală, în prezența unui electrolit, între piesele protetice din metale diferite, sau în aceeași piesă metalică cu compoziție neomogenă. Acești curenți provoacă coroziunea pieselor protetice metalice și sînt considerați a fi cauza unor tulburări variate (ulcere, leucoplazii, stări precanceroase, tulburări renale ș.a.) (39). ~ **de inducție,** sin. : *Curent secundar,* curent electric produs prin variația — în timp — a fluxului magnetic. Toată aparatura electrică (medicală, radioindustrială etc.) se bazează pe existența inducției (4). ~ **interferențial,** 2 curenți de medie sau înaltă frecvență, care diferă între ei cu 50-100 Hz și care sînt astfel aplicați încît să se interfereze în profunzimea țesuturilor, în zona asupra căreia acționează (4). ~ **de înaltă freevență,** curent alternativ a cărui frecvență atinge și depășește mai multe zeci de mii de perioade pe secundă. *G a m a*: lungi (150 KHz-0,5 MHz), medii (0,5 MHz-2MHz), scurte (2-30MHz), ultrascurte (frecvențe ultraînalte peste 30 MHz), microunde (300—3 000 MHz). Gama undelor lungi, d'Arsonval, influențează celulele țesuturilor, în special ale sistemului nervos, avînd un efect sedativ. Gama undelor medii au ca efect principal încălzirea profundă a țesuturilor (endotermia), temperatura tegumentelor rămînînd normală sau foarte ușor crescută. Se utilizează în afecțiuni ale aparatului locomotor, ale sistemului nervos, cardiovascular etc. Undele scurte și ultrascurte în afară de efectele termice produc și reacții vasomotorii, intensificarea fagocitozei, mărirea metabolismului tisular. Microundele se caracterizează în special prin efectele termice și vasodilatatorii (6). ~ **de încălzire,** curent de joasă tensiune utilizat pentru încălzirea filamentului catodului, în scopul obținerii termoefectului Edison-Richardson (termoemisiune de electroni) (36), ~ **de joasă freevență,** curent alternativ cu un număr de perioade de ordinul zecilor sau sutelor pe secundă, cum este curentul faradic (4). ~ **de leziune,** sin. : *Curent de demarcație,* curent datorit diferenței de potențial dintre un electrod plasat pe o zonă intactă și un altul pe o zonă lezată (15). ~ **de medie freevență,** curent electric alternativ cu un număr de 5 000—10 000 perioade/sec. (4). ~ **secundar,** Curent de inducție. ~ **sinusoidal,** curent electric alternativ, la care curba reprezentativă are forma unui sinusoid, iar intensitatea sa variază cu timpul după aceeași lege ca și cea a oscilației pendulare (4). ~ **statie indus,** Curent Morton, vezi Morton. ~ **turbionar,** Curent Foucault, vezi Foucault. ~ **voltaic,** Curent galvanic.

*Vezi și*: d'Arsonval, Foucault, Morton.

**Curie.** Unitate de radioactivitate. Este cantitatea dintr-un nuclid radioactiv, cu un număr de dezintegrări de $3700 \cdot 10^{10}$/sec. (36).

**Curieterapie.** Tratament cu radiații ionizante emise de elemente radioactive naturale sau artificiale (36).

**Curling. Ulcerul** ~, ulcer duodenal care apare în timpul evoluției unei arsuri întinse sau ca urmare a acesteia (11).

**Cursă** (fr. *course*). Mișcarea unei piese între două puncte moarte (32). ~ **condiliană,** cursa parcursă de condil pe panta tuberculului articular în cursul deplasării sagitale a mandibulei. Direcția ei este determinată de gradul de oblicitate a pantei tuberculiene (39). ~ **condiliană de echilibrare,** cursa parcursă de condilul de echilibrare în cursul deplasării laterale a mandibulei (39).

**Cursehmann,** Heinrich, 1846—1910. **Spiralele** ~, formațiuni de aspect spiralat, determinate de precipitarea mucinei, observate la examenul microscopic al sputei bolnavilor de astm bronșic (34). **Tehnica** ~, punctionarea pericardului în spațiile al V-lea și al VII-lea intercostal stîng pe linia mamelonară (10).

**Curtius,** Friedrich. **Sindromul** ~. 1. Tablou clinic întîlnit la femei, în care se asociază o vasolabilitate constituțională (acrocianoză, extremități reci), cu insuficiență ovariană și constipație cronică (10). 2. Sindrom congenital, în care coexistă macrozomii parțiale (maxilar, degete), displazii ectodermice (distrofii ale pielii, unghiilor și dinților) și diferite tulburări endocrine (hipogenitalism etc.) (10).

**Curvatura** (lat. = *curbură*), sin. : *Curbură.* Formațiune liniară sau plană, care prezintă o îndoire în formă de arc (1). ~ **ventriculi major,** curbura mare a stomacului, pe care se prinde epiploonul gastrosplenic (pe partea stîngă) și epiploonul gastrocolic (pe partea inferioară) (1). ~ **ventriculi minor,** curbura mică a stomacului pe care se prinde micul epiploon (1).

**Cusco,** Edouard Gabriel, 1819—1894. **Specul** ~, specul vaginal format din două valve, care se pot îndepărta atît unghiular, cît și paralel, în scopul explorării colului uterin și a pereților vaginului (18).

**Cuscrișor.** *Pulmonaria officinalis.*

**Cushing,** Harvey Williams, 1869—1894. **Boala** ~, afecțiune endocrină datorită unei hipersecreții de glucocorticoizi și caracterizată prin obezitate tronculară, hipertensiune, poliglobulie, hiperglicemie, vergeturi roșii, osteoporoză (sindrom suprarenometabolic, după

**Milcu).** A fost descrisă mai întîi în bazofilismul hipofizar și în tumorile bazofile hipofizare; poate fi datorită leziunilor hipotalamice sau hiperplaziei difuze sau tumorale a suprarenalelor (7). **Fenomenul ~**, creșterea presiunii arteriale în hipertensiunile intracraniene (10).

**Cushing,** Hayward Warren, 1854—1934. **Sutura ~**, sutură digestivă cu fir continuu seroseros (11).

**Cushing-Rokitansky** (Cushing, Harwey, 1869—1939; Rokitansky, Karl Freiherr, von, 1804—1878). **Ulcerele ~**, ulcerații ale mucoasei gastroduodenale, observate de Cushing după intervenții pe encefal sau în leziuni grave ale diencefalului (26).

**Cushingoid.** Bolnav cu un aspect exterior care amintește de boala Cushing (7).

**Cuspid** (lat. *cuspis* = vîrf). *Cuspis.*

*Vezi și*: Carabelli.

**Cuspis** (lat. = vîrf), sin.: *Cuspid.* 1. Structură lamelară, termen aplicat mai ales fiecăreia dintre valvulele atrioventriculare ale inimii (1). 2. Eminență rotundă sau ascuțită de pe fața masticatorie a dinților (1). **~ anterior valvulae mitralis,** sin.: *Valva internă a valvulei mitrale,* partea anterioară a valvulei mitrale a orificiului atrioventricular stîng (1). **~ dorsalis valvulae tricuspidalis,** sin.: *Cuspis posterior valvulae tricuspidalis, Valva posterioară a valvulei tricuspide,* partea posterioară a valvulei tricuspidiene a orificiului atrioventricular drept (1). **~ medialis valvulae tricuspidalis,** *Cuspis septalis valvulae tricuspidalis.* **~ posterior valvulae mitralis,** sin.: *Valva externă a valvulei mitrale,* partea posterioară a valvulei mitrale a orificiului atrioventricular stîng (1). **~ posterior valvulae tricuspidalis,** *Cuspis dorsalis valvulae tricuspidalis.* **~ septalis valvulae tricuspidalis,** sin.: *Cuspis medialis valvulae tricuspidalis, Valva internă a valvulei tricuspide,* partea medială a valvulei tricuspide a orificiului atrioventricular drept (1). **~ ventralis valvulae tricuspidalis,** sin.: *Valva anterioară a valvulei tricuspide,* partea ventrală a valvulei tricuspide a orificiului atrioventricular drept (1).

**Cuticula** (lat. = piele fină, delicată), sin.: *Cuticulă.* Formațiune membranoasă, care acoperă o suprafață epitelială (1). **~ dentis,** Membrana Nasmyth, vezi Nasmyth.

**Cuticulă** (lat. *cuticula* = piele fină, delicată). *Cuticula.* **~ smalțului,** Membrana Nasmyth, vezi Nasmyth.

**Cutireacție** (lat. *cutis* = piele + *reacție*). Reacție iritativă sau inflamatorie a pielii față de anumiți factori infecțioși sau alergici, aplicați percutanat sau intracutanat (intradermic) (15). **~ la tuberculină,** reacție cutanată inflamatorie la introducerea de tuberculină; pune în evidență un contact anterior al individului cu bacilul Koch și prezența acestuia în organism, fără să poată da vreo indicație asupra stadiului evolutiv al infecției (34).

*Vezi și*: Pirquet, Walker.

**Cutis** (lat. = piele), sin.: *Integumentum commune, Piele, Tegument.* Învelișul membranos care se mulează pe întreaga suprafață a corpului, continuîndu-se la orificiile naturale cu învelișul mucos al cavităților corespunzătoare (12). **~ anserina,** sin.: *Dermatitis factitia, Dermatospasmus, Horipilație, Piele de găină, Sensatio pilomotrica,* spasm al mușchilor pilomotori, însoțit de erecția firelor de păr corespunzătoare, apărînd în cursul unei expuneri la frig, la înecați sau la persoane care resimt o senzație de frică (12). **~ graphica,** Dermografism. **~ hiperelastica,** Sindromul Ehlers-Danlos, vezi Ehlers-Danlos. **~ laxa,** sin.: *Dermatoliză, Dermatoșalazie, Șalazodermie,* afecțiune rară, deseori congenitală, manifestată prin flasciditate și tendința de a se forma pliuri la nivelul pielii și țesutului subcutanat. *Forme clinice*: localizată, tip d'Alibert și șalodermia (Kétly); generalizată, tip Dubreuilh (12). **~ marmorata,** Livedo. **~ rhomboidalis nuchae,** atrofie a pielii la bătrîni sau la persoane care s-au expus mare parte din viață la soare (pescari, agricultori etc.), localizată la ceafă și fața dorso-laterală a gîtului; pielea este aici mai groasă și moale, de colorație brună-gălbuie, brăzdată de pliuri care se încrucișează formînd între ele romburi (12). **~ unctosa,** Seboree. **~ vera,** *Dermis.* **~ verticis gyrata,** sin.: *Pahidermia occipitală girată, Pahidermia pielii capului, Pahidermia plicaturală,* malformație congenitală sau dobîndită a pielii în regiunea vertexului constînd din îngroșarea tegumentului în formă de burelet răsucit în vîrtejuri. *Varietăți clinice*: a) sindromul Touraine-Solente-Golé, la care se notează o hiperostoză subiacentă; b) *pseudocutis verticis gyrata,* formă simptomatică, apărînd în leucemii, acromegalie, microcefalie, neurofibromatoză (12).

**Cutler,** Norman Leon. **Metoda ~**, metodă de diagnostic a tumorilor chistice mamare, prin transiluminarea sînului (11).

**Cutsch. Aparatul ~**, goniometru pentru diformitățile piciorului; măsoară simultan în 3 direcții (24).

**Cuțit** (lat. *cotitus*). Instrument de tăiat, format dintr-o lamă și un mîner (32). **~ pentru grefe,** cuțit cu lamă lată și fină, lungă de 8—10 cm, cu ușoară înclinare pe axul mînerului, folosit pentru recoltarea și transplantarea grefelor de piele despicată (11). **~ lanceolar Graefe,** vezi Graefe. **~ de modelat gipsul,** cuțit cu mîner de lemn și lamă metalică lată,

folosit la tăierea şi modelarea modelelor dentare de gips (38).

*Vezi şi*: Chassaignac, Lagrot, Lisfranc.

**Cuvier,** Georges Léopold, 1769—1832. **Ductul ~,** una din cele două vene cardinale comune (1).

**Cvadriplegie.** Tetraplegie.

**Cvartilă.** Valoarea de structură a unei repartiţii statistice. Cvartilele împart volumul unei selecţii într-un număr de 4 părţi egale, valorile caracteristicii variabile fiind ordonate într-un şir crescător. Din cele 3 cvartile, $Q_1$, $Q_2$ şi $Q_3$, a doua coincide cu mediana (Me) repartiţiei respective (7).

**Cverulent** (lat. *querulus* = care se plînge). Tip de psihopat paranoic, caracterizat prin tendinţă patologică la revendicări nefondate, considerîndu-se totdeauna un nedreptăţit (35).

**Cy.** Marker genetic al unor virusuri, apreciat prin sensibilitatea la cisteină (22).

**Cycleneephalia** (gr. *kyklos* = cerc + *enkephalos* = creier), sin.: *Ciclencefalie.* Monstruozitate constînd din fuziunea sau lipsa formării emisferelor cerebrale (1).

**Cyclocephalia** (gr. *kyklos* = cerc + *kephale* = cap), sin.: Ciclocefalie. Monstruozitate în care lipsesc total sau parţial organele olfactive; ochii rudimentari, uniţi, sînt situaţi într-o singură orbită (1).

**Cyclops.** Gen de crustaceu important prin rolul de gazdă intermediară pe care-l deţine în evoluţia unor paraziţi ai omului. *Specii mai importante*: *C.coronatus* serveşte de gazdă intermediară pentru nematodul *Dracunculus medinensis*; *C.strenuus* este prima gazdă intermediară a cestodului *Diphyllobotrium latum* (31).

**Cymba** (gr. *kymbe* = barcă). Structură anatomică în formă de scoică sau de barcă (1). **~ conchae auriculae,** porţiunea superioară a pavilionului urechii externe (1).

**Cymbocephalia** (gr. *kymbe* = barcă + *kephale* = cap + *-ia*), sin.: *Scaphocephalia.* Deformaţie a craniului care prezintă o scobitură adîncă situată înapoi de bregma; cap în formă de vas (1).

**Cynara scolymus,** sin.: *Anghinară.* Plantă din familia *Compositae* ale cărei frunze conţin cinarină; are acţiune coleretică, colagogă, diuretică şi hipocolesterolemiantă (13).

**Cynocephalus** (gr. *kynos* = cîine + *kephale* = cap). Monstru avînd capul asemănător cu al unui cîine (1).

**Cynomolgus.** Gen de maimuţe, din care unele specii contractează yaws. Din inima lor se obţine linia de celule C.M., folosită la cultivarea unor inframicrobi (22).

**Cyou,** Elie de, 1843—1912. **Fenomenul ~,** prin excitarea rădăcinilor anterioare ale măduvei spinării se constată efecte contractile mai puternice decît în cazul aplicării aceluiaşi excitant pe capătul periferic al nervilor respectivi, în prealabil secţionaţi (15). **Nervul ~,** Nervul Ludwig-Cyon, vezi Ludwig-Cyon.

**Cyrszinsky-Honig. Procedeul ~,** procedeu de alveolotomie pentru extracţia resturilor de rădăcini dentare. Se creează prin trepanaţie o fereastră în tabla vestibulară, în dreptul fundului alveolei (38).

**Cyrtocoryphus** (gr. *kyrtos* = curb + *koryphe* = creştetul capului). Individ care are cutia craniană cu oasele parietale convexe în plan mediosagital. Convexitatea absolută măsurată la unghiul parietal este de 122—131° (1).

**Cyrtopisthocranius.** Cutie craniană cu osul occipital foarte convex sau cu un unghi occipital de 117—139,9° (1).

**Cytisus laburnum.** Plantă din familia *Leguminosae,* care creşte în munţii înalţi ai Europei; se folosesc rădăcinile care conţin citizina, un alcaloid stimulant respirator şi toxic nicotinic (14). **~ scoparius,** arbust din familia *Leguminosae,* care creşte în Europa; vîrfurile ramurilor tinere conţin sparteină (14)

**Cytocentrum** (gr. *kytos* = celulă + lat. *centrum* = centru). Centrozom.

**Cytomitom,** sin.: *Cytoreticulum, Cytospongium.* Partea fibrilară, proteinică, a citoplasmei (1).

**Cyton** (gr. *kytos* = celulă). Termen folosit pentru corpul celular, mai ales pentru corpul celular al unui neuron (1).

**Cytoreticulum.** *Cytomitom.*

**Cytorrhyetes.** Termen dat în mod impropriu incluziunilor inframicrobiene, considerate greşit protozoare (22).

**Cytospongium.** Cytomitom.

**Czeppa,** Alois, 1884—1931. **Proba ~,** metodă radiologică pentru studierea apendicelui prin ingerarea unei doze de bariu, la care s-au adăugat 5—10 g sulfat de sodiu (36).

**Czerny,** Adalbert, 1863—1941. **Anemia ~,** anemie apărînd la copii datorită unei diete nepotrivite (33).

**Czerny,** Vincenz, 1842—1916. **Sutura ~,** sutură chirurgicală pentru tubul digestiv, într-un plan total şi unul parţial (11).

**Czerny-Kleinschmidt** (Czerny, A.; Kleinschmidt, A.). **Supa ~,** preparat dietetic pentru sugari, reprezentînd un rîntaş de unt cu făină (cîte 5 g), stins cu 100 ml apă şi 5 g zahăr. Se utilizează la diluarea laptelui de vacă în dietetica unor distrofii la sugari. Se foloseşte diluţia $^1/_2$ sau $^2/_3$ (33).

**d-.** Prefix utilizat în trecut pentru desemnarea capacității dextrorotatorii a unei substanțe; în prezent, sensul dextrogir al rotației se notează cu (+), pentru a se evita confuzia cu prefixul *D*, care definește seria sterică D (5).

**D-.** Prefix utilizat în stereochimie pentru definirea derivaților seriei sterice D, cuprinzînd substanțele care au aceeași configurație spațială cu D-glicerinaldehida, indiferent de caracterele rotatorii ale compusului. *Exemplu*: prin oxidarea D-glicerinaldehidei dextrogire, se obține acidul gliceric, care este levorotator, dar are configurația aldehidei D-glicerice și deci se notează prin acid D(−)-gliceric (5).

**Da Costa,** Jacob Mendes, 1833−1900. **Sindromul ~,** sin.: *Eretism cardiac, Inimă iritabilă, Inimă de soldat,* tahicardie sinuzală, declanșată de variate cauze neuroreflexe sau psihice și însoțită de tulburări vegetative și stenocardii (10).

**Daenomanie** (gr. *daknein* = a ucide + *mania* = nebunie). Impulsie patologică de a ucide (35).

**Dacriagogatrezie** (*dacrio* + gr. *agogos* = conducere, călăuzire + *atrezie*). Obstrucția canalului lacrimal (1).

**Dacrio-** (gr. *dakryon* = lacrimă). Prefix care introduce în termenii compuși referirea la glanda lacrimală sau canalul lacrimal (32).

**Dacrioadenită** (*dacrio-* + gr. *aden* = glandă + *-ită*). Inflamația glandei lacrimale (28).

**Dacriocistectomie** (*dacrio-* + gr. *kystis* = sac + *ektome* = excizie). Extirparea sacului lacrimal (28).

**Dacriocistită** (*dacrio-* + gr. *kystis* = sac + *-ită*). Inflamația sacului lacrimal (28).

**Dacriocistocel** (*dacrio-* + gr. *kystis* = sac + *kele* = hernie). Ectazia chistică a sacului lacrimal (28).

**Dacriocistorinostomie** (*dacrio-* + gr. *kystis* = sac + *rhis* = nas + *stoma* = gură, deschidere). Operație care constă din restabilirea drenajului lacrimonazal, în cazuri de obstrucție a canalului nazolacrimal (28).

**Dacrioflegmon** (*dacrio-* + gr. *phlegmone* = inflamație). Flegmon al sacului lacrimal (28).

**Dacriolit** (*dacrio-* + gr. *lithos* = piatră). Calcul lacrimal (28).

**Dacriops** (*dacrio-* + gr. *ops* = ochi). Chist al porțiunii palpebrale a glandei lacrimale (28).

**Dacryon.** Punctul unde se întîlnesc suturile frontomaxilare, lacrimomaxilare și frontolacrimale (1).

**Dactilită** (*dactilo-* + *-ită*). Inflamația unui deget de la mîini sau picioare (4). **~ sifilitică,** osteoperiostită a uneia sau mai multor falange, întîlnită în cursul sifilisului congenital sau, arareori, în cursul sifilisului dobîndit (12). **~ tuberculoasă,** *Spina ventosa.*

**Dactilo-** (gr. *daktylos* = deget). Prefix pentru cuvintele compuse care se referă la degete (32).

**Dactilocampsodinie** (*dactilo-* + gr. *kampsis* = îndoire + *odyne* = durere). Durere la flectarea degetelor, întîlnită uneori postcritic la epileptici (35).

**Dactilofazie** (*dactilo-* + gr. *phasis* = vorbire), sin.: *Dactilogie.* Procedeu de comunicare, prin mișcări convenționale ale degetelor, utilizat de surdomuți (27).

**Dactilogie** (*dactilo-* + gr. *logos* = știință, studiu). Dactilofazie.

**Dactilogramă** (*dactilo-* + gr. *gramma* = notare). Denumirea tehnică a desenelor liniilor papilare ale feței palmare a degetelor; poate fi dactilogramă naturală, desenul liniilor papilare ale degetelor observate direct sau dactilogramă artificială, impresiunea digitală lăsată involuntar pe obiecte imprimată intenționat (23).

**Dactilogripoză** (*dactilo-* + gr. *gryposis* = agățare). Atitudine vicioasă constînd dintr-o încovoire permanentă a degetelor (4).

**Dactilomegalie** (*dactilo-* + gr. *megas* = mare). Hipertrofia unuia sau mai multor degete

de la mîini sau de la picioare, produsă de cauze diferite (acromegalie, osteopatie hipertrofiantă pneumică etc.) (1).

**Daetiloplastie** (*dactilo-* + gr. *plassein* = a forma). Cheiroplastie dactiliană.

**Daetiloscopie** (*dactilo-* + gr. *skopein* = a vedea). Metodă de cercetare bazată pe desenul liniilor papilare ale feței palmare a degetelor, folosită în scop de identificare; desenul papilar fiind strict individual, nu se schimbă din luna a VI-a a vieții intrauterine și nu se modifică în cursul vieții (23).

**Daetylosymphysis** (gr. *daktylos* = deget + *symphysis* = unire). Sindactilie.

**Dagnini-Aschner** (Dagnini, Giuseppe; Aschner, Bernhard). **Semnul** ~, sin.: *Reflex oculocardiac, Semnul Aschner*, manevră de excitație vagală, prin compresiunea globilor oculari, determinînd bradicardie și permițînd (cîteodată) reducerea unui acces de tahicardie paroxistică atrială (10).

**Dajăk.** Vezi Tokelau.

**Dakin,** Henry Drysdale, 1880—1952. **Soluția** ~, soluție neutră, diluată, de hipoclorit de sodiu; are acțiune curățitoare și dezinfectantă, fiind folosită pentru irigarea plăgilor (14).

**Dalae** (turc. *dalak*). Vezi Cărbune.

**Dale,** H. H. **Reacția** ~, test de sensibilizare constînd din contracția unei porțiuni din mușchiul uterin sensibilizat la un anumit antigen, atunci cînd este pus din nou în contact cu antigenul respectiv în baia de organ izolat (15).

**D'Alibour. Apă** ~, soluție hidroalcoolică de sulfat de cupru, sulfat de zinc, acid picric și alcool camforat; are acțiune astringentă și bactericidă (streptococ) (13).

**Dalldorf,** Gilbert, Iulius. **Metoda** ~, metodă de determinare a rezistenței capilare, cu ajutorul unei ventuze aplicate pe pielea plicii cotului, cu o presiune negativă, măsurată cu ajutorul unui manometru cu apă. După scoaterea ventuzei, se numără peteșiile apărute pe suprafața testată (19).

**Dalrymple. Semnul** ~, lărgirea fantei palpebrale printr-o hipertonie permanentă a pleoapelor datorită spasmului mușchiului ridicător neted Müller. Face parte din seria simptomelor bolii Basedow (28).

**Daltă chirurgicală.** Instrument metalic folosit pentru excizia unor fragmente osoase. Poate fi dreaptă, curbă, plată, scobită, în funcție de forma și necesitatea impusă de operație (11).

**Dalton.** Aliaj cu topire joasă, folosit în laboratorul de tehnică dentară (39).

**Dalton,** John, 1766—1844. **Legea lui** ~, pentru un amestec de gaze perfecte, presiunea totală este egală cu suma presiunilor parțiale ale gazelor componente. Această lege se aplică și pentru presiunea osmotică a unei soluții în care faza dispersată este alcătuită din substanțe diferite; presiunea osmotică a unei asemenea soluții este egală cu suma presiunilor osmotice ale fiecărei soluții în parte (6).

**Daltonism.** Discromatopsie caracterizată prin incapacitatea bolnavului de a recunoaște culoarea roșie sau verde sau ambele culori (28).

**Damany-Schneiderov. Semnul** ~, în luxația congenitală de șold, în manevra de reducere, se simte o săritură caracteristică și uneori se aude un zgomot produs de trecerea capului femural peste marginea cavității cotiloide (24).

**Damboză.** Inozitol.

**Dameshek,** William. **Metoda** ~, metodă folosită pentru numărarea indirectă a trombocitelor în raport cu hematiile. Cifrele normale variază între 500.000 și 900.000, iar metoda nu este utilizată decît rar, datorită cifrelor eronate pe care le poate da din cauza repartiției inegale a hematiilor în preparat (19).

**Dammar.** Vezi Gumă Dammar.

**Damoiseau,** Louis Hyacinthe, 1815—1890. **Curba** ~, curbă parabolică cu concavitatea inferioară care delimitează în partea superioară matitatea unui revărsat pleural (34).

**Dandy,** Walter Edward, 1886—1946. **Operația** ~, secțiune retrogaseriană juxtaprotuberanțială a rădăcinii senzitive a trigemenului, folosită pentru suprimarea durerii în teritoriile senzitive ale acestuia (26).

**Dandy-Walker** (Dandy, Walter Edward, 1886—1946; Walker, Earl). **Sindromul** ~, hidrocefalie produsă prin atrezia prenatală a găurilor Magendie și Luschka și caracterizată prin dilatarea chistică a ventriculului al IV-lea (26).

**Daniel. Procedeul** ~, procedeu de cură prin mioplastie de dedublare a eventrației cicatriceale produsă prin secționarea mușchiului drept abdominal (11).

**Danieleviei. Schema** ~, modificare a schemei Degkwitz de seroprofilaxie a rujeolei, utilizînd un număr de unități de protecție de 2—3 ori mai mare: 5 ml ser de convalescent de rujeolă pentru copii eutrofici și 10 ml pentru copii distrofici (8).

**Danielopolu,** Daniel, 1884—1955. **Operația** ~. 1. Procedeu de cură chirurgicală a anginei pectorale prin simpatectomie cervicală excepțînd ganglionul stelat, completată cu secționarea ramurilor comunicante $C_6$-$D_1$ ale nervului vertebral și a filetelor descendente ale vagului cervical (11). 2. Procedeu de cură chirurgicală a anginei pectorale prin radicotomie posterioară $D_1$-$D_5$ pentru întreruperea legă-

turilor de transmisie dureroasă înaintea etapei medulare şi cerebrale (11).

**Daniels,** A. C. **Boala ~,** Granulom venerian.

**Danielssen,** Daniel Cornelius, 1815—1894. **Boala ~,** Lepra anestezică.

**Dansul arterial al carotidelor.** Pulsaţii sistolice, vizibile, ale arterelor carotide, datorite unei presiuni diferenţiale crescute (în cazuri de insuficienţă aortică) (10). **~ arterial al hilurilor,** Semnul Pezzi, vezi Pezzi. **~ arterial al piciorului,** zvîcnituri sistolice ale gambei, cînd bolnavul stă picior peste picior (în cazuri de insuficienţă aortică) (10). **~ rotulian,** Clonus rotulian. **~ sfîntului Guy,** Coree acută Sydenham, vezi Coree. **~ sfîntului Vitus,** Coree isterică.

**Dantelă uterină.** Aspect histologic caracteristic al mucoasei uterine de iepure, dezvoltat sub influenţa progesteronei (7).

**Dantură** (fr. *denture,* de la lat. *dens* = dinte). Denumire sub care se înţelege aranjamentul dinţilor naturali sau artificiali (38).

**Danysz,** Jean, 1860—1928. **Fenomenul ~,** dacă unei cantităţi determinate de antitoxină i se adaugă treptat mici cantităţi de toxină aceasta din urmă va fi neutralizată într-o cantitate totală mai mică decît dacă amestecul întregii cantităţi de toxină cu antitoxina s-ar efectua într-un singur timp. Fenomenul Danysz este o consecinţă a faptului că antigenul şi anticorpul se pot uni în proporţii multiple (3).

**Dapsonă.** Diafenilsulfonă.

**D'Arcelin-Judet. Tehnica ~,** tehnică radiografică pentru profilul şoldului, în care placa se aşază lateral, sprijinită pe creasta iliacă iar tubul între coapse (24).

**Darget,** R. **Operaţia ~,** procedeu de denervare vezicală, executat pe cale sacrococcigiană şi constînd din secţionarea nervilor erectori şi a anastomozei sacroruşinoase, concomitent cu dislocarea simpaticului pelvian (11).

**Darier,** Ferdinand Jean, 1856—1938. **Boala ~,** sin.: *Diskeratoză foliculară, Psorospermoză foliculară,* dermatoză caracterizată clinic prin papulocruste, cel mai frecvent foliculare, dispuse pe teritorii determinate, uneori putînd conflua şi avînd o evoluţie indefinită. Uneori are un caracter familial. Modificările interesează epidermul, în care se găsesc celule cu keratinizare anormală („corpii rotunzi") (12).

**Darier-Ferrand** (Darier, Ferdinand Jean, 1856—1938; Ferrand, J.). **Fibrosarcomul ~,** sin.: *Dermatofibrom, Dermatofibrom progresiv şi recidivant,* placard compus din noduli duri, aglomeraţi, cu mers extensiv şi tendinţă la ulcerare, situat de obicei în regiunea abdominală. Are structură histologică şi evoluţie intermediară între sarcoamele fuzocelulare şi tumorile benigne fibromatoase (12).

**Darier-Roussy** (Darier, Ferdinand Jean, 1856—1938; Roussy, Gustave, 1864—1938). **Sarcoidele subcutanate ~,** afecţiune rară, de cauză necunoscută, cu evoluţie lentă, caracterizată prin noduli hipodermici, difuzi, localizaţi mai ales pe membrele superioare şi torace, fără tendinţă la ramolire şi ulcerare. *Varietăţi:* sarcoide în plăci simetrice sclerodermice la faţă; sarcoide hipodermice în plăci întinse şi cu extensiune rapidă; sarcoide hipodermice masive, fibroase (Gougerot-Desaux) (12).

**Darkşeviei,** Liverij Osipovici, 1858—1925. **Fibrele ~,** fibre nervoase care se întind de la tractul optic la *habenula* (1). **Nucleul ~,** sin.: *Nucleul comisurii posterioare,* nucleu situat la marginea substanţei cenuşii centrale, dorsomedial de nucleul roşu, în creierul mijlociu. Trimite fibre încrucişate sau neîncrucişate la fasciculul longitudinal medial (1).

**Darling,** Samuel Taylor, 1872—1925. **Boala ~,** Histoplasmoză.

**Darmous.** Colorarea brună a substanţei dure dentare, datorită unui exces de fluor în apa de băut (38).

**D'Arsonval,** Jacques Arsène, 1851—1940. **Curent ~,** curent electric de înaltă frecvenţă (150 000—600 000 perioade/sec.) (4).

**D'Arsonvalizare.** Arsonvalizare.

**Dartigues. Mastopexia ~,** procedeu de mastopexie realizată prin rezecţia unui segment de piele eliptic subareolar, cu marele ax vertical (11).

**Dartos** (gr. = jupuit, cojit). Pătură subţire de fibre musculare netede situate în ţesutul subcutanat al scrotului (1).

**Darwin,** Charles Robert, 1809—1882. **Tuberculul ~,** *Tuberculum auriculae.*

**Dastre-Morat** (Dastre, Albert, 1844—1917; Morat, Jean Pierre, 1846—1920). **Legea ~,** între circulaţia tegumentară, superficială şi cea viscerală profundă există un antagonism fiziologic (4).

**Dasypus novemcinctus.** Tatu. Mamifer sălbatic din familia *Dasypopidae;* trăieşte în America şi constituie unul din rezervoarele de virus pentru tripanosomiaza americană (31).

**Datorie de oxigen.** Diferenţa dintre cantitatea de oxigen consumată şi cantitatea de oxigen necesară pentru arderea completă şi totală a cataboliţilor rezultaţi în cursul efortului (9).

**Datura stramonium,** sin.: *Laur.* Plantă din familia *Solanaceae;* frunzele conţin hiosciamină, scopolamină; se utilizează ca antispastic, antiastmatic (13).

**D'Aubigné,** Merle. **Operaţia ~,** rezecţie artroplastică a cotului în care se interpune, între extremităţile rezecate, un lambou capsular (24).

**Daussat. Procedeul ~,** manevră folosită în reducerea pe cale ortopedică a luxației de cot (24).

**David,** Walter. **Boala ~,** purpură ereditară simplă (fără angioame sau telangiectazii), apărînd recidivant numai la femei; este o noțiune nosologică insuficient precizată (10).

**Davidsohn. Reacția ~,** reacție diferențială, care modifică și îmbunătățește reacția Paul-Bunnell utilizată în diagnosticul de laborator al mononucleozei infecțioase și constînd în plus, din absorbția anticorpilor nespecifici (nemononucleozici) pe rinichiul de cobai (8).

**Daviel, J. Operația ~,** operație de extracție a cristalinului, prima operație de acest gen (28).

**Davier.** Vezi Farabeuf.

**Davies—Colley. Operația ~,** rezecție tarsiană cuneiformă cu bază externă, pentru corectarea piciorului varus echin (24).

**Davis,** John Staige, 1872—1946. **Grefa ~,** Grefa Ianovici-Ceainski-Davis, vezi Ianovici-Ceainski-Davis. **Procedeul ~,** procedeu de uretroplastie în cura hipospadiasului, cu utilizarea pielii prepuțului și a materialului din fața dorsală a penisului (11). **Uretrorafia ~,** procedeu de uretrorafie parțială, pentru cura fistulei uretrale (11).

**Davis. Coroană dentară ~,** dinte artificial prefabricat din porțelan, care înlocuiește total coroana unui dinte natural și se agregă, prin cementare, la rădăcina acestuia printr-un știft (cui sau pivot) solidar cu coroana de porțelan (38).

**Davy,** Edmund William, 1826—1899. **Testul ~,** la 1—2 picături de soluție de cercetat se adaugă 3—4 picături dintr-o soluție 1/10—1/15 de acid molibdenic în acid sulfuric concentrat. Dacă în soluția cercetată este prezent fenolul, apare o culoare galbenă-cafenie, care devine în scurt timp roșie-violetă (5).

**Dawbarn,** Robert Hugh Mackay, 1860—1915. **Semnul ~,** sin.: *Semnul resortului dureros,* semn întîlnit în periartrita scapulo-humerală și care constă din dispariția punctului dureros subacromial, cînd brațul este dus în abducție. Nu este patognomonic, deoarece poate apărea și în fracturile extremității superioare a humerusului (24).

**Dawson. Boala ~,** sin.: *Encefalita subacută cu incluziuni,* encefalită sporadică de origine nedeterminată (probabil virală), observată aproape exclusiv la copii; este caracterizată clinic prin fenomene extrapiramidale de tip diskinetic hipertonic, alterări ale stării de conștiință, tulburări de vorbire, tulburări de deglutiție, în final demență progresivă și sindrom de rigiditate decerebrată; histopatologic se constată prezența de incluziuni eozinofile voluminoase în citoplasma și nucleii celulelor nervoase degenerate (8).

**D'Azyr,** Felix Vicq, 1748—1794. **Fasciculul ~,** *Fasciculus mamillothalamicus.* **Marele șanț circumferențial ~.** *Fissura horizontalis cerebelli.*

**db.** Abreviere pentru decibel (30).

**Db.** Simbolul dubiumului, veche denumire dată elementului atomic 70, Yterbiul (5).

**DCA.** Abreviere pentru *Desoxicorticosterone acetate* (13).

**Dct.** Abreviere pentru *Decoctum* (13).

**DDT.** Abreviere pentru Diclordifeniltriclormetilmetan. Substanță insecticidă de contact, cu acțiune remanentă. Se folosește sub formă de pulbere, soluții, emulsie sau suspensie. Ingerat în doze mari poate provoca fenomene de intoxicație convulsivantă, prin acțiune toxică asupra sistemului nervos central (23; 31).

**De-** (lat. *de* = din). Prefix care introduce în termenii compuși un sens privativ, negativ, dar uneori și intensiv (32).

**Deacilaze.** Enzime care catalizează hidroliza legăturilor grupei acil. Asemenea enzime, care hidrolizează tioesterii coenzimei acetilante cu acizii acetic, succinic și hidroxipropionic, au fost descrise în mușchiul cardiac, ficat, măduva spinării, rinichi etc., precum și la o serie de microorganisme (5).

**Deanol.** Precursor metabolic al acetilcolinei; are efecte stimulante centrale și slab antidepresive (14).

**Debariomicoză,** sin.: *Exascosis.* Micoză provocată de un *Debaryomyces* (12).

**Debaryomyces.** Gen de levuri din familia *Endomycetaceae,* clasa *Ascomycetes,* avînd unele forme patogene, ca *D. hansenii* și *D. kloeckeri,* izolate din micoze cu focare osteoarticulare, gome fistuloase ale buzelor, angine, keratite, epidermomicoze diferite (12).

**Debèyre,** J. **Operația ,~** abordul direct al morbului Pott lombar pe cale anterioară, curățirea focarului, plombajul cu antibiotice și rahisinteza corpilor vertebrali — anterior — cu grefoane osteoperiostice sau cu țesut spongios prelevat din creasta iliacă (24).

**Debil** (lat. *debilis*). Care prezintă manifestări de debilitate (32). **~ congenital,** copil născut fie la termen, fie înainte de termen, cu o greutate sub 2 500 g, ale cărui organe incomplet dezvoltate sau bolnave duc la tulburări funcționale și la o adaptare dificilă la condițiile mediului extern. După definiția actuală, propusă de O.M.S., intră în categoria prematurilor (33).

**Debilitate** (lat. *debilitas*). Stare generală de slăbiciune, rezultată din scăderea tonusului general al țesuturilor, în special al celui muscular (32). **~ mintală,** gradul cel mai ușor de

oligofrenie, constînd din nedezvoltarea memoriei logice, a judecăţii şi raţionamentului, limitarea conţinutului experienţei vieţii, imaturitate şi labilitate emoţională, uneori însoţite de defecte etico-morale, alteori prezentînd o inegalitate în dezvoltarea funcţiilor psihice (35). ~ **motorie** (Dupré), totalitatea semnelor de nedezvoltare a căilor piramidale, întîlnită în oligofrenii şi constînd din creşterea intensităţii reflexelor osteotendinoase, imposibilitatea întreruperii voluntare a contracţiilor musculare (paratonie), mişcări nesigure şi greoaie (35).

**Debit** (lat. *debitum*). Cantitatea de fluid care trece într-o unitate de timp prin secţiunea unui conduct (32). ~ **cardiac,** cantitatea de sînge expulzată de ventricul în circulaţia sistemică sau pulmonară într-un minut, reprezentînd produsul dintre debitul sistolic şi frecvenţa cardiacă (normal, 60 ml × 70 = 4 200 ml/min.). Debitul cardiac se poate determina prin diferite metode: a) bazate pe relaţia gazelor din sînge şi din aerul expirat (principiul Fick); b) bazate pe urmărirea diluţiei în sînge a unei substanţe inactive (izotop, colorant macromolecular); c) fizice: radiologice, balistocardiografice sau sfigmografice; d) clinice; forme empirice, derivate din valorile tensiunii arteriale (10). ~ **circulaţiei pulmonare,** sin.: *Debitul pulmonar,* cantitatea de sînge exprimată în ml/min., care trece prin orificiul pulmonar. Se poate calcula utilizînd formula:

$$\frac{O_2 \text{ consumat (ml/min.)} \times 100}{O_2 \text{ în vena pulmonară} - O_2 \text{ în arterele periferice (în voi. \%)}} \quad (10).$$

~ **coronarian,** cantitatea de sînge care circulă prin vasele coronare în unitatea de timp şi care poate fi determinată prin cateterizarea sinusului coronarian; reprezintă 8—10% din debitul sanguin sistemic (10). ~ **dozei,** sin.: *Doză debit,* raportul dintre doză şi timpul de iradiere; în sistemul roentgenologic, unitatea debitului dozei de ioni este franklinul gr/sec. sau practic Röntgenul/sec. sau Röntgenul/oră; în sistemul radiobiologic, unitatea debitului dozei biologice este rem/sec. sau rem/oră (6). ~ **instantaneu,** sin.: *Flux instantaneu,* simbol V/sec., velocitatea curentului de aer la un moment dat al mişcării ventilatorii (34). ~ **pulmonar,** Debitul circulaţiei pulmonare. ~ **respirator maxim,** Debit ventilator maxim. ~ **unui rîu,** cantitate de apă care se scurge în unitatea de timp pe secţiunea udă a cursului de apă. Prezintă importanţă sanitară pentru planificarea instalaţiilor centrale de aprovizionare cu apă, a deversării apelor reziduale etc. *Varietăţi*: d. catastrofal, debitul maxim înregistrat în 100 de ani; d. de etiaj, debitul cel mai mic înregistrat pe o perioadă de 10 ani; d. extraordinar, debitul maxim înregistrat în 30 ani; d. maxim, debitul cel mai mare înregistrat într-un an; d. mediu, media debitelor zilnice dintr-un an; d. minim, debitul cel mai mic înregistrat într-un an (20). ~ **sistolic,** cantitatea de sînge expulzată de fiecare ventricul în timpul unei contracţii cardiace (10). ~ **ventilator,** cantitatea de aer mobilizată la nivelul plămînului în unitatea de timp (34). ~ **ventilator de efort,** debit ventilator realizat în cursul efortului fizic; este proporţional cu efortul şi se măsoară în litri/min. (34). ~ **ventilator maxim,** sin.: *Capacitate ventilatorie maximă, Debit respirator maxim, Ventilaţie maximă,* cantitatea maximă de aer care poate fi ventilată pe minut; normal 80—130 litri/min.; poate fi determinat: a) direct, prin metoda respiraţiei maxime voluntare, a respiraţiei în $CO_2$ sau a efortului maxim; b) indirect, după formula: volum expirator maxim/sec. × 30 (34). ~ **ventilator de repaus,** volumul de aer ventilat de o persoană într-un minut, în condiţii bazale; se determină spirografic şi se calculează din produsul dintre volumul curent şi frecvenţa ventilaţiei; normal 4—8 litri/min (34).

**Debitmetru** (lat. *debitum* = debit + gr. *metron* = măsură). Aparat pentru măsurarea de particule, de energie sau de volume pe unitatea de timp (21). ~ **sanguin,** aparat pentru determinarea debitului sanguin, bazat pe unul din următoarele 3 principii: a) energokinetic — modificări de presiune datorită fluxului sanguin, transmise unui sistem mecanic, electric etc. (hemodromograf, rotametru, turbinometru etc.); b) electromagnetic — producerea, conform legii lui Faraday, a unui potenţial electric în fluxul sanguin, care se deplasează perpendicular pe liniile de forţă ale unui cîmp electromagnetic; c) sonic — modificarea, în funcţie de viteza fluxului, a transmiterii ultrasunetelor între 2 cristale aşezate pieziş (10).

**Debré-Fibiger** (Debré, Robert; Fibiger, Johannes Andreas Grib). **Sindromul** ~, sindrom congenital de insuficienţă adrenogenitală, însoţit de pierdere de electroliţi (7).

**Debré-Semelaigne** (Debré, R.; Semelaigne, G.). **Sindromul** ~, miopatie hipotiroidiană, caracterizată prin hipertonie difuză cu aspect hipertrofic, dînd bolnavului un aspect de mic atlet şi întîlnită în unele forme de mixedem congenital (33).

**Debridare** (fr. *debridement*). Manevră chirurgicală prin care se lărgeşte o plagă accidentală sau prin care se excizează ţesuturile devitalizate (11). ~ **preprotetică,** metodă chirurgicală stomatologică, prin care se suprimă bridele

mucozale sau fibroase, pentru a se realiza un clinp protetic eficient (38).

**Debye,** Petrus, 1884—1966. **Unitatea ~,** unitate de măsură pentru momentul electric (dipolmoment). În raport cu sistemul cgs, 1 D = $10^{-18}$ unităţi electrostatice (5).

**Debye-Scherrer. Procedeul ~,** metodă pentru cercetarea structurii fine a materiei cristalizate, utilizînd interferenţa radiaţiilor Röntgen monocromatice (6).

**Deca** (gr. *deka* = zece). Element de compunere care introduce în termeni sensul: de 10 ori (32).

**Decalaj osos.** În cazul unei fracturi, deplasarea fragmentelor în sensul rotaţiei lor, fie prin acţiunea contracţiei musculare şi a gravitaţiei asupra unui singur fragment, fie prin acţiunea în sens invers asupra amîndurora (24).

**Decalcificare** (*de-* + lat. *calx* = var), sin.: *Decalcifiere.* 1. Procedeu tehnic de dizolvare a complexelor organocalcice din ţesuturi (os, dinte), cu ajutorul unor soluţii acide, în vederea includerii şi secţionării pentru examen microscopic (2). 2. Proces distrofic al ţesutului osos, în care, sub influenţe diverse (mecanice, chimice, nervoase), calciul din ţesutul respectiv se reduce treptat pînă la dispariţie (sin.: *Demineralizare osoasă*) (2).

**Decalcifiere.** Decalcificare.

**Decalvant** (*de-* + lat. *calvus* = chel). Care provoacă o cădere mai mult sau mai puţin întinsă a părului. Termenul este folosit şi pentru alopeciile cu tendinţă la generalizare (12)

**Decametoniu.** Compus cuaternar de amoniu cu acţiune curarizantă prin depolarizare prelungită; este folosit în chirurgie ca relaxant şi paralizant al musculaturii striate (14).

**Decantare** (*de-* + gr. *kanthos* = buza unui vas). Proces fizic de separare a particulelor dintr-o suspensie, realizat prin îndepărtarea lichidului care constituie faza continuă a dispersiei, după ce în prealabil particulele au fost sedimentate sub acţiunea gravitaţiei (5).

**Decantor.** Bazin de sedimentare.

**Decanulare** (*de-* + lat. *cannula,* dim. de la *canna* = trestie, fluier). Îndepărtarea canulei traheale fixată temporar în trahee la bolnavii cu stare asfixică, manevră dificilă la copiii cu labilitate psihică accentuată (30).

**Decapant.** 1. Agent terapeutic ce exfoliază stratul cornos al epidermului (sin.: *Keratolitic*) (12). 2. Substanţă care dezoxidează metalele oxidate şi previne oxidarea lor în cursul unei prelucrări termice ulterioare (sudură, topire). În laboratorul de tehnică dentară se foloseşte în mod obişnuit, în acest scop, tetraboratul de sodiu (borax) (39).

**Decapsulare** (*de-* + lat. *capsula* = cutie mică). Îndepărtarea capsulei unui organ (32). **~ renală,** Operaţia Edebohl, vezi Edebohl.

**Decarboxilază.** Carboxilază.

**Decerebrare** (*de-* + lat. *cerebrum* = creier mare). Secţionare a trunchiului cerebral sub tuberculii cvadrigemeni (15).

**Deces** (lat. *decessus*). Dispariţia oricărui semn de viaţă (încetarea definitivă a tuturor funcţiilor vitale) într-un moment ulterior naşterii (29).

**Deci-** (lat. *decem* = zece). Element de compunere, introducînd în termeni sensul de o zecime (32).

**Decibel,** abreviat db. Unitate de măsură convenţională, care corespunde unei zecimi de bel, reprezentînd cea mai mică variaţie de intensitate sonoră care poate fi percepută de ureche (30).

**Decidua** (lat. *decidere* = a cădea). *Membrana decidua.* **~ basalis,** Caduca interuteroplacentară. **~ capsularis,** Caduca ovulară. **~ marginalis,** partea endometrului situată la joncţiunea cu *decidua basalis, decidua parietalis* şi *decidua capsularis* (1). **~ menstrualis,** pătura externă a mucoasei uterine care este eliminată în timpul menstruaţiei (1). **~ parietalis,** Caduca uterină. **~ reflexa,** Caduca ovulară. **~ serotina,** Caduca interuteroplacentară. **~ vera,** Caduca uterină.

**Deciduom** (*decidua* + *-oma*). Tumoare malignă care se dezvoltă din epiteliul corionului placentar. Saenger a descris această tumoare în 1888, a interpretat-o greşit ca un sarcom al caducăi şi i-a dat denumirea de deciduom. Denumirea corectă este de corioepiteliom. Apare în primele 4 luni după eliminarea sarcinii şi evoluţia este extrem de rapidă (sfîrşit letal în 3—4 luni) (18). **~ benign,** Placentom benign. **~ malign,** Placentom malign.

**Deciduoza colului uterin.** Transformare decidualiformă (asemănătoare cu caduca corpului uterin) a endocolului uterin, care se poate observa în timpul graviditătii. Nu are caracter de malignitate (18).

**Decil.** Valoarea de structură a unei repartiţii statistice. Nouă valori împart volumul repartiţiei în 10 părţi egale (7).

**Decinormal** (*deci-* + lat. *norma* = regulă, lege, model). Se referă la soluţiile care au o normalitate de 10 ori mai mică: 1/10 *N* sau 0,1 *N* (5).

**Declarare** (lat. *declarare* = a face cunoscut). Anunţare (8). **~ informativă,** informare numerică ce se predă autorităţii sanitare la anumite intervale (lunar, de obicei), asupra unor boli infecţioase care nu sînt de declarare obligatorie şi nominală (se referă la grupa B a bolilor transmisibile) (8). **~ obligatorie şi nominală,**

actul prin care o boală infecţioasă şi transmisibilă (sau numai suspiciunea de boală) este anunţată autorităţii sanitare, în mod obligatoriu şi nominal (cu numele şi adresa bolnavului sau suspectului), în timp de 24 ore (se aplică în cazul bolilor din grupa A a bolilor transmisibile) (8).

**Declidotomie.** Tăierea operatorie în formă de valvă a unui ţesut; operaţie practicată în special pe rect (11).

**Declive,** sin.: *Declive monticuli cerebelli.* Porţiune a vermisului cerebelos, situată înapoia fisurii primare; împreună cu *culmen* formează lobul *monticulus* (1). ~ **monticuli cerebelli,** *Declive.*

**Decolorizare.** Reducerea cantităţii de clor rămasă după dezinfecţia apei prin clor. În mod obişnuit se foloseşte filtrarea prin cărbune activat sau se neutralizează chimic cu tiosulfat de sodiu (20).

**Decoagulare** (*de-* + lat. *coagulare* = a închega). Lichefierea sîngelui prin fibrinoliză, la cîteva ore după coagularea postmortală, sub acţiunea fermenţilor proteolitici; fibrinoliza postmortală este crescută în morţile prin asfixie, la cadavru găsindu-se sînge lichid (23).

**Decoct** (lat. *decoquere* = a fierbe). *Decoctum.*

**Decoctum** (lat. *decoquere* = a fierbe), abreviat *dct.*, sin.: *Decoct.* Soluţie extractivă, obţinută prin fierberea unui drog cu apă (13).

**Decolare** (lat. *decolare* = a luneca). Manevră chirurgicală de separare a două planuri tisulare, folosind planul de clivaj dintre ele (11). ~ **duodenopancreatică,** manevră chirurgicală prin care se pătrunde înapoia duodenului şi pancreasului, prin secţionarea iniţială a peritoneului dorsal la nivelul răsfrîngerii acestuia pe peretele lateral al duodenului (11). ~ **epifizară,** sin.: *Dezlipire epifizară,* fractură caracteristică indivizilor tineri, pînă la vîrsta la care cartilajul de creştere se osifică, şi care constă din dezlipirea epifiziei la nivelul acestui cartilaj şi deplasarea ei (24). ~ **placentei,** sin.: *Dezlipirea placentei,* fenomen produs după expulsia fătului, constînd din dezlipirea placentei de suprafaţa cavităţii uterine, datorită retracţiei elastice şi pasive a muşchiului uterin. Decolarea se poate face central (tip Baudelocque) sau marginal (tip Duncan) (18). ~ **prematură a placentei,** decolare rapidă şi brutală a placentei normal inserate, cu formarea unui hematom retroplacentar întîlnită în formele paroxistice ale disgravidiei severe (forma apoplectică); duce de obicei la moartea fătului în cavitatea uterină şi la stare de şoc pentru mamă (18). ~ **de retină,** Dezlipire de retină.

**Decolator** (lat. *decolare* = a luneca). Instrument metalic neascuţit, de forma unui tăietor de hîrtie cu marginile teşite, folosit pentru desfacerea planurilor moi (24).

**Decompensare** (*de-* + lat. *compensare* = a compensa). Pierderea capacităţii de adaptare la eforturi mecanice, biochimice etc. a unui sistem morfofuncţional (2).

**Decompoziţie** (Finkelstein) (*de-* + lat. *componere* = a pune împreună). Atrepsie.

**Decompresiune** (*de-* + lat. *comprimere* = a condensa, a strînge). 1. Scădere de presiune; se referă de obicei la reducerea treptată a presiunii la scafandri şi lucrătorii de cheson, pentru a preveni accidentele datorite formării bulelor intravasculare şi tisulare de azot (32). 2. Scădere de presiune, cu consecinţele ei în ascensiunea aeriană la mari înălţimi (32). ~ **bruscă,** vezi Accident de decompresiune bruscă. ~ **cerebrală externă,** operaţie paliativă pentru combaterea fenomenelor de hipertensiune intracraniană constînd din crearea unei breşe osoase şi durale (26). ~ **cerebrală internă,** metodă paliativă de combatere a fenomenelor de hipertensiune intracraniană constînd din extragerea unei cantităţi de lichid cefalorahidian din ventriculi sau din spaţiul subarahnoidian (26). ~ **pleurală,** manevră prin care în cursul unui pneumotorax cu hipertensiune se evacuează conţinutul aerian intrapleural (34).

**Deconectare** (*de-* + lat. *conexio* = legătură). Acţiune ce se exprimă prin blocarea sinapselor neuronale sau a receptorilor senzitivi sau senzoriali (27).

**Decontaminare** (*de-* + *contaminare* = a pune în contact). Îndepărtarea unui factor contaminant (32). ~ **radioactivă,** totalitatea măsurilor efectuate în scopul îndepărtării particulelor radioactive în caz de contaminare a solului, apei, alimentelor sau a clădirilor cu substanţe radioactive (36).

**Decontracturare** (*de-* + lat. *contractio* = strîngere). Relaxarea unui muşchi contracturat; se poate obţine prin mijloace medicamentoase, electroterapice, hidroterapice sau prin cultură fizică medicală (4).

**Decorporare radioactivă.** Totalitatea procedeelor utilizate în scopul îndepărtării din organism a substanţelor radioactive încorporate pe cale gastrointestinală, respiratorie sau tegumentară (36).

**Decorticare** (*de-* + lat. *cortex* = înveliş, scoarţă). 1. Îndepărtarea părţii corticale a unui organ oarecare (creier, glandă suprarenală etc.) (15). 2. În stomatologie, acţiunea de smulgere a prismelor de smalţ din regiunea cervicală a dintelui, în vederea preparării corecte a unui bont dentar, pentru a primi o coroană de înveliş (38). 3. În ortopedie, curăţirea extremităţilor osoase articulare de cartilajul hialin care le acoperă în vederea unei

artrodeze (24). ~ **burselor,** intervenţie chirurgicală constînd din rezecţia cu bisturiul a formaţiunii limfangioscleroase în elefantiazisul scrotului (11). ~ **inimii,** rezecţia operatorie, parţială sau totală, a pericardului îngroşat, în vederea liberării inimii în caz de pericardită constrictivă (11). ~ **pleurală,** separarea chirurgicală a pleurei de parenchimul pulmonar, în cazul unor procese adezive pleuropulmonare (34). ~ **veziculă,** intervenţie chirurgicală constînd din excizia carapacei scleroase, care înconjură mucoasa unor vezici patologice, împiedicînd expansiunea lor (11).

**Decubit** (lat. *decumbere* = a se culca). 1. Atitudine a corpului, spontană şi în repaus, pe un plan orizontal (32). 2. Escare cu mers rapid în afecţiuni grave ale sistemului nervos, în special la hemiplegici (32). ~ **dorsal,** poziţie în care bolnavul stă întins pe spate, cu membrele superioare de-a lungul corpului, iar membrele inferioare întinse (18). ~ **lateral,** poziţia în care bolnavul este culcat pe un flanc (18). ~ **protetic,** leziune de diferite grade (congestie, eroziune de mucoasă ajungînd chiar pînă la os), cauzată de o proteză dentară imperfect adaptată (38). ~ **ventral,** atitudine a corpului, în repaus, cu partea anterioară a corpului culcată pe un plan orizontal (32).

**Decurarizare.** Ieşirea unui bolnav de sub efectul curarei fie spontan (prin eliminarea substanţei), fie pe cale medicamentoasă (prin injectarea unei substanţe cu acţiune colinergică) (11).

**Decusaţie** (lat. *decussatio* = încrucişare). *Decussatio.* **Decusaţiile calotei.** *Decussationes tegmenti.* ~ **hipotalamică anterioară,** Comisura Ganser, vezi Ganser. ~ **hipotalamică posterioară,** sin.: *Decusaţia supramamilară,* mănunchi mic de fibre nervoase care iau naştere din *globus pallidus* şi se încrucişează spre nucleul subtalamic contralateral sau formaţiunea reticulară (1). ~ **supramamilară,** Decusaţie hipotalamică posterioară.

*Vezi şi*: Forel, Werneking.

**Decuspidare** (*de-* + lat. *cuspido* = a face vîrf). Acţiune de reducere a cuspidelor prin şlefuirea feţelor ocluzale ale dinţilor (38).

**Decussatio** (lat. = încrucişare), sin.: *Decusaţie.* Chiasmă sau încrucişare în formă de *x* a unor formaţiuni anatomice; termenul este folosit în special pentru părţile simetrice, cum sînt fibrele nervoase cu aceeaşi structură venite din două părţi ale creierului sau măduvei spinării (1). ~ **brachii conjunctivi,** *Decussatio pedunculorum cerebellarium superiorum.* ~ **lemniscorum,** sin.: *Încrucişarea piriformă Spitzka,* încrucişarea fibrelor senzitive la nivelul bulbului (1). ~ **nervorum trochlearium,** decusaţia nervilor trohleari pe suprafaţa superioară a vălului medular superior (1). ~ **pedunculorum cerebellarium superiorum,** sin.: *Decusaţia Werneking, Decussatio brachii conjunctivi,* încrucişarea fibrelor de la nucleul dinţat al fiecărei emisfere cerebeloase spre nucleul roşu opus (1). ~ **pyramidum,** încrucişarea oblică în măduva prelungită a tracturilor corticospinale (piramidale) de pe partea opusă a fisurii mediane anterioare (1). **Decussationes tegmenti,** sin.: *Decusaţiile calotei, Decussationes tegmentorum.* Încrucişarea fibrelor tracturilor tectospinale, situată în mijlocul creierului, între nucleii roşii, dorsal faţă de aceştia; în aceeaşi denumire este cuprinsă şi decusaţia ventrală a tegmentului formată de fibrele rubrospinale ale decusaţiei Forel (1). **Decussationes tegmentorum.** *Decussationes tegmenti.*

**Dedentiţie** (*de-* + lat. *dens* = dinte). Pierderea dinţilor, în special la bătrîneţe, ca rezultat al atrofiei alveolelor (1).

**Dediferenţiere** (*de-* + lat. *differe* = a se deosebi). Procesul de pierdere a caracterelor specifice ale unui ţesut şi întoarcerea la un stadiu morfologic mai general (1).

**Dedublare.** Împărţire în două (32). ~ **esofagului,** malformaţie congenitală excepţional de rară, constînd din existenţa a două tuburi esofagiene, care în general se unesc la extremitatea lor caudală (11). ~ **personalităţii,** formă de depersonalizare constînd din convingerea bolnavului că în el există 2 persoane, de obicei opuse una celeilalte (35). ~ **pieloureterală,** malformaţie congenitală constînd din rinichi cu două bazinete şi două uretere care se implantează separat în vezică sau care, după o anumită distanţă, se unesc într-un singur conduct (11). ~ **zgomotelor cardiace,** fenomen stetacustic fiziologic sau patologic condiţionat de un asincronism între contracţia unuia sau a ambelor ventricule şi închiderea valvulelor atrioventriculare (pentru zgomotul I) sau între închiderea semilunarelor aortice şi pulmonare (pentru zgomotul al II-lea) (10).

**Dedurizare** (*de-* + lat. *durare* = a se întări). Metodă pentru reducerea durităţii apei, constînd din îndepărtarea excesului de săruri de calciu şi magneziu. Cele mai utilizate metode sînt: îndepărtarea sărurilor de calciu şi magneziu prin precipitare, apa fiind trecută prin calce sodată, sau utilizarea schimbătorilor de ioni (se folosesc fie silicaţi naturali de aluminiu şi sodiu, fie răşini schimbătoare de ioni) (20).

**Deen. Testul** ~, test de determinare a sîngelui din sucul gastric, constînd din apariţia culorii albastre în momentul adăugării reactivului Hühnerfeld şi tincturii de gaiac (15).

**Defecare** (lat. *defaecare* = a curăţi, a purifica). 1. Eliminarea materiilor fecale pe cale naturală, rectală, provocată de reflexul de

defecație, în momentul cînd presiunea intrarectală a atins valoarea de 40—50 mm Hg (15). 2. Procedeu tehnic de îndepărtare (prin precipitare) a proteinelor dintr-un produs biologic. Printre cei mai utilizați defecanți se numără acizii tricloracetic, fosfotungstic, clorhidric etc., alcoolul etilic, acetona, hidratul de zinc, clorura mercurică etc. (sin.: *Deproteinizare, Dezalbuminare*) (5).

**Defect** (lat. *defectus*). Lipsă, imperfecțiune (32). ~ **amniotic,** substrat al unor tulburări de dezvoltare a organismului prenatal sau postnatal, datorit existenței în viața uterină a unor bride amniotice, care creează obstacole în calea dezvoltării și creșterii unor sisteme morfofuncționale (2). ~ **de masă,** diferența dintre masa, suma maselor protonilor și neutronilor care alcătuiesc nucleul unui atom și masa nucleului. După relația lui Einstein energia $E$ este egală cu $\Delta mc^2$, aceasta măsurînd energia de legătură a nucleului (36). ~ **septal,** malformație a septului cardiac sau aortopulmonar, realizînd o comunicare între cavitățile stîngi și drepte ale inimii sau între vasele mari de la bază (10). ~ **septal aortopulmonar,** comunicare de origine congenitală între aortă și artera pulmonară, prin dezvoltarea incompletă a septului aortopulmonar. Simptomatologia este asemănătoare cu aceea din persistența de canal arterial asociată cu hipertensiune pulmonară (10). ~ **septal atrial,** tulburare de dezvoltare a diverselor formațiuni septale care intră în formarea peretelui interatrial, permițînd trecerea sîngelui din atriul stîng în atriul drept sau invers. Pot fi parțiale cînd persistă fie *foramen ovale* (*ostium primum*), fie *ostium secundum* sau totale (atriu comun) (10). ~ **septal atrial dinamic,** denumirea defectului septal interatrial ale cărui dimensiuni funcționale reale sînt mai reduse în timpul sistolei (10). ~ **de umplere,** semn radiologic important în studiul organelor cavitare care se vizualizează prin umplerea lor cu substanță de contrast. Modificarea constă dintr-o discontinuitate a conturului sau o zonă de transparență a suprafeței, în funcție de etiologia funcțională sau organică a leziunii (incizură, lacună, ancoșă, tracțiune, stenoză etc.) (36).

**Defectologie** (lat. *defectus* = defect, + gr. logos = știință), sin.: *Pedagogie specială, Medicopedagogie.* Ramură specială a pedagogiei, (numită și pedagogie specială și medicopedagogie), avînd ca obiect educarea și reeducarea deficienților senzoriali și mintali: orbi (tiflopedagogie), ambliopi, surdomuți (surdopedagogie), hipoacuzici, logopați (logopedie) și înapoiați mintali (oligofrenopedagogie) (35).

**Defeminizare** (*de-* + lat. *femina* = femeie). Pierderea caracterelor sexuale secundare, inclusiv a menstrei, în urma unor tulburări endocrine; însoțește de obicei virilizarea (exces de androgeni) (7).

**Deferentectomie** (lat. *deferens* = care duce mai departe + gr. *ektome* = excizie). Excizia chirurgicală a canalului deferent (11).

**Deferentită** (lat. *deferens* = care duce mai departe + *-ită*). Proces inflamator localizat la nivelul canalului deferent, însoțind de obicei o veziculită și manifestîndu-se la distanță prin simptome de reacție peritoneală (sughiț, vărsătură, puls frecvent), iar local printr-o îngroșare a canalului (11).

**Deferentoveziculografie** (lat. *deferens* = care duce mai departe + *vesica* = vezică + gr. *graphein* = a scrie). Examen radiologic al canalului deferent și veziculei seminale, practicat după injectarea unei substanțe de contrast în canalul deferent, fie prin descoperire la rădăcina burselor, fie prin secționarea lui în cursul epididimectomiei, fire prin identificarea uretroscopică a canalelor ejaculatorii și cateterizarea lor (11).

**Deferizare.** Metodă pentru îndepărtarea excesului de fier din apele subterane. Cum fierul solubil se găsește în special sub formă feroasă, cel mai răspîndit procedeu de deferizare este aerarea intensă a apei, cînd sărurile feroase trecînd în săruri ferice precipită și sînt decantate. În cazul utilizării zeoliților pentru dedurizare se realizează și deferizarea apei. Se mai pot utiliza și rășini schimbătoare de ioni (20).

**Defervescență** (lat. *defervescere* = a înceta să fiarbă). Perioadă în evoluția unei boli infecțioase, caracterizată prin reducerea fenomenelor morbide și trecerea spre convalescență (8).

**Defibrilare** (*de-* + lat. *fibrilla,* dim. de la *fibra* = fir, filament). Oprirea fibrilației atriale sau ventriculare și restabilirea ritmului cardiac normal (15).

**Defibrilator cardiac.** Aparat electronic generator de stimuli electrici ritmici, de intensități și durate reglabile, folosit în tratamentul fibrilației atriale sau ventriculare (11).

**Defibrinare.** Eliminarea fibrinei din plasmă sau exsudatele sanguine. Procesul se poate realiza mecanic, prin agitarea masei sanguine cu perle de sticlă, imediat după prelevarea sîngelui, în tot cursul perioadei de coagulare (5).

**Deficit** (lat. *deficere* = a pierde). Pierdere (32). ~ **actinic,** diferența dintre radiația solară într-un teritoriu cu atmosfera curată și alt teritoriu învecinat cu atmosfera impurificată. Deficitul actinic este utilizat ca indice de apreciere a gradului de impurificare a aerului (20). ~ **de discriminare auditivă,** vezi Indice de inteligibilitate auditivă. ~ **electric,** denumire folosită în electrocardiografie, pentru diminuarea sau absența curenților de acțiune dintr-o regiune miocardică sclerozată, atrofică, necrozată sau

cicatriceală (10). ~ **de oxigen.** 1. Diferența dintre cantitatea de oxigen/min. necesară arderii cataboliților și cantitatea de oxigen min. furnizată de organism; se măsoară pe cale sîngerîndă sau oximetrică sau se deduce prin proba spirografică a deficitului de oxigen (21; 34). 2. Diferența dintre cantitatea maximă de oxigen care poate fi găstită în apă la o temperratură dată (saturația de oxigen) și cantitatea de oxigen determinată într-o anumită probă de apă; este utilizat ca indicator de încărcare a apei cu substanțe oxidabile (20). ~ **de populație,** aspect negativ al dinamicii populației, rezultat din faptul că mortalitatea generală depășește natalitatea (29). ~ **pulsului,** Semnul Jackson, vezi Jackson. ~ **de saturare a aerului în vapori de apă,** diferența (exprimată în grame) dintre valoarea umidității maxime și a celei absolute, calculată la 37° (9).

**Deflebotomizare.** Acțiunea de distrugere a flebotomilor adulți (31).

**Defleetare** (lat. *deflectare* = a încovoia). Reducerea unei flexiuni (32). ~ **craniului fetal,** înclinare a craniului fetal pe spate (dorsal), astfel că, în funcție de gradul deflectării, polul extremității cefalice este reprezentat de frunte sau față. Deflectarea se poate produce înainte de angajarea craniului fetal în bazin sau survine ori se accentuează în momentul angajării și coborîrii capului. Deflectarea stînjenește mult evoluția normală a nașterii (18).

**Deflexiune intrinsecoidă.** Traiectul brusc descendent care urmează ultimei unde pozitive a complexului *QRS* în conducerile unipolare și care reprezintă apariția negativității locale. Întîrzierea apariției acestei negativități (peste 0,03 sec. pentru ventriculul drept și peste 0,05 sec. pentru cel stîng) ar arăta o întîrziere a conducerii în peretele ventricular (hipertrofie) sau prezența unui bloc de ramură. Deflexiunea „intrinsecoidă" (sau „extrinsecă negativă") este numită astfel prin analogie cu cea „intrinsecă", obținută prin înregistrarea experimentală, direct pe corp (10).

**Deflorare** (lat. *defloratio*), sin.: *Dezvirginare.* Ruperea membranei himeneale; deflorarea fără consimțămînt constituie viol (23).

**Defluvium capitis.** *Defluxio capillorum.*

**Defluxio capillorum,** sin.: *Defluvium capitis.* Alopecie spontană, difuză, a pielii capului, extrem de rar întîlnită și apărînd la 12—14 zile în urma unor traumatisme psihice (șoc emotiv); creșterea părului se face după cîteva săptămîni (12).

**Defosforilare.** Proces biochimic de hidrolizare a esterilor fosforici organici (acidul adenilic, hexozofosfații, lecitinele etc.), avînd ca rezultat liberarea de fosfor anorganic. Cataliza procesului este realizată de sisteme enzimatice denumite fosfataze (fosfomonoesteraze, glicerofosfataze, lecitinaze etc.) (5).

**Dega,** Viktor. **Operația** ~. 1. Artrodeză extraarticulară de umăr pe cale posterioară, cu grefon osos recoltat din fosa subscapulară, introdus subarticular între marginea externă a omoplatului și colul anatomic humeral (24). 2. Rezecție cuneiformă cu bază anterioară și cu dinte antero-medial tibial, de întîndărire, în corectarea anchilozei osoase de genunchi în flexie (24).

**Degajare** (fr. *dégager* = a degaja). Desprindere (32). ~ **capului fetal,** trecerea circumferinței suboccipitofrontale a craniului fetal prin orificiul vulvar. Craniul fetal suferă în acest moment o mișcare de deflectare maximă. Corespunde timpului al III-lea principal din mecanismul nașterii în prezentațiile craniene; coincide cu destinderea perineului și deschiderea la maximum a orificiul vulvar (18).

**Degenerescență** (lat. *degenerare* = a degenera). Modificare regresivă a țesuturilor și funcțiilor, cu reducerea randamentului lor util (4). ~ **adipoasă,** sin.: *Degenerescență lipoidică,* încărcare ireversibilă cu lipide a citoplasmei celulare, însoțită de alterări nucleare, ca urmare a unor tulburări în metabolismul celular (2). ~ **albuminoasă,** termen generic pentru distrofiile citoplasmatice ireversibile apărute în urma vicierii metabolismului proteic; poate fi granulară, hialină, amiloidă etc. (2). ~ **amiloidă,** depunerea în țesuturi, extracelular, a amiloidului, în cazuri de supurații prelungite; țesutul respectiv se mărește de volum și ia un aspect ceros (2). ~ **balonizantă,** alterare celulară întîlnită în multe infecții inframicrobiene, caracterizată prin edem și vacuolizarea citoplasmei (22). ~ **cerebromaculară,** sin.: *Idiotie amaurotică,* boală din grupul tezaurismozelor fosfatidice, deseori familială, caracterizată prin tulburări psihice grave progresive, cecitate și tulburări neurologice care, într-un stadiu mai înaintat, determină tabloul clinic al unei rigidități prin decerebrare. Poate îmbrăca următoarele forme: a) forma infantilă (Tay-Sachs), în care primele simptome apar la vîrsta de 3—6 luni și are o evoluție rapidă; b) forma infantilă tardivă (Bielschowski) începe la 2—3 ani și are o evoluție lentă-progresivă de 5—6 ani; c) forma juvenilă (Spielmeyer-Vogt) începe la 3—10 ani și are o evoluție mult mai lentă; d) forma juvenilă tardivă (Kufs) este mult mai rară și începe la 15—20 ani; este mai săracă din punct de vedere simptomatic (predomină tulburările de vedere) și are o evoluție lungă (27). ~ **ceroasă Zenker,** vezi Zenker. ~ **chistică,** transformarea chistică a unor acini glandulari, cu atrofia consecutivă a epiteliului (2).

~ **coloidă a dermului,** Milium coloid. ~ **discului intervertebral,** proces de uzură a substanței fundamentale a discului, care duce la apariția degenerescenței fibrinoide; este datorită microtraumatismelor, infecțiilor latente, reumatismului cronic sau senilității (24). ~ **fibrinoidă,** alterare a substanței fundamentale a țesutului conjunctiv, urmată de modificări ale fibrelor colagene, ce apare în diferite boli infecțioase sau alergice și constituie substratul morfologic al încadrării acestora în bolile de colagen. Se caracterizează prin apariția unui material care aminteşte fibrina și prin modificări ale fibrelor conjunctive care își schimbă afinitățile tinctoriale. Materialul fibrinoid rezultă din alterarea metabolismului substanțelor mucopolizaharidice. Este o distrofie ireversibilă, determinînd reacții celulare, urmate eventual de scleroză (2). ~ **granulară,** sin.: *Intumescență granulară,* proces distrofic constînd din apariția în citoplasmă a unor granule mari; reprezintă o formă de degenerescență albuminoasă și are la bază dispariția funcțiilor fine funcționale (2). ~ **hepatolenticulară,** sin.: *Sindromul hepatostriat,* boală degenerativă cu caracter frecvent familial, caracterizată printr-o degenerescență progresivă a nucleilor cenușii centrali, în special a nucleului lenticular, asociată cu o ciroză hepatică. Clinic, se manifestă printr-o simptomatologie extrapiramidală sau cerebeloextrapiramidală, asociată cu semne discrete sau evidente de suferință hepatică și cu tulburări pigmentare oculare (inelul Kayser-Fleischer) și cutanate. Examenele de laborator pot pune în evidență tulburări ale metabolismului cuprului și acizilor aminați. Sînt cunoscute două forme clinice importante: boala Wilson și boala Westphal-Strümpell (27). ~ **hialină,** apariția intra- și extracelulară, mai ales în țesutul conjunctiv și pereții vaselor, a unei substanțe omogene, amorfe, de natură albuminoidă (2). ~ **lipoidică,** Degenerescență adipoasă. ~ **maculară** (Junius-Kuhnt), Retinită disciformă. ~ **marmorată a nucleilor striați,** Sindromul Vogt, vezi Vogt. ~ **mixomatoasă,** degenerescența mucoidă a fibrelor conjunctive din fibroame, cu apariția celulelor de aspect stelat, putînd simula macroscopic o degenerare malignă prin aspectul lucios al tumorii (2). ~ **mucoidă,** apariția în țesuturi a unor substanțe mucoase sau mucoide, cu alterarea metabolismului interesînd celulele epiteliale (cancere mucipare) sau chiar fibrele conjunctive (mixom, mixedem) (2). ~ **nervoasă ascendentă,** proces degenerativ al căilor de conducere medulare, interesînd căile senzitive, care se propagă de jos în sus, de la măduva sacrată sau lombară spre cea toracală și cervicală și chiar la bulb (2). ~ **nervoasă descendentă,** degenerare a căilor nervoase interesînd căile motorii, care progresează de sus în jos (2) ~ **nervoasă retrogradă,** degenerare în care procesul progresează în sens invers direcției de propagare a influxului nervos, prin calea de conducere respectivă (2). ~ **nervoasă secundară,** degenerescență în care procesul este provocat de lezarea unui organ central sau periferic de care depind troficitatea și funcționalitatea căii de conducere lezate secundar (2). ~ **nervoasă sistematizată,** degenerare în care procesul degenerativ interesează un întreg sistem morfofuncțional (de ex. calea piramidală) (2). ~ **nervoasă terțiară,** degenerare în care procesul degenerativ trece dincolo de sinapsa a două sisteme neuronale, interesînd și pe cel de-al 2-lea neuron (2). ~ **neuroaxonală infantilă,** Boala Seitelberg, vezi Seitelberg. ~ **pulpară,** leziune de tip degenerativ (vacuolar, hialin, amiloid, gras, calcar, a pulpei dentare) rezultată prin tulburări metabolice de cauză locală; reprezintă o complicație a cariei dentare (38). ~ **senilă,** proces de uzură care se manifestă variat de la un țesut la altul, fiind în general caracterizat prin atrofie, uneori și cu depuneri pigmentare (2). ~ **spinocerebeloasă,** denumire dată unui grup de boli caracterizate prin leziuni degenerative în măduvă și cerebel (de ex. boala Friedreich, distazia areflexă Roussy-Levy, ataxia ereditară spastică, boala Pierre Marie) (27). ~ **tapetoretiniană,** Retinopatie pigmentară. ~ **tubulară progresivă familială,** Nefronoftizia familială. ~ **vacuolară,** apariția în citoplasmă, mai rar în nucleu, a unor vacuole pline cu un lichid transparent și avînd ca urmare o scădere a funcției celulare; reprezintă de obicei o distrofie ireversibilă, care se însoțește uneori cu degenerescența granulară (2). ~ **vitroasă** (Virchow), alterare a fibrelor musculare, caracterizată prin omogenizare și apariția de numeroși nuclei așezați ca niște șiraguri (2). ~ **waleriană,** proces degenerativ la nivelul complexului neuronal, în care lezarea celulei se însoțește totdeauna de degenerarea cilindraxului rămas fără impulsul trofic al celulei nervoase (2).

*Vezi și*: Alzheimer.

**Degerătură** (lat. *degelare* = a degera). Modificări locale ale țesuturilor, sub influența frigului; pot fi de diverse intensități: gradul I, hiperemie și durere; gradul al II-lea, tumefiere și apariția de flictene cu exsudat serosanguinolent; gradul al III-lea, necroze ale pielii și țesutului subcutanat; gradul al IV-lea, necroză întinsă în profunzime, gangrenă umedă (23).

**Deget** (lat. *digitus*). *Digitus.* ~ „în ciocan", diformitate a degetelor piciorului constînd din flexiunea permanentă a celei de-a 2-a falange pe prima și implicit flexiunea dorsală a primei pe primul metatarsian (24). ~ **hipocratic,**

sin.: *Hipocratism digital*, deformaţie în „baghetă de tobă" a ultimei falange, privind părţile moi (care se îngroaşă) şi a unghiei (care ia forma unei sticle de ceasornic şi se încurbează către faţa palmară), întîlnită în supuraţiile pulmonare, în unele cardiopatii cu cianoză, în endocardita lentă sau în sindroamele compresive mediastinale (34). ~ **„în resort"** (*trigger finger*), tendovaginită stenozantă interesînd tendoanele muşchilor flexori ai degetelor mîinii la nivelul articulaţiilor falangiene, antrenînd mişcări bruşte şi sacadate la revenirea din flexiune (9). ~ **supranumerar**, prezenţa congenitală a unui deget în plus la mînă sau la picior (24). ~ **„în şirag de perle"**, aspect caracteristic al degetelor, datorit unor nodozităţi de origine rahitică (33).

**Degetar metalic.** Apărător de deget.

**Degeţel lînos.** *Digitalis lanata.*

**Degkwitz**, Rudolf. **Schema** ~, modalitate practică de aplicare a seroprofilaxiei rujeolei, utilizînd cantităţi variabile de ser de convalescent: 2—3 unităţi de protecţie (1 unitate de protecţie = 3 ml ser de convalescent de rujeolă) în primele 4 zile ale incubaţiei; 3—4 unităţi în zilele a 5-a — a 8-a de incubaţie. Actualmente se utilizează rar, fiind mai avantajoasă profilaxia cu γ-globuline, care, în plus, evită şi transmiterea hepatitei serice (8).

**Deglutiţie** (lat. *deglutitio*). Actul înghiţirii (16).

**Degos**, Robert. **Boala** ~, vezi Genodermatoza eritematoscuamoasă variabilă. **Genodermatoza în cocardă** ~, vezi Genodermatoza eritematoscuamoasă variabilă.

**De Graaf**, Reijnier, 1641—1673. **Foliculii** ~, sin.: *Foliculi oophori vesiculosi graafi, Folliculi ovarici vesiculosi*, foliculi ovarieni maturi, conţinînd o cavitate plină de lichid, strat granulos, ovocit şi teacă foliculară (1). **Stigma foliculului** ~, punctul de ruptură prin care ovulul iese din ovar (1).

**Degranulare** (*de-* + dim. lat. *granum* = grăunţă). Dispariţia granulaţiilor citoplasmice specifice unor celule, indicînd pierderea funcţiei respective, ca urmare a unor procese distrofice care se traduc prin omogenizare (2).

**Degrosisare.** Reducerea suspensiilor de dimensiuni mari din apă în procesul de purificare a apei (20).

**Dehidrază.** Dehidrogenază.

**Dehidrocolesterol.** Metabolit intermediar în procesul de transformare a lanosterolului în colesterol (5).

**11-Dehidrocorticosteron.** Steroid izolat din corticosuprarenală şi obţinut sintetic prin oxidarea a 21-corticosteronului în prezenţa de trioxid de crom, urmată de hidroliză. Are acţiune corticoidă (5).

**Dehidrogenare.** Reacţia chimică de eliminare a hidrogenului dintr-o moleculă (radical) organică. Se obţine termic (în industria petrochimică) sau catalitic (de ex. butan → butilen → butadienă). În celula vie, procesele de dehidrogenare sînt catalizate de enzime specifice, dehidrogenazele (5).

**Dehidrogenază**, sin.: *Dehidrază*. Enzimă care catalizează eliberarea ionului hidrogen (proton) dintr-un complex molecular. Dehidrogenazele deţin rol important în procesele de oxidoreducere. În cele mai multe cazuri, gruparea prostetică a acestor enzime are o structură fosfopiridinnucleotidică (DPN, TPN). În mecanismul dehidrogenării, gruparea prostetică oxidată (DPN ) se reduce pe seama substratului, care concomitent liberează încă un proton în mediul de reacţie (5). ~ **lactică**, enzimă care catalizează procesele de dehidrogenare a acidului lactic. După natura acceptorului de hidrogen necesar în reacţie au fost descrise 3 lacticodehidrogenaze: a) piridinnucleotidică (asigură transferul H de la lactat pe DPN+); b) aerobă (asigură transferul H de la lactat direct pe oxigen); c) citocromică (asigură transferul H de la lactat pe citocromul $c_2$). Prezintă valori mult crescute în serul bolnavilor cu leucoză mieloică cronică sau acută, spre deosebire de leucoza limfatică, în care este normală (5; 19). ~ **succinică**, Succindehidrază.

**Dehidroizoandrosteron.** Hormon androgen cristalizat, izolat din urina masculilor (15).

**Dehidropeptidază.** Enzimă renală care catalizează hidroliza peptidelor, punînd în libertate amoniac (5).

**Dehio**, Karl Konstantinovici, 1851—1927 **Testul** ~, determinarea naturii unei bradicardii prin injectarea intravenoasă a 1 mg sulfat de atropină; accelerarea pulsului traduce o origine neurovegetativă, iar rezultatul negativ, o tulburare de natură cardiacă (10).

**Deiodază.** Enzimă din tiroidă şi din ţesuturi care degradează hormonii iodaţi, eliberînd iodul (7).

**Deionizare.** Proces fizico-chimic de eliminare a ionilor dintr-un produs (soluţie). Printre cei mai eficienţi deionizanţi sînt răşinile sintetice „schimbătoare de ioni" (răşini mixte de tipul Amberlite MB-1, Bio-Deminrolit etc.) (5).

**Deisting. Procedeul** ~, sin.: *Divulsie prostatică*, dilataţie instrumentală transuretrală a inelului prostatic (11).

**Deiters**, Otto Friedrich Karl, 1834—1863. **Celulele** ~. 1. Celule falangiene externe ale organului Corti (1). 2. Celule nervoase mari, situate în nucleul vestibular lateral al măduvei (1). **Nucleul** ~, *Nucleus vestibularis lateralis*.

**„Déja vécu"** (fr.). Tulburare a funcţiei de recunoaştere a memoriei, constînd în aceea că bolnavul are convingerea că a mai trăit cîndva o scenă pe care în realitate o trăieşte prima oară (35).

**„Déja vu"** (fr.). Tulburare a funcţiei de recunoaştere a memoriei, constînd dintr-o familiaritate anormală a lucrurilor văzute prima oară, cu convingerea că au mai fost văzute cîndva (35).

**Dejecţii** (lat. *deiectio* = îndepărtare, evacuare). Reziduurile solide şi lichide (materii fecale şi urină) umane şi animale, care reprezintă suportul esenţial prin care se elimină şi se răspîndesc germenii patogeni ai infecţiilor digestive (8).

**Déjérine,** Joseph Jules, 1849—1917. **Semnul ~,** vezi Semnul tusei. **Sindromul interolivar ~,** sin.: *Sindromul de bulb anterior, Sindromul paramedian bulbar Foix, Sindromul Reynold-Revillod-Déjérine,* sindrom bulbar altern motor, datorit leziunilor care interesează porţiunea anterioară a bulbului rahidian. Este caracterizat prin hemiparalizie şi hemiatrofia limbii de partea leziunii şi prin paralizia membrelor de partea opusă leziunii (27).

**Déjérine-Klumpke** (Déjérine, Joseph Jules, 1849—1917; Klumpke, Auguste, 1859—1927). **Sindromul ~,** tipul inferior al plexitei brahiale; formă clinică în care leziunea interesează rădăcinile inferioare ale plexului brahial ($C_8-D_1$) şi determină paralizia şi atrofia muşchilor mici ai mîinii, realizînd un sindrom Aran-Duchenne, la care se asociază şi un sindrom Claude Bernard-Horner (27).

**Déjérine-Mouzoun. Sindromul ~,** sindromul circumvoluţiei parietale ascendente, caracterizat prin tulburări de sensibilitate tactilă, vibratorie, termică şi dureroasă pe hemicorpul opus (27).

**Déjérine-Roussy** (Déjérine, Joseph Jules, 1849—1917; Roussy, Gustave, 1874—1948). **Sindromul ~,** sin.: *Sindromul talamic,* sindrom determinat de leziuni ale talamusului, caracterizat prin hipoestezie superficială tranzitorie, anestezie profundă persistentă, dureri cu caracter hiperpatic (hiperpatia talamică), mişcări coreoatetozice, semne cerebeloase, hemianopsie. Tulburările apar pe hemicorpul de partea opusă leziunii (27).

**Delageniére. Operaţia ~,** procedeu de cură a herniei femurale printr-o incizie verticală perpendiculară pe arcada inghinală (11). **Transplante osteoperiostice ~,** transplante osteoperiostice parcelare, recoltate de pe faţa anterointernă a tibiei pe o suprafaţă foarte întinsă, folosite în chirurgia osoasă reparatorie (24).

**Delalande. Metoda ~,** metodă de accelerare a naşterii, constînd din injectarea intramusculară a unei fiole de glanduitrin şi administrarea de cloroform sau clorură de etil femeilor în travaliu (18).

**Delannoy,** E. **Operaţia ~,** procedeu de refacere a continuităţii digestive după duodenopancreatectomie prin coledoco- şi gastrojejunostomie fără reimplantarea bontului duodenal (11).

**Delarvizare.** Distrugerea sau prevenirea dezvoltării stadiilor larvare ale diferitelor insecte (31).

**Delbet,** Pierre Louis Ernest, 1861—1925. **Aparatul ~.** 1. Aparat gipsat de mers pentru imobilizarea gambei, alcătuit din atele laterale gipsate (24). 2. Aparat de imobilizare şi reducere a fracturilor de diafiză humerală cu ajutorul unui tub metalic care se telescopează prin înşurubare, după nevoie, şi care ia punct de sprijin în axilă şi pe antebraţul în flexiune (24). 3. Aparat folosit pentru măsurarea lungimii membrelor inferioare, compus dintr-o bară verticală gradată şi două bare orizontale: una fixă, care reperează spinele iliace antero-superioare, şi una mobilă, care reperează vîrful maleolelor interne (24). **Factura ~,** fratura în *Y* a extremităţii superioare a humerusului, cu 3 fragmente: capul cu tuberozitatea mică, tuberozitatea mare şi diafiza (24). **Semnul ~.** 1. În fractura unicondiliană a extremităţii inferioare a femurului, mobilizarea laterală a rotulei produce frecături, prin lovirea de suprafaţa rugoasă a fragmentelor de fractură (24). 2. În fractura de col femural transcervicală, fără angrenare, scurtarea membrului inferior se reduce prin tracţiune, dar o dată tracţiunea încetată, scurtarea se reproduce (24). **Sindesmopexie ~,** sindesmopexie acromioclaviculară în diastazisul articulaţiei respective (24).

**Delbet-Caraven. Procedeul ~,** procedeu operator constînd în fixarea istmului uterin cu fire neresorbabile la peretele abdominal, după ce în prealabil se avivează porţiunea istmului uterin ce urmează a fi suspendată şi fixată (18).

**Delbet-Mocquot. Proba ~,** vezi Proba garoului.

**Delbet-Vadder. Operaţia ~,** procedeu de gastroenterostomie largă (gastropiloroduodenojejunostomie) (11).

**Delcainâ,** sin.: *Dextrocainâ, Clorhidrat de pseudocainâ.* Substanţă anestezică din grupa esterilor aminoalcoolici, folosită în stomatologie fie ca injecţii în soluţie, 0,5—1%, fie ca anestezic local pentru badijonări şi tamponamente în soluţie 5—10%; poate fi utilizată şi în prepararea soluţiei Bonain în locul cocainei (38).

**Delchef,** Jean. **Operaţia ~,** artrodeză extraarticulară acromioclaviculohumerală, cu grefon tibial (24).

**Deleter** (lat. *deletrix* = care distruge). Periculos, nociv (4).

**Deletion** (lat. *deletio* = distrugere). Suprimare genetică (17).

**Delict** (lat. *delictum*). Faptă ce constituie o încălcare a unei dispoziții a codului penal și care se pedepsește cu închisoare corecțională sau amendă penală (23).

**Delievent.** Persoană care a săvîrșit un delict (23).

**Delievescență.** Proprietatea substanțelor higroscopice (săruri anhidre, cristalohidrați inferiori, anhidride) de a absorbi vaporii de apă din atmosferă peste limita de stabilitate; procesul are ca rezultat dizolvarea substanței delicvescente în apa pe care a absorbit-o. Exemple de substanțe delicvescente: clorura de calciu, pentoxidul de fosfor etc. (5).

**Delinotte. Operația ~**, procedeu de cură a incontinenței de urină la femeie prin suspendarea colului vezical cu lambou de aponevroză conservată (11). **Sonda ~**, sondă de cauciuc prevăzută la extremitate cu un balonaș prin a cărui umplere se realizează tamponamentul lojii prostatice după adenomectomie (11).

**Delir** (lat. *delirium* = aiurare), sin.: *Delirium.* 1. Sindrom de tulburare a conștiinței, caracterizat prin dezorientare temporospațială și asupra situației, de obicei cu păstrarea conștiinței propriei persoane, halucinații predominant vizuale și auditive, incoerența gîndirii, idei delirante fragmentare, agitație psihomotorie și anxietate sau euforie în funcție de conținutul halucinațiilor și reproducerea parțială a trăirilor din cursul perioadei psihotice (35). 2. Reflectarea eronată la nivelul gîndirii a raportului dintre individ și realitatea obiectivă; fiind necompatibil cu critica și necorectabil prin contraargumente, el reușește să domine activitatea psihică și să schimbe comportamentul individului (35). **~ absurd,** delir neverosimil, ilogic, întîlnit de obicei în psihozele organice (35). **~ de acțiune binevoitoare,** delir constînd din convingerea bolnavului că asupra lui se acționează în scopul de a-l tonifica, educa, vindeca (35). **~ acut,** sin.: *Encefalita psihozică azotemică,* sindrom de confuzie mintală gravă, întîlnit în diferite afecțiuni somatice, infecțioase și toxice, caracterizat prin tulburări de conștiință de tip delirant sau amentiv, agitație psihomotorie necoordonată și intensă, ducînd la epuizarea bolnavului, pierderea conștiinței propriei persoane, refuzul alimentelor și lichidelor, însoțite de semne de deshidratare, hiperazotemie, hipertermie, hiperhidroză, hiperleucocitoză cu polinucleoză (35). **~ anxios,** delir care apare în cadrul unei stări de anxietate intensă cu agitație psihomotorie marcată, întîlnit mai frecvent în reacțiile psihogene de șoc (35). **~ de autoacuzare,** delir care apare pe fond depresiv și în care bolnavul își atribuie vinovății imaginare ca furturi, crime, nenorociri sau catastrofe, (35). **~ catatimic,** delir cu coloratură afectivă puternică, care ia naștere în urma influenței morbide a unor complexe afectivoemoționale asupra sensului gîndirii, faptelor și acțiunilor bolnavului (35). **~ catestezic** (Ghiliarovski), delir care are la bază senzații neplăcute din diferite părți ale corpului; acestea influențează în mod negativ dispoziția generală, determinînd interpretarea lor delirantă (35). **~ confabulator,** delir întreținut de confabulații (35). **~ conform** (Bayer), sistem delirant cu conținut identic, apărînd la 2 sau mai multe persoane care se îmbolnăvesc de schizofrenie; în aceste cazuri, bolnavii vin în contradicție cu realitatea înconjurătoare, nu ca indivizi izolați, ci ca un tot unitar (35). **~ cosmogonic,** sin.: *Delir metafizic,* sistem de idei delirante avînd ca obiect stabilirea originii lumii, a vieții, a „sufletului", a „reîncarnării" (metempsihoză) (35). **~ de culpabilitate,** delir în care bolnavul își atribuie greșeli prin încălcarea moralei sau a legalității (35). **~ erotoman,** sin.: *Erotomanie,* convingere delirantă a unor bolnavi că sînt iubiți de o persoană de obicei superioară, căreia îi atribuie nejustificat inițiativa apropierii, interpretînd în acest sens orice manifestare a acesteia (35). **~ de exhaustiune,** delir datorit epuizării generale a organismului (35). **~ febril,** denumire prin care se înțelege tulburarea stării de conștiință de obicei de tip delirant și oneiroid, întîlnită în stările febrile (35). **~ de filiațiune,** delir constînd din aceea că bolnavul își reneagă filiațiunea reală, considerîndu-se descendentul unor persoane de seamă (35). **~ de grandoare,** delir în care bolnavul se consideră persoană dotată cu calități fizice, morale, intelectuale excepționale, deosebite, atribuindu-și uneori titluri înalte (35). **~ de imaginație** (Dupré), delir cu conținut neverosimil, de sursă imaginativă sau confabulatorie (35). **~ de imortalitate,** delir întîlnit în stările depresive, constînd din convingerea bolnavului că este nemuritor pentru a suferi veșnic (35). **~ indus,** însușirea de către persoane apropiate bolnavului a delirului acestuia, apărînd ca o formă de reacție psihologică situațională care urmărește în evoluția sa etapele dezvoltării delirului inductorului; slăbește în intensitate sau dispare prin separarea de inductor sau prin remiterea delirului acestuia (35). **~ de influență,** delir constînd din convingerea bolnavului că se acționează asupra sa de la distanță prin sugestie, hipnoză, diferite dispozitive sau aparate (35). **~ de interpretare,** delir constînd din convingerea falsă a bolnavului că gesturile, ac-

țiunile, cuvintele persoanelor din jur au o semnificație deosebită, interesînd în mod special situația sau persoana sa (35). ~ **de invenție,** delir constînd din convingerea bolnavului că a imaginat sau a creat ceva nou și extraordinar, în realitate neverosimil și imposibil de realizat în etapa respectivă de dezvoltare a științei și tehnicii (35). ~ **ipohondric,** convingere delirantă a bolnavului că suferă de o boală gravă, incurabilă sau cu sfîrșit letal, pe care în realitate nu o are (35). ~ **macromaniacal,** sin.: *Delir macroptic,* delir în care imaginile halucinatorii apar cu dimensiuni mai mari decît echivalentul lor real, putînd duce la convingerea morbidă că însuși corpul sau segmente ale lui capătă proporții uriașe (35). ~ **macroptic,** Delir macromaniacal. ~ **metabolic,** idei delirante avînd drept conținut credința bolnavului în schimbarea, transformarea sau denaturarea propriei persoane sau a ființelor sau lucrurilor din lumea înconjurătoare (35). ~ **metafizic,** Delir cosmogonic. ~ **micromaniacal,** sin.: *Delir microptic,* delir în care imaginile halucinatorii apar cu dimensiuni mai mici decît echivalentul lor real, putînd duce la convingerea morbidă că însuși corpul sau segmente ale lui capătă proporții foarte mici (35). ~ **microptic,** Delir micromaniacal. ~ **musitant,** sin.: *Carfologie,* formă gravă de delir, caracterizată prin absența reacțiilor la excitații din afară, agitație motorie necoordonată, mișcări de apărare, răsucire sau de prindere sau culegere a unor fire sau insecte imaginare de pe corp, vorbirea fiind nedeslușită sau înceată (35). ~ **de negație,** idee delirantă întîlnită de obicei în sindromul Cotard, constînd din convingerea bolnavului că organele interne, corpul în întregime nu mai funcționează, au intrat în descompunere sau nu mai există, convingere care merge uneori pînă la afirmația nihilistă a inexistenței sale (35). ~ **nesistematizat,** idei delirante nelegate între ele într-un sistem organizat, cu teme deseori schimbătoare în diferitele etape ale evoluției bolii (35). ~ **nihilist,** delir apărînd în stările depresive, de obicei la vîrstă înaintată, în care bolnavul afirmă că el însuși sau lumea în întregime a dispărut, el nu mai are nici un sentiment, trăiește numai în aparență și va trăi în acest fel veșnic (35). ~ **oniric,** stare confuzională cu halucinații vizuale asemănătoare stării de vis (35). ~ **de persecuție,** convingerea delirantă a bolnavului că este persecutat, observat, supravegheat, otrăvit, nedreptățit de o persoană sau mai multe, eventual organizate, reale sau imaginare (35). ~ **de relație,** delir înrudit cu cel de interpretare, constînd din convingerea morbidă a bolnavului că cei din jur, prin cuvinte, gesturi, acțiuni, fac aluzii defavorabile privitoare la calitățile fizice, morale și intelectuale ale sale (35). ~ **retroactiv** (Sommer), transformarea sub influența ideilor delirante prezente a tuturor evenimentelor trăite de bolnav înainte de apariția stării psihotice, indicînd de obicei stări delirante cronice (35). ~ **rezidual,** idei delirante apărute în timpul unei tulburări de conștiință (de obicei de tip delirant), care se mențin o perioadă de timp după ce tulburarea de conștiință a dispărut (35). ~ **schizofrenoid,** delir constituit cu preponderență din idei de interpretare, relație și influență, asociat cu comportament de aspect bizar, discordant (35). ~ **senzitiv de relație** (Kretschmer), variantă a delirului de interpretare cu determinism psihogen, concepută în mod eronat ca o boală specifică a unui tip caracterial, izolată artificial de autor sub denumirea de delir senzitiv (35). ~ **sistematizat,** complex de idei delirante organizate și cristalizate în jurul unei idei sau teme centrale care se păstrează timp îndelungat (35). ~ **sistematizat halucinator,** Parafrenie. ~ **sistematizat nehalucinator,** Paranoia. ~ **de urmărire,** delir constînd din convingerea morbidă a bolnavului că este urmărit (35). ~ **de urmărire al surzilor** (Kraepelin), delir de urmărire cu structură paranoică, apărînd la surzi, favorizat, edificat și întreținut de deficitul senzorial auditiv (35).

**Delirium** (lat. = aiurare). Delir. ~ **sine delirio,** *delirium tremens* fără halucinații, fiind prezente doar semnele somatice (35). ~ **tremens,** psihoză acută în cadrul alcoolismului cronic, apărînd uneori ca o complicație a unei boli somatice sau ca fenomen de abstinență alcolică și care constă dintr-o tulburare de conștiință de tip delirant, zoopsii, agitație psihomotorie foarte intensă, tremurături, hipertermie, hiperhidroză (35).

**Delitala. Operația** ~, procedeu de alungire a unui bont scurt de gambă prin rezecția peroneului și implantarea lui în tibie cu capul răsturnat. Necesită un timp prealabil de plastie tegumentară (24).

**Delivrență** (*de-* + lat. *liberare* = a elibera). Expulsia sau extracția placentei și a anexelor sale din căile genitale; are loc la 10—120 minute după expulzarea fătului (18). ~ **abdominală,** extragerea placentei prin plaga operatorie uterină, în caz de operație cezariană (18.) ~ **artificială,** sin.: *Expulsie artificială a placentei,* extragere manuală a placentei din cavitatea uterină (18). ~ **naturală,** sin.: *Expulsie naturală a placentei,* eliminarea placentei din vagin prin apăsare pe fundul uterului (18). ~ **spontană,** sin.: *Expulsie spontană a placentei,* expulzare a placentei fără nici o intervenție din partea celui care asistă (18).

**Della Vedova. Operaţia ~,** rahisinteză cu grefoane osteoperiostice prelevate local şi din tibie (24).

**Delmas,** Paul. **Metoda ~,** metodă de naştere extemporanee prin dilatare manuală a colului uterin sub rahianestezie şi extragerea fătului prin aplicaţie de forceps (18).

**Delomorfie** (gr. *delos* = evident, definitiv + *morphe* = formă). Care este de o anumită formă şi configuraţie (4).

**Delore. Cura ~,** mesaj pentru redresare forţată, cu ruperea bridelor fibroase în torticolisul muscular (11). **Metoda ~,** osteoclazie pentru a corecta *genu valgum* (24).

**Delore-Braine. Procedeul ~,** procedeu de închidere a bontului duodenal prin ligatură separată a mucoasei, urmată de sutură musculoseroasă (11).

**Délorme,** Edmond, 1847—1929, **Operaţia ~,** procedeu de decorticare a inimii în pericardita constrictivă (10).

**Delorme. Patrulaterul ~,** în semiologia şoldului, patrulaterul format din linia intertrohanteriană anterioară, unită prin două linii cu treimea mijlocie a arcadei femurale. Orice orificiu de intrare, ieşire sau traiect al vreunui proiectil situat în acest patrulater trebuie considerat ca fiind producător al unei plăgi articulare coxofemurale (24).

**Delorme-Juvara.** (Delorme E., Juvara E.). **Procedeul ~,** procedeu de cură a prolapsului rectal, prin rezecţia limitată a mucoasei prolabate (11).

**Deloyers,** L. **Gastrectomia ~,** sin.: *Gastrectomie inversată,* rezecţia operatorie a părţii acide a stomacului, cu secţionare la nivelul porţiunii antrofundice, închidere pe tranşe şi anastomoză cu esofagul (11). **Procedeul ~,** procedeu pentru evitarea incontinenţei anusului artificial prin secţionarea segmentului distal al colonului, care urmează a fi transformat în anus, şi răsturnarea lui în antiperistaltism (11).

**Delpech. Legea lui ~,** extremităţile oaselor care formează o articulaţie, supuse într-o parte a lor la o presiune anormală, puternică şi continuă, îşi micşorează acolo volumul, pe cînd în locul unde sînt scoase timp îndelungat de la presiunea obişnuită îşi măresc volumul (24).

**Delta apicală.** Regiunea apexului dentar în care se găsesc ramificaţiile canalelor radiculare ce se deschid în spaţiul parodontal (38).

**Deltoid** (gr. litera delta + *eidos* = formă). Avînd forma literei greceşti delta (Δ) (de ex. ligamentul deltoid al articulaţiei gleznei sau muşchiul deltoid al umărului) (1).

**Del Torto. Operaţia ~,** artroriză laterală cu grefon tibial în deviaţiile laterale ale piciorului poliomielitic (24).

**Del Vecchio. Coloraţia ~,** metodă de colorare a corpusculilor metacromatici Babeş-Ernst de la *Corynebacterium diphteriae.* Utilizează albastrul de metilen Löffler, urmat de mordansarea cu Lugol, după o spălare intermediară cu apă. Corpusculii apar coloraţi în brun-verzui, iar corpul bacilului în galben (3).

**Demasculinizare** (*de-* + lat. *masculus* = mascul). Pierderea caracterelor sexuale secundare masculine, a potenţei şi a libidoului, în urma unor tulburări endocrine; este însoţită uneori de feminizare (exces de estrogeni) (7).

**Demecarium bromură.** Bază cuaternară de amoniu conţinînd în structură două molecule de neostigmină; inhibează acetilcolinesteraza, efectul fiind de lungă durată; este folosit ca antiglaucomatos, dar are o toxicitate relativ mare (14).

**Demecolcină.** Alcaloid izolat din *Colchicum autumnale*; agent citotoxic, care blochează mitoza în metafază şi inhibează selectiv granulopoieza; este activ în leucemia cronică şi are un bun efect antigutos (13).

**Dementia** (lat. = nebunie, demenţă). Demenţă. **~ infantilis,** Demenţa Heller, vezi Heller. **~ praecocissima** (Sante de Santis), Schizofrenie infantilă.

**Demenţă** (lat. *dementia*), sin.: *Anoia, Dementia.* Sindrom constînd în scăderea sau dispariţia unei grupe sau a majorităţii funcţiilor psihice, începînd cu cele mai diferenţiate şi mai noi din punct de vedere ontogenetic; are caracter persistent şi de obicei evolutiv, ducînd treptat la pierderea capacităţii intelectuale a individului, a valorii sociale a personalităţii sale, la îngreuierea sau imposibilitatea adaptării la condiţiile de mediu, cu scădere marcată sau incapacitatea de a dobîndi cunoştinţe noi şi de a folosi experienţa acumulată în trecut la cerinţele situaţionale prezente (35). **~ amnestică,** demenţă cu predominanţa tulburărilor amnestice (35). **~ apatoabulică,** tablou clinic constînd din diminuarea accentuată a gîndirii, indiferenţă şi pustiire afectivă, lipsă totală de iniţiativă, abulie cu conservare relativă a memoriei şi a bagajului de cunoştinţe, aspecte care dau un caracter particular acestei demenţe întîlnite de obicei în stadiile avansate ale schizofreniei cu evoluţie cronică (35). **~ arterioselerotică,** demenţă de obicei parţială, constînd din tulburări de memorie de tip dismnestic, labilitate emoţională, cu păstrarea relativă a criticii, a relaţiilor afective şi a conştiinţei bolii, nucleul personalităţii fiind mai puţin alterat (35). **~ concentrică,** demenţă caracterizată prin îngustarea cîmpului preocupărilor bolnavului şi centrarea lor asupra intereselor şi trebuinţelor elementare ale pro-

priei persoane, însoțită de bradipsihie și bradikinezie, adezivitate, perseverare, incapacitate de conciziune și pierdere în detalii, explozivitate, aspect pe care îl iau stadiile avansate ale degradării psihice epileptice (35). ~ **epileptică,** formă extremă a deteriorării psihice progresive care apare la unii epileptici, caracterizată prin bradipsihie accentuată și alterări profunde ale memoriei și gîndirii (35). ~ **globală,** termen utilizat pentru a desemna demențele în care sînt afectate de obicei cu aceeași intensitate toate laturile activității psihice; în acest tip clasic sînt cuprinse de obicei demența paralitică și cea senilă (35). ~ **lacunară,** sin.: *Lacunarism,* demență caracterizată prin afectarea cu preponderență a unor funcții psihice, celelalte rămînînd indemne (35). ~ **paralitică,** demență globală însoțită de semnele neurologice, somatice și umorale ale paraliziei generale progresive (35). ~ **paranoidă,** demență globală sau lacunară însoțită de halucinații și de idei delirante, de obicei fragmentare, confabulatorii sau fantastice (35). ~ **pelagroasă,** demență secundară leziunilor distrofice ale celulelor ganglionare întîlnite în pelagră și însoțite de neuronofagie, hiperplazie glială și procese degenerative descendente medulare (2). ~ **precoce** (Morel, Kraepelin), termen vechi prin care se desemna schizofrenia (35). ~ **presenilă,** demență apărînd în perioada involuțională, cuprinzînd o serie de boli degenerative, ca boala Alzheimer, boala Pick ș.a. (35). ~ **senilă,** demență începînd printr-o amnezie progresivă și ducînd la o demență globală datorită atrofiei cerebrale senile (35). ~ **senilă Korsakov,** Sindromul Korsakov, vezi Korsakov. ~ **vesanică,** termen desuet prin care se înțelegeau demențele secundare stărilor psihotice cu evoluție acută sau cronică (35).

*Vezi și*: Alzheimer, Heller, Pick.

**Demianov, A. A. Semnul ~,** în lumbago, bolnavul în decubit dorsal nu poate ridica de pe planul patului membrele inferioare extinse decît pînă la o amplitudine de maximum 10° (24).

**Demielinizare.** Proces de distrugere a tecilor de mielină (15). ~ **perivasculară,** leziune histopatologică caracterizată prin dispariția mielinei din prelungirile nervoase, în special în vecinătatea vaselor, întîlnită aproape exclusiv în encefalitele postvaccinale și posteruptive (22).

**Demimonstruozitate.** *Hemiterata.*

**Demineralizare.** Pierdere sau scădere a constituenților minerali ai organismului (15). ~ **osoasă,** vezi Decalcificare.

**Demipeniform** (fr. *demi,* de la lat. *dimidius* = jumătate + *penna* = pană + *forma* = formă). Termen aplicat structurilor sau organelor care au una din cele două margini în formă de pană (1).

**Demodex.** Gen de acarieni din familia *Demodecidae,* clasa *Arachnida. Specie mai importantă*: *D.folliculorum* (sin.: *Acarus folliculorum*), întîlnită în foliculii piloși, mai ales la persoane cu secreție sebacee crescută. După unii autori ar fi agentul patogen al acneei vulgare (31).

**Demografie** (gr. *demos* = populație + *graphein* = a scrie). Ramură a statisticii care studiază schimbările în numărul, densitatea și structura unei populații, ca urmare a natalității, mortalității sau deplasărilor populației, și factorii social-economici care le influențează (29).

**Demohr. Proba ~,** probă constînd din compararea a 2 obiecte cu greutate egală și volum diferit. Oligofrenii și demenții apreciază ca fiind mai greu obiectul mai voluminos, indicele de eroare fiind în raport cu gradul de oligofrenie sau demență (35).

**Demonofobie** (gr. *daimon* = demon + *phobos* = frică). Frică patologică de diavoli (35).

**Demonologie** (gr. *daimon* = demon + *logos* = știință). Concepție psihiatrică din trecut despre originea demonică a bolilor psihice, care erau tratate prin exorcisme (35).

**Demons-Meigs. Sindromul ~,** sindrom caracterizat prin triada: tumoare solidă a ovarului, ascită și hidrotorax. Ca tumori ovariene sînt întîlnite mai frecvent fibromul ovarian, tecalomul, tumoarea Brenner și teratomul benign; hidrotoraxul este mai frecvent în dreapta (18).

**Demorfinizare.** Suprimarea morfinei în morfinomanie; poate fi bruscă (ducînd la tulburări grave ale aparatului circulator și la tulburări digestive trecătoare) sau lentă (23).

**Demours,** Pierre, 1702—1795. **Membrana ~,** *Lamina limitans posterior corneae.*

**Demucozare** (lat. *demucosatio*). Mucoclază.

**Demutizare** (*de-* + lat. *mutus* = mut). Educarea copiilor surzi în însușirea limbajului vorbit și înțelegerea limbajului buzelor și dactilogiei (35).

**Denaturare** (fr. *dénaturer*). Procedeu de transformare a unor produse în materiale improprii altor utilizări. Denaturarea se realizează prin adăugarea de mici cantități de denaturat la produsul de bază. *Exemple*: alcoolul pentru ars se denaturează cu metanol și baze piridinice, cel industrial cu benzină, formol etc. Denaturarea proteinelor native se realizează fie pe cale termică (56—100°), fie cu acizi, baze, alcooli, uree etc. (5).

**Dendrită** (gr. *dendron* = arbore), sin.: *Citodendrită, Dendron.* Prelungire a neuronului care transportă impulsul nervos spre corpul celulei; multiple în neuronii multipolari, den-

dritele se anastomozează cu prelungirile altor neuroni (1).

**Dendritic.** Arborescent (28).

**Dendron.** Dendrită.

**Denervare.** Secționare chimică sau fizică a nervilor unui anumit organ sau regiune anatomică (15). ~ **renală,** sin.: *Enervare renală,* secționarea operatorie a filetelor nervoase care însoțesc pedicului renal (11).

**Denga,** sin.: *Denguero, Febră de Aden, Febra articulațiilor, Febră buchet, Febră dandy, Febră polka, Febră roșie, Febră rusă cu cefalee, Febră de 7 zile.* Boală infecțioasă și transmisibilă din regiunile tropicale, determinată de un virus transmis la om prin intermediul țînțarului *Aedes aegypti* și caracterizată clinic prin: evoluție febrilă bifazică, cefalee, astenie, algii puternice (musculare, articulare și osoase) care determină o atitudine rigidă, caracteristică cu mers particular (țeapăn, sacadat, uneori săltăreț); se însoțește de leucopenie marcată și uneori de o erupție polimorfă rubeoliformă sau scarlatiniformă (8).

**Denguero.** Denga.

**Denker,** Alfred, 1863—1941. **Procedeul ~,** operație asupra sinusului maxilar constînd din ridicarea unghiului osos antero-inferior și intern al maxilarului superior, urmată de îndepărtarea leziunilor mucoasei și ale pereților sinuzali (30).

**Denigès,** Georges. **Metoda ~,** sin.: *Procedeul cianoargentimetric,* tehnică de dozare a acidului uric și, în general, a compușilor purinici prin precipitare cu soluție argentoamoniacomagneziană, care dă cu purinele un complex argentomagnezian insolubil; excesul de argint (neinclus în complex) este titrat cu cianură de potasiu, în prezența iodurii de potasiu (5). **Reacția ~,** reacție pentru determinarea acetonei în urină; în mediu puternic acid, în prezența oxidului roșu de mercur, acetona dă un precipitat alb acetonomercuric (5).

**Denis-Varco. Procedeul ~,** procedeu de refacere a continuității digestive după duodenopancreatectomie prin reimplantarea bontului pancreatic și a coledocului în intestin și anastomoză gastrojejunală (11).

**Denitrificare.** Procesul de reducere a cantității de azot (sub formă de azotat sau azotiți) conținută în sol, ca urmare a acțiunii bacteriilor nitrificante, care reduc azotații și azotiții în amoniac și azot liber, degajabili în atmosferă (5).

**Denitrogenare.** Termen general pentru desemnarea procesului de eliminare a azotului dintr-un compus chimic. În natură, denitrogenarea este realizată de o serie de microorganisme, care utilizează *N* din sol (5).

**Denman,** Thomas, 1733—1815. **Evoluție spontană ~,** expulzarea spontană a fătului în prezentație transversală. Este excepțională și posibilă numai cînd fătul este mic sau macerat; se degajează inițial trunchiul, apoi fesele, membrele inferioare și, la sfîrșit, capul (18).

**Denonvilliers,** Charles Pierre, 1808—1872. **Fascia ~,** sin.: *Fascia prostatoperitoneală,* porțiune a fasciei pelviene care separă suprafața anterioară a rectului de veziculele seminale și glanda prostată (1).

**Dens** (lat. = dinte), sin.: *Dinte.* 1. Organ calcificat situat într-unul din procesele alveolare ale maxilarelor, servind pentru masticația hranei, realizarea vorbirii și influențînd conturul facial; este format din: a) o masă principală de dentină, care înconjură cavitatea pulpei ce conține pulpa dentară cu nervii și vasele ei; b) o porțiune coronală (coroana), acoperită de email; c) o porțiune radiculară (rădăcina), care poate fi simplă, bifidă, trifidă, acoperită de os, numit *cementum*; d) o porțiune cervicală (gîtul), joncțiunea coroanei și rădăcinii (1). 2. Formațiune anatomică în formă de dinte (1). **Dentes acustici.** Proiecțiile în formă de dinte situate pe marginea limbusului laminei spirale a urechii; se întind între celulele epiteliale și dau limbusului o suprafață neregulată (1). **Dentes angulares.** *Dentes canini.* ~ **axis,** sin.: *Apofiza odontoidă a axisului, Dens epistrophei,* proces în formă de dinte al corpului axisului, care se articulează cu atlarul (1). **Dentes bicuspidati.** *Dentes premolares.* **Dentes canini,** sin.: *Dentes angulares, Dentes cuspidati, Dinți canini, Dinți cuspizi.* Dinți monoradiculari situați pe arcadă, între incisivii laterali și primii premolari; au coroana de formă conoidă, cu marginea incizală în *V* și rădăcina lungă, puternică. Există cîte unul pentru fiecare hemiarcadă (4 în total) atît în dentiția temporară, cît și în cea permanentă (38). **Dentes columellares.** *Dentes molares.* **Dentes confusi.** Dinte sau dinți supranumerari, uniți parțial (coronar sau radicular) sau total între ei sau cu un dinte vecin normal (39). **Dentes cuspidati.** *Dentes canini.* **Dentes decidui,** Dinți temporari. ~ **in dente,** varietate de odontom intradentar; este asemănător ca formă și structură unui dinte mic inclus în cavitatea pulpară a unui dinte-gazdă (38). ~ **epistrophei,** *Dens axis.* ~ **exsertus,** dinte care se proiectează anterior de arcul dentar; denumire folosită în mod special pentru canini (1). **Dentes geminati.** Dinți supranumerari confuzi care seamănă între ei (39). **Dentes incisivi,** sin.: *Dinți incisivi.* Dinți situați frontal pe arcadă, care servesc la prinderea alimentelor și tăierea lor. Au coroana ușor lățită și o singură rădăcină. Sînt 8 incisivi, dintre care 4 superiori și 4 inferiori atît în dentiția temporară, cît și în cea permanentă

(38). **Dentes molares,** sin.: *Dentes columellares, Dinţi molari, Dinţi multicuspizi, Măsele.* Dinţi pluriradiculari (2—3 rădăcini), cu coroană voluminoasă, globuloasă, situaţi posterior pe arcade. La adult sînt 12 molari, aşezaţi cîte 3 pe fiecare hemiarcadă; la copii, 8 molari de lapte, aşezaţi cîte 2 pe fiecare hemiarcadă (38). **Dentes premolares,** sin.: *Dentes bicuspidati, Dinţi bicuspizi, Dinţi premolari.* Dinţi permanenţi dispuşi cîte 2 pe fiecare hemiarcadă dentară, ocupînd spaţiile al 4-lea şi al 5-lea dintre canin şi primul molar. Fiecare premolar are caractere funcţionale şi mai ales morfologice individuale. Ei au o suprafaţă ocluzală cu 2 cuspizi (de unde şi numele de bicuspid), dispuşi vestibular şi oral. Pot avea 1—2 rădăcini (38). ~ **sapientia,** Molar de minte. ~ **serotinus,** Molar de minte.

**Densaplazie** (lat. *dens* = dinte + *a-* + gr. *plassein* = a forma). Absenţa dezvoltării procesului odontoid al axisului (26).

**Densificare** (lat. *densare* sau *densere* = a strînge). Proces de întărire, de condensare (32). ~ **osoasă,** Condensare osoasă.

**Densigrafie** (lat. *densus* = dens + gr. *graphein* = a scrie). Grup de metode radiokimografice, care se bazează pe variaţiile de intensitate a fasciculului de raze Röntgen, în urma trecerii sale printr-un organ în activitate, de obicei inima, variaţii înregistrate fotoelectric (electrokimografie sau actinografie) sau cu ajutorul unui contor ionic (ionografie) (10).

**Densimetru** (lat. *densus* = dens + gr. *metron* = măsură). Aparat pentru măsurarea densităţii lichidelor (15).

**Densitate** (lat. *densitas*). 1. Calitatea de a fi dens; desime (32). 2. Cantitatea de materie într-un anumit spaţiu (32). 3. Masa unităţii de volum a unui corp (32). 4. Număr de obiecte sau fiinţe pe unitatea de suprafaţă (32). ~ **absolută,** mărime fizică definită prin raportul dintre masa şi volumul unui corp. Reprezintă numeric masa unităţii de volum a unui corp şi se exprimă în g/cm$^3$ sau kg/m$^3$. Variază în raport cu temperatura, cu presiunea, cu starea de agregare sau cu structura internă (6). ~ **anofelină,** numărul anofelinelor pe o anumită unitate aleasă (adăpost, gospodărie, metru patrat etc.). (31). ~ **anofelină imaginală,** numărul insectelor adulte dintr-o anumită specie, pe o anumită unitate de măsură aleasă (adăpost, gospodărie etc.) (31). ~ **larvară,** numărul larvelor de anofeli (sau de alte insecte) pe o unitate de captură (a cărei suprafaţă se cunoaşte) sau pe metrul patrat (31). ~ **de probabilitate,** sin.: *Funcţie de frecvenţă,* derivata de ordinul I a funcţiei de repartiţie $F(x)$, adică $F'(x) = f(x)$. Derivata există numai cînd variabila aleatorie este continuă; pentru variabilele aleatorii discrete, densitatea de probabilitate nu există niciodată (7). ~ **relativă,** raportul între densitatea absolută a unui corp şi densitatea absolută a apei distilate la +4°C (6). ~ **urinii,** greutatea specifică a urinii.

**Dentalon.** Soluţie de clorbutol, eugenol şi soluţie de *Cassia,* folosită ca analgezic local în tratamentul pungilor pioreice dentare (38).

**Dentalumb.** Lubrifiant de sinteză din grupul siliconelor, folosit pentru ungerea pieselor dentare în cursul sterilizării (38).

**Dentamidă.** Pastă medicamentoasă pe bază de sulfamidă, folosită în aplicaţii locale în tratamentele parodontitelor marginale (38).

**Dentia precox.** Prezenţa dinţilor la naştere sau erupţia lor imediat după naştere (1).

**Denticul** (lat. *denticulus* = dinte mic). Mici formaţiuni dentinare sferice, care se formează în cavitatea pulpară a dinţilor; sub acest termen sînt denumiţi uneori dinţii foarte mici, reduşi de volum (38).

**Dentimetru** (lat. *dens* = dinte + gr. *metron* = măsură). Instrument folosit în protetica dentară la luarea perimetrului coletului unui dinte sau unui bont dentar, în vederea alegerii sau confecţionării unui inel (38).

**Dentină** (lat. *dens* = dinte). *Dentinum.* ~ **adventiţială,** Dentină secundară. ~ **artificială,** un ciment dentar provizoriu, denumit şi Fletcher, după numele inventatorului său, a cărui pulbere se compune din 7,5% mastic pulverizat, 100 g oxid de zinc ars, 12 g sulfat de zinc deshidratat, iar lichidul, din 25 g gumă arabică, 65 ml apă distilată, 10 ml alcool şi 1—2 picături acid carbolic (39). ~ **circumpulpară,** partea principală a dentinei care se găseşte în vecinătatea pulpei dentare (1). ~ **interglobulară,** regiune mică de dentină puţin calcificată găsită în lungul liniilor incrementale (1). ~ **intermediară,** formă de trecere între predentină (fibre) şi dentină (substanţa mineralizată) (38). ~ **primară,** dentina formată înainte de erupţia dintelui (38). ~ **neregulată,** Dentină secundară. ~ **secundară,** sin.: *Dentină adventiţială, Dentină neregulată,* dentina de refacere care este depozitată pe pereţii camerei pulpei prin pulpa dentară, ca răspuns al pierderii substanţei dentare (1). ~ **vitroasă,** sin.: *Vitreodentină,* varietate de dentină care prezintă tubi dentinali în număr redus (1).

**Dentinificare.** Dentinogeneză.

**Dentinoblastom,** sin.: *Dentinom.* Tumoare odontogenă compusă din ţesut conjunctiv şi din substanţă dentinoidă, formînd mase neregulate în cavitatea pulpară a dintelui (38).

**Dentinogeneză** (*dentină* + gr. *genesis* = naştere), sin.: *Dentinificare.* Formarea dentinei (1). ~ **imperfectă,** anomalie de structură a sub-

stanței dentare, de obicei congenitală, datorită unor tulburări ale odontoblaștilor; dinții apar mai mici, hipercalcificați, uneori fragmentați, cu dentină opalescentă, brună (38).

**Dentinom.** Dentinoblastom.

**Dentinum,** sin.: *Dentină, Ivoriu, Substantia eburnea dentis.* Țesut calcificat care formează partea principală a dintelui; se aseamănă cu osul, dar diferă de acesta prin absența celulelor incluse în el. Este acoperit de smalț la nivelul coroanei și de cement la nivelul rădăcinii; el însuși înconjură pulpa camerei și rădăcina canalelor pe care le conține (1).

**Dentiție** (lat. *dentitio*). 1. Procesul de apariție a dinților prin erupția lor prin creasta alveolară, precum și dezvoltarea lor (1). 2. Caracterul și aranjarea dinților la un individ sau o specie (1). ~ **accesională,** erupția acelor dinți care nu sînt precedați de dentiția deciduală (la om, molarii permanenți) (1). ~ **de lapte,** sin.: *Dentiție temporară,* dentiția a cărei erupție începe la 6—8 luni de la naștere și se completează în aproximativ 30 luni (39). ~ **permanentă,** dentiția care înlocuiește pe cea de lapte și erupe între 6 și 18 ani de la naștere (39). ~ **postpermanentă,** Dentiția a treia. ~ **temporară,** Dentiție de lapte. ~ a **treia,** sin.: *Dentiție postpermanentă,* erupția dinților care înlocuiesc pierderea dinților permanenți (secundari); la om acest mod de dentiție este excepțional de rar (1).

**Dento-** (lat. *dens, dentis* = dinte). Prefix care introduce în termenii compuși referirea la dinte (32).

**Dentocol.** Masă de luat amprentă, folosită în stomatologie (38).

**Dentom** (*dento-* + *-oma*), sin.: *Odontom.* Formațiune de aspect tumoral, constituită din țesuturi dentare adulte: smalț, cement, dentină. Se găsește fie izolat de dinți în grosimea maxilarelor, fie legat de dinți (odontom satelit extra- sau intradentar). Este considerat ca o disorganoplazie rezultată prin tulburări în dezvoltarea mugurelui dentar (38).

**Dentonomie** (*dento-* + gr. *nomos* = lege). Clasificarea dinților (1).

**Dénucé,** Jean Henri Maurice, 1859—1924, **Boala ~,** Boala Schanz-Dénucé, vezi Schanz-Dénucé.

**Denudare** (lat. *denudo* = a dezveli). Punerea în evidență sau descoperirea unei formațiuni anatomice (23).

**Denutriție** (*de-* + lat. *nutrire* = a hrăni). Scădere importantă în greutate provocată de carența alimentară, deficitul de utilizare a substanțelor alimentare sau predominanța proceselor de dezasimilare (15).

**Deontologie** (gr. *deon* = obligație + *logos* = studiu, știință). Studiul obligațiilor medicului față de bolnav, confrați, personalul ajutător, față de colectivitate și stat, ca și al drepturilor profesionale, morale și materiale, stabilite prin legi scrise și nescrise, prin tradiție, norme de educație, conștiință (23).

**Deparafinare.** În tehnica histopatologică, procedeu tehnic de dizolvare în solvenți a parafinei, în vederea colorării secțiunilor făcute după includerea în parafină (2).

**Deparazitare** (*de-* + lat. *parasitus* = parazit). Distrugerea prin diferite mijloace a ectoparaziților omului sau animalelor (8).

**Depărtător.** Instrument metalic de diferite forme și dimensiuni, folosit pentru îndepărtarea țesuturilor sau a buzelor unei plăgi operatorii (11). ~ **autostatic,** depărtător care se menține în poziția dorită (11). ~ **de buze,** instrument stomatologic folosit pentru îndepărtarea părților moi labiocomisurale, spre a se crea accesul necesar examenului și intervențiilor în șanțurile vestibulare sau în cavitatea bucală (38). ~ **de maxilare,** instrument care se interpune între arcadele dentare, pentru a menține deschisă cavitatea bucală în timpul intervențiilor chirurgicale (38). ~ **de os,** depărtător care se poate introduce sub diafiza unui os pentru a apăra părțile moi subiacente și care izolează în același timp și marginile plăgii, în cursul operației (24).

*Vezi și*: Billroth, Collin, Farabeuf, Heister Ionescu, Juvara, Kirschner, Legueu, Papin Quervain, Stacke, Tuffier, Volkmann.

**Dependent social.** Persoană care din diferite cauze nu-și poate asigura existența prin mijloace proprii și are nevoie de sprijinul statului. Starea de dependent social se stabilește de către Oficiul de prevederi sociale teritorial, pe baza anchetei efectuate de către asistentele sociale (29).

**Dependență** (*de-* + *pendere* = a atîrna). 1. Stare de subordonare, în care existența unui element este condiționată de un altul (32). 2. Stare psihoorganică determinată de administrarea repetată a unui medicament, ajungîndu-se ca întreruperea sau scăderea dozelor să provoace apariția simptomelor de abstinență (32). ~ **fizică,** necesitatea organismului pentru o substanță stupefiantă administrată repetat; însoțește de obicei dependența psihică în cadrul eufomaniei (14). ~ **funcțională,** corespondența dintre valorile a două sau mai multe variabile, ceea ce se poate exprima matematic prin relația: $y = f(x)$. Deși relația cauză-efect stă întrucîtva la baza dependenței funcționale, ea nu poate fi confundată cu aceasta (7). ~ **psihică,** necesitatea psihică pentru o substanță stupefiantă administrată repetat, favorizată de acțiunea euforizantă, acțiunea liniștitoare, calmarea durerii, labilitatea psihică (14).

**Deperiostare.** 1. Tehnică de chirurgie ortopedică, care constă din îndepărtarea sau simpla incizie şi decolare a periostului din jurul unui os bolnav. Este folosită mai ales în osteita condensantă (24). 2. Timpul chirurgical de îndepărtare a periostului din orice operaţie pe os (24).

**Depersonalizare** (*de-* + lat. *persona* = caracter, personalitate). Alterare a conştiinţei propriei persoane, manifestată prin trăirea înstrăinării ideilor, sentimentelor şi acţiunilor. A fost descrisă de P. Janet în psihastenie, se mai întîlneşte în stările depresive şi în schizofrenie, fiind însoţită uneori de fenomene de automatism mintal (35).

**Depesaj.** Ciopîrţirea, fragmentarea unui cadavru, cu scopul de a împiedica identificarea sau pentru a-l disimula ori distruge mai uşor (23).

**Depigmentare** (*de-* + lat. *pigmentum* = culoare pentru pictat). Decolorare a tegumentelor sau anexelor prin dispariţia pigmentului (12).

**Depilare** (lat. *depilare* = a depila). Epilare.

**Depistare** (fr. *dépister* = a depista). 1. Descoperirea unui caz de boală infecţioasă printr-un diagnostic corect, folosind atît date clinice privind în special semnele de debut, cît şi investigaţii epidemiologice şi/sau metode rapide de laborator (8). 2. Descoperirea izvorului de îmbolnăvire şi a contacţilor unui caz de boală infecţioasă (8). ~ **activă,** descoperirea cît mai precoce a unui caz de boală, a izvorului de îmbolnăvire sau a contacţilor, din iniţiativa cadrelor medico-sanitare (29). ~ **biologică** descoperirea bolnavilor sau a persoanelor infectate (infestate), cu ajutorul reacţiilor biologice (29). ~ **pasivă,** descoperirea unui caz de boală, a izvorului de îmbolnăvire sau a contacţilor, prin prezentarea spontană a acestora la unităţile medico-sanitare (29).

**Deplaeare electrolitică.** În tehnica dentară, operaţia de corodare pe cale electrolitică a suprafeţei interioare a unei turnături metalice dentare de tipul coroanelor, cu scopul obţinerii unei mai bune adaptări pe dinte (39).

**Depleţie** (lat. *depletio*). Eliminare excesivă a unor constituenţi esenţiali ai organismului (apă, electroliţi etc.) (15).

**Deplumbare.** Operaţia de curăţire riguroasă a instrumentelor şi recipientelor şi de purificare a reactivilor folosiţi pentru microdeterminări de plumb (9).

**Depolarizare** (fr. *dépolariser* = a depolariza). În fiziologie, modificarea — sub influenţa unei excitaţii — a repartiţiei ionilor la interfeţele membranei unei fibre musculare care se contractă (de exemplu), cu ieşirea potasiului şi intrarea sodiului şi apariţia unui „curent de acţiune" îndreptat spre exteriorul celulei; substratul biochimic al acestui fenomen îl constituie descărcarea complexelor macroergice (ATP) şi faza anaerobă a glicolizei (10).

**Depolimerizare.** Procesul de fragmentare în molecule mai mici a macropolimerilor. Se poate obţine fie sub acţiunea căldurii, agenţilor oxidanţi, radiaţiilor ultraviolete, fie prin biocataliză, sub acţiunea enzimelor depolimerizante, de obicei hidrolitice (5).

**Depresiune** (lat. *depressio*). 1. Stare psihică caracterizată printr-o triadă simptomatică compusă din dispoziţie tristă, încetinire a ritmului ideativ şi inhibiţia activităţii (35). 2. Reducerea unei funcţii cu ajutorul unui medicament (13). 3. În anatomie, o parte din suprafaţa unui organ, care prezintă o adîncitură faţă de restul suprafeţei (1). ~ **agitată,** depresiune în care predomină neliniştea motorie ca expresie a anxietăţii, tulburărilor de conştiinţă sau fenomenelor delirante şi halucinatorii (35). ~ **anxioasă,** depresiune în care dispoziţia tristă este însoţită de o stare de spaimă intensă (35). ~ **buzei inferioare,** depresiunea mediană de sub buza inferioară în care, la bărbat, în mod frecvent creşte un smoc de păr (musca) (39). ~ **confuzivă,** depresiune în care, alături de triada simptomatică, se găsesc tulburări de conştiinţă de tip delirant sau oniric (35). ~ **delirantă,** stare depresivă cu idei delirante de autoacuzare, culpabilitate, ruină, sărăcie, ipohondrice, de negaţie, de prejudiciu, însoţite uneori de halucinaţii (35). ~ **endogenă,** expresie clasică utilizată pentru desemnarea fazelor depresive ale psihozelor afective, utilizată şi astăzi în special de psihiatrii adepţi ai concepţiei constituţionaliste care, afirmînd în mod eronat importanţa capitală a condiţiilor de mediu intern, reduc la minimum rolul influenţelor de mediu extern în apariţia stărilor depresive din cadrul psihozelor afective (35). ~ **frenului bucal,** urmă în formă de V, lăsată de frenurile bucale pe amprenta mandibulară sau maxilară (39). ~ **reactivă,** stare depresivă cu etiologie psihogenă şi cu conţinut strîns legat de trauma psihică determinantă (35). ~ **simplă,** depresiune săracă în simptome, cu predominanţa inhibiţiei în gîndire şi activitate (35). ~ **stuporoasă,** depresiune în care inhibiţia activităţii atinge gradul extrem; bolnavii devin imobili, starea depresivă exteriorizîndu-se numai prin expresia mimică (35).

**Depresor** (lat. *deprimere* = a face să coboare). Factor care inhibează o anumită funcţie (15).

**Deproteinizare.** Vezi Defecare.

**Depunere** (lat. *deponere* = a depune). Proces distrofic caracterizat prin precipitarea unor substanţe, pînă atunci solubile, la nivelul

unor structuri morfofuncționale modificate patologic (2).

**Depurație.** Îndepărtarea din organism a produșilor inutilizabili (15).

**De Quervain.** Vezi Quervain.

**Deranjament** (fr. *dérangement*). Perturbare a unei funcții (32). ~ **gastric febril,** veche denumire pentru forma gastroenterică acută a toxiinfecției alimentare (8).

**Deratizare.** Totalitatea măsurilor de luptă împotriva șoarecilor. Include o serie de măsuri preventive (împiedicarea accesului șoarecilor la alimente și suprimarea posibilităților de hrană și adăpost) și o serie de măsuri de combatere prin: a) mijloace mecanice; b) mijloace chimice (substanțe intoxicante pe cale digestivă, ca antu, sau cu acțiune anticoagulantă sau, în sfîrșit, substanțe intoxicante pe cale respiratorie); c) mijloace biologice (cunoașterea și ocrotirea dușmanilor naturali ai rozătoarelor). Vechea metodă prin care se utilizau culturi microbiene este astăzi interzisă (8).

**Dercum,** Francis Xavier, 1856—1931. **Boala ~,** sin.: *Fibrolipomatoza dureroasă, Lipomatoza dureroasă, Dercum, Neurolipomatoza dureroasă,* varietate de lipomatoză difuză, localizată mai ales pe trunchi și rădăcina membrelor. Se însoțește inconstant de tulburări mintale, apatie, astenie. De etiologie necunoscută, probabil endocrină (12).

**Derealizare.** Tulburări ale conștiinței mediului înconjurător, acesta părînd bolnavului ca ireal, iluzoriu, înstrăinat, inert, lipsit de viață și culoare, ca siluete percepute prin fum, ceață sau printr-un văl. Se întîlnește de obicei asociată cu depersonalizarea (35).

**Dereism** (Bleuler) (*de-* + lat. *res* = lucru). Tulburare de gîndire întîlnită în special în schizofrenie și constînd din desprinderea conținutului gîndirii de realitate (35).

**Dereneefalie** (gr. *dere* = gît + *enkephalos* = creier). Monstruozitate constînd din dezvoltarea rudimentară a oaselor cutiei craniene cu o anomalie marcată a creierului, care rămîne în vertebrele cervicale superioare, bifide; porțiunea posterioară a occipitalului este absentă; reprezintă o varietate de anencefalie (1).

**Derivată.** Limita raportului dintre creșterea unei funcții și creșterea variabilei independente, atunci cînd creșterea foarte mică a variabilei tinde către zero. În chimie, calculul cu derivate este folosit în analiza matematică a vitezelor de reacție, iar în biologie în studiul fenomenelor de creștere (7). ~ **parțială,** derivata unei funcții de mai multe variabile, în raport cu una singură dintre ele, celelalte fiind considerate constante. Ecuațiile cu derivate parțiale sînt un instrument matematic indispensabil în studiul fizicii, al chimiei fizice, al biofizicii etc. (difuziune a unei substanțe medicamentoase în țesuturi se poate descrie cu ajutorul unei ecuații cu derivate parțiale) (7).

**Derivație** (lat. *derivatio*). 1. Dirijarea procesului de scurgere a sîngelui sau altor produse biologice dintr-o regiune în alta prin mijloace diferite (15). 2. Înregistrare a unor fenomene biologice cu ajutorul electrozilor de culegere plasați într-un anumit mod (15). **Derivații bipolare.** Derivații electrocardiografice în care ambii electrozi sînt exploratori, culegînd potențiale electrice. În mod curent se utilizează derivațiile bipolare în plan frontal ale membrelor care alcătuiesc laturile unui triunghi considerat echilateral, descris de Einthoven și anume: derivația I (D I) = membrul superior drept — membrul superior stîng; derivația a II-a (D II) = membrul superior drept — membrul inferior stîng; derivația a III-a (D III) = membrul superior stîng — membrul inferior stîng (32). **Derivații convenționale.** Derivații electrocardiografice bipolare sau unipolare, care se execută în mod curent și obligatoriu (32). **Derivații diferențiale.** Sisteme de derivații electrocardiografice, aplicate larg de Fattorusso și realizînd recoltarea potențialelor cu ajutorul a 2 electrozi inelari concentrici (10). **Derivații ectocardiografice.** Diferite sisteme de puncte de înregistrare electrocardiografică, alese în mod convențional pe suprafața corpului (10). **Derivații electrocardiografice.** Sisteme de înscriere a electrocardiogramei cu valoare și dispunere topografică variabilă (în plan și spațiu) a electrozilor. Există înscrieri directe (experimentale), semidirecte (esofagiene) sau indirecte (cutanate); bipolare (cu 2 electrozi activi) sau unipolare (un electrod „explorator" activ și unul de „referință" indiferent) (10). **Derivații endocavitare.** Înregistrări electrocardiografice obținute prin electrod-cateter cardiac (10). **Derivații esofagiene.** Captare a potențialelor electrice cardiace cu ajutorul unui electrod-sondă esofagian (10). ~ **externă,** crearea operatorie a unei comunicații între un organ cavitar și exterior (11). ~ **internă,** crearea operatorie a unei comunicații între două organe cavitare (11). ~ **înaltă a urinii,** derivarea către exterior a fluxului urinar prin nefrostomie, pielostomie sau ureterostomie (11). **Derivații neconvenționale.** Sisteme de înregistrare a curenților de acțiune ai inimii prin electrozi cu localizări variate, avînd ca scop fie reprezentarea mai fidelă a valorii vectorilor — derivații toracice triunghiulare (Nahb etc.), bipolare, ECG funcțională Kienle și altele, fie reprezentarea mai corectă a poziției spațiale a vectorilor (sistemele Bürger, Ortogonale etc.) (10). **Derivații precordiale.** Derivații electrocardiografice unipolare

care utilizează un electrod explorator precordial şi un electrod indiferent. Se notează cu litera V (volt), urmată de cifra care indică poziţia electrodului explorator: $V_1$ = marginea dreaptă a sternului în spaţiul al IV-lea intercostal; $V_2$ = marginea dreaptă a sternului în spaţiul al IV-lea intercostal; $V_3$ = mijlocul distanţei dintre $V_2$ şi $V_4$; $V_4$ = intersecţia liniei medioclaviculare stîngi cu spaţiul al V-lea intercostal (normal pe vîrful inimii); $V_5$ = intersecţia orizontalei care trece prin $V_4$ cu linia axilară anterioară; $V_6$ = intersecţia aceleiaşi orizontale cu linia axilară mijlocie. În anumite cazuri se pot folosi şi puncte de culegere posterioare, situate pe orizontala pe care se situează $V_4$, $V_5$ şi $V_6$ (de ex. $V_7$ la intersecţia cu linia axilară posterioară şi $V_8$ paravertebral în stînga). Se mai pot face înregistrări şi în poziţiile simetrice din dreapta (notate similar, dar adăugînd R) sau la niveluri mai înalte sau mai joase faţă de punctele convenţionale (32). **Derivaţii semiunipolare.** Derivaţii electrocardiografice în care electrodul de referinţă nu are potenţial nul; unul din electrozi se plasează pe unirea a două membre (tip aV) sau pe torace (tip C), iar celălalt, succesiv, pe braţul drept (aVR, CR), stîng (aVL, CL) sau picior (aVF, CF) (10). **Derivaţii standard.** Derivaţiile electrocardiografice bipolare clasice (Einthoven), cu electrozi plasaţi în planul frontal, la cîte două din vîrfurile unui triunghi echilateral, format de ambele braţe şi piciorul stîng (derivaţia I = braţ drept — braţ stîng; derivaţia a II-a = braţ drept — picior stîng; derivaţia a III-a = braţ stîng — picior stîng (10). **Derivaţii unipolare.** Derivaţii electrocardiografice în care electrodul de referinţă este constituit de „borna central-terminală" (unirea bornelor celor 3 membre), electrodul explorator fiind aşezat pe faţa antero-laterală a hemitoracelui stîng (precordialele $V_1$—$V_6$) sau pe membre (unipolarele VR, VL, VF) (10). **Derivaţii unipolare ale membrelor.** Derivaţii la care electrozii exploratori corespund unghiurilor triunghiului Einthoven şi care înregistrează variaţiile cîmpului electric al curentului de acţiune al inimii la nivelul braţului drept (VR), braţului stîng (VL) şi gambei stîngi (VF). Amplitudinea acestor derivaţii fiind redusă, pentru uzul practic se folosesc derivaţiile unipolare ale membrelor augmentate (notate cu *a*), imaginate de Goldberger (32).

*Vezi şi*: Gross, Lian-Goblin, Nehb.

**Derm** (gr. *derma* = piele). *Dermis.*

**Dermacentor.** Gen de acarieni din familia *Ixodidae*, clasa *Arachnida*. *Specii mai importante*: *D.andersoni* (sin.: *D.venustus*) parazitează mai ales unele animale (cai, şoareci), dar poate fi găsit şi la om, la care poate determina o paralizie uneori mortală. Transmite tularemia, febra Q şi febra pătată a Munţilor Stîncoşi; *D.marginatus* (sin.: *D.silvarum*) poate transmite tularemia şi bruceloza (31).

**Dermalom.** Material de sutură subţire cu care se fac suturile în chirurgia plastică şi estetică (38).

**Dermatită** (*dermato-* + *-ită*), sin.: *Dermatitis, Dermită*. Denumire generică pentru afecţiuni inflamatorii ale pielii, în general cu evoluţie acută sau subacută (12). ~ **actinică,** Lucită. ~ **alergică,** termen generic pentru afecţiunile cutanate de tip dermatită, a căror etiopatogenie este de natură alergică (12). ~ **atopică** (Coca), Eczema atopică. ~ **atrofiantă maculoasă diabetică,** Dislipoidoza Urbach-Oppenheim, vezi Urbach-Oppenheim. ~ **atrofică difuză progresivă,** Boala Pick-Herxheimer, vezi Pick-Herxheimer. ~ **atrofică maculoasă,** Anetodermie. ~ **de ciment,** sin.: *Eczemă de ciment*, dermatită de tip eritematoveziculos întîlnită la zidari, betonişti, salahori şi provocată de var, apă, traumatisme, care alterează stratul cornos, favorizînd sensibilizarea la sărurile de crom conţinute în ciment (9). ~ **de contact,** inflamaţie acută a pielii, rezultînd printr-un mecanism toxic sau mai ales alergic, din contactul cu un agent extern vegetal (flori, plante), mineral (substanţe chimice) etc. Exemple: d. de livadă, după decubit pe iarbă; d.*primularis*, datorită contactului cu *Primula*; d. de jartieră, produsă de contactul cu cauciuc sau nichel, în prezenţa secreţiei sudorale; d. de omizi, prin contactul cu perişorii omizilor (sin.: *Caterpillar-dermatitis*); d. profesionale, prin contact cu petrol, cauciuc, ciment etc. (12). ~ **contuziformă,** Eritem nodos. ~ **dismenoreică simetrică,** dermatită de cauză endocrină (ovariană), cu localizare la membrele inferioare (12). ~ **exfoliativă,** termen generic pentru dermatitele urmate de exfoliere (12). ~ **exfoliativă a nounăscutului,** Boala Ritter von Rittersheim, vezi Ritter von Rittersheim. ~ **exfoliativă Wilson-Brocq,** vezi Wilson-Brocq. ~ **fesieră sifiloidă posterozivă,** sin.: *Eritemul fesier posterociv sifiloid al sugarilor*, erupţie apărînd la sugari în regiunile parietală şi fesieră; pe un fond eritematos apar fisuri, vezicule şi papule care iau aspect sifiloid (12). ~ **figurată mediotoracică** (Brocq), Eczematide seboreice. ~ **herpetiformă,** Boala Dühring-Brocq, vezi Dühring-Brocq. ~ **hipostatică,** Angiodermatita purpurică şi pigmentară a membrelor inferioare. ~ **inotătorilor,** Schistosomiază cutanată. ~ **liniară migratorie,** *Larva migrans*. ~ **mediofacială,** Dermatoza pigmentară peribucală. ~ **oere,** Angiodermatita purpurică şi pigmentară a membrelor inferioare. ~ **oxiurică,** Oxiuroză cutanată. ~ **perl-**

**anală şi interfriginoasă,** Oxiuroză cutanată. ~ **polimorfă dureroasă Brocq,** Boala Dühring-Brocq, vezi Dühring-Brocq. ~ **profesională,** denumire generică pentru dermatitele a căror cauză. este reprezentată de diferite substanţe toxice sau sensibilizante întîlnite în condiţiile în care se desfăşoară munca profesională (12). ~ **seboreică,** leziuni de dermatită şi cruste seboreice nepruriginoase, localizate pe pielea păroasă a capului, faţă şi plicile de flexiune, pe un teren de diateză exsudativă, la sugarii din primele 3 luni de viaţă (33). ~ **varicoasă,** Angiodermatita purpurică şi pigmentară a membrelor inferioare.

**Dermatitis** (*dermato-* + *-itis*). Dermatită. ~ **a cercariis,** Bilharzioza cutanată. ~ **factitia,** *Cutis anserina.* ~ **maligna papillaris,** Boala Paget, vezi Paget.

**Dermato-** (gr. *derma, dermatos* = piele). Prefix sinonim cu *dermo-* (32).

**Dermatobia.** Gen de insecte din familia *Oestridae,* a căror larve parazitează pielea unor animale, păsări sau a omului. *Specii mai importante: D.cyaniventris, D.hominis, D.noxialis* (31).

**Dermatobiază.** Miază datorită prezenţei larvelor de *Dermatobia.* Se manifestă prin prurit şi apariţia de formaţiuni inflamatorii asemănătoare unor furuncule. Dacă nu survin alte complicaţii, după ieşirea larvei rana se cicatrizează (31).

**Dermatochondritis helicis.** Condrodermatita nodulară cronică a urechii.

**Dermatoconioză** (*dermato-* + *konis* = praf + *-oză*). Impregnare a pielii cu diferite pulberi de metale, roci, cărbune etc. (12).

**Dermatofibrom** (*dermato-* + lat. *fibra* = fibră + *-oma*). Fibrosarcom Darier-Ferrand, vezi Darier-Ferrand. ~ **progresiv şi recidivant,** Fibrosarcom Darier-Ferrand, vezi Darier-Ferrand.

**Dermatofibroză lenticulară diseminată.** Varietate eruptivă de fibroame lenticulare, deseori ereditară, cu caracter benign (12).

**Dermatofit** (*dermato-* + gr. *phyton* =plantă). ciupercă ce parazitează pielea sau anexele ei (12).

**Dermatofitidă,** sin.: *Mikid.* Denumire generică pentru elemente eruptive de sensibilizare, apărînd la distanţă, în cursul unei micoze (12).

**Dermatofitoză.** Dermatomicoză.

**Dermatoglife** (*dermato-* + gr. *glyphe* = sculptare). Creste papilare.

**Dermatoliză** (*dermato-* + gr. *lysis* = dizolvare, distrucţie). *Cutis laxa.*

**Dermatologie** (*dermato-* + gr. *logos* = ştiinţă). Specialitate medicală care se ocupă cu studiul pielii şi afecţiunilor sale (12).

**Dermatom.** 1. Teritoriu cutanat inervat de fibrele senzitive ale unui singur nerv spinal (1). 2. Instrument pentru tăierea pielii, folosit în prelevarea lambourilor destinate grefării (1).

*Vezi şi*: Dorobanţu, Tenner-Vandeput.

**Dermatomer** (*dermato-* + gr. *meros* = parte). Teritoriu cutant care corespunde unui metamer medular (27).

**Dermatomicoză** (*dermato-* + gr. *mykes* = ciupercă + *-oză*), sin.: *Dermatofitoză, Micoză cutanată.* Termen generic pentru afecţiunile pielii şi anexelor ei, provocate de o ciupercă (dermatofit) (12).

**Dermatomiozită** (*dermato-* + gr. *mys* = muşchi + *-ită*). Boală din grupul miozitelor primitive, caracterizată prin erupţii cutante cu caracter polimorf, asociate cu un edem, dur şi dureros la presiune, al muşchilor subiacenţi şi al ţesutului celular subcutanat (27).

**Dermatoscleroză** (*dermato-* + gr. *sklerosis* = întărire). Scleroză cutanată, stare particulară caracterizată prin condensarea elementelor constitutive ale pielii, cu sau fără mărire de volum, însă cu pierderea elasticităţii (12).

**Dermatospasmus.** *Cutis anserina.*

**Dermatostomatita Baader.** Vezi Eritem polimorf.

**Dermatoşalazie** (*dermato-* + gr. *chalasis* = relaxare). *Cutis laxa.*

**Dermatovenerologie.** Specialitate medicală care se ocupă cu studiul bolilor de piele şi anexelor pielii, precum şi cu studiul bolilor venerice (12).

**Dermatoză** (*dermato-* + *-oză*). Denumire generică pentru bolile de piele (12). ~ **brutarilor,** erupţie alergică provocată de contactul cu aluatul sau, mai frecvent, cu amelioranţii făinii (persulfaţi alcalini) (9). ~ **coaforilor,** dermatoză provocată de contactul cu soluţiile folosite pentru degresarea, decolorarea şi vopsirea părului (9). ~ **discoidă şi lichenoidă cronică Sulzberger-Garbe,** vezi Sulzberger-Garbe. ~ **pigmentară peribucală,** sin.: *Dermatita mediofacială, Eritroza pigmentată peribucală, Parakeratoza pigmentogenă peribucală,* pigmentaţie peribucală cu localizare simetrică, întîlnită exclusiv la femei şi avînd o cauză endocrină (tulburări ovariene); are două varietăţi: tip Brocq (numai pigmentări) şi tip Sézary (la care se adaugă prurit, eritem şi descuamaţie seboreică) (12). ~ **precanceroasă,** termen generic pentru un grup de dermatoze care merg în mod obligatoriu sau în orice caz în mod frecvent la cancerizare (malignizare) (12). ~ **profesională,** dermatoză provocată de acţiunea unor factori mecanici, fizici, chimici şi biotici, care ţin de exercitarea unei profesiuni şi îndeosebi de condiţiile în care se desfăşoară munca profesională (9).

**Dermatozoonoză** (*dermato-* + gr. *zoon* = animal + *nosos* = boală). Denumire generică

pentru bolile de piele provocate de paraziți animali (12).

**Dermectomie** (gr. *derma* = piele + *ektome*= excizie). Excizia unei porțiuni din piele (24).

**Dermis** (gr. *derma* = piele), sin.: *Cutis vera, Derm.* Pătură conjunctivă a pielii, situată între epiderm și țesutul subcutanat (1).

**Dermită** (gr. *derma* = piele + *-ită*). Dermatită. ~ **artificială,** inflamație superficială și trecătoare a pielii, rezultînd din acțiunea unei cauze nocive externe (fizice, chimice etc.) (12). ~ **livedoidă și gangrenoasă** (Nicolau), accident local al medicației bismutice. Prin injectarea unui preparat liposolubil sau insolubil într-o arteriolă a regiunii fesiere se produce o embolie locală, urmată de dureri foarte mari și de placarde infiltrative livedoide. În cele mai multe cazuri evoluează spre supurație aseptică și leziuni gangrenoase, urmate de fistule (12).

**Dermo-** (gr. *derma, dermatos* = piele). Prefix care introduce în termenii compuși referirea la piele (32).

**Dermoblast** (*dermo-* + gr. *blastos* = germene). Parte a mezodermului care dă naștere corionului (1).

**Dermodeză.** Tehnică de chirurgie ortopedică pentru limitarea mișcării anormale într-o articulație, cu ajutorul unui lambou de piele. Se folosește la sechelele paraliziei infantile (24).

**Dermoepidermită.** Denumire generică pentru bolile de piele, în care inflamația acută este simptomul capital (infecții microbiene, dermatomicoze); termenul înlocuiește din ce în ce mai mult pe cel de dermită, fiind mai corect din punct de vedere anatomic (12).

**Dermografism** (*dermo-* + gr. *graphein* = a scrie), sin.: *Autografism, Cutis graphica, Neurotoxidermie policromă ortiată, Urticarie factice.* Tendința specială a tegumentelor unor persoane de a reacționa prin leziuni papuloase urticariene la cele mai mici excitații. După zgîrierea cu un vîrf tocit se formează o linie albă, înlocuită curînd de o linie roșie și apoi de o reacție ortiată care durează de la 1/2 oră pînă la cîteva ore (12).

**Dermohipodermită.** Vezi Hipodermită.

**Dermolexie** (*dermo-* + gr. *lexis* = vorbire). Posibilitate de a recunoaște cu ochii închiși, litere, cifre sau alte semne convenționale, făcute prin atingerea tegumentului (27).

**Dermomegalie** (*dermo-* + gr. *megas* = mare). Megalodermie.

**Dermotropism** (*dermo-* + gr. *tropos* = întoarcere). Calitate pe care o prezintă unii microbi și inframicrobi de a se fixa pe tegumente sau mucoase, datorită unei afinități elective (22).

**Dermovaccin.** Termen sub care este cunoscut vaccinul antivariolic, preparat cu virus vaccinal cultivat pe pielea de vițel (22).

**Derodidymus** (gr. *dere* = gît + *didymos* = geamăn), sin.: *Derodim.* Monstru cu un singur corp, două guri, două capete și două extremități superioare și inferioare. Uneori sînt prezente și alte membre rudimentare (1).

**Derodim.** *Derodidymus.*

**Deromelus** (gr. *dere* = gît + *melos* = extremitate). Monstru care prezintă un membru accesor atașat de gît sau maxilar (1).

**Derrich-Burnett. Boala** ~, Febra Q.

**Derrien,** Eugène, 1879—1931. **Legea lui** ~, între concentrația unei substanțe din lichidul cefalorahidian ($C_{lcr}$) și concentrația aceleiași substanțe în sînge ($C_s$) există un raport constant exprimat de valoarea K a constantei zisă hemomeningee, conform reacției:

$$C_{lcr} = \frac{C_s}{\sqrt{I}} \cdot K$$

unde $I$ este concentrația soluției izotonă (8,5 g NaCl/litru și 49 g glucoză/litru) (5).

**Des-** (lat. *dis*). Element de compunere care introduce în termeni un sens privativ (32).

**Desalinizare** (*de-* + lat. *sal* = sare). Îndepărtarea sărurilor dintr-o soluție sau preparat (20). ~ **apei,** totalitatea procedeelor pentru a reduce cantitatea de săruri minerale aflate în exces în apă, în vederea realizării unei ape potabile. Metodele de desalinizare sînt: metoda termică constînd din evaporarea și condensarea apei; metoda electrolitică constînd din îndepărtarea sărurilor prin electroliză; metoda de desalinizare cu ajutorul rășinilor schimbătoare de ioni (20).

**Desault,** Pierre Joseph, 1744—1795. **Aparatul** ~, aparat gipsat de imobilizare a brațului lipit de trunchi, cu cotul în unghi ascuțit, întrebuințat în fracturile claviculei, humerusului sau omoplatului și după reducerea luxației scapulohumerale (24). **Bandajul** ~, bandaj folosit pentru imobilizarea fracturii de claviculă cu ajutorul unei perniță de vată în axilă și tururi circulare de fașă care fixează cotul la torace (11). **Semnul** ~, în fracturile intracapsulare de col femural, la rotația membrului inferior, marele trohanter nu se mai deplasează pe un arc de cerc înainte și înapoi, ci vîrful lui rotează pe loc (24).

**Descementare.** În tehnica dentară, operație de îndepărtare a dinților artificiali cementați de pe lucrările protetice metalice, prin dizolvarea cementului cu solvenți speciali (acid clorhidric, acid fosforic) (39).

**Descemet,** Jean, 1732—1810. **Membrana ~,** *Lamina limitans posterior corneae.*

**Descemetită.** Inflamația membranei Descemet; se manifestă prin cute sau precipitate pe cornee (28).

**Descemetocel.** Keratocel.

**Descensus testis.** Procesul de coborîre a testiculului din regiunea lombară în pungile scrotale, unde trebuie să ajungă în mod normal la naștere (1).

**Desehamps,** Joseph François Louis, 1740—1824. **Acul ~,** ac de ligatură prevăzut cu ureche centrală, a cărui tijă este cudată la vîrf către stînga sau către dreapta, aproape în unghi drept (11).

**Desehizătorul de gură Roser-König.** Vezi Roser-König. **~ de gură Whithead,** vezi Whithead.

**Descuamare** (lat. *desquamare* = a rade solzii). 1. Proces fiziologic normal, inaparent, constînd din desprinderea celulelor cornoase cele mai superficiale (stratul disjunct). La nou-născut, în primele zile de viață, se observă o descuamație fiziologică furfuracee, mai rar lameloasă (sin.: *Exfoliere*) (12). 2. În mod patologic, atunci cînd se descuamează un strat cornos îngroșat prin proces de hiper- sau parakeratoză consecutiv unei inflamații subiacente, descuamarea devine vizibilă sub formă de scuame. *Varietăți*: furfuracee, pitiriazică, lameloasă, în lambouri, membranoasă (12). **~ estivală palmară,** formă discretă, uscată, de dishidroză palmară, apărînd primăvara și vara sub formă de insule de descuamare cu evoluție centrifugă, prezentînd la margine un guleraș subțire scuamos (12). **~ persistentă a buzelor,** afecțiune de etiologie neclară, rebelă, apărînd mai ales la adolescenți. Buzele, mai ales cea inferioară, sînt tumefiate și acoperite de scuame de diferite grosimi (12).

**Desecare** (fr. *desécher* = a usca). Eliminarea surselor de apă stagnantă prin colmatare, drenare sau pompare, metodă eficace de asanare în profilaxia antimalarică (31).

**Desembrionare.** Manoperă de extragere a embrionului de găină și a sacului de gălbenuș din oul embrionat, folosită în scopul cultivării unor inframicrobi pe membrana corioalantoidă aderentă de cochilie (22).

**Desensibilizare** (fr. *desensibiliser* = a desensibiliza). 1. În general, reducerea sau abolirea sensibilității față de un agent sensibilizant, cu ajutorul unor factori specifici sau nespecifici (15). 2. Metodă, inițiată de Besredka, avînd drept scop evitarea tulburărilor de tip anafilactic la introducerea în organism de seruri imune (antidifteric, antitetanic etc.). Desensibilizarea constă din introducerea pe cale parenterală, la intervale scurte de timp, a unor cantități mici de ser, înaintea administrării dozei necesare de ser imun (3).

**De Sèze-Lavendrière. Masa ~,** masă de vertebroterapie, care permite realizarea unei tracțiuni segmentare cervicale, dorsale sau lombare, forța și viteza tracțiunii fiind reglate și controlate (24).

**Desferioxamină.** Sideramină produsă de unele actinomicete, factor de creștere pentru diferite organisme. Are proprietatea de a chela electiv ionii ferici, transformîndu-se în ferioxamină, compus stabil care se elimină renal și este folosit în intoxicațiile acute și cronice cu fier (hemocromatoze, hemosideroze) (14).

**Desfigurare** (fr. *défigurer* = a desfigura). Prejudiciu estetic datorit unor leziuni care modifică aspectul feței prin cicatrice mutilante; poate fi determinată de factori traumatici sau patologici (23).

**Desherbare** (*des-* + lat. *herba* = iarbă). Distrugerea vegetației verticale acvatice din preajma malurilor, pentru a împiedica dezvoltarea larvelor de anofel (31).

**Deshidratare** (*des-* + gr. *hydor* = apă). 1. Proces lezional complex, provocat de reducerea apei din țesuturi, cu diminuarea volumului, ratatinare, contracție fibrilară etc. (2). 2. În tehnica histopatologică, procedeu de extragere a apei dintr-un țesut, în vederea incluzionării. Metoda cea mai obișnuită utilizează mai multe băi de alcool etilic, din ce în ce mai concentrat, pînă la alcool absolut (2).

**Desicare** (*de-* + lat. *siccare* = a seca), sin.: *Uscare.* Proces fizic de eliminare a apei. În inframicrobiologie, desicarea lentă este utilizată pentru atenuarea unor inframicrobi (prepararea vaccinului antirabic al lui Pasteur), iar cea bruscă, pentru conservarea germenilor inframicrobieni. La cadavre, fenomen precoce, care începe la mucoasele descoperite și în locurile unde pielea este mai subțire (scrot, vîrful degetelor) sau în locurile unde există o lezare a epidermului (formînd pete pergamentate); desicarea este mai rapidă la temperatură înaltă și în atmosferă uscată, ca și la nou-născuți (22—23).

**Desipramină hidroclorică.** Metabolit rezultat prin demetilarea imipraminei, ar fi responsabil în parte de acțiunile acesteia; are proprietăți farmacologice asemănătoare imipraminei, fiind folosit terapeutic ca antidepresiv (14).

**Desjardins,** Abel. **Punctul ~,** proiecția pe peretele anterior al abdomenului a cozii pancreasului într-un punct situat la 5—7 cm de ombilic, pe o linie trasată de la acesta la axilă (11).

**Desmiognatus** (gr. *desmios* = care leagă + *gnathos* = falcă). Monstru care prezintă un cap parazit suplimentar, atașat de maxilarul inferior sau de git cu ajutorul unui ligament sau mușchi (1).

**Desmită** (gr. *desmos* = bandă, ligament + *-ită*). Inflamația unui ligament (4).

**Desmo-** (gr. *desmos* = bandă, ligament). Prefix care introduce în termenii compuși referirea la elemente de legătură, ligaturi (32).

**Desmocite** (*desmo-* + gr. *kytos* = celulă). Celule ale țesutului de suport (1).

**Desmocranium** (*desmo-* + lat. *cranium*, de la gr. *kranion* = craniu). Modelul mezenchimal sau membranos al neurocraniului, din care se dezvoltă *chondrocranium* (1).

**Desmodinie** (*desmo-* + gr. *odyne* = durere). Durere într-un ligament (4).

**Desmoglicogen.** Glicogen conținut în țesutul interstițial sub formă combinată cu o proteină (1).

**Desmoid** (*desmo-* + gr. *eidos* = formă). Ca un ligament; fibros (1). ~ **periostal,** tumoare osoasă benignă de origine fibromatoasă, caracterizată printr-o uzură corticală, delimitată spre spongioasă de o linie de scleroză și plină cu un țesut fibros sărac în vase și celule, dar bogat în fibrile orientate paralel cu axul osului (24).

**Desmolază,** sin.: *Redoxază.* Termeni vechi pentru desemnarea structurilor cu activitate enzimatică de oxido-reducere. Astăzi se utilizează denumirile specifice pentru fiecare tip de activitate enzimatică, și anume: dehidraze, oxidaze, carboxilaze, peroxidaze, catalaze (5).

**Desmologie** (*desmo-* + gr. *logos* = știință). Știința care se ocupă cu studiul structurilor conjunctive și în special al celor ligamentare articulare (1).

**Desmopatie** (*desmo-* + gr. *pathos* = boală). Boală a ligamentelor (4).

**Desmopexie** (*desmo-* + gr. *pexis* = fixare). Fixarea operatorie a unui ligament (11). ~ **uterină,** fixarea operatorie a uterului în poziție normală, prin sutura ligamentelor rotunde la peretele ventral al abdomenului sau la peretele ventral al vaginului (11).

**Desmopienoză** (*desmo-* + gr. *pyknosis* = condensare). Scurtare operatorie a ligamentelor rotunde prin fixarea lor la peretele anterior al vaginului (11).

**Desmoplastie** (*desmo-* + gr. *plassein* = a forma). Care provoacă sau produce aderențe (4).

**Desmorexă.** *Desmorrhexis.*

**Desmorrhexis** (*desmo-* + gr. *rhexis* = ruptură), sin.: *Desmorexă.* Ruptură a unuia sau mai multor ligamente (4).

**Desmothrix,** sin.: *Keratoză spinuloasă cu tricostază, Thysanothrix, Trichostasis spinulosa.* Displazie caracterizată prin hipotricoză, cu tulburări de implantare a firelor de păr, localizată mai frecvent în regiunile seboreice; apare sub formă de mici mase negricioase, cornoase, foliculare, în care se suprapun mici fire de păr lanuginoase. Poate fi întîlnită și pe părțile descoperite la lucrătorii cu uleiuri sau smoală (12).

**Desmotripsină.** Termen vechi, utilizat pentru desemnarea activității triptice a unor celule (5).

**Desmozom** (*desmo-* + gr. *soma* = corpuscul). Termen desemnînd formațiuni corpusculare inframicroscopice care alcătuiesc o punte intercelulară; la nivelul lor, spațiul intercelular împreună cu lama externă a membranei celulare (atunci cînd este prezentă aici) sînt mai îngroșate (1).

**Desmuștizare.** Distrugerea muștelor din locuințe, adăposturi sau un anumit teritoriu prin folosirea unor măsuri igienico-sanitare îndreptate atît împotriva insectelor adulte, cît și stadiilor mai tinere. Un aport important în acțiunile de desmuștizare îl aduc pulverizările cu insecticide remanente de tipul DDT sau HCH (31).

**Desolvatare.** Deshidratare parțială a membranei hidrice, care pierde păturile externe difuze în timpul procesului de coacervare, rămînînd numai un strat dens de solvent aderent de micele (6).

**Desoxicorticosterone acetate** (engl.), abreviat DCA, DOCA. Acetat de dezoxicorticosteronă.

**Despăduchere.** Îndepărtarea sau distrugerea păduchilor de pe persoane, îmbrăcăminte sau din locuințe, prin aplicarea de diferite măsuri (curățenie, folosirea insecticidelor remanente de contact etc.) (31).

**Despicătură.** Termen folosit în anatomie pentru formațiuni separate în una sau mai multe părți (32). ~ **labiomaxilopalatină,** malformație congenitală caracterizată printr-o soluție de continuitate la nivelul buzei superioare, podelei nazale, crestei alveolare, bolții dure, vălului palatin și luetei. *Forme anatomoclinice*: a) despicături totale, care interesează buza, podeaua nazală, bolta palatină și vălul palatin cu lueta; b) despicături parțiale, care interesează fie numai buza, narina și creasta alveolară (despicătură anterioară), fie numai palatul dur și moale (despicături posterioare) (38). ~ **lingvală,** sin.: *Glososchizis, Limbă bifidă,* malformație congenitală sau traumatică, caracterizată prin diviziunea pe linia mediană a porțiunii libere a limbii, îndeosebi a vîrfului (38). ~ **velopalatină,** sin.: *Uranostafiloschizis,* malformație congenitală, care constă din persistența comunicării cavității bucale cu fosele nazale și se manifestă prin tulburări de alimentație și de fonație (30).

**Despuiere.** Operație statistică prin care datele de observație (înscrise pe fișe sau în registre) sînt sortate, centralizate și grupate în scopul prelucrării lor statistice (7).

**Destot,** Etienne. **Fractura ~,** fractură intraarticulară prin eclatare a extremității inferioare a radiusului, datorită pătrunderii condilului carpian (24). **Procedeul ~,** manevră pentru reducerea pe cale ortopedică a fracturii de extremitate inferioară de radius cu deplasare (24). **Semnul ~.** 1. În fracturile cavității cotiloide, echimoză numulară în fundul părții corespunzătoare a scrotului (sin.: *Echimoză numulară scrotală*) (24). 2. În fractura extremității inferioare de radius, cu deplasare anterioară a fragmentului distal, deformarea regiunii în pîntec de furculiță (24). 3. În fractura scafoidului carpian, palparea unei proeminențe dure osoase la acest nivel (24).

**Deșocare** (*de-* + fr. *choquer* = a șoca). Totalitatea actelor terapeutice aplicate în vederea scoaterii unui bolnav din starea de șoc (11).

**Deșosare.** Dezvelirea porțiunii radiculare a dintelui prin retractarea țesutului gingival (39).

**Det.** Abreviere pentru *Detur* (13).

**D.E.T.** Abreviere pentru distrofie endemică tireopată (7).

**Detector** (fr. *détecteur*). Corp sau substanță capabilă se semnalizeze sau să evidențieze prezența unor fenomene fizice sau a unor substanțe chimice (21).

**Detergent** (lat. *detergere* = a curăți), sin.: *Detersiv.* Substanță tensioactivă cu acțiune curățitoare și dezinfectantă, a cărei molecule au o porțiune polară hidrofilă și una nepolară lipofilă, care se orientează corespunzător la interfețe, concentrîndu-se local și scăzînd tensiunea superficială. Consecutiv apar proprietățile caracteristice: înmuiere și sedare, emulsionare, spumare, solubilizare, dezinfecție. Se descriu detergenți anionici (săpunuri, compuși sulfatați și sulfonați), cationici sau săpunuri inverse (săruri cuaternare de amoniu), neionici și amfolitici (14).

**Determinare** (lat. *determinare* = a determina). Fixare cu precizie (32). **~ sexuală,** fixarea evoluției sexuale a unui organism, în fazele timpurii ale ontogenezei; poate fi progamică (în ovul, înainte de fecundare), singamică (prin fecundare, în momentul acesteia) și epigamică (după fecundare, prin influențe exogene) (7).

**Detersiv.** Detergent.

**De Toni-Debré-Fanconi** (De Toni, Giovanni; Debré, Robert; Fanconi, Guido). **Sindromul ~,** sin.: *Diabet glucozofosfoaminoaciduric,* tubulopatie prin insuficiența tubului proximal și caracterizată prin rahitism hipofosfatemic vitaminorezistent și nanism, însoțite de acidoză hipercloremică, hiperaminoacidurie, glicozurie renală, cistinoză (33).

**Detorsionare** (lat. *detorquere* = a întoarce). Repunerea operatorie în poziție și în ax normal a unui segment sau a unui organ torsionat (11).

**Detoxificare,** sin.: *Detoxifiere.* 1. Acțiune metabolică prin care un produs toxic introdus în organism este transformat într-unul sau mai multe alte produse netoxice sau cu toxicitate redusă (9). 2. Acțiunea de distrugere a proprietăților toxice ale toxinelor sub influența unor agenți fizici sau chimici. Detoxificarea efectuată în anumite condiții poate păstra intactă proprietatea antigenică a toxinelor, care pot fi folosite astfel în imunizarea antitoxică (3).

**Detoxifiere.** Detoxificare.

**Detritus** (lat. *deterere* = a roade, a uza). Produs acidofil secundar necrobiozei și necrozei, compus din resturi celulare și fibrilare, mai mult sau mai puțin degradate (2).

**Detrusor** (lat. *detrudere* = a împinge cu putere în jos). Mușchi care comprimă, îngustînd și golind o cavitate (1). **~ urinae,** *Detrusor vesicae.* **~ vesicae,** sin.: *Detrusor urinae,* mușchi neted situat în peretele vezicii urinare; contractînd vezica, expulzează urina; denumirea se aplică la toate păturile musculare, deoarece toate sînt implicate în contracție (1).

**Detubare.** Extragerea din laringe a tubului O'Dwier, introdus pentru asigurarea respirației în caz de asfixie postdifterică (30).

**Detur** (lat. = eliberează), abreviat *det.* Termen folosit uzual în prescripțiile medicale; indică obligativitatea preparării și administrării unui medicament într-o anumită formă și în anumite doze (13).

**Deuteranomalie** (gr. *deuteros* = al doilea + *anomalos* = tulburare). Ușoară anomalie a vederii pentru culoarea verde (28).

**Deuteranopie** (gr. *deuteros* = al doilea + *an-* + *opsis* = vedere), sin.: *Acloropsie, Aglaucopsie.* Absența vederii pentru culoarea verde (28).

**Deuteriu,** sin.: *Hidrogen greu.* $^2H$. Izotop al hidrogenului, cu greutatea atomică 2; în reacție cu oxigenul dă apa grea (5).

**Deutero-** (gr. *deuteros* = al doilea). Prefix care introduce în termenii compuși noțiunea de al doilea (32).

**Deuteron.** Nucleul atomului de hidrogen greu cu o sarcină elementară pozitivă (36).

**Deuteropatie** (*deutero-* + gr. *pathos* = boală). Boală secundară altei afecțiuni (4).

**Deuteroplasmă** (*deutero-* + gr. *plasma* = formație), sin.: *Deutoplasmă.* 1. Termen consemnînd componentele pasive sau slab active ale citoplasmei, în special rezervele nutritive (1). 2. Materialul nutritiv al oului (1).

**Deuteroscopie** (*deutero-* + gr. *skopein* = a vedea). Halucinații autoscopice externe (35).

**Deuto-** (gr. *deuteros* = al doilea). Prefix sinonim cu deutero- (32).

**Deutoneuron** (*deuto-* + gr. *neuron* = nerv). Al 2-lea neuron din cadrul unui lanţ neuronal (27).

**Deutoplasmă** (*deuto-* + gr. *plasma* = formaţie). Deuteroplasmă.

**Deutoplasmolisis** (*deuto-* + gr. *plasma* = formaţie + *lysis* = dizolvare, distrucţie). Eliminarea vitelusului din blastomerele mamiferelor în cursul clivajului (1).

**Deutschländer,** Carl Ernst, 1872—1942. **Boala** ~, sin.: *Fractură de efort, Fractură de marş, Fractură de oboseală, Picior forţat,* fractura spontană a metatarsienelor II, III sau IV, produsă în urma unui traumatism minim sau (mai ales) a unui efort deosebit de mers (24).

**Devascularizare** (*de-* + fr. *vasculariser* = a vasculariza). Excizia operatorie sau întreruperea chirurgicală a continuităţii sistemului vascular dintr-un segment sau organ (11).

**Devergie. Atitudine** ~, poziţia unui cadavru cu flexiunea coatelor, genunchilor şi degetelor şi cu extensiunea picioarelor (32).

**Deversare** (fr. *deverser* = a deversa). Procesul de îndepărtare a apelor reziduale în bazine naturale de apă. Procesul de deversare se face în funcţie de capacitatea de autopurificare a bazinului receptor. În cazul cînd puterea de impurificare a apei reziduale depăşeşte capacitatea de autopurificare a bazinului receptor, apele reziduale trebuie epurate (20).

**Deviaţie** (lat. *deviatio*). Abatere. ~ **de ax,** în electrocardiografie, îndepărtarea axelor medii de depolarizare (*QRS*) şi repolarizare (*T*) ventriculară de la limitele fiziologice admise: +30° pînă la + 60° (±30°), cu o angulaţie între ele de maximum 60° (10). ~ **de ax concordantă,** deviaţie de ax în care unghiul dintre axele *QRS* şi *T* rămîne normal (10). ~ **de ax discordantă,** deviaţie de ax în care unghiul dintre axele *QRS* şi *T* depăşind 60°, apare o „dislocare" (10). ~ **de ax de poziţie,** sin.: *Deviaţie de ax simplă,* deviaţie de ax datorită unor deplasări ale inimii, fără alterări secundare ale traseului (în special ale repolarizării) (10). ~ **de ax cu „preponderenţă" ventriculară,** termen folosit în electrocardiografia clasică pentru deviaţii patologice accentuate, exprimînd de obicei o hipertrofie cardiacă (10). ~ **de ax simplă,** Deviaţie de ax de poziţie. ~ **conjugată a capului şi a globilor oculari,** deviaţie asociată, în aceeaşi direcţie, a capului şi a globilor oculari, determinată de leziunea căilor oculocefalogire (27). ~ **disociată a capului şi a globilor oculari,** deviaţie a capului de partea leziunii şi a ochilor de partea opusă, datorită afectării căii oculogire după încrucişarea din partea rostrală a protuberanţei, iar a căii cefalogire înainte de încrucişarea din bulb (27). ~ **septului nazal,** deformare a septului nazal osteocartilaginos, consecutivă unui viciu de dezvoltare sau unui traumatism; poate produce jenă respiratorie nazală (30). ~ **standard,** Abatere medie pătratică.

**Devie,** E. **Boala** ~, sin.: *Neuromielită optică, Oftalmoneuromielită,* boală din grupul leuconevraxitelor, caracterizată printr-o mielită acută necrotică, asociată cu o nevrită optică bilaterală (27).

**Deviometru** (*deviaţie* + gr. *metron* = măsură). Aparat imaginat de Owen pentru măsurarea deviaţiei musculare oculare în diferitele direcţii cardinale de privire, cu posibilitatea de înscriere a rezultatelor pe o schemă (28).

**Devitalizare** (*de-* + lat. *vita* = viaţă). Suprimarea funcţiilor vitale într-un ţesut (2). ~ **pulpară,** necrozarea intenţionată a pulpei dentare în scop terapeutic, pentru a obţine insensibilizarea necesară amputării sau extirpării ei; se obţine cu arsenic sau paraformaldehidă (chimic) sau curent de înaltă frecvenţă (fizic) (38).

**Devraigne-Descomps. Poziţia** ~, poziţie în care parturienta este în decubit dorsal, cu coapsele puternic flectate pe abdomen şi gambele în extensiune. Aceasta favorizează mişcarea de nutaţie a sacrului, care realizează o mărire a diametrului antero-posterior al strîmtorii inferioare (18).

**Dewar,** sir James, 1842—1923. **Balonul** ~, balon special pentru păstrarea gazelor lichefiate (32).

**Dexametazonă.** Compus cortizonic cu acţiune antiinflamatorie puternică; retenţia sodiului şi creşterea eliminării potasiului sînt aproape nule; poate fi utilizat şi ca topic (13).

**Dextran.** Substanţă macromoleculară de natură polizaharidică, cu activitate optică, produsă de anumite microorganisme (*Leuconostoc mesenteroides, Streptococcus sanguis* şi streptococii grupului H) în medii cu zaharoză. În stare pură, se utilizează sub formă de soluţii, care pot substituit plasma sanguină (substituent de plasmă). Producerea de dextran este un criteriu important de diferenţiere a *Streptococcus sanguis* de *Streptococcus salivarius,* care produce levan pe mediile cu zaharoză (3).

**Dextrază.** Termen industrial pentru desemnarea structurilor (microorganisme ca *Bacillus macerans,* sisteme fermentative), care au activitate litică asupra dextrinei, liberînd D-glucoză (5).

**Dextrine.** Poliozide cu greutate moleculară mijlocie. Din hidroliza amidonului, sub acţiunea ptialinei sau a acizilor diluaţi, rezultă

într-o primă etapă amilodextrine (care cu iodul se colorează în albastru), apoi eritrodextrine (colorabile în roşu cu iodul) şi, în final, acrodextrine (care nu se colorează cu iodul) (5).

**Dextrinosis.** Acumularea în ţesuturi a unor polizaharide anormale (32).

**Dextro-** (lat. *dexter* = drept). Prefix care introduce în termenii compuşi sensul : în partea dreaptă (32).

**Dextrocaină.** Delcaină.

**Dextrocardie** (*dextro-* + gr. *kardia* = inimă). Anomalie de poziţie a inimii, care se găseşte situată sau rotată în hemitoracele drept. *Tipuri*: dextrocardia adevărată (inversiunea cavităţilor inimii şi a vaselor mari, asociată — tipul I — sau nu — tipul al II-lea — cu un *situs inversus* total); dextrocardie corectată falsă — tipul al III-lea (10).

**Dextrocardiogramă** (*dextro-* + gr. *kardia* = inimă + *gramma* = notare). Prima fază a unei angiocardiografii, constînd din opacifierea cavităţilor drepte ale inimii şi a arterei pulmonare (durează 2—3 secunde) (10).

**Dextrocerebral** (*dextro-* + lat. *cerbrum* = creier). Localizat în emisfera cerebrală dreaptă (1).

**Dextrocondilism** (*dextro-* + gr. *kondylos* = vîrf). Deviaţia condililor mandibulari spre dreapta (1).

**Dextrogastrie** (*dextro-* + gr. *gaster* = stomac). Inversarea poziţiei stomacului, cu situarea acestuia în partea dreaptă a abdomenului (16).

**Dextrometorfan.** Derivat sintetic de morfinan; are acţiune antitusivă, prin inhibarea centrului bulbar (14).

**Dextromoramid.** Analgezic de sinteză cu acţiune asemănătoare morfinei (13).

**Dextropoziţie** (*dextro-* + lat. *positio* = aşezare). Aşezarea în partea dreaptă a corpului a unui organ situat în mod obişnuit în partea stîngă (10). ~ **aortică,** malformaţie a emergenţei aortei, constînd din aşezarea „călare pe sept" şi putînd ajunge — în cazurile extreme — pînă la transpoziţie (ieşirea sa din ventriculul drept) (10).

**Dextrorotaţie cardiacă.** Malformaţie cardiacă, datorită unui defect de rotaţie a inimii embrionare, în care inima se află în dreapta, dar nu are cavităţile inversate (10).

**Dextrotironină.** Analog dextrogir al biotironinei (hormon tiroidian); creşte puţin metabolismul bazal, dar are acţiune marcată de scădere a hipercolesterolemiei, fiind folosit ca antiaterogen (14).

**Dextroversiune** (*dextro-* + lat. *vertere* = a învîrti). Versiunea (torsiunea) unui organ sau a unei formaţiuni anatomice către partea dreaptă a organismului sau a anumitor regiuni topografice ale acestuia (1).

**Dextroză.** Termen industrial pentru denumirea D-glucozei (5).

**Dextrozurie.** Glicozurie.

**Dez-** (lat. *dis-*). Element de compunere cu sens privativ, sinonim cu des-, utilizat înaintea vocalelor şi a consoanelor sonore (32).

**Dezaferentare** (*dez-* + lat. *affere* = a aduce). Suprimarea impulsurilor nervoase aferente prin întreruperea căii respective pe cale chirurgicală sau medicamentoasă (15).

**Dezalbuminare.** Vezi Defecare.

**Dezamidază.** Enzimă care catalizează dezamidizarea unei amide. Procesul are loc concomitent cu o oxidare, ceea ce face ca produşii finali ai dezamidizării să fie acidul respectiv şi amoniacul (5).

**Dezaminare.** Procesul de îndepărtare a grupării amino- din structura chimică a unui aminoacid, cu ajutorul dezaminazelor (15). ~ **oxidativă,** proces biochimic care realizează degradarea aminoacizilor, rezultînd α-cetoacidul corespunzător şi amoniac (sau o amină). Enzimele catalizante ale reacţiei (aminoacidoxidaze) sînt specifice fie pentru izomerii *L* ai aminoacizilor, fie pentru izomerii *D*. Au fost evidenţiate în omogenatele de organe ale vertebratelor, la plante şi mucegaiuri. Oxidaza *L* a aminoacizilor este prezentă în ţesuturile şi veninul de şarpe (5).

**Dezaminază.** Enzimă care catalizează procesul de eliminare a grupării aminice ($NH_2$) dintr-un compus organic. În ţesuturi, fenomenul are loc concomitent cu o oxidare, ceea ce face ca produşii finali ai dezaminării să fie acidul aminei respective şi amoniacul. Dintre dezaminaze, cele mai larg răspîndite în natură sînt aminoacidoxidazele (5).

**Dezangrenare osoasă.** Lipsa de contact a fragmentelor unei fracturi (24).

**Dezanofelizare.** Metodă folosită în combaterea malariei, care constă din distrugerea anofelilor adulţi, prin utilizarea de substanţe chimice. Un loc important între aceste substanţe îl ocupă insecticidele remanente de tip DDT sau HCH, care îşi păstrează eficacitatea un timp îndelungat pe suprafeţele pulverizate. O acţiune eficace de dezanofelizare trebuie să se axeze şi pe combaterea insectei în stadiul larvar prin diferite măsuri de delarvizare (31).

**Dezarticulaţie** (*dez-* + lat. *articulatio* = încheietură), sin.: *Amputaţie în contiguitate.* Secţionarea şi îndepărtarea unui segment al aparatului locomotor de la nivelul unei articulaţii (24).

*Vezi şi*: Chopart, Larrey, Lisfranc.

**Dezasimilare** (*dez-* + lat. *assimilare* = a face asemănător). Latură a proceselor metabo-

lice, caracterizată prin predominanța fenomenelor de degradare și uzură (15).

**Dezaxare.** Consolidare vicioasă a unei fracturi, care compromite axul normal de funcțiune a unui membru. Important în dezaxare nu este gradul ușor de unghiulare sau rotare a fragmentelor, ci raportul dintre suprafețele articulare învecinate focarului de fractură (24).

**Dezechilibru** (fr. *déséquilibre*). Lipsă de echilibru (32). ~ **articular,** în stomatologie, procedeu complex la nivelul aparatului dentomaxilar, în cazul pierderii contactelor de ocluzie normală dintre cele două arcade dentare normale (38).

**Dezinclavare.** Manevră de enucleare a unei formațiuni anatomice din formațiunile învecinate cu care vine în raport (11).

**Dezinclavator.** Instrument folosit pentru dezinclavare (11).

*Vezi și*: Young.

**Dezinfectant** (fr. *désinfectant*). Substanță folosită pentru omorîrea bacteriilor și a altor microorganisme patogene, în mediul extern, pe piele și pe anumite mucoase, pe care le sterilizează. Principalele grupe de substanțe dezinfectante sînt: detergenții, peroxizii și alți compuși oxidanți, halogenii și compușii halogenați, alcoolii, aldehidele, fenolii, acizii, coloranții, compușii metalelor grele (14).

**Dezinfecție** (fr. *désinfection*). Acțiune prin care se urmărește distrugerea tuturor formelor de existență a microorganismelor patogene (forme vegetative și spori), care pot provoca infecții în general și boli transmisibile în special, prin mijloace fizice (mecanice, radiații, căldură) sau chimice (8). ~ **apelor,** proces prin care se distruge flora patogenă din apă și se reduce flora saprofită. Dezinfecția se aplică fie în vederea purificării apei potabile, fie pentru distrugerea florei patogene din apele reziduale sau din bazinele de înot. Cele mai folosite metode sînt: utilizarea radiațiilor ultraviolete, ozonizarea și în special clorizarea apei. Pentru cantități mici de apă se folosește și fierberea, distilarea, filtrarea prin filtrare bacteriologică sau filtre cu nisip argintat (20). ~ **continuă,** sin.: *Dezinfecție curentă*, dezinfecție care se aplică în focar, asupra tuturor produselor septice ale bolnavului, ori de cîte ori acestea ajung la exterior pe căile de eliminare uzuale. Se aplică produselor eliminate de bolnav sau purtător, ustensilelor și oricăror obiecte cu care a venit în contact bolnavul (inclusiv lenjeria), încăperii și mobilierului, closetului și vaselor de noapte, scuipătorilor, apei cu care bolnavul s-a spălat sau a făcut baie etc. (8). ~ **curentă,** Dezinfecție continuă. ~ **profilactică,** acțiune de prevenire a apariției și răspîndirii bolilor transmisibile cu punct de plecare de la o sursă în general necunoscută (purtător, bolnav nediagnosticat sau în incubație), constînd din dezinfectarea sistematică a apei potabile, a reziduurilor lichide și solide, a localurilor de utilitate publică în care se produc aglomerări de persoane, a mijloacelor de transport, pasteurizarea laptelui, fierberea alimentelor și a apei, măsuri de igienă individuală (8). ~ **terminală,** dezinfecție care se aplică în spațiul în care a locuit un individ infectat și asupra obiectelor acestuia, în momentul cînd încetează de a mai fi contagios sau cînd părăsește locul respectiv (8).

**Dezinhibiție** (*dez-* + lat. *inhibere* = a reține). Metodă terapeutică psihiatrică de scoatere din negativism și îndepărtare a tendințelor la disimulare cu ajutorul unor substanțe medicamentoase (amital sodic, hexenal etc.), care scot bolnavul din inhibiție și măresc posibilitatea de contact dintre acesta și examinator (35).

**Dezinsecție** (*dez-* + lat. *insecta* = insecte). Ansamblul metodelor și mijloacelor de luptă împotriva artropodelor (insecte și acarieni) care au un rol în transmiterea bolilor infecțioase fie ca sursă de infecție, fie numai ca simpli vectori (8). ~ **de combatere,** distrugerea artropodelor prin metode și mijloace fizice (îndepărtare prin acțiune mecanică, capturare, folosirea acțiunii luminii și în special a căldurii), metode și mijloace chimice (insecticide de ingestie, de respirație și de contact sau de șoc) și metode biologice (ocrotirea animalelor și plantelor care distrug artropodele — cîrtiță, arici, pitulice, viespe, păianjen, *drossera*, *utricula*) (8). ~ **profilactică,** complexul de măsuri menit să creeze condiții neprielnice existenței și înmulțirii artropodelor și să împiedice contaminarea acestora. Constă din măsuri de igienă personală a locuinței și a adăposturilor animalelor domestice, asanarea terenurilor mlăștinoase, educație sanitară etc. (8).

**Dezinserție** (*dez-* + lat. *insertare* = a băga, a introduce). Desfacerea traumatică sau chirurgicală a inserției unui tendon sau mușchi (24).

**Dezintegrare** (*dez-* + lat. *integrare* = a întregi). Termen care, în general, exprimă acțiunea de distrugere a formei. *Exemple*: pulverizarea este o dezintegrare; trecerea unui metal în stare coloidală sub acțiunea arcului electric este de asemenea o dezintegrare; în mod similar: dezintegrarea nucleului atomilor radioactivi, dezintegrarea unui țesut prin broiaj etc. (5). ~ **radioactivă,** sin.: *Transmutație radioactivă*, procesul de transformare a nucleelor atomice ale unui element radioactiv urmat de trecerea acestuia în alt element; poate fi spontană sau artificială; este însoțită de emisiunea de radiații $\beta^-$(electroni), $\beta^+$(pozitroni numai la cea artificială) $\alpha$(helioni); de

cele mai multe ori, dezintegrarea radioactivă este însoțită de emisiune de energie electromagnetică (radiații γ) (6).

**Dezintoxicare** (*dez-* + lat. *intoxicare* = a intoxica). 1. Procedeu terapeutic urmărind a elimina sau a face inofensiv un toxic pătruns în organism (9). 2. Metodă de tratament a toxicomaniilor, prin suprimarea bruscă sau treptată a administrării toxicului, necesitînd uneori o medicație analeptică, sedativă sau detoxifiantă (35).

**Dezinvaginație** (*dez-* + lat. *in* = în + *vagina* = teacă). Repunerea în situație normală a intestinului pe cale operatorie sau prin clismă într-un segment al tubului digestiv în care s-a produs o invaginație (11).

**Dezlipire** (*dez-* + sl. veche *lĕpiti* = *a* lipi). Decolare. ~ **de coroidă,** desprinderea coroidei de scleră în condiții patologice după traumatisme sau intervenții endooculare (28). ~ **epifizară,** Decolare epifizară. ~ **placentei,** Decolarea placentei. ~ **de retină,** sin.: *Ablatio retinae, Decolare de retină,* separarea intraretiniană în condiții patologice a stratului de conuri și bastonașe ale retinei de epiteliul pigmentar care rămîne aderent la coroidă. Poate fi idiopatică, manifestată clinic ca un accident primitiv, sau simptomatică, produsă de o leziune inflamatorie sau tumorală a coroidei (28). ~ **de vitros,** depărtarea vitrosului de retină în condiții patologice (28).

**Dezodorizant** (*dez-* + lat. *odorari* = a mirosi). Preparat medicamentos sau cosmetic capabil să atenueze sau să îndepărteze mirosul neplăcut generat de procese infecțioase, fenomene de putrefacție sau fermentație, secreții etc. Efectul se datorește proprietăților antiseptice, adsorbante, astringente și inhibitorie asupra secreției (14).

**Dezomogenizare** (*dez-* + fr. *homogénéiser* = a omogeniza). În tehnica dentară, fenomenul fizic în urma căruia un aliaj omogen în stare lichidă își pierde prin solidificare omogenitatea fizică, chimică și structurală, datorită unui tratament termic inadecvat. Este una dintre cauzele de fracturare a protezelor dentare metalice (39).

**Dezorientare** (fr. *désorienter* = a dezorienta). În psihiatrie, pierderea capacității bolnavului de a stabili raportul dintre persoana sa, timpul, locul și ambianța în care se află (35). ~ **alopsihică** (Wernicke), dezorientare asupra mediului și persoanelor din jur (35). ~ **amnestică,** dezorientare ca urmare a tulburărilor de memorie, de fixare (35). ~ **autopsihică** (Wernicke), dezorientare asupra propriei persoane (35).

**Dezoxicorticosteronă,** sin.: *Dezoxicorton.* Hormon corticosuprarenal cu activitate mineralocorticoidică; favorizează retenția de clorură de sodiu și apă și pierderea de potasiu; crește glicemia și mărește absorbția intestinală a grăsimilor (13).

**Dezoxicorton.** Dezoxicorticosteronă.

**Dezoxidanți.** Substanțe folosite în laboratorul de tehnică dentară pentru eliminarea oxizilor de pe aliajele de aur turnate sau lipite, precum și pentru îndepărtarea impurităților de pe lucrările protetice acrilice (acid clorhidric, acid sulfuric, acid azotic, acid fosforic, acid fluorhidric, apă regală) (39).

**6-Dezoxi-D-galactoză.** Fucoză.

**6-Dezoximanoză.** Ramnoză.

**Dezoxiribonuclează.** Enzimă care catalizează hidroliza acidului dezoxiribonucleic, rezultînd: dinucleotide (15—18% din produsele totale), trinucleotide (22—36%) și polinucleotide mai mari. Este conținută în cantități importante în pancreas (5).

**Dezoxiriboză,** sin.: *Ribodezoză.* $C_5H_{10}O_4$. Pentoză prezentă în nucleotidele acidului dezoxiribonucleic. Derivă din riboză, prin reducere în poziția 2 (5).

**Dezvirginare** (*dez-*+lat. *virgo* = fecioară). Deflorare.

**Dezvoltare** (lat. *disvolvere*). În biologie, seriile de schimbări care au loc într-un organism de-a lungul evoluției sale din stadiul de ou pînă la stadiul adult (1). ~ **fizică,** creșterea organismului omenesc, ca: a) proces evolutiv în sine; b) grad de creștere totală la un anumit moment, în raport cu creșterea diferitelor organe sau segmente (24).

**DFP.** Abreviere pentru diizopropilfluorofosfat (23).

**Di-** (gr. *dis* = doi). Prefix care introduce în termenii compuși noțiunea de dublu sau de două ori (32).

**Dia-** (gr. = prin). Prefix care introduce în termenii compuși sensul de: prin, separat, peste, între (32).

**Diabază** (gr. *diabainein* = a trece prin). Mecanism de trecere în circulația generală a elementelor sanguine formate în măduva osoasă. În reglarea acestui mecanism, un rol încă incomplet definit, după unii autori, îl are splina (19).

**Diabet** (lat. gr. *diabetes*). Afecțiune caracterizată în primul rînd prin poliurie fie ca unic simptom (d. insipid), fie împreună cu glicozurie (d. zaharat) (16). ~ **adult,** formă clinică a diabetului zaharat, în care starea de nutriție generală nu este mult alterată și în care nu există tendință la cetoză; se datorește preponderenței factorilor contrainsulari extrapancreatici (7). ~ **alimentar,** diabet caracterizat prin glicozurie secundară ingestiei de glucide, fără alte manifestări (16). ~ **aloxanic,** diabet zaharat experi-

mental, produs prin distrugerea celulelor β din insulele Langerhans pancreatice prin alo-xan (7). ~ **aminat cu rahitism,** Sindromul Astrup-Dent, vezi Astrup-Dent. ~ **biocarbonatat,** tulburare a mecanismului de reabsorbţie tubulară a bicarbonatului, caracterizată prin acidoză hipercloremică şi prin excreţia urinară a unor cantităţi excesive de bicarbonat. Este datorit unui defect specific al tubului proximal, asociat de regulă cu alte tulburări de reabsorbţie tubulară proximală (formele cu adevărat complete ale sindromului De Toni-Debré-Fanconi) (25). ~ **bronzat,** sin.: *Ciroză pigmentară diabetică,* formă constituţională de hemocromatoză, caracterizată prin ciroză hipertrofică, melanodermie şi diabet, datorită unei tulburări în metabolismul fierului, însoţită de o absorbţie exagerată a acestuia în intestin (19). ~ **calcic,** Hipercalciurie idiopatică. ~ **consumptiv,** formă clinică a diabetului zaharat (de obicei a diabetului juvenil), caracterizată prin denutriţie masivă (7). ~ **femeilor cu barbă,** Sindromul Achard-Thiers, vezi Achard-Thiers. ~ **florizinic,** diabet zaharat experimental renal produs prin florizină (7). ~ **fosfoaminoacidurie,** Sindromul Astrup-Dent, vezi Astrup-Dent. ~ **fosfoglucidic,** sin.: *Rahitism glicozuric, Sindrom Milkman,* afecţiune tubulorenală, probabil dobîndită, caracterizată printr-o asociere de diabet renal glicozuric cu osteopatie (rahitism sau osteomalacie) hipofosfatemică, vitaminorezistentă şi datorită unei tulburări mixte, de natură necunoscută, a reabsorbţiei tubulare de glucoză şi de fosfaţi. Mulţi autori o consideră ca o formă incompletă de sindrom de Toni-Debré-Fanconi (25). ~ **fosforat,** Diabet renal fosfaturic. ~ **glucozofosfoaminoacidurie,** Sindromul De Toni-Debré-Fanconi, vezi De Toni-Debré-Fanconi. ~ **gras,** formă clinică a diabetului zaharat la adulţi, în care intervine o componentă hipercorticosuprarenală, iar secreţia de insulină este în parte păstrată (7). ~ **hepatic,** formă patogenică a diabetului zaharat în care intervine o insuficienţă hepatică (7). ~ **hipofizar,** formă patogenică a diabetului zaharat, în care intervine hiposecreţia unui hormon hipofizar (hormonul de creştere, ACTH, prolactina) (7). ~ **infantil,** formă clinică de diabet zaharat, de obicei consumptiv, cu tendinţă la cetoză, realizat prin distrugerea sau epuizarea insulelor Langerhans (7). ~ **insipid,** sin.: *Poliurie insipidă,* sindrom endocrin major, caracterizat prin poliurie, izostenurie şi polidipsie, fără eliminare de glucoză în urină; este datorit lipsei hormonului antidiuretic prin leziuni hipotalamohipofizare mai rar epuizării sistemului neurosecretor sau inhibiţiei sale (7). ~ **insipid nefrogen,** sin.: *Pseudodiabet insipid,* afecţiune tubulorenală ereditară, caracterizată prin polidipsie şi poliurie insipidă rezistentă la pitresină şi datorită unei areceptivităţi înnăscute la ADH a epiteliului tubilor distali şi al canalelor colectoare (25). ~ **insulinorezistent,** formă clinică de diabet zaharat, datorită fie excesului de factori contrainsulari (de origine hipofizară, corticosuprarenală etc.), fie prezenţei unor anticorpi antiinsulinici sau lipsei factorilor plasmatici de transport ai hormonului (7). ~ **juvenil,** diabet zaharat de obicei consumptiv, prin carenţă de insulină (7). ~ **latent,** diabet zaharat evidenţiat numai prin explorări biochimice ale singelui (7). ~ **metahipofizar,** diabet zaharat realizat prin epuizarea insulelor pancreatice Langerhans, în urma unei stări de hiperhipofizie (clinică sau experimentală) (7). ~ **pancreatic,** diabet zaharat datorit unor leziuni pancreatice; multe cazuri de diabet zaharat de origine extrapancreatică se „pancreatizează" secundar, prin epuizarea insulelor Langerhans (de ex. diabetul acromegaliilor) (7). ~ **patent,** diabet zaharat evidenţiat clinic şi prin glicozurie (7). ~ **potasic,** nefropatie congenitală rară, caracterizată prin tulburări de creştere şi prin pierderi urinare mari de potasiu, ca urmare a unui defect specific de reabsorbţie tubulară proximală a potasiului; absenţa acidozei hipercloremice şi răspunsul bun la tratamentul cu spirolactone o diferenţiază de „nefrita care pierde potasiu" şi de alte nefropatii tubulare hiperkaliurice (25). ~ **renal,** Diabet renal glicozuric. ~ **renal fosfaturic,** sin.: *Diabet fosforat, Rahitism hipofosfatemic vitaminorezistent familial, Sindrom Albright-Buttler-Bloomberg,* afecţiune familială, mai frecventă la băieţi, caracterizată prin incapacitate tubulară de reabsorbţie a fosfaţilor, cu hiperfosfaturie, hipofosfatemie şi rahitism sau osteomalacie (la adult) vitaminorezistente. Unii autori îl consideră ca formă incompletă de sindrom De Toni-Debré-Fanconi (21). ~ **renal glicozuric,** sin.: *Diabet renal,* afecţiune tubulorenală, aparent primitivă, de natură displazică sau enzimopatică, transmisă ereditar şi caracterizată printr-o glicozurie normoglicemică permanentă şi constantă, independentă de aportul alimentar de glucide, neinfluenţată de cantităţi moderate de insulină. Este datorit scăderii congenitale a capacităţii tubulare maxime de reabsorbţie a glucozei şi a pragului de apariţie a glucozei în urină (glicozuria renală familială); în afară de acest tip (A), unii autori indică existenţa unui al 2-lea tip (tipul B, pseudodiabetul renal), caracterizat prin scăderea numai a pragului de apariţie a glucozei în urină, ca urmare a reducerii capacităţii de reabsorbţie tubulară a glucozei numai la o parte din nefroni, a căror inferioritate funcţională poate fi congenitală sau dobîndită (hipertensiune arterială renalizată) (25). ~ **renal proteinuric.** Proteinurie

familială. ~ **salin,** Nefrita care pierde sare. ~ **slab,** forma consumptivă a diabetului zaharat ; de obicei apare la copii și tineri (7). ~**tisular,** formă patogenică a diabetului zaharat, datorită insuficiențelor enzimatice periferice (7). ~**Zaharat,** tulburare metabolică a mecanismului glucoreglator, constînd din incapacitatea oxidării glucidelor, cu insuficiență absolută sau relativă a celulelor β din insulele pancreatice. Este caracterizat prin 3 semne clinice : polifagie, polidipsie, poliurie și prin două semne biologice : hiperglicemie și glicozurie (32).

*Vezi și* : Himsworth, Mosler, Sandmeyer, Young.

**Diabetidă.** Dermoepidermită eritematoexfoliativă observată la diabetici, la care se dezvoltă cu ușurință infecții cu germeni microbieni și levuri (*Candida*). Apare mai ales pe mucoase (12).

**Diacetil,** sin. : *Butandionă.* $CH_3CO.CO.CH_3$. Unul din produșii de degradare a acizilor grași, rezultat în urma β-oxidării și decarboxilării acidului adipic (5).

**Diacetilmorfină.** Heroină.

**Diacid.** Proprietatea unei substanțe de a conține două grupări acide (acidul succinic, care conține 2 radicali —COOH) sau de a reacționa cu două molecule de acid (hidratul de bariu este o bază diacidă) (5).

**Diadocokinezie** (gr. *diadochos* = care succedă + *kinesis* = mișcare). Posibilitatea de a efectua mișcări rapide cu succesiune ritmică (27).

**Diafanometrie** (gr. *diaphanes* = care strălucește prin + *metron* = măsură). Determinarea gradului de transparență a substanțelor lichide, solide sau gazoase (5).

**Diafanoscopie** (gr. *diaphanes* = care strălucește prin + *skopein* = a vedea), sin. : *Diascopie, Transiluminație.* Examen efectuat prin transparență sub acțiunea unei surse luminoase, care permite punerea în evidență a arcadelor vasculare ale mezourilor, a tumorilor dure dezvoltate în sîn, a inflamației sinusurilor feței etc. (11).

**Diafazie** (*di-* + gr. *phasis* = fază). Care se produce în două faze succesive (de ex. efectele diafazice ale adrenalinei, depolarizarea și repolarizarea miocardului etc.) (15).

**Diafenilsulfonă,** sin. : *Dapsonă.* Compus cu structură chimică apropiată de aceea a sulfamidelor ; are acțiune bacteriostatică și bactericidă față de bacilii Hansen și Koch și este folosită în tratamentul leprei (13).

**Diafiză** (gr. *diaphysis* = interstițiu). *Diaphysis.*

**Diafizectomie** (*diafiză* + gr. *ektome* = excizie). Rezecția chirurgicală a unei diafize osoase (24).

**Diaforază,** sin. : *Coenzima citocromreductazei.* Enzimă care catalizează dehidrogenarea coenzimelor reduse. Face parte din grupa „fermenților galbeni respiratori" și are drept grup prostetic flavinadenindinucleotidul (5).

**Diaforetic.** Substanță care crește secreția glandelor sudoripare (14).

**Diaforeză** (gr. *diaphoresis*). Denumire dată fenomenului de transpirație abundentă (15).

**Diafragm** (gr. *dia* = prin + *phragma* = închidere). 1. În anatomie, în sens general, perete despărțitor musculotendinos ; în sens special, termenul se referă la peretele muscular la circumferință și tendinos la centru, care separă toracele de abdomen și care joacă rolul principal în actul inspirației și al expirației (sin. : *Diaphragma*) (1). 2. Piesă accesorie utilizată în examenele radiologice pentru limitarea fasciculului de radiații ; este confecționat dintr-un metal cu greutate atomică mare (plumb) (36). ~ **oral,** sept muscular format de mușchii milohioidian și hioglos care separă regiunile sublinguală și submaxilară (1). ~ **primar,** Filtru primar. ~ **secundar,** Antidifuzor.

**Diafragmatocel** (*diafragm* + gr. *kele* = hernie). Hernie prin diafragm (1).

**Diagnoflux.** Instrument care măsoară, în volți, reacția pe care o provoacă în țesuturile neuromusculare curenții galvanofaradici (4).

**Diagnosis** (gr. *dia* = prin + *gnosis* = cunoaștere). Diagnostic. ~ **ex juvantibus,** diagnostic bazat pe rezultatele tratamentului încercat (32).

**Diagnostic** (gr. *dia* = prin + *gnosis* = cunoaștere), sin. : *Diagnosis.* Stabilirea precisă a bolii pe baza simptomelor subiective și obiective pe care le prezintă bolnavul, a rezultatului examenelor de laborator și a explorărilor funcționale executate (29). ~ **anatomopatologic,** diagnostic elaborat pe baza elementelor semiologice ale examenului macroscopic și microscopic privind organele și țesuturile (2). ~ **bacteriologic,** diagnosticul unei infecții, bazat pe izolarea și identificarea agentului patogen de la bolnav. În prima etapă se caută obținerea agentului patogen în cultură pură, folosindu-se procedee de îmbogățire și de izolare pe medii diferențiale și selective. În etapa a doua se studiază caracterele morfologice, culturale, biochimice, antigenice, de patogenitate etc., în vederea identificării germenului izolat (3). ~ **citologic,** diagnostic bazat pe prezența unor celule specifice, descuamate în exsudate, transsudate sau lichide biologice, utilizat curent pentru depistarea precoce a afecțiunilor maligne (32). ~ **clinic,** diagnostic stabilit la patul bolnavului, pe baza semnelor și simptomelor de boală și fără ajutorul probelor de laborator (32). ~ **diferențial,** etapă care precedă stabilirea diagnosti-

culuí pozitiv, constînd din compararea simptomelor de boală prezentate de bolnav cu simptomele asemănătoare ale altor boli, în vederea înlăturării diverselor diagnostice apropiate (32). ~ **de laborator,** complexul metodelor de laborator generale şi specifice care, alături de datele epidemiologice şi clinice, contribuie la confirmarea diagnosticului (8). ~ **multidimensional** (Kretschmer), concepţie eclectică care, propunîndu-şi ca scop serierea cauzelor unei afecţiuni psihice, ajunge la dispersarea cauzei etiologice într-o multitudine de factori, ceea ce duce la condiţionalism şi pluricauzalitate indeterministă (35). ~ **serologic,** sin.: *Serodiagnostic,* diagnosticul unei infecţii bazat pe punerea în evidenţă şi eventuala determinare cantitativă a anticorpilor serici printr-un antigen cunoscut. Valoarea sa variază în funcţie de boală, fiind în general inferioară diagnosticului bacteriologic. Reprezintă un auxiliar preţios al diagnosticului clinic, în special în cazul formelor atipice sau fruste de boală (3).

**Diagramă** (gr. *diagramma* = desen). Reprezentare grafică în care indicatorii unei serii statistice pot fi reprezentaţi în diferite modalităţi: prin benzi (dreptunghiuri orizontale a căror lungime este direct proporţională cu mărimea indicatorului); prin coloane (dreptunghiuri verticale); prin coloane în aflux; prin figuri geometrice de suprafaţă (cerc, patrat). Pentru reprezentarea mai multor indicatori se folosesc: diagrama de structură (patrat, semicerc etc.); diagrama radicală sau polară (coordonate polare pe o reţea radială); diagrama Varzar (un indicator este produsul altor 2 indicatori) (7). ~ **alungire-tensiune,** reprezentarea într-un sistem de coordonate dreptunghiulare a valorilor rezultate din aplicarea de forţe crescînde unui muşchi în repaus şi determinarea modificărilor de lungime corespunzătoare. Curba are o formă de S (6). ~ **de corelaţie,** grafic de puncte care evidenţiază legătura statistică dintre două variabile $x$ şi $y$; gruparea norului de puncte într-o anumită fişie a planului indică existenţa acestei legături (7). ~ **cumulativă,** reprezentare grafică a frecvenţelor cumulate, care se înscriu pe ordonată (7). ~ **de frecvenţe,** Poligon de frecvenţe. ~ **viteză-sarcină,** reprezentare grafică a vitezei de scurtare a muşchiului striat avînd de învins sarcinile prezentate de mase diferite. Din măsurătorile făcute de Fenn şi Marsh rezultă că între viteza de scurtare a muşchiului şi sarcina ce o are de învins nu se stabileşte o relaţie liniară şi că între ele există o funcţie hiperbolică (6).

**Diakinesis** (gr. *dia* = prin + *kinesis* = mişcare). Ultima etapă din stadiul de profază primară a meiozei în care cromozomii omologi replicaţi au schimbat deja segmente cromatidice şi încep să se îndepărteze unul de celălalt (17).

**Diakonov. Operaţia** ~, limfadenectomie cervicală efectuată printr-o incizie submandibulară continuată în jos pe marginea anterioară a muşchiului sternocleidomastoidian (11).

**Diakonov-Volkovici. Incizia** ~, incizie oblică în fosa iliacă dreaptă pentru abordul chirurgical al apendicelui (11).

**Dialister.** Gen de bacterii din familia *Bacteroidaceae.* Specii de dialister se găsesc în secreţiile nazofaringiene, dar se pare că nu sînt patogene (3).

**Dializă** (gr *dia* = prin + *lysis* = dizolvare). Separarea substanţelor cristaloide de cele coloide, cu ajutorul unei membrane semipermeabile, plasată între soluţia de cercetat şi apa pură (15). ~ **extrarenală,** procedeu fizic prin care sîngele unui bolnav cu insuficienţă renală este pus în contact cu o soluţie hidroelectrolitică avînd o compoziţie anumită, prin intermediul unei membrane de celofan. Această membrană este semipermeabilă şi permite trecerea în ambele sensuri a apei şi substanţelor cu moleculă mică. Schimburile sînt guvernate de legile osmozei. În corpul bolnavului uremic, substanţele acumulate în exces în sînge vor difuza în lichidul de dializă prin tubul de celofan, realizînd astfel epurarea sîngelui, concomitent cu îmbogăţirea lui cu substanţe a căror concentraţie este deficitară faţă de lichidul de dializă a cărui compoziţie reproduce, în mare, lichidul extracelular (11). ~ **intestinală,** metodă de epurare extrarenală constînd din introducerea unei soluţii hidroelectrolitice de o anumită compoziţie în lumenul intestinal, în scopul de a se extrage, în virtutea legilor osmozei, substanţele toxice din circulaţia sanguină, prin intermediul mucoasei intestinale utilizată ca membrană dializantă (11). ~ **peritoneală,** metodă de epurare extrarenală constînd din introducerea unei soluţii hidroelectrolitice de o anumită compoziţie în cavitatea peritoneală, în scopul de a provoca extragerea substanţelor toxice din circulaţia sanguină prin intermediul seroasei peritoneale utilizată ca membrană dializantă (11). ~ **program,** modalitate tactică în care epurarea extrarenală este aplicată în mod regulat, o dată sau de două ori pe săptămînă, bolnavilor cu insuficienţă renală cronică ireversibilă şi care sînt menţinuţi în viaţă, uneori capabili de activitate socială, exclusiv datorită dializei (11).

**Diametru** (gr. *diametros*). Linia dreaptă care uneşte punctele opuse ale unui corp sau ale unei formaţiuni, trecînd prin centrul acestora (1). ~ **anatomic conjugat,** Diametrul promontosuprapubian. ~ **antero-posterior extern,** Dia-

metrul conjugat extern. ~ **antero-posterior al strîmtorii mijlocii,** diametrul care unește interlinia articulară dintre vertebra $S_4$ și $S_5$ cu fața posterioară a simfizei pubiene; măsoară în mod normal 12 cm (18). ~ **anterotransvers,** sin.: *Diametrul temporal,* diametru care unește vîrfurile aripilor mari ale sfenoidului (1). ~ **biacromial,** diametru fetal avînd ca extremități vîrfurile acromioanelor și care se măsoară pentru aprecierea dezvoltării fătului; în mod normal are 11 cm, dar este reductibil prin tasare (18). ~ **bieret,** sin.: *Diametrul biiliac median,* diametru transversal extern al bazinului, care unește punctele cele mai depărtate ale crestelor iliace; măsoară în mod normal 28 cm (1). ~ **biiliac median,** Diametrul bicret. ~ **bisehiatic,** denumire dată diametrelor transversale ale strîmtorilor mijlocie și inferioară ale pelvisului (18). ~ **biparietal,** diametru care unește eminențele parietale (1). ~ **bispinos,** diametru transvers extern al bazinului care unește spinele iliace antero-superioare; măsoară în mod normal 24 cm (1). ~ **bitemporal,** diametru care unește extremitățile suturii coronare (1). ~ **bitrohanterian,** diametrul transversal extern al bazinului care unește părțile cele mai proeminente ale celor două trohantere; măsoară în mod normal 32 cm (18). ~ **bituberal,** Diametrul transvers al strîmtorii inferioare. ~ **bucolingual,** Diametrul dental. ~ **conjugat adevărat,** Diametrul conjugat intern. ~ **conjugat diagonal,** Diametrul promontosubpubian. ~ **conjugat extern,** sin.: *Diametrul antero-posterior extern, Diametrul Baudeloque,* diametru care unește depresiunea de deasupra apofizei spinoase a primei vertebre sacrale cu mijlocul marginii superioare a simfizei pubiene; măsoară în mod normal 20 cm (1). ~ **conjugat intern,** sin.: *Conjugata vera, Diametrul conjugat adevărat, Diametrul mipubian, Diametrul util Pinard,* diametru antero-posterior al strîmtorii superioare a pelvisului; unește promontoriul cu culmenul retropubian și măsoară în mod normal 10,5 cm (18). ~ **craniometrie,** linie care unește două puncte corespondente de pe suprafețele opuse ale craniului (1). ~ **dental,** sin.: *Diametrul bucolingual,* diametru care unește suprafețele bucală și linguală ale coroanei dinților (1). ~ **intertuberal,** Diametrul transvers al strîmtorii inferioare. ~ **longitudinal inferior,** Diametrul sagital. ~ **median al celulei,** diametru celular care se măsoară și calculează prin metoda Price-Jones; se folosește mai ales în citometria hematiilor, la diagnosticul macrocitozei și în urmărirea tratamentului în anemia pernicioasă (1). ~ **mentoparietal,** diametrul care unește bărbia și vertexul (1). ~ **mipubian,** Diametrul conjugat intern. **Diametrele oblice ale strîmtorii superioare.** Cele două diametre (drept și stîng) care unesc eminența iliopectinee de o parte cu simfiza sacroiliacă de cealaltă parte; în mod normal, cel drept măsoară 12 cm, iar cel stîng 12,5 cm, denotînd o ușoară asimetrie a bazinului (18). ~ **occipitofrontal,** diametru care unește rădăcina nasului cu punctul cel mai proeminent al occipitalului (1). ~ **occipitomentonier,** diametru care unește protuberanța frontală și bărbia (1). ~ **parietal,** Diametrul postero-transvers. ~ **postero-transvers,** sin.: *Diametrul parietal,* diametru care unește eminențele parietale. ~ **promontosubpubian,** sin.: *Diametrul conjugat diagonal,* diametru antero-posterior al strîmtorii superioare a pelvisului; unește promontoriul cu marginea inferioară a simfizei pubiene și măsoară în mod normal 12 cm (18). ~ **promontosuprapubian,** sin.: *Diametrul anatomic conjugat,* diametru antero-posterior al strîmtorii superioare a pelvisului; unește promontoriul cu marginea superioară a simfizei pubiene și măsoară în mod normal 11 cm (18). ~ **sagital,** sin.: *Diametrul longitudinal inferior,* diametru care unește glabela și protuberanța occipitală externă (1). ~ **sagital superior,** diametru care unește mijlocul crestei osului frontal cu protuberanța occipitală externă (1). ~ **subcoccis-subpubian,** diametru antero-posterior al strîmtorii inferioare a pelvisului care unește vîrful coccisului cu marginea inferioară a simfizei pubiene; măsoară în mod normal 9,5 cm, dar poate depăși 11 cm datorită mișcării de retropulsie a coccisului (18). ~ **suboccipitobregmatic,** diametru al fătului la termen, care unește centrul fontanelei anterioare cu punctul suboccipital; măsoară 9,5 cm (18). ~ **subsacro-subpubian,** diametru antero-posterior al strîmtorii inferioare a pelvisului, care unește vîrful sacrului cu marginea inferioară a simfizei pubiene; măsoară în mod normal 11 cm (18). ~ **temporal,** Diametrul antero-transvers. ~ **trahelobregmatic,** diametru cranian care unește centrul fontanelei anterioare cu joncțiunea gîtului și planșeului gurii (1). ~ **transvers al strîmtorii inferioare,** sin.: *Diametru bituberal, Diametru intertuberal,* diametru care unește cele două tuberozități ischiatice; măsoară în mod normal 11 cm (18). ~ **transversal anatomic,** Diametrul transversal maxim al strîmtorii superioare. ~ **transversal maxim al strîmtorii superioare,** sin.: *Diametrul transversal anatomic,* diametru care unește punctele cele mai îndepărtate ale liniilor nenumite; măsoară în mod normal 13,5 cm (18). ~ **transversal median al strîmtorii superioare,** sin.: *Diametrul transversal obstetrical,* diametru transversal util al strîmtorii superioare, dus la egală distanță între promontoriu și simfiza pubiană; măsoară în mod

normal 12 cm (17). ~ **transversal obstetrical,** Diametrul transversal median al strîmtorii superioare. ~ **transversal al strîmtorii mijlocii,** diametru biischiatic, care unește cele două spine sciatice între ele; măsoară în mod normal 10,5 cm (18). ~ **util Pinard,** Diametrul conjugat intern. ~ **vertical,** diametru cranian care unește *foramen magnum* și vertexul (1).

**Diamide.** Compuși organici care conțin două grupări amidice ($CO.NH_2$). Derivă de la diacizii organici. Exemplu: acid oxalic → acid oxamic (monoamidă) → oxamidă (diamidă). Au caracter acid mai pronunțat decît monoamidele. Ureea este o diamidă (5).

**Diamine.** Compuși organici care conțin două grupări aminice ($NH_2$). *Exemplu*: fenilendiamina. Se obțin prin reducerea dinitroderivaților: $C_6H_4(NO_2) \rightarrow C_6H_4(HN_2)_2$. În cursul proceselor de catabolism sînt supuse unei oxidări dezaminante, în prezența unor enzime specifice, diaminoxidazele (5).

**1, 4-Diaminobutan.** Putresceină.

**Diaminooxidaze.** Vezi Aminooxidaze.

**1, 5-Diaminopentan.** Cadaverină.

**Diamorfină.** Derivat semisintetic, diacetilat, al morfinei. Este analgezic mai puternic, dar dezvoltă frecvent eufomanie gravă (14).

**Diapauză.** Inactivitate fiziologică intervenită în ciclul de dezvoltare a unor insecte (31).

**Diapazon** (gr. *diapason* = gamă). Instrument utilizat pentru determinarea cîmpului auditiv și a sediului unei surdități. Se folosesc instrumente ce emit sunete pentru frecvențele cuprinse între 16 și 4 096 duble vibrații pe secundă (30). ~ **de toxicitate,** Gamă de toxicitate.

**Diapedeză** (gr. *diapedan* = a ieși pe alături). Trecerea celulelor sanguine, în special a leucocitelor, prin peretele neperforat al vaselor în țesuturi (1).

**Diaphragma** (gr. *dia-* + *phragma* = închidere). Diafragm. ~ **pelvis,** septul muscular format de mușchiul ridicător al anusului și de mușchii coccigieni; constituie planșeul concav al pelvisului, care-l separă de perineu (1). ~ **sellae turcicae,** sin.: *Tentorium hypophysis,* pătură circulară a durei mater care formează plafonul fosei hipofizare; centrul ei este străpuns de tija glandei hipofizare (1). ~ **urogenitale,** sept muscular care se întinde de-a curmezișul arcului pubian și este format din mușchiul transvers profund al perineului și mușchiul sfincter striat al uretrei (1).

**Diaphysis** (gr. = interstițiu), sin.: *Diafiză.* Corpul unui os lung (1).

**Diapnee** (gr. *diapnon* = evaporare). Perspirație insensibilă.

**Diapneuzie bucală.** Leziune de tip nodular sau papilomatos, neulcerativă. Se dezvoltă prin succiunea repetată a mucoasei jugale în dreptul spațiilor rămase libere pe arcadă după extracția dinților (38).

**Diapophysis** (gr. *dia* = prin + *apophysis* = excrescență). Partea superioară sau articulară a procesului transvers al unei vertebre (1).

**Diaree** (gr. *dia* = prin + *rhein* = a curge). Golire anormală a intestinului, caracterizată prin scaune frecvente, mai mult sau mai puțin moi (16). ~ **de ablactare,** diaree care apare la unii sugari, la tentativele de a înlocui alimentația naturală (lapte matern) cu alimentația artificială, în special cu lapte de vacă. În acest caz se revine imediat la alăptarea naturală și se va încerca din nou, cu preparate dietetice (lapte acidulat, lapte albuminos); abia după aceea se va trece progresiv la concentrații mai mari de lapte (33). ~ **alergică,** diaree din cursul unor alergii digestive care apare în legătură cu un anumit alergen, în general cunoscut de bolnav (16). ~ **apoasă,** Diareea seroasă. ~ **biliară,** diaree care poate apărea la bolnavii cu flux biliar intestinal continuu (fistule biliodigestive, insuficiență oddiană etc.) și la cei cu diskinezie biliară și intestinală; are aspect caracteristic, verzui-mucos (16). ~ **chiloasă,** diaree caracterizată prin scaune lichide, albe-lăptoase, conținînd grăsimi emulsionate; survine în unele forme de malabsorbție (16). ~ **endocrină,** denumire dată diareei care apare în cursul bolii Addison sau falsei diaree care întovărășește unele hipertiroidii (16). ~ **epidemică a nou-născutului,** sin.: *Sindromul toxico-septic al nou-născutului,* boală infecțioasă și transmisibilă, survenind în valuri epidemice explozive în colectivitățile de nou-născuți, cauzată de colibacili patogeni, stafilococi patogeni sau de virusuri enterotrope; se caracterizează prin diaree importantă, dezechilibru hidroelectrolitic, stare de intoxicație gravă (toxicoză) (8). ~ **de fermentație,** diaree ce poate surveni în cursul colopatiilor funcționale cronice cu disbacterioză intestinală; este favorizată de ingestia de legume, fructe, cartofi, făinoase (16). ~ **gastrogenă,** diaree survenind uneori în gastrita atrofică și remediabilă prin administrare de acid clorhidric (16). ~ **grăsoasă,** diaree cu scaune care conțin mari cantități de grăsimi neutre și acizi grași; este întîlnită în sprue și în pancreatitele cronice (16). ~ **lienterică,** diaree cu scaune care conțin alimente nedigerate (16). ~ **mucoasă,** diaree cu prezența în scaune a mucusului în cantități mari; apare în enterocolita mucomembranoasă (16). ~ **neurogenă,** diaree care apare în cursul colopatiilor funcționale cronice la unii nevrotici, mai ales după emoții (16). ~ **orei a șaptea** Diaree Carnot, vezi **Carnot;** ~ **pancreatogenă,** diaree survenind în cursul pancreatitelor cronice (16). ~ **postprandială a sugarului** sin.: *Pseudodispepsia exsudativă,*

sindrom observat numai la sugarii alimentați natural, de cele mai multe ori avînd diateză exsudativă; se manifestă prin emisii de scaune explozive, mucogrunjoase, în timpul sau imediat după supt, fiind precedate de colici (33). ~ **de putrefacție,** diaree ce poate apărea în colopatiile funcționale cronice cu disbacterioză intestinală (16). ~ **seroasă,** sin.: *Diaree apoasă,* scaune multiple cu conținut lichidian alb-gălbui, apărînd în cursul unor enteropatii acute nespecifice sau după purgative drastice (16). ~ **de tranziție,** diaree observată la unii nou-născuți în primele zile de viață, provocată de o insuficiență de adaptare a funcțiilor digestive, în momentul instalării secreției de lapte a mamei (33). ~ **de vară,** diaree acută (uneori febrilă) cu aspect banal din punct de vedere clinic, survenind în cursul anotimpului călduros, dar care poate fi determinată de germeni patogeni variați și cu importanță epidemiologică: bacterii (salmonele shigele, colibacili patogeni), virusuri (virusurile poliomielitice, Coxsackie, ECHO) (8). ~ **vicariantă,** diaree determinată de evacuarea anormală prin scaun a unor produse ce se elimină în mod normal pe alte căi (rinichi) sau a unor produse toxice exogene (mercur, bismut etc.) (16). *Vezi și*: Carnot.

**Diarthrosis** (gr. = articulație mobilă), sin.: *Diartroză, Junctura synovialis,* articulație liberă, mobilă, sinovială (1).

**Diartroză.** *Diarthrosis.*

**Diaschizis** (von Monakov) (gr. *dia* = prin + + *schizein* = a se descompune). Fenomen care apare în leziunile cerebrale instalate brutal, datorită căruia, în afară de dispariția funcțiilor dependente de regiunea lezată, se adaugă și o suprimare temporară a funcțiilor altor formațiuni nelezate, dar conectate anatomic și funcțional cu regiunea lezată. Fenomenul este datorit unei inhibiții a cărei extensiune se face prin căi bine definite (preformate), de-a lungul fibrelor care iau naștere la nivelul și în împrejurimile imediate ale focarului lezional (27).

**Diasceleral** (gr. *dia* = prin + *skleros* = tare). Transscleral (28).

**Diascopie** (gr. *dia* = prin + *skpoein* = a vedea). 1. Diafanoscopie. 2. Metodă de cercetare dermatologică constînd din apăsarea unei lame de sticlă pe o regiune cu leziuni eritematoase, în scopul de a înlătura hiperemia și a observa prin sticlă eventualele leziuni rămase (sin.: *Vitropresiune*) (12).

**Diastasis** (gr. = separare). Vezi Diastază. ~ **cordis,** perioadă la sfîrșitul diastolei, exact înaintea contracției atriale a ciclului imediat următor (32).

**Diastază.** 1. Termen indicînd separarea simplă a unor părți anatomice normal unite sau articulate între ele (sin.: *Diastasis, Disjuncție*) (1). 2. Termen vechi, corespunzător noțiunii actuale de enzimă (5). 3. În industrie, termenul de diastază a fost păstrat pentru amilaza din bobul de orz încolțit (malț), care realizează hidroliza amidonului (5). ~ **dreptului abdominal,** depărtarea, prin slăbirea intersecțiilor tendinoase ale celor două fusuri musculare ale drepților abdominali, produsă de obicei consecutiv distensiei peretelui ventral al abdomenului în timpul sarcinii (11).

**Diastazurie.** Amilazurie.

**Diastematoeranie** (gr. *diastema* = interval + + *kranion* = craniu). Monstruozitate caracterizată printr-o despicare mai mult sau mai puțin completă a craniului (1).

**Diastematomielie.** *Diastematomyelia.*

**Diastematomyelia** (gr. *diastema* = interval + *myelos* = măduvă), sin.: *Diastematomielie, Diplomielie, Diplomyelia.* Dublare congenitală, mai mult sau mai puțin completă, a măduvei spinării, asociată cu formarea unui sept osos sau cartilaginos în peretele posterior al canalului vertebral, de obicei în spina bifidă (1).

**Diastemă** (gr. *diastema* = interval). 1. Fisură congenitală (1). 2. În stomatologie, spațiu anormal între 2 dinți. Termenul este folosit în special pentru spațiul dintre cei 2 incisivi centrali, superiori sau inferiori (sin.: *Strungăreață*) (38).

**Diaster** (*di-* + gr. *aster* = stea). Amfiaster.

**Diastolă** (gr. *diastole* = dilatare). Perioadă de relaxare a unui organ muscular cavitar (32). ~ **atrială,** perioadă de relaxare și umplere a camerelor atriale ale inimii, cu o durată de 0,70 sec. (la un ritm de 75 contracții/min.) (32). ~ **ventriculară,** perioadă de relaxare și umplere a camerelor ventriculare ale inimii, cu o durată de 0,50 sec. (la un ritm de 75 contracții/min.), cuprinsă între zgomotele al II-lea și I și subdivizată în: a) dilatație izometrică, în care ventriculul se destinde fără a primi sînge; b) umplere pasivă rapidă; c) umplere pasivă lentă; d) umplere activă prin contracție atrială (32).

**Diastolizare** (Gauthier-Worms). Politzerizare.

**Diatermane** (gr. *dia-* + *thermainein* = a încălzi). Substanțe bune conducătoare pentru radiații calorice (4).

**Diatermie** (gr. *dia-* + *therme* = căldură), sin.: *Termopenetrație, Transtermie.* Metodă de termoterapie care folosește curenții de înaltă frecvență. Încălzirea țesuturilor în profunzime se realizează fie prin rezistența lor la trecerea, curentului diatermic (piele, țesut celulogrăsos)

fie prin absorbţia energiei transformate în ţesuturile respective (4). ~ **chirurgicală,** căldură produsă de o sursă electrică, suficientă pentru a coagula şi distruge anumite ţesuturi (11).

**Diatermocoagulare** (diatermie + lat. *coagulare* = a închega). Coagulare tisulară realizată cu ajutorul diatermiei (15).

**Diateză** (gr. *diathesis* = aşezare, situare). Predispoziţie la anumite boli din cauza unei reactivităţi particulare (anormale) a ţesuturilor, organelor, sistemului neurovegetativ etc. Medicina veche a descris un număr foarte mare de diateze, deseori fără o justificare ştiinţifică; în medicina actuală termenul este mai rar folosit şi limitat la unele anomalii metabolice şi imunologice (7). ~ **alergică,** Diateză exsudativă. ~ **artritică,** Artritism. ~ **biliară,** tendinţă la tulburări în eliminarea bilei (7). ~ **chistică,** tendinţă la dezvoltarea unor leziuni chistice în organe (7). ~ **exsudativ-alergică** (Czerny), Diateză exsudativă. ~ **exsudativă,** sin.: *Diateză alergică, Diateză exsudativ-alergică,* predispoziţie morbidă, adeseori moştenită, a copiilor din primii ani de viaţă, caracterizată prin tendinţa de a reacţiona la anumite noxe (mecanice, bacteriene, chimice, alimentare etc.), care la un copil sănătos sînt inofensive, prin fenomene alergice de tip exsudativ (prurigo, eczemă etc.) (33). ~ **fibroplastică,** tendinţa de a dezvolta scleroze şi cicatrice cheloide (7). ~ **gutoasă,** Artritism. ~ **hemoragică,** stare morbidă, caracterizată prin tendinţa la hemoragii spontane sau provocate, după traumatisme mici, neînsemnate, datorite alterării unuia sau mai multor factori din mecanismul hemostazei (33). ~ **hemoragică a nou-născutului,** *Melena neonatorum.* ~ **hemoragică plasmatică,** diateză hemoragică reprezentată prin aşa-numitele coagulopatii datorite deficienţei de factori plasmatici ai coagulării (19). ~ **hemoragică trombocitară,** diateză hemoragică produsă prin scăderea numărului trombocitelor (trombopenie) sau avînd număr normal de trombocite, dar cu deficienţe calitative (boala Willebrand-Jürgens, Glanzmann-Naegeli, Bernard-Soulier). În cadrul purpurelor prin defect trombocitar intră şi hemoragiile hipertrombocitozice (sindromul Moschkowitz) (19). ~ **hemoragică vasculară,** diateză hemoragică datorită unor traume vasculare (19). ~ **limfatică,** sin.: *Limfatism, Status thymicolymphaticus,* anomalie constituţională caracterizată prin tendinţă la hiperplazie a ţesutului limfatic (ganglioni, inelul limfatic faringian Waldeyer, timus), splenomegalie moderată, scăderea rezistenţei faţă de infecţii, o împăstare a ţesuturilor şi o paloare a tegumentelor şi mucoaselor. Se asociază de multe ori cu diateza exsudativă (33). ~ **litiazică,** predispoziţie constituţională la calculoză (7). ~ **neuropatică,** predispoziţie constituţională întîlnită mai ales la copii, datorită unei hiperexcitabilităţi a sistemului neurovegetativ; se manifestă prin tendinţa la spasme vasomotorii, colici abdominale, pseudocrup, albuminurie, ortostatică (33). ~ **oxalică,** anomalie metabolică ducînd la o producere sau o eliminare urinară exagerată de oxalaţi (7). ~ **reumatismală,** predispoziţie la reumatism (4). ~ **spasmofilă,** spasmofilie idiopatică (7). ~ **uratică,** Diateză urică. ~ **urică,** sin.: *Diateză uratică,* tendinţa de a depune acid uric şi uraţi în ţesuturi, ducînd la gută, la diabet etc. (7).

**Diatoric.** Vezi Dinte diatoric.

**Diaz. Boala ~,** vezi Epifizită. **Operaţia ~,** simpatectomie lombară retroperitoneală pe cale abdominală (24).

**Diazepam.** Derivat benzodiazepinic înrudit cu clordiazepoxidul; are proprietăţi tranchilizante, utile în diferite stări de anxietate şi agitaţie nevrotică sau psihotică; anticonvulsivant şi miorelaxant, prin acţiune centrală, este eficace simptomatic în unele forme de epilepsie şi în spasmele reactive ale musculaturii striate (14).

**1,3-Diazină.** Pirimidină.

**Diazo-.** Prefix pentru termenii chimici care conţin grupa —N: N— (5).

**Dibenzopiranol.** Xanthidrol.

**Dibothriocephalus.** *Diphyllobothrium.*

**Dibromtimolsulfonftaleină.** Albastru de bromtimol.

**Dibucaină.** Cincocaină.

**Dibutilftalat.** Substanţă plastifiantă care se adaugă unor mase de luat amprenta funcţională în edentaţii (38).

**Dicefal.** *Dicephalus.*

**Dicephalus** (*di-* + gr. *kephale* = cap), sin.: *Dicefal, Diplocephalus.* Făt teratologic caracterizat prin existenţa a două capete unite (18). ~ **diauchenos,** dicefal care are două capete şi două gîturi, mai mult sau mai puţin separate (1). ~ **monauchenos,** dicefal care are două capete şi un singur gît (1). ~ **parasiticus,** dicefal care are un cap mai mult sau mai puţin parazit, ataşat incomplet de capul normal sau de gît (1). ~ **tetrabrachius,** gemeni uniţi prin ombilic şi avînd două torace mai mult sau mai puţin separate, 4 braţe, două capete şi două gîturi (1). ~ **tribrachius,** gemeni uniţi prin ombilic şi avînd toracele mai mult sau mai puţin dublu, cu 3 braţe, două gîturi şi două capete (1).

**Dicercomonas muris.** Vezi *Lamblia.*

**Dicescu. Operaţia ~**, tenodeză posterioară a piciorului talus paralitic, folosind tendonul ahilian (24).

**Dicheirus** (*di-* + gr. *cheir* = mînă). *Dichirus.*

**Dichirus** (*di-* + gr. *cheir* = mînă), sin.: *Dicheirus.* Individ cu anomalie constînd din duplicarea parţială sau totală a mîinilor (1).

**Dician.** Vezi Cian.

**Dick,** George F. şi Gladys H. **Intradermoreacţia ~**, test de receptivitate (imunitate) folosit în scarlatină; constă din injectarea intradermică de toxină scarlatinoasă Dick (0,1 ml din diluţia 1/1 000), urmată, după 8—12 ore de la inoculare, la persoanele receptive la scarlatină, de apariţia unei reacţii congestive locale, cu un diametru de 1,5—2 cm (8). **Toxina ~**, sin.: *Toxină scarlatinoasă*, toxină eritrogenă elaborată de streptococii hemolitici patogeni din grupul A şi folosită la intradermoreacţia Dick (3).

**Dicloramine.** Compuşi cloraminici conţinînd în structură 2 atomi de clor substituiţi la amină. Sînt mai cunoscute: dicloramina T şi halazona. Au acţiune antiseptică prin eliberare de acid hipocloros şi sînt folosite pentru dezinfecţia instrumentelor, a apei şi local pe plăgi şi mucoase (13).

**Diclordifeniltriclormetilmetan.** Vezi DDT.

**Diclorizoprenalină.** Compus de sinteză cu structură catecolaminică; blochează electiv receptorii β-adrenergici, antagonizînd efectele β ale adrenalinei: vasodilataţia, stimularea inimii, efectele metabolice (hiperglicemia, creşterea cantităţii de acizi graşi liberi din sînge); împiedică acţiunea biochimică primară a adrenalinei de creştere a cantităţii de adenilat ciclic (14).

**Dicloxacilină.** Penicilină semisintetică activă faţă de stafilococii rezistenţi la benzilpenicilină, nefiind distrusă de penicilmază; se administrează oral, fiind stabilă în mediul acid gastric (14).

**Dicorie** (*di-* + gr. *kore* = pupilă). Anomalie iriană constînd în prezenţa a două pupile (28).

**Dicotomie** (gr. *dicha* = în două + *tome* = tăiere). În anatomie, diviziunea în două ramuri egale a unei formaţiuni (1).

**Dicrocelioză.** Boală parazitară determinată de infestarea cu trematodul *Dicrocoelium dendriticum*; se manifestă prin tulburări hepatice sau digestive (constipaţii, alteori diaree, flatulenţă) (31).

**Dicrocoelium.** Gen de viermi paraziţi din familia *Dicrocoelidae*, clasa *Trematoda* cu corp alungit şi turtit din care singura specie importantă în medicină este *Dicrocoelium dendriticum* (sin.: *Dicrocoelium lanceolatum, Distoma lanceolatum*) (31).

**Dicroism** (*di-* + gr. *chroma* = culoare). Proprietatea unor substanţe transparente de a oferi o culoare diferită la examinare în reflexie faţă de examinarea prin refracţie (28).

**Dicromatopsie** (*di-* + gr. *chroma* = culoare + *opsis* = vedere). Anomalie a simţului culorilor, caracterizată prin imposibilitatea de a sesiza una din cele trei culori fundamentale: roşu, verde, albastru (28).

**Dicromofilie** (*di-* + gr. *chroma* = culoare + *philein* = a iubi). Caracteristica unui ţesut sau a unei celule de a se colora şi cu un acid şi cu o bază (1).

**Dicrotism** (gr. *dikrotos* = bătaie dublă), sin.: *Puls dicrot.* Prezenţa undei *D*, dicrote, determinată de şocul închiderii valvelor aortice, pe panta descendentă a unui traseu sfigmografic. Dicrotismul fiziologic nu se palpează la pulsul periferic. În mod patologic, dicrotismul apare accentuat în condiţii de hipotonicitate arterială (32).

**Dictiocit** (gr. *diktyon* = reţea + *kytos* = celulă). Celulă poliedrică de volum mediu, cu citoplasma neutrofilă, un nucleu mare bogat în bazicromatină şi cu un nucleol vizibil; se găseşte în general asociată cu hiperplazia fibrelor de reticulină (33).

**Dictiokineză** (gr. *diktyon* = reţea + *kinesis* = mişcare). Diviziunea aparatului Golgi în cursul cariokinezei (1).

**Dictiozom** (gr. *diktyon* = reţea + *soma* = corpuscul). Termen dat uneori canaliculelor care intră în alcătuirea aparatului Golgi, alteori aparatului Golgi în totalitate din unele celule (de ex. din celulele germinale) (1).

**Dicumarină.** Bishidroxicumarină.

**Didactilism** (*di-* + gr. *daktylos* = deget), sin.: *Bidactilie.* Anomalie congenitală în care apar două degete la o mînă sau la un picior (1).

**Didelfie** (*di-* + gr. *delphys* = uter). Malformaţie congenitală a aparatului genital feminin, caracterizată prin existenţa a două vaginuri, două coluri şi două corpuri uterine (18).

**Didot. Incizia ~**, incizie în Z folosită în falangizarea primului metacarpian şi avînd o ramură pe faţa dorsală a primului metacarpian, o alta în lungul plicii intercomisurale şi o a 3-a pe faţa palmară, în lungul metacarpianului al 2-lea (24).

**Didot-Rogers. Operaţia ~**, procedeu pentru cura sindactiliei, folosind încrucişarea lambourilor cutanate (24).

**Didymus** (gr. *didymos* = dublu, îndoit de două ori). 1. Gemen (1). 2. Monstruozitate dublă (1). 3. Testicul (1).

**Diego.** Vezi Grupe sanguine.

**Dielectric,** sin.: *Izolator.* Material avînd o conductibilitate electrică foarte redusă, dar

putîndu-se polariza electric, temporar, în raport cu constanta sa dielectrică (4).

**Dielectroliză.** Cataforeză.

**Diembrionie** (*di-* + gr. *embryon* = embrion). Formarea sau producerea a 2 embrioni dintr-un singur ovul (1).

**Diencephalon** (gr. *dia-* + *enkephalos* = creier), sin.: *Creier intermediar.* Parte a creierului situată între *telencephalon* şi *mesencephalon* şi care include talamusul, hipotalamusul, epitalamusul, metatalamusul, subtalamusul şi ventriculul al III-lea (1).

**Dientamoeba.** Gen de protozoare din clasa *Rhizopoda,* din care face parte *Dientamoeba fragilis,* o specie întîlnită rareori în cazuri de dizenterie umană (31).

**Diereză** (gr. *diairesis* = separaţie). Separarea ţesuturilor printr-o manevră chirurgicală (11).

**Diestru** (gr. *dia-* + *oistros* = impuls). Denumire dată intervalului dintre două perioade estrale la mamiferele femele (15).

**Dietazină.** Derivat de fenotiazină folosit ca antiparkinsonian (13).

**Dietă** (gr. *diaita* = regim). 1. Compoziţia în alimente şi băuturi a ingestiei (16). 2. Un regim compus din alimente uşor digerabile şi în cantităţi mai reduse (16). 3. O formulă alimentară prescrisă de medic, cu compoziţie şi preparare bine definite şi adecvate unor scopuri terapeutice (sin.: *Regim alimentar*) (16). ~ **absolută,** sin.: *Regim de foame şi sete,* post complet (16). ~ **acidifiantă,** dietă constînd din cantităţi crescute de carne, peşte, făinoase şi cantităţi reduse de lapte, fructe şi vegetale (16). ~ **alcalinizantă,** dietă compusă, în principal, din fructe, vegetale şi lapte, cu cantităţi minime de carne, peşte, ouă, brînză şi făinoase (16). ~ **antiecetogenă,** dietă bogată în glucide şi săracă în grăsimi (16). ~ **bazală,** dietă echilibrată din punctul de vedere al compoziţiei, dar cu o valoare energetică echivalentă cu metabolismul bazal (16). ~ **diabetică,** dietă cu compoziţie glucidică şi echivalenţă calorică bine definite, în raport cu evoluţia clinică, echilibrul glicemic şi tratamentul hipoglicemiat al diabetului (16). ~ **de eliminare,** dietă folosită în explorarea bolnavilor alergici, cu ajutorul căreia, prin eliminarea treptată din alimentaţie a componentelor presupuse a fi alergizante, se poate determina cauza alergiei alimentare (16). ~ **fără gluten,** regim alimentar din compoziţia căruia este exclusă complet făina de grîu şi produsele sale; este recomandată în malabsorbţia primară (16). ~ **hidrică,** dietă constînd din suprimarea oricărui aliment, în scopul de a „pune în repaus" tubul digestiv şi administrarea exclusivă de lichide: apă, ceai, soluţii hidroelectrolitice (33). ~ **hipercalorică,** dietă conţinînd alimente a căror valoare energetică depăşeşte 4 000 cal./zi, recomandată persoanelor cu activitate fizică ridicată sau unor bolnavi hipercatabolici (16). ~ **hiperproteidică,** dietă conţinînd în compoziţia sa peste 100 g protide, administrată la denutriţi, cirotici etc. (16). ~ **hipersodată,** alimentaţie cu conţinut crescut în NaCl, recomandată în boala Addison (16). ~ **hipoazotată,** alimentaţie săracă în protide — sub 30 g/zi — indicată în insuficienţele renale cu retenţie azotată (16). ~ **hipocalorică,** regim sărac în calorii, chiar sub valoarea metabolismului bazal, prescris în cura de slăbire (16). ~ **hiposodată,** diete variate, caracterizate printr-o restricţie moderată sau severă de sare de bucătărie sau de alimente conţinînd NaCl; sînt recomandate în hipertensiunea arterială, insuficienţa cardiacă şi alte afecţiuni cu retenţie hidrosalină (16). ~ **lactofăinoasă,** regim alimentar conţinînd lapte, smîntînă, frişcă, brînză, făinoase, cartofi, sucuri de fructe ş.a., prescris îndeosebi în tratamentul ulcerului gastric sau duodenal în activitate (16). ~ **vegetariană,** alimentaţie din compoziţia căreia este exclusă carnea (16).

*Vezi şi*: Carrel, Chittenden, Kempner.

**Dietilamidă.** Derivat covalent dietilat al amoniacului (14). ~ **acidului lizergic,** substanţă înrudită cu alcaloizii din secara cornută. Administrată la animale provoacă confuzie şi dezorientare, iar la oameni provoacă un sindrom asemănător schizofreniei — acţiune psihotomimetică — care se datoreşte probabil antagonizării 5-hidroxitriptaminei în sistemul nervos central (14).

**Dietilendiamină.** Piperazină.

**Dietilmaloniluree.** Barbital.

**N, N-Dietilnicotinamidă.** Nicetamidă.

**Dietil-p-nitrofeniltionofosfat.** Paration.

**Dietilpropionă.** Amfepramonă.

**Dietilstilbestrol.** Estrogen de sinteză derivat de stilben; are acţiune favorabilă în deficienţele estrogenice de toate formele; este activ în carcinomul prostatic şi carcinomul mamar inoperabil, fiind folosit şi în ateroscleroză şi osteoporoza senilă (13).

**Dietl,** Joseph, 1804—1878. **Criza** ~, dureri violente lombare şi abdominale care apar brusc, însoţite de greaţă şi vărsături; ele pot surveni la bolnavii cu rinichi flotant şi obstrucţii parţiale ale ureterelor (4).

**Dietrich. Boala** ~, necroză aseptică a falangelor mîinii şi metacarpienelor (24).

**Dieuaide. Proba** ~, absenţa modificării traseului electrocardiografic la înregistrări succesive în decubit lateral stîng şi drept — semn (nepatognomonic) al mediastinopericarditei adezive (10).

**Dieudonné,** Adolf, 1864—1945. **Mediul ~,** mediu de cultură bacterian gelozat, cu adaos de sînge lacat alcalin. Datorită alcalinității sale ridicate, mediul are o puternică acțiune selectivă față de flora intestinală obișnuită, fiind utilizat la izolarea vibrionului holeric, care nu este inhibat de pH-ul alcalin (3).

**Dieulafoy,** Georges, 1839—1911. **Tehnica ~,** puncționarea pericardului în spațiul al V-lea intercostal stîng, la 6 cm în afara sternului (10). **Triada ~,** complex simptomatic în apendicită, constînd din hipersensibilitate cutanată, contractură musculară reflexă și sensibilitate dureroasă în punctul McBurney (11).

**Difenhidramină.** Antihistaminic cu structură etanolaminică; are și acțiune sedativă, antiparkinsoniană și antivomitivă (14).

**Difenilamină.** $HN(C_6H_5)_2$. Amină secundară aromatică, folosită în sinteza organică, ca reactiv pentru identificarea nitraților, acizilor nucleici etc. (5).

**Difenilaminoazobenzen.** Indicator de pH pentru valori acide, între 1,2 și 2,1 (5).

**Difenilcianarsină,** sin.: *Clark II.* Gaz toxic, cu miros înțepător, de usturoi sau migdale, cu acțiune iritantă, strănutătoare și vezicantă; este iritant al pielii, ochilor și căilor respiratorii (23).

**Difenilclorarsină,** sin.: *Clark I.* Gaz toxic, iritant, cu miros aromatic și cu acțiune strănutătoare (23).

**Difenilhidantoină.** Fenitoină.

**Diferență** (lat. *differentia*). Rezultatul operației de scădere. Se notează prin d, $\delta$ sau $\Delta$ și poate fi un număr pozitiv sau negativ. Dacă facem abstracție de semn, $|x_1 - x_2|$ se numește diferență în valoare absolută și este de obicei un număr „concret" (cu dimensiuni: cm, g etc.). Valoarea relativă a diferenței este $|\Delta| : x_1$. Creșterea unei variabile se notează cu $\Delta_x$, iar creșterea funcției cu $\Delta_y = y_2 - y_1$ (7). **~ de prag a luminozității,** variațiile pragului fluxului de energie luminoasă determinate de proprietățile fizice ale luminii (acromatică sau cromatică), de vîrsta și starea de sănătate, precum și de starea analizorului vizual al subiecților (9).

**Diferențială** (fr. *différentielle*). Diferențiala unei funcții într-un punct este produsul dintre derivata funcției și o creștere arbitrară a argumentului, adică $dy = f'(x)\Delta_x$. Diferențiala este utilizată pentru reprezentarea aproximativă a creșterii unei funcții, în ipoteza că, într-un interval mic, creșterea funcției ar fi liniară, avînd panta egală cu derivata (de ex. variația concentrației unei substanțe în sînge sau țesuturi poate fi exprimată printr-o funcție ale cărei creșteri pot fi înlocuite prin diferențialele corespunzătoare) (7).

**Diferențiere** (lat. *differre* = a se deosebi). 1. Dobîndirea de funcții sau caractere noi în cursul evoluției (15). 2. Timp intermediar în procesul colorării secțiunilor histologice, cu scopul de a face diferența de colorabilitate între nucleu și citoplasmă. Se face prin cufundarea lamelor de 2—3 ori în alcool clorhidric (preferabil sub control microscopic); diferențierea trebuie să îndepărteze excesul de colorant (hematoxilina), nucleii rămînînd însă bine colorați (2). **~ corelativă,** diferențiere în care se dobîndesc proprietăți noi în legătură cu acțiunea unor factori exogeni sau endogeni (2). **~ funcțională,** diferențiere produsă prin dobîndirea unei funcții noi, impusă de mediul înconjurător (2). **~ heterotopă,** diferențiere în cursul căreia se dobîndesc proprietăți caracteristice altor localizări ale aceluiași țesut (2).

**Difesatină,** sin.: *Acetophenolisatinum.* Compus înrudit cu fenolftaleina; are acțiune laxativă (13).

**Difluență** (lat. *diffluere* = a curge). Procesul de fluidificare (4).

**Diformism sexual.** Starea bisexuată, inițială, a embrionului (17).

**Diformitate** (lat. *difformitas*). Formă sau atitudine anormală, permanentă și necorectabilă voluntar a unei părți a organismului; poate fi congenitală sau dobîndită (24).

*Vezi și*: Ilfeld-Holder, Madelung, Sonnenburg, Volkmann.

**Difosfatidilglicerol.** Cardiolipină.

**Difosfopiridinnucleotid,** abreviat DPN, sin.: *Nicotinamidadenindinucleotid.* Compus nucleotidic care conține acid adenilic, riboză, acid fosforic și nicotinamidă. Deține rol de coenzimă și catalizează un mare număr de procese de oxido-reducere, mijlocind transferul hidrogenului (5).

**Difosfopiridinnucleotidază.** Enzimă care catalizează hidroliza difosfopiridinnucleotidului, punînd în libertate nicotinamidă (5).

**Difosfopiridinnucleotiddiaforază.** Enzimă identică probabil cu methemoglobinreductaza fiziologică, a cărei lipsă explică unele cazuri de methemoglobinemie constituțională ereditară (19).

**Difosfopiridinnucleotidkinază.** Enzimă care catalizează interconversia dintre DPN și TPN, în prezența ATP (5).

**Difosfopiridinnucleotidpirofosfatază.** Enzimă care catalizează hidroliza moleculei de difosfopiridinnucleotid la nivelul legăturilor fosforice (5).

**Difosfotiamină.** Cocarboxilază.

**Difracție** (*dis-* + lat. *frangere* = a frînge). 1. Devierea și fragmentarea unei raze de lumină în momentul cînd ajunge la marginea unui corp opac, creînd prin interferență, în spațiul unde ar fi trebuit să se proiecteze umbra, zone lumi-

noase alternînd cu zone întunecate. Fenomenul pune în evidență caracterul ondulant al luminii (4). 2. Fenomen caracteristic undelor electromagnetice de a fi deviate cînd trec tangent la limita unor corpuri (36). 3. Metodă de determinare a diametrului mediu al eritrocitului, cu ajutorul eritrometrului sau halometrului (sin.: *Halometrie*) (19).

**Difterie** (gr. *diphtera* = membrană). Boală infecțioasă și transmisibilă, endemoepidemică, determinată de bacilul difteric (bacilul Klebs-Löffler sau *Corynebacterium diphteriae*) și localizată cel mai frecvent la nivelul nazofaringelui. Se caracterizează prin simptome locale (producere de false membrane la poarta de intrare și adenopatii regionale) și prin simptome generale toxice (febră moderată, paloare, astenie, tahicardie, tendință la hipotensiune și asurzirea zgomotelor cardiace) (8). ~ **anogenitală,** localizare rară a bacilului difteric (de obicei prin inoculare secundară), întîlnită la fetițe, prezentîndu-se sub forma unei vulvovaginite membranoase însoțită de secreție vaginală seroasă abundentă și de adenopatie regională dureroasă, asociată sau urmată de extinderea falselor membrane la regiunea anală. La băieți, procesul difteric se poate localiza în regiunea prepuțului, mai rar pe penis (8). ~ **auriculară,** localizare rară a difteriei, întîlnită în special la sugar; se manifestă prin false membrane situate retroauricular și care pot invada conductul auditiv extern, precum și prin adenopatie preauriculară și submaxilară (8). ~ **bacteriologică,** formă de angină diferică frustă (forma eritematoasă) sau chiar asimptomatică, al cărei diagnostic poate fi precizat numai prin examene bacteriologice, care evidențiază etiologia diferică (8). ~ **conjunctivală,** sin.: *Difterie oculară,* formă rară de localizare a difteriei la nivelul mucoasei conjunctivale, de obicei secundară unei angine sau rinite difterice. Se prezintă ca o conjunctivită cu false membrane albe-cenușii, aderente la suprafața conjunctivei palpebrale, la început unilaterală, apoi bilaterală, însoțită de tumefierea pleoapelor și adenopatie satelită (8). ~ **cutanată,** formă rară a difteriei, determinată de localizarea la nivelul pielii a bacilului difterie, care infectează secundar o plagă, o excoriație sau o eczemă preexistentă (8). ~ **de eliminare,** procedeu experimental prin care injectarea subcutanată de bacili difterici la animale de laborator duce la o infecție generală cu bacili difterici, urmată de o angină diferică secundară (8). ~ **faringiană,** sin.: *Angina Bretonneau, Angină difterică,* forma cea mai frecvent întîlnită a difteriei, cu poartă de intrare a bacilului difteric la nivelul istmului faringian. Prezintă multiple aspecte clinice. Forma comună constă din prezența unei angine cu false membrane fibrinoase albe-cenușii, foarte aderente, sîngerînd la detașare, cu mare tendință la extindere, îmbrăcînd amigdalele, lueta, pilierii, trecînd și pe faringele posterior, fiind însoțită de edem local, adenopatie satelită marcată și de fenomene toxice generale (8). ~ **fulminantă,** formă de difterie toxică primară, cu evoluție rapid fatală (în 2—3 zile) prin atingeri toxice multiple, în special ale sistemului nervos central și vegetativ (8). ~ **gangrenoasă,** formă de difterie complicată cu o infecție fuzospirilară (2). ~ **gravisimă,** Difterie toxică primară. ~ **laringiană,** sin.: *Crup difterie, Laringită difterică,* formă deosebit de gravă a difteriei, datorită localizării bacilului difteric la nivelul laringelui. Secundară de cele mai multe ori unui proces difteric faringian sau nazal, se manifestă prin debut progresiv (mai rar brusc), cu instalarea treptată a sindromului de disfonie, dispnee și asfixie, putînd ajunge, prin extensiunea falselor membrane, pînă la obstruarea lumenului laringian (8). ~ **malignă,** Difterie toxică primară. ~ **malignă secundară,** difterie cu debut comun care, necorespunzător sau deloc tratată, evoluează ulterior malign (8). ~ **nazală,** sin.: *Rinită difterică,* localizarea infecției difterice la nivelul mucoasei nazale, cu apariție primară (mai ales la sugar și copilul mic) sau secundară (în cadrul difteriei maligne), manifestîndu-se ca o rinită serosanguinolentă, de obicei unilaterală; în jurul narinei se produc mici eroziuni care sîngerează (8). ~ **necrotică,** formă de difterie caracterizată prin necroza istmului faringian și a faringelui, fără depuneri fibrinoase (2). ~ **oculară,** Difterie conjunctivală. ~ **ocultă,** formă benignă a difteriei faringiene, cu semne generale minime, angină discretă, fără false membrane, care trece deseori neobservată. De cele mai multe ori, diagnosticul se stabilește tîrziu, prin apariția unei complicații (de obicei paralizie postdifterică), cu ocazia căreia bacilul difteric poate fi găsit în exsudatul faringian (8). ~ **ombilicală,** formă severă a difteriei cutanate, produsă prin localizarea bacilului difteric la nivelul plăgii ombilicale a nou-născutului; se manifestă sub forma unei ulcerații persistente, acoperită de false membrane și care, fără tratament, are o evoluție gravă prin toxemie diferică (8). ~ **plăgilor,** infecție a plăgilor cu bacili difterici, lipsa de substanță acoperindu-se de depuneri fibrinoase (2). ~ **progredientă,** formă de difterie cu tendință importantă la extensiune, întîlnită mai ales în cazuri de difterie nazală, laringiană și faringiană (8). ~ **rudimentară,** formă atipică de difterie, cu aspect clinic de angină eritematoasă, foliculară, criptică etc., întîlnită mai ales la vîrsta adultă (8). ~ **septică,** difterie

cu manifestări septice generale, uneori în asociere cu o infecție streptococică (2). ~ **toxică primară**, sin.: *Difterie gravissimă*, *Difterie malignă*, manifestare deosebit de gravă a difteriei, determinată de tipuri de bacili difterici cu virulență și toxigenitate exacerbate, care produc leziuni toxice importante asupra sistemului nervos, vaselor și diferitelor parenchimuri. Se exteriorizează clinic, în afara fenomenelor locale, prin adinamie, insuficiență circulatorie periferică, miocardită, gît proconsular, nefrită-nefroză. *Forme clinice*: hemoragică, edematoasă (prelungită pînă la 1—2 săptămîni), fulminantă (fatală în 2—3 zile) (8).

**Difterizare.** Apariția unui exsudat fibrinos fin, simulînd o membrană difterică, pe ulcerații ale mucoaselor (8).

**Difteroid scarlatinos.** Formă severă de scarlatină septică, cu angină necrotică extensivă pe întreaga regiune faringiană, care apare acoperită de un exsudat galben-cenușiu-murdar, cu aspect meliceric-purulent (8).

**Difterorujeolă.** Asociere morbidă a difteriei cu rujeola, cu localizare predominantă a difteriei la nivelul laringelui. Cazurile în care rujeola se suprapune difteriei sînt de prognostic mai bun decît cele în care difteria se supraadaugă unei rujeole preexistente (difteria are tendință rapid extensivă). Crupul difteric este totdeauna agravat de rujeolă (și invers) (8).

**Difteroscarlatină.** Asociere morbidă concomitentă a difteriei cu scarlatina, care determină o evoluție mai gravă a ambelor afecțiuni. Scarlatina are evoluție mai toxică, iar difteria se complică cu supurații streptococice. Localizarea difteriei este cel mai adesea faringiană (8).

**Difterovariolă aviară.** *Epithelioma* găinilor.

**Difuzină.** Hialuronidază.

**Difuziune** (lat. *diffusio*). 1. Fenomen de pătrundere a moleculelor sau atomilor unei substanțe în masa unei alte substanțe, datorită mișcărilor de agitație termică moleculară (6). 2. Transformarea unui fascicul paralel de radiații într-un fascicul divergent la întîlnirea anumitor obstacole opace (6). 3 Proprietatea radiațiilor electromagnetice de a se răspîndi în toate direcțiile cînd străbat și sînt absorbite de un corp (fenomen calitativ al absorbției — radiație secundară de difuziune) (36). ~ **de recul**, totalitatea radiațiilor difuzate provenite atît prin difuziunea prin absorbție, cît și prin difuziunea clasică (36).

**Digastric** (*di-* + *gaster* = pîntece). Termen folosit pentru mușchii care au o parte cărnoasă la fiecare terminație și o porțiune tendinoasă intermediară (1).

**Digă.** Foaie de cauciuc subțire, care se perforează cu cleștele Ainsworth și astfel se poate aplica la coletul dintelui, în vederea păstrării sterile a cîmpului operator (38).

**Digby. Legea lui ~**, primul punct de osificare într-un os apare puțin mai jos de terminația arterei hrănitoare, la un nivel ideal, acolo unde linia medulară se întîlnește cu prelungirea direcției acestei artere (24).

**Digenetic** (*di* + gr. *genesis* = naștere). Termen care caracterizează modul de evoluție a unor paraziți ce prezintă reproducerea sexuată la adulți și multiplicarea asexuată în stadiul larvar (31).

**Digestie** (lat. *digestio*). Proces prin care alimentele ingerate sînt transformate în produși asimilabili și utilizabili de către țesuturi în scop plastic sau energetic. După locul unde au loc aceste procese, se poate vorbi de digestie gastrică sau intestinală (15). ~ **gastrică**, digestia efectuată de enzimele sucului gastric — în primul rînd proteaze — în prezența acidului clorhidric din stomac; se referă în special la proteinele din alimentație (16). ~ **intestinală**, continuarea și desăvîrșirea digestiei din segmentele digestive superioare prin acțiunea enzimelor prezente în lumenul enteral și provenite din secreția pancreatică și intestinală; afectează toate principiile alimentare (proteine, grăsimi și glucide) (16). ~ **nămolului**, termen utilizat pentru a desemna procesul de descompunere (în special anaerobă) a nămolului, rezultat după sedimentarea apelor reziduale (20).

**Digestor.** Rezervor în care se produce digestia nămolului (20).

**Digitală**, sin.: *Digitalis*. 1. Plante din familia *Scrophulariaceae*, care conțin glicozide tonicardiace; principalele specii sînt *Digitalis purpurea* și *Digitalis lanata*. 2. Frunzele uscate de *Digitalis purpurea*, folosite (sub diferite forme medicamentoase: pulbere, infuzie, tinctură, vin) în medicația tonicardiacă (14).

**Digitalină.** Digitoxină.

**Digitalis.** Digitală. ~ **lanata**, sin: *Degețel lînos*, specie de plante din familia *Scrophulariaceae*; frunzele conțin glicozide tonicardiace, dintre care mai importante terapeutic sînt lanatozidul C și digoxina (14). ~ **purpurea**, plantă din familia *Scrophulariaceae*; frunzele conțin glicozide cardiotonice (digitoxina, gitoxina, gitalina); are acțiune de rărire a ritmului cardiac, de creștere a contractilității și a tonusului fibrelor miocardice; ușurează diureza prin ameliorarea condițiilor circulatorii; se întrebuințează în tratamentul insuficienței cardiace sub formă de pulbere sau de diferite preparate galenice (13).

**Digitalism.** Intoxicație cu digitală.

**Digitalizare.** Saturarea organismului cu digitală și menținerea unei concentrații permanente optime la nivelul miocardului, prin echilibrul

dintre eliminare şi administrarea dozelor de întreţinere (10).

**Digitigrad** (lat. *digitus* = deget + *gradi* = a merge). Vezi Mers digitigrad.

**Digitonină.** Glicozidă saponinică conţinută în frunzele de *Digitalis*; are acţiune iritantă locală, care contribuie la fenomenele de iritare digestivă provocate de preparatele galenice de digitală (14).

**Digitoxină**, sin.: *Digitalină.* Glicozidă principală din frunzele de *Digitalis*; are acţiune tonicardiacă lentă şi de durată lungă; este absorbită bine în tractul gastrointestinal (13).

**Digitus** (lat. = deget), sin.: *Deget.* Una dintre cele 5 terminaţii distale ale mîinii (*digiti manus*) sau piciorului (*digiti pedis*), formată din falange şi părţile moi care le învelesc (1). ~ **anularis,** sin.: *Digitus manus quartus,* degetul inelar (1). ~ **manus quartus,** *Digitus anularis.* ~ **manus quintus,** *Digitus minimus manus.* ~ **manus tertius,** *Digitus medius.* ~ **medius,** sin.: *Digitus manus tertius,* degetul mijlociu (1). ~ **minimus manus,** sin.: *Auricular, Digitus manus quintus,* Degetul mic de la mînă (1). ~ **minimus pedis,** sin.: *Digitus pedis quintus,* degetul mic de la picior (1). ~ **pedis primus,** *Hallux.* ~ **pedis quintus,** *Digitus minimus pedis.* ~ **mortuus,** manifestare spastică dureroasă, cu ischemie şi insensibilitate a extremităţii degetului, observată în nefrita cronică, boala Raynaud etc. (2). ~ **valgus,** deget strîmb, deviat în afară (2). ~ **varus,** deget strîmb, deviat înăuntru (2).

**Diglosie** (*di* + gr. *glossa* = limbă). Formă de schistoglosie în care părţile laterale ale limbii nu au fuzionat, rezultînd o limbă bifidă (1).

**Dignatus** (*di-* + gr. *gnatos* = falcă). Monstru cu două mandibule (1).

**Digoxină.** Glicozidă din *Digitalis lanata* şi *Digitalis orientalis* cu acţiune cardiotonică (13).

**Digrafie** (*di* + gr. *graphein* = a scrie). Examen radiologic executat cu o grilă prevăzută cu un anumit număr de fante, permiţînd realizarea unei imagini în două situaţii funcţionale diferite, pe acelaşi film (36).

**Di Guglielmo,** Giovanni. **Boala** ~, sin.: *Eritremie acută, Eritroblastoză acută, Mieloză eritremică acută,* boală acută, cu evoluţie de scurtă durată, caracterizată prin proliferarea tumorală a seriei eritropoietice medulare cu prezenţa eritroblaştilor imaturi şi atipici (paraeritroblaşti). Formele de tranziţie spre elementele mature lipsesc (*hiatus erythraemicus*). Este o manifestare analogă leucemiilor acute. Boală cu evoluţie mortală, nefiind cunoscut încă un tratament eficace (19).

**Di Guglielmo-Quatrin.** (Di Guglielmo, G.; Quatrin, N.). **Eritremia cronică** ~, sin.: *Boala Heilmeyer-Schöner, Eritroblastoza cronică a adultului,* tablou morbid constînd din proliferare eritropoietică foarte intensă, cu prezenţa eritroblaştilor (predominant acidofili) în circulaţia periferică, dar fără atipii şi anomalii şi cu o evoluţie clinică lungă (19).

**Diheteromonoxenie.** Dublă posibilitate de evoluţie — monoxenă şi heteroxenă — a unor paraziţi (31).

**Diheteroxen.** Termen care caracterizează ciclul evolutiv al acelor paraziţi care folosesc în dezvoltarea lor două gazde (31).

**Dihidralazină.** Compus sintetic cu structură hidrazidoftalazinică; are proprietăţi simpatolitice, fiind folosit ca vasodilatator şi hipotensiv (14).

**Dihidrocodeinonă.** Hidrocodonă.

**Dihidroestronă.** Estradiol.

**Dihidrofoliculină.** Estradiol.

**Dihidrol.** Formă chimică rezultată prin asocierea a două molecule de apă $(H_2O)_2$ (4).

**Dihidromorfinonă.** Hidromorfonă.

**Dihidrostreptomicină sulfat.** Antibiotic antituberculos obţinut prin hidrogenarea streptomicinei; are acelaşi spectru antimicrobian ca streptomicina; este mai toxică, provocînd tulburări de auz uneori ireversibile (13).

**Dihidrotahisterol.** Substanţă sintetică înrudită cu vitamina $D_2$; creşte calcemia, favorizează eliminarea urinară a fosforului şi mobilizarea calciului din oase, uşurează absorbţia intestinală a calciului şi fosforului; este folosită în tratamentul tetaniei paratireoprive (14).

**Dihidroxiacetonă.** $CH_2OH.CO.CH_2OH$. Substanţă care, sub formă de derivat fosforic (dihidroxiacetonofosfat), constituie un metabolit intermediar important în sinteza glucidelor, pe seama fosfoenolpiruvatului (5).

**Dihidroxifenilalanină.** Dopa.

**Dihor** (sl. *dŭhorĭ*), sin.: *Putorius furo.* Mamifer din ordinul carnivorelor. În laborator este folosit în experimentările cu virusuri, în special pentru izolarea virusurilor gripale (22).

**Diiodditimol.** Antiseptic extern folosit în tratamentul plăgilor (13).

**Diiodotironină.** Hormon tiroidian cu importanţă fiziologică redusă (7).

**3,5 — Diiodotirozină.** Substanţă care ia naştere în glanda tiroidă prin iodarea tirozinei; participă la formarea hormonilor tiroidieni, după cum urmează: prin cuplarea a două molecule de diiodotirozină se formează tiroxina, iar prin cuplarea unei molecule de diiodotirozină cu o moleculă de monoiodotirozină ia naştere triiodotironina (14).

**Diizopropilfluorofosfat,** abreviat DFP. Insecticid organofosforat foarte toxic, cu acţiune asemănătoare aceleia a paration ului (23).

**Dikson,** T. F. Operația ~, transplantarea inserției superioare a tensorului fasciei lata la partea posterioară a crestei iliace, în cazuri de șold paralitic (24).

**Dilacerare** (lat. *dilacerare* = a rupe, a sfîșia). Disocierea țesuturilor însoțită de alterări distrofice grave a unor procese traumatice, inflamatorii, supurative, flegmonoase sau gangrenoase (2). ~ **cerebrală,** ruptură a substanței cerebrale prin diferite cauze: traumatice, tumorale, hemoragice (26).

**Dilatare** (lat. *dilatare* = a întinde, a mări), sin.: *Dilatație.* Procesul de relaxare a pereților unui organ cavitar sau tubular și de mărire a cavității sau lumenului acestora (15). ~ **arterei pulmonare,** ectazie a trunchiului și a ramurilor arterei pulmonare, de obicei idiopatică, probabil congenitală. Este bine suportată, fiind compatibilă cu o durată de viață îndelungată (10). ~ **colului uterin,** dilatare spontană sau artificială a colului uterin, permițînd golirea cavității uterine de conținutul său sau explorarea ei în scop diagnostic sau terapeutic. Dilatarea spontană se efectuează în cazul avortului spontan și în timpul nașterii. Dilatarea artificială se obține digital, de obicei bimanual (Bonnaire) sau instrumental (18).

**Dilatator** (lat. *dilatare* = a întinde, a mări). Instrument metalic, de cauciuc, de material plastic etc., de grosimi diferite, marcat după o anumită scară de calibraj și folosit pentru dilatația unor conducte (11). ~ **bivalv pentru uretră,** instrument folosit pentru dilatarea uretrei anterioare; este format din două valve, subțiri, care se introduc în uretră, desfăcîndu-se la apăsare (11). ~ **lacrimal,** stilet conic utilizat pentru dilatarea canalelor lacrimale (28). ~ **pulmonar Dubost,** vezi Dubost. ~ **mitral Dubost,** vezi Dubost. ~ **uretral,** instrument urologic întrebuințat pentru obținerea unei dilatații uretrale mai mari decît aceea obținută cu sonda Béniqué. Există diferite forme: dilatator drept pentru uretra anterioară, dilatator curb pentru bulb și uretra prostatică și dilatator cu adaptare pentru spălat, care permite combinarea dilatației cu spălătura uretrală (11). ~ **uterin,** instrument obstetrical format din două ramuri metalice articulate, folosind la dilatarea artificială a colului uterin la naștere (18).

*Vezi și*: Bailey, Béniqué, Bossi, Brock, Hégar, Kollmann.

**Dilatație** (lat. *dilatare* = a întinde, a mări). Dilatare. ~ **acută de stomac,** complicație, de obicei postoperatorie, putînd surveni după intervențiile pe abdomen și constînd din atonia și distensia stomacului cu fenomene generale grave, care pot duce la moarte prin colaps (11). ~ **anală,** manevră prin care se dilată, digital sau instrumental, sfincterul striat al anusului (11). ~ **bronșică,** Bronșiectazie. ~ **cardiacă,** creșterea dimensiunilor unei cavități cardiace fără sporirea corespunzătoare a grosimii peretelui, pe fondul unei alterări miocardice (dilatație pasivă, miogenă) sau printr-un proces activ, „compensator", însoțită de obicei și de o oarecare hipertrofie (dilatație tonogenă). Se descriu două tipuri: a) dilatație cardiacă de rezistență (dilatație determinată de un obstacol în calea golirii cavității respective); b) dilatație cardiacă de umplere (dilatație prin creșterea volumului diastolic intracavitar) (10). ~ **chistică,** lărgire a unui lumen obstruat pînă la formarea unei cavități chistice, urmată de turtirea și atrofia elementelor celulare care delimitează formațiunea (2). ~ **electrolitică,** dilatația uretrei stricturate prin intermediul unui dilatator Béniqué, adaptat la polul negativ al unei surse de curent electric la o intensitate de 6—8 mA (11). ~ **esofagiană,** act terapeutic prin care se lărgește progresiv și continuu, lumenul esofagului stenozat în urma unei esofagite caustice (30). ~ **ureterală,** dilatația stenozelor ureterale cu ajutorul sondelor ureterale (dilatație modelantă) (11). ~ **uretrală,** mărirea treptată a calibrului uretrei, cu scopul de a dilata inelul fibros al unei stricturi și a provoca o hiperemie activă a acesteia, făcînd-o mai moale, mai extensibilă. Se poate obține pe cale instrumentală, prin introducerea unei bujii sau a unui dilatator Béniqué sau pe cale electrolitică, prin electroliza stricturilor cu un curent electric de intensitate mică (11).

**Dilecanus.** *Dipygus.*

**Diluare** (lat. *diluere* = a dilua). Operație fizică de reducere a concentrației unei soluții, prin mărirea cantității de dizolvant (5). ~ **radiațiilor ionizante,** distribuția pe un timp mai îndelungat a dozei administrate, cu dublul scop: pentru a folosi pe de o parte efectul de refacere a țesuturilor, iar pe de altă parte, creșterea efectului radiant la nivelul țesuturilor cu activitate mitotică vie (36).

**Diluție** (lat. *diluere* = a dilua). Concentrația unei substanțe dizolvate, raportată la unitatea de volum a diluentului. Exemplu: 1/5 000 înseamnă că în 5 000 volume de diluent se află un volum de substanță dizolvată (5). ~ **urinii,** proces complex prin care, ca urmare a unei reabsorbții relativ mai reduse a apei față de substanțele solvite, se realizează o urină finală cu o concentrație de cristaloizi mai mică decît a plasmei. Mecanismul de diluție, afectat funcției de economisire a electroliților, începe în ansa Henle, care este impermeabilă la apă și în care lichidul tubular devine hipoton (față de plasmă) prin transfer activ de electroliți în lichidul interstițial; în tubul distal și în ca-

nalul colector, care în absenţa unei concentraţii adecvate de ADH rămîn relativ impermeabile faţă de apă, concentraţia urinii rămîne aproximativ aceeaşi cu a lichidului furnizat de ansa Henle, urina finală fiind astfel hipotonă (concentraţia ei de cristaloizi putînd scădea la mai puţin de 1/10 din aceea a plasmei). Diluţia urinii se produce în caz de aport crescut de lichide, de reducere a sarcinii osmotice prezentate rinichiului spre eliminare, de diminuare a secreţiei sau eliberării de ADH sau de lipsă de răspuns la ADH a epiteliului tubular (25).

**Dim.** Abreviere pentru *Dimidus* (13).

**Dimenhidrinat.** Cloroteofilinat de difenhidramină, compus folosit pentru tratamentul răului de mişcare (14).

**Dimensionare** (lat. *dimensio* = măsurătoare). Sortare pe dimensiuni (32). ~ **pulberilor,** totalitatea procedeelor folosite în analiza pulberilor pentru a stabili dispersia lor. Pulberile cele mai nocive sînt acelea care pătrund în timpul respiraţiei pînă la alveola pulmonară; în această categorie intră pulberile mai mici de 5$\mu$ (20).

**Dimensiuni** (lat. *dimensio* = măsurătoare). 1. „Direcţiile" fundamentale ale spaţiului (7). 2. În alt sens, exponenţii mărimilor fundamentale într-o mărime derivată (de ex. viteza — egală cu spaţiul împărţit la timp — are dimensiunile $[L.T^{-1}]$) (7).

**Dimercaprol,** sin.: *2,3-Dimercaptopropanol.* Antidot al gazului de luptă arsenical $\alpha$-lewisita, acţionînd prin grupările antitoxice — SH. Este utilizat curent în intoxicaţiile cu metale grele (32).

**2,3-Dimercaptopropanol,** abreviat D.M.P. Dimercaprol.

**Dimetilbenzen.** Xilen.

**Dimetilcetonă.** Acetonă.

**Dimetilditiofosfat de dietilmercaptosuccinat.** Malation.

**Dimetilfenantren.** Hidrocarbură cancerigenă folosită în cercetările experimentale (14).

**Dimetilftalat.** $C_6H_4$ $(COO.CH_3)_2$. Substanţă respingătoare pentru anofeli şi alte insecte, putînd fi utilizată ca soluţii, emulsii, creme sau paste; nu are acţiune toxică asupra pielii (31).

**Dimetilsulfat.** $CH_3O_2SO_2$. Reactiv industrial care sub formă lichidă sau de vapori poate provoca iritaţii puternice ale pielii, ochilor şi căilor respiratorii, putînd merge pînă la edem pulmonar; este toxic renal şi hepatic (9).

**Dimetrie** (*di-* + gr. *metra* = uter). *Uterus duplex.*

**Dimevamid sulfat.** Substituent sintetic de atropină cu acţiune antispastică şi antisecretorie, mai ales la nivelul tubului digestiv; se foloseşte în ulcerul gastroduodenal, afecţiuni spastice digestive şi genitourinare (14).

**Dimidus** (lat. = pe jumătate), abreviat *dim.* Termen folosit uneori în prescripţiile medicale; indică administrarea pe jumătate a unui medicament (13).

**Dimorfism** (*di-* + gr. *morphe* = formă). Proprietatea unei formaţiuni de a exista în două forme structural deosebite (1).

**Dinamică** (gr. *dynamis* = forţă). Mişcare, schimbare (32). ~ **morbidităţii,** evoluţia în timp a morbidităţii în cadrul unei colectivităţi organizate sau a populaţiei de pe un anumit teritoriu (29).

**Dinamogeneză** (gr. *dynamis* = forţă + *genesis* = naştere). Producere de energie sau de forţă (4).

**Dinamometrie** (gr. *dynamis* = forţă + *metron* = măsură). Metodă fizică de măsurare a forţei musculare cu ajutorul unor aparate bazate pe presiunea sau tracţiunea unui arc, legat printr-un sistem de pîrghii de un ac indicator ce glisează pe un cadran, indicînd forţa în kilograme (21).

**Dinamometru** (gr. *dynamis* = forţă + *metron* = măsură), sin.: *Ergometru.* Dispozitiv pentru măsurarea forţei diferiţilor muşchi sau grupe musculare, în condiţii fiziologice sau în cazuri patologice, pentru aprecierea atît a forţei musculare, cît şi a integrităţii sistemului neuromuscular (6).

**Dineurie** (*di-* + gr. *neuron* = nerv). Termen utilizat pentru celulele nervoase care au 2 axoni (1).

**Dinitrat de celuloză.** Celoidină.

**Dinitrobenzen.** $C_6H_4(NO_2)_2$. Reactiv industrial. Are acţiune iritantă asupra pielii; pătrunzînd în organism — prin inhalarea pulberilor — poate provoca intoxicaţii methemoglobinizante (9).

**Dinitrocrezol.** Derivat de crezol, toxic, folosit ca erbicid, insecticid şi ovocid (14).

**Dinitrofenol.** Substanţă utilizată mai de mult pentru activarea metabolismului bazal (cură de slăbire). A cauzat numeroase accidente hematologice, în special agranulocitoze, precum şi purpură trombocitopenică sau anemie aplastică (19).

**Dinitroortocrezol.** Sandolină.

**Dinofobie** (gr. *dinos* = vîrtej + *phobos* = frică). Vertigofobie.

**Dinte** (lat. *dens*). *Dens.* ~ **antagonist,** dinte care întîlneşte un alt dinte sau dinţi de pe arcada dentară opusă, în timpul masticaţiei sau în ocluzie (1). **Dinţi anteriori,** sin.: *Dinţi frontali.* Denumire generică pentru incisivii centrali, incisivii laterali şi caninii. Se mai numesc prescurtat frontali sau anteriori (39). **Dinţi artificiali.** Dinţi fabricaţi din ceramică, materiale acrilice sau metal, pentru a substitui dinţii naturali. Se împart în două mari grupe: faţete

(care redau numai fața vestibulară a dinților) și dinți artificiali propriu-ziși (39). **Dinți artificiali anatomici.** Dinți artificiali care imită morfologia dinților naturali și ai căror cuspizi prezintă, în ceea ce privește versantele lor meziale și distale, o înclinare de 30—33° (39). **Dinți artificiali cu lame metalice ocluzale.** Dinți artificiali care prezintă pe fața lor ocluzală, în loc de cuspizi, lame metalice în poziție verticală; după mulți autori au o eficacitate masticatorie mărită (39). **Dinți artificiali pontopini.** Dinți artificiali care reproduc morfologia coroanei dentare naturale și o porțiune din rădăcină. Această porțiune pătrunde în alveola dintelui extras, realizînd astfel un aspect de dinte natural. Se folosesc îndeosebi în regiunea frontală a arcadelor dentare (39). **Dinți artificiali în tub.** Dinți artificiali care refac complet morfologia coroanelor dentare și al căror dispozitiv de retenție constă dintr-un canal vertical în mijlocul dintelui, ca mijloc de retenție a unui știft de pe scheletul metalic al protezei (39). **Dinți bicuspizi.** *Dentes premolares.* **Dinți biradiculari.** Dinții cu două rădăcini, cum sînt molarii inferiori (39). **~ caduc,** dinte temporar a cărui persistență pe arcadă este limitată, fiind expulzat o dată cu apariția dintelui definitiv (38). **Dinți canini.** *Dentes canini.* **Dinți cuspizi.** *Dentes canini.* **Dinți definitivi.** Dinți permanenți. **~ diatorie,** dinte artificial de porțelan, caracterizat prin prezența unui orificiu situat pe fața dinspre creasta alveolară a dintelui, continuat în interior cu o cavitate retentivă prin care dintele se fixează de baza protezei (39). **~ ectopie,** dinte situat la distanță de poziția sa normală, endosos, sau erupt în afara arcadei (38). **Dinți frontali.** Dinți anteriori. **Dinți incisivi.** *Dentes incisivi.* **~ inclus,** dinte neerupt, rămas în grosimea osului sau acoperit de mucoasă (38). **Dinți înghesuiți.** Malformație constînd din încălecarea meziodistală a dinților de pe aceeași arcadă, provocată de lipsa spațiului necesar așezării lor corecte (în cazul existenței unor dinți supranumerari). Prezența lor este caracteristică în unele forme de compresiune a maxilarelor (39). **Dinți de lapte.** Dinți temporari. **Dinți laterali.** Dinți posteriori. **Dinți molari.** *Dentes molares.* **~ monoradicular,** dinte cu o singură rădăcină: caninii, incisivii, premolarii inferiori, uneori și premolarii superiori (dinții frontali) (38). **Dinți multicuspizi.** *Dentes molares.* **Dinți permanenți,** sin.: *Dinți definitivi.* Dinți care erup după căderea dinților de lapte, după următoarea cronologie: la 6—7 ani primii molari, la 7—8 ani incisivii centrali, la 8—9 ani incisivii laterali, la 9—10 ani primii premolari, la 10 ani caninii, la 11 ani premolarii secunzi, la 12 ani molarii secunzi, iar molarii de minte între 18 și 25 ani. Formula dentară clasică este $I\frac{2}{2}$, $C\frac{1}{1}$, $P\frac{2}{2}$, $M\frac{3}{3}$. Sînt în număr total de 32 și anume: 8 incisivi, 4 canini, 8 premolari și 12 molari (38). **~ pluriradicular,** dinte care are două (premolari) pînă la 5 rădăcini (molari) (38). **Dinți posteriori,** sin.: *Dinți laterali.* Denumire generică pentru dinții premolari și molari. Se mai numesc prescuratat laterali sau posteriori (39). **Dinți premolari.** *Dentes premolares.* **Dinți supranumerari.** Anomalie dentomaxilară, caracterizată prin prezența, într-un anumit sector de arcadă, a unor dinți în plus (erupți sau în incluziune) față de numărul normal. Se întîlnesc mai frecvent pe maxilar, în dentiția permanentă, în regiunea incisivă (39). **Dinți temporari,** sin.: *Dentes decidui, Dinți de lapte.* Dinți care se formează începînd din a 3-a zi a vieții intrauterine, primele procese de mineralizare constatîndu-se radiologic din luna a V-a. Ei erup în cavitatea bucală de la vîrsta de 6 luni la 2 ani; între 6 și 12 luni apar incisivii; între 12 și 18 luni apar primii molari; între 18 și 24 luni apar caninii; între 24 și 30 luni apar molarii superiori. Formula dentară clasică este $I\frac{2}{2}$, $C\frac{1}{1}$, $M\frac{2}{2}$. Sînt în număr total de 20 și anume: 8 incisivi, 4 canini și 8 molari (38). **~ cu vid,** dinte artificial, de obicei primul molar, prevăzut cu o cavitate pe fața mucozală și un ventil pe fața ocluzală, datorită cărora, și în contact cu mucoasa crestei, se realizează prin succiune menținerea protezei (39).

*Vezi și*: Hutchinson, Turner.

**Dinte-stîlp.** Dintele natural folosit pentru agregarea sau ancorarea unei proteze (39).

**Dioctophyma.** *Eustrongylus.*

**Dioptrie** (gr. *dioptreia,* de la *dioptron* = oglindă). Unitate de măsură a forței de refringență a lentilelor și a ochiului; o lentilă de o dioptrie are distanța focală 1 m (28).

**Dioptru** (gr. *dioptron* = oglindă). Suprafață care separă două medii transparente cu indici de refracție diferiți (Dicționar de neologisme). **~ ocular,** totalitatea mediilor transparente și refringente ale ochiului, constituite într-un sistem optic unic (28).

**Dioxan.** Eter dietilenic utilizat în tehnica histopatologică, pentru însușirea de a se amesteca direct atît cu apa, cît și cu parafina. Inhalarea vaporilor poate provoca intoxicații cu iritația căilor respiratorii și leziuni renale grave (2; 9).

**Dioxanetan.** Glioxal.

**1,2-Dioxibenzen.** Pirocatehină.

**1,4-Dioxibenzen.** Hidrochinonă.

**Dioxifenilalanină,** abreviat DOPA. Aminoacid cu rol de precursor al catecolaminelor și pigmenților melanici (15).

**2,4-Dioxipirimidină.** Uracil.
**2,6-Dioxipurină.** Xantină.
**Dipeptid.** Bipeptid.
**Dipeptidază.** Vezi Ereptaze.
**Dipetalonema perstans.** *Acantocheilonema perstans.*

**Diphyllobothrium,** sin.: *Bothriocephalus, Dibothriocephalus.* Gen de viermi paraziți din familia *Diphyllobothriidae,* clasa *Cestoda.* Specia cea mai importantă este *Diphyllobothrium latum.* În cursul evoluției, parazitul are două gazde, prima fiind un crustaceu acvatic, iar a doua fiind reprezentată de diferite specii de pești. Infestarea omului se face prin ingerarea icrelor sau a peștilor parazitați, insuficient prelucrați termic (31).

**Diphyodont** (*di-* + gr. *phyein* = a crește + *odous* = dinte). Subiect avînd ambele serii de dinți, dinții deciduali și dinții permanenți (1).

**Dipilidiază.** Boală parazitară, rară, determinată de prezența în intestinul omului a cestodului *Dipylidium caninum.* Se manifestă prin tulburări digestive și nervoase (31).

**Dipiridamol.** Derivat pirimidopirimidinic cu acțiune antispastică directă de tip papaverinic; produce vasodilatație predominant în teritoriul coronarian și favorizează dezvoltarea circulației colaterale în teritoriile ischemice, fiind util ca tratament de fond în angina de piept și în infarctul de miocard (14).

**Diplacuzie** (*diplo-* + gr. *akousis* = auz). Tulburare în perceperea sunetelor (30). ~ **dizarmonică,** modificare a auzului datorită unor tulburări fizice la nivelul membranei bazilare; constă din perceperea mai coborîtă a unui ton față de excitantul sonor (30). ~ **echoică,** perturbare a auzului datorită unei distorsiuni de tonalitate, caracterizată prin perceperea imediat, după sunetul real, a unui al doilea sunet, de intensitate mai slabă și de tonalitate mai ridicată, ca un ecou. Perturbarea este de obicei monoaurală, intermitentă și dispare spontan (30).

**Diplegie** (*di-* + gr. *plege* = lovitură). Paralizie bilaterală a unor segmente ale corpului (27). ~ **facială familială,** Boala Brissaud-Marie, vezi Brissaud-Marie. ~ **recurențială,** paralizie completă sau incompletă a ambilor nervi recurenți, consecutivă unui traumatism operatoriu (secționarea ambilor recurenți în timpul tiroideectomiei), unei afecțiuni bulbare, mecanice sau toxice. Determină imobilitatea totală sau parțială a ambelor hemilaringe și tulburări respiratorii și fonatorii consecutive (30). ~ **spastică infantilă,** Boala Little, vezi Little. ~ **vălului palatului,** paralizie bilaterală a vălului palatului, de cele mai multe ori postdifterică; împiedică obstruarea rinofaringelui în timpul deglutiției și permite refluarea prin fosele nazale a lichidelor ingerate (30).

**Diplo-** (gr. *diplous* = dublu). Prefix care introduce în termenii compuși sensul de dublu sau de două ori (32).

**Diploblastie** (*diplo-* + gr. *blastos* = germen). Avînd două pături germinale: ectoderm și endoderm (1).

**Diplocardie** (*diplo-* + gr. *kardia* = inimă). Inimă dublă, sau inimă la care cele două părți sînt mai mult sau mai puțin separate (ca la păsări și mamifere) (1).

**Diplocarion** (*diplo-* + gr. *karyon* = nucleu). Nucleu cu un număr dublu, diploid, de cromozomi (1).

**Diplocephalus** (*diplo-* + gr. *kephale* = cap). *Dicephalus.*

**Diplococcus.** Gen de bacterii din familia *Lactobacillaceae,* tribul *Streptococceae.* Cuprinde o singură specie: *D. pneumoniae* (sin.: *Pneumococ*), coc lanceolat, grampozitiv, capsulat, dispus în perechi, agentul etiologic al pneumoniei lobare și al unor procese supurative (3).

**Diplocorie** (*diplo-* + gr. *kore* = pupilă). Pupilă dublă (28).

**Diploe** (gr. *diplous* = dublu). Substanță osoasă spongioasă, cuprinsă între cele două lame compacte ale oaselor late ale craniului, în special ale boltei craniene (1).

**Diploegrafie** (*diploe* + gr. *graphein* = a scrie). Metodă radiologică pentru studierea structurii spongioasei oaselor late prin injectarea directă, în diploe, a unei substanțe de contrast (36).

**Diplofonie** (*diplo-* + gr. *phone* = voce). Voce bitonală.

**Diplogenesis** (*diplo-* + gr. *genesis* = naștere). Dezvoltarea unei monstruozități duble sau gemene (1).

**Diplogonoporus.** Gen de viermi paraziți din familia *Diphyllobothriidae,* clasa *Cestoda.* Cuprinde speciile *Diplogonoporus brauni,* lung de 30 cm, găsit și de N. Leon la Iași, în două cazuri și *Diplogonoporus grandis* (31).

**Diploid** (*diplo-* + gr. *eidos* = formă). Care are un număr dublu de cromozomi haploizi sau gametici (1).

**Diplomielie** (*diplo-* + gr. *myelos* = măduvă). *Diastematomyelia.*

**Diplonem** (*diplo-* + gr. *nema* = fir), sin.: *Diploten.* Etapă din stadiul de profază primară a meiozei, în care apare duplicarea cromozomală. În această etapă, fiecare pereche cromozomală cuprinde 4 cromatide, realizînd formațiunea denumită tetrade cromozomale (17).

**Diplopagus** (*diplo-* + gr. *pagos* = care este fixat). Monstru dublu constituit din unirea a 2 gemeni egal dezvoltați, dar care au unul sau mai multe organe vitale în comun (1).

**Diplopie** (*diplo-* + gr. *opsis* = vedere). Perceperea vizuală a unui obiect sub forma unei imagini duble (27). ~ **binoculară,** forma cea mai comună de diplopie; se datorează unui dezechilibru oculomotor, care face ca imaginile să nu se realizeze în zone simetrice pe retină (28). ~ **fiziologică,** vedere dublă care rezultă din excitarea unor puncte retiniene de necorespondenţă de către obiecte din spaţiu situate înaintea sau în urma horopterului, adică a cercului care trece prin punctele nodale ale ambilor ochi. Scoarţa cerebrală inhibează imaginile duble, lăsînd clară numai imaginea obiectelor de pe horopter. Împreună cu diferenţele de lumină, încordarea musculară, mărimea imaginii retiniene şi altele, contribuie la realizarea senzaţiei de adîncime şi perspectivă (28). ~ **heteronimă,** Diplopie încrucişată. ~ **încrucişată,** sin.: *Diplopie heteronimă*, diplopie în care falsa imagine a unui ochi este proiectată în partea opusă (28). ~**monoculară,** vederea dublă cu un singur ochi; este datorită de obicei isteriei, existenţei de pupile duble, luxaţiei cristaliniene sau unui început de cataractă (28).~ **omonimă,** diplopie în care falsa imagine este de aceeaşi parte cu ochiul afectat (28). ~ **orizontală,** diplopie produsă prin paralizia unui muşchi motor ocular adductor sau abductor (28). ~ **torsională,** diplopie în verticalitate, produsă de paralizia muşchilor oblici (28). ~ **verticală,** diplopie provocată de paralizia unuia sau mai multor muşchi motori oculari care execută mişcări în axul vertical al ochiului (28).

**Diploscop** (*diplo-* + gr. *skopein* = a vedea, a examina). Aparat pentru examinarea vederii binoculare (28).

**Diplosis.** Stabilirea unui număr dublu, complet, de cromozomi prin fuziunea a două seturi haploide în fecundaţie (1).

**Diplosomia** (*diplo-* + gr. *soma* = corp). Malformaţie congenitală în care trunchiurile a 2 feţi sînt unite între ele în unul sau mai multe puncte (18).

**Diploten** (*diplo-* + gr. *tainia* = panglică). Diplonem.

**Diplozom** (*diplo-* + gr. *soma* = corpuscul). Pereche de centrioli găsiţi în unele celule (1).

**Dipol** (fr. *dipôle*). Cuplu format de zonele polarizată şi depolarizată ale unui organ excitabil (15).

**Diprofilină.** Dihidroxipropilteofilină, derivat al teofilinei, bine solubil în apă, neutru, stabil în sucul gastric acid; se foloseşte ca antispastic, antiastmatic, vasodilatator, stimulant miocardic şi diuretic (14).

**Diprosopus** (*di-* + gr. *prosopon* = faţă). *Opodidymus.* ~ **tetraophthalmus,** *Iniodymus.*

**Dipso-** (gr. *dipsa* = sete). Element de compunere care introduce referirea la starea de sete (32).

**Dipsomanie** (*dipso-* + gr. *mania* = nebunie). Impulsie irezistibilă pentru ingerarea de alcool, apărînd periodic, în accese separate de intervale în cursul cărora poate exista un dezgust faţă de acest toxic. Se întîlneşte în afecţiunile cu tulburări periodice ale dispoziţiei, ca psihozele circulare, epilepsie, psihopatii (35).

**Dipsopatie** (*dipso-* + gr. *pathos* = boală). Stare psihică pe fondul căreia apar accese dipsomanice (35).

**Dipsoterapie** (*dipso-* + gr. *therapeia* = tratament). Tratament care limitează cantitatea de lichid pe care o ingerează bolnavul (4).

**Dipus** (di- + gr. *pous* = picior). 1. Picior bifid (1). 2. Avînd două picioare (1).

**Dipygus** (*di-* + gr. *pyge* = şezut), sin.: *Dilecanus.* Monstru caracterizat prin duplicarea mai mult sau mai puţin completă a pelvisului (1).

**Dipylidium.** Gen de viermi paraziţi din familia *Dilepinidae*, clasa *Cestoda.* Specia *Dipylidium caninum*, mai frecventă la cîine şi pisică, poate fi întîlnită în mod accidental şi la om (31).

**Direcţie** (lat. *directio*). Sens. (32). ~ **condiliană,** Unghiul cursei condiliene. ~ **incizală,** Unghiul cursei incizale.

**Dirofilaria.** Gen de viermi paraziţi din familia *Filariidae*, clasa *Nematoda.* Paraziţii se localizează în inima dreaptă şi venele cîinilor, vulpilor şi lupilor, fiind întîlniţi în mod excepţional la om în ţesutul conjunctiv subcutanat (31).

**Dis-** (lat. *dis* = greu, neplăcut). Prefix care introduce în termenii compuşi sensul de dificultate, tulburare; este antagonist prefixului eu- (32).

**Dis.** Abreviere pentru *Dosis* (13).

**Disacuzie** (*dis-* + gr. *akouein* = a auzi). Distorsiune sonoră.

**Disadrenie** (*dis-* + lat. *ad* = lîngă + *ren* = rinichi). Disfuncţie a glandelor suprarenale (7).

**Disafie** (*dis-* + gr. *haphe* = pipăit). Denumire generică dată tulburărilor în recepţia simţului tactil (27).

**Disartrie** (*dis-* + gr. *arthron* = articulaţie). Articulare defectuoasă a cuvintelor (27).

**Disartroză** (*dis-* + gr. *arthrosis* = articulaţie). Stare de mobilitate anormală a unei articulaţii (32). ~ **craniofacială,** mobilitatea masivului facial pe baza craniului prin defecte în osificare (38).

**Disautonomie familială.** Sindromul Riley-Day. Vezi Riley-Day.

**Disbarism** (*dis-* + gr. *baros* = greutate, presiune). Formarea de bule gazoase de azot în țesuturile cerebrale, ca urmare a zborului la înălțimi ce depășesc 9 000 m (26).

**Disbazie** (*dis-* + gr. *basis* = mers). Denumire generică dată tulburărilor actului motor al mersului (27). ~ **angiosclerotică,** Claudicație intermitentă vasculară. ~ **lordotică progresivă,** Boala Ziehen-Oppenheim, vezi Ziehen-Oppenheim.

**Disbuxie.** Lipsa de îmbucare a două suprafețe anatomice de formă contrarie (24).

**Disc** (lat. = *discus*). 1. *Discus.* 2. Placă circulară plană sau convex-concavă, cu un orificiu riguros centrat, fabricată din material abraziv înglobat într-un liant, din metal sau hîrtie acoperită cu un material abraziv; se folosește — montată în piesa tehnică sau de mînă — în operațiile dentare de șlefuire și polisare (39). ~ **anizotrop,** Disc Q. ~ **articular,** *Cartilago articularis.* ~ **embrionar,** Arie embrionară. ~ **epifizar,** vezi Platou epifizar. ~ **germinal,** Arie embrionară. **Discuri intercalare.** Spațiu mai dens situat transversal sau oblic pe direcția miofibrilelor fibrei miocardice, terminîndu-se la nivelul acestora fără a le traversa; reprezintă o porțiune specializată a membranei plasmice (1). ~ **intermediar,** Membrana Krause, vezi Krause. ~ **intervertebral,** formațiune fibrocartilaginoasă situată între corpurile a două vertebre. Este formată dintr-o porțiune fibroasă periferică, inserată pe compacta osoasă și pe formațiunile ligamentare din jur, și o porțiune centrală (nucleul pulpos), alcătuită dintr-o masă de aspect gelatinos, conținînd țesut fibros lax, celule cartilaginoase și resturi din coarda dorsală (24). ~ **izotropic,** bandă largă, cu aspect luminos, refractivă, a unei fibre musculare striate (1). ~ **optic,** *Papilla nervi optici.* ~ **proliger,** *Cumulus oophorus.* ~ **Q,** sin.: *Disc anizotrop,* bandă întunecată a fibrei musculare striate, bogată în filamente de miozină (15). ~ **tactil,** Corpuscul Merkel, vezi Merkel. ~ **vitelin,** *Cumulus oophorus.* ~ **Z,** Membrana Krause, vezi Krause.

*Vezi și*: Amici, Merkel, Palazzoli, Placido, Sekki.

**Discalcie** (*dis-* + lat. *calx* = var + *-ia*). Tulburare, în exces sau în deficit, a metabolismului calcic (4).

**Discartroză** (lat. *discus* = disc + gr. *arthron* = articulație + *-ză*). Proces degenerativ-artrozic al discului articular, în special al discului fibrocartilaginos intervertebral, unde poate fi constatat — radiologic — prin pensarea spațiilor respective și prin prezența osteofitozei. Discartroza intervertebrală nu are, uneori, nici o expresie clinică, fiind foarte bine tolerată. Cînd apar însă fenomenele clinice, ele se caracterizează, obișnuit, prin dureri vagi în regiunea afectată sau prin dureri mai vii, iradiate pe ramurile nervilor radiculari corespunzători (4).

**Disciclie** (Aschoff) (*dis-* + gr. *kyklos* =cerc). Denumire generică dată oricărei tulburări circulatorii (2).

**Discită** (lat. *discus* = disc + *-ită*). Inflamația unui disc fibrocartilaginos (4).

**Discizie** (lat. *discidere* = a separa tăind). Secționare (32). ~ **capsulei cristaliniene,** Capsulotomie cristaliniană.

**Discoblastulă** (lat. *discus* = disc + gr. *blastos* = germen). Blastulă produsă prin clivajul meroblastic discoidal (1).

**Discogastrulă** (lat. *discus* = disc + gr. *gaster* = stomac). Tip modificat de gastrulă, produs prin clivajul discoidal, meroblastic, al ouălor telolecite (1).

**Discografie** (lat. *discus* = disc + gr. *graphein* = a scrie). Metodă de investigație radiologică descrisă de Lindblom, constînd din injectarea unei substanțe de contrast în nucleul pulpos și punerea în evidență a poziției acestuia (24).

**Discolie** (Aschoff) (*dis-* + gr. *chole* = bilă). Denumire generică dată oricărei tulburări în metabolismul pigmenților biliari (2).

**Discoloidemie** (dis- + gr. *kolla* = clei + *eidos* = formă + *haima* = sînge).
Tulburare a compoziției și stabilității coloizilor plasmatici, cu precipitarea unora dintre ei în anumite structuri histologice (2).

**Discomyces.** *Actinomyces.*

**Discondroplazie** (*dis-* + gr. *chondros* = cartilaj + *plassein* = a forma). Condrodisplazie.

**Discondrosteoză familială.** Boala Léri-Weil. Vezi Léri-Weil.

**Discontinuitate** (*dis-* + lat. *continuitas* = continuitate). În matematică, proprietatea funcțiilor care nu sînt continue (putînd „sări" de la o valoare la alta); la o creștere foarte mică a lui *x*, *y* poate crește mult sau foarte mult (7).

**Discopatie** (lat. *discus* = disc + gr. *pathos* = boală). Afectarea unuia sau a mai multor discuri intervertebrale (4).

**Discoplacentă** (lat. *discus* = disc + *placenta* = plăcintă). Placentă discoidală (1).

**Discoradiculografie** (lat. *discus* = disc + *radicula,* dim. de la *radix* = rădăcină + gr. *graphein* = a scrie). Metodă radiologică de punere în evidență a spațiului discal și a rădăcinilor nervoase rahidiene de la un anumit nivel cu ajutorul unei substanțe de contrast (36).

**Discordanță** (Chaslin). Disociație psihică.

**Discorie** (*dis-* + gr. *kore* = pupilă + *-ia*). Deformarea pupilei (28).

**Discrazie** (*dis-* + gr. *krasis* = constituție). Termen utilizat în trecut pentru a exprima

tulburări în raporturile dintre diversele umori ale organismului. Astăzi se mai utilizează numai pentru a exprima unele tulburări de coagulabilitate sanguină (4).

**Diseret.** În matematică, determinație a cantității; mărime care poate lua numai valori care variază prin salturi (unitare) (șirul numerelor întregi — 1, 2, 3 . . . .) (7).

**Discriminare** (lat. *discriminare* = a deosebi, a distinge). Deosebire (32). ~ **tactilă,** posibilitate de a diferenția, fără control vizual, două excitații tactile sincrone, aplicate la o distanță variabilă (27).

**Discrinie** (*dis-* + gr. *krinein* = a secreta), sin.: *Disendocrinie.* Tulburare sau boală endocrină (7).

**Discromatopsie** (*dis-* + gr. *chroma* = culoare + *opsis* = vedere), sin.: *Amblioeromazie.* Imposibilitate de a recunoaște culorile (35).

**Discromazie** (*dis-* + gr. *chroma* = culoare). Discromie cutanată.

**Discromie** (*dis-* + gr. *chroma* = culoare). Termen generic folosit pentru tulburările în care principalul sau singurul simptom este o deviere de la culoarea normală a țesutului în cauză, cu oarecare caracter de durată (12). ~ **cutanată,** sin.: *Discromazie,* tulburare de pigmentare a pielii (12).

**Discus** (lat. = disc). sin.: *Disc.* Organ sau structură anatomică circulară, plată (1). ~ **articularis,** disc de fibrocartilaj care împarte cavitatea articulară în mai multe articulații (1). ~ **articularis articulationis acromioclavicularis,** fibrocartilaj situat în interiorul articulației acromioclaviculare (1). ~ **articularis articulationis radioulnaris distalis,** fibrocartilaj situat în interiorul articulației radioulnare inferioare sau distale (1). ~ **articularis articulationis sternoclavicularis,** fibrocartilaj situat în interiorul articulației sternoclaviculare (1). ~ **articularis articulationis temporomandibularis,** fibrocartilajul situat în interiorul articulației temporomandibulare (1). ~ **interpubicus,** sin.: *Lamina fibrocartilaginea interpubica,* disc fibrocartilaginos situat între cele două oase pubiene, la nivelul simfizei acestora (1). **Disci intervertebrales,** sin.: *Fibrocartilagines intervertebrales, Meniscuri intervertebrale.* Fibrocartilaje situate între suprafețele adiacente corpurilor a două vertebre (1). ~ **proligerus,** *Cumulus oophorus.*

**Disdiadocokinezie** (*dis-* + gr. *diadochos* = succesiv + *kinesis* = mișcare). Dificultatea de a executa sincron și cu repeziciune mișcări de succesiune ritmică. Se întâlnește ca simptom în leziunile cerebeloase, reprezentînd o formă mai atenuată a adiadocokineziei (27).

**Disector.** Instrument metalic folosit pentru disecția bronhiilor, format dintr-o tijă cu curburi diferite (11).

**Disecție** (lat. *dissectio*). Examinarea prin secționare și disociere a corpului sau a unei părți a lui (1).

**Disembriom** (*dis-* + gr. *embryon* = embrion + *-oma*). Tumoare determinată de o tulburare de dezvoltare embrionară uni- sau pluritisulară (2). ~ **al gingiei,** sin.: *Epulis congenital,* tumoare gingivală pediculată benignă, congenitală, constituită dintr-o stromă conjunctivă, celule conjunctive și incluziuni epiteliale (38).

**Disembrioplazie** (Letulle) (*dis-* + gr. *embryon* = embrion + *plassein* = a forma). Malformație de origine embrionară a unui organ (2).

**Diseminare** (lat. *disseminare* = a împrăștia). Împrăștiere (32). ~ **hematogenă,** răspîndirea unei infecții în organism pe cale sanguină (8). ~ **microbiană,** răspîndirea germenilor patogeni într-un țesut, organ sau în întregul organism-gazdă sau într-o colectivitate de locuitori (32). ~ **virală,** răspîndirea unui virus în organism de la poarta de intrare la țesutul sensibil; se poate face pe cale sanguină, limfatică sau nervoasă (22).

**Disendocrinie** (*dis-* + *enodo-* + gr. *krinein* = a secreta + *-ia*). Discrinie.

**Disergie** (*dis-* + gr. *ergon* = lucru). Stare patologică constînd din tulburări funcționale nespecifice ale sugarului, provocate de diverși factori și care se manifestă clinic prin scăderea toleranței digestive și diminuarea rezistenței față de infecții (33).

**Disestezie** (*dis-* + gr. *aisthesis* = percepere). Perturbarea percepției senzațiilor (27).

**Disfagie** (*dis-* + gr. *phagein* = a mînca), sin.: *Dysphagia.* Dificultatea de înghițire a alimentelor (27). ~ **paralitică,** disfagie datorită paraliziei musculaturii esofagiene și întîlnită în unele afecțiuni neurologice (16). ~ **sideropenică,** Sindromul Plummer-Vinson, vezi Plummer-Vinson. ~ **spastică,** Esofagism. ~ **valeculară,** disfagie datorită unei disfuncții a epiglotei (16).

**Disfazie** (*dis-* + gr. *phasis* = vorbire). Afazie.

**Disfonie** (*dis-* + gr. *phone* = voce), sin.: *Răgușeală.* Modificare temporară sau permanentă a vocii, interesînd timbrul și intensitatea (30).

**Disforie** (*dis-* + gr. *pherein* = a purta, a comporta). Tulburare a dispoziției, caracterizată printr-o stare penibilă de tristețe și frică, însoțită de o iritabilitate extremă și agresivitate, întîlnită de obicei în epilepsie, la toxicomani în perioada de abstinență (35).

**Disfrazie** (*dis-* + gr. *phrasis* = vorbire). Schizofazie.

**Disfuncție** (*dis-* + lat. *functio* = muncă, activitate). Tulburarea funcției unui organ, aparat sau sistem (15). ~ **ventilatorie,** noțiune spirografică definind alterarea ventilației externe, determinată fie de scăderea capacității vitale (tipul restrictiv), fie de scăderea raportului VEMS × 100/CV (tipul obstructiv), fie de scăderea asociată a acestor 2 parametri (timpul mixt) (34).

**Disgenezie** (*dis-* + gr. *genesis* = naștere). Tulburare în dezvoltare (7). ~ **gonadică,** sin.: *Agenezie gonadică,* lipsa de dezvoltare a gonadelor; se însoțește de tulburări de creștere, de malformații și de un tract genital de tip feminoid, indiferent de sexul genetic (7).

**Disgerminom** (*dis-* + lat. *germen* = sămînță + *-oma*). Tumoare disembrioplazică formată pe seama unor resturi gonadice (2).

**Disgeuzie** (*dis-* + gr. *geusis* = gust). Tulburare a simțului gustativ (27).

**Disglobulinemie.** Disproteinemie.

**Disgnozie** (*dis-* + gr. *gnosis* = cunoaștere). Tulburare a funcțiilor de cunoaștere (27).

**Disgrafie** (*dis-* + gr. *graphein* = a scrie). Tulburare a scrisului, determinată de existența unei ataxii, a unor mișcări involuntare sau a unor tulburări nevrotice (27).

**Disgravidie** (*dis-* + lat. *graviditas* = graviditate). Stare patologică specific determinată de sarcină, întîlnită uneori în cursul graviditații, travaliului sau chiar în lăuzia imediată, caracterizată în special prin vărsături în primele 3 luni de sarcină și edeme, albuminurie și hipertensiune arterială în ultimele 3 luni; în cazuri grave poate duce la eclampsie și apoplexie uteroplacentară. Se poate însoți și de alte manifestări: ptialism, erupții cutanate, anemie etc. (18).

**Dishidroză** (*dis-* + gr. *hydor* = apă + *-oză*), sin.: *Cheiropompholyx, Podopompholyx, Pompholyx* Afecțiune cutanată a mîinilor și picioarelor (mai ales pe fețele laterale ale degetelor), recidivantă, caracterizată prin puseuri eruptive de vezicule profunde și mici descuamații circulare, pe fondul unei hipersecreții sudoripare. Etiologic există o dishidroză micotică (epidermofitică, tricofitică sau candidozică), o dishidroză microbiană (streptococică) și o dishidroză propriu-zisă de natură necunoscută. Vezi și Descuamarea estivală palmară (12).

**Disimulare** (lat. *dissimulare* = a ascunde, a se preface). În medicina legală, ascunderea unei boli, infirmități, obsesii, a unor simptome sau urme de violență, în general în scop de sustragere de la un tratament obligatoriu, pentru obținerea unui certificat medical, ori la bolnavi mintali (23).

**Disinergie** (*dis-* + *sin-* + gr. *ergon* = acțiune). Acțiune dizarmonică (32). ~ **biliară,** Diskinezie biliară. ~ **cerebeloasă mioclonică Ramsay Hunt,** vezi Hunt.

**Disjunctor manual.** Lingura Holzknecht. Vezi Holzknecht. ~ **ortodontic,** placă ortodontică activă monomaxilară superioară, de forma unei plăci ancorată cu gutiere și prevăzută cu un șurub ortodontic puternic, foarte des activat (39).

**Disjuncție** (lat. *disjunctio*). *Diastasis.* ~ **acromioclavieulară,** desfacerea articulației acromioclaviculare prin ruperea ligamentelor superioare datorită unui traumatism (24). ~ **condrocostală,** decolare traumatică, cu sau fără deplasare, a unei coaste la nivelul ei de unire cu cartilajul costal (24). ~ **craniomaxilară,** fractură orizontală totală de tip superior a maxilarului care realizează desprinderea masivului maxilar de craniu (38). ~ **maxilară ortodontică,** lărgirea bazei maxilarului superior, realizată prin presiuni ortodontice pe dinții și procesele alveolare laterale, cu ajutorul unui disjunctor ortodontic (39). ~ **sacroiliacă,** îndepărtarea anormală a suprafețelor articulației sacroiliace; se petrece în mod fiziologic în graviditate (24). ~ **simfizei pubiene,** desfacerea simfizei pubiene (depărtarea suprafețelor articulare) în cursul graviditații sau în urma unui traumatism (24).

**Diskeratoză** (*dis-* + gr. *keras* = corn + *-oză*). Tulburare calitativă de keratinizare (12). ~ **congenitală cu pigmentări,** afecțiune congenitală caracterizată prin distrofii, atrofii, pigmentări, leucokeratoză a cavității bucale (12). ~ **foliculară,** Boala Darier, vezi Darier.

*Vezi și*: Bowen.

**Diskinezie** (*dis-* + gr. *kinesi* = mișcare). Proces patologic caracterizat prin alterarea mecanismelor de reglare a activității motorii a organelor contractile; se referă în special la modificarea sincronismului funcțional motor al diferitelor segmente ale tubului digestiv (16). ~ **biliară,** sin.: *Disinergie biliară,* alterare funcțională a mecanismului de eliminare a bilei, care se manifestă prin dureri în hipocondrul drept, grețuri și vărsături. Este interesată fie vezicula biliară și sfincterul cistic, fie segmentul terminal — canalul coledoc și sfincterul Oddi (diskinezie oddiană); poate fi primară sau secundară (în infecții, litiaze, malformații) (16). ~ **intestinală,** Colopatie funcțională cronică. ~ **traheobronșică hipotonă,** sindrom astmatiform care apare de obicei la oamenii în vîrstă sau la tineri, asociat cu mucoviscidoză și caracterizat clinic prin tuse cu expectorație și dispnee, spirografic prin curba Wyss, iar bronhoscopic prin colabarea în expirație apărții membranoase a traheei (34). ~ **uterină,** tulburare a dinamicii uterine în cursul travaliului, interesînd ritmul, intensitatea, durata și sediul

contracție uterine, care au un caracter inegal și neprogresiv (18).

**Dislalie** (*dis-* + gr. *lalein* = a vorbi). Tulburare de pronunțare a cuvintelor, determinată de modificarea patologică a funcțiilor aparatului logomotor (35).

**Dislexie** (*dis-* + gr. *lexis* = cuvînt). Tulburare a înțelegerii cuvintelor scrise. Bolnavul înțelege primele cuvinte din frază, apoi se oprește, iar după un timp de repaus poate continua lectura pentru ca apoi să o întrerupă din nou și fenomenul să se repete (27).

**Dislipoidoză** (*dis-* + gr. *lipos* = grăsime + *eidos* = formă + *-oză*). Tulburare a metabolismului lipidic, cu depunere de lipide în țesuturi și organe (2).

*Vezi și* : Urbach-Oppenheim.

**Dislocare** (*dis-* + lat. *locare* = a așeza), sin. : *Dislocatio.* Deplasarea între ele a părților care alcătuiesc o unitate (32). ~ **dentară,** deplasarea traumatică sau patologică a unui dinte în sens mezio-distal sau vestibulo-oral (38). ~ **de fragmente,** semn radiologic care pune în evidență gradul de deplasare a fragmentelor unei fracturi. Aprecierea se face pe minimum două radiografii, pe planuri perpendiculare unul pe altul (36).

**Dislocatio** (lat. = dislocare). Dislocare. ~ **ad axim,** sin. : *Unghiulare,* deplasarea fragmentelor unei fracturi prin înclinarea axei unui fragment față de a celuilalt (24). ~ **ad latus,** deplasarea laterală a fragmentelor unei fracturi (24). ~ **ad longitudinem cum abbreviatione aut contractione,** deplasarea fragmentelor unei fracturi în sens longitudinal cu încălecarea lor și deci scurtarea osului (24). ~ **ad longitudinem cum elongatione aut distractione,** deplasarea fragmentelor unei fracturi în sens longitudinal, cu depărtarea lor și deci lungirea osului (24). ~ **ad longitudinem cum impactione,** deplasarea fragmentelor unei fracturi în sens longitudinal, cu impactarea lor (24). ~ **ad peripheriam,** rotarea fragmentelor unei fracturi în jurul axului lung al osului (24).

**Dislogie** (*dis-* + gr. *logos* = vorbire). Tulburare de conținut și formă a vorbirii datorită modificărilor psihopatologice, neînsoțite de tulburări ale funcțiilor aparatului logomotor (35).

**Dismegalopsie** (*dis-* + gr. *megas* = mare + *opsis* = vedere). Formă a metamorfopsiei constînd din impresia că obiectele sînt alungite, lățite, turtite sau răsucite în jurul propriului ax (35).

**Dismenoree** (*dis-* + gr. *men* = lună + *rhein* = a curge). Sindrom dureros care precedă sau însoțește menstruația, caracterizat prin dureri lomboabdominale cu iradiații în vezică, anus, regiunea inghinală, precum și prin tulburări neurovegetative (grețuri, vărsături, paloare, transpirații, bradicardie, midriază). Poate fi datorită factorilor funcționali (esențială, primară sau funcțională) sau leziunilor morfologice (secundară) (7 ; 18). ~ **endocrină,** formă clinică de dismenoree provocată de tulburări neurohormonale, frecvent hiperfoliculinice (18). ~ **prin endometrioză,** dismenoree provocată de proliferarea țesutului endometrial în miometru, anexe sau peritoneul periuterin (18). ~ **inflamatorie,** dismenoree provocată de o metroanexită cronică (18). ~ **membranoasă,** dismenoree însoțită de eliminarea, în cursul menstrelor, a unor fragmente de mucoasă uterină, în lambouri ; este întîlnită la femeile cu sindrom hiperfoliculinic, la care mucoasa premenstruală este foarte îngroșată (18). ~ **ovariană,** dismenoree premenstruală provocată de o disfuncție ovariană (18). ~ **premenstruală,** ansamblul tulburărilor (dureri, grețuri etc.), care preced menstruația cu cîteva ore sau zile, cedînd o dată cu apariția ei ; întîlnită în cazuri de modificări ale staticii uterine (anteflexie sau retroflexie accentuată) (18). ~ **primitivă,** dismenoree instalată o dată cu menarha (18). ~ **secundară,** dismenoree instalată în cursul vieții genitale, după o perioadă mai lungă sau mai scurtă de menstre normale (18). ~ **tubară,** dismenoree generată de o inflamație sau o endometrioză tubară (18). ~ **prin tumori uterine,** dismenoree provocată de prezența unui fibrom uterin interstițial sau submucos, ori a unui neoplasm de corp uterin (18). ~ **uterină,** dismenoree datorită unor modificări mecanice, inflamatorii, tumorale sau hormonale ale uterului (18).

**Dismetrie** (*dis-* + gr. *metron* = măsură). Imposibilitatea de a dimensiona și de a ghida precis mișcările, ceea ce face ca mișcarea să se oprească înainte de țintă sau să depășească ținta (hipo- sau hipermetrie ) (27).

**Dismimie** (*dis-* + gr. *mimia* = imitație). Tulburarea capacității de exprimare prin gesturi mimice (27).

**Dismnezie** (*dis-* + gr. *mneme* = memorie). Termen generic pentru diferitele forme de slăbire a memoriei de fixare, păstrare și reproducere (35).

**Dismorfie** (*dis-* + gr. *morphe* = formă). Diformitate congenitală sau cîștigată (1).

**Dismorfofobie** (Morselli) (*dis-* + gr. *morphe* = formă + *phobos* = frică). Tulburare psihică constînd din ideea (obsesivă, prevalentă sau delirantă) de a avea un defect fizic, inestetic, de obicei al feței (35).

**Dismutație.** Proces complex enzimatic constînd din producerea simultană a unor oxido-reduceri, decarboxilări (32).

**Disociație** (lat. *dissociatio* = despărțire), sin. : *Disociere.* 1. Separare a unor părți (32).

2. Proces fizic sau chimic prin care molecula unei substanțe, sub influența anumitor acțiuni (termică, hidrolitică, electrolitică) se descompune în unități mai mici, independente, păstrîndu-se parțial posibilitatea refacerii substanței originale în caz de recombinare (32). 3. Bloc cardiac, în care atriile și ventriculele acționează separat (32). 4. Alterarea unui mecanism mintal, cu scindarea unuia sau mai multor grupuri de procese mintale consecutiv căreia acestea nu se mai integrează în starea normală de conștiință, ci funcționează independent (32). ~ **albuminocitologică,** hiperalbuminoză în lichidul cefalorahidian, fără reacție celulară. Se întîlnește în compresiuni medulare, poliradiculonevrite, stadiul tardiv al poliomielitei și unele forme de neurosifilis (27). ~ **atrioventriculară,** activare și contracție independentă a atriilor și ventriculelor, în urma suspendării — temporare sau de durată — a subordonării atrioventriculare normale; poate rezulta prin două mecanisme: bloc sau interferență (10). ~ **citoalbuminică,** creșterea elementelor celulare din lichidul cefalorahidian, fără modificare apreciabilă a valorilor albuminorahiei. Se întîlnește în unele forme de encefalite și în stadiul inițial al poliomielitei (27). ~ **electrolitică,** desfacerea în ioni (anioni și cationi) a unui electrolit prin dizolvare într-un solvent corespunzător sau prin topire. La trecerea curentului electric, anionii (ionii negativi) sînt dirijați spre anod, iar cationii (ionii pozitivi) sînt dirijați spre catod (6). ~ **prin interferență,** coexistența a două ritmuri, sinuzal și nodal, prin activitatea independentă a atriilor și ventriculelor datorită repetării fenomenului din interferență, adică interacțiunii a două excitații apropiate, dintre care una nu poate acționa găsind căile de conducere în perioada refractară absolută, consecutivă celeilalte excitații. Spre deosebire de bloc, fenomenul de interferență este fiziologic (32). ~ **prin interferență eu capturi,** disociație prin interferență în care frecvența celor două ritmuri fiind diferită (de obicei mai rapidă a celui ectopic), unii stimuli pot depăși joncțiunea (găsind-o în fază nerefractară) și determină o contracție (captură) în sectorul celuilalt centru (de obicei ventricular) (10). ~ **prin interferență izoritmică,** disociație prin interferență în care frecvența celor 2 centri independenți este aproape egală, ritmul sinuzal adaptîndu-se în limite strînse în jurul celui ventricular (10). ~ **microbiană,** termen depășit, consacrat fenomenelor de variabilitate care apar într-o populație microbiană. Conform teoriei darwiniste, aceste fenomene sînt rezultatul intervenției a 2 factori: mutația și selecția (3). ~ **psihică,** sin.: *Discordanță,* simptom principal al schizofreniei, constînd din pierderea unității funcțiilor psihice și a raportului dintre individ și mediul înconjurător (35). ~ **siringomielică,** tulburare de sensibilitate, caracterizată prin pierderea sensibilității termoalgezice, diminuarea celei tactile și păstrarea celei profunde. Se întîlnește în leziuni situate la diferite niveluri ale căii sensibilității termoalgezice (cornul posterior, comisura cenușie a măduvei spinării, fasciculul spinotalamic) (27). ~ **tabetică,** tulburare de sensibilitate întîlnită în tabes și caracterizată prin pierderea sensibilității profunde, cu diminuarea sensibilității tactile și păstrarea celei termoalgezice (27).

**Disociere** (lat. *dissociare* = a despărți). Disociație. ~ **catenară,** sin.: *Separare catenară,* desfacerea duplexului din forma bicatenară a moleculei de ADN în monocatene, prin ruperea legăturilor de H dintre cele două catene, cu ajutorul unui agent fizic sau chimic (17). ~ **longitudinală,** ipoteză care caută să explice fenomenul „reintoarcerii" prin existența — în formațiunile sistemului cardionector — a două contingente de fibre (poate cu perioade refractare diferite), dintre care unele conduc excitația anterograd, iar altele retrograd (10).

**Disoeluzie** (*dis-* + lat. *occludere* = a închide). Situație anormală a dinților antagoniști, caracterizată prin deranjarea rapoartelor de ocluzie normală (38).

**Disomus** (*di-* + gr. *soma* = corp). Făt teratologic cu două corpuri complete, alipite între ele în unul sau mai multe puncte (2).

**Disontogeneză** (*dis-* + gr. *ontos* = ființă + *genesis* = naștere). Tulburare a dezvoltării embrionare normale, determinînd formarea unor vicii tisulare, organice sau ale organismului (2).

**Disorganoplazie** (*dis-* + lat. *organum* = organ + *plassein* = a forma). Caz particular al disontogenezei, constînd din tulburări în dezvoltarea totală a complexului morfofuncțional caracteristic unui organ (2).

**Disosmie** (*dis-* + gr. *osme* = miros). Tulburarea simțului olfactiv (27).

**Disostoză** (*dis-* + gr. *osteon* = os + *-oză*), sin.: *Dysostosis.* Osificare defectuoasă a cartilajelor fetale (4). ~ **cleidocraniană ereditară,** Boala Marie-Sainton, vezi Marie-Sainton. ~ **craniofacială,** disostoză ereditară descrisă de Crouzon și caracterizată prin deformări ale oaselor craniului, oaselor feței și prin tulburări oculare (divergență, limitarea mișcărilor ochiului în afară, nistagmus, exoftalmie și alterări ale nervului optic pînă la atrofie optică) (28). ~ **mandibulofacială** (Franceschetti), Sindromul Franceschetti, vezi Franceschetti.

**Disovulație** (*dis-* + lat. *ovulum,* dim. de la *ovum* = ou). Termen generic pentru ovulațiile întîrziate, dureroase (criza intermenstruală), ciclurile anovulatorii (18).

**Dispareunie** (*dis-* + gr. *pareunos* = culcat cu). Dureri violente apărînd în cursul raportului sexual la femeie. Dispareunia primitivă are cauze anatomice sau de statică, iar dispareunia secundară este provocată în special de leziuni inflamatorii ale organelor genitale externe sau interne (18).

**Dispensar** (fr. *dispensaire*). Instituţie sanitară de proporţii reduse, prin care se acordă asistenţă medicală ambulatorie (29).

**Dispensarizare.** Metodă de asistenţă medicală a populaţiei cu caracter preponderent profilactic şi care se aplică individual, ţinînd seama în mod deosebit de factorii de mediu şi specificul biofiziologic al individului. Constă din depistarea activă şi precoce, evidenţa, acordarea de asistenţă medicală şi urmărirea activă a acelora care se îmbolnăvesc, care au posibilitatea de a se îmbolnăvi sau se găsesc în stări fiziologice speciale (gravide) (29).

**Dispepsie** (*dis-* + gr. *pepsis* = digestie). Termen generic pentru unele tulburări digestive cu caracter funcţional, subiectiv: greaţă, arsuri, flatulenţă etc. (16). ~ **acută,** formă uşoară, acută, a tulburărilor de digestie şi nutriţie la sugari (33). ~ **acută gravă,** Dispepsie acută toxică. ~ **acută toxică,** sin.: *Dispepsie acută gravă,* sindrom digestiv acut, manifestat la sugari prin diaree, cu sau fără vărsături, deshidratare acută, alterarea senzoriului (excitaţie, prostraţie), fără a se instala coma (33). ~ **colecistică,** dispepsie care survine în cursul unei colecistopatii (16). ~ **enterală,** dispepsie acută la sugari, provocată de cauze enterale (alimentare sau prin factori infecţioşi) (33). ~ **de fermentaţie,** dispepsie determinată de exagerarea proceselor fermentative intestinale; frecvent întîlnită în colopatia funcţională cronică (16). ~ **gastrică,** dispepsie survenind în cursul gastropatiilor (16). ~ **hepatică,** dispepsie întovărăşind afecţiunile hepatice (16). ~ **intestinală,** dispepsie avînd la bază insuficienţa funcţională sau organică a digestiei intestinale (16). ~ **nervoasă,** dispepsie care apare în cursul unor afecţiuni neuropsihice şi îndeosebi în nevrozele cu răsunet digestiv (16). ~ **parenterală,** dispepsia sugarului provocată de infecţii parenterale acute sau cronice (otită, piurie, viroze, tuberculoză etc.) (33). ~ **de putrefacţie,** dispepsie determinată de exagerarea proceselor de putrefacţie intestinală (16). ~ **sugarului,** sindrom digestiv acut sau cronic, provocat prin tulburarea sinergiei funcţiilor digestive, respectiv a proceselor de secreţie, digestie, resorbţie sau a proceselor motorii, de către diferiţi factori etiologici (alimentari, infecţioşi, enzimopatii congenitale sau dobîndite, condiţii nefavorabile de mediu etc.) (33).

**Dispermatism** (*dis-* + gr. *sperma* = sămînţă). Emisiune lentă, dificilă sau chiar imposibilă a spermei (11).

**Dispersie** (lat. *dispersio*), sin.: *Fluctuaţie, Varianţă.* În statistica matematică: a) gradul de răspîndire (împrăştiere) prezentat de un şir statistic de date de observaţie sau experimentale (7); b) momentul de ordinul al 2-lea al unei variabile aleatorii. De obicei este folosit momentul centrat de ordinul al 2-lea $\mu_2 = \sigma^2$ (7); c) dispersia de selecţie, $s^2$, este un indicator al împrăştierii şi, implicit, al omogenităţii selecţiei. Cu cît dispersia unei caracteristici este mai mică, cu atît va fi mai mic şi volumul selecţiei necesar pentru dobîndirea de date reprezentative. Dispersia se calculează după formula $\sigma^2 = \frac{\Sigma d^2}{n}$. Cînd $n > 30$, $s \approx \sigma$; cînd $n$ este mic, numitorul se înlocuieşte cu $(n-1)$ (7). ~ **aerosolilor,** termen utilizat pentru a desemna dimensiunile aerosolilor; dispersia mare (gradul mare de dispersie) reprezintă un sistem aerodispersat cu particule de dimensiuni mici, iar dispersia mică (gradul mic de dispersie), unul cu particule de dimensiuni mari (20). ~ **coloidală,** amestec de tipul unui sistem coloidal în care fragmentarea substanţei disperse s-a realizat în particule cu dimensiuni sub 100 mμ (5). ~ **moleculară,** amestec de tipul unui sistem coloidal în care fragmentarea substanţei disperse s-a realizat în particule de dimensiunile moleculei (5). ~ **prafului,** termen utilizat pentru a desemna dimensiunile particulelor de praf aflate în suspensie în aer (9).

**Dispersometrie** (lat. *dispersio* = dispersie + gr. *metron* = măsură). Determinarea gradului de dispersie a aerosolilor (20).

**Displastie nazală.** Aspect modificat al piramidei nazale, congenital sau dobîndit, îmbrăcînd forme variate: nas cocoşat produs prin tulburări de morfogeneză, nas în şa, turtit şi lăţit, nas în cioc de papagal, consecutiv distrugerii scheletului cartilaginos şi retracţiei cicatriceale a tegumentelor, nas socratic şi nas în picior de marmită rezultînd după distrugerea scheletului osteocartilaginos, nas lăţit, nas hipertrofiat, în rinofimă şi acromegalie, nas laterodeviat după traumatisme etc. (30).

**Displazie** (*dis-* + gr. *plassein* = a forma). Anomalie în dezvoltarea ţesuturilor, organelor sau regiunilor anatomice, ducînd la diformităţi sau monstruozităţi compatibile sau incompatibile cu viaţa (1). ~ **de col uterin,** displazie a epiteliului cervical uterin cu aspecte colposcopice caracteristice, care corespund histopatologic unui epiteliu anormal, fără caracter de malignitate (displazie simplă) (18). ~ **de col uterin agravată,** displazie a epiteliului cervical uterin,

cu aspecte colposcopice de obicei mai pregnante decît în displazia simplă, corespunzînd histopatologic unui epiteliu atipic, cu modificare importantă a structurii celulare, însă fără a fi vorba de leziune malignă; este considerată leziune precanceroasă (18). ~ **congenitală,** Boala Vrolik, vezi Vrolik. ~ **periostală,** Boala Porak-Durante, vezi Porak-Durante. ~ **șoldului,** Distrofie osoasă subluxantă a șoldului. ~ **verucoasă difuză și pigmentară,** vezi Papilomatoza cutanată.

**Dispnee** (*dis-* + gr. *pnoia* = respirație). Tulburare respiratorie de origine pulmonară, cardiacă, anemică sau nervoasă, caracterizată subiectiv prin „sete de aer" și obiectiv prin tulburarea ritmului, amplitudinii sau a frecvenței respiratorii (34). ~ **cardiacă,** tulburare a funcției respiratorii, manifestată subiectiv printr-o senzație de „sete de aer" și obiectiv prin modificarea frecvenței și ritmului respirației și care are la bază o tulburare — de natură cardiacă — a hemodinamicii, cu circulație pulmonară deficitară (10). ~ **cerebrală,** dispnee prin alterarea reactivității normale a centrilor respiratori, provocată de stări nevrotice, leziuni vasculare, toxice, infecțioase (34). ~ **de decubit,** tip de dispnee caracteristic insuficienței cordului stîng, prin apariția ei atunci cînd bolnavul se află în poziție culcat, adesea noaptea. Mecanismul este complex și comportă, ca factori principali, creșterea afluxului venos din abdomen și membrele inferioare în poziție orizontală, cu accentuarea stazei pulmonare și diminuarea excursiilor respiratorii ale diafragmului, împins spre torace de visserele abdominale (10). ~ **de efort,** tip de dispnee, comună tuturor formelor de insuficiență cardiacă, proporțională cu efortul fizic și care este consecința unei datorii de oxigen crescute, plătită într-un interval de timp prelungit (10). ~ **expiratorie,** dispnee în care expirația este stînjenită și prelungită prin scăderea elasticității pulmonare (emfizem) sau a permeabilității bronșice (astm, bronșită) (34). ~ **inspiratorie,** dispnee în care inspirația este stînjenită și prelungită prin strîmtarea calibrului căilor respiratorii superioare (34). ~ **laringiană,** tulburare a funcției respiratorii determinată de o micșorare a calibrului laringelui; se manifestă prin jenă inspiratorie, însoțită de cornaj, coborîrea laringelui în inspirație și tiraj suprasternal (30). ~ **mixtă,** dispnee în care este stînjenită desfășurarea ambilor timpi respiratori (34). ~ **paroxistică nocturnă,** criză de dispnee care apare brusc, în cursul somnului, fiind provocată de o insuficiență cardiacă stîngă sau de un astm bronșic (34). ~ **pulmonară,** dispnee anoxică provocată de tulburările ventilației pulmonare, ale distribuției sau difuziunii gazelor (34). ~ **de repaus,** fază avansată a dispneei cardiace, apărînd fără nici un efort aparent (10). ~ **traheală,** tulburare a funcției respiratorii, determinată de compresiunea sau obstrucția traheei, caracterizată prin respirație șuierătoare și zgomotoasă , însoțită de tiraj intercostal (30). ~ **vesperală,** dispnee care se exacerbează treptat spre seară; se produce în insuficiența cardiacă stîngă și este provocată de creșterea debitului cardiac din timpul zilei (34).

**Dispozitiv** (lat. *disponere* = a rîndui, a aranja). Ansamblu de piese, dispuse într-un anumit mod, dar lipsite de mobilitate în timpul acțiunii (în care situație, ele ar alcătui un mecanism) și care îndeplinesc o funcție dată (32). ~ **coronoradicular,** construcție de restaurare protetică pentru înlocuirea părții coronare care lipsește dintr-un dinte; este constituită dintr-un dispozitiv radicular (pivot plăcuță-inel) și un dispozitiv coronar (casetă sau bont artificial metalic), care permite montarea unui element fizionomic (fațetă sau coroană din acrilat sau porțelan) (38). ~ **radicular,** construcție de restaurare protetică ce se agregă la rădăcina unui dinte, tratată anterior; este alcătuită din pivot radicular și capă (38).

*Vezi și*: Cadenat, Cummer, Miquel, Ott, Roach.

**Dispragie** (*dis-* + gr. *pragos* = act). Manifestare dureroasă a unei funcții (32). ~ **arteriosclerotică intestinală,** Sindromul Ortner, vezi Ortner.

**Dispraxie** (*dis-* + gr. *prassein* = a face). Apraxie.

**Disprosiu,** Simbol Dy. Vezi Lantanide.

**Disproteinemie,** sin.: *Disglobulinemie.* Modificarea raportului normal dintre diferitele fracțiuni globulinice electroforetice. Poate fi însoțită de manifestări hemoragice prin diferite mecanisme (19).

**Disprozodie** (*dis-* + lat. *prosodia* = prozodie). Afazie de intonare.

**Disrafism** (*dis-* + gr. *rhaphe* = sutură). Lipsă de sudură (32). ~ **neural,** sin.: *Asintaxis dorsalis,* absența sudării măduvei pe linia medio-dorsală (26).

**Disse,** Josef, 1852—1912. **Spațiul ~,** sin.: *Spațiu perisinusoidal,* spațiu limfatic al ficatului, mărginit pe de o parte de endoteliul capilarelor sinusoide și pe de altă parte de peretii celulelor ficatului (1).

**Distal** (lat. *distare* = a fi depărtat). Termen de referință în anatomie, indicînd o poziție extremă, periferică, în raport cu un punct central (1).

**Distanță** (lat. *distantia*). Interval care desparte două puncte în spațiu (Dicționarul limbii române moderne). ~ **băncii școlare,** spațiu cuprins între planul vertical al marginii poste-

rioare a pupitrului și planul vertical al marginii anterioare a scaunului. Distanța este pozitivă cînd planul marginii posterioare a pupitrului se găsește în afara scaunului și negativă cînd depășește în interior marginea anterioară a scaunului. Pentru a permite o poziție corectă în bancă, distanța trebuie să fie negativă cu 4—5 cm (20). ~ **focală,** distanța dintre lentilă și focarul principal al imaginii; este egală cu jumătatea din raza de curbură a lentilei (28). ~ **focar-piele,** distanța dintre focarul tubului și tegumentele bolnavului, poarta de intrare a fasciculului radiogen. Este un element important în crearea distribuției spațiale a energiei radiante administrate (36). ~ **interocluzală,** distanța dintre suprafața masticatorie a dinților (38). ~ **interpupilară,** distanța dintre centrele celor două pupile prin care trec axele vizuale principale (28). ~ **unghiulară,** distanța la care se exercită convergența în actul acomodației (28).

**Distazie** (*dis-* + gr. *stasis* = poziție în picioare). Dificultate de a menține poziția ortostatică (27). ~ **areflexă ereditară,** Boala Roussy-Lévy, vezi Roussy-Lévy.

**Distensie** (lat. *distensio*). Capacitatea de alungire a unei structuri oarecare (15). ~ **pulmonară bronhogenă** (Engelhard), nevroză respiratorie caracterizată printr-un spasm bronșic care provoacă o senzație de sufocare analogă unui astm ușor (34). ~ **vezicală,** umplerea vezicii cu lichid pentru a-i destinde pereții în scopul de a provoca contracția ureterală și prin urmare evacuarea bazinetului (11).

**Distermie** (*dis-* + gr. *therme* = căldură). Tulburarea termoreglării (4).

**Distichiasis.** Deviația înăuntru a rîndului posterior al cililor, rîndul anterior avînd poziție normală (28).

**Distilare** (lat. *distillare* = a picura). Trecerea în stare de vapori a unui lichid prin încălzire la fierbere și condensarea vaporilor obținuți; are drept scop purificarea unei substanțe, separarea componenților unui amestec lichid, îndepărtarea unui solvent etc. (6). ~ **azeotropă,** separare a 2 componenți cu puncte de fierbere apropiate, prin adăugarea unui alt component, care formează un amestec azeotropic cu unul dintre componenții inițiali, acest amestec avînd punctul de fierbere diferit de al celuilalt component (6). ~ **extractivă,** separarea unor lichide cu puncte de fierbere foarte apropiate prin introducerea în amestec a unui alt component care are ca efect o creștere a diferenței de volatilitate a componentelor, avînd loc în același timp o dizolvare a componentului care a devenit mai puțin volatil (6). ~ **fracționată,** separarea a două sau mai multe substanțe cu puncte de fierbere diferite (6). ~ **moleculară,** distilare realizată într-un vid la care presiunea este atît de joasă, încît moleculele desprinse de pe suprafața de evaporare a lichidului ajung la suprafața de condensare fără a se ciocni de alte molecule (6). ~ **simplă,** separarea unui lichid sau amestec de lichide de un reziduu nevolatil sau a două componente cu o diferență de volatilitate foarte mare (6). ~ **în vid,** distilare la presiune redusă, folosită pentru a evita descompunerea substanțelor (6).

**Distimie** (Fleming) (*dis-* + gr. *thymos* = spirit, minte). Termen prin care astăzi se înțelege modificarea în sens depresiv a tonusului afectiv (35).

**Distiroidism** (*dis-* + gr. *thyreos* = scut + *eidos* = formă). 1. În accepția veche a cuvîntului, sindrom caracterizat prin asocierea unor simptome de hipertiroidism și de hipotiroidism (eventualitate care, în lumina cunoștințelor actuale implică o tulburare de receptivitate periferică) (7). 2. În utilizare incorectă, termen generic pentru tulburările de secreție a glandei tiroide (7). 3. În sens restrîns, sîndrom consecutiv unei secreții calitativ deosebite a glandei tiroide (7).

**Distobucal.** Termen folosit pentru a desemna suprafața bucală și distală a dinților premolari și molari (1).

**Distocie** (*dis-* + gr. *tokos* = naștere). Totalitatea stărilor anormale ale organelor genitale ale femeii, ale fătului sau anexelor sale, care se opun desfășurării normale a travaliului (18). ~ **anatomică a colului,** rigiditate anormală (uneori cicatriceală) sau lipsă de dezvoltare a colului uterin, ducînd la îngreuierea sau imposibilitatea nașterii (18). ~ **de bazin,** distocie provocată de un bazin care prin forma, dimensiunile și înclinările sale nu permite desfășurarea normală a nașterii (18). ~ **fetală,** distocie provocată de o prezentație deflectată sau anormală a fătului și de un exces al său de volum, parțial sau total (18). ~ **funcțională a colului uterin,** distocie provocată de obicei de un spasm al colului uterin la naștere, îndeosebi al orificiului uterin după ștergerea colului (18). ~ **funcțională a corpului uterin,** distocie prin anomalie de contracție, prin exces sau prin insuficiență (18). ~ **maternă,** dificultatea sau imposibilitatea nașterii pe căile naturale, din cauza unor anomalii ale bazinului osos, bazinului moale, ale aparatului genital sau a unor tulburări funcționale uterine (18). ~ **ovulară,** distocie în legătură cu anomalii ale fătului, placentei sau anexelor fetale (membrane, cordon, lichid amniotic) (18). ~ **de părți moi,** imposibilitatea efectuării nașterii pe căile naturale, din cauza anomaliilor anatomice congenitale sau dobîndite ale vulvei, vagi-

nului, uterului sau anexelor (18). ~ **placentară,** dificultate sau imposibilitate de expulzare a placentei, din cauza volumului ei excesiv, a aderenţelor sau inserţiei sale anormale; astfel, în caz de placenta previa centrală, placenta constituie un obstacol în calea expulzării fătului (18).

**Distoclinaţie.** Poziţie a dintelui în alveolă, înclinat distal (38).

**Distoma.** Denumire veche a unui gen de viermi paraziţi din clasa *Trematoda*. Diferitele specii sînt clasificate astăzi în alte genuri: ~ **buski,** vezi *Fasciolopsis*. ~ **conjunctum,** vezi *Opistorchis*. ~ **conus,** vezi *Opistorchis*. ~ **crassum,** vezi *Fasciolopsis*. ~ **felineum,** vezi *Opistorchis*. ~ **giganteum,** vezi *Fasciola*. ~ **haematobium,** vezi *Schistosoma*. ~ **hepaticum,** vezi *Fasciola*. ~ **japonicum,** vezi *Clonorchis*. ~ **lanceolatum,** vezi *Dicrocoelium*. ~ **sinensis,** vezi *Clonorchis* (31).

**Distomatoză,** sin.: *Distomiază*. Boală determinată de infestarea omului cu diferite specii de *Distoma* (31). ~ **bucofaringiană,** afecţiune întîlnită mai ales în Liban şi determinată de fixarea elementelor tinere de *Fasciola hepatica*. Se caracterizează prin edem şi congestie la nivelul gurii şi faringelui, putînd duce la dispnee, disfagie sau afonie (31). ~ **cerebrală,** prezenţa în encefal a trematodului *Paragonimus ringeri*; se caracterizează prin accese de epilepsie (31). ~ **hepatică,** termen generic pentru bolile parazitare determinate de localizarea în căile biliare a paraziţilor *Clonorchis sinensis, Fasciola hepatica* sau *Dicrocoelium dendriticum* (31). ~ **intestinală,** distomatoză determinată de *Fasciolopsis buski*; se caracterizează prin fenomene iritative intestinale (31). ~ **pulmonară** distomatoză determinată de *Paragonimus westermani*; se manifestă prin tuse, expectoraţie, hemoptizii (31).

**Distomiază.** Distomatoză.

**Distomie** (*di-* + gr. *stoma* = gură). Dublicare congenitală a gurii (1).

**Distomolar.** Dinte supranumerar apărînd distal de al 3-lea molar, deci în poziţia molarului al 4-lea (1).

**Distomum heterophyes.** Vezi *Heterophyes*.

**Distonie** (*dis-* + gr. *tonos* = tonus). Tulburare în reglarea inervaţiei tonice a musculaturii netede sau striate (27). ~ **musculară deformantă,** Boala Ziehen-Oppenheim, vezi Ziehen-Oppenheim.

**Distopie** (*dis-* + gr. *topos* = loc). Situarea unui organ în alt loc decît în cel normal (2). ~ **dentară,** denumire dată de unii ortodontişti acelor forme de ectopie dentară în care dintele vicios se află în apropierea locului său normal (39).

**Distorsiune** (lat. *distorsio*). 1. Mişcare care tinde să imprime o răsucire unor segmente ale corpului, forţînd limita obişnuită fiziologică (27). 2. Mişcare aberantă a unei oscilaţii (32). ~ **sonoră,** sin.: *Disacuzie,* tulburare de percepere a sunetelor interesînd frecvenţa (diplacuzie) sau intensitatea (recrutament) care apare în leziunile urechii interne (30).

**Distoversie.** Poziţie anormală, inversată, a dintelui în alveolă (38).

**Distribuţie** (lat. *distributio*). Modul de împrăştiere a unităţilor într-o serie statistică (distribuţie de valori după frecvenţe şi probabilităţi). Valorile centrale ale distribuţiilor sînt mediile (aritmetică, geometrică, armonică etc.), mediana, modul. Distribuţiile statistice pot fi clasificate în unimodale, bimodale şi plurimodale. Ele mai pot fi împărţite în distribuţii empirice şi teoretice (de referinţă) şi în distribuţii continue sau discontinue (7). ~ **binomială,** Repartiţie binomială. ~ **gaussiană,** distribuţie binomială de limită, în cazul cînd numărul probelor (*n*) creşte foarte mult, tinzînd spre $\infty$; în acest caz, distribuţia binomială tinde către o curbă simetrică în formă de clopot, numită curba Gauss sau curba Gauss-Laplace. Ea exprimă o distribuţie rezultată din abateri statistice întîmplătoare (6). ~ **multinomială,** Repartiţie multinomială. ~ **normală,** Repartiţie normală. ~ **Snedecor,** vezi Snedecor. ~ **statistică,** Repartiţie statistică. ~ **Student,** vezi Student. ~ $\lambda^2$, Repartiţie $\lambda^2$.

*Vezi şi*: Helmert-Pearson, Poisson,

**Distripsie** (*dis-* + *tripsină*). Termen generic pentru tulburările secreţiei pancreatice externe (16).

**Distrix.** Despicarea terminaţiei distale a părului (1).

**Distrofie** (*dis-* + gr. *trophe* = nutriţie). 1. Leziune organică sau tisulară avînd la bază tulburări metabolice generale sau locale de un anumit tip sau procese vasculare ori inflamatorii, urmate de demascarea sau depunerea în ţesuturi, în exces, a unui produs al ciclului metabolic tulburat (2). 2. Tulburare de nutriţie cronică la sugari, caracterizată prin alterarea stării de nutriţie (exprimată prin diminuarea ţesutului adipos şi deficit ponderal), tulburări ale metabolismului bazal şi intermediar (exprimate prin scăderea toleranţei digestive) şi receptivitate mai mare faţă de infecţii prin diminuarea rezistenţei naturale a organismului (sin.: *Hipotrepsie*) (33). ~ **adipozogenitală,** sindrom hipotalamohipofizar, caracterizat prin adipozitate generală şi lipsa de dezvoltare morfofuncţională a organelor sexuale (2) ~ **alimentară,** distrofie provocată de o alimentaţie insuficientă sau vicioasă (2). ~ **alipotropă,** distrofie provocată de carenţa de metionină

și colină (2). ~ **amiloidă,** stare derivînd dintr-un metabolism protidic viciat, care duce la depunerea amiloidului, substanță amorfă și translucidă, alcătuită din grupe protidice de tipul globulinelor și din polizaharide conjugate cu acid sulfuric. Amiloidul se depune totdeauna extracelular (în spațiile interstițiale, sub endoteliul vascular, pe fibrele de reticulină) și se colorează electiv cu: a) soluție Lugol, în roșu-acaju; b) violet de metil sau de gențiană, în roșu-violaceu metacromatic; c) roșu Congo, în roșu-brun (2). ~ **brună,** Atrofie brună. ~ **buloasă,** Epidermoliză buloasă. ~ **calcară** distrofie avînd la bază o tulburare generală a solubilității și stabilității coloidale a sărurilor de calciu, cu supraîncărcare umorală și precipitare în țesuturi (2). ~ **ceroasă Zenker,** vezi Zenker. ~ **coloidă,** distrofie lipoprotidică cu stricarea echilibrului coloidal intracitoplasmatic, imbibiție lichidiană a citoplasmei și formarea unor mase proteice acidofile (2). ~ **endemică tireopată** (Șt. Milcu), abreviat DET, sin.: *Boala gușogenă, Gușă endemică,* boală endemică manifestată prin gușă, tulburări de creștere și de dezvoltare, tulburări trofice și neurologice etc.; este considerată de școala endocrinologică românească drept boală a întregului organism, cu participare esențială neurotiroidiană (7). ~ **familială neurovasculară,** afecțiune congenitală, determinată probabil de malformații sau leziuni degenerative gangliospinale; este caracterizată prin leziuni trofice severe ale tuturor structurilor membrelor inferioare, însoțite de tulburări de sensibilitate (10). ~ **genitoorhitică,** Eunucoidism. ~ **genitoovariană,** Eunucoidism feminin. ~ **glucidică,** formă de distrofie în care citoplasma se încarcă cu glicogen; poate fi degenerativă cînd există și alterări nucleare (2). ~ **granulară,** distrofie hidroprotidică manifestată prin acumularea unui mare număr de granule rotunde, egale și mici în interiorul citoplasmei. Nucleul nu arată aspecte degenerative, iar celulele își păstrează dimensiunile normale (2). ~ **grasă,** formă de distrofie în care citoplasma apare încărcată cu picături de grăsimi neutre sau lipide, de origine extracelulară sau intracelulară (2). ~ **hialină,** distrofie protidică manifestată prin precipitarea în țesuturi, adesea consecutiv unor tulburări de permeabilitate vasculară, a hialinului, substanță protidică omogenă, sticloasă, semitransparentă, consistentă (2). ~ **hialinoamiloidă,** formă de distrofie caracterizată prin depunerea concomitentă în țesuturi a amiloidului și a hialinului (2). ~ **hidropică,** Distrofie vacuolară. ~ **mezodermală congenitală hipoplastică,** Sindromul Marfan, vezi Marfan. ~ **minerală,** distrofie consecutivă tulburării metabolismului uneia sau mai multor substanțe minerale din organism (2). ~ **miocardică,** modificare miocardică biochimică reversibilă, apărînd în stări carențiale, în special disproteinemice (10). ~ **mucoasă,** formă de distrofie caracterizată prin caracterele mucusului (mucina), care sub acțiunea acidului acetic diluat precipită într-o fină rețea de fibrile (2). ~ **musculară progresivă,** Miopatie primitivă progresivă. ~ **ontogenetică Recklinghausen,** Boala Recklinghausen, vezi Recklinghausen. **osoasă** Osteodistrofie. ~ **osoasă a creșterii,** grupă de boli de ordin distrofic, al căror punct comun este apariția lor în legătură cu creșterea. Ținînd seama că tulburările au loc în cartilajele de creștere, termenul corect este condrodistrofie de creștere (24). ~ **osoasă parcelară,** distrofie care interesează un singur os printr-o singură leziune (de ex. distrofia osoasă localizată, diverse apofizite și epifizite de creștere etc.) (24). ~ **osoasă subluxantă a șoldului,** sin.: *Displazia șoldului,* afecțiune congenitală în care șoldul are tendința de subluxație prin distrofia elementelor anatomice, în special prin lipsa de profunzime a cotilului (24). ~ **papilară și pigmentară,** *Acanthosis nigricans.* ~ **periostală hiperplastică familială,** Osteogeneză imperfectă. ~ **pigmentară,** distrofie consecutivă unei tulburări a metabolismului pigmentar (2). ~ **poliepifizară** (R. Clement), Osteocondrită generalizată. ~ **pulmonară progresivă,** afecțiune pulmonară, expresie a dispariției complete a țesutului pulmonar (inclusiv bronhiile și vasele) la nivelul unuia sau mai multor lobi, ceea ce duce la apariția unor cavități asemănătoare chisturilor; prezintă manifestări clinice de tipul insuficienței pulmonare, iar radiologic, aspect de transparență localizată (34). ~ **reflexă simpatică posttraumatică,** dereglări vegetativ-vasculare, apărute după traumatisme — adeseori mici — ale extremităților și ducînd rapid la instalarea unor sindroame circulatorii (sindrom Raynaud, edeme), parestezii și fenomene trofice (atrofii musculare, osteoporoză) (10). ~ **subacută a ficatului,** variantă evolutivă a hepatitei epidemice, sub forma agravării progresive a unei hepatite acute, inițial benigne (8). ~ **toxică acută a ficatului,** Atrofie galbenă acută. ~ **vacuolară,** sin.: *Distrofie hidropică,* formă de distrofie manifestată prin apariția intracitoplasmatică a unor vacuole (2). ~ **vitroasă** (Virchow), Distrofie ceroasă Zenker, vezi Zenker.

*Vezi și*: Landouzy-Déjérine.

**Disulfiram.** Compus ditiolic. Oprește metabolizarea alcoolului la acetaldehidă, determinînd fenomene dezagreabile la alcoolici; este folosit în tratamentul alcoolismului (13).

**Disulfurază.** Enzimă care catalizează hidroliza legăturii disulfurice (—S—S—), exis-

tentă în molecula de cisteină, glicocol etc. Ca urmare a acțiunii acestei enzime se liberează grupări sulfhidrilice (—SH) (5).

**Disurie** (*dis-* + gr. *ouron* = urină). Emisiune dificilă a urinii, însoțită sau nu de dureri (25).

**Ditiazaninâ.** Colorant cianinic; este un antihelmintic activ în tricocefaloză, strongiloidoză și oxiurază (13).

**Dittrich,** Franz, 1815—1859. **Dopurile ~,** mici mase granuloase de culoare galbenă-verzuie, formate din cristale de acizi grași cu miros foarte urît, care se întîlnesc în expectorația din gangrena pulmonară (34).

**Diundecilinat de estradiol.** Ester de sinteză al estradiolului, cu acțiune estrogemcă durabilă (13).

**Diuretie** (gr. *diouretikos* = care favorizează urinarea). Substanță care crește eliminarea urinară de apă și ioni de sodiu, corectînd stările de retenție hidrosalină. Acțiunea diuretică se datorește creșterii circulației renale și filtrării glomerulare sau diminuării reabsorbției tubulare a ionilor de sodiu și clor; de asemenea pot interveni factori extrarenali, ca îmbunătățirea circulației generale și mobilizarea apei și sărurilor din țesuturi. Diureticele pot provoca efecte nedorite importante, legate mai ales de pierderea de ioni de potasiu și de dezechilibrul acidobazic (14). **~ acidifiant,** substanță care crește diureza și produce acidoză. Astfel acționează clorura de amoniu și clorura de calciu, care provoacă diureză osmotică legată de eliminarea excesului de ioni de clor și acidifică mediul interior prin pierderea urinară de ioni de sodiu (acidoza, la rîndul ei, diminuează capacitatea țesutului de a lega apa, deci favorizează diureza ) (14). **~ mercurial,** compus organomercurial, care acționează diuretic prin inhibarea reabsorbției tubulare a ionilor de sodiu și clor, cu reținerea consecutivă a echivalentului osmotic de apă în urină (14). **~ osmotic,** substanță care se elimină în cantități mari în urina tubulară, reținînd cantitatea de apă echivalentă osmotic și crescînd diureza. Astfel acționează ureea, sărurile de potasiu, glucoza și alte zaharuri (14). **~ purinic,** derivat purinic (teofilina, aminofilina, teobromina, teobromina salisodică), cu acțiune diuretică moderată (14). **~ sulfamidic,** sulfamidă cu structură aromatică sau heterociclică, avînd acțiune diuretică (14).

**Diureză** (gr. *diourein* = a urina). 1. Denumire generică dată procesului de formare și eliminare a urinii (15). 2. Condiție caracterizată printr-un debit urinar crescut (25). **~ apoasă,** tip de diureză în care urina are o concentrație redusă, presiunea ei osmotică putînd coborî pînă la 1/10 din presiunea osmotică a plasmei. Este consecința unei absorbții deficitare a apei în tubul distal și poate fi datorită absenței secreției de ADH (diabet insipid) sau blocării eliberării lui (ingestie de apă, de alcool, diabet insipid neurogen), areceptivității epiteliului tubular la ADH (diabet insipid nefrogen, „nefrită care pierde apă"), leziunilor tubulointerstițiale, cu pierderea funcției de concentrație și păstrarea celei de diluție (pielonefrite) (25). **~ osmotică,** tip de diureză în care urina conține o cantitate crescută de substanțe solvite, osmotic active, ca urmare a unei reabsorbții deficitare de apă în tubii renali proximali, din cauza creșterii sarcinii osmotice în lichidul tubular; poate fi datorită : a) creșterii concentrației de substanțe solvite, osmotic active în filtratul glomerular, prin prezența unor substanțe care nu se reabsorb, ca manitolul, tiosulfații ș.a., sau prin creșterea concentrației ureei (retenție azotată), a glucozei (diabet zaharat); b) reabsorbției insuficiente de cristaloizi (și implicit de apă) în tubul proximal, prin acțiunea diureticelor natriuretice sau prin leziuni primare ale acestui segment tubular (diabet renal glicozuric, fosfaturic, aminoaciduric ș.a.); c) creșterii cantității de filtrat pe nefron, ca în poliuriile de filtrare sau în caz de reducere a numărului de nefroni funcționali (insuficiență renală cronică) (25). **~ întreruptă,** tehnică experimentală de cercetare a fiziologiei tubulare; după provocarea unei diureze osmotice și cateterizarea ureterală se obstruează ureterul timp de 4—8 minute, după care se colectează urina acumulată, pe porțiuni corespunzătoare, în principiu, unui anumit segment tubular în care fluidul a stagnat. Compoziția fiecărui eșantion reflectă activitatea segmentului tubular respectiv. Rezultatele obținute prin această tehnică au dus la elaborarea teoriei stratificației funcționale renale (separarea funcțională a parenchimului renal după diversele sale straturi : corticala, medulara superioară, medulara mijlocie, papila ) (25).

**Diurie** (lat. *dies* = zi + gr. *ouron* = urină). Frecvența micțiunilor în timpul zilei (25).

**Div.** Abreviere pentru Divide (13).

**Div. in part. aeq.** Abreviere pentru *Divide in partes aequalis* (13).

**Diverticul** (lat. *diverticulum*), sin.: *Diverticulum.* Neoformație anatomică în formă de sac sau de buzunar, care se deschide într-un organ cavitar (intestin, arteră, vezică etc.) și care este constituită din mai multe straturi; după mecanismul de formare se disting diverticuli de tracțiune și diverticuli de pulsiune (16). **~ adevărat,** diverticul al cărui perete este constituit din cele 3 straturi caracteristice ale organului afectat (16). **~ alantoenterie,** Diverticul alantoic. **~ alantoic,** sin.: *Diverticul alantoenteric,* diverticul endodermal, întins de la cloacă

pînă în colonul extraembrionar la unele amniote sau în tija corpului embrionar al primatelor (1). ~ **caliceal**, sin.: *Chist pielogenic, Hidrocalicoză*, modificare morfologică renală rară, asimptomatică, descoperită de obicei accidental la urografie sau pielografie, în care există o dilatație a calicelui datorită obstrucției infundibulului (1). ~ **cervical**, malformație congenitală ce apare ca o fistulă incompletă în regiunea cervicală și care derivă din punga faringiană (internă) sau șanțul visceral (externă) (1). ~ **duodenal**, evaginare în „deget de mănușă" la un nivel oarecare al peretelui duodenal (11). ~ **esofagian**, sin.: *Esofagocel*, dilatație sacciformă sau „în deget de mănușă" a unuia din pereții esofagului și care comunică printr-un orificiu cu lumenul conductului. După topografie sînt diverticuli ai esofagului, cervicali sau toracici (1). ~ **eustachian**, mică pungă anormală a porțiunii inferioare a tubei auditive (1). ~ **fals**, diverticul al tubului digestiv, avînd peretele format numai din mucoasă; rezultă din pătrunderea mucoasei printr-un defect al stratului muscular (16). ~ **de fistulizare**, diverticul al esofagului toracic survenind consecutiv aderențelor dintre esofag și un ganglion toracal care a fistulizat în esofag (11). ~ **gigant**, chist intestinal congenital sau duplicarea unei porțiuni din ileon, jejun, duoden și ocazional din stomac; chistul are un perete comun cu tractul gastrointestinal (1). ~ **hepatic**, sin.: *Mugure hepatic*, primordiul ficatului, veziculei biliare și al canalelor lor (1). ~ **hipofaringian**, formațiune de aspectul unei pungi, care poate apărea pe peretele hipofaringelui, în zona de slabă rezistență a peretelui faringian (30). ~ **intestinal**, evaginare în formă de sac a peretelui intestinal (1). ~ **pancreatic**, una din cele două evaginări ale duodenului sau diverticulului hepatic, care formează regiunea dorsală sau ventrală a pancreasului și canalele sale (1). ~ **parauleeros**, Pungă Hart, vezi Hart. ~ **prostatic**, pungă de origine congenitală sau cel mai frecvent cîștigată, situată în prostată; diverticulii cîștigați rezultă din evacuarea în uretră a unor mici abcese prostatice (11). ~ **de pulsiune**, diverticul format prin suprapresiune prelungită, exercitată din interiorul organului afectat (16). ~ **sinovial**, pungă anormală a cavității sinoviale, situată într-o articulație mobilă mare (1). ~ **tiroidiană**, evaginație a peretelui ventral al faringelui între primul și al 2-lea arc visceral, reprezentînd primordiul glandei tiroide; locul este marcat prin *foramen caecum* (1). ~ **de tracțiune**, depresiune infundibulară a peretelui unui organ cavitar, produsă prin aderențe care tracționează asupra unei zone din acest perete (11). ~ **traheal**, malformație congenitală caracterizată prin existența unor pungi rudimentare deschise în trahee (34). ~ **ureteral**, fund de sac, mai mult sau mai puțin profund, deschizîndu-se în ureter (11). ~ **uretral**, pungă de volum variabil dezvoltată în septul uretrovaginal, în poziție suburetrală, comunicînd cu uretra printr-un orificiu de diametru variabil și conținînd o parte din urina eliminată în cursul micțiunilor (11). ~ **ventricular congenital**, malformație rară a inimii, constînd din existența, la naștere, a unuia sau mai multor diverticuli localizați în peretele ventricular, de obicei al celui stîng (10). ~ **vezical**, cavitate posedînd structura peretelui vezical, anexată vezicii și comunicînd cu aceasta printr-un colet strîmt. Poate fi congenitală sau dezvoltată ca o consecință a disectaziei și prezentîndu-se ca o hernie a mucoasei vezicale printr-un punct slab al peretelui (11).

*Vezi și*: Åkerlund, Cole, Meckel, Rokitansky.

**Diverticulectomie** (*diverticul* + gr. *ektome*= excizie). Intervenție chirurgicală constînd din exereza diverticulilor (11).

**Diverticulită** (*diverticul* +.*-ită*). Afecțiune caracterizată prin inflamarea mucoasei diverticulilor tubului digestiv, în urma exacerbării florei microbiene stagnante; se produce mai frecvent la nivelul colului și mai rar pe intestinul subțire, stomac sau esofag (16).

**Diverticuloanastomoză** (*diverticul*+gr. *anstomosis* = comunicare). Intervenție prin care se creează operator o comunicație între un diverticul Meckel voluminos și porțiunea de intestin situată deasupra lui (11).

**Diverticulopexie** (*diverticul* + gr. *pexis* = fixare). Fixare operatorie într-o poziție dorită a diverticulului unui organ cavitar (11).

**Diverticulostomie** (lat. *diverticulum* = diverticul + gr. *stoma* = gură, deschidere). Deschidere operatorie la piele a unui diverticul Meckel, care nu poate fi extirpat (11).

**Diverticuloză** (lat. *diverticulum* = diverticul + *-oză*). Prezența de diverticuli gastrointestinali multipli, fără exteriorizare clinică (16).

**Diverticulum** (lat. = *diverticul*), Diverticul. **Diverticula ampullae ductus deferentis.** Compartimentele delimitate de septuri în care este împărțit lumenul porțiunii ampulare a canalului deferent (1). ~ **ilei**, sin.: *Diverticul Meckel*, formațiune în formă de sac situată la aproximativ 50 — 70 cm de joncțiunea ileocecală și reprezentînd vestigiul canalului omfaloenteric neobliterat; poate fi sediul unor procese inflamatorii sau hemoragice (1).

**Divide** (lat. = împarte), abreviat *div.* Termen folosit curent în prescripțiile medicale care indică obligativitatea divizării medicamentului în doze unitare (13). ~ **in partes aequalis** (lat. = împarte în părți egale), abreviat *div. in part. aeq.*, termen folosit curent în prescripțiile me-

dicale care indică obligativitatea divizării medicamentului în părți egale (13).

**Diviziune** (lat. *divisio*). Împărțire, separație (32). ~ **celulară,** proprietate fundamentală a materiei vii constînd din înmulțirea celulelor pentru asigurarea creșterii și regenerării organismelor (32). ~ **celulară directă,** înmulțire celulară printr-o simplă scindare a nucleului și citoplasmei, fără formare de cromozomi și fără transformări în interiorul nucleului, mai des prin alungirea și strangularea mediană a nucleului și a citoplasmei (32). ~ **celulară indirectă,** sin.: *Cariokineză, Mitoză,* formă superioară de înmulțire celulară la organisme evoluate, constînd din secvența unor faze particulare: profaza, cu modificări incipiente în morfologia celulei; prometafaza, cu dispariția membranei nucleare; metafaza, cu dispunerea cromozomilor în placa ecuatorială; anafaza, cu deplasarea cromozomilor filiali în poli; telofaza, cu reconstruirea celor 2 nuclei. Diviziunea citoplasmei în regiunea ecuatorială pînă la separarea celor două celule-fiice completează procesul al cărui rezultat este un material genetic și acid dezoxiribonucleic identic în celulele-fiice și mamă (32). ~ **ecuațională.** 1. Diviziune nucleară în cursul căreia cromozomii frați se separă între ei, ca în diviziunea celulară somatică obișnuită (1). 2. Denumire aplicată tipului de diviziune meiotică secundară, în contrast cu diviziunea reducțională (1). ~ **reducțională,** Meioză.

**Divulsie** (lat. *divulsio*). Scoatere, extragere (32). ~ **prostatică,** Procedeul Deisting, vezi Deisting.

**Dizaharide.** Compuși organici care conțin două molecule de monozaharide și rezultă prin eliminarea unei molecule de apă între cele două molecule de monozaharide. După modul de legare între cele două monozaharuri, se deosebesc: a) dizaharide reductorii, la care o grupare carbonilică a rămas liberă (de ex. maltoza, celobioza, lactoza, gentiobioza); b) dizaharide nereductorii, la care nu a rămas nici o grupare carbonilică liberă (de ex. zaharoza, trehaloza) (5).

**Dizarmonie** (*dis-* + gr. *harmonia* = armonie). Stare în afara armoniei (32). ~ **hipofizoovariană** (Albeaux- Fernet), termen generic pentru manifestările patologice dinaintea menstrei sau de la mijlocul ciclului ovarian (7). ~ **interdentară ocluzală,** angrenare incorectă a dinților mandibulari și maxilari cu contacte ocluzale premature în poziție de ocluzie centrată (38). ~ **intermaxilară,** articulare interdentară incorectă, cu rămînere de spațiu liber între dinți în poziția de repaus a mandibulei (38). ~ **vestibulară,** discordanță între rezultatele probelor calorică și rotatorie efectuate la același bolnav, întîlnită în leziunile centrale cerebeloase (30).

**Dizenterie** (*dis-* + gr. *entera* = viscere). 1. În sens etimologic și general, tulburare de tranzit intestinal, manifestată prin modificări patologice localizate la nivelul intestinului gros, de etiopatogenie variabilă (8). 2. În sens restrîns tulburare acută intestinală, caracterizată prin scaune mucosanguinolente, cauzată în imensa majoritate a cazurilor de germeni din grupul *Shigella* și mai rar de *Entamoeba disenteriae* (8). ~ **amibiană,** afecțiune infecțioasă și transmisibilă, cu leziuni ulcerative ale intestinului gros, produsă de protozoarul *Entamoeba histolitica* (*E. disenteriae*). Clinic evoluează cu fenomene de dizenterie tipică (scaune mucosanguinolente și purulente) sau cu tulburări gastrointestinale atipice. Vezi și Amibiază (8). ~ **bacilară,** sin.: *Dizenterie bacteriană, Shigelosis,* boală infecțioasă și transmisibilă, cu apariție sporadică, endemică, sau chiar epidemică și evoluție de obicei, acută, determinată de bacilii dizenterici (genul *Shigella*), care provoacă o rectosigmoidită ulcerativă. Se caracterizează clinic prin emisiuni frecvente de scaune mucopiosanguinolente, dureri abdominale, tenesme rectale și vezicale, fenomene toxice generale (8). ~ **bacteriană,** Dizenterie bacilară. ~ **balantidiană,** Balantidioză. ~ **cronică,** forma cronică a dizenteriei bacteriene, instalată după o dizenterie acută necorespunzător tratată; o troficitate alterată a colonului (colite cronice anterioare) și scăderea rezistenței generale a organismului sînt factori favorizanți. Se manifestă prin episoade de emisiuni mucofecaloide, cu sau fără sînge, alternînd cu perioade de remisiune, însoțite de stare de denutriție progresivă cu anemie și caşectizare treptată (8). ~ **gangrenoasă,** dizenterie în care predomină leziunile necrotice profunde, fără organizarea pereților ulcerațiilor (2).

**Dizolvant** (lat. *dissolvere* = a dizolva). Solvent.

**Djanelidze, I. I. Grefa cutanată** ~, grefă cutanată liberă, de piele totală, perforată (24). **Incizia** ~, cale de acces asupra inimii cu rezecția costală începută prin secționarea coastelor la 2—3 cm lateral de articulația cu sternul, zonă în care pleura parietală este mai ușor decolabilă (11). **Operația** ~, intervenție plastică în sindactilie, cu grefă liberă de forma degetelor unei mănuși (24). **Osteosinteza** ~, osteosinteză cu grefon osos prin încastrare (24). **Procedeul** ~, manevră de reducere a luxației traumatice de șold: bolnavul stă culcat în decubit ventral pe o masă, cu membrul inferior luxat atîrnînd în flexiune din șold la marginea mesei; un ajutor fixează bazinul, iar operatorul exercită tracțiunea apăsînd cu genunchiul său în spațiul popliteu al membrului inferior luxat și menținînd flexiunea genunchiului cu mîna (24).

**dl-** Prefix utilizat în trecut pentru desemnarea compușilor cu caractere racemice, care nu rotesc planul luminii polarizate. În prezent, amestecurile de antipozi optici se notează cu (±) (5).

**DL-.** Prefix utilizat pentru definirea substanțelor formate din amestecuri de stereoizomeri ai seriilor sterice D și L (5).

**D.L.** Abreviere pentru doză letală (3).

**$D.L._{25}$.** Abreviere pentru doza letală 25 % (3).

**$D.L._{50}$.** Abreviere pentru doza letală medie (3).

**$D.L._{100}$.** Abreviere pentru doza letală absolută (3).

**D.L.M.** Abreviere pentru doza letală minimă (3).

**D.M.M.** Abreviere pentru doza minimă mortală. Vezi Doză letală minimă (3).

**D.M.P.** Abreviere pentru 2,3-dimercaptopropanol (13).

**D.M.R.** Abreviere pentru doză minimă reactivă (3).

**$DO_2$.** Simbol pentru capacitatea de difuziune a plămînului pentru $O_2$ (34).

**Doan-Wiseman** (Doan, C.; Wiseman, B.). **Neutropenia splenică ~**, vezi Hipersplenism.

**Dobie,** William Murray, 1828—1915. **Linia ~,** Membrana Krause, vezi Krause.

**DOCA.** Abreviere pentru *Desoxicorticosterone acetate.*

**Docimazie** (gr. *dokimazein* = a examina). Probă care are drept scop de a cunoaște starea unui organ în momentul morții (23). **~ gastrointestinală,** Proba Breslau, vezi Breslau. **~ hepatică,** cercetarea conținutului de glicogen hepatic, pe secțiuni histologice, după fixare în alcool și colorare specială, cu scopul de a stabili durata agoniei, o agonie lungă epuizînd rezervele hepatice de glicogen (23). **~ hidrostatică pulmonară,** sin.: *Proba de plutire a plămînului,* examen al plămînului, care are scopul de a constata modificarea greutății specifice: fragmentele de plămîn cu densitate mai mare cad la fundul apei — docimazie negativă — ceea ce se observă la plămînul nerespirat, dar și în imaturitate, atelectazii, procese inflamatorii pulmonare cu participare alveolară; în caz de putrefacție sau de înghețare, docimazia pozitivă nu este semnificativă (23). **~ histologică pulmonară,** examenul histologic al plămînului de nou-născut, în scopul de a se constata dacă copilul a respirat după naștere sau dacă s-a născut mort (23).

**Doctorizare.** Procedeu prin care se elimină sulful din benzine, prin tratare cu oxid de plumb și hidroxid de sodiu. Operația poate provoca intoxicații cu plumb (9).

**Dogiel,** Jan, 1830—1905. **Celulele ~,** celule nervoase situate în ganglionii plexurilor intramurale ale tractului gastrointestinal și în ganglionii trunchiurilor simpatice. Celulele Dogiel de tip I sînt multipolare, avînd ramuri dendritice scurte care fac sinapsă cu fibrele parasimpatice preganglionare și un axon terminat într-un mușchi sau o glandă a tractului gastrointestinal. Celulele Dogiel de tipul al II-lea sînt mai mari decît cele de tipul I, pot fi unipolare, bipolare sau multipolare, avînd dentrite lungi care merg spre tunica submucoasă și un axon care se întinde spre mai mulți ganglioni, terminîndu-se în jurul celulelor de tipul I (1). **Corpusculi ~,** *Corpuscula nervosa genitalis.*

**Dogliotti,** A. Mario. **Ongleul ~,** instrument format dintr-o mică lamă tăioasă fixată la un inel care se adaptează pe vîrful indexului, folosit pentru secționarea valvulei mitrale (11).

**Dognon, A. Absorbțiometrul ~,** colorimetru fotoelectric care măsoară gradul de absorbție al unei raze luminoase în trecere printr-un lichid colorat (5).

**Döhle,** Paul, 1855—1928. **Corpusculii ~,** Corpusculii Amato, vezi Amato.

**Döhle-Heller. Aortită ~,** sin.: *Aortită sifilitică,* pavarterită cu infiltrat limfoplasmocitar și microgome în adventice și medie, urmate de scleroze mutilante (2).

**Dohr. Procedeul ~,** manevră pentru reducerea luxației scapulohumerale, care se efectuează la bătrîni, în primele ore, fără anestezie și constă numai în rotația externă a brațului lipit de torace, cotul fiind flectat la 90° (24).

**Doisy-Curtis** (Doisy, Edward; Curtis, Ernst). **Testul ~,** test pentru evidențierea foliculinei în sînge sau alte produse biologice; constă în determinarea cantității de produs biologic care provoacă dezvoltarea canalului vaginal la femelele impubere de șoarece sau șobolan (5).

**Doleris,** Jacques Amédée, 1852—1938. **Procedeul ~,** ligamentopexie constînd din suspendarea uterului la aponevroza peretelui abdominal anterior prin intermediul ligamentelor rotunde (18).

**Doleris-Pellanda. Procedeul ~,** ligamentopexie în care fixarea ligamentelor rotunde se face direct pe mușchii drepți abdominali (18).

**Doleţki. Procedeul ~,** procedeu de anastomoză portocavă prin inel metalic (11).

**Dolico-** (gr. *dolichos* = lung). Prefix care introduce în termenii compuși sensul de alungit, lung (32).

**Dolicocefalie** (*dolico-* + gr. *kephale* = cap). Vezi Index cefalic.

**Dolicocefalie** (*dolico-* + gr. *kephale* = cap). Malformație de formă a craniului, caracterizată prin alungirea diametrului său antero-posterior (27).

**Dolicocolon** (*dolico-* + gr. *kolon* = intestin gros). Malformație congenitală sau cîștigată

constînd din alungirea anormală totală sau segmentară a colonului (11).

**Dolicocnemie** (*dolico-* + gr. *kneme* = picior). Malformaţie constînd din alungirea osului tibial, avînd ca rezultat un index tibiofemural de 83 sau mai mare (1).

**Dolicocranial** (*dolico-* + gr. *kranion* = craniu). Vezi Index cranial.

**Dolicoderus** (*dolico-* + gr. *dere* = gît). Subiect avînd gîtul disproporţionat de lung (1).

**Dolicoeuromesocephalus** (*dolico-* + gr. *eurys* = lat, larg + *mesos* = mijloc + *kephale* = cap). Subiect care are o cutie craniană lungă şi remarcabil mai lată în regiunea temporală (1).

**Dolicoeuroopistocephalus** (*dolico-* + gr. *eurys* = lat, larg + *opisthe* = îndărăt + *kephale* = cap). Subiect avînd cutia craniană lungă şi foarte lată în regiunea occipitală (1).

**Dolicoeuroprocephalus** (*dolico-* + gr. *eurys* = lat, larg + *pro* = înainte + *kephale* = cap). Subiect avînd cutia craniană foarte lungă şi foarte lată în regiunea frontală (1).

**Dolicofacial** (*dolico-* + lat. *facies* = faţă). Subiect avînd faţa neobişnuit de lungă (1).

**Dolicohierie** (*dolico-* + gr. *hieron* = sacru). Vezi Index hieric.

**Dolicokerkie** (*dolico-* + gr. *kerkis* = suveică). Subiect cu osul radius alungit, avînd ca rezultat un indice humeroradial de 80 sau mai mare (1).

**Dolicoleptocefal** (*dolico-* + gr. *leptos* = subţire + *kephale* = cap). Subiect a cărui cutie craniană este lungă, înaltă şi îngustă (1).

**Dolicomegaartera** (*dolico-* + gr. *megas* = mare + lat. *arteria* = arteră). Mărire de volum a unui segment arterial, reprezentînd o hipotonie regională a vasului sau un anevrism incipient (10).

**Dolicomorf** (*dolico-* + gr. *morphe* = formă). În tipologia lui Baron, tipul cu trăsături alungite (7).

**Dolicopelvie** (*dolico-* + lat. *pelvis* = bazin). Vezi Indexul strîmtorii superioare a pelvisului.

**Dolicosigmoid** (*dolico-* + gr. litera sigma). Malformaţie congenitală sau căpătată, caracterizată prin alungirea excesivă a segmentului sigmoid al colonului (11).

**Dolicostenomelie** (*dolico-* + gr. *stenos* = îngust + *melos* = extremitate). Arahnodactilie.

**Dolicouranic** (*dolico-* + gr. *ouranos* = palat). Craniu cu un arc palatoalveolar lung, avînd un index palatomaxilar de 109,9 sau mai puţin (1).

**Doline.** Scufundături de teren care dau naştere, în locul unde există roci sărate, la lacuri clorurate sodice concentrate. Astfel de lacuri se găsesc în ţara noastră la Sovata, Ocnele Mari, Ocna Sibiu etc. (4).

**Dollinger. Operaţia ~,** procedeu de reducere pe cale sîngerîndă a luxaţiei traumatice coxofemurale, în care articulaţia se abordează prin incizia Kocher posterioară (24).

**Dolman. Testul ~,** test biologic pentru evidenţierea prezenţei enterotoxinei stafilococice. Se efectuează pe pisici de 350—750 g, în vîrstă de 6—8 săptămîni, cărora li se administrează, pe cale intraperitoneală, produsul de cercetat, încălzit la 37° C, în doză de 1—3 ml/kilocorp. Apariţia la scurt interval (15—60′) a unor tulburări digestive, care se resimt în cîteva ore, pledează pentru prezenţa enterotoxinei (3).

**Dolor** (lat. = durere). Durere (4).

**Dom** (fr. *dôme*). În anatomie, structură în formă de cupolă (1). **~ pleural,** *Cupula pleurae.*

**Domatofobie** (lat. *domus* = casă + gr. *phobos* = frică). Frică patologică de a sta închis în casă (35).

**Dominantă. Mod.**

**Dominanţă** (lat. *dominari* = a domina). 1. În genetică, manifestarea fenotipică (vizibilă) a unei singure trăsături, la un progen rezultat din încrucişarea a 2 parentali cu trăsături diferite ale aceluiaşi caracter (sin.: *Penetranţă mare*) (17). 2. În sens general, preponderenţă (32). **~ cerebrală emisferică,** specializare funcţională a unei emisfere cerebrale (de regulă emisfera stîngă), pentru limbaj şi pentru coordonarea unor mişcări care cer îndeminare mai deosebită. În cazuri mai rare poate exista o dominanţă emisferică dreaptă, ceea ce are ca urmare o folosire preferenţială a mîinii stîngi (27).

**Dominicis. Reacţia ~,** în scopul identificării spermei umane se tratează o picătură de spermă cu o soluţie apoasă saturată de bromură de aur; apar cristale necaracteristice, rombice, dreptunghiulare sau cruciforme, de culoare roşie-violacee sau galbenă-roz (23).

**Donath-Landsteiner. Reacţia ~,** reacţie de hemoliză cu serul bolnavilor de hemoglobinurie paroxistică *a frigore*. Rezultă din faptul că serul acestor bolnavi conţine auto- şi izoanticorpi care se fixează pe hematii la rece (2—10°C, timpul I) şi le sensibilizează la acţiunea litică a complementului la cald (reîncălzire la 37°C, timpul al II-lea) (3).

**Donati. Procedeul ~,** procedeu de închidere a bontului duodenal, prin surjet total urmat de înfundare (11).

**Donator de sînge.** Persoană sănătoasă, care oferă o cantitate mai mică sau mai mare din sîngele propriu, în vederea unei transfuzii (19). **~ universal,** donator din grupa O (I), care în cadrul sistemului ABO poate oferi sîngele său

unei persoane aprținînd oricărui alt grup din același sistem (19). ~ **universal „periculos"**, donator O (I), cu titrul de aglutinine anti-A foarte ridicat, care la un primitor A (II) poate provoca reacții de incompatibilitate. Eventualitate foarte rară, dar posibilă (19).

**Donders,** Frans Cornelis, 1818—1889. **Metoda ~,** metodă subiectivă de determinare și corectare a viciilor de refracție oculare prin lentile corectoare (28).

**Donnan,** Frederick George, 1870—1956. **Echilibrul de membrană ~,** fenomen deseori întîlnit în biologie, constînd dintr-o repartizare inegală (cu stabilirea unei diferențe de potențial electric), la cele două interfețe ale unei membrane, a anumitor ioni din soluție; se datorește deplasării ionilor difuzibili, în funcție de existența în soluție a unui ion pentru care membrana este impermeabilă (de ex. anionii proteinici din interiorul unei fibre musculare) (10).

**Donovan. Corpusculii ~,** corpusculi descriși simultan de Leishman și Donovan, în 1903, în leishmanioză și care au rămas cunoscuți sub numele de *Leishmania donovani* (31).

**Donovania granulomatis.** *Calymmatobacterium granulomatis.* Vezi *Calymmatobacterium.*

**Donovanoză.** Granulom venerian.

**Dop.** Masă de volum limitat care umple o cavitate sau închide un orificiu (32). ~ **gelatinos,** sin.: *Dop mucos,* produs de secreție al glandelor epiteliului endocervical, sub forma unui mucus cu valori de viscozitate și plasticitate mari, care obliterează canalul cervical în cursul graviditățli (18). ~ **mucos,** Dop gelatinos. *Vezi și*: Dittrich.

DOPA sin.: *Dihidroxifenilalanină.* Aminoacid aromatic extras din semințe de *Vicia faba* și *Mucuna pruriens* sau obținut sintetic din vanilină și acid hipuric. Este ușor oxidabilă, trecînd în forma chinonică colorată (melanină), motiv pentru care este utilizată în histochimie pentru evidențierea enzimelor oxidante. Este și un metabolit intermediar în sinteza catecolaminelor (5).

**Dopaoxidază.** Fenolază.

**Dopa-reacția.** Procedeu histochimic de evidențiere a oxidazelor tisulare cu ajutorul metodei cu dihidroxifenilalanină (5).

**Doping** (engl.). Creștere trecătoare a rezistenței la suprasolicitare fizică în concursuri sportive, provocată artificial prin diferite substanțe (cafeină, stricnină, amfetamine) (23).

**Dorello,** Primo. **Canalul ~,** canal mic, situat între apexul procesului petros, clinoida posterioară și ligamentul petrosfenoid al durei mater; prin el trece nervul *abducens* (1).

**Dormia. Sonda ~,** sondă ureterală al cărei mandren manevrabil este prevăzut cu un coșuleț metalic extensibil cu care se pot extrage unii calculi ureterali (11).

**Dorn.** Dispozitiv metalic cu un vîrf mai ascuțit, care servește în stomatologie la degajarea matricei și patricei metalice în cursul ștanțării coroanelor metalice (38).

**Dorno,** Carl, 1865—1942, **Razele ~,** raze ultraviolete cu puternică acțiune eritematogenă (4).

**Dorobanțu,** Șt. **Dermatomul ~,** dermatom care folosește energia electrică și cu ajutorul căruia se recoltează în bune condiții grefele cutanate despicate în lambouri (24).

**Doromanie** (gr. *doron* = dar + *mania* = nebunie). Tendință patologică de a face daruri (35).

**Dorsal** (lat. *dorsalis,* de la *dorsum* = spate), sin.: *Posterior.* Partea din spate sau posterioară a corpului sau a unui organ (1).

**Dorsalgie** (lat. *dorsum* = spate + gr. *algos* = durere), sin.: *Dorsodinie.* Dureri în regiunea spatelui (4).

**Dorsalizare** (lat. *dorsum* = spate). Prezentarea unor caractere corespunzătoare vertebrei dorsale, de către vertebre aparținînd altor regiuni (24). ~ **vertebrei $C_7$,** anomalie vertebrală congenitală, în care vertebra $C_7$ are caractere de vertebră dorsală (24). ~ **vertebrei $L_1$,** anomalie vertebrală congenitală, în care vertebra $L_1$ are caractere de vertebră dorsală (se articulează cu una sau două coaste libere) (24).

**Dorset,** Marion. **Mediul ~,** mediu de cultură bacterian, pe bază de ou, utilizat la cultivarea de *Mycobacterium tuberculosis* și la întreținerea unor tulpini de *Salmonella* (3).

**Dorsodinie** (lat. *dorsum* = spate + gr. *odyne* = durere). Dorsalgie.

**Dorsum** (lat. = spate), sin.: *Dorsum.* Parte care corespunde spatelui unei formațiuni sau unui segment al trunchiului sau membrelor (1). ~ **linguae,** fața superioară (dorsală) a limbii (1). ~ **manus,** sin.: *Regio dorsalis manus,* regiunea feței dorsale a mîinii, opusă feței palmare (excluzînd degetele) (1). ~ **nasi,** marginea anterioară a nasului extern de la rădăcină la *apex* (1). ~ **pedis,** sin.: *Regio dorsalis pedis,* regiunea feței dorsale a piciorului, opusă plantei (excluzînd degetele) (1). ~ **penis,** fața penisului care se află în continuarea planului regiunii pubiene (1). ~ **sellae,** platou patrat osos, care formează marginea posterioară a șeii turcești (1).

**Dos Santos. Operația ~,** arteriectomie pentru obstrucțiile arteriale localizate (10).

**Dosis** (lat. = doză), abreviat *dis.,* cantitate precisă dintr-un medicament care se administrează o dată (13).

**Dothienenterla** (Bretonneau) (gr. *dothien* = furuncul + *enteron* = intestin). Febră tifoidă.

**Dott,** Norman McOmish. **Operaţia ~,** hemilaminectomie, rezecţia apofizei transverse, a părţii posterioare a coastelor, a pediculului şi a unei porţiuni adiacente din corpul vertebral, în paraplegia pottică, cu scop de decomprimare (24).

**Douglas,** Claude Gordon. **Sacul ~,** pungă din material impermeabil de diferite mărimi şi prevăzută cu un robinet, folosită la recoltarea aerului expirat în vederea dozărilor de gaze (15).

**Douglas,** James, 1675—1742. **Abcesul ~,** colecţie supurată, localizată la femeie în fundul de sac posterior (spaţiul rectovaginal). Constituie o complicaţie a infecţiilor aparatului genital, fie în puerperalitate, fie în afara acesteia (18). **Areada ~,** *Linea arcuata.* **Fundul de sac ~,** *Excavatio rectouterina.* **Septul ~,** Septul uzorectal.

**Douglas-Haldane** (Douglas, Claude Gordon; Haldane, John Scott). **Metoda ~,** metodă de explorare a schimburilor gazoase, bazată pe principiul circuitului deschis. Sînt utilizaţi saci Douglas, în care se colectează aerul expirat, gazometre pentru măsurarea debitului ventilator şi aparatul Haldane pentru măsurarea concentraţiei $O_2$ şi $CO_2$ în aerul expirat (34).

**Doumer. Metoda ~,** metodă de tratament al hemoroizilor, prin utilizarea curenţilor de înaltă frecvenţă (4).

**Dover,** Thomas, 1660—1741. **Pulbere ~,** amestec de pulb ere de rădăcină de *Ipecacuanha,* pulbere de opiu şi lactoză cu acţiune depresivă asupra centrilor tusei şi respiratori prin constituenţii opiului şi stimulant al secreţiei bronşice prin ipeca; este indicată ca antitusiv şi expectorant în bronşite (13).

**Down,** John Langdon Haydon, 1828—1896. **Boala ~,** sin.: *Embrioidie, Idioţie mongoloidă,* boală datorită unei tulburări în formula genetică (trisomie 21), întîlnită la copii şi caracterizată prin oprire în dezvoltarea psihică şi somatică însoţită de un aspect caracteristic al feţei (facies mongoloid) (27).

**Downey,** Hal. **Celulele ~,** limfocite atipice mononucleare, observate în mononucleoza infecţioasă şi avînd forme de prezentare diferite (celule Downey I, II, III), în raport cu gradul lor de imaturitate sau involuţie (1).

**Doxapram.** Analeptic respirator cu acţiune intensă (14).

**Doxiciliná.** Antibiotic, derivat de tetraciclină; are spectru larg, acţiune de lungă durată (se administrează o dată pe zi) şi este activ pe cale orală (14).

**Doxiplazie.** Proces regenerativ şi apoziţional osos, caracterizat prin formarea unor punţi între formaţiuni osoase preexistente şi fragmentarea ochiurilor spongioaselor (2).

**Doyen,** Eugène Louis, 1859—1916. **Acul ~,** ac curb de sutură totală, cu tija curbată la jumătate sau cu curbură în bumerang, folosit pentru a se coase muşchii ridicători anali (11). **Operaţia ~.** 1. Procedeu de colecistectomie prin eliberarea subseroasă a veziculei biliare (11). 2. Procedeu de cură a hidrocelului, prin eversarea vaginalei testiculare (11). **Pensa ~,** tip de pensă pentru fixarea cîmpurilor de operaţie (11). **Procedeul ~.** 1. Histerectomie vaginală prin hemisecţia anterioară a uterului pe linia mediană, pentru a înlesni coborîrea şi extragerea lui (18). 2. Procedeu de închidere a bontului duodenal prin strivire-ligatură şi înfundare în două planuri (11).

**Doyne-Henneycomb. Coroidita ~,** degenerescenţă maculară discoidă, uşor reliefată, cu reflexe neregulate difuze (28).

**Doză** (lat. *dosis*). 1. Cantitatea de substanţă care provoacă un anumit efect farmacologic sau toxic (21). 2. Cantitatea totală de radiaţii, de o anumită intensitate, absorbită de un volum dat în unitatea de timp (36). **~ absorbită,** cantitatea de energie transferată unităţii de masă de către particulele ionizante. Unitatea de măsură este erg/g; pentru necesităţile sistemului se folosesc rad (100 erg/g) (6). **~ adiţională,** suma dozei incidente cu cea de difuziune, care ia naştere la piele sau în profunzime (36). **~ „în aer".** Doză incidentă. **~ amitogenică,** doză de radiaţii ionizante, prin administrarea căreia se realizează o oprire a mitozelor (36). **~ de atac,** doză importantă, cu care este indicat uneori să se înceapă tratamentul medicamentos. Prin doza de atac se realizează concentraţia activă, respectiv apar efectele favorabile în timp scurt, deziderat corespunzător stărilor de urgenţă (14). **~ biologică,** doză de radiaţii capabilă să provoace acelaşi efect biologic la nivelul ţesuturilor şi organelor. În prezent, noţiunea este părăsită, datorită marii variabilităţi individuale (36). **~ biologică celulară,** raportul dintre numărul perechilor de ioni din celulă şi masa celulei; ca unitate de măsură se utilizează rad sau rep (6). **~ de castrare,** cantitatea de radiaţii capabilă să producă, în funcţie de sex, castrarea fie temporară, fie definitivă (36). **~ debit,** Debitul dozei. **~ efectivă.** 1. În radiologie, cantitatea de energie radiantă administrată, răspunzătoare de un efect scontat (36). 2. În farmacologie, doza care produce efectul urmărit terapeutic (14). **~ eficace medie,** doza care provoacă efectul farmacodinamic urmărit, la 50% din animale. Se notează cu $DE_{50}$ (14). **~ eficace minimă,** cea mai mică doză care provoacă efectul farmacodinamic urmărit (14). **~ emergentă,** cantitatea de radiaţii de o anumită intensitate măsurată în momentul ieşirii fasciculului de

radiații din volumul iradiat (36). ~ **de epilație,** cantitatea de radiații capabilă să producă epilație trecătoare (temporară) sau definitivă. Se consideră a fi 600—800 r doză unică (epilație trecătoare) (36). ~ **eritem,** cantitatea de radiații Röntgen (ionizante) capabilă să producă, de la o distanță de 23 cm, după 7 zile, un eritem ușor al pielii, avînd dimensiunile 6/8 cm; după 3 săptămîni se formează o pată pigmentară de culoare brună-deschisă, iar după alte 3 săptămîni, pigmentarea devine brună-închisă (36). ~ **de focar,** doza efectivă la focarul de iradiat (36). ~ **fracționată,** în radioterapie, cantitatea de energie radiantă administrată pe ședință, reprezentînd o fracțiune din doza totală (36). ~ **incidentă,** sin.: *Doză „în aer"*, cantitatea de radiații de o anumită calitate și intensitate care se propagă în aer (36). ~ **indiferentă,** doza care, administrată în timp îndelungat, se presupune că nu determină leziuni evidente (36). ~ **de ioni,** mărimea principală a sistemului roentgenologic, definită ca raportul dintre sarcina electrică totală a ionilor de un anumit sens, produși în aer direct sau indirect de radiația incidentă într-un volum de aer și masa volumului de aer respectiv. Unitatea dozei de ioni poate fi coulombul/kg sau franklinul/g (1 Fr/g = $3{,}3.10^{-8}$ C/kg) (6). ~ **de întreținere,** doză cu care se face tratamentul îndelungat al unei afecțiuni cronice. Corespunde cantității de medicament folosit (metabolizată, eliminată) zilnic de organism și realizează întreținerea efectului favorabil obținut prin doza de atac (14). ~ **letală,** abreviat D. L., doză de substanță toxică, de suspensie microbiană sau inframicrobiană virulentă, administrată în condiții experimentale definite, care provoacă moartea unei anumite proporții din lotul de animale testat (9). ~ **letală 25%,** abreviat D. $L._{25}$, doza de substanță toxică, de suspensie microbiană sau inframicrobiană, capabilă să omoare 25% din animalele de experiență (3). ~ **letală 50%,** Doză letală medie. ~ **letală 100%,** Doză letală absolută, ~ **letală absolută,** sin.: *Doză letală 100%*, abreviat D.$L._{100}$, doză de substanță toxică, suspensie microbiană sau inframicrobiană la care mor toate animalele folosite experimental (3). ~ **letală medie,** sin.: *Doză letală 50%*, abreviat D. $L._{50}$, doză de substanță toxică, suspensie microbiană sau inframicrobiană capabilă să omoare 50% din animalele de experiență (3). ~ **letală minimă,** abreviat D.L.M., sin.: *Doza minimă mortală, Doza limită mortală,* cea mai mică doză de substanță toxică, suspensie microbiană sau inframicrobiană, capabilă să omoare animalele de experiență (3). ~ **limită.** 1. Concentrația minimă a unei substanțe toxice, capabilă să determine numai modificări reduse, dînd simptome precoce de intoxicație (21). 2. Doza pe care o poate suporta, în cazul unei iradieri fracționate, un organ oarecare. Această doză este extrem de variabilă, necesitînd în fiecare caz specificarea țesutului sau a organului iradiat (rect, vezică, os etc.) (sin.: *Doză de toleranță*) (36). ~ **limită mortală,** Doza letală minimă. ~ **maximă admisibilă,** cantitatea de radiații ionizante absorbite admisă în decursul întregii vieți, fără a duce la apariția de tulburări somatice în organism. S-a stabilit doza de 0,1 remi/săptămînă și 5 remi/an. Pînă la vîrsta de 30 ani, doza totală nu trebuie să depășească 30 remi la gonade, iar un individ de 60 ani nu trebuie să fi primit o doză mai mare de 200 remi (36). ~ **minimă,** în radiologie, doza cea mai mică în stare să producă un efect detectabil cu mijloacele de investigație actuale (36). ~ **minimă mortală,** abreviat D.M.M., Doză letală minimă. ~ **minimă reactivă,** abreviat D.M.R., cea mai mică doză dintr-o substanță toxică, suspensie microbiană sau inframicrobiană, care provoacă o reacție definită (3). ~ **optimă,** în radiologie, doza de energie radiantă prin care se obține un efect maxim și produce concomitent un minim de efecte secundare (36). ~ **la piele,** Doză de suprafață. ~ **procentuală,** procentul dintre doza superficială și cea de profunzime (36). ~ **în profunzime,** doza de radiații eficace la o anumită adîncime a corpului iradiat (36). ~ **de radiații,** mărime măsurată prin ionizarea unui anumit volum de aer de către radiația Röntgen sau γ. Unitatea de doză = 1 röntgen (9). ~ **relativă de focar,** doză măsurată la 10 cm adîncime în țesut în fasciculul primar și exprimată în procente ale dozei de suprafață și care oferă o orientare asupra cantității de energie radiantă eficace în profunzime, în comparație cu doza de suprafață (36). ~ **superficială,** Doză de suprafață. ~ **de suprafață,** sin.: *Doză la piele, Doză superficială,* doză de radiații eficace la suprafața unui corp iradiat. Nu trebuie confundată cu doza incidentă, întrucît doza de suprafață include și cantitatea de radiații secundare difuzate în corpul iradiat (36). ~ **terapeutică maximă,** doza medicamentoasă maximă, care provoacă efecte terapeutice, fără efecte toxice (14). ~ **de toleranță,** vezi Doză limită. ~ **toxică,** doză medicamentoasă care provoacă efecte toxice semnificative, fără să fie mortală (14). ~ **de volum,** doza de radiații absorbită în întreg volumul cuprins în fasciculul radiant (36). ~ **zilnică,** fracțiune din doza totală capabilă să producă efectele radiobiologice, scontate, în cadrul afecțiunii și volumului iradiat administrată într-o zi (36).

**Dozimetrie** (lat. *dosis* = doză + gr. *metron* = măsură). Totalitatea tehnicilor de măsurare a

cantității de radiații. Dozimetria folosește efecte biologice, fotochimice și fizice (ionizare) (36).

**Dozimetru.** Aparat pentru măsurarea radiațiilor eritematogene sau ionizante (4).

**DPN.** Abreviere pentru Difosfopiridinnucleotid.

**Drabkin, D. Soluția ~,** soluție pentru determinarea cantitativă a hemoglobinei. Conține: $NaHCO_3$ 1 g; KCN 50 mg; $K_3Fe(CN)_6$ 200 mg; apă distilată *ad* 1 000 ml. Soluția limpede, ușor gălbuie, se ține într-un flacon brun. Fericianura transformă fierul hemoglobinic din stare feroasă în stare ferică și formează methemoglobină, care, combinîndu-se cu cianura de potasiu, produce un pigment stabil, cianmethemoglobina. Intensitatea de culoare se citește la fotometru, la banda de 540 mμ (19).

**Dracontiază** (gr. *drakontion* = balaur mic). Dracunculiază.

**Dracontisomus.** Anomalie caracterizată prin fisură mediană a abdomenului și toracelui, însoțită de o răsucire a coloanei vertebrale și a coastelor (1).

**Draeuneuliază,** sin.: *Dracontiază.* Boală parazitară a regiunilor calde, produsă de viermele nematod *Dracunculus medinensis*, pătruns în organismul uman prin ingestia apei infestată cu ciclopi parazitați. Se caracterizează prin prurit și leziuni veziculoulcerative, în special ale membrelor inferioare (31).

**Dracuneulus.** Gen de viermi paraziți din familia *Dracunculidae*, clasa *Nematoda*, din care face parte specia *Draeunculus medinensis* (sin.: *Filaria medinensis*). Gazda definitivă a parazitului este omul și diferite animale, iar rolul de gazdă intermediară revine diferitelor specii de crustacei din genul *Cyclops*. Produce boala denumită dracunculiază (31).

**Dragstedt,** Lester Reynold. **Vagotomia ~,** procedeu de cură chirurgicală a ulcerului gastroduodenal, prin secționarea bilaterală a nervilor vagi (11).

**Drajeuri** (fr. *dragée*). Formă farmaceutică solidă, acoperită cu un strat protector, care are scopul de a masca gustul sau mirosul preparatului, de a-l face mai puțin sensibil la acțiunea agenților atmosferici sau de a-l face să acționeze în intestin (13).

**„Dramă pancreatică"** (Dieulafoy). Ansamblu de semne locale și generale care însoțesc debutul brutal al unei pancreatite acute (11).

**Draper. Curbă febrilă ~,** sin.: *Curbă febrilă în dromader*, curbă febrilă în două faze, separate printr-un interval liber — prima fază este mai mică, a doua este mai amplă. Traseul ei reproduce curburile capului, gîtului și cocoașei dromaderului. Apare de obicei în poliomielită, dar poate f. întîlnită și în alte boli infecțioase (mai ales în cele virale) (8).

**Drăgănescu,** State. **Procedeul ~,** facilitarea producerii reflexelor patelare prin hiperpnee (27).

**Drăgănescu-Voiculeseu** (Drăgănescu, State; Voiculescu, Vlad). **Proba ~,** sin.: *Proba asimetriei tonice dinamice*, se cere bolnavului să ridice ambele brațe și să le oprească brusc de îndată ce au ajuns în poziție orizontală. În caz de sindrom cerebelos unilateral, brațul corespunzător se ridică mai sus decît cel normal (27).

**Dreamy state** (engl.). Tulburare psihică survenind în crize de tip halucinator oniric în unele procese expansive interesînd jumătatea anterioară a lobului temporal; constituie o manifestare a epilepsiei psihosenzoriale (26).

**Dreaptă** (lat. *directa*). Cea mai simplă curbă, figură geometrică determinată în mod unic de două puncte sau de un punct și o direcție. În plan, o dreaptă este reprezentată de orice ecuație liniară în raport cu $x$ și $y$, fie ea în forma implicită $Ax + By + C = 0$, unde $A$, $B$ și $C$ sînt niște parametri care nu pot fi simultan nuli. Ecuația se mai poate scrie ca $y = mx + n$, unde $x$ și $y$ sînt coordonatele unui punct pe această dreaptă (deci mărimi variabile), iar $m$ și $n$ definesc poziția dreptei în plan, în raport cu sistemul de coordonate ales, fiind deci mărimi constante (parametrii ecuației). Parametrul $m = tg\ \alpha$ se numește coeficient unghiular (pantă), iar parametrul $n$, ordonata la origine (7). **~ de regresie,** dreaptă care aproximează legătura statistică între două variabile, $x$ și $y$. Fiecăreia din repartițiile valorilor unei variabile (repartiție legată de valoarea celeilalte variabile) îi corespunde o medie legată; ecuația dreptei de regresie se exprimă deci cu ajutorul mediilor, dispersiilor și coeficientului de corelație, $p$. Dreapta de regresie a lui $x$ și $y$ este diferită de aceea a lui $y$ în $x$, în afară de cazul cînd dispersiile sînt egale sau $p^2 = 1$ (7).

**Dren** (fr. *drain*). Tub sau lamă de cauciuc, din material plastic, de tifon, folosit în scopul de a favoriza scurgerea secrețiilor patologice dintr-o plagă traumatică sau operatorie (11). **~ aspirativ,** Dren Redon, vezi Redon. **~ controlat,** dren format dintr-un patrat de tifon, în care se pun mai multe meșe mici, ale căror capete ies în afara rănii (11).

*Vezi și*: Champeau, Kehr, Lahey, Mosher, Redon.

**Drenaj** (fr. *drainage*). Drenare. **~ capilar,** sin.: *Drenaj filiform*, drenajul planurilor superficiale cu fire de ață, de setolină sau cu o lamă foarte subțire de cauciuc (11). **~ cavitar Monaldi,** Aspirație endocavitară. **~ curativ,** drenaj instalat într-o plagă supurată sau într-o colecție purulentă deschisă operator (11). **~ dentar**

**alveolar,** drenajul postextracțional al alveolei dentare infectate (38). ~ **dentar canalicular,** deschiderea largă a camerei pulpare dentare, cu evacuarea conținutului pulpocanalicular și cateterizarea canalului radicular pînă la *apex*, pentru drenajul procesului septic paraapical. Metodă folosită în parodontopatiile apicale acute supurate (38). ~ **dentar transosos,** drenajul procesului septic din jurul rădăcinii dentare, prin trepanația tablei osoase alveolare vestibulare; metoda este folosită în parodontitele apicale supurate (38). ~ **filiform,** Drenaj capilar. ~ **prin flux-reflux,** *Tidal drainage.* ~ **postural,** metodă de tratament a supurațiilor bronhopulmonare, constînd din drenarea secrețiilor prin imprimarea unei poziții declive corpului (34). ~ **preventiv,** drenaj făcut cu scopul de a asigura evacuarea eventualelor secrții dintr-o plagă operatorie (11). ~ **în seton,** procedeu de drenaj al unui abces superficial al sinului prin trecerea (cu ajutorul acului Reverdin) unor fire de setolină prin cavitatea sa (11). ~ **transvaterian,** drenajul canalului coledoc printr-un tub trecut în acest canal prin ampula Vater și care comunică fie cu exteriorul, fie cu duodenul sau jejunul (11). ~ **venelor pulmonare,** malformație vasculară în care venele pulmonare se varsă, parțial (1—2 din ele) sau în totalitate, în atriul drept, în vena cavă superioară sau în alte trunchiuri venoase mari (10).

*Vezi și*: Bonnin, Chassaignac, Duval, Fullerton, Maurer, Mikulicz-Radecki, Murphy, Penrose, Playfair, Schmorell, Völker.

**Drenare,** sin. : *Drenaj.* 1. Metodă chirurgicală prin care se înlesnește scurgerea secrețiilor sau exsudatelor dintr-o plagă operatorie sau accidentală (11). 2. În parazitologie, procedeu folosit pentru desecarea colecțiilor de apă anofeligere (31). ~ **orizontală,** drenare care constă din crearea de canale de scurgere subterane sau executarea de șanțuri și canale (31). ~ **verticală,** drenare care constă din crearea unor căi verticale pentru scurgerea apei de suprafață către straturile din adîncime (31). 3. Evacuare lichidiană (32).

**Drepanocit** (gr. *drepane* = seceră + *kytos* = celulă). Hematie falciformă, caracteristică anemiei drepanocitare, respectiv hemoglobinozei S și combinațiilor sale. Această anomalie se întîlnește de obicei în sîngele indivizilor de rasă neagră, precum și, mai rar, la indivizi de rasă albă (sicilieni, greci) (19).

**Drepanocitoză** (*drepanocit* + *-oză*). Anemie cu celule falciforme.

**Dresbach,** Melvin, 1874—1946. **Anemie** ~, Anemie cu celule falciforme.

**Dresch. Ancorare** ~, în stomatologie, ancorare printr-un dispozitiv prefabricat, care se sudează la un croșet metalic, ce permite un joc mezio-distal al protezei față de acest croșet (38).

**Dressler, M. Boala** ~, formă de hemoglobinurie cu caracter intermitent (19).

**Dressler, W. Sindromul** ~, sin.: *Sindromul postinfarct,* sindrom întîlnit uneori după infarcte miocardice, constînd din asocierea unei pericardite cu o pleurezie și cu fenomene pneumonice (10).

**DRNA.** DNA.

**Dromic.** Caracterul impulsurilor nervoase de a merge în direcție și pe căi normale (15).

**Dromo-** (gr. *dromos* = drum mers, cursă). Prefix care introduce în termenii compuși referirea la conducerea diferitelor impulsuri (32).

**Dromofobie** (*dromo-* + gr. *phobos* = frică). Fobia de drumuri (35).

**Dromomanie** (*dromo-* + gr. *mania* = nebunie), sin.: *Poriomanie, Vagabondaj.* Tendință irezistibilă, cu apariție periodică, de a schimba locul, de a călători, de a vagabonda; se întîlnește în psihopatii, în stări psihopatoide toxice, posttraumatice, postaccesuale (35).

**Dromotropism** (*dromo-* + gr. *trepos* = întoarcere). Proprietatea de conducere a undei de excitație prin fibrele nervoase sau prin masa miocardului adult și embrionar, cu viteză variabilă (de ex. 1 m/sec. prin masa musculaturii atriale sau 5—6 m/sec. prin fasciculul His) (10). ~ **negativ,** diminuarea conductibilității unui nerv (32). ~ **pozitiv,** creșterea conductibilității unui nerv (32).

**Drum. Coroană dentară** ~, coroană dentară artificială de înveliș, mixtă, alcătuită dintr-o capă de platină cu reliefuri de retenție, peste care se arde direct porțelanul. Se aplică pe molari și premolari, fie ca element singular, fie ca element de agregare (stîlp de punte) (38).

**Drumstiek** (engl.). Mică proiecție de cromatină, pediculată, anexată capătului unui lob nuclear al leucocitului; se întîlnește la 2—6% dintre polinuclearele femeii și reprezintă semnătura citologică a sexului genetic (7).

**Dryopteris filix mas,** sin.: *Aspidium filix mas, Ferigă.* Plantă din familia *Polypodiaceae,* care conține filmaronă, aspidinol, albaspidină, filicină; are acțiune vermifugă în special asupra teniei (*Taenia solium*) (13).

**Duane,** Alexander, 1858—1926. **Sindromul** ~. 1. Fibroză congenitală a mușchiului drept extern al ochiului (26). 2. Paralizia congenitală parțială a mușchilor drepți externi și drepți interni (28).

**Duane-Hunt** (Duane, William, 1872—1935; Hunt, Franklin). **Legea** ~, lungimea de undă de graniță a unei radiații röntgen este egală cu 12,34 împărțit la tensiunea din tub și înmulțit

cu numărul de angstromi: $\lambda_0 = \frac{12,34}{KV}$ Å (36).

**Dubau,** R. **Metoda** ~, metodă de conservare a transplantelor osoase, care sînt puse în flacoane sterile la —-35° şi apoi supuse desicaţie i sub vid, timp de cel puţin 36 ore (24).

**Dubin-Johnsohn. Sindromul** ~, vezi Icter familial.

**Dubini,** Angelo, 1813—1902. **Coree electrică** ~, vezi Coree.

**Dubium.** Simbol Db. Veche denumire pentru Yterbiu (5).

**Dublu contrast.** Aspect radiologic al organelor cavitare, cînd se utilizează două substanţe de contrast cu diferenţă mare de absorbţie (bariu-aer, săruri de iod-aer), pentru a pune mai bine în evidenţă aspectul pereţilor organului examinat (36). ~ **contur,** semn radiologic al decolării vîrfului, caracteristic în chistul hidatic; este format dintr-o imagine de semilună aeriană, care coafează polul superior al chistului (34). ~ **strat Helmholtz,** vezi Helmholtz. ~ **suflu Duroziez,** vezi Duroziez. ~ **ton Traube,** vezi Traube.

**Dubois,** Paul, 1795—1871. **Abcese** ~, abcese multiple, mici, localizate în timus, întîlnite în sifilisul congenital. Vezi şi Timopatie sifilitică (33). **Semnul** ~, semn observat în sifilisul congenital: bolnavii au degetul al 5-lea de la mînă mai scurt (2).

**Du Bois-Reymond,** Emil Heinrich, 1818—1896. **Legea lui** ~, excitarea electrică a nervilor şi muşchilor se produce numai datorită variaţiilor bruşte de intensitate. Pentru un curent continuu sînt excitante numai perioadele variabile, iniţiale şi finale, iar perioada constantă nu produce excitaţie (6).

**Duboseq,** Jules. **Colorimetrul** ~, aparat pentru determinarea comparativă a intensităţii culorilor dezvoltate de unele preparate biologice, în prezenţa unor reactivi adecvaţi. Larg utilizat în trecut în laboratoarele de biochimie, a fost între timp substituit cu spectrocolorimetre (5).

**Dubost,** Charles. **Dilatatorul mitral** ~, dilatator pentru valvula mitrală, format dintr-o tijă cilindrică curbă, alcătuită la extremitatea sa din două elemente, care se pot depărta unul de altul prin două ramuri acţionate de la mînerul instrumentului (11). **Dilatatorul pulmonar** ~, dilatator pentru stenoza pulmonară, format dintr-o tijă metalică cu vîrful terminat în trunchi de con şi avînd, la 2 cm de aceasta, 3 aripioare care se pot deschide prin manevrarea unui ax fixat la mînerul instrumentului (11). **Procedeul** ~, variantă a operaţiei Blalock, constînd din anastomozarea termino-terminală a unei ramuri a arterei pulmonare cu artera subclaviculară, în cazurile în care prima este scurtă (11). **Valvulotomul** ~, instrument pentru efectuarea valvulotomiei mitrale (11).

**Dubrov,** I. G. **Incizia** ~, incizie curbă semicirculară, folosită în descoperirea tendoanelor flexorii la nivelul palmei (24). **Operaţia** ~. 1. Osteosinteză intermedulară cu tijă metalică, cu deschiderea focarului de fractură (24). 2. Tenoplastie la nivelul palmei şi degetelor, prin incizie Dubrov, folosind un instrument special (24).

**Du Castell. Balanita** ~, vezi Balanita pustuloulceroasă.

**Duchenne** de Boulogne, Guillaume, 1806—1875. **Atitudinea** ~, coborîrea umărului cu rotaţie orară a omoplatului, prin paralizie de trapez (32). **Paralizia** ~, Paralizie bulbară atrofică progresivă. **Semnul** ~. 1. În insuficienţa lungului peronier lateral din cadrul piciorului plat, dacă se apasă pe capul primului metatarsian, bolnavul culcat opune o rezistenţă slabă (24). 2. În insuficienţa fesierului mijlociu, în timpul sprijinului unilateral pe membrul bolnav, bolnavul îşi înclină umerii de partea opusă (semn Duchenne direct) sau de partea bolnavă (semn Duchenne inversat). Însoţeşte, sub una din aceste forme, semnul Trendelenburg (24).

**Duchenne-Erb** (Duchenne de Boulogne, Guillaume 1806—1875; Erb, Wilhelm Heinrich, 1840—1921). **Sindromul** ~, Sindromul Erb, vezi Erb.

**Duchosal-Sulzer** (Duchosal, P.W.; Sulzer, R.). **Metoda** ~, sistem de derivaţii spaţiale vectocardiografice, cu următoarele puncte: a) intersectarea liniei scapulare drepte cu nivelul inserţiei diafragmului; b) omologul din partea stîngă a punctului *a*; c) corespondentul pe faţa anterioară a punctului *a*; d) marginea superioară a scapulei drepte la intersecţia cu verticala ce trece prin punctul *a* (10).

**Ducroquet,** R. **Aparatul gipsat** ~. 1. Aparat gipsat cu cameră liberă (27). 2. Aparat gipsat pentru o imobilizare relativă a fracturii intertrohanteriene, compus din două manşoane gipsate, aplicate pe coapse şi gambe, solidarizate între ele prin două bare transversale inegale, din lemn; asigură o abducţie permanentă a şoldurilor şi permite flexiunea, deci ridicarea în pat; este indicat la vîrstnici (24).

**Ducroquet-Ducroquet** (Ducroquet, J; Ducroquet L.). **Operaţia** ~, rezecţia porţiunii metafizare a primei falange a halucelui, cu reatşarea suprafeţei articulare glenoide la diafiză, cu ajutorul unui fir neresorbabil, în cura pentru *hallux valgus* (24).

**Ducroquet-Launay. Incizia** ~, incizie curbă perimaleolară externă şi tarsiană dorsală, cu concavitatea în sus şi înainte, folosită pentru abordarea articulaţiilor subastragaliene şi me-

diotarsiene (24). **Procedeul ~**, artrodeză subastragaliană şi mediotarsiană (24).

**Duct** (lat. *ductus* = canal). *Ductus.* **~ cloacal,** Ductul Reichel, vezi Reichel.

*Vezi şi* : Cuvier, Reichel.

**Ductulus** (dim. lat. *ductus* = canal). Canal de dimensiuni mici (1). **~ aberrans superior epididymidis,** formaţiune canaliculară, inconstantă, situată la partea superioară a epididimului (1). **Ductuli aberrantes epididymidis,** sin. : *Vasul aberant Haller.* Canalicule vestigiale reprezentînd porţiunea caudală a tubilor mezonefrotici rămaşi în contact cu partea superioară sau inferioară a canalelor epididimare (1). **Ductuli alveolares pulmonis.** Canalicule aerifere ale plămînului, care se ramifică de la bronhiolele respiratorii şi se termină în sacii alveolari, precedînd alveolele pulmonare (1). **Ductuli biliferi,** sin. : *Canale biliare.* Canaliculele biliare în totalitatea lor, începînd de la canaliculele intralobulare şi continuîndu-se cu canaliculele interlobare (1). **Ductuli efferentes testis,** sin. : *Conuri eferente.* Canalicule, în număr de 15—20, care leagă *rete testis* cu canalul epididimar; derivă din tubii mezonefrotici paragenitali (1). **Ductuli excretorii glandulae lacrimalis,** sin. : *Conducte lacrimale.* Canaliculele prin care glandele lacrimale îşi elimină secreţia la nivelul pungilor conjunctivale retropalpebrale (1). **Ductuli interlobulares hepatis.** Canalicule biliare situate în ţesutul conjunctiv al spaţiilor interlobulare ale ficatului (1). **Ductuli prostatici.** Canalicule excretorii prin care glanda prostatică îşi varsă secreţia în uretră, de o parte şi de alta a colicului seminal (1). **Ductuli transversi epoophori.** Resturi vestigiale canaliculare ale tubilor mezonefrotici paragenitali (1).

**Ductus** (lat. = canal), sin. : *Duct.* 1. Tub sau canal, destinat eliminării secreţiilor exocrine ale glandelor (1). 2. Canal mic, închis care permite scurgerea unor lichide (de ex. canalul cohlear) (1). **~ arteriosus,** sin. : *Canalul arterial, Canalul Botallo,* comunicare între arcul aortic şi artera pulmonară stîngă, prezentă în stadiul embrionar; persistenţa ei după naştere constituie o anomalie congenitală cu indicaţie de tratament chirurgical (1). **~ choledocus,** sin. : *Canalul coledoc,* canalul biliar principal, care ţine de la vărsarea canalului cistic pînă la deschiderea lui în duoden (1). **~ cochlearis,** sin. : *Canalul cohlear membranos, Cohleea membranoasă, Scala media,* canal membranos situat în porţiunea anterioară a labirintului; ia naştere pe planşeul vestibulului, pătrunde în canalul osos format de lama contururilor între *scala tympani* şi *scala vestibuli,* pe care îl parcurge de-a lungul a 3 spire şi se termină la nivelul cupulei. Conţine endolimfă şi elementele nervoase acustice periferice (1; 30). **~ cysticus,** sin. : *Canal cistic,* canalul veziculei biliare prin care aceasta se varsă în calea biliară principală (1). **~ deferens,** sin. : *Canal deferent,* porţiunea căii spermatice cuprinsă între canalul epididimar şi canalul ejaculator (1). **~ ejaculatorius,** sin. : *Canal ejaculator,* partea terminală a canalului deferent după joncţiunea sa cu canalul excretor al veziculei seminale; trece prin glanda prostată şi se deschide în uretră în *colliculus seminalis* (1). **~ endolymphaticus.** 1. Canal care uneşte sacul endolimfatic cu *ductus utriculosaccularis* (sin. : *Canalul otic*) (1). 2. În embriologie, diverticul dorso-median al otocistului, mugure al sacului endolimfatic (1). **~ epididymidis,** canal care continuă canaliculele eferente ale testiculului; este cuprins în interiorul epididimului, are o lungime de 1,5—2 m şi se continuă cu canalul deferent (1). **~ epoophori longitudinalis,** sin. : *Ductus epoophori longitudinalis gartneri,* rămăşiţă persistentă a canalului mezonefrotic la femeie (1). **~ excretorius vesiculae seminalis,** canal prin care vezicula seminală se varsă în porţiunea terminală a canalului deferent; din unirea acestor canale rezultă canalul ejaculator (1). **~ glandulae bulbourethralis,** canal excretor prin care glanda bulbouretrală îşi varsă conţinutul în porţiunea bulbară a uretrei (1). **~ hepaticus communis,** sin. : *Canal hepatic,* canal biliar comun, format din unirea canalului hepatic stîng (*ductus hepaticus sinister*) cu canalul hepatic drept (*ductus hepaticus dexter*) (1). **~ hepaticus dexter,** canalul hepatic drept, care drenează secreţia biliară provenită de la lobii patrat şi drept ai ficatului (1). **~ hepaticus sinister,** canalul hepatic stîng, care drenează secreţia biliară provenită de la lobii caudat şi stîng ai ficatului (1). **Ductus lacrimales.** Canalicule lacrimale. **Ductus lactiferi,** sin. : *Canale galactofore.* Canale excretorii ale glandei mamare, care se deschid în mamelon (1). **~ lymphaticus dexter,** sin. : *Marea venă limfatică,* trunchi colector limfatic care primeşte trunchiurile limfatice drepte (jugular, subclavicular şi bronhomediastinal) şi se goleşte în vena subclavie dreaptă, la joncţiunea acesteia cu vena jugulară internă dreaptă (1). **~ mesonephricus,** Canalul Wolff, vezi Wolff. **~ nasolacrimalis,** sin. : *Canal lacrimonazal,* canal membranos localizat în canalul osos nazolacrimal; prin el se scurg lacrimile din sacul lacrimal spre meatul inferior al nasului (1). **~ pancreaticus,** sin. : *Canalul Wirsung, Ductus pancreaticus major,* canalul excretor principal al pancreasului, care se deschide împreună cu canalul coledoc prin ampula hepatopancreatică Vater în porţiunea descendentă a duodenului (1). **~ pancreaticus accesorius,** sin. : *Canalul Santorini, Ductus pancreaticus minor,* partea proximală a canalului pancreatic dorsal, de

obicei persistent şi la adult, deschizîndu-se în porţiunea descendentă a duodenului prin *papilla duodeni minor* (1). ~ **pancreaticus major,** *Ductus pancreaticus.* ~ **pancreaticus minor,** *Ductus pancreaticus accesorius.* ~ **paramesonephricus,** sin.: *Canalul Müller,* canal genital embrionar. La femeie reprezintă mugurele trompei uterine, uterului şi vaginului; la bărbat degenerează, rămînînd în apendicele testicular (1). **Ductus paraurethrales,** sin.: *Canalul Skene.* Canale ale glandelor parauretrale, la femeie (1). ~ **parotideus,** sin.: *Canalul Stensen,* canal excretor al glandei parotide; trece orizontal de-a latul suprafeţei laterale a muşchiului maseter, străbate muşchiul buccinator şi se deschide în vestibulul gurii în dreptul celui de-al 2-lea molar superior (1). ~ **perilymphatici,** sin.: *Apeductul cohleei, Canal periotic,* canal mic care uneşte *scala tympani* cu spaţiul subarahnoidian (1). ~ **reuniens,** Canalul Hensen, vezi Hensen. **Ductus semicirculares membranacee,** sin.: *Canale semicirculare membranoase.* Porţiune a labirintului membranos al urechii formată din 3 canale arcuite, aşezate în unghi drept unul faţă de celălalt, în interiorul canalelor semicirculare osoase şi care comunică cu utricula. *Ductus semicircularis anterior* (frontal) sau superior şi *ductus semicircularis posterior* (sagital), situate pe plan vertical, formează un unghi drept deschis lateral. *Ductus semicircularis lateralis* (orizontal) este situat în plan orizontal (1). ~ **sublingualis major,** sin.: *Canalul Bartholin, Canalul Rivinus,* canal excretor al glandei sublinguale principale, care se deschide în cavitatea bucală (1). **Ductus sublinguales minores,** sin.: *Canalele Walther.* Canalele glandelor sublinguale, deschise în cavitatea bucală în plica sublinguală (1). ~**submandibularis,** sin.: *Canalul Wharton,* canalul glandei submandibulare care se deschide în cavitatea bucală în plica sublinguală (1). ~ **sudoriferus,** canal excretor al unei glande sudoripare, care străbate dermul şi epidermul şi se deschide la suprafaţa pielii (1). ~ **thoracicus,** sin.: *Canal toracic,* trunchi colector limfatic care începe în *cisterna chyli* (Pecquet), urcă prin mediastinul posterior şi se varsă în vena subclavie stîngă, la joncţiunea acesteia cu vena jugulară internă stîngă (1). ~ **thyreoglossus,** canal temporar subţire care leagă mugurele tiroid cu suprafaţa limbii; poate persista sub forma unor resturi care se pot transforma în tumori (1). ~ **utriculosaccularis,** sin.: *Canal utricular,* tub membranos care uneşte utricula şi sacula şi de la care pleacă canalul endolimfatic (1). ~**venosus arantii,** vezi Arantius.

**Dudley,** Emilius Clark, 1850—1928. **Procedeul** ~, ligamentopexie constînd din scurtarea ligamentelor rotunde prin plicaturare şi fixarea lor în fundul uterului, în scopul corectării retroflexiei şi retroversiei uterine (18).

**Dudley-Klingenstein. Sindromul** ~, sindrom caracterizat prin dureri epigastrice şi vărsături postprandiale tardive, însoţite de melene, survenind în neoplasmul jejunal (16).

**Duffy.** Vezi Grupe sanguine.

**Dugas,** Louis Alexander, 1806—1884. **Semnul** ~, în luxaţia scapulohumerală, bolnavul nu-şi poate pune mîna lezată pe umărul opus (24).

**Duguet,** Jean Baptiste Nicolas, 1837—1914, **Angina** ~, angină ulceroasă, caracteristică pentrul febra tifoidă; apare în cel de al 2-lea septenar al bolii şi constă din ulceraţii superficiale, ovalare, dispuse simetric pe pilierii anteriori ai amigdalelor, în axul longitudinal al acestora. Deseori, ulceraţia este unică, unilaterală. Evoluează paralel cu ulceraţiile tifice intestinale, avînd aceeaşi patogenie (8).

**Duhamel, B. Procedeul** ~, procedeu de cură a herniei hiatale la copil, prin repoziţia anterioară a esofagului şi includerea unghiului His (11).

**Dühring-Brocq** (Dühring, Louis Adolphus, 1845—1913; Brocq, Louis, 1856—1928). **Boala** ~, sin.: *Dermatita herpetiformă, Dermatita polimorfă dureroasă Brocq,* dermatoză cronică, recidivantă, de etiologie necunoscută, manifestată prin placarde eritematoase, pruriginoase, pe care apar vezicule şi bule, însoţită de eozinofilie sanguină şi de numeroase leucocite eozinofile în lichidul de bulă şi în leziuni (12).

**Dujarier. Operaţia** ~, rahisinteză cu grefe cartilaginoase multiple aşezate ca în procedeul Henlé (24). **Semnul** ~, semn întîlnit în pseudartroze strînse de col femural. Bolnavul este aşezat în decubit dorsal pe marginea patului, cu membrul inferior flectat din şold şi genunchi; cu o mînă se execută mişcări de tracţiune şi împingere, iar cu cealaltă se imobilizează bazinul şi se controlează poziţia marelui trohanter: se obţine o relativă deplasare verticală a membrului inferior (24).

**Dujarier-Klapp. Incizia** ~, incizie tip Hey-Tavernier, uşor concavă în sus (24).

**Duke,** William Waddell, 1883—1945. **Metoda** ~, metodă clasică de determinare a timpului de sîngerare prin înţeparea lobului urechii; este încă foarte răspîndită, deşi este neprecisă, fiind supusă unor factori de eroare foarte numeroşi; normal, 2—4 minute (19).

**Dulcită,** sin.: *Hexanhexol.* $HOCH_2.(CHOH)_4.CH_2OH$. Polialcool derivat dintr-o hexoză (5).

**Dumping-syndrome** (engl.), sin.: *Sindrom dumping, Sindrom de inundare jejunală.* Sindrom care survine postprandial precoce la bolnavii cu gastrectomie; este determinat de pătrunderea brutală în jejun a conţinutului

gastric şi îndeosebi a alimentelor hipertone, producînd o transsudare intestinală, cu reducerea consecutivă a volumului plasmatic şi iritaţia interoceptorilor jejunali; simptomele au un caracter neurovascular şi se exprimă prin slăbiciune, ameţeli, transpiraţie, colaps vasomotor şi uneori cefalee şi dureri abdominale (16).

**Dungă meningitică.** Tulburare vasomotorie tegumentară constînd din apariţia unei linii roşii, flancată de două linii albe, produsă prin iritarea mecanică a pielii (cu un ac sau cu unghia); se observă în cursul meningitelor acute (8).

**Dunham,** Henry Kennon. **Triunghiul ~,** formaţiune conică vizibilă pe radiografie în silicoză, realizată de imaginea nodulilor conectaţi de fine linii în formă de piramidă (36).

**Dunn,** Naughton. **Operaţia ~,** rezecţie mediotarsiană şi subastragaliană cu ridicarea în totalitate a scafoidului, ceea ce permite alunecarea mai înainte a axei articulaţiei tibiotarsiene (24).

**Duoden** (lat. *duodeni* = în număr de 12). *Duodenum.* **~ mobil,** duoden avînd un mezou mai mult sau mai puţin dezvoltat, care-i permite un oarecare grad de mobilitate (1).

**Duodenectomie** (*duoden* + gr. *ektome* = excizie). Rezecţie operatorie a duodenului; poate fi parţială sau totală (11).

**Duodenită** (*duoden* + *-ită*). Proces inflamator şi distrofic al mucoasei duodenale, evoluînd acut sau cronic în unele afecţiuni digestive (ulcere, litiaze veziculare, gastrite cronice, parazitoze intestinale etc.) sau generale (stări alergice, boli infecţioase ş.a.). Este însoţită frecvent de fenomene de periduodenită (16).

**Duodeno-** (lat. *duodeni* = în număr de 12). Element de compunere care introduce în termeni referirea la duoden (32).

**Duodenocistostomie** (*duodeno-* + gr. *kystis* = vezică + *stoma* = gură, deschidere), sin.: *Duodenocolecistostomie.* Crearea operatorie a unei comunicaţii între vezicula biliară şi duoden (11).

**Duodenocolecistostomie** (*duodeno-* + *colecist* + gr. *stoma* = gură, deschidere). Duodenocistostomie.

**Duodenocoledocostomie** (*duodeno-* + *coledoc* + gr. *stoma* = gură, deschidere). Crearea operatorie a unei comunicaţii între duoden şi canalul coledoc (11).

**Duodenoenterostomie** (*duodeno-* + gr. *enteron* = intestin + *stoma* = gură, deschidere). Crearea operatorie a unei comunicaţii între duoden şi un alt segment al intestinului subţire (11).

**Duodenoileostomie** (*duodeno-* + lat. *ilia* = intestin + gr. *stoma* = gură, deschidere). Crearea operatorie a unei anastomoze între duoden şi ileon (11).

**Duodenojejunostomie** (*duodeno-* + *jejun* + gr. *stoma* = gură, deschidere). Crearea operatorie a unei anastomoze între duoden şi jejun (11). **~ submezocolică,** crearea operatorie a unei anastomoze duodenojejunale situată submezocolic (11). **~ supramezocolică-transmezocolică,** crearea operatorie a unei anastomoze între o porţiune supramezocolică a duodenului şi o ansă jejunală trecută transmezocolic în etajul supramezocolic al abdomenului (11).

**Duodenopancreatectomie** (*duodeno-* + *pancreas* + gr. *ektome* = excizie). Extirparea operatorie a potcoavei duodenale, împreună cu capul pancreasului (11).

**Duodenopexie** (*duodeno-* + gr. *pexis* = fixare). Fixare operatorie a unui duoden, mobil în mod anormal (11).

**Duodenorafie** (*duodeno-* + gr. *rhaphe* = sutură). Suturare chirurgicală a unei plăgi operatorii sau accidentale a duodenului (11).

**Duodenoscopie** (*duodeno-* + gr. *skopein* = a vedea). Examinarea duodenului prin endoscopie; se utilizează şi în efectuarea biopsiilor dirijate (2).

**Duodenosfincterectomie** (*duodeno-* + lat. *sphincter* = sfincter + gr. *ektome* = excizie). Rezecţie operatorie care interesează duodenul şi sfincterul piloric (11). **~ anterioară,** rezecţie operatorie a două treimi anterioare ale sfincterului piloric împreună cu porţiunea duodenală juxtapilorică, ulceroasă (11). **~ ventrală,** secţionare operatorie a peretelui ventral al sfincterului Oddi, pe cale transduodenală (11).

**Duodenostomie** (*duodeno-* + gr. *stoma* = gură, deschidere). Creare operatorie a unei comunicaţii între duoden şi exteriorul organismului (11).

**Duodenotomie** (*duodeno-* + gr. *tome* = tăiere). Deschidere operatorie a duodenului (11).

*Vezi şi*: Mac Burney.

**Duodenum** (lat. *duodeni* = în număr de 12), sin.: *Duoden.* Prima porţiune (fixă) a intestinului subţire, care începe la pilor, are o lungime de aproximativ 25—30 cm şi este formată din 3 porţiuni: superioară, descendentă şi inferioară; în ea se deschid canalele pancreatice şi canalul coledoc (1).

**Duoparental** (lat. *duo* = doi + lat. *parere* = a naşte). Derivat din două elemente sexuale (1).

**Duplay,** Emanuel Simon, 1836—1924. **Boala ~,** periartrită scapulohumerală, avînd drept cauză o bursită subacromială sau subdeltoidiană (4). **Procedeul ~,** procedeu de uretroplastie prin alunecarea a două lambouri şi afrontare în suprafaţă (11).

**Duplicator** (lat. *duplicatio* = dublare). Material elastic folosit în protetica dentară pentru obținerea unor duplicate a modelelor existente. Se prepară din gelatină 250 g, apă clocotită 750 ml, grăsime emulsionată 75 g (38).

**Duplicitate ureterală.** Malformație congenitală în care rinichiul are două bazinete și două uretere (11).

**Dupré. Bursita ~**, inflamația bursei supraacromiale (4).

**Dupuytren,** Guillaume Baron, 1777—1835. **Boala ~**, sin.: *Contractura Dupuytren, Retracția aponevrozei palmare,* consecința unei aponevrozite palmare (probabil în cadrul unei colagenoze), manifestată prin scleroză lentă și progresivă, cu retracție în timp a tendoanelor flexorii digitale. Mai frecvent la o mînă, uneori bilaterală, afectează în ordine de frecvență degetele inelar, mic, *medius,* rar indexul și excepțional policele (24). **Contractura ~**, Boala Dupuytren. **Enterotomia ~**, secționare operatorie a pintenului intestinal al unui anus artificial, cu ajutorul enterotomului Dupuytren (11). **Fractură Dupuytren a membrului superior,** Fractură Gérard-Marchand, vezi Gérard-Marchand. **Fractură înaltă ~**, sin.: *Fractură genisupramaleolară,* fractura maleolei tibiale și diafizară inferioară a peroneului, uneori cu *diastasis* tibioperonier (24). **Fractură joasă ~**, sin.: *Fractură genisuprageniană,* fractură bimaleolară, dintre care cea peronieră se găsește imediat supramaleolar, cu traiect oblic în jos, înainte și înăuntru; nu se însoțește de *diastasis* tibioperonier (24). **Fractură stelată ~**, sin.: *Fractură Pouteau joasă,* fractură intraarticulară totală, cu mai multe traiecte, a extremității inferioare a radiusului (24). **Semnul ~.** 1. Constatarea unei laxități capsulare în sens vertical, în luxația congenitală de șold, prin tracțiuni și relaxări în axul longitudinal al coapsei (24). 2. În osteosarcom, senzație de crepitație la presiune (24). **Semnul lănțișorului ~**, în tenosinovita tuberculoasă, formațiunile riziforme, trecînd pe sub un ligament, dau senzația unui lanț, care trece printr-o teacă îngustă (24).

**Dura mater** (lat. *dura* = tare, *mater* = mamă), sin.: *Pachymeninx.* Meningele conjunctiv extern situat între canalul osos craniovertebral (pe care-l căptușește) și membrana arahnoidă (1). **~ mater encephali,** porțiunea craniană a durei mater (1). **~ mater spinalis,** porțiunea vertebrală a durei mater (1).

**Duracryl.** Material acrilic dur, alb sau roz, care se folosește pe scară largă în stomatologia ortopedică; are proprietatea esențială de a se polimeriza rapid, la temperatura mediului ambiant sau a cavității bucale și fără presiune. Servește în general la reparații rapide ale unor proteze dentare (38).

**Duran-Reynals,** Francisco, 1899 — 1958, **Factorul ~**, factor prezent în testiculul de iepure, identificat ulterior cu hialuronidaza; mărește capacitatea de invazie a microorganismelor (3).

**Durand-Giroud. Vaccinul ~.** Vaccin antiexantematic preparat cu *Rickettsia Prowazeki,* cultivată în plămîn de șoarece (22).

**Durand-Nicolas-Favre** (Durand, Joseph; Nicolas, Joseph; Favre, Maurice). **Boala ~**, Limfogranulomatoza inghinală subacută.

**Duraomentoanastomoză.** Operație derivativă în caz de blocaj al scurgerii lichidului cefalorahidian (hidrocefalie), prin care se stabilește o anastomoză între spațiul subarahnoidian și marele epiploon (26).

**Durată** (lat. *durare* = a dura). Perioadă de timp (32). **~ de iradiere,** timpul în care se aplică o doză utilă de energie radiantă (36). **~ de înjumătățire,** Timp de înjumătățire. **~ medie de internare,** indicator care caracterizează numărul mediu de zile în care un bolnav (însoțitor, gravidă, nou-născut etc.) ocupă un pat în spital (sanatoriu, casă de naștere etc.) (29). **~ medie de viață,** Viața medie.

**Duraureterostomie.** Operație de drenaj al lichidului cefalorahidian în hidrocefalia internă obstructivă, constînd din anastomoza latero-laterală sau termino-laterală a unui ureter cu dura mater spinală și spațiul subarahnoidal de aceeași parte. Astăzi părăsită (26).

**Dürck. Granulomul ~**, leziune cerebrală în malaria tropică, caracterizată prin proliferarea celulelor gliale în jurul zonelor de necroză ce apar ca urmare a unor tromboze vasculare, realizîndu-se aspectul de rozetă (2).

**Durere** (lat. *dolor*), sin.: *Dolor.* Senzație neplăcută, de intensitate variabilă, rezultînd din excitarea receptorilor nervoși specifici (4). **~ în „bară",** durere la nivelul epigastrului și iradiind către hipocondrul drept și cel stîng (în special către cel stîng), caracteristică unei suferințe pancreatice (11). **~ în „broșe",** durere caracteristică în ulcerul gastric al micii curburi, localizată la epigastru și avînd corespondență dorsală, mai ales la nivelul omoplatului stîng (11). **~ cordonală,** durere datorită leziunilor din cordoanele laterale ale măduvei care afectează fasciculul spinotalamic; are un caracter difuz, neprecis, și este însoțită adesea de parestezii (27). **Dureri de dilatație.** Dureri care survin la naștere din cauza contracției uterine, a modificărilor anatomice și structurale ale colului uterin și a distensiei și compresiunii organelor din pelvis (18). **Dureri de expulsie.** Dureri puternice date de distensia vaginului, perineului și orificiului

vulvar, survenind la naştere (18). **Dureri false,** sin.: *Fals travaliu.* Apariţia pe o scurtă perioadă de timp a unor contracţii uterine dureroase, de intensitate redusă, care nu sînt urmate de declanşarea naşterii (18). ~ **fantomă,** durere simţită de bolnavii care au suferit o amputaţie a unui segment al membrelor, în segmentul corespunzător, datorită persistenţei temporare a imaginii schemei corporale anterioare (27). ~ **fulgurantă,** durere spontană, vie şi scurtă, ca un fulger; se întîlneşte în mod obişnuit în tabes (4). ~ **lancinantă,** durere asemănătoare cu înţepătura provocată de un corp tăios care pătrunde brusc în adîncimea ţesuturilor (4). ~ **în „lovitură de pumnal",** durere bruscă, brutală, asemuită de bolnav cu o lovitură de pumnal, anunţînd o perforaţie intestinală în peritoneul liber (11). **Dureri de naştere.** Dureri lomboabdominale, ritmice, provocate de contracţiile uterine în cursul travaliului (18). ~ **osteocopă,** sin.: *Osteodinie.* 1. În general, orice durere acută în os (24). 2. În special, durerea nocturnă din osteitele condensante (luetice, posttraumatice etc.) (24). **Dureri premonitorii.** Durerile premergătoare începutului naşterii sau începutului unui avort. Survin la 6—48 ore înainte de declanşarea travaliului, manifestîndu-se prin vagi dureri lombare sau lomboabdominale sau prin senzaţie de greutate în regiunea hipogastrică (18). ~ **pseudotabetică,** durere cu apariţie bruscă, în plină sănătate, însoţită de vărsături incoercibile şi simulînd o criză gastrică tabetică; este o manifestare a unui ulcer gastric (11). ~ **pulsatilă,** durere ritmată de pulsaţiile arteriale; apare de obicei în inflamaţii (4). ~ **radiculară,** durere determinată de leziuni iritative ale rădăcinilor spinale posterioare; are topografie corespunzătoare teritoriului de distribuţie a rădăcinii afectate (27). ~ **referită,** durere determinată de excitaţii puternice viscerale, proiectată într-un anumit teritoriu cutanat (27). ~ **talamică,** durere datorită leziunilor talamusului (nucleul lateral). Este heterolaterală faţă de leziune, poate ocupa o jumătate a corpului sau poate fi limitată la faţă sau la unul din membre. Apare spontan, este difuză şi neprecisă şi are o tonalitate de arsură. Este foarte penibilă şi are un caracter hiperpatic, adică este însoţită de tendinţa de a reacţiona excesiv la orice excitaţie neplăcută senzitivă, senzorială sau psihică (27). ~ **terebrantă,** durere profundă, asemănătoare pătrunderii unui corp solid care ar dilacera sau sfredeli ţesuturile respective (4).

**Durham,** H. A. **Operaţia** ~, miotomia fasciculelor anterioare ale marelui fesier în şoldul în resort (24).

**Durillon** (fr.). Clavus.

**Durină** (fr. *durine*). Boală parazitară a ecvideelor, determinată de *Trypanosoma equiperdum.* Este cunoscută şi sub denumirea improprie de sifilis al cailor datorită transmisiunii în timpul contactului sexual. În prima perioadă (primară), boala se manifestă prin leziuni la nivelul organelor genitale; în perioada secundară, prin leziuni ganglionare, iar în perioada terţiară, prin leziuni nervoase (31).

**Duritate** (lat. *duritas*). 1. Calitatea de a fi tare, dur (36). 2. În radiobiologie, calitatea radiaţiilor ionizante de a fi mai mult sau mai puţin penetrante, în funcţie de lungimea lor de undă (λ) (36). 3. În tehnica dentară, calitatea materialelor dentare, de a nu se lăsa zgîriate sau crestate sub acţiunea mecanică a forţelor din cavitatea bucală (39).

**Duritatea apei.** Termen care exprimă cantitatea totală de săruri de calciu şi magneziu solvite în apă. O apă dură prezintă inconveniente în utilizarea menajeră (nu spală, nu fierbe legumele, are gust sălciu) şi industrială (favorizează depuneri de săruri de calciu pe cazane). Duritatea se exprimă în grade germane (1 g = 10 mg CaO). O apă potabilă nu trebuie să aibă duritate mai mare de 20 grade germane (20).

**Duroarahnoidită.** Inflamaţia durei mater şi a arahnoidei (2).

**Duroterm.** Masă de ambalat specială, folosită la confecţionarea tiparelor, în vederea turnării pieselor metaloprotetice din aur dentar (38).

**Durozíez,** Paul Louis, 1826—1897. **Boala** ~, denumire veche pentru stenoza mitrală pură (10). **Dublu suflu** ~, succesiune de două sufluri, percepută prin compresiunea cu stetoscopul a arterelor mari (femurală). Primul suflu, prezent şi la normali, corespunde pulsului arterial; cel de-al 2-lea apare în cazurile cu presiune diferenţială crescută (de ex. în insuficienţa aortică) (10). **Ritmul** ~, onomatopeea auscultatorie din stenoza mitrală (rrru-pfu-ta-ta!), datorită uruiturii diastolice, suflului presistolic, zgomotului I clacant la vîrf şi dedublării zgomotului al II-lea la bază prin clacmentul de deschidere a valvulei mitrale (10).

**Duş** (fr. *douche*). Procedură hidroterapică la care, pe lîngă factorul termic, acţionează în mod deosebit şi cel mecanic, presiunea putînd ajunge la 2 atmosfere. Duşurile pot fi reci, calde, alternante, în formă de rozetă, ascendente, duş-gigant, duş-manta etc. (4). ~ **de aer,** flux de aer cu o anumită viteză şi temperatură (uneori şi umiditate), dirijat asupra unei persoane cu scopul de a combate efectele nocive ale căldurii radiante din mediu (9). ~ **scoţian,** duş alternant: rece (18°) şi cald (40°) (4).

**Duş-masaj**. Procedură combinată de masaj cu un duş de apă (4).

**Dutemps-Cestan. Semnul** ~, semn descris în paralizia facială. Bolnavul este invitat să privească în jos şi să închidă uşor ochii. Cînd semnul este prezent, pleoapa superioară de partea paralizată se ridică puţin în sus (27).

**Dutton, J. Everett, 1876—1905. Febră ~ recidivantă,** formă clinică a febrei recurente transmisă prin căpuşă, întîlnită în centrul Africii şi provocată de *Borrelia duttoni* (8).

**Duval, P. Colopexia** ~, Colopexie în echer. **Drenajul** ~, metodă de drenaj coledocian prin tub de cauciuc pierdut (11). **Procedeul** ~, procedeu de închidere a bontului duodenal prin strivire, ligatură şi înfundare în două burse (11).

**Duval-Grégoire. Operaţia** ~, Colopexie în echer.

**Duval-Proust. Procedeul** ~, procedeu de cură a prolapsului rectal prin perineorafie posterioară (11).

**Duvernay. Forajul** ~, sin.: *Operaţia Graber-Duvernay*, crearea unui tunel transtrohantero-cervicocapital în extremitatea superioară a femurului, cu ajutorul unui burghiu gros, în scopul de a modifica regimul circulator în artroza coxofemurală geodică (24). **Semnul** ~, sin. *Semnul pantofului*, în coxartroză, bolnavul se încalţă prin spate, prin flectarea genunchiului (24).

**D.V. Mx.** Abreviere pentru debitul ventilator maxim (34).

**Dy.** Simbolul disprosiului (5).

**Dyes. Fractură** ~, fractura plăcilor marginale ale corpului vertebral (24).

**Dyke-Young** (Dyke, van D.C.; Young, L. E.). **Anemia** ~, Anemie hemolitică macrocitară.

**Dysostosis** (*dis-* + gr. *osteon* = os + *-osis*). Disostoză. ~ **multiplex,** Sindromul Hurler, vezi Hurler.

**Dysphagia** (*dis-* + gr. *phagein* = a mînca + *-ia*). Disfagie. ~ **lusoria,** sindrom de compresiune esofagotraheală printr-un traiect aberant al arterei subclaviculare stîngi, datorit unei anomalii congenitale a involuţiei arcurilor aortice embrionare (10).

# e

**e.** Abreviere pentru Numărul Euler. Vezi Euler (7).

**Eagle**, Harry. **Soluţia ~**, mediu nutritiv sintetic de bază compus din 13 aminoacizi şi 8 vitamine, folosit la cultura unor celule *in vitro* (22).

**Eales**, Henry, 1852—1913. **Boala ~**, sin.: *Hemoragie recidivantă juvenilă, Periflebită retiniană*, periflebită retiniană asociată cu hemoragii recidivante în vitros, posibil de natură tuberculoasă (28).

**Earle. Soluţia ~**, soluţie salină tamponată, utilizată în medii nutritive, cu aplicaţie în culturile celulare (22).

**Ebbinghaus**, Hermann, 1850—1909. **Metoda ~**, metodă de studiere a memoriei prin reproducerea unui material mnezic repetat de atîtea ori pînă cînd aceasta se face fără greşeli; aprecierea funcţiilor memoriei se face după timpul şi numărul repetiţiilor (35).

**Eber. Reacţia ~**, metodă de determinare a amoniacului din carne. Se bazează pe formarea unui nor alb de clorură de amoniu în atmosfera unui cilindru sau a unei eprubete în care se găseşte un amestec de acid clorhidric, alcool şi eter etilic şi în care se suspendă (fără a atinge reactivul) o bucăţică de carne care conţine amoniac. Se foloseşte pentru cercetarea alterării cărnii (20).

**Eberlein-De Bongiovanni. Sindromul ~**, virilism suprarenal cu hipertensiune, prin deficit de biosinteză a cortizonului cu hiperplazie reacţională (7).

**Ebertită.** Febră tifoidă.

**Ebin. Operaţia ~**, secţionarea combinată a tracturilor piramidale ventral şi lateral la nivelul măduvei cervicale, în diskineziile extrapiramidale (26).

**Ebner**, Victor, von, 1842—1925. **Fibrele ~**, sin.: *Lamele dentinare*, fibre fine colagene descrise de Ebner în dentină; sînt paralele cu axul dintelui şi grupate în fascicule de 6—8; se încrucişează perpendicular pe direcţia canaliculelor dentinare şi determină structura lamelară a dentinei (38). **Glandele ~**, sin.: *Glande linguale seroase*, glande seroase care se deschid în şanţurile papilelor caliciforme ale limbii (1).

**Ebrietate** (lat. *ebrietas* = beţie). Alcoolism acut.

**Ebstein**, Wilhelm, 1836—1912. **Boala ~**, cardiopatie congenitală, caracterizată printr-o inserţie joasă, anormală a valvelor septală şi posterioară ale tricuspidei pe peretele ventricular, constituind o membrană care separă ventriculul în două camere; uneori se asociază un defect septal atrial (10). **Semnul ~**, unghiul cardiohepatic găsit obtuz în revărsatele pericardice masive (10).

**Eburnare** (lat. *eburneus* = din fildeş). Aspect clinic şi mai ales radiologic de îngroşare a osului prin condensare osoasă (24). **~ algică posttraumatică**, boala Leriche, vezi Leriche.

**Ecart diferenţial** (Aubry şi Giraud). Testul audiometric Bing. Vezi Bing.

**ECBO.** Vezi Virusuri orfane.

**Ecchondrosis physalip hora.** Termen care desemnează resturile notocordului primitiv de la nivelul sincondrozei sfenobazilare, din care se dezvoltă cordomul intracranian (26).

**Eeforie** (gr. *ekphoros* = a fi făcut cunoscut). În psihologie, reproducerea amintirilor (35).

**ECG.** Abreviere pentru Electrocardiogramă (10).

**Echidnază.** Enzimă din veninul de vipere; are acţiune inflamatorie (14).

**Echidnotoxină.** Principiu toxic conţinut în veninul unor vipere (14).

**Echilibru** (lat. *aequilibrium*). 1. Stare de repaus a unui corp supus acţiunii unor forţe care se anulează între ele (32). 2. Starea unei reacţii reversibile, cînd cele două reacţii inverse se desfăşoară cu aceeaşi viteză şi se ajunge la o anumită limită (32). 3. Stare de stabilitate (32). **~ acido-bazic**, stare normală de echilibru între

acizii şi bazele mediului intern al organismului, întreţinută prin mecanisme fizice (sisteme-tampon) şi biologice de îndepărtare a excesului de acizi sau baze prin plămîni, rinichi, piele etc. şi care asigură un pH în imediata apropiere a neutralităţii (7,30—7,45 sînge; 7,2—7,5 sudoare etc.) (15). ~ **alimentar,** sin.: *Echilibru nutritiv,* noţiune care desemnează necesitatea existenţei unor raporturi definite între diverşii constituenţi ai unui regim alimentar, raport care interesează atît componentele plastice şi energetice (protide, lipide, glucide), cît şi vitaminele, sărurile minerale etc. (5). ~ **azotat,** raportul dintre *ingesta* şi *excreta* de material azotat. Este utilizat ca indice al metabolismului proteic în diferite stări patologice sau fiziologice, ca şi în studiul acţiunii factorilor de mediu asupra acestui metabolism (20). ~ **coloid,** condiţie de stabilitate a coloizilor umorilor unui organism. Tulburarea unui astfel de echilibru duce la şoc coloidoclazic sau la criză anafilactoidă (5). ~ **dinamic,** rezultanta în timp a echilibrului dintre diferitele forţe de acelaşi sens sau de sens contrar care caracterizează desfăşurarea proceselor vitale (5). ~ **ionic,** momentul în care influxurile şi efluxurile ionilor de Na şi K prin membranele semipermeabile sînt egale. Nu poate exista un flux net al substanţei, fără o forţă care să acţioneze asupra sa, iar existenţa unei forţe care acţionează asupra ionilor denotă totodată existenţa unei diferenţe de potenţial de energie. Pentru a putea aprecia starea de echilibru pentru ioni trebuie cunoscute atît concentraţia, cît şi diferenţa de voltaj de o parte şi de alta a membranei (6). ~ **de membrană Donnan,** vezi Donnan. ~ **nutritiv,** Echilibru alimentar. ~ **oeluzal bilateral total,** contactul simultan al tuturor cuspizilor bucali şi linguali ai celor două arcade dentare atît pe partea activă, cît şi pe partea opusă, în timpul masticaţiei sau în mişcări de lateralitate, în contact, ale mandibulei (39). ~ **stabil al oxigenului,** perioadă de activitate musculară în care consumul de oxigen se păstrează la un nivel constant datorită echilibrului dintre producerea cataboliţilor şi oxidarea lor (9). ~ **termic,** stare a organismului în care, producţia de căldură (termoproducţia), fiind egală cu pierderea de căldură (termodispersia), se menţine un nivel aproape constant al temperaturii corpului (9). ~ **vitaminic,** noţiune care arată necesitatea asigurării unor raporturi definite între vitaminele ingerate, pe baza existenţei unor anumite corelaţii de sinergism sau antagonism între diferitele tipuri de substanţe vitaminice (5).

**Echimolecularitate** (lat. *equus* = egal + dim. de la *moles* = materie, masă). Stare a unor soluţii care conţin într-un volum dat aceeaşi cantitate de molecule (4).

**Echimoză** (gr. *ekkhymosis*). Pată de culoare pe piele şi mucoase, datorită extravazării sîngelui; sufuziunea este bine delimitată, iar culoarea variază în timp, datorită transformărilor hemoglobinei, de la roşu-închis la violet, apoi albastru, verde-gălbui, dispărînd în 12—15 zile complet; pe conjunctive, echimoza este roşie şi rămîne de aceeaşi culoare pînă la resorbţie (23). ~ **numulară serotală,** vezi Destot.

*Vezi şi*: Hannequin.

**Echinism** (lat. *equinus* = cal), sin.: *Pes equinus, Picior echin.* Diformitate a piciorului constînd dintr-o flexiune plantară exagerată din articulaţia tibioastragaliană. Poate fi congenital sau dobîndit, prin afecţiuni neurologice (poliomielită), reumatism degenerativ, traumatic etc. (24).

**Echinococcus.** Gen de parazit din familia *Taenidae,* clasa *Cestode. Specii importante*: *E.granulosus* (sin.: *Taenia echinococcus*), întîlnit ca formă adultă la cîine, vulpe, şacal, pisică etc., iar ca formă larvară (chistul hidatic sau hidatida) la om, oaie, vite cornute şi alte animale; *E.alveolaris* (sin.: *E.multilocularis*) determină echinococoza alveolară (multiloculară) (31).

**Echinococoză,** sin.: *Chist hidatic, Hidatidoză.* Boală parazitară determinată de dezvoltarea în organismul omului a larvei (hidatida, chistul hidatic) de *Echinococcus granulosus.* Infestarea omului se face prin ingerarea embrioforilor răspîndiţi în natură, mai ales de cîini, care găzduiesc forma adultă a parazitului. Boala are un caracter destul de grav şi se însoţeşte de fenomene toxice şi diferite alte tulburări, care variază în funcţie de localizarea chistului în ficat, plămîn sau alt organ (31). ~ **alveolară,** sin.: *Echinococoză bavaro-tiroliană, Echinococoză multiloculară, Hidatidoză alveolară,* boală parazitară rară (mai frecventă în Bavaria, Tirol, Alaska şi Siberia), determinată de dezvoltarea în ficatul omului (mai rar în alte organe) a larvei *Echinococcus multilocularis,* parazit din clasa cestodelor, care ca adult se întîlneşte la unele specii de vulpi. În localizarea hepatică, parazitul, prin infiltrare treptată, formează o masă compactă săpată de numeroase cavităţi inegale care dau organului un aspect alveolar, multilocular (31). ~ **bavaro-tiroliană,** Echinococoză alveolară. ~ **cerebrală,** infestaţie cerebrală cu larve (chist hidatic, hidatide) de *Taenia echinococcus* (27). ~ **hepatică,** localizare a infestării cu *Taenia echinococcus* la nivelul ficatului, cu formarea unui chist de mărime variabilă, care dă organului aspect tumoral (16). ~ **multiloculară,** Echinococoză alveolară. ~ **secundară,** complicaţie gravă a

echinococozei, determinată de transformarea în noi chisturi hidatice a scolecşilor sau veziculelor proligere eliberate dintr-un chist hidatic rupt (31).

**Echinoparyphium.** Gen de viermi paraziţi din familia *Echinostomidae*, clasa *Trematoda*, care parazitează în special păsările. Specia *Echinoparyphium oidzumii* parazitează accidental şi omul (31).

**Echinorhynchus,** sin. : *Gigantorhynchus, Macracanthorhynchus.* Gen de viermi paraziţi nematelminţi din ordinul *Acanthocephala*; unele specii parazitează în mod accidental şi omul (31).

**Echinostoma.** Gen de viermi paraziţi din familia *Echinostomidae*, clasa *Trematoda. Specii mai importante*: *E.echinatum, E.ilocanum, E.macrorchis* şi *E. revolutum* care apar accidental la om (31).

**Echinostomiază.** Boală parazitară destul de rară, determinată de infestarea cu viermi trematozi din genul *Echinostoma* (31).

**Echipier sanitar.** Persoană componentă a grupei sanitare, care este pregătită printr-un curs sanitar organizat de Crucea Roşie. În cadrul cursului, echipierul sanitar învaţă cum să-şi acorde în caz de îmbolnăvire sau accidente autoajutor sau să acorde prim-ajutor altor persoane, să participe la acţiunile sanitare de masă etc. (29).

**Echivalent** (lat. *aequivalens*). 1. De aceeaşi valoare (4). 2. Un simptom care apare în locul altuia obişnuit în boala respectivă (4). ~ **chimic,** cantitatea în grame dintr-o substanţă care se combină sau substituie 8 g oxigen (5). ~ **toxic,** cantitatea de toxic necesară pe kilocorp de animal, pentru a produce starea de intoxicaţie (23). ~ **ventilator pentru oxigen** (Antony), volumul de aer ventilat pentru consumarea a 100 ml $O_2$; se calculează după formula:

$$\frac{\text{D.V./min. (în ml)}}{\text{consumul de } O_2\text{/min. (în ml)} \times 10};$$ normal: 1,8—3,1 (34).

*Vezi* şi : Joule.

**Echivalent-gram.** Greutatea atomică a unui element, divizată cu valenţa acestuia şi exprimată în grame (5).

**Echivalenţă** (lat. *aequus* = egal + *valere* = a avea valoare). Se referă în general la sistemele care au o aceeaşi valoare. În medicină, termenul se utilizează pentru caracterizarea unui simptom care substituie un altul ce este obişnuit pentru o anumită boală (5). ~ **epileptică,** sin. : *Epilepsie larvată,* fenomen senzitiv, senzorial, motor, visceral sau psihic, cu caracter paroxistic, însoţit de diminuarea sau pierderea stării de cunoştinţă şi cu amnezie consecutivă; constituie una din formele clinice de manifestare a epilepsiei (27). ~ **în plumb,** raportul dintre absorbţia radiaţiilor ionizante ale unui material anumit faţă de absorbţia unei plăci de plumb de o grosime dată (cristalul ecranului radioscopic are o echivalenţă de 2 mm Pb) (36).

**ECHO.** Prescurtare pentru *Enteric cytopathogenic human orphan.* Grup de germeni inframicrobieni, cuprinzînd pînă în prezent 32 tipuri serologice, izolaţi în culturi celulare din tractul intestinal al omului, agenţi etiologici ai unor afecţiuni cu larg polimorfism clinic (meningite, boli eruptive, enteropatii, afecţiuni respiratorii etc.) (22).

**Eek,** Nikolai Vladimirovici, 1847—1917. **Fistulă** ~, anastomoză vasculară experimentală prin care se derivă sîngele port în vena cavă inferioară (11).

**Eclampsie** (gr. *eklampsis*). Toxicoză gravidică cu debut brusc, caracterizată prin convulsii, faţă cianotică, ascensiune termică, oligurie cu albuminurie şi uremie consecutivă. Anatomopatologic se constată : tromboze vasculare multiple, necroze şi hemoragii în organe parenchimatoase (ficat), nefroză, edem meningian şi chiar zone de hemoragii şi ramolisment cerebral (2). ~ **nefrogenă,** sindrom clinic întîlnit în unele forme de glomerulonefrite difuze şi de scleroze renale sau în cursul nefropatiei de sarcină şi caracterizat prin semne clinice de hipertensiune intracraniană consecutive edemului cerebral (25).

**Eclampsism.** Preeclampsie.

**Eclator** (fr. *éclateur*), sin. : *Scînteietor.* Rezistenţă făcînd parte din circuitul oscilant. Cînd potenţialul condensatorului creşte şi depăşeşte rezistenţa eclatorului se produce la nivelul celor 2 poli ai eclatorului o scînteie electrică, aparent unică, compusă însă în realitate dintr-un număr mai mare de scîntei (aproximativ 20 la fiecare descărcare) (4).

**Eclipsă vasculară cerebrală.** Suspendare bruscă, de foarte scurtă durată, a unor funcţii. cerebrale, datorită unei ischemii trecătoare (27),

**Ecloziune** (fr. *éclosion*). În entomologie ieşirea larvei din ou (31).

**Ecmnezie** (gr. *ek* = în afară + *mneme* = memorie). Variantă a amneziei constînd din pierderea amintirii evenimentelor recente şi transpunerea în prezent a evenimentelor dintr-o perioadă de viaţă mult anterioară, a căror amintire este mai bine păstrată (35).

**ECMO.** Vezi Virusuri orfane.

**Ecmolină.** Antibiotic extras de Ermolieva din lapţi de peşte, cu acţiune faţă de unele mixovirusuri (22).

**Ecnoia** (Ziehen) (gr. *ek* = în afară + *nous* = minte). Stare de frică şi anxietate apărînd la copii, influenţînd somnul, apetitul şi funcţiile excretorii (35).

**Eco-** (gr. *echo* = sunet repetat). Element de compunere, care introduce în cuvinte sensul de repetare sau de ecou (32).

**Ecoacuzie** (*eco-* + gr. *akouein* = a auzi). Tulburare subiectivă a funcției auditive, caracterizată prin perceperea unui sunet auzit altădată (15).

**Ecoencefalografie** (*eco-* + gr. *enkephalos* = creier + *graphein* = a scrie). Metodă de diagnosticare a proceselor patologice intracraniene cu ajutorul ultrasunetelor (15).

**Ecografie** (*eco-* + gr. *graphein* = a scrie). 1. Metodă de apreciere a diferitelor grade de densități ale țesuturilor, prin măsurarea variațiilor în ecoul reflectat de vibrațiile ultrasonore (15). 2. Intercalare în scris de către bolnav a unor cuvinte auzite întîmplător, întîlnită mai ales în catatonie (35).

**Ecokinezie** (*eco-* + gr. *kinesis* = mișcare). Ecopraxie.

**Ecolalie** (*eco-* + gr. *lalein* = a vorbi). Repetarea cuvintelor auzite sau citite, întîlnită mai des în catatonie (35).

**Ecologie** (gr. *oikos* = casă + *logos* = știință). Ramură a fiziologiei, care se ocupă cu relațiile dintre organismele vii și mediul înconjurător (15).

**Ecomimie** (*eco-* + gr. *mimia* = imitație). Imitarea expresiilor mimice ale interlocutorului sau persoanelor din jur, întîlnită mai des în catatonie (35).

**Ecomotism** (*eco-* + lat. *motio* = mișcare). Imitare a mișcărilor (35).

**Economo**, Constantin von, 1876—1931. **Boala ~**, sin.: *Encefalită A, Encefalită epidemică, Encefalită letargică, Encefalită vieneză, Nona*, encefalomielită epidemică sau sporadică, cauzată de un virus neurotrop, neidentificat încă, apărînd mai ales la adulți, de predilecție în anotimpul rece; este caracterizată clinic, în stadiul acut, prin febră, simptome nervoase variate, în special hipersomnie, paralizii oculare, tulburări extrapiramidale și vegetative (traducînd interesarea formațiunilor cenușii mezodiencefalice) și tulburări psihice moderate, excitație, delir, halucinații sau stări depresive. Evoluează, în general, după o fază intermediară de 5—15 ani către faza cronică — parkinsonismul postencefalitic (8).

**Ecopatie** (*eco-* + gr. *pathos* = boală). Manifestare nevrotică constînd din repetarea fără sens a unor cuvinte sau acțiuni, întîlnită de obicei în nevrozele de tip obsesivofobic (35).

**Ecopraxie** (*eco-* + gr. *prassein* = a efectua), sin.: *Ecokinezie*. Imitare a gesturilor interlocutorului sau a altor persoane din jur, întîlnită mai des în stările catatonice (35).

**Ecostatism** (lat. *e* = fără + *costa* = coastă). Apleurie.

**Ecotimie** (*eco-* + gr. *thymos* = minte, spirit). Reflectarea în reacțiile emoționale ale bolnavului a tonusului afectiv al interlocutorului sau altor persoane din jur (35).

**Ecotiopat.** Compus fosforilcolinic cu acțiune anticolinesterazică greu reversibilă, lipsit de toxicitate centrală; se folosește terapeutic ca antiglaucomatos în aplicare locală (14).

**Ecou** (gr. *echo* = sunet repetat). Fenomen de reflectare a sunetelor pe o suprafață discontinuă (Dicționarul limbii române moderne). **~ amforic**, voce amforică percepută la un interval de timp după vocea orală (34). **~ gîndirii**, în psihiatrie, variantă a automatismului asociativ, constînd din repetarea, ca de un ecou, a celor gîndite sau citite de bolnav (35). **~ metalic**, clinchet particular, perceput stetacustic în pneumopericard și pneumotorax (34).

**Ecran** (fr. *écran*). 1. Perete subțire pentru protejarea unor regiuni împotriva acțiunilor acustice, optice, electrice, termice, radioactive etc. (32). 2. Suprafață plană, mată, albă sau argintie, pe care se formează sau se proiectează imaginile unor corpuri (32). **~ de brianță**, Amplificator de imagine. **~ electronic**, Amplificator de imagine. **~ întăritor**, sin.: *Folie*, piesă utilizată în executarea radiografiilor, construită dintr-un suport de carton pe care se află o emulsie de săruri de tungstat de cadmiu. Introdus în casetă, de o parte și de alta a filmului radiologic, produce, sub influența radiațiilor Röntgen, o luminiscență (fluorescență albastră-violetă), care se adaugă acțiunii radiațiilor Röntgen în impresionarea plăcii fotografice. Scurtează timpul de expunere și necesită un regim de radiografie de cîteva ori mai redus (36). **~ radiologic**, piesă a aparatului Röntgen construită dintr-un carton (suport) pe care se găsesc aplicate săruri fluorescente; pe ecran se formează imaginea radioscopică (36).

**Ecranare.** Operație prin care un anumit sistem fizic, situat într-o anumită regiune a spațiului, este sustras unei acțiuni fizice exterioare cu ajutorul unui ecran. După natura acțiunii fizice exterioare, ecranarea poate fi: acustică, optică, electrică, magnetică, electromagnetică, mecanică etc. Pentru radiațiile ionizante ($\alpha$, $\beta$, $\gamma$), ecranarea trebuie făcută diferențiat, ținînd seama de mecanismele de interacțiune a acestora cu materia (6).

**Ecrazor** (fr. *écraseur*). Instrument metalic folosit în chirurgia intestinală (mai ales a intestinului gros), format din două ramuri care se pot strînge, strivind între ele o porțiune de intestin și ușurînd în felul acesta înfundarea capetelor intestinale (11).

*Vezi* și: Martel, Mayo, Pauchet, Payr.

**Ecruisaj.** Starea unui material metalic solid, ale cărui proprietăți metalice au fost modificate în urma deformării plastice provocată de prelucrarea lui mecanică la rece sau la temperaturi mai joase decît cea de recristalizare. Prezintă importanță deosebită în prelucrarea aliajelor dentare (39).

**Ectacolie** (gr. *ektakos* = capabil de a se mări + *kolon* = intestin gros). Dilatarea unei porțiuni a colonului (15)

**Ectazie** (gr. *ektasis* = extindere). Dilatația unui organ cavitar, a unui conduct sau a unui vas (1).

**Ectimă** (gr. *ek* = în afară + *thyein* = a erupe), sin.: *Impetigo ulceros, Streptodermie ulceroasă.* Varietate de streptococie cutanată. Începe cu o flictenă, prin a cărei rupere se formează o ulcerație rotundă-ovalară, cu areolă roșie inflamatorie. Prin uscarea serozității la suprafață se acoperă cu o crustă groasă, brună, sanguinolentă (12). ~ **gangrenoasă,** formă de ectimă care se manifestă printr-o importantă pierdere de substanță de aspect sfacelic; este localizată aproape exclusiv la membrele inferioare (gambe) (12). ~ **seabioasă,** complicație piococică a leziunilor de grataj din scabie (12). ~ **sifilitică,** denumire impropriе pentru sifilidele secundare ulceroase (12). ~ **terebrantă a scrofuloșilor,** Tuberculide ulceroase.

**Ecto-** (gr. *ektos* = în afară). Prefix care introduce în termenii compuși sensul de extern, situat în afară (32).

**Ectoantigen.** Antigen bacterian superficial, care poate fi desprins cu ușurință prin agitarea germenilor în soluție izotonică de NaCl (3).

**Ectoblast** (*ecto-* + gr. *blastos* = germen). 1. Termen vechi pentru ectoderm (1). 2. Ectodermul primitiv (1). 3. Termen impropriu pentru ectoplast (1).

**Ectocardie** (*ecto-* + gr. *kardia* = inimă), sin.: *Ectopie cardiacă.* Viciu congenital constînd dintr-o situare anormală, intra- sau extratoracică, a inimii (2).

**Ectocinerea** (*ecto-* + lat. *cinerea* = cenușie). Denumire dată substanței cenușii a cortexului cerebral (15).

**Ectocolostomie** (*ecto-* + gr. *kolon* = intestin gros + *stoma* = gură, deschidere). Deschidere operatorie, la piele, a unui segment colic (11).

**Ectocornee** (*ecto-* + lat. *corneus* = cornos). Pătura externă a corneei (1).

**Ectocoroidee** (*ecto-* + gr. *chorion* = piele + *eidos* = formă). Pătura externă a coroidei (1).

**Ectocranial** (*ecto-* + gr. *kranion* = craniu). Care aparține părții externe a cutiei craniene (1).

**Ectodactilism** (*ecto-* + gr. *daktylos* = deget). Lipsa unuia sau mai multor degete (15).

**Ectoderm** (*ecto-* + gr. *derma* = piele). Cea mai externă dintre cele 3 pături germinale primare ale embrionului, din care derivă epidermul, fanerele, învelișul epitelial al stomodeului și proctodeului și tubul neural cu toate derivatele acestuia (1). ~ **amniotic,** epiteliul intern al amniosului care se continuă cu epidermul embrionului pînă la ombilic (1). ~ **bazal,** porțiune a trofoblastului care acoperă suprafața uterină erodată a sinusurilor placentare, continuîndu-se cu vîrfurile vilor corionici; dispare, în parte, în sarcina înaintată (1). ~ **bilaminat,** epidermul embrionului tînăr, care constă dintr-o pătură germinală și din *epitrichium* (1). ~ **epidermal,** sin.: *Epiblast,* partea ectodermului destinată formării epidermului (1). ~ **neural,** sin.: *Neuroblast,* partea ectodermului destinată formării tubului neural și crestei neurale (1). ~ **primar,** Ectoderm primitiv. ~ **primitiv,** sin.: *Ectoblast, Ectoderm primar,* pătură externă, nediferențiată, a gastrulei sau a blastodiscului bilaminar (1).

**Ectodermoză** (*ecto-* + gr. *derma* = piele + *-oză*). Afecțiune caracterizată prin leziuni ale țesuturilor derivate din ectoderm, în special ale pielii (2). ~ **erozivă pluriorificială** (Fiessinger-Rendu), vezi Eritem polimorf. ~ **neurotropă,** nume generic propus de Levaditi, Harvier și Nicolau pentru afecțiunile inframicrobiene, ai căror germeni cauzali afectează țesuturile derivate din ectoderm: învelișul cutanat și mucos (ectodermul propriu-zis), sistemul nervos și anexele sale (ectodermul invaginat) (22).

**Ectofit** (*ecto-* + gr. *phylon* = plantă). Vezi Ectoparazit.

**Ectoglie.** Pătura externă a tubului medular primitiv embrionar (1).

**Ectokelostomie** (*ecto-* + gr. *kele* = hernie + *stoma* = gură, deschidere). Cura herniei pe cale ventrală, cu deschiderea și marsupializarea sacului herniar urmată de închiderea ulterioară și cură radicală (11).

**Ectomere** (*ecto-* + gr. *meros* = parte). Blastomere destinate să ia parte la formarea ectodermului (1).

**Ectomezoblast** (*ecto-* + gr. *mesos* = mijloc + *blastos* = germen). Pătură celulară embrionară din a cărei diferențiere rezultă ectoblastul și mezoblastul (1).

**Ectomezoderm** (*ecto-* + gr. *mesos* = mijloc + *derma* = piele). Mezoderm derivat din ectodermul primar al unui blastodisc bilaminar sau gastrulă (1).

**Ectopagus** (G. St. Hilaire) (*ecto-* + gr. *pagos* = care este fixat). Făt teratologic dublu, caracterizat prin fuziunea pereților costosternali

Braţele, care corespund părţii atrofiate şi sudate, sînt adesea fuzionate (18).

**Ectoparazit** (*ecto-* + gr. *parasitos* = parazit). Parazit care trăieşte pe suprafaţa corpului; poate fi de natură vegetală (*ectofit*) sau animală (*ectozoar*) (31).

**Ectoperitonită** (*ecto-* + *peritoneu* + *-ită*). Inflamaţia foiţei parietale a peritoneului (11).

**Ectopie** (gr. *ek* = în afară + *topos* = loc), sin.: *Distopie, Heterotopie.* 1. Deplasarea sau aşezarea vicioasă a unui organ sau a unei părţi dintr-un organ, de origine mai ales congenitală (24). 2. Formarea stimulului contracţiei cardiace în altă parte decît în nodul sinoatrial; se descrie o ectopie pasivă (preluarea conducerii de către un centru inferior datorită ineficienţei stimulilor sinuzali normali) şi o ectopie activă (creşterea excitabilităţii acestor centri sau intervenţia altor mecanisme patogene) (10). ~ **cardiacă,** Ectocardie. ~ **eristaliniană,** dezvoltarea cristalinului într-o poziţie anatomică anormală (28). ~ **dentară,** situaţia unui dinte în apropiere sau la distanţă de locul normal pe arcadă; poate fi congenitală sau cîştigată, dinţii găsindu-se fie incluşi, fie în erupţie (38). ~ **mucoasei colului uterin,** înlocuirea epiteliului exocolului uterin cu epiteliu cilindric, care ia aspectul unor bobiţe mici, relativ regulate ca formă şi mărime (ca boabele de struguri), bine delimitate de epiteliul pavimentos neted (18). ~ **pupilară,** pupilă deplasată congenital, în mod obişnuit în sus şi nazal (28). ~ **renală,** sin.: *Rinichi ectopic,* malformaţie congenitală constînd din dezvoltarea rinichiului în afara poziţiei sale normale (11). ~ **renală încrucişată,** malformaţie congenitală în care ambii rinichi sînt situaţi de aceeaşi parte, ureterele avînd implantarea normală în vezică (11). ~ **testiculară,** anomalie congenitală rezultată dintr-o tulburare în procesul de coborîre a testicului, care rămîne într-o poziţie intraabdominală, intrainghinală sau lîngă osul pubis. Varietatea de ectopie în care testicului nu este palpabil constituie criptorhidia, termen care tinde să înlocuiască complet pe cel de ectopie (1). ~ **vasculară,** malformaţie vasculară de forme variate, de multe ori fără consecinţe funcţionale, constituind în aceste cazuri descoperiri de necropsie (2).

**Ectoplacentă** (*ecto-* + lat. *placenta* = placentă). Partea funcţională a trofoblastului care se dezvoltă, dînd placenta (1).

**Ectoplasmă** (*ecto-* + gr. *plasma* = formaţie). Capsulă celulară.

**Ectopotomie** (gr. *ektopos* = în afară + *tome* = tăiere). Termen rar uzitat pentru definirea inciziilor operatorii practicate la o oarecare distanţă de zona sau viscerul asupra cărora se intervine chirurgical (18).

**Ectoretină** (*ecto-* + *retină*). Pătură externă, pigmentară, a retinei (1).

**Ectors,** Léon. **Sindromul** ~, sindrom caracterizat prin hemipareză ipsilaterală şi sindrom de arie 8; se întîlneşte în procesele cerebrale expansive care comprimă piciorul celei de-a 3-a circumvoluţii frontale (26).

**Ectosferă** (*ecto-* + gr. *sphaira* = sferă). Termen folosit uneori pentru desemnarea zonei exterioare a centrozomului (1).

**Ectothrix.** Dispoziţia sporilor dermatofiţilor în afara firului de păr (12).

**Ectozoar** (*ecto-* + gr. *zoon* = animal). Vezi Ectoparazit.

**Ectro-** (gr. *ektroma* = defect). Prefix care introduce în termenii compuşi sensul de defecţiune (32).

**Ectrodactilie** (*ectro-* + gr. *daktylos* = deget). Lipsa congenitală a unuia sau mai multor degete de la mînă sau picior (2).

**Ectrogen** (*ectro-* + gr. *gennan* = a produce). Care provoacă o malformaţie (18).

**Ectrogenie** (*ectro-* + gr. *gennan* = a produce). Malformaţie provocată printr-o lipsă totală sau parţială în dezvoltarea unor organe (18).

**Ectromelie** (*ectro-* + gr. *melos* = extremitate). Absenţa congenitală, parţială sau totală, a unui membru (33). ~ **infecţioasă,** viroză mortală, epizootică, a şoarecilor şi şobolanilor, caracterizată prin gangrene mutilante ale unuia sau mai multor membre sau ale cozii (22).

**Ectropion** (gr. *ek* = în afară + *trepein* = a întoarce). Eversiunea unei mucoase. Termenul este folosit în general pentru eversarea uni- sau bilaterală a pleoapei (28). ~ **cicatricial,** ectropion produs după traumatisme sau leziuni care au produs cicatrice retractile ale pleoapei (28). ~ **flaccid,** deviere externă a pleoapelor, de obicei cea inferioară, prin lipsa de tonicitate a muşchiului orbicular (28). ~ **paralitic,** ectropion produs prin paralizia nervului facial (28). ~ **senil,** ectropion produs prin alterarea ţesutului elastic din pielea pleoapelor, ca rezultat al senescenţei (28). ~ **spastic,** ectropion cauzat de un spasm al muşchiului orbicular al pleoapelor (28). ~ **uterin,** evaginare a mucoasei colului uterin din canalul cervical (18). ~ **uveal,** modificare fiziologică sau patologică a foiţei pigmentare a irisului care debordează marginea pupilară pe cristaloidă sub forma unui guleraş continuu sau de granule pigmentare (28).

**Ecuator** (fr. *équateur,* de la lat. *aequare* = a face să fie egal), sin.: *Equator.* Linia imaginară care înconjură echidistant de poli o formaţiune mai mult sau mai puţin sferică (1). ~ **anatomic al dintelui,** Linia ecuatorială anatomică. ~ **celulei,** marginea planului prin care are loc diviziunea celulară (1). ~ **protetic,** Linia ecuatorială protetică.

**Ecuație** (lat. *aequatio*). Egalitate stabilită între 2 cantități. Aceste egalități sînt de 2 tipuri: a) identități, cînd egalitatea se verifică pentru orice valori ale necunoscutei; b) ecuații condiționate, egalități verificate numai pentru unele valori ale necunoscutei. Termenul ecuație se folosește numai pentru tipul de egalitate de la punctul b (7). **Ecuații cromatice.** Date ce stau la baza examenului discromatopsiei la anomaloscop; constă din compararea culorii galbene cu roșu, verde și amestec de roșu-verde (ecuația Rayleigh) (28). **Ecuații normale.** Ecuațiile normale ale metodei celor mai mici patrate sînt ecuațiile cu ajutorul cărora se calculează parametrii ecuației funcției căutate. Numărul ecuațiilor normale este egal cu numărul necunoscutelor. Ecuațiile normale se alcătuiesc pe baza altor ecuații, denumite convenționale sau fundamentale (7). ~ **personală,** expresie utilizată pentru a scoate în evidență particularitățile individuale ale funcțiilor psihice (35). ~ **de regresie,** expresie analitică corespunzătoare dreptei sau curbei de regresie și care concretizează legătura statistică dintre variabile (7).

*Vezi și*: Einstein, Henderson-Hasselbach, Hill, Nernst, Rayleigh.

**Ecuvionaj.** Curățire prin ștergere a cavității uterine sau a altei cavități naturale, cu ajutorul unui tampon sau al unui instrument special (18).

**Eczema** (lat. de la gr. *ekzema* = erupție cutanată). Eczemă. ~ **lotrleum,** eczemă sau dermoepidermită profesională, întîlnită la persoanele care prin profesiunea lor vin în contact prelungit cu săpunuri, substanțe detergente și ape uzate (12). ~ **vaccinatum,** Boala Kaposi-Juliusberg, vezi Kaposi-Juliusberg.

**Eczematide.** Grup de dermatoze eritematoscuamoase, pruriginoase, cu etiologie variată, de multe ori infecțioasă (12). ~ **pitiriaziforme,** tip de eczematide cu scuame fine, pulverulente. În pielea capului ia aspecte de pete roz, pruriginoase, cu scuame abia vizibile (12). ~ **psoriaziforme,** tip de eczematide cu scuame groase, stratificate, asemănătoare scuamelor din psoriazis (12). ~ **seboreice,** sin.: *Dermatita figurată mediotoracică, Pitiriazis steatoid,* pete eritematoscuamoase, cu scuamă grasă-gălbuie, interesînd mai ales fața anterioară a toracelui și regiunea interscapulară, la persoane cu teren seboreic (12).

**Eczematizare.** Complicație în cursul unei dermatoze, constînd din apariția unei veziculații pruriginoase urmată de zemuire și descuamare (12).

**Eczemă** (gr. *ekzema* = erupție cutanată), sin.: *Eczema.* Dermatoză eritematoveziculoasă, pruriginoasă, recidivantă, datorită unui mare număr de factori interni și externi, la persoane cu o predispoziție înnăscută sau dobîndită. Substratul său anatomopatologic este spongioza stratului mucos. În forma obișnuită, trece prin următoarele faze: eritematoasă, veziculoasă, zemuindă, crustoasă, scuamoasă (12). ~ **atopică,** sin.: *Atopic dermatitis, Dermatita atopică, Eczema constituțională,* eczemă apărută pe un fond imunobiologic constituțional, moștenit. Alergia de caracter atopic începe la copilul mic, cu manifestări clinice acute, apoi cronice. Forma cronică cea mai obișnuită a fost descrisă sub numele de prurigo Besnier și se caracterizează prin plăci pruriginoase de tip eczemă lichenificată, localizate în plici, peribucal și în șanțurile nazogeniene (12). ~ **de ciment** Dermatită de ciment. ~ **constituțională,** Eczemă atopică. ~ **herpetiformă,** Boala Kaposi-Juliusberg, vezi Kaposi-Juliusberg. ~ **infantilă,** eczemă care apare în primele luni de viață, probabil de natură alimentară (12). ~ **madidantă,** formă de eczemă în care faza de zemuire durează mai mult timp decît obișnuit, fiind în același timp de o intensitate deosebită (12). ~ **marginată Hebra,** vezi Epidermofiție. ~ **numulară,** formă de eczemă papuloveziculoasă, în care leziunile sînt grupate în placarde rotunde, ovalare, bine delimitate, de aspectul unor monezi (12). ~ **parazitară.** 1. Formă de eczemă apărută ca o complicație a pediculozei, ftiriazei inghinale, scabiei etc., provocată de metaboliți toxici ai paraziților respectivi (12). 2. Formă de eczemă în care agentul etiologic este reprezentat de paraziți criptogamici (12). ~ **profesională,** dermatoză profesională cu tip morfologic de eczemă, provocată de factori mecanici, fizici, biotici și mai ales chimici (9). ~ **seboreică,** sin.: *Lichen gyratus,* eczemă a primei copilării și îndeosebi a sugarului, care îmbracă două forme: una cefalică și alta fesieră. Se manifestă prin leziuni eritematoscuamocrustoase, suculente, zemuinde și deseori se complică prin suprainfectare sau impetiginizare. Leziunile inițial izolate, rotunde, evoluează prin confluare către placarde întinse și rebele la tratament (12). ~ **tiletică,** formă de eczemă cu hiperkeratoză marcată (12). ~ **tropică,** Miliaria. ~ **uscată,** formă de eczemă, în care procesul de veziculație este minim și ca atare nu se însoțește de zemuire (12). ~ **varicoasă** (Gougerot), Angiodermatita purpurică și pigmentară a membrelor inferioare. ~ **vulgară,** forma tip a eczemei în placarde, de dimensiuni variabile și cu un pronunțat caracter recidivant (12).

**Edafologie.** Termen introdus de C. I. Parhon pentru „știința terenului"; cuprinde ansamblul cunoștințelor referitoare la rolul constituției celulare, tisulare și individuale în răspunsul la

influenţe ergonale nervoase, trofice etc. şi la noxe (7).

**Edebohl,** George M., 1853—1908. **Operaţia ~,** sin.: *Decapsulare renală,* separarea rinichiului de capsulă printr-o decorticare; este preconizată în scleroza renală, unele forme de anurie şi în hipertensiunea arterială (32).

**Edelmann,** Adolf, 1885—1939. **Anemie ~,** sin.: *Anemie cronică infecţioasă,* anemie hipocromă produsă prin blocarea fierului în sistemul reticulohistiocitar (19). **Semnul ~,** flexiunea coapsei pe şold cu genunchiul în extensiune este urmată de flexiunea dorsală a halucelui. Semnul a fost descris în cazuri de edem cerebral şi de iritaţie meningiană (27).

**Edem** (gr. *oidema* = umflătură). Acumulare de lichid seros în ţesuturi, ca urmare a unor tulburări de circulaţie sanguină sau limfatică de natură inflamatorie sau mecanică, sau a modificărilor la nivelul substanţei fundamentale (depolimerizarea mucopolizaharidelor sub acţiunea hialuronidazei) (2). **~ alb dureros,** *Phlegmasia alba dolens.* **~ angioneurotic,** Boala Bannister, vezi Bannister. **~ de Calabar,** boală parazitară caracterizată prin edeme fugace mobile, localizate în diferite regiuni ale corpului, determinată de *Filaria Loa Loa*; este transmisă omului de unele specii din genul *Chrysops* (31). **~ cardiac,** edem sărac în proteine şi bogat în sare, întîlnit în insuficienţa cardiacă decompensată cu stază, de obicei dreaptă sau globală (10). **~ carminat,** culoare roşie vie a plămînului, asociată cu edem, observată în intoxicaţia cu oxid de carbon şi în unele cazuri de asfixie mecanică prin compresiune toracică (23). **~ caşectic,** sin.: *Edem marantic,* edem observat în bolile consumptive (cancer, tuberculoză) sau inaniţie, avînd ca moment patogenic perturbarea stării coloizilor din ţesuturi şi a metabolismului în general (disproteinemie), cu scăderea albuminelor din sînge şi creşterea permeabilităţii pereţilor vasculari (2). **~ cerebral,** tumefierea prin imbibiţie a substanţei cerebrale, cu instalarea unui sindrom de hipertensiune intracraniană (10). **~ dur** (Secretan), edem posttraumatic dur, datorită unui proces de celulită (24). **~ electrogen,** edem datorit modificărilor vasculare, situat de obicei în apropierea leziunilor provocate de curentul electric; regiunea afectată este indurată şi palidă (23). **~ ex vacuo,** apariţia unei cantităţi crescute de lichid într-o cavitate cu pereţi lipsiţi de elasticitate, consecutiv scăderii parţiale a conţinutului tisular (32). **~ de fereastră,** edem care apare în dreptul unei ferestre făcute în aparatul gipsat (24). **~ de foame,** edeme generalizate datorite unor carenţe proteinovitaminice masive (10). **~ gazos,** edem inflamator însoţit de formare de gaze, apărînd în infecţiile cu germeni anaerobi (2). **~ gigant,** formă de edem masiv, de obicei angioneurotic (10). **~ glotic,** denumire incorectă a edemului laringian (10). **~ inflamator,** edem bogat în proteine, determinat de o inflamaţie locală (10). **~ limfatic,** Limfedem. **~ malign,** formă severă a antraxului cutanat, caracterizată printr-un edem gelatinos în jurul locului de inoculare şi fenomene toxice generale (10). **~ marantic,** Edem caşectic. **~ meningocerebral al nou-născutului,** reacţie edematoasă meningocerebrală întîlnită la nou-născut, mai frecvent la imaturi, în urma naşterilor laborioase, cu sau fără intervenţii obstetricale (18). **~ migrator,** edem care îşi schimbă sediul rapid, avînd de obicei o cauză alergică (2). **~ nefritic,** edem bogat în proteine, cu patogenie complexă (capilarită, hipoproteinemie, hidrofilie tisulară etc.), caracteristic nefritelor acute (10). **~ nefrotic,** edem sărac în proteine datorit în special hiposerinemiei din albuminuriile masive ale sindroamelor nefrotice (10). **~ neinflamator,** edem de cauze variate, format în afara unui proces inflamator (de ex. stază, leziuni nervoase, afecţiuni renale, insuficienţă cardiacă) (2). **~ neurotic,** edem care apare ca o consecinţă a tulburării funcţiilor vasomotorii (scăderea excitabilităţii terminaţiilor nervoase vasoconstrictorii) (2). **~ neurotrofic,** imbibiţie tisulară determinată de leziuni neurologice (10). **~ papilar,** edem al papilei optice, semn al stazei din hipertensiunea intracraniană (10). **~ în pelerină,** edem al toracelui, al extremităţilor superioare şi capului, provocat de o compresiune exercitată asupra venei cave superioare (34). **~ posttraumatic,** tulburări vasculare şi trofice posttraumatice, a căror primă caracteristică este edemul (24). **~ premenstrual,** infiltraţie hidrică premenstruală, apărînd la femeile hiperfoliculinice sau cu dizarmonie hipofizoovariană, datorită proprietăţilor hidropexice ale foliculinei, insuficienţei hepatice, excesului de adiuretină etc. (7). **~ pulmonar acut,** formă clinică gravă de manifestare a insuficienţei ventriculare stîngi acute (apărînd însă şi în afecţiuni pulmonare, cerebrale, în stenoza mitrală etc.); este caracterizat prin umplerea alveolelor cu un transsudat seros rozat, eliminat prin expectoraţie abundentă; există şi forme subacute sau cronice cu distribuţie centrală şi aspect radiologic „în fluture", întîlnite mai ales în insuficienţele ventriculare stîngi din hipertensiunea malignă (10). **~ pulmonar toxic,** formă de edem pulmonar acut cu transsudat interstiţial şi alveolar, datorită acţiunii unui agent toxic sau iritant inhalat (9). **~ renal,** acumulare de lichid în ţesuturi, ca urmare a unor tulburări renale; în nefrite, edemul are

un caracter osmotic (leziuni ale sistemului vascular glomerular), în nefroze un caracter oncotic (scăderea cantității albuminelor din sînge și modificarea raportului dintre albuminele și globulinele sîngelui) (2). ~ **reumatismal,** tumefacție roșie și dureroasă datorită unei exsudări subcutanate, de obicei la membrele inferioare, în bolile reumatismale, putînd fi considerată ca o manifestare algodistrofică (4). ~ **segmentar** (Debove), Edem cronic familial Meige, vezi Meige. ~ **de stază,** edem mecanic, datorit perturbării filtrației în cazurile de stază sanguină (de ex. edemul cardiac, care apare în primul rînd în părțile declive) (2). ~ **subcutanat al nou-născuților,** afecțiune caracterizată prin edem extensiv rapid și piele rece, lividă (10). ~ **suprapubian al nou-născutului,** edem care face parte din sindromul de adaptare a nou-născutului; este produs printr-o insuficiență renală funcțională, asociată cu hipoproteinemie fiziologică și o permeabilitate capilară crescută (33). ~ **toxic,** edem apărut în urma unei acțiuni toxice asupra țesuturilor, însoțită de paralizia nervilor vasomotori (de ex. edemul apărut în urma mușcăturilor de insecte, șerpi etc.) (2). ~ **traumatic,** edem realizat prin leziuni vasculare și tisulare care au ca urmare o creștere a permeabilității vasculare; are un mecanism asemănător cu edemul inflamator (2). ~ **uremic,** edem datorit unei tulburări generale a metabolismului în cursul uremiei (acidoză și dezechilibrul unor electroliți: sodiu, clor, calciu, fosfor, bicarbonat); este vorba de o tulburare a relațiilor osmotice și a distribuției apei intra- și extracelulare (2).

*Vezi și*: Berlin, Huguenin, Milroy, Quincke.

**Eden-Hybinette. Operația ~,** artroriză anterioară scapulohumerală, în luxația recidivantă, cu ajutorul unui grefon tibial introdus în colul anatomic al omoplatului (24).

**Edentație** (lat. *edentare* = a lăsa fără dinți pe cineva), sin.: *Adentație.* Lipsa unuia sau mai multor dinți de pe arcadele dentare, pierduți prin extracție sau cădere spontană din cauze multiple. Poate fi: a) totală și b) parțială (terminală, laterală, frontală) (38).

**Edestină.** Proteină vegetală globulară, obținută din cînepă. Prin macerație își pierde structura globulară, transformîndu-se în fire elastice, care pot fi utilizate la confecționarea țesăturilor (5).

**Edetamină,** sin.: *Edetat de sodiu și calciu.* Agent chelator capabil să fixeze mercurul, plumbul, cromul, nichelul, manganul, cadmiul, sub formă de complecși netoxici; este utilizat în intoxicația cu plumb. Are activitate și față de unele produse radioactive (13).

**Edetat de sodiu și calciu.** Edetamină.

**Edinger-Westphal** (Edinger, Ludwig, 1855—1918; Westphal, Carl Friedrich Otto, 1833—1890). **Nucleul ~,** *Nucleus accesorius (autonomicus) nervi oculomotorii.*

**Edocephalus** (gr. *aidoia* = organ genital + *kephale* = cap). *Aedoeocephalus.*

**Edrofoniu.** Compus sintetic asemănător neostigminei, avînd proprietăți anticolinesterazice; este folosit ca stimulant al musculaturii striate, în *miastenia gravis* (14).

**EDTA.** Abreviere pentru Etilendiaminotetracetat (9).

**Educație sanitară.** Metodă prin care se caută a se influența populația în mod sistematic, conștient și științific, pentru ca aceasta să-și însușească anumite cunoștințe din domeniul medical, absolut necesare pentru întreținerea și consolidarea sănătății proprii și a persoanelor cu care convietuiesc (29).

**EEG.** Abreviere pentru Electroencefalogramă (27).

**Efapsă.** Tip de articulație interaxonală care permite transmiterea influxului nervos de la un neuron la altul, prin mecanism pur fizic, fără participarea substanțelor mediatoare (15).

**Efebofilie** (gr. *ephebos* = adolescent + *philein* = a iubi). Atracție homosexuală a bărbaților către tineri adolescenți (35).

**Efebogeneză** (gr. *ephebos* = adolescent + *genesis* = naștere). 1. Transformări care se petrec în organism în timpul pubertății (7). 2. Dezvoltare spontană, aberantă, a unei celule germinative masculine, ducînd la corioepiteliom sau teratom testicular (7).

**Efebologie** (gr. *ephebos* = adolescent + *logos* = știință). Studiul modificărilor structurale și funcționale ale vîrstei pubertății la băieți (4).

**Efect** (lat. *effectus*). 1. Rezultat al unei acțiuni (32). 2. Fenomen fizic sau chimic produs în condiții specifice, căpătînd astfel o importanță teoretică (32). ~ **alosteric,** modificarea conformațională tranzitorie a unei proteine sub influența unor compuși chimici în general cu greutate moleculară mică (numit efector alosteric), care are ca efect schimbarea parametrilor cantitativi ai activităților fiziologice și biochimice ale acelei proteine (17). ~ **citopatic,** modificări variate ale morfologiei celulelor cultivate *in vitro,* produse în primul rînd de inframicrobi, ajungîndu-se de cele mai multe ori la distrugerea celulei. Constituie adesea un element de bază pentru diagnosticul unor infecții virotice (poliomielită, APC, rujeolă etc.) (22). ~ **cuantal,** efect care se caracterizează prin prezență sau lipsă, corespunzător legii totului sau nimic (de ex. estrul, moartea etc.). Relația care exprimă aspectul cantitativ al efectelor cuantale, observate asupra unei colecti-

vităţi, se înscrie într-o curbă sigmoidă denumită logistică, cumulata Gauss sau curba Trevau (14). ~ **fotoelectric,** smulgerea de electroni din învelişul periferic atomic de către un foton; prin acest proces de interacţiune, o parte din energia cinetică a fotonului incident este consumată pentru smulgerea electronului de pe orbita sa, iar restul se transmite sub formă de energie cinetică electronului emergent; formă de interacţiune a radiaţiilor electromagnetice cu materia. Pe acest efect se bazează construirea celulei fotoelectrice (6). ~ **gradat,** efect care se caracterizează prin creştere, în funcţie de doză, după o lege de cele mai multe ori exponenţială (de ex. efectul hipertensiv al adrenalinei); uneori relaţia dintre doză şi efect are caracter de proporţionalitate şi corespunde unei funcţii liniare (de ex. acţiunea substanţelor narcotice) (14). **Efecte iatrogenice.** Efecte patologice sau negative produse asupra bolnavilor prin aplicarea unor metode terapeutice sau numai prin comportamentul şi raporturile dintre corpul medical şi bolnav (4). ~ **de inducţie,** ipoteză care caută să explice migraţiunile ionice din timpul de- şi repolarizării fibrei musculare prin modificările de permeabilitate de membrană, determinate de efectul inductiv al cîmpului electric creat prin excitaţie (10). ~ **lipotropic,** proces de mobilizare şi transport în întregul organism al lipidelor ingerate, al celor acumulate în ficat etc. Procesul este realizat prin intermediul derivaţilor lecitinici (fosfoaminolipide), care au capacitatea de a vehicula şi dispersa lipidele acumulate (5). ~ **de masecă,** fenomen utilizat în audiologie pentru precizarea sediului lezional al surdităţii (30). ~ **microfonic al cohleei** (Wever-Bray), reproducerea într-un difuzor, canelat printr-un amplificator la nervul acustic, a sunetelor sau cuvintelor emise la nivelul pavilionului urechii animalului de experienţă. A servit la localizarea topografică a recepţiei cohleare, conform căreia sunetele grave sînt codificate la vîrful, iar cele acute la baza cohleei (30). **Efecte mutagene.** Consecinţele acţiunii agentului mutagen, în ceea ce priveşte procesele de replicare enzimatică şi expresia fenotipică a materialului genetic (17). ~ **polar,** manifestările curentului electric la unul din poli (4). ~ **de poziţie cis-trans,** tip de manifestare alelică constatată în porţiunea rombică a cromozomului de *Drosophila.* Cînd cele 3 alele de tip sălbatic se găsesc în acelaşi grup ligatural, iar alelele mutant în celălalt grup ligatural (poziţia cis), expresia fenotipică este cea normală, iar cînd heterozigoţii au una dintre alelele de tip sălbatic într-un grup ligatural, iar celelalte două în celălalt grup alelic (configuraţia trans), expresia fenotipică este de tip mutant. Subunităţile funcţionale ale genei au fost denumite subgene sau pseudoalele, iar mai recent, cistroni (17). ~ **radiobiologic,** totalitatea manifestărilor declanşate într-un organism viu în urma absorbţiei unei cantităţi de energie radiantă (36). ~ **radiobiologic direct,** efect biologic care are loc la nivelul absorbţiei cuantei de energie radiantă (36). ~ **radiobiologic general,** răspunsul total al unui organism la o iradiere în orice condiţii de administrare (36). ~ **radiobiologic indirect,** efect biologic mediat, produs prin absorbţia unei cuante de energie la distanţă de procesul în cauză, fiind transferat moleculei interesate prin intervenţia unui „purtător de energie", care în general este apa (36). ~ **radiobiologic tardiv,** efect biologic care apare la un interval de timp mai îndelungat, după absorbţia unei cantităţi de energie radiantă (36). ~ **radiochimic,** totalitatea modificărilor chimice declanşate de energia radiantă cînd acţionează asupra unui corp (36). ~ **radioprotector,** proprietate pe care o au unele substanţe chimice şi fizice de a proteja un organism viu faţă de acţiunea nocivă a radiaţiilor ionizante (36). ~ **tampon,** capacitatea unui sistem de substanţe conţinute într-un lichid biologic de a bloca modificările de concentraţie a ionilor de hidrogen, păstrînd astfel constantă valoarea pH-ului. Printre sistemele dotate cu putere tampon se numără: proteinele, tris-(hidroximetilamino)-metanul, carbonaţii, fosfaţii, acetaţii etc. (5).

*Vezi şi*: Bayliss, Compton, Hallberg, Hallwachs, Joule, Orbeli, Pasteur, Purkinje.

**Efectiv total.** În statistica matematică, volumul unei selecţii (7).

**Efectivitate** (lat. *efferre* = a produce). Capacitatea unui sistem de a produce un efect specific sau de a exercita o influenţă specifică măsurabilă (5). ~ **biologică absolută,** valoarea reciprocă (inversul valorii) energiei absorbite în procese de interacţiune, pentru a produce un anumit efect biologic în cazul unei radiaţii nucleare monoenergetice (6). ~ **biologică relativă,** raportul dintre energia absorbită de ţesut la iradierea cu radiaţie standard şi energia absorbită de ţesut la iradierea cu acea radiaţie care produce acelaşi efect biologic, calitativ şi cantitativ, în ţesutul considerat, în aceleaşi condiţii de stare iniţială (6).

**Efector** (lat. *effector* = care face). Termen generic pentru toate substanţele care modifică activitatea unei enzime. Printre efectori sînt înglobaţi atît activatorii direcţi (coenzime), cît şi activatorii indirecţi (de ex. ionul $Ca^{++}$ în procesul de transformare a protrombinei în trombină) (5). **Efectori enzimatici.** Activatori enzimatici. ~ **pozitiv de represiune,** Corepresor. ~ **somatic,** denumire dată muşchiului striat, care în condiţiile organismului întreg se con-

tractă numai sub acțiunea influxului nervos (15). ~ **visceral,** organ visceral a cărui activitate contractilă sau secretorie se găsește sub controlul direct al sistemului nervos (15).

**Efedrină.** Amină simpatomimetică extrasă din diferite specii de *Ephedra*; are acțiune vasoconstrictorie de durată lungă, bronhodilatatorie, stimulantă a sistemului nervos central și antagonistă față de hipnotice; este folosită ca antihipotensiv și antiastmatic, iar local ca vasoconstrictor descongestiv în rinite (13).

**Efelide** (gr. *ephelis* = pistrui), sin.: *Pistrui.* Pete mici neregulate, făcînd parte din grupul nevilor plani pigmentari, de culoare galbenă-brună, apărînd simetric primăvara și vara (în urma expunerii la soare), de predilecție pe părțile descoperite, mai ales la persoanele blonde sau cu părul roșu (12).

**Efelidoză.** Afecțiune cutanată caracterizată prin prezența în număr mare a efelidelor (12). ~ **malignă,** *Xeroderma pigmentosum.*

**Efeminare** (lat. *effeminare* = a da caracter feminin). 1. Condiția unui bărbat care seamănă, psihologic sau și fizic, cu o femeie (7). 2. Totalitatea schimbărilor psihicului bărbaților homosexuali, în sensul adaptării unor habitudini feminine (35).

**Eferent** (lat. *effere* = a duce în afară). Centrifug.

**Efervescență** (lat. *effervescere* = a clocoti). Degajarea unui gaz dintr-un lichid la fierbere, la acțiunea undelor ultrasonore sau cînd acest gaz rezultă dintr-o reacție între două substanțe chimice (4).

**Efleuraj** (fr. *effleurer* = a frunzări). Procedură de masaj constînd din apăsări și mișcări ușoare care se fac la începutul și la terminarea fiecărui timp de masaj pe regiunea de tratat; poate fi superficială, acționînd în mod reflex, sau profundă, urmărind golirea venelor și limfaticelor (4).

**Efloreșcență** (fr. *efflorescence*). Denumire folosită pentru leziunile cutanate eruptive (12).

**Efluent de ape reziduale.** Termen generic pentru apele reziduale colectate și deversate într-un bazin natural. În calculul deversării și stabilirea gradului necesar de epurare se iau în considerație atît caracteristicile efluentului, cît și cele ale bazinului receptor (20).

**Efluviu** (lat. *effluvium*). 1. Emanație gazoasă produsă de diferite corpuri, perceptibilă cu ajutorul mirosului (Dicționarul limbii române moderne). 2. Emanație electrică sau magnetică (4). ~ **electric,** descărcare a unui curent electric de înaltă tensiune într-un mediu dielectric (aer), printr-un electrod special, utilizată în tratamentul — prin efluviație — cu curenți d'Arsonval (4).

**Eflux** (lat. *effluere* = a se răspîndi). Mișcare fluxionară către exterior (32). ~ **celular,** mișcarea netă a particulelor unui solvit din interiorul celulei spre exterior. Cînd se face numai în baza gradientului de concentrație se numește eflux pasiv; dacă intervine un factor activ în transportul prin membrană, ca la „pompa de sodiu", efluxul este denumit activ (6).

**Efort.** Solicitare maximă a funcțiilor organismului, în vederea îndeplinirii unor acțiuni deosebite (24).

**Efuziune** (lat. *effusio*). Revărsarea unui lichid biologic (sînge, limfă) în țesuturi sau într-o cavitate (15).

**Egersimetru.** Instrument cu ajutorul căruia se determină excitabilitatea neuromusculară și cronaxia (4).

**Egger. Semnul** ~, diminuarea excursiei inspiratorii a hemitoracelui de partea paralizată în cursul hemiplegiilor flasce (27).

**Eggleston,** Cary. **Metoda** ~, metodă de digitalizare foarte rapidă, constînd din administrarea dozei de saturare în timp de 12—24 ore (10).

**Eglandular** (lat. *e* = fără + *glandula* = ghindă, amigdală). Fără glande, aglandular (1).

**„Ego"** (lat. = eu). Termen psihanalitic prin care se izolează o parte din psihic care ar avea rolul de mediator între instinctele reprezentate de „*Id*" (Sine) și solicitările mediului social și fizic (35).

**Egobronhofonie** (gr. *aix* = capră + lat. *bronchus* = bronhie + gr. *phone* = voce). Bronhoegofonie.

**Egocentrism** (lat. *ego* = eu + *centrum* = centru), sin.: *Egotism.* Tendința de a privi totul prin prisma intereselor proprii și a se considera centrul oricărei situații. Caracterizează unele psihopatii și unele tulburări psihice care apar la vîrstă înaintată (35).

**Egofilie** (lat. *ego* = eu + gr. *philein* = a iubi). Iubire patologică de sine (35).

**Egofonie** (gr. *aix* = capră + *phone* = voce). 1. Voce transmisă întretăiat, tremurător, cu timbru nazal, asemănătoare behăitului caprei, percepută stetacustic la nivelul superior al unei colecții pleurale mijlocii (34). 2. Vorbire cu o voce asemănătoare behăitului, întîlnită în isterie și paralizia generală progresivă (35).

**Egorov. Cuiul** ~, tijă cilindrică cu numeroase perforații, folosită pentru osteosinteza centromedulară. Are indicație în fracturile deschise, orificiile sale permițînd spălături abundente cu soluții antiseptice și bactericide (24).

**Egotism** (lat. *ego* = eu). Egocentrism.

**Egresiune** (lat. *egressio* = ieșire). Ieșire (38). ~ **dentară,** ieșirea lentă continuă a unui dinte din alveola sa (38).

**Ehalt. Operaţia ~**, artrodeză extra- şi intraarticulară de şold, prin incizie arciformă Watson-Jones, realizată cu ajutorul unui cui metalic transtrohanterocervicocapitocotiloidian şi al unui grefon osos cubic la partea superioară a articulaţiei, unde s-a săpat în prealabil un lăcaş în sprînceana cotiloidă şi capul femural (24).

**Ehlers-Danlos** (Ehlers, Edvard, 1863—1937; Danlos, Henri Alexandre, 1844—1912). **Sindromul ~**, sin.: *Clovnism congenital, Cutis hiperelastica, Fibrodisplazie elastică congenitală, Laxitate articulară congenitală*, boală eredofamilială caracterizată prin hiperelasticitate cutanată şi hiperextensivitate a articulaţiilor, asociate cu hipotonie musculară, pseudotumori hipodermice de tip moluscoid, hipotensiune arterială, hipercalcemie şi prelungirea timpului de coagulare (26).

**Ehrenritter,** Johann. **Ganglionul ~**, *Ganglion superius nervi glossopharyngei.*

**Ehrlich,** Paul, 1854—1913. **Carcinomul asciţie ~**, viroză tumorală ascitogenă (22). **Reactivul ~**, soluţie de 0,5 g *p*-dimetilaminobenzaldehidă în 98 ml etanol 95% şi 2 ml acid sulfuric concentrat (5). **Reacţia ~**. 1. Reactivul Ehrlich dezvoltă în mediu acid o culoare violetă în prezenţa triptofanului sau a nucleului indolic pe care îl conţine acest aminoacid (5). 2. Test de punere în evidenţă în urină a urobilinogenului, prin culoarea roşie ce se dezvoltă cu *p*-dimetilaminobenzaldehida dizolvată în acid clorhidric (5). **Teoria lui ~**, priveşte originea anticorpilor şi mecanismul reacţiilor antigen-anticorp. Complexele chimice celulare prezintă lanţuri laterale (receptori). Antigenele se fixează pe aceşti receptori şi — nefiind integrabile în metabolismul celular normal — împiedică funcţionarea lor. Se produce o hiperregenerare compensatoare a receptorilor respectivi, care sînt în parte liberaţi în mediu şi reprezintă anticorpii (teoria lanţurilor sau catenelor laterale). Anticorpii posedă în plus un grup ergofor, care provoacă o modificare caracteristică (aglutinare, precipitare, neutralizare) a antigenului. Unii anticorpi posedă un al doilea grup haptofor prin care se combină cu complementul (amboceptori). Noţiunea substratului chimic al specificităţii reprezintă meritul principal al temei lui Ehrlich asupra relaţiilor antigen-anticorp, care în rest s-a dovedit a fi în cea mai mare parte eronată (3). **Testul ~**, test pentru descoperirea hemolizinelor bitermic, caracteristice hemoglobinuriei paroxistice la rece. În principiu se face o ligatură la baza unui deget şi se introduce degetul — alternativ — în băi de 0°, +20° şi +40°C, apoi se studiază, în picătura de sînge recoltată din pulpa degetului, apariţia hemolizei intravitale (19).

**Ehrlichină.** Antibiotic extras de Waksmann din *Streptomyces lavandulae*; are acţiune faţă de unele mixovirusuri (gripă, oreion) (22).

**Eichoff-Finkelstein. Semnul ~**, strîngerea policelui în palmă cu celelalte degete provoacă dureri puternice la nivelul stiloidei radiale în sindromul De Quervain (24).

**Eidetism** (Jaensch) (gr. *eidos* = formă). Posibilitatea de reproducere în toate amănuntele şi cu un colorit viu a unor obiecte văzute cîndva, ca şi cînd ele s-ar afla din nou în faţa ochilor, observată mai des la copii şi tineri, uneori şi la adulţii normali, discrinici sau în cadrul unor tulburări psihice (35).

**Eijkman,** Christian, 1858—1930. **Sindromul ~**, sindrom beri-beri experimental obţinut la animalul carenţat de vitamină $B_1$ prin alimentaţie. Se manifestă prin paralizii progresive ale membrelor şi crize convulsive (27).

**Eikosanol.** $C_{20}H_{41}OH$. Alcool superior, conţinînd un lanţ cu 20 atomi de carbon, prezent în secreţia glandelor sebacee (5).

**Eimeria.** Gen de protozoar din clasa *Sporozoa*, care determină manifestări inflamatorii ale tractului digestiv la peşti, păsări, mamifere şi rareori la om. *Specii mai importante*: *E. canis, E. avium, E. clupearum, E. gubleri, E. perforans, E. sardinae, E. stiedae.* Vezi şi Coccidioză (31).

**Eimeriază.** Parazitoză datorită protozoarelor din genul *Eimeria*. Vezi şi Coccidioză (31).

**Einstein,** Albert, 1879—1955. **Ecuaţia ~**, $E = m_0c^2$, exprimă variaţia masei unui sistem într-un proces în care se produce sau se pierde energie. Fiecare corp ascunde în configuraţia masei sale de repaus $m_0$ o anumită energie potenţială, din cauza valorii mari a factorului $c^2$ (patratul vitezei luminii în vid) (6).

**Einsteiniu,** sin.: *Atheneum.* Simbol *Es.* Element transuranic din familia actinidelor, cu număr atomic 99. Prezintă 5 izotopi, cu numărul de masă 246, 247, 253, 254 şi 255, obţinuţi în ciclotron prin bombardarea uraniului cu nuclee de azot sau oxigen (în cazul izotopilor 246 şi 247) şi prin bombardarea plutoniului cu neutroni lenţi (în cazul izotopilor 253—255). Izotopul cu numărul de masă 255 are timpul de înjumătăţire cel mai lung (30 zile) (5).

**Einthoven,** Willem, 1869—1927. **Galvanometrul ~**, aparat pentru evidenţierea şi măsurarea curenţilor electrici foarte slabi. Este constituit dintr-un fir subţire de cuarţ argintat sau platină, întins între polii unui magnet puternic; pe suprafaţa firului este proiectată o lumină puternică, ce este reflectată pe o scală mărită cu ajutorul unui sistem microscopic (5).

**Eiselsberg-Mikulicz** (Eiselsberg, Anton Frh., von, 1860—1939; Mikulicz, Johann, von, 1850—

1905). **Procedeul** ~, procedeu pentru refacerea continuității digestive după rezecție gastrică prin gastrojejunostomie termino-laterală parțială precolică, cu anastomoză inferioară pe tranșa de secțiune gastrică (11).

**Eiseman-Melzer. Operația** ~, procedeu paliativ de cură a stenozei gastrice neoplazice inextirpabile, prin fixarea unui tub de material plastic care traversează zona stenozată (11).

**Eisenmenger,** Victor, 1864—1932. **Complexul** ~, malformație cianogenă a aparatului cardiovascular, în care coexistă un defect septal ventricular înalt, dextropoziția aortei, hipertrofia ventriculului drept și — uneori — dilatația arterei pulmonare (10). **Sindromul** ~, termen mai larg, înglobînd hipertensiunile pulmonare prin șunt inversat de la diferite niveluri (10).

**Ejaculare** (lat. *ejaculari* = a arunca, a proiecta). Actul fiziologic în care, prin contracția veziculelor seminale, a sfincterelor uretrei și a mușchilor bulbocavernoși, sperma acumulată sub presiune între sfincterele striat și neted ale uretrei este emisă în jet sacadat la nivelul meatului uretral (11). ~ **ante portas,** ejaculare produsă înaintea intromisiunii penisului (11). ~ **astenică,** ejaculare în picătură, coexistînd cu absența, parțială sau completă, a orgasmului (11). ~ **deficientă,** lipsa totală a ejaculării, cu orgasm normal (11). ~ **dureroasă,** durere produsă în momentul orgasmului; uneori ejacularea nu se mai produce (11). ~ **întîrziată,** evacuarea spermei după orgasm fără jet, fără forță, prelins (11). ~ **precoce,** apariția rapidă a orgasmului, întîlnită adesea ca fenomen nevrotic care generează anxietate și impotență psihică (35). ~ **retrogradă,** ejacularea spermei în vezică (11). ~ **sanguinolentă,** Hemospermie.

**Ejector** (lat. *ejectare* = a arunca, a vărsa). Aparat care servește la evacuarea fluidelor (32). ~ **de salivă,** pompă specială de aspirat și îndepărtat saliva, în cursul tratamentului dentar (38).

**Ekbom. Sindromul** ~, sin.: *Anxietas tibiarum, Asthenia crurum dolorosa, Asthenia crurum paresthesica, Sindromul picioarelor neliniștite,* sindrom caracterizat prin parestezii deosebit de neplăcute, localizate de obicei la membrele inferioare și apărînd în timpul repausului, ceea ce obligă bolnavul să-și miște continuu picioarele pentru atenuarea senzațiilor subiective (27).

**Elaioconioză** (gr. *elaion* = ulei + *konis* = praf + *-oză*). Nume dat acneei oleice, evidențiind rolul etiologic important al prafului și particulelor metalice conținute în ulei, care ar obtura porii foliculari (9).

**Elaioma** (gr. *elaion* = ulei + *-oma*). Oleom.

**Elaiopatie** (gr. *elaion* = ulei + *pathos* = boală). Edem gras, difuz, întîlnit la articulațiile distale ale membrelor inferioare după contuzii sau luxații; s-ar datori acțiunii iritative a unor substanțe uleioase formate în țesuturile respective (4).

**Elastanță** (gr. *elastes* = care se întinde). Variație de presiune transpulmonară necesară pentru a produce o variație a volumului toracopulmonar de o unitate; se exprimă în cm $H_2O$/ litru și poate fi statică, în condiții de flux aerian egal cu 0, sau dinamică, obținută în cursul ventilației (34).

**Elasticitate** (gr. *elastes* = care se întinde). Proprietate generală a materiei, care constă din revenirea la forma inițială a unui corp, după încetarea acțiunii forțelor deformante care au acționat asupra sa (6).

**Elastină.** Scleroproteină insolubilă în apă, care nu dă masă gelatinoasă prin fierbere în apă (120°C) și rezistă la acțiunea proteinazelor obișnuite; este hidrolizată numai în prezența elastinazei și este prezentă în țesutul ligamentelor musculare și în piele (5).

**Elastinază.** Enzimă care catalizează hidroliza elastinei tisulare; este prezentă în sucul pancreatic și are acțiune de tip proteinazic (5).

**Elasto-** (gr. *elastes* = care se întinde). Element de compunere care introduce în termeni noțiunea de elasticitate (32).

**Elastofibrom** (*elasto-* + lat. *fibra* = fibră + *-oma*). Fibrom cu componentă însemnată de fibre elastice (2).

**Elastoidoză** (*elasto-* + gr. *eidos* = formă + *-oză*). Termen generic pentru procesele degenerative ale țesutului elastic (12). ~ **localizată** (Favre-Racouchet), atrofie coloidă cutanată, sub formă de noduli duri localizați în regiunile temporală, periorbitară, retroauriculară, ceafă (12).

**Elastom** (*elasto-* + *-oma*), sin.: *Elastoma.* Formațiune tumorală benignă, compusă din țesut elastic (12). ~ **intrapapilar perforant veruciform,** Keratoza foliculară serpiginoasă. ~ **juvenil,** dermatoză congenitală localizată mai ales pe trunchi, fese, coapse și caracterizată prin leziuni nodulare grupate, constituite din conglomerate de țesut elastic proliferat (12).

**Elastoma.** Elastom. ~ **distrofica,** Pseudoxantom elastic.

**Elastomer.** Substanță din grupa siliconelor, obținută prin polimerizare, folosită în stomatologie ca material pentru amprentă (38).

**Elastometrie** (*elasto-* + gr. *metron* = măsură). Măsurarea elasticității (6). ~ **biologică,** măsurarea elasticității celulelor, țesuturilor și organelor vii. Se poate măsura alungirea, modulul și coeficientul de elasticitate (elasticitatea protoplasmei și nucleului, cea musculară, a cheagului sanguin etc.) (6).

**Elastorrhexis** (*elasto-* + gr. *rhexis* = ruptură). Pseudoxantom elastic.

**Elastotonometrie** (Filatov) (*elasto-* + gr. *tonos* = tensiune + *metron* = măsură). Metodă de măsurare a tensiunii intraoculare în care se ţine seama de reacţiile elastice variabile ale membranelor oculare faţă de presiunea exercitată de greutatea tonometrului (28).

**Elastoză** (*elasto-* + *-oză*). 1. Albumoză care rezultă din elastină sub acţiunea acizilor, alcalinelor sau a fermenţilor (4). 2. Degenerescenţa ţesutului elastic (4).

**Electricitate** (fr. *électricité*, de la gr. *elektron* = chihlimbar). 1. Formă fundamentală de energie, existînd sub dublul aspect de sarcini negative (electroni) şi pozitive (protoni) (32). 2. Ramură a fizicii care se ocupă cu studiul fenomenelor în care intervin sarcini electrice (32). ~ **animală,** electricitate produsă în interiorul organismului (4). ~ **atmosferică,** electricitate formată din două elemente de bază: conţinutul atmosferei în aeroioni şi cîmpul electric terestru (20). ~ **faradică,** electricitate produsă prin inducţie (4). ~ **galvanică,** curent galvanic primar generat de o baterie prin acţiune chimică (4). ~ **statică,** formă de electricitate obţinută prin frecare, generată de o maşină statică (32).

**Electro-** (gr. *elektron* = chihlimbar). Element de compunere pentru termenii referitori la electricitate (32).

**Electroanastomoză** (*electro-* + gr. *anastomosis* = deschidere). Anastomoză între două segmente ale tubului digestiv, a căror secţionare s-a efectuat cu bisturiul electric (11).

**Electrobiologie** (*electro-* + gr. *bios* = viaţă + *logos* = ştiinţă). Studiul formării şi efectelor electricităţii în organismele vii (4).

**Electrobioscopie** (*electro-* + gr. *bios* = viaţă + *skopein* = a vedea). Metodă care, cu ajutorul curentului electric, stabileşte prezenţa sau absenţa vieţii (4).

**Electrobronhogramă** (Luisada) (*electro-* + lat. *bronchus* = bronhie + gr. *gramma* = înscriere). Înregistrare a curenţilor de acţiune ai musculaturii netede bronhopulmonare (34).

**Electroeardiofonogramă** (*electro-* + gr. *kardia* = inimă + *phone* = voce + *gramma* = înscriere), sin.: *Fonocardiogramă.* Înregistrarea grafică a zgomotelor fiziologice sau patologice ale inimii cu ajutorul unui microfon piezoelectric plasat pe focarele de auscultaţie. Înregistrarea simultană a unei electrocardiograme permite situarea cronologică a diferitelor aspecte electroacustice ale inimii (32).

**Electrocardiograf.** Aparat pentru înregistrarea unei electrocardiograme (10).

**Electrocardiografie** (*electro-* + gr. *kardia* = = inimă + *graphein* = a scrie). Metodă de înregistrare grafică (direct sau pe peliculă fotosensibilă) a curenţilor de acţiune ai inimii, recepţionaţi de electrozi aşezaţi în diverse poziţii şi amplificaţi convenabil (10).

**Electrocardiogramă** (*electro-* + gr. *kardia* = inimă + *gramma* = înscriere), abreviat ECG. Traseu electrocardiografic, expresie a interacţiunii diferiţilor vectori, pe care se descriu: unde (*P, QRS, T* şi *U*), segmente (*PQ, ST*) şi diferite intervale (segment + unda respectivă) (10). ~ **abdominală,** înregistrare electrocardiografică a vectorilor rezultaţi prin interferenţa curenţilor de acţiune ai inimii gravidei şi fătului, permiţînd concluzii obstetricale (viabilitate, poziţie, gemelaritate) şi cardiologice maternofetale (10). ~ **funcţională** (Kienle-Ernshausen), sistem de înscriere a potenţialelor electrocardiografice prin multiple înregistrări, efectuate pe o reţea precordială (10).

**Electrocardioscop** (*electro-* + gr. *kardia* = inimă + *skopein* = a vedea). Oscilograf catodic, cuplat unei instalaţii electrocardiografice, cu scopul vizualizării imediate şi continue a curbei curenţilor de acţiune; este utilizat în special intraoperator (10).

**Electrocataliză** (*electro-* + gr. *katalysis* = descompunere). Metodă de accelerare a unor procese reactive fizico-chimice care utilizează pentru activare curentul electric (5).

**Electrocauter** (*electro-* + gr. *kauterion* = cauter), sin.: *Cauter electric.* Cauter folosind ca sursă de căldură curentul electric (11).

**Electrocauterizare.** Cauterizarea unui ţesut cu ajutorul electrocauterului (12).

**Electrocerebelografie** (*electro-* + lat. *cerebellum* = creier mic + gr. *graphein* = a scrie). Metodă de înregistrare grafică a biocurenţilor cerebelului (26).

**Electrocerebelogramă** (*electro-* + lat. *cerebellum* = creier mic + gr. *gramma* = înscriere). Grafic obţinut prin electrocerebelografie (26).

**Electrochimie.** Parte a chimiei care studiază modificările chimice suferite de diferite substanţe sub acţiunea agenţilor electrici (curent electric, cîmp electric etc.) (5).

**Electrochirurgie.** Act chirurgical făcut cu ajutorul bisturiului sau al altor aparate electrice (11).

**Electrocistomiografie** (*electro-* + gr. *kystis* = vezică + *mys* = muşchi + *graphein* = a scrie). Înregistrare electrică a curenţilor de acţiune ai muşchiului vezical (11).

**Electrocoagulare** (*electro-* + lat. *coagulare* = a închega). Coagulare produsă prin intermediul unui curent electric de înaltă frecvenţă (11).

**Electrocomă** (*electro-* + gr. *koma* = somn adînc). Variantă a terapiei convulsivante electrice constînd din prelungirea timpului de trecere a curentului, care este scăzut treptat, cu menținerea bolnavului în faza tonică, eliminînd contracțiile clonice. Vezi și *Electroșoc* (35).

**Electrocontractilitate** (*electro-* + lat. *contractio* = strîngere). Capacitate de contracție a țesutului muscular, ca urmare a aplicării unui stimul electric (15).

**Electrocorticografie** (*electro-* + lat. *cortex* = scoarță + gr. *graphein* = a scrie). Metodă de cercetare a activității electrice a scoarței cerebrale prin aplicarea direct pe scoarță a electrozilor de detectare (27).

**Electrocorticogramă** (*electro-* + lat. *cortex* = scoarță + gr. *gramma* = înscriere). Înregistrarea grafică directă a variațiilor de potențial bioelectric, determinate de activitatea normală sau patologică a scoarței cerebrale (27).

**Electrocortină.** Aldosteron.

**Electrocromatografie** (*electro-* + gr. *chroma* = culoare + *graphein* = a scrie). Separarea unui amestec de substanțe dispuse de obicei pe o bandă de hîrtie de filtru, sub acțiunea unui cîmp electric, într-o atmosferă determinată (32).

**Electrocutare** (fr. *électrocuter* = a electrocuta), sin.: *Electrotraumatism.* Tulburări putînd ajunge pînă la moarte, provocate de trecerea curentului electric prin corp, datorită contactului cu un conductor electric; curentul electric este mortal la tensiuni care depășesc 350 V, dar factorul principal este intensitatea de curent, curentul de peste 0,08—0,1 A fiind considerat primejdios pentru viață (23).

**Electrod** (*electro-* + gr. *hodos* = drum). Sistem de legătură între un conductor electric și obiectul ce urmează să fie supus acțiunii curentului electric. Electrozii obișnuiți ai unei pile galvanice sînt formați din plăci de zinc (polul pozitiv) și de cupru (polul negativ). În cazul aparaturii terapeutice și de laborator clinic se folosesc sisteme de electrozi speciali: de platină, cu calomel, de hidrogen (adsorbant al H degajat) etc. (5). ~ **ECG,** dispozitiv de captare a potențialelor electrice cardiace, format din plăci inoxidabile sau din capsule metalice pentru derivațiile obișnuite, ori din sonde cu extremități metalice, pentru derivațiile esofagiene sau intracardiace (10).

**Electrodermatografie** (*electro-* + gr. *derma* = piele + *graphein* = a scrie). Metodă prin care se cercetează rezistența electrică a pielii (4).

**Electrodermită** (*electro-* + gr. *derma* = piele + *-ită*), sin.: *Marcă electrică.* Leziune pe piele, la locul de contact cu un conductor electric, cu aspect tipic, de mică pată rotundă sau ovalară, de colorație albă-cenușie sau albă, cu margini proeminente, de consistență dură; în profunzimea pielii se pot găsi, la examenul chimic sau spectroscopic, particule de metal (metalizare) de la sursa metalică de curent (23).

**Electrodiagnostic** (*electro-* + gr. *dia* = prin + *gnosis* = cunoaștere). Utilizarea în scop diagnostic a investigațiilor bioelectrice (de stimulare sau detectare) pentru studiul excitabilității sau activității unor formațiuni nervoase sau musculare (27).

**Electrodializă** (*electro-* + gr. *dialysis* = separare). Metodă care folosește trecerea unui curent electric printr-o soluție coloidală conținută într-un sac semipermeabil, în vederea accelerării și desăvîrșirii procesului de separare prin dializă a electroliților conținuți în soluția coloidală (5).

**Electrodinizare.** Metodă de dispersare, sub formă de ioni, a argintului în mediu lichid, cu ajutorul curentului electric continuu, în scopul inactivării unor germeni microbieni sau inframicrobieni (22).

**Electroencefalograf.** Aparat electronic utilizat pentru înregistrarea activității bioelectrice a encefalului (27).

**Electroencefalografie** (*electro-* + gr. *enkephalos* = creier + *graphein* = a scrie). Metodă de înregistrare grafică a biocurenților cerebrali ai scoarței și structurilor subcorticale (26).

**Electroencefalogramă** (*electro-* + gr. *enkephalos* = creier + *gramma* = înscriere), abreviat EEG. Înregistrare grafică a variațiilor de potențial bioelectric determinate de activitatea normală sau patologică a encefalului (27).

**Electroexcitator** (*electro-* + lat. *excitare* = a excita). Aparat electric folosit pentru a se produce excitarea unui nerv; este folosit și pentru electroexcitarea inimii (12). ~ **frenic,** aparat pentru respirație artificială, acționînd prin stimularea nervului frenic (11).

**Electrofiltru** (*electro-* + lat. *filtrum* = filtru). Filtre utilizate pentru reținerea elementelor în suspensia din aer, bazate pe principiul precipitării electrostatice. Se folosesc cu randament mare în industriile în care se elimină pulberi în cantitate mare sau pentru reținerea elementelor în suspensie din fumul industrial. Fumul sau aerul încărcat cu suspensii este trecut prin filtre unde, existînd tensiune electrică mare (în domeniul zecilor de mii de volți), suspensiile sînt ionizate și se depun (20).

**Electrofiziologie** (*electro-* + gr. *physis* = natură + *logos* = știință). Ramură a fiziologiei, care studiază fenomenele electrice asociate proceselor fiziologice (15).

**Electrofluoroscopie.** Electrocardiografie fluoroscopică (32).

**Electroforeză** (*electro-* + gr. *pherein* = a purta). Fenomenul de migrare diferențiată, către anod sau catod, cu o anumită viteză, a particulelor încărcate electric și conținute într-o soluție-tampon, prin care trece un curent electric. Procesul este folosit pentru separarea și analiza diferitelor fracțiuni proteice din lichidele biologice (ser, lichid cefalorahidian, urină etc.). După mediul în care are loc migrarea în cîmpul electric se disting: electroforeza în coloană de lichid (metoda clasică a lui Tiselius, direct în soluții), electroforeza pe hîrtie, electroforeza în gel (de agar, de amidon) etc. (5).

**Electrofototerapie** (*electro-* + gr. *phos* = lumină + *therapeia* = tratament). Fototerapie artificială, prin metode electrice (4).

**Electrogalvanism.** 1. Electricitate galvanică sau curent direct produs prin mijloace chimice (32). 2. Aplicarea curentului galvanic în scopuri terapeutice (32). ~ **bucal,** producerea de curenți electrici în mediul salivar bucal, între metalele cu potențial electric diferit (aur, viplă, amalgame), din care sînt construite lucrările dentare, sau la persoane care țin în mod obișnuit în gură instrumente sau obiecte de metal (croitori, electricieni, muzicieni, coafori etc.). Produce tulburări generale și locale care pot merge pînă la leziuni de stomatită (38).

**Electrogastrograf.** Instrument electronic pentru înregistrarea electrogastrografiei (16).

**Electrogastrografie** (*electro-* + gr. *gaster* = stomac + *graphein* = a scrie). Înregistrarea fenomenelor electrice care se produc la nivelul stomacului, în timpul activităților secretorii și motorii (16).

**Electrogastrogramă** (*electro-* + gr. *gaster* = stomac + *gramma* = înscriere). Înregistrarea grafică a fenomenelor electrice care însoțesc secreția și motilitatea gastrică (15).

**Electrohemostază** (*electro-* + gr. *haima* = sînge + *stasis* = reținere). Obținerea hemostazei prin cauterizarea vasului care sîngerează cu ajutorul electrocauterului sau a bisturiului electric (11).

**Electrohisterograf** (*electro-* + gr. *hystera* = uter + *graphein* = a scrie). Aparat înregistrator al curenților electrici emiși de contracțiile uterine; curenții, foarte slabi, sînt amplificați de un galvanometru foarte sensibil (18).

**Electrohisterogramă** (*electro-* + gr. *hystera* = uter + *gramma* = înscriere), sin.: *Electrometrogramă.* Curbă obținută cu electrocisterografuI (18).

**Electrokimografie** (*electro-* + gr. *kyma* = undă + *graphein* = a scrie), vezi Densigrafie. ~ **pulmonară,** metodă de investigație a funcției pulmonare, care îmbină avantajele fotoelectronicii și ale radiologiei, permițînd studiul ventilației și circulației pulmonare pe plămîni separați și chiar pe fiecare lob separat (11).

**Electrokimogramă** (*electro-* + gr. *kyma* = undă + *gramma* = înscriere). Înregistrare grafică a conturului unui organ în activitate, de obicei inima și vasele mari, cu ajutorul electrokimografului (15).

**Electrolit** (*electro-* + gr. *lytos* = solubil). Termen general care cuprinde toate substanțele ce se disociază în ioni prin dizolvare în apă sau topire, permițînd trecerea curentului electric prin soluția astfel rezultată (5).

**Electroliză** (*electro-* + gr. *lysis* = dizolvare). 1. Separarea ionilor dintr-o soluție electrolitică cu ajutorul curentului galvanic continuu. Ionii se îndreaptă spre electrozii cu semn opus (5). 2. Metodă care folosește trecerea unui curent electric printr-o soluție cu aminoacizi, în vederea eliminării electroliților salini; metoda are la bază diferența de viteză de deplasare în cîmpul electric care există între electroliții salini (cu mobilitate mare) și aminoacizi (cu mobilitate redusă) (5). ~ **circulară,** dilatația unei stricturi uretrale cu bujii olivare de platină, de diverse forme, prin care trece un curent electric de 3—5 mA, care acționează pe toată suprafața internă a stricturii (11). ~ **liniară,** sin.: *Uretrotomie electrolitică,* secționarea unei stricturi uretrale cu ajutorul unei lame de platină, prin care trece un curent de 6—8 mA (11).

**Electrolizor** (Fort). Instrument folosit pentru electroliză uretrală, compus dintr-o tijă subțire metalică acoperită de un izolator și terminată cu o bujie filiformă destinată să conducă instrumentul prin stenoză. La unirea tijei cu bujia filiformă, un inel de platină joacă rolul electrodului uretral în legătură cu polul negativ, în timp ce o placă de cositor așezată sub fese este legată de polul pozitiv (11).

**Electromagnet.** Bară de fier, devenită magnetică datorită unui curent electric care o înconjură; se folosește pentru extragerea corpilor străini metalici intraoculari (15; 28).

**Electromasaj** (*electro-* + fr. *massage* = masaj). Tratament electric combinat cu masaj (4).

**Electrometrie** (*electro-* + gr. *metron* = măsură). Proces de măsurare a diferențelor de potențial dintre un electrod de platină și un alt electrod (de obicei cu calomel), cufundați într-o soluție de electroliți. Metoda permite studiul variatelor substanțe oxido-reductorii și modificarea lor în funcție de pH-ul mediului, puterea tamponantă a acestuia, forța ionică etc. (5).

**Electrometrogramă** (*electro-* + gr. *metra* = uter + *gramma* = înscriere). Electrohisterogramă.

**Electrometru** (*electro-* + gr. *metron* = măsură). Instrument pentru măsurarea tensiunii electrice (diferenţele de potenţial electric); funcţionează printr-un mecanism care este declanşat de acţiunea ponderomotorie a forţelor electrostatice. Este utilizat în determinările de chimie fizică pe cale electrometrică (5). ~ **capilar,** Electrometru Lippmann, vezi Lippmann.

*Vezi şi*: Lippmann.

**Electromiografie** (*electro-* + gr. *mys* = muşchi + *graphein* = a scrie). Metodă de înregistrare optică sau grafică a potenţialelor de acţiuni musculare, în repaus şi în cursul contracţiei voluntare, în scopul diagnosticării unor afecţiuni musculare şi ale neuronului periferic (26).

**Electromiogramă** (*electro-* + gr. *mys* = muşchi + *gramma* = înscriere), abreviat EMG. Înregistrare grafică a curenţilor electrici, generaţi de activitatea musculară (15).

**Electron** (gr. *elektron* = chihlimbar), sin.: *Negatron*. Particulă foarte mică de materie, purtînd o sarcină electrică negativă sau pozitivă unică, prezentă în fiecare atom. Masa sa de repaus este $9\,106.10^{-28}$ g, adică 1/1 845 din aceea a atomului de hidrogen. Cînd electronii sînt emişi de către atomii pe cale de dezintegrare radioactivă, constituie radiaţiile cunoscute sub numele de raze β (5). ~ **cuaternar,** electron smuls de pe orbită de către un electron terţiar, cînd acesta posedă încă o energie cinetică de minimum 35 eV (36). ~ **pozitiv,** Pozitron. ~ **de recul,** electron secundar, smuls de pe orbită prin efectul Compton (36). ~ **terţiar,** electron smuls de pe orbită de către un fotoelectron (36).

**Electronarcoză** (*electro-* + gr. *narke* = toropeală + *-oză*). Galvanonarcoză.

**Electronistagmografie.** Metodă de înscriere a frecvenţei şi amplitudinii mişcărilor nistagmice (30).

**Electroosmoză** (*electro-* + gr. *osmos* = impuls + *-oză*). Fenomen electric coloidal, constînd din deplasarea mediului de dispersie prin pereţii membranelor semipermeabile, capilare, sub acţiunea unui cîmp electric (6).

**Electropatologie** (*electro-* + gr. *pathos* = boală + *logos* = ştiinţă). Studiul leziunilor şi bolilor provocate de electricitatea industrială şi atmosferică (23).

**Electropirexie** (*electro-* + gr. *pyrexis* = acces de febră). Temperatură ridicată, realizată în organism cu ajutorul curenţilor electrici, obişnuit cu ajutorul undelor ultrascurte (4).

**Electropneumograf** (*electro-* + gr. *pneumon* = plămîn + *graphein* = a scrie). Pneumograf cu sistem de înregistrare electrică (34).

**Electroprecipitator.** Aparat pentru determinarea pulberilor din aer, bazat pe captarea particulelor datorită unei diferenţe de potenţial electric. Aerul este trecut prin aparate, unde, existînd o tensiune de 15 000—20 000 V, particulele în suspensie sînt ionizate şi se depun la polii aparatului (20).

**Electropunctură** (*electro-* + lat. *punctio* = puncţie). Puncţionarea unor ţesuturi cu ace-electrozi situate într-un circuit electric (4).

**Electroreoforeză.** Variantă a tehnicii de electroforeză pe hîrtie, în care nu se evită evaporarea soluţiei-tampon ce îmbibă hîrtia, realizîndu-se astfel contracurenţi, care imobilizează componentele separate electroforetic (5).

**Electroretinoencefalografie** (*electro-* + *retină* + gr. *enkephalon* = creier + *graphein* = a scrie). Înregistrarea curenţilor electrici care apar în retină şi centrul cortical al vederii, în urma aplicării unor stimuli luminoşi (28).

**Electroretinogramă** (*electro-* + *retină* + gr. *gramma* = înscriere). Înregistrarea curenţilor de acţiune ai retinei, apăruţi în urma excitării sale luminoase (15).

**Electroscop** (*electro-* + gr. *skopein* = a vedea). Instrument cu care se poate determina prezenţa şi nivelul electricităţii statice (4).

**Electrosincronizare** (*electro-* + gr. *syn* = împreună + *chronos* = timp), sin.: *Conducere supranormală*. Fenomen de facilitare patologică a transmiterii excitaţiilor, care permite — în unele tahiaritmii — o conducere integrală de la atriu la ventricul a impulsurilor anormale (10).

**Electrosomn** (*electro-* + lat. *somnus* = somn). Metodă de obţinere a unei inhibiţii hipnice similare somnului fiziologic, prin trecerea unor impulsuri rectangulare de curent pînă la 1 mA pe traseul oculooccipital, timp de 20—120 minute (35).

**Electrospectrografie** (*electro-* + lat. *spectrum* = spectru + gr. *graphein* = grafie). Analiza formei complexe a unei electroencefalograme, prin izolarea şi înregistrarea sistemului de unde constituent (32).

**Electrostetograf** (*electro-* + gr. *stethos* = piept + *graphein* = a scrie). Aparat electric care amplifică şi înregistrează zgomotele respiratorii şi cardiace ale toracelui (32).

**Electrostimulare** (*electro-* + lat. *stimulare* = a stimula). Utilizarea impulsurilor electrice pentru stimularea ţesuturilor vii; se foloseşte atît pentru studiul răspunsului ţesutului la un excitant electric, cît şi ca mijloc terapeutic (6). ~ **inimii,** suplinirea activităţii de reglare automată a inimii, prin stimuli electrici (11)

**Electrostriatogramă.** Înregistrare prin tehnica bipolară a undelor derivate din formațiunile corpului striat (32).

**Electrostricțiune.** Însușirea unor corpuri de a se deforma sub acțiunea unui curent electric (4).

**Electroșoc** (Carletti-Bini) (*electro-* + fr. *choc* = șoc), sin.: *Șoc electric.* Metodă de terapie convulsivantă psihiatrică, prin aplicarea bitemporală, timp de 0,1—0,4 sec. a unui curent electric alternativ sinusoidal de 100—140 V (35).

**Electrotanasie** (*electro-* + gr. *thanatos* = moarte). Electrocutare, moarte prin curent electric (4).

**Electrotaxie** (*electro-* + gr. *taxis* = ordine). Mișcări de apropiere (electrotaxie pozitivă) sau de îndepărtare (electrotaxie negativă) ale unor organisme vii puse într-un mediu prin care trece un curent electric continuu (galvanotaxie) sau alternativ (oscilotaxie) (4).

**Electroterapie** (*electro-* + gr. *therapeia* = tratament). Capitol din terapeutică care folosește ca agenți activi curenții electrici sub diferitele sale forme sau transformați în radiații (4).

**Electrotermoterapie** (*electro-* + gr. *thermos* = cald + *therapeia* = tratament). Producere de căldură în țesuturile vii, în scop terapeutic, cu ajutorul diverselor forme de curent electric (4).

**Electrotonus** (*electro-* + gr. *tonos* = tensiune). Modificări de excitabilitate și conductibilitate produse în țesut de către curentul electric, în jurul electrozilor (electrotonus fiziologic). Aceste modificări se produc într-un sens la catod și în alt sens la anod. Modificările din jurul catodului se cunosc sub numele de catelectrotonus și constau din creșterea excitabilității și conductibilității la închiderea circuitului electric și scăderea lor la deschidere, iar modificările din jurul anodului se numesc anelectrotonus și constau din scăderea conductibilității și excitabilității la închiderea circuitului și creșterea lor la deschiderea circuitului (6).

**Electrotraumatism** (*electro-* + gr. *trauma* = rană). Electrocutare.

**Electrotropism** (*electro-* + gr. *tropos* = întoarcere). Proprietate a protoplasmei de a fi respinsă (electrotropism negativ) sau atrasă (electrotropism pozitiv) de un curent electric (4).

**Electrovalență** (*electro-* + lat. *valentia* = forță, putere), sin.: *Legătură ionică, Legătură heteropolară.* Legătură stabilită între atomii dintr-o moleculă disociabilă, în care ionii componenți determină puternice atracții electrostatice (în orice compus ionic, numărul sarcinilor pozitive fiind egal cu acela al sarcinilor negative) (5).

**Electrovecție.** Cataforeză.

**Electroviscozitate** (*electro-* + lat. *viscare* = a face să fie lipicios). Modificarea și, în special, creșterea viscozității sistemelor coloidale sau a altor sisteme capilare, ca urmare a fenomenelor de electroosmoză, de electroforeză etc. Sarcina electrică influențează viscozitatea coloizilor amfoteri (proteine), care în preajma punctului izoelectric ajunge la o valoare minimă, avînd valori considerabil mai mari la pH mai mic sau mai mare decît acest punct (6).

**Elefantiazis** (gr. *elephas* = elefant), sin.: *Elephantiasis.* Edematiere enormă a unor părți din corp prin obstacol limfatic de natură malformativă (limfangiectazie), distrofică (lipedem), inflamatorie (infecții streptococice, lepră), parazitară (filarioză), mecanică (neoplasme, evidări ganglionare masive etc.) (10). ~ **angiomatos,** tulburări circulatorii elefantiazice datorite existenței unor angioame tuberoase (2). ~ **al buzelor,** vezi Macrocheilită. ~ **fibros,** elefantiazis datorit unei fibroze cu modificări ale calibrului vaselor colectoare (vene sau limfatice), realizînd o tulburare circulatorie locală permanentă (2). ~ **limfangiectatic,** elefantiazis cu dilatații ale căilor limfatice (2). ~ **lingual,** edem al limbii, datorit unui limfangiom cu macroglosie și leziuni distrofice musculare asociate, mergînd pînă la atrofie (2). ~ **lipomatos,** edem asociat cu o creștere a țesutului grăsos local sau numai o simplă lipomatoză difuză, care simulează un elefantiazis de origine circulatorie (2). ~ **streptococic cronic,** sin.: *Elephantiasis nostras, Limfedem streptococic cronic,* dilatarea vaselor limfatice și venoase, consecutiv căreia se produc stază și tumefacția teritoriului interesat, survenind în special în cadrul erizipelului recidivant al membrelor (8).

**Elephantiasis.** Elefantiazis. ~ **nostras,** Elefantiazis streptococic cronic.

**Eleidină.** Material acidofil semifluid, care se găsește în *stratum lucidum* al epidermului (pătura transparentă) (1).

**Elek-Ouchterlony-Frobisher. Reacția ~,** vezi Reacția de precipitare în gel.

**Element** (lat. *elementum*). Parte constitutivă a unui întreg (15). **Elemente de acțiune ortodontică.** Elemente componente ale aparatelor ortodontice, care declanșează forțele ortodontice. Ele pot fi: funcționale, care prin forma lor (planul înclinat, platoul incizal, scutul labial) determină contracția dirijată a mușchilor mobilizatori ai mandibulei, forța declanșată în acest mod servind ca forță de corectare ortodontică; pasive, care nu exercită nici un fel de acțiune directă, ci numai contribuie să mențină o anumită situație orală (menținătoarele de spațiu, placa de contenție); mecanice (șurubul ortodontic, arcul palatinal, arcul lingual, arcul vestibular, inelul de cauciuc, resorturile auxiliare, acrilatul elastic, firul de mătase, lemnul de portocal), care exercită o acțiune mecanică di-

rectă asupra formei maxilarelor sau a poziției dinților (39). **Elemente de agregare ortodontică.** Dispozitivele de conjuncție cu arcadele dentare ale aparatelor ortodontice fixe: ligaturile, inelele ortodontice, coroanele ortodontice, gutierele fixe (39). **Elemente de ancorare ortodontică.** Dispozitivele de adjuncție a aparatelor ortodontice mobile cu dinții arcadelor dentare naturale (croșete, gutiere mobile, inele ortodontice mobile) (39). ~ **chimie,** substanță chimică care nu mai poate fi descompusă în alte substanțe mai simple, fiind formată dintr-un singur tip de atomi (5). **Elemente protetice de menținere.** Elementele componente ale protezei parțiale mobile care, menținînd contactul permanent dintre proteză și cîmpul protetic, asigură reținerea protezei. Ele sînt de două feluri: directe (principale), denumite și „elemente de ancorare", care acționează pe locul unde sînt aplicate (croșete, culise), și indirecte (secundare) care acționează la distanță de locul unde sînt aplicate (opritori de basculare, contracroșete, croșete continui, pinteni ocluzali, șei). Unele dintre ele pot avea și funcții combinate (contracroșetul, pintenul ocluzal) (39).

**Eleșteu biologic.** Procedeu de epurare a apelor reziduale care utilizează puterea de autopurificare a apei. Apele reziduale sînt îndepărtate în lacuri artificiale cu oglindă mare și adîncime mică în care, datorită oxigenării intense, procesele de mineralizare sînt foarte active (20).

**Elevator** (fr. *élévateur*). Instrument folosit în practica medicală pentru îndepărtarea din țesuturi a unor elemente dure (corpi străini, sechestre, rădăcini dentare etc.) (32). ~ **dentar,** instrument folosit pentru extracția resturilor radiculare sau dinților, fiind compus dintr-un mîner, o tijă și o parte activă. Este conformat în scopul unei adaptări și prize cît mai bune a părții active pe rădăcina de extras. Partea activă se află în unghi obtuz sau drept cu tija, la elevatoarele pentru arcada inferioară, și în prelungirea tijei, la elevatoarele arcadei superioare. Se mai utilizează și elevatoarele cu tija în baionetă, ca și elevatorul în „limbă de crap" sau în „picior de ciută" (38).

**Eliminarea $CO_2$/min.** Simbol $VCO_2$. Cantitatea de $CO_2$ eliminată într-un minut în aerul expirat; se exprimă în $cm^3$/min. (34).

**Eliminator de germeni.** Oameni și animale, bolnavi, convalescenți sau purtători de microorganisme patogene pe care le răspîndesc în mediul înconjurător, propagînd diverse infecții (8).

**Elinină.** Una dintre fracțiunile proteice care intră în constituția stromei globulelor roșii. Antigenul Rh și antigenele grupelor clasice ABO sînt fixate de această fracțiune (19).

**Eliptocit** (gr. *elleipsis* = elipsă + *kytos* = celulă). Ovalocit.

**Elitro-** (gr. *elytron* = înveliș, teacă). Element de compunere pentru termeni care se referă la învelișul unor organe sau la structuri în formă de teacă (32).

**Elitrocel** (*elitro-* + *kele* = hernie), sin.: *Hernie perineală mediană ventrală, Hernie vaginală, Hernie vaginală mediană.* Hernie perineală formată în septul rectovaginal, care împinge înainte peretele posterior al vaginului (11).

**Elitroplastie** (*elitro-* + gr. *plassein* = a forma). Autoplastie a vaginului (18).

**Elitrorafie** (*elitro-* + gr. *rhaphe* = sutură). Colporafie.

**Elitroragie** (*elitro-* + gr. *rhegnynai* = a curge), sin.: *Colporagie.* Hemoragie provocată de lezarea vaginului (18).

**Elitrotomie** (*elitro-* + gr. *tome* = tăiere). Colpotomie.

**Ellis-van Creveld. Sindromul** ~, sin.: *Condrodisplazie ectodermică,* afecțiune ereditară, transmisă în recesivitate, manifestată prin polidactilie, deformații ale epifizelor osoase însoțite de nanism și diferite displazii epidermice (anhidroză, hipotrichie etc.) (12).

**Ellsworth-Howard. Testul** ~, test de apreciere a eficienței factorilor care intervin în reglarea reabsorbției tubulare a fosfaților, constînd din dozarea fosfaturiei înainte și după injectarea a 200 u. parathormon. La normali, fosfaturia crește moderat; la hipoparatiroidieni, fosfaturia crește mult; la pseudohipoparatiroidieni, fosfaturia rămîne nemodificată (25).

**Elongație.** (lat. *elongatio*). Extensiune prin întindere (4). ~ **musculară,** întindere musculară. ~ **nervoasă,** leziune nervoasă datorită rupturii interstițiale a fibrelor nervoase, succedînd unei întinderi bruște a trunchiului nervos (în luxații), manifestată prin semne variabile: anestezie, paralizie, tulburări trofice (11). ~ **vertebrală,** întindere sub extensiune continuă a coloanei vertebrale, cu ajutorul a diferite aparate, în scopul terapeuticii afecțiunii discurilor intervertebrale (24).

**Elsberg,** Charles Albert, 1871—1948. **Tumoarea** ~, tumoare gigantă a cozii de cal, care de cele mai multe ori este un ependimom (26).

**Elsberg-Dyke** (Elsberg, Charles; Dyke, Cornelius). **Semnul** ~, în tumorile intrarahidiene, distanța între pediculii vertebrali apare mărită (26).

**Elschnig,** Anton, 1863—1939. **Perlele** ~, formațiuni rotunde perlate care rezultă prin proliferarea epiteliului cristalinian după extracția extracapsulară a cristalinului (28).

**Elson-Morgan** (Elson, L. A.; Morgan, W.T. Y.). **Metoda** ~, metodă de dozare a hexozaminelor dintr-un produs biologic; se bazează pe

reacția de culoare care are loc între hexozaminele în prealabil acetilate (prin tratare cu acetilacetonă) și reactivul Ehrlich (5).

**Eluție** (lat. *eluere* = a spăla, a șterge, a purifica). Operație (inversă adsorbției) prin care se liberează o substanță de pe adsorbantul său. Eluția se realizează cu randament mai mare prin modificarea pH-ului sistemului, creșterea temperaturii, utilizarea unor soluții eluante adecvate (5).

**Ely,** Leonard W., 1868—1944. **Semnul ~,** în afecțiunile articulației sacroiliace, ca și în hernia de disc, dacă bolnavului în decubit ventral i se flectează gamba pe coapsă, bazinul de partea bolnavă se ridică de pe planul patului (24).

**Emaciere** (lat. *emaciare* = a epuiza). Stare de slăbire patologică avansată a corpului (32).

**Eman.** Unitatea de măsură a cantității de emanație dintr-un volum de apă. O soluție posedă o concentrație de 1 Eman, cînd 1 litru de apă conține dizolvată $10^{-10}$ emanație (36).

**Emanator.** Instalație cu ajutorul căreia se poate inhala emanația radonică (4).

**Emanație** (lat. *emanare* = a răspîndi, a emana). Degajare de gaz. Se utilizează mai ales ca denumire pentru produsele gazoase de dezintegrare a elementelor radioactive (4). **~ de radiu,** Radon.

**Emanoterapie.** Tratament cu emanații radioactive (radon, thoron) (4).

**Emasculare** (lat. *emasculare* = a castra), sin.: *Evirație.* Ablația organelor genitale masculine; poate fi totală sau parțială (23).

**Embden,** G. **Esterul ~,** amestec biochimic echilibrat de ester Robison (70%) și ester Neuberg (30%), obținut sub acțiunea fosfohexomutazei (izomeraza Lohmann) asupra esterului Robison (5).

**Embihină.** Clormetină.

**Embol** (lat. *embolus*). *Embolus.*

**Embolectomie** (*embol* + gr. *ektome* = excizie). Extirparea chirurgicală a unui embol prin secționarea peretelui arterei sau venei respective (11).

**Embolia** (lat. *embolus* = embol + *-ia*). Embolie. **~ cutis medicamentosa,** leziuni nodulare, infiltrative, foarte dureroase, uneori rezolutive, alteori evoluînd către supurație aseptică și fistulizare, datorite emboliilor consecutive injectării intraarteriolare a unui produs medicamentos liposolubil (12).

**Embolie** (lat. *embolus* = embol), sin.: *Embolia.* Obstruarea bruscă a unui lumen vascular printr-un material vehiculat de torentul circulator, dar care nu face parte din constituția fizică normală a sîngelui sau a limfei (2). **~ aeriană,** Embolie gazoasă. **~ amniotică,** embolie prin pătrunderea de lichid și celule amniotice în vasele uterine; uneori este urmată de un sindrom fibrinolitic mortal (10). **~ anischemică,** embolie cu evoluție frustă, reversibilă, a arterelor extremităților; constă din asocierea unui microembol cu vasospasm (10). **~ aortei terminale,** Sindromul Leriche, vezi Leriche. **~ bacteriană,** sin.: *Embolie microbiană,* embolie produsă prin colonii microbiene detașate dintr-un focar de supurație (arterită, endocardită septică); pe locul emboliei ia naștere un nou focar de supurație (2). **~ canceroasă,** vehicularea celulelor neoplazice în torentul circulator sanguin în cadrul emboliilor citotisulare, realizînd metastazele prin fixarea lor în anumite organe sau țesuturi (2). **~ capilară,** embolii mici (celule, porțiuni de trombi, picături de grăsime), care obstruează unele capilare; nu au consecințe grave, în afara cazurilor cînd obstrucția interesează un întreg sistem capilar (2). **~ celulară,** vehicularea de grupe celulare în torentul sanguin, ca urmare a unor desprinderi ocazionate de diferite leziuni traumatice (fracturi), intervenții chirurgicale sau obstetricale (fragmente placentare) sau în tumori maligne (2). **~ directă,** embolie în care materialul obstructiv a fost transportat în direcția normală a curentului sanguin sau limfatic (2). **~ gazoasă,** sin.: *Aeroembolie, Embolie aeriană.* 1. Embolie în care lumenul vascular este obstruat accidental de bule de aer pătrunse în sînge; poate apărea mai ales după traumatisme sau operații la nivelul venelor gîtului (2). 2. Bule gazoase formate prin degajarea în arborele vascular a azotului dizolvat în sînge, datorită decompresiunii rapide în cursul trecerii bruște de la o presiune ridicată la o presiune atmosferică obișnuită (2; 9). **~ grasă,** astuparea unui vas de tip terminal cu țesut grăsos mobilizat în cursul unor fracturi însoțite de deschideri de vase sanguine sau în urma unor intervenții chirurgicale (2). **~ microbiană,** Embolie bacteriană. **~ ocultă,** formă de embolie instalată asimptomatic, de obicei în cursul unei comisurotomii mitrale și care devine aparentă de abia după dispariția anesteziei (10). **~ paradoxală,** trecere directă a unui embol din sîngele venos în cel arterial, ocolind circulația pulmonară prin intermediul unui șunt venoarterial congenital (10). **~ parazitară,** embolie realizată prin larve sau paraziți adulți (trichinela, ascarizi) (2). **~ postoperatorie,** complicație la distanță după operațiile majore (în special în sfera genitală feminină), constînd din mobilizarea către alte teritorii a unui cheag format într-o venă (11). **~ pulmonară,** embolie a arterei pulmonare sau a ramurilor acesteia, provocată de o flebită sau de o intervenție pe bazin. Se manifestă prin junghi toracic, dispnee, cianoză, hemo-

ptizie sau moarte subită. Poate fi postoperatorie, obstetricală, infecţioasă, în cursul cardiopatiilor etc. (34). ~ **retrogradă,** embolie în care materialul obstructiv a fost vehiculat împotriva curentului sanguin sau limfatic (2). ~ **tisulară,** embolie realizată prin fragmente de ţesuturi (de ex. măduvă osoasă în urma fracturilor osoase, fragmente de creier la nou-născuţi în urma contuziilor din timpul facerii etc.) (2).

**Embolofrazie** (gr. *embolos* = care este îmbrîncit + *phrasein* = a se exprima). Angofrazie.

**Embolus** (lat. = embol), sin.: *Embol.* Materialul obstruant care produce embolia. Poate fi un trombus mobilizat, un fragment tisular, bule de aer, picături de grăsime, paraziţi (2).

**Embrio-** (gr. *embryon* = embrion). Element de compunere care introduce referirea la embrion sau perioada de dezvoltare embrionară (32).

**Embrioblast** (*embrio-* + gr. *blastos* = germen). Parte a discului germinal sau masă celulară internă, din care se dezvoltă embrionul propriu-zis (1).

**Embriocardie** (*embrio-* + gr. *kardia* = inimă), sin.: *Ritm embriocardic, Ritm fetal.* Ritm patologic, întîlnit în leziunile miocardice cu hipotensiune arterială, şoc etc. şi caracterizat prin egalizarea pauzelor dintre cele două zgomote ale inimii şi a caracterelor lor stetacustice (10).

**Embriofor** (*embrio-* + gr. *pherein* = a purta). În parazitologie, formaţiune înconjurată de o membrană rezistentă alcătuită din embrionul hexacant de cestod. Poate fi cuprinsă în ou sau poate exista ca element izolat în urma ruperii acestuia (31).

**Embrioftorie.** Lezarea toxică a embrionului (7).

**Embriogenie** (*embrio-* + gr. *gennan* = a produce). Parte a embriologiei care se referă la dezvoltarea embrionului (1).

**Embrioidie** (*embrio-* + gr. *eidos* = formă). Boala Down. Vezi Down.

**Embriolemma** (*embrio-* + gr. *lemma* = coajă, teacă). Denumire pentru membranele extraembrionare (1).

**Embriologie** (*embrio-* + gr. *logos* = ştiinţă). Ştiinţa care se ocupă cu embrionul şi dezvoltarea lui (1). ~ **chimică,** cercetări ale dezvoltării embrionare pe baze fizico-chimice (1). ~ **comparativă,** ramură a embriologiei care se ocupă cu cercetarea şi compararea între ele a diferitelor scheme de animale sau plante (1). ~ **descriptivă,** partea embriologiei care se ocupă cu studiul regiunilor individuale şi separate ale embrionului (1). ~ **experimentală,** ramură a embriologiei care foloseşte metodele experimentale pentru studiul dezvoltării unui embrion (1).

**Embriom** (*embrio-* + *-oma*), sin.: *Teratom organismoid.* Tumoare formată din diferite ţesuturi şi rudimente de organe; poate avea o structură solidă sau chistică (2). ~ **malign,** neoformaţie constituită din ţesuturi de tip embrionar cu potenţialităţi proliferative şi de diferenţiere deosebit de mari şi evoluţie malignă (2). ~ **teratoid,** tumoare constituită dintr-un singur fel de ţesut, inclusă într-un organ cu structură histologică diferită (2).

**Embriomorf** (*embrio-* + gr. *morphe* = formă). Asemănător unui embrion sau de origine embrionară (1).

**Embrion** (gr. *embryon*). Produsul concepţiei în primele 3 luni de sarcină (1). ~ **giriniform,** în parazitologie, embrion din ouăle de oxiuri cu înfăţişarea unui mormoloc de broască (31). ~ **presomit,** embrion din perioada cuprinsă între fecundare şi apariţia primelor somite (în jurul a 21 zile) (1). ~ **previlos,** embrion din perioada fecundării pînă la dezvoltarea vililor corionici (1). ~ **somitic,** embrion din timpul perioadei în care se formează somitele (aproximativ în a 21-a — a 31-a zi de dezvoltare) (1).

**Embrionat.** Fecundat; conţinînd un embrion (1).

**Embrionizare.** Schimbarea unei celule sau a unui ţesut într-o formă sau structură embrionară (1).

**Embriopatie** (*embrio-* + gr. *pathos* = boală). Orice boală apărută în cursul dezvoltării embrionare, manifestată sau nu în fenotip (1). ~ **rubeolică,** complexul de malformaţii congenitale care apar ca urmare a infecţiei rubeolice a mamei în primul trimestru al sarcinii, cînd organele fetale sînt în plină dezvoltare şi diferenţiere; s-au observat cataractă, surditate, malformaţii cardiace, renale etc. (8).

**Embriotocie** (*embrio-* + gr. *tokos* = naştere). Avort (1).

**Embriotom** (*embrio-* + gr. *tome* = tăiere). 1. Somatotom. 2. Instrument de tăiat, folosit pentru practicarea unei embriotomii (1).

**Embriotomie.** Operaţie obstetricală care constă din secţionarea intrauterină a fătului mort (18). ~ **cefalică,** reducerea prin tăiere a craniului, în scopul extragerii cu uşurinţă a unui făt mort intrauterin (18). ~ **în eşarfă,** secţionarea în diagonală a trunchiului fătului mort intrauterin, în prezentaţia transversală, pornind de la o fosă supraclaviculară la regiunea subaxilară opusă (18). ~ **rahidiană,** secţionarea coloanei cervicale a fătului mort intrauterin, în prezentaţia transversală, pentru extragerea sa în 2 timpi (trunchi şi cap) (18).

**Embriotoxon** (*embrio-* + gr. *toxon* = arc), sin.: *Arc cornean juvenil.* Opacitate inelară corneană în jurul irisului, de natură congenitală, semănînd cu arcul senil (28).

**Embriotrof** (*embrio-* + gr. *trophe* = nutriție). Vezi Histotrof.

**Emenagog** (gr. *emmena* = menstruație + *agogos* = care provoacă). Substanță care provoacă sau favorizează apariția menstruației (14).

**Emeri,** sin.: *Șmirghel.* Amestec de oxid de aluminiu ($Al_2O_3$) și magnetită ($Fe_3O_4$). Poate produce un tatuaj radiologic pulmonar (smirioză) prin inhalare îndelungată; în stomatologie este folosit ca substanță abrazivă dentară (9; 39).

**Emesis gravidarum.** Vărsături care survin în timpul și din cauza sarcinii (18).

**Emetic** (gr. *emetikos*). Producător de vărsături (15).

**Emetină.** Alcaloid principal din rădăcina de *Uragoga ipecacuanha*; are rol antiamibian, de iritant local (13).

**Emetropie** (gr. *emmetros* = proporționat + *opsis* = vedere). Denumire dată vederii normale, în care razele paralele care vin de la infinit formează un focar unic direct pe retină (28).

**Emfază** (gr. *emphasis* = aparență). Atitudine lipsită de naturalețe, prețioasă, neconcordantă cu situația reală, întîlnită de obicei la schizofrenici, paranoici, psihopați (35).

**Emfizem** (gr. *emphysema* = umflătură). Acumulare de aer în țesuturi (34). ~ **acut,** supraîncărcare acută a plămînilor cu aer, provocată de o obstrucție spastică (criză de astm) sau inflamatorie (bronșită capilară) (34). ~ **artificial,** emfizem subcutanat cervicofacial, creat în scop de simulare, obținut prin înțepătura feței interne a obrajilor urmată de insuflație, sub presiune, astupînd orificiile bucal și nazal (23). ~ **atrofic,** Emfizem esențial. ~ **bulos,** cavități aeriene unice sau multiple apărute ca urmare a unei obstrucții bronhiale regionale sau ca urmare a unor infecții bronhiale prelungite (infecții stafilococice) (34). ~ **compensator,** sin.: *Emfizem vicariant,* stare trecătoare de distensie a parenchimului pulmonar, constînd dintr-o expansiune dinamică a unor porțiuni din organ, în timp ce alte porțiuni sînt excluse funcțional sau anatomic (prin exereze, revărsat pleural, condensare, scleroze) (34). ~ **esențial,** sin.: *Emfizem atrofic, Emfizem idiopatic cronic,* formă rară de emfizem cu etiologie necunoscută, avînd ca substrat o alterare și reducere progresivă a țesutului conjunctiv elastic, cu atrofia și reducerea septurilor interacinoase și interalveolare (34). ~ **idiopatic cronic,** Emfizem esențial. ~ **mediastinal,** emfizem dezvoltat la nivelul mediastinului, ca urmare a unui traumatism toracic însoțit de ruptură bronhopulmonară (11). ~ **obstructiv,** distensie alveolară și infundibulară a parenchimului pulmonar, urmată de atrofie secundară, ca urmare a unui proces difuz de obstrucție bronșică (34). ~ **obstructiv generalizat,** Bronșiolită acută. ~ **pulmonar,** afecțiune pulmonară caracterizată prin distensie alveolară, scăderea suprafeței alveolare și a patului capilar, scăderea elasticității pulmonare, creșterea aerului rezidual, a spațiului mort și hipoventilație alveolară. Obstrucția bronșică, tracțiunea externă și ischemia sînt mecanismele patogenice esențiale (34). ~ **pulmonar profesional,** formă de emfizem pulmonar provocată de o suprasolicitare profesională la suflători (muncitori sticlari, unii muzicanți instrumentiști etc.), fără răsunet funcțional respirator sau circulator (9). ~ **de putrefacție,** infiltrarea cu gaze de putrefacție a parenchimului organelor, care capătă un aspect spongios (23). ~ **restrictiv,** formă de emfizem provocată de o tracțiune toracodiafragmatică, o exereză, o cicatrice. Nu se însoțește de bronhostază sau de tulburări ventocirculatorii grave (34). ~ **senil,** expresie anatomică a involuției senile a parenchimuiui hepatic, cu păstrarea forței retractile a plămînului și fără leziuni bronhiale (34). ~ **subcutanat,** pătrunderea aerului exterior sau bronșic în țesutul conjunctiv lax subcutanat (11). ~ **suflătorilor,** vezi Emfizem pulmonar profesional. ~ **traumatic,** emfizem consecutiv unui traumatism toracic (11). ~ **vicariant,** Emfizem compensator.

**EMG.** Abreviere pentru Electromiogramă (15).

**Emi-** (gr. *hemi* = jumătate). Vezi Hemi-.

**Eminentia** (lat. = înălțime), sin.: *Eminență.* Parte proeminentă a unui organ, în special a unui os (1). ~ **arcuata,** proeminență rotundă pe fața anterioară a porțiunii petroase a osului temporal; marchează locul canalului semicircular superior (1). ~ **carpi radialis,** eminența radială a încheieturii mîinii, formată din tuberculul osului scafoid și din osul *multangulum majus* (1). ~ **carpi ulnaris,** eminența ulnară a încheieturii mîinii, alcătuită din osul pisiform și osul cu cîrlig (1). ~ **collateralis ventriculi lateralia,** sin.: *Eminentia lateralis meckelii,* proeminență situată pe planșeul cornului inferior al ventriculului lateral al creierului, corespunzînd fisurii colaterale a lobului temporal (1). ~ **conchae,** proeminența de pe fața medială a pavilionului urechii, care corespunde cu *concha* de pe fața laterală (1). ~ **cruciformis,** proeminență cu creste care se intersectează în formă de cruce pe suprafața internă a porțiunii scuamoase a osului occipital (1). ~ **fossae triangularis,** proeminență a părții mediale a pavilionului urechii corespunzînd pe partea laterală cu fosa triunghiulară (1). ~ **iliopectinea,** creastă de pe osul coxal, care marchează locul de unire a ilionului cu pubisul (1). ~ **intercondylaris**

**tibiae,** sin.: *Spina tibiei,* proces spinos care se găseşte între cele două feţe articulare, pe suprafaţa superioară a epifizei proximale a tibiei (1). ~ **medialis fossae rhomboideae,** sin.: *Eminentia teres,* creastă longitudinală pe planşeul ventriculului al IV-lea, mărginită de şanţul median şi şanţul limitant lateral; include colicului facialului şi trigonul nervului hipoglos (1). ~ **pyramidalis cavi tympani,** proeminenţă osoasă pe peretele posterior al cavităţii timpanice, avînd o deschidere la vîrful acesteia pentru tendon şi o cavitate alungită pentru corpul muşchiului *stapedius* (1). ~ **scaphae,** proeminenţă a părţii mediale a pavilionului urechii care corespunde pe partea laterală cu fosa scafoidă (1). ~ **teres,** *Eminentia medialis fossae rhomboideae.*

**Eminenţă** (lat. *eminentia* = înălţime). *Eminentia.* ~ **acustică,** Tubercul acustic. ~ **canină,** proeminenţă situată pe partea externă a maxilei, corespunzînd rădăcinii dintelui canin (1). **Eminenţe frontale.** Denumirea celor două proeminenţe rotunjite ale osului frontal, situate deasupra arcadelor sprîncenare (1). ~ **genitală,** excrescenţă care reprezintă mugurele penisului la fătul masculin sau al clitorisului la cel feminin (1). ~ **hipobranhială,** *Furcula.* ~ **hipotenară,** *Hypothenar.* ~ **jugulară,** extremitatea spinoasă a apofizei jugulare a osului occipital (1). ~ **mediană a tuber cinereum,** terminaţia superioară lărgită a tijei neurohipofizei, ataşată de *tuber cinereum* şi formînd o parte redusă a ventriculului al III-lea; conţine capilare anastomozate între arterele hipofizare superioare şi hipofiză (1). ~ **parietală,** partea rotunjită a osului parietal; uneori este boselată, datorită rahitismului (1). ~ **portă anterioară,** *Lobus quadratus.* ~ **portă posterioară,** *Lobus caudatus.* ~ **supracondiliană,** *Epicondylus.* ~ **tenară,** *Thenar.*

**Emisferă** (gr. *hemi* = jumătate + *sphaira* = sferă). O jumătate de sferă (1). ~ **cerebeloasă,** fiecare din cele două jumătăţi ale creierului mic, despărţite prin *vermis* (1). ~ **cerebrală,** fiecare din cele două jumătăţi ale creierului mare (1).

**Emisferectomie** (gr. *hemi* = jumătate + *sphaira* = sferă + *ektome* = excizie). Ablaţia chirurgicală a întregii scoarţe a unei emisfere, împreună cu substanţa albă, pînă la ganglionii bazali (26).

**Emisiune** (lat. *emissio*). 1. Scurgere sub presiune a unor lichide biologice (de ex. urină, sînge) (32). 2. Producere, de către particule materiale, corpuri sau dispozitive speciale, a unor radiaţii corpusculare, electromagnetice sau acustice, care se pot propaga în mediul înconjurător (32). **Emisiuni citoplasmice.** Termen general pentru toate prelungirile citoplasmice dinamice: pseudopode, cili, vilozităţi, prelungiri lamelare sau filiforme etc. (1). ~ **termionică,** producere de ioni şi electroni de către o substanţă dizolvată sau în stare lichidă, ca urmare a acţiunii căldurii (5).

**Emmet,** Thomas Addis, 1828—1919. **Acul~,** ac metalic format dintr-un miner de care este fixată o tijă lungă hemiciclică, cu capătul tăiat în vîrf de lance şi prevăzut cu ureche centrală (11). **Perineorafia ~,** intervenţie obstetricală constînd din suturarea rupturii de perineu la naştere, într-un singur plan, cu un ac special (18). **Trachelorafia ~,** operaţie constînd din avivarea şi suturarea buzelor colului uterin în rupturile acestuia (18).

**Emodină.** Componentă antrachinonică a unor glicozide conţinute într-o serie de preparate vegetale folosite în scop purgativ; acţionează prin iritarea mucoasei colonului (14).

**Emolient** (fr. *émollient*). Substanţă capabilă să înmoaie pielea, să o facă mai rezistentă şi să împiedice acţiunea produşilor iritanţi asupra ei (13).

**Emondaj** (fr. *émondage*). Intervenţie de chirurgie ortopedică practicată în reumatismul cronic degenerativ pentru regularizarea suprafeţelor articulare, prin ridicarea exostozelor şi osteofitelor care înconjură marginile epifizelor (24).

**Emotivitate** (lat. *emovere* = a tulbura). Aptitudine fiziologică de a asocia unele impresii percepute cu stări subiective afective plăcute sau neplăcute, care pot fi însoţite uneori şi de manifestări vegetative (vasomotorii, respiratorii etc.) sau motorii somatice (gestuale, verbale). Intensitatea acestor reacţii constituie în general o particularitate individuală, dar poate fi condiţionată şi de complexul de situaţii în care se găseşte individul (27).

**Empiem** (gr. *en* = în + *pyon* = puroi). Conţinut purulent în cavităţi anatomice preformate (2). ~ **apendicular,** colecţie purulentă într-un apendice care are partea proximală obliterată (2). ~ **articular,** sinovită acută supurativă (2). ~ **cronic,** cavitate supurantă rămasă în urma evacuării spontane sau operatorii a puroiului dintr-o pleurezie purulentă fără tendinţă la reexpansionare a plămînului şi vindecare (11). ~ **mastoidian,** sin.: *Osteoflegmon mastoidian,* fază avansată a otomastoiditei, caracterizată prin liza septurilor intercelulare ale mastoidei, în urma unor multiple focare de osteită. Procesul purulent poate fuza la exterior (subcutanat), spre endocraniu, spre faringe sau în regiunea cervicală (30). ~ **metapneumonic,** complicaţie supurativă pleurală în cursul unei pneumonii în faza sa de rezoluţie (2). ~ **de necesitate,** evacuarea la exterior a puroiului dintr-o pleurezie purulentă, prin deschidere spontană la piele (11). ~ **pericardic,** sin.: *Pericardită puru-*

*lentă*, acumulare de lichid purulent în cavitatea pericardică, provocată adesea de stafilococ sau pneumococ şi însoţită de exulceraţii ale seroasei (2). ~ **pleural,** sin.: *Pleurezie purulentă*, acumulare de lichid purulent în cavitatea pleurală, consecutivă de cele mai multe ori unui proces infecţios pulmonar (2). ~ **pleural bilateral,** colecţie purulentă în ambele cavităţi pleurale (11). ~ **pulsatil,** empiem pleural care prezintă pulsaţii, ca urmare a propagării mişcărilor sistolice ale inimii (2). ~ **putrid,** exsudat gangrenos, în parte gazos, ca urmare a fermentaţiei produse de microbi anaerobi (*B. perfringens* ş.a.); poate fi consecinţa unor plăgi penetrante în cavitatea respectivă (2). ~ **sinuzal,** colecţie purulentă în cavităţile sinuzale (maxilare, frontale sau sfenoidale) (30). ~ **steril,** colecţie pleurală purulentă secundară unor procese septice de vecinătate. Lichidul este foarte bogat în leucocite nealterate, ceea ce îi conferă un aspect tulbure (34). ~ **tuberculos,** empiem rezultat din transformarea purulentă a conţinutului cazeos din unele cavităţi seroase, în cadrul unei tuberculoze exsudative la nivelul unei articulaţii, al cavităţii pericardice etc. (2). ~ **vezicular,** sin.: *Colecistică purulentă*, colecţie purulentă a veziculei biliare obstruate, urmată de destinderea pereţilor veziculari (2).

**Empicéol** (gr. *en* = în + *pyon* = puroi + *kele* = hernie, tumoare). Colecţie purulentă la nivelul ombilicului (11).

**Empirie** (gr. *empeirikos*). Care se bazează numai pe experienţă şi nu pe principii teoretice (4).

**Empis. Semnul ~,** hiperestezia tegumentelor toracelui în granulie (34).

**Emplastru** (gr. *emplastron*). Preparat farmaceutic solid, adeziv, plastic care se înmoaie la temperatura corpului şi aderă de epidermă (13).

**Emprosthozygosis** (gr. *emprosthen* = în faţă, înainte + *zygosis* = unire). Monstru bigemelar caracterizat prin fuziune anterioară (1).

**Emprostotonus** (gr. *emprosthen* = în faţă + *tenein* = a se încorda). Atitudine particulară a corpului, amintind poziţia fătului în uter, pe care o impune contractura generalizată în unele cazuri de tetanos (8).

**Emulsie** (lat. *emulsio*, de la *emulgere* = a mulge). 1. Starea de dispersie a unui lichid insolubil într-un alt lichid — dispersant — care cel mai adesea este apa sau o soluţie apoasă (5). 2. Preparat farmaceutic lichid, eterogen, constituit din două faze nemiscibile, dintre care una este dispersată în cealaltă; se deosebesc două tipuri: emulsie de apă în ulei şi emulsie de ulei în apă (13).

**Emulsină.** Enzimă care catalizează hidroliza glucozidelor β, liberînd glucidul şi alcoolul respectiv; poate cataliza şi reacţii mai complexe, ca scindarea amigdalinei în glucoză, acid cianhidric şi aldehidă benzoică (5).

**En-** (fr. *en* = în). Prefix care introduce în termenii compuşi sensul de înăuntru, în (32).

**Enadelfie** (*en-* + gr. *adelphos* = frate). Monstruozitate caracterizată prin includerea unui făt în corpul celuilalt (18).

**Enamelum** (fr. veche *esmail* = email), sin.: *Substantia adamantina*. Email dentar, strat alb, gros şi dur, care îmbracă coroana dintelui (1).

**Enantem** (*en-* + gr. *anthema* = înflorire). Leziuni eruptive ale mucoaselor, apărînd în cursul bolilor infecţioase, cu aspecte mai caracteristice în unele boli eruptive (8). ~ **scarlatinos,** enantem caracteristic al mucoasei bucofaringiene în scarlatină, constînd din hiperemia intensă a istmului faringian şi ciclul lingual (8).

**Enarthrosis** (*en-* + gr. *arthrosis* = încheietură). *Articulatio cotylica.*

**Enartroză** (gr. *enarthrosis*). *Articulatio cotylica.*

**Encefalatrofie** (*encefalo-* + *a-* + gr. *trophe* = nutriţie). Atrofia creierului (27).

**Encefalaupsie** (*encefalo-* + gr. *auxe* = creştere). Hipertrofia creierului (27).

**Encefalemie** (*encefalo-* + gr. *haima* = sînge). Edem cerebral congestiv (27).

**Encefalită** (*encefalo-* + *-ită*). Inflamaţie cu etiologie variată a ţesutului nervos cerebral, caracterizată prin leziuni alterative, exsudative şi proliferative ale celulelor gliale şi tulburări ale funcţiilor cerebrale (8). ~ **A.** 1. Boala Economo. Vezi Economo. 2. Denumire pentru un grup de encefalite primitive cu arbovirusuri, transmise prin ţinţari (8). ~ **africană,** denumire generică pentru un grup de panencefalite acute, epidemice, transmise prin artropode hematofage; sînt cauzate de o serie de virusuri identificate şi care au evoluţie clinică în general benignă, cu un mare procent de infecţii inaparente. Au fost descrise pe continentul african, precum şi în alte regiuni tropicale şi subtropicale: encefalita Nilului de Vest, febra Bwamba, encefalitele Bunyamwera, Uganda S., Semliki, Sindbis (8). ~ **americană,** denumire care cuprinde un grup de panencefalite descrise pe teritoriul continentului american (encefalita de St. Louis, encefalita ecvină de Est, encefalita ecvină de Vest, encefalita ecvină de Venezuela). Boli acute, epidemice, cauzate de arbovirusuri înrudite, ele sînt transmise omului de la mamifere şi păsări prin intermediul ţinţarului şi au o evoluţie clinică de obicei severă (8). ~ **cu arbovirus,** denumire care include un grup principal de encefalite primitive acute, cu răspîndire universală, apărînd

epidemic sau sporadic, cauzate de virusuri care se transmit prin intermediul artropodelor hematofage (arbovirusuri). În raport cu agentul vector au fost împărțite în: a) encefalite transmise prin țînțari; b) encefalite transmise prin căpușe (8). ~ **australiană,** sin.: *Encefalita din Murray-Valley, Boala X australiană,* panencefalită acută epidemică, cauzată de un arbovirus (presupus a fi identic cu cel al encefalitei japoneze), transmis prin țînțar; prezintă un mare polimorfism clinic, de la forme ușoare pînă la forme grave și letale; apare în epidemii explozive, interesînd în special copiii și evoluează ca o meningoencefalită difuză, cu semne mai ales mezodiencefalice (8). ~ **B.** 1. Encefalita japoneză. 2. Denumire pentru un grup de encefalite primitive cu arbovirusuri, transmise prin căpușe (8). ~ **bacteriană,** denumire generică pentru sindroamele encefalitice care apar în cursul infecțiilor bacteriene prin mecanisme patogenice variate și anume: a) encefalită bacteriană concomitentă, care evoluează concomitent cu meningitele purulente (meningococice, pneumococice, stafilococice, streptococice, cărbunoase, cu bacili gramnegativi) și cu meningita tuberculoasă; b) encefalită bacteriană cu mecanism patogenic complex (toxic, bacterian, alergic, vascular), care poate apărea în cursul tusei convulsive, pneumoniei, febrei tifoide, scarlatinei, dizenteriei, brucelozei; c) encefalită bacteriană metastatică, produsă în cursul septicemiilor stafilococice, streptococice, pneumococice, cărbunoase, cu bacili gramnegativi sau în cursul endocarditei lente (8). ~ **bifazică,** sin.: *Encefalită recurentă, Meningoencefalită bifazică,* formă particulară de encefalită primitivă cu evoluție favorabilă, transmisă pe cale digestivă, prin ingestia de lapte crud provenit de la capre infectate cu un arbovirus. Evoluția cuprinde două puseuri febrile, separate între ele printr-o perioadă apiretică de aproximativ 7 zile (de sănătate aparentă). Fenomenele encefalitice, în general puțin intense, apar în cel de-al 2-lea puseu febril, constînd din tulburări cerebeloase, hemisindrom piramidal frust, fenomene vestibulare și oculare. În general, îmbolnăvirile sînt de grup familial (8). ~ **Bunyamwera,** vezi Encefalită africană. ~ **de California,** Encefalită ecvină de Vest. ~ **centrală,** encefalită cu localizare aproape exclusiv encefalică, fără interesare medulară (8). ~ **centroperiferică,** sin.: *Encefalita joasă,* encefalopoliomielită în care leziunile nervoase cuprind în afară de encefal și diverse segmente medulare, fapt care se manifestă clinic prin atrofii, pareze și paralizii ale membrelor și, uneori, prin tulburări senzitive (8). ~ **convulsivantă,** encefalită a cărei simptomatologie clinică este dominată de crize jacksoniene de frecvență și intensitate variată, însoțite de fenomene hemiparetice (8). ~ **demielinizantă acută,** tip de encefalită sau encefalomielită secundară postinfecțioasă (postvaccinală, postrujeolică etc.), în care elementul histopatologic caracteristic îl constituie procesele de demielinizare prin mecanism alergic (8). ~ **ecvină,** encefalomielită epidemică, observată pe teritoriul continentului american, transmisă la cai și, incidental, la om de la păsări sălbatice (uneori păsări migratoare), prin diferite specii de țînțari (8). ~ **ecvină de Est,** sin.: *Encefalita ecvino-umană de Est,* encefalită (encefalomielită) cu evoluție severă, descrisă în estul S.U.A., apărînd în epizootii de vară la cai, destul de rară la om (predominînd la copii); se manifestă prin febră, tulburări gastrointestinale, somnolență sau comă, convulsii, rigiditate și paralizii 8). ~ **ecvină de Venezuela,** encefalomielită acută, asemănătoare encefalitelor ecvine nordamericane, cauzată de un virus înrudit; se transmite prin țînțar, dar este posibil și pe cale aeriană, prin picături sau praf. În forma obișnuită se manifestă ca o gripă; în formele grave apar mialgii, diplopie, letargie (8). ~ **ecvină de Vest,** sin.: *Encefalita de California, Encefalită ecvino-umană de Vest,* encefalomielită virală acută cu evoluție severă, observată în vestul S.U.A., sub formă de epizootii de vară la caii tineri și la catîri; este cauzată de un arbovirus înrudit cu cel al encefalitei ecvine de Est, transmis prin țînțari de la păsări la cai și mai rar la oameni, apărînd în special în mediul rural, la toate vîrstele, dar mai frecvent la copii. Clinic, se caracterizează prin debut brusc, cu febră, cefalee, somnolență, tulburări gastrointestinale, dureri musculare, letargie, amnezie, ataxie, tremor, convulsii (fără paralizii), lăsînd deseori sechele (8). ~ **ecvino-umană de Est,** Encefalită ecvină de Est. ~ **ecvino-umană de Vest,** Encefalită ecvină de Vest. **Encefalite cu enterovirusuri.** Encefalite primitive sau secundare, provocate de virusurile enterice: poliomielitice, *Coxsackie* (mai ales serotipuri din grupul B) și ECHO, cu manifestări neurologice difuze sau localizate și evoluție variabilă, uneori letală (8). ~ **epidemică,** Boala Economo, vezi Economo. ~ **europeană,** denumire generică pentru grupul de encefalite cu arbovirusuri observate în țările europene, transmise prin țînțar, căpușă sau lapte infectat (de ex. e.scoțiană, e.central-europeană, e.cehoslovacă etc.) (8). ~ **exantematică,** complicație a tifosului exantematic, caracterizată anatomopatologic prin granuloame constituite din celule gliale proliferate și elemente adventiceale (2). ~ **gripală,** complicație care apare în formele

grave de gripă virotică și se caracterizează anatomopatologic prin infiltrate limfoplasmocitare perivasculare, mici hemoragii și reacție nodulară nevroglică pericapilară, asociate cu leziuni distrofice ale celulelor nervoase (2). ~ **hemoragică acută,** Boala Strümpell-Leichtenstern, vezi Strümpell-Leichtenstern. ~ **hemoragică arsenicală,** Apoplexie seroasă. ~ **herpetică,** encefalită sporadică cu localizare de predilecție rinencefalică, provocată de virusul herpetic; anatomopatologic se caracterizează prin prezența de incluziuni intranucleare (8). ~ **hiperkinetică subacută progresivă,** formă de encefalită caracterizată clinic prin stare infecțioasă, hiperkinezii diverse de aspect balistic, asociate cu spasme de torsiune, atitudini bizare, rigiditate de decerebrare; evoluția este în general subacută, ducînd la dezintegrare mintală progresivă și sfîrșit letal în cîteva luni (8). ~ **hiperplastică,** formă de encefalită în care anatomopatologic predomină procesul de hiperplazie glială (2). ~ **de incubație,** denumire sub care unii autori descriu sindromul encefalitic care apare în perioada de incubație a unei infecții virale și este cauzat de virusul bolii respective (8). ~ **japoneză,** sin.: *Encefalită B,* panencefalită virală primitivă epidemică, cu evoluție severă, descrisă prima dată în Japonia și provocată de un arbovirus, transmis la om de la animale și păsări prin intermediul țînțarului. Apare la adulți și copii în lunile de vară-toamnă, fiind caracterizată clinic prin febră, prezența unui sindrom meningoencefalomielitic polimorf (fenomene letargice, agitație psihomotorie, rigiditate decerebrată, mioclonii, mișcări atetozice și coreice, paralizii oculare, delir (8). ~ **joasă,** Encefalită centro-periferică. ~ **letargică,** Boala Economo, vezi Economo. ~ **listeriozică,** encefalită provocată de localizarea listeriilor în trunchiul cerebral, regiunea bulbopontină, cu formare de focare necrotice și simptomatologie neurologică corespunzătoare localizării (8). ~ **metastatică,** vezi Encefalită bacteriană. ~ **mialgică benignă,** sin.: *Boala Akureyri, Boala de Islanda,* boală infecțioasă acută, de etiologie virală, simulînd poliomielita, cu apariție epidemică, mai ales vara, afectînd în special adolescenții și adulții tineri. Clinic se manifestă prin febră, mialgii, tulburări de sensibilitate, tulburări neurovegetative, fenomene de deficit motor (pareze), tulburări psihice. Lichidul cefalorahidian este cel mai adesea normal (8). ~ **din Murray-Valley,** Encefalită australiană. ~ **necrozantă acută,** neuroviroză primitivă, sporadică (de etiologie presupus herpetică, pe baza incluziunilor intranucleare), caracterizată printr-un tablou clinic de infecție acută, urmat de instalarea rapidă a tulburărilor de conștiință, confuzie mintală, delir, somnolență, comă, mai rar tablou asemănător encefalitei letargice; prognostic în general foarte grav. Mai recent s-au descris cazuri de encefalită necrozantă, cu evoluție subacută (2—4—6 luni) și cronică. Anatomopatologic se observă distrugerea celulelor nervoase — polioclazie (encefalită polioclazică), pe zone întinse din cortex și nucleii subcorticali (8). ~ **neurovegetativă,** neuroinfecție cu evoluție lungă, rareori letală, de etiologie nedeterminată, probabil virală și cu localizare mezodiencefalică; se manifestă clinic prin tulburări de somn, tulburări vasomotorii, hipersecreție sudorală, erupții sudaminiforme, acroeritrodermie, tahicardie, manifestări cenestezice, tulburări psihice (8). ~ **Nilului de Vest,** sin.: *Febra Nilului de Vest,* sindrom infecțios acut de etiologie virală, transmis prin țînțar, descris în Uganda, Egipt și Israel; clinic se manifestă prin mialgii, adenopatii, erupții cutanate maculopapuloase și tulburări gastrointestinale, cu participare meningoencefalitică (în general rară în îmbolnăvirea umană). În infecția experimentală la șoareci, maimuță și hamster, virusul inoculat intracerebral provoacă fenomene encefalitice similare celorlalte virusuri encefalitogene (8). ~ **nodulară Pette-Döring,** vezi Pette-Döring. ~ **parenchimatoasă,** formă de encefalită caracterizată prin leziuni distrofice ale fibrelor și celulelor nervoase, urmate de manifestări reacționale (2). ~ **periaxială difuză,** Boala Schilder, vezi Schilder. ~ **perivenoasă,** denumire dată unor encefalite, în special celei postvaccinale și în care leziunile histopatologice apar sub forma unui proces inflamator cu infiltrație limfomonocitară, cu rare plasmocite în jurul venulelor din sistemul nervos central, cu proliferare limitrofă micro- și în special oligodendroglială și demielinizare importantă (8). ~ **polioclazică,** vezi Encefalită necrozantă acută. ~ **poliomielitică,** sin.: *Polioencefalită,* encefalită produsă în cadrul infecției poliomielitice și care se manifestă în general prin fenomene de interesare a bulbului (polioencefalită inferioară) sau a protuberanței și pedunculilor cerebrali (polioencefalită superioară). Există de asemenea o formă ataxică, cerebeloasă, o formă cu localizare diencefalică și o formă cerebrală propriu-zisă (8). ~ **posteruptivă,** denumire generică dată encefalitelor secundare care apar la sfîrșitul perioadei eruptive a febrelor eruptive (rujeolă, rubeolă, varicelă, variolă etc.) (8). ~ **postinfecțioasă,** encefalită care apare după o infecție virotică (rujeolă, rubeolă, varicelă, oreion etc.), determinată de virusul care a evoluat anterior (encefalită postvirotică) sau de un virus neurotrop preexistent în organism sub o formă biofită; uneori

poate reprezenta o manifestare alergică (22). ~ **postvaccinală,** encefalită consecutivă unei vaccinări, în special vaccinării antivariolice sau antirabice (22). ~ **postvirotică,** vezi Encefalită postinfecţioasă. ~ **prerujeolică,** sindrom encefalitic, care apare în special la sugar înaintea erupţiei de rujeolă sau la cîteva ore după raşul preeruptiv, cu evoluţie în general severă (8). ~ **presupurativă,** stadiu în evoluţia abcesului cerebral caracterizat din punct de vedere histopatologic prin perivascularită şi diapedeză leucocitară (26). ~ **primitivă virală,** encefalită care apare ca urmare a localizării directe, imediate şi obligatorii a virusului la nivelul encefalului, constituind o entitate clinică şi evoluînd de sine stătător (8). ~ **pseudotumorală,** sindrom encefalitic, cu fenomene neurologice de localizare, sugerînd simptomatologia unei tumori cerebrale (8). ~ **psihozică azotemică,** Delir acut. ~ **rabică,** formă de encefalită provocată de virusul rabiei, caracterizată anatomopatologic prin infiltrate limfoide pe traiectul vaselor cerebrale, mai ales al venelor, rarefierea ţesutului cerebral cu proliferare glială, uneori conglomerate rotunde (nodulii rabici descrişi de Babeş-Ernst) (2). ~ **recurentă,** Encefalită bifazică. ~ **rusă estivo-autumnală,** Encefalită siberiană de toamnă. ~ **rusă de primăvară-vară,** sin.: *Encefalită siberiană de primăvară-vară, Encefalită de taiga, Encefalită verno-estivală,* encefalită endemoepidemică, cu evoluţie în general severă, întîlnită în special în U.R.S.S. şi în ţările Asiei, produsă de un virus transmis prin ţînţari şi căpuşe. Agentul etiologic este considerat identic cu acela găsit în encefalita scoţiană sau *louping-ill* (22). ~ **scoţiană,** sin.: *Encefalomielită ovină, Louping-ill, Tramblanta oilor,* encefalită enzooepizootică a ovinelor şi, în mod excepţional, a omului, descrisă iniţial în Anglia şi Scoţia, determinată de un virus transmis prin intermediul căpuşei *Ixodes ricinus* (22). ~ **secundară,** denumire generică pentru encefalitele care apar ca o complicaţie inconstantă, ocazională, în cursul unei boli infecţioase autonome, cel mai adesea virală, fie datorită localizării virusului, facultativ neurotrop, la nivelul creierului (gripă, oreion, coriomeningită etc.), fie printr-un mecanism alergic (encefalită posteruptivă, postvaccinală) (8). ~ **Semliki,** vezi Encefalită africană. ~ **siberiană de primăvară-vară,** Encefalită rusă de primăvară-vară. ~ **siberiană de toamnă,** sin.: *Encefalită rusă estivo-autumnală,* encefalită întîlnită în regiunile extremului orient siberian, dovedită identică cu encefalita japoneză (8). ~ **Sindbis,** vezi Encefalită africană. **Encefalite sporadice ale copilăriei.** Grup de neuroinfecţii primitive, de etiologie nedeterminată (probabil virală), apărînd sporadic la copii mici şi caracterizate clinic prin febră, tulburări neurologice multiple, convulsii, comă. Au o evoluţie severă, cu mortalitate ridicată şi proporţie mare de sechele psihice şi neurologice (8). ~ **de St. Louis,** encefalomielită acută gravă, afectînd în special omul; are caracter endemoepidemic şi este produsă de un arbovirus din grupul B, transmis prin intermediul ţînţarilor şi acarienilor (22). ~ **subacută cu incluziuni,** Boala Dawson, vezi Dawson. ~ **subcorticală progresivă,** Boala Binswanger, vezi Binswanger. ~ **supurată,** formă de encefalită apărînd ca urmare a pătrunderii microbilor piogeni în creier fie ca o propagare pe cale sanguină sau limfatică a unei infecţii de vecinătate, fie în cursul unui traumatism (2). ~ **de taiga,** Encefalită rusă de primăvară-vară. ~ **tireotoxică,** formă de encefalită care poate apărea în cursul bolii Basedow; anatomopatologic se constată leziuni distrofice ale celulelor nervoase din diencefal şi din nucleii bulbari (2). ~ **traumatică,** complicaţie septică a unui traumatism craniocerebral închis sau deschis (2). ~ **Uganda S,** vezi Encefalită africană. ~ **vegetativă acrodinică,** entitate morbidă în cadrul encefalitei neurovegetative, alături de coreea fibrilară Morvan, caracterizată clinic prin stare depresivă, dezorientare, confuzie, astenie, insomnie absolută, care poate dura săptămîni întregi, hipersecreţie sudorală, acroeritrodermie (8). ~ **verno-estivală,** Encefalită rusă de primăvară-vară. ~ **vieneză,** Boala Economo, vezi Economo.

**Encefalizare.** Procesul de dezvoltare morfofuncţională, prin care creierul depăşeşte funcţiile măduvei spinării (1).

**Encefalo-** (gr. *enkephalos* = creier mare). Element de compunere pentru termenii referitori la creierul mare (32).

**Encefaloarteriografie** (*encefalo-* + lat. *arteria* = arteră + gr. *graphein* = a scrie). Tehnică combinată de encefalografie şi arteriografie a circulaţiei cerebrale, în scopul punerii în evidenţă a aportului sanguin în această regiune (36).

**Encefalocel** (*encefalo-* + gr. *kele* = hernie). Cefalocel.

**Encefalocistocel** (*encefalo-* + gr. *kystis* = vezică + *kele* = hernie). Varietate de encefalocel în care sistemul ventricular comunică cu cavitatea encefalocelului (26).

**Encefalocistomeningocel** (*encefalo-* + gr. *kystis* = vezică + *meninx* = membrană + *kele* = hernie). Varietate de encefalocel în care există o cantitate de lichid între meninge şi porţiunea de creier herniată (26).

**Encefalodisplazie** (*encefalo-* + *dis-* + gr. *plassein* = a forma). *Encephalodysplasia.*

**Encefalografie** (*encefalo-* + gr. *graphein* = a scrie). Denumire dată procedeelor de explorare radiografică a encefalului, cu contrast aerian (encefalografie gazoasă) sau cu substanțe radioopace (27). ~ **gazoasă,** sin.: *Pneumografie cerebrală,* explorare radiologică a encefalului, cu contrast aerian, realizată prin umplerea spațiului subarahnoidian cerebral și a sistemului ventricular cerebral cu aer sau bioxid de carbon introdus prin puncție lombară sau suboccipitală, după extragerea unei cantități echivalente de lichid cefalorahidian (27).

**γ-Encefalografie.** Metodă de explorare cu radioizotopi a encefalului. Radiațiile γ emise de radioizotopi în cursul trecerii în circulația sanguină și lichidiană encefalică sînt înregistrate cu ajutorul unui contor cu scintilație. Investigația este folosită îndeosebi pentru diagnosticul unor tumori cerebrale, care au capacitatea de a fixa rapid radioizotopul administrat (27).

**Encefalolit** (*encefalo-* + gr. *lithos* = piatră). Calcificare intracerebrală solitară sau multiplă, de dimensiuni comparabile cu acelea ale calculilor (26).

**Encefalomalacie** (*encefalo-* + gr. *malakia* = înmuiere). Ramolisment cerebral.

**Encefalomere** (*encefalo-* + gr. *meros* = parte). Segmentele succesive ale creierului embrionar; neuromerele creierului (1).

**Encefalomielită** (*encefalo-* + gr. *myelos* = măduvă + *-ită*). Neuroinfecție caracterizată prin leziuni inflamatorii în encefal și măduvă (27). ~ **enzootică ecvină cu mers lent,** Boala din Borna. ~ **enzootică porcină,** Boala din Teschen. ~ **ovină,** Encefalită scoțiană.

**Encefalomielocel** (*encefalo-* + gr. *myelos* = măduvă + *kele* = hernie). Malformație în care se asociază un encefalocel cu un mielocel în același sac (26).

**Encefalomielografie** (*encefalo-* + gr. *myelos* = măduvă + *graphein* = a scrie). Explorare radiologică a encefalului și a măduvei (27). ~ **lichidiană** (Radovici), encefalomielografie după o prealabilă injectare în spațiul subarahnoidian a unei substanțe radioopace, solubilă în lichidul cefalorahidian (27).

**Encefalomielopoliradiculonevrită** (Margulis-Pavliuscenco). Formă clinică, în cadrul poliradiculonevritelor, la care se asociază și simptome de encefalomielită (27).

**Encefalomiocardită.** Afecțiune inframicrobiană acută, produsă de un virus din grupul encefalomiocardic (de ex. MM, Columbia-SK, Mengo etc.) și caracterizată prin febră, simptome meningoencefalitice, miocardice, faringită (22).

**Encefalopatie** (*encefalo-* + gr. *pathos* = boală). Denumire generică dată unui complex simptomatic polimorf care exprimă o suferință difuză a encefalului, determinată de cauze variate (27). ~ **arsenobenzolică,** Apoplexie seroasă, ~ **cronică infantilă,** sindrom neuropsihic cu etiologie multiplă, avînd simptome motorii și psihice polimorfe produse de leziuni variate anatomopatologice (33). ~ **hipertensivă,** afecțiune acută sau subacută, de obicei tranzitorie, putînd apărea la bolnavi cu hipertensiune arterială, eclampsie, glomerulonefrită; se caracterizează prin semne de suferință difuză a encefalului cu sindrom de hipertensiune intracraniană (cefalee, vomismente, edem papilar, convulsii, alterarea mai mult sau mai puțin marcată a conștiinței) și de localizare (hemiplegie, afazie, amauroză) (27). ~ **infantilă,** denumire dată unui grup de afecțiuni cerebrale cu caracter congenital sau dobîndit fie de la naștere, fie în prima copilărie, care determină o oprire în dezvoltarea creierului copilului (27). ~ **portală,** sindrom cuprinzînd manifestările cerebrale care apar în cursul insuficiențelor hepatice grave la cirotici sau după anastomoză chirurgicală portocavă; se caracterizează prin tulburări psihice, pînă la pierderea cunoștinței (comă), tremurături ale extremităților (*flapping-tremor*) și se datorește trecerii unor substanțe toxice de origine intestinală din sîngele portal în circulația generală și incapacității ficatului de a le metaboliza (16). ~ **posthipoglicemică,** ansamblul tulburărilor cerebrale datorite leziunilor provocate de hipoglicemie (de ex. în insulinom sau în șocurile insulinice) (7). ~ **posttraumatică,** denumire generică referindu-se la totalitatea semnelor și simptomelor neuropsihice care apar tîrziu, după un traumatism craniocerebral (26). ~ **saturnină,** manifestări nervoase în intoxicația cronică cu plumb: meningism, crize epileptiforme, stări de excitație sau de depresiune; anatomopatologic se poate constata o colorație particulară, cenușie, sub formă de pete diseminate în creier; microscopic se găsesc proliferări gliale, dispuse perivascular, iar în cerebel rărirea celulelor Purkinje (23). ~ **toxică,** psihosindrom sau psihoneurosindrom organic întîlnit în intoxicațiile cronice cu substanțe toxice neurotrope (plumb, mercur, solvenți organici etc.) (9).

**Encefalopsie** (*encefalo-* + gr. *opsis* = vedere). Tulburare vizuală constînd din hemianopsii, halucinație vizuală sau amauroză prin leziuni cerebrale (28).

**Encefaloragie** (*encefalo-* + gr. *rhegnynai* = a curge). Hemoragie cerebrală.

**Encefaloscop** (*encefalo-* + gr. *skopein* = a vedea). Aparat folosit pentru examinarea interiorului cutiei craniene (rar folosit) (26).

**Encefaloză** (*encefalo-* + *-ză*). Denumire dată unor boli degenerative cerebrale de origine dismetabolică (27).

**Encephalodysplasia** (*encefalo-* + *dis-* + gr. *plassein* = a forma + *-ia*), sin.: *Encefalodisplazie.* Anomalie în dezvoltarea țesuturilor sistemului nervos central (1).

**Enchylema** (*en-* + gr. *chylos* = suc). Hialoplasmă.

**Enclitofilie.** Tendință erotică patologică spre criminali, întîlnită la psihopați (35).

**Encondrom** (*en-* + gr. *chondros* = cartilaj + *-oma*). Tumoare cartilaginoasă dezvoltată din interiorul unui os. Pe măsură ce crește, encondromul rarefiază și subțiază învelișul osos din jur (2).

**Encoprezis** (*en-* + gr. *kopros* = excrement + *eresis* = îndepărtare). Tulburare în mecanismul defecației, constînd din emisia necontrolată a materiilor fecale sub influența unei emoții sau efort, precum și la copii cu tulburări grave nevrotice sau cu malformații congenitale (27; 35).

**Eneranius** (*en-* + gr. *kranion* = craniu). Monstru dublu în care parazitul se găsește în cavitatea craniană a autozitului (2).

**Endadelf** (*endo-* + gr. *adelphos* = frate). Făt monstruos caracterizat prin includerea gemenului parazitic în corpul celuilalt (2).

**Endanevrismorafie** (*endo-* + gr. *aneurysma* = dilatare + *rhaphe* = sutură). Cură chirurgicală a unui anevrism arteriovenos pe cale endoanevrismală (11). ~ **obliterantă,** cură operatorie a unui anevrism pe cale transsaculară, cu închiderea prin sutură a orificiilor de intrare și de ieșire a vasului arterial (11). ~ **reparatorie,** cură operatorie a unui anevrism arteriovenos prin sacrificarea venei și suturarea orificiului anevrismal pe peretele arterial, cu întărirea acestei suturi cu un lambou din peretele venos sacrificat (11).

**Endangeită** (*endo-* + gr. *aggeion* = vas). Inflamația intimei vaselor sanguine (2).

**Endarborizație.** Ramificații nervoase mici, amielinice, la terminația axonului (1).

**Endarteră** (*endo-* + lat. *arteria* = arteră). Pătura internă, intima, a unei artere (1).

**Endarteriectomie** (*endo-* + lat. *arteria* = arteră + gr. *ektome* = excizie). Dezobstruarea operatorie a unui trunchi arterial obliterat prin extragerea cheagului cu teaca sa formată din intima vasului, folosindu-se planul de clivaj dintre tunicile intimă și medie (11).

**Endarterită** (*endo-* + lat. *arteria* = arteră + *-ită*). Inflamația intimei arterelor (2). ~ **obliterantă,** Boala Bürger, vezi Bürger. ~ **obliterantă profesională a mîinii,** leziuni ale arterelor arcadelor palmare și degetelor, consecutive traumatismelor profesionale repetate (strîngerea puternică în mînă a unor unelte) (9). ~ **proliferantă,** inflamație a endarterei, caracterizată prin proliferarea celulelor endoteliale, avînd ca urmare îngustarea lumenului vasului respectiv; este de obicei de natură sifilitică (2). ~ **pulmonară primitivă,** sindrom de etiologie necunoscută, ducînd la hipertensiune pulmonară prin creșterea rezistenței precapilare (10).

**Endemicitate** (*en-* + gr. *demos* = popor). Situație epidemiologică caracterizată printr-un echilibru relativ între rezistența populației umane dintr-un teritoriu și infectivitatea agenților patogeni, prezenți în mod constant (8).

**Endemie** (*en-* + gr. *demos* = popor). Situație epidemiologică în care, într-un anumit teritoriu, prezența agentului infecțios este permanentă, iar cazurile de îmbolnăviri umane se produc constant, interesînd un număr mic de indivizi (8).

**Endemoepidemie.** Situație epidemiologică caracterizată prin apariția de izbucniri epidemice periodice într-un teritoriu sau comunitate, în care boala respectivă își menține un potențial endemic (8).

**Enders,** John F. **Reacția** ~, metodă alergică de diagnostic al infecției urliene, prin introducerea antigenului specific (ovoantigen, lichid cefalorahidian etc.) pe cale intradermică (22).

**Endo,** Shigem, 1869—1937. **Mediul** ~, mediu de cultură bacterian diferențial, conținînd lactoză și fucsină acidă redusă, utilizat la izolarea germenilor din familia *Salmonella* (3).

**Endo-** (gr. *endon* = înăuntru). Prefix care introduce în termenii compuși sensul de înăuntru, în interior (32).

**Endobază** (*endo-* + lat. *basis* = bază). *Basis cranii interna.*

**Endobiologie** (*endo-* + gr. *bios* = viață + *logos* = știință). Termen introdus de C. I. Parhon pentru a scoate în evidență particularitățile de viață și activitate ale fiecărui organ sau țesut (7).

**Endobiotic** (*endo-* + gr. *bios* = viață). Care trăiește în țesuturile gazdei (1).

**Endobronșită** (*endo-* + lat. *bronchus* = bronhie + *-ită*). Inflamația mucoasei bronșice (2).

**Endobucal** (*endo-* + lat. *bucca* = gură). În interiorul cavității bucale (38).

**Endocapilarită** (*endo-* + lat. *capillus* = fir de păr + *-ită*). Inflamația endoteliului capilarelor (2).

**Endocard** (*endo-* + gr. *kardia* = inimă). Stratul intern, endotelial, al cavităților inimii (10). ~ **electric,** noțiune creată de Sodi-Pallares, care admite existența unei suprafețe electrice de separare, neregulată, situată la nivelul joncțiunilor dintre fibrele Purkinje și cele miocardice, adică aproximativ la unirea treimii externe cu cea medie a peretelui ventri-

cular. Ajungerea excitației la acest nivel s-ar traduce prin formarea unei „sfere polarizate", ale cărei potențiale ar determina apariția potențialului Purkinje (10).

**Endocardită** (*endo-* + gr. *kardia* = inimă + *-ită*). Afecțiune inflamatorie, exsudativ-proliferativă, a endocardului valvular sau, uneori, parietal (10). ~ **acută plastică benignă,** sin.: *Endocardită reumatismală*, tipul cel mai frecvent întîlnit de endocardită, în care se constată leziuni cu caracter progresiv la nivelul valvulelor inimii, în special al orificiilor mitral și aortic; leziunile se caracterizează prin prezența nodulilor reumatismali, care constituie vegetațiile verucoase (trombi în diferite faze de organizare cu numeroase vase de neoformație și celule grupate în jurul acestora, uneori cu celule gigante Aschoff) și reprezintă cauza cea mai frecventă a valvulopatiilor cronice (2; 10). ~ **acută ulcerovegetantă,** Endocardită malignă acută. ~ **bruceloasă,** endocardită ulceropolipoasă a valvulelor aortice, foarte asemănătoare cu endocardita malignă lentă, apărînd în cursul brucelozei (2). ~ **carcinomatoasă,** formă rară de endocardită, de natură probabil alergică (datorită produselor de degradare a țesutului neoplazic) (10). ~ **constrictivă,** formă a sindromului Löffler, în care cavitatea este micșorată prin cantitatea masivă de trombi parietali aderenți (10). ~ **difuză,** leziuni alterativ-exsudative, fără depuneri de mase trombotice (endocardită incipientă); valvulele apar neuniform îngroșate, de culoare cenușie, semitransparente, cu edem al țesutului conjunctiv, intumescență și omogenizare a fibrelor colagene, uneori cu alterare fibrinoidă (2). ~ **fetală,** endocardită primitivă, de obicei tricuspidiană, formată intrauterin, cînd travaliul inimii drepte este mai important decît cel al inimii stîngi (2). ~ **fibroasă,** formă ușoară de endocardită, caracterizată printr-o fibroză neînsoțită de retractări sau sudări ale aparatului valvular (2). ~ **lentă,** Boala Jaccoud-Osler, vezi Jaccoud-Osler. ~ **malignă acută,** sin.: *Endocardită acută ulcerovegetantă*, endocardită cu evoluție rapidă, gravă, caracterizată prin procese ulcerative distructive, cauzate de coci piogeni, asociate și cu leziuni în alte organe, unde se produc embolii septice cu leziuni supurative (2). ~ **murală,** Endocardită parietală. ~ **parietală,** sin.: *Endocardită murală*, inflamație reumatismală care afectează endocardul parietal al atriilor sau ventriculilor; leziunile evoluează, în general, subendocardic, iar tulburările sînt reduse (2). ~ **parietală fibroplastică cu cozinofile,** Sindromul Löffler, vezi Löffler, ~ **recurentă,** formă de endocardită caracterizată anatomopatologic prin existența de leziuni recente verucoase pe valvule, alături de leziuni vechi cicatriceale; leziunile vechi constituie un loc de rezistență redusă (2). ~ **reumatismală,** Endocardita acută plastică benignă. ~ **secundară nespecifică a cardiacilor,** Sindromul Vaquez-Lutembacher, vezi Vaquez-Lutembacher. ~ **subacută,** Endocardită malignă lentă. ~ **subacută malignă trombozantă a cardiacilor,** Sindromul Vaquez-Lutembacher, vezi Vaquez-Lutembacher. ~ **valvulară,** Valvulită. ~ **verucoasă,** formă nebacteriană de endocardită, caracterizată anatomopatologic prin prezența de leziuni alterativ-proliferative, cu predominanța leziunilor proliferative, ca urmare a interesării straturilor superficiale ale endoteliului valvular cu depunere stratificată de mase trombotice (2).

*Vezi și*: Libman-Sacks.

**Endocardium** (*endo-* + gr. *kardia* = inimă). Membrana care căptușește inima în interior și care este constituită dintr-un endoteliu și un țesut conjunctiv subiacent (1).

**Endocervicită** (*endo-* + lat. *cervix* = gît + *-ită*), sin.: *Endometrită cervicală*. Inflamația mucoasei colului uterin datorită mai ales unei infecții microbiene (gonococ, streptococ, colibacil, floră saprofită a vaginului devenită patogenă) sau unei infestații parazitare (*Trichomonas*). *Forme clinice*: acute, subacute și cronice; formele acute se caracterizează histologic prin leziuni exsudative, cu infiltrat granulocitar și plasmocitar (în cazul gonococului), iar cele cronice prin leziuni ulcerovegetante sau scleroase (2). ~ **adenomatoasă,** endocervicită cu hiperplazia glandelor endocervicale, printr-o iritație inflamatorie de lungă durată (2). ~ **chistică,** endocervicită cu formare de chisturi submucoase, avînd un conținut lichid sau coloid (ouăle Naboth); chisturile se produc prin dilatația glandelor, datorită astupării orificiului lor extern (2). ~ **polipoasă,** endocervicită al cărei aspect macroscopic corespunde fie formelor hiperplazice adenomatoase, fie unor resturi placentare reținute în canalul cervical (2).

**Endocranium** (*endo-* + gr. *kranion* = craniu). Denumirea durei mater encefalice, care căptușește cutia craniană și care este considerată ca un periost al acesteia (1).

**Endocrin** (*endo-* + gr. *krinein* = a secreta). Care se referă la glandele cu secreție internă sau la hormoni (7).

**Endocrinologie** (*endo-* + gr. *krinein* = a secreta + *logos* = știință). Știința despre hormoni (clasic, știința despre glandele endocrine). Astăzi se înțelege prin endocrinologie știința despre integrarea și corelațiile endocrine. Endocrinologia clinică este o ramură a medicinei interne, dar endocrinologia poate fi considerată

ca o ramură a biologiei, fundamentală pentru întreaga medicină, așa cum a susținut C. I. Parhon încă din anul 1900 (7).

**Endocrinon.** Termen propus de Șt. Milcu, pentru a indica ansamblul elementelor unui circuit cibernetic endocrin (7).

**Endocrinopatie** (*endo-* + gr. *krinein* = a secreta + *pathos* = boală). Afecțiune datorită disfuncției unei glande cu secreție internă (7).

**Endocrinotrop** (*endo-* + gr. *krinein* = a secreta + *tropos* = întoarcere). Care are afinitate pentru glandele endocrine (7).

**Endocrinoză** (*endo-* + gr. *krinein* = a secreta + *-oză*). Stare datorită unui dezechilibru endocrin (7).

**Endoderm** (*endo-* + gr. *derma* = piele). Entoderm.

**Endodermoză** (*endo-* + gr. *derma* = piele + *-oză*). Nume generic dat virozelor ai căror germeni afectează electiv țesuturile și organele provenite din endoderm (22).

**Endodiascop** (*endo-* + *dia-* + gr. *skopein* = a vedea). Tub de raze Röntgen, de dimensiuni reduse, care poate fi introdus într-o cavitate a corpului, pentru efectuarea de radiografii sau pentru radioterapie (16).

**Endodiascopie.** Examinarea radiologică a unei cavități a corpului cu ajutorul endodiascopului (16).

**Endoenzimă.** Enzimă intracelulară.

**Endo-exocrin,** sin.: *Exo-endocrin.* Care are capacitate secretorie atît internă, cît și externă (de ex. testiculul, pancreasul, stomacul, glandele salivare, duodenul etc.) (7).

**Endofagie** (*endo-* + gr. *phagein* = a mînca). Însușirea unor insecte (anofelii) de a se alimenta în spații închise (31).

**Endofazie** (*endo-* + gr. *phasis* = vorbire). Trăirea interioară a actului vorbirii fără exteriorizare verbală (35).

**Endofilie** (*endo-* + gr. *philein* = a iubi). Însușirea unor insecte (anofeli) de a rămîne în locuințe sau adăposturi zi și noapte (31).

**Endoflebită** (*endo-* + gr. *phleps* = venă + *-ită*). Inflamație acută sau cronică a intimei venelor, realizînd frecvent tromboze (tromboflebite); de cele mai multe ori apare ca o complicație după varice, sarcină, intervenții chirurcale, procese septice etc. (2). ~ **cronică ectaziantă,** formă de endoflebită caracterizată prin flebosclerozâ, atrofie a elementelor musculare și dilatări varicoase (2). ~ **obliterantă,** endoflebită care determină obliterarea lumenului fie prin proliferarea celulelor endoteliale, fie prin tromboza consecutivă alterării acestor celule (2). ~ **obliterantă hepatică,** Sindromul Budd-Chiari, vezi Budd-Chiari.

**Endoforie** (*endo-* + gr. *pherein* = a purta). Esoforie.

**Endoftalmită** (*endo-* + gr. *ophthalmos* = ochi + *-ită*). Corioretinită supurativă. ~ **facoanafilactică,** sensibilizarea anafilactică a ochiului uman la proteinele cristaliniene proprii, în cazul extracției extracapsulare a cristalinului (28).

**Endogen** (*endo-* + gr. *gennan* = a produce). Care este produs în interiorul organismului sau al uneia din părțile sale (15).

**Endogenie.** Termen pentru denumirea etiologiei psihozelor (schizofrenie, psihoză maniacodepresivă), fără o cauză aparentă externă; este impropriu cînd se folosește în sensul ignorării interacțiunii factorilor externi și interni (35).

**Endogenot.** Vezi Starea de heterogenot.

**Endognație** (*endo-* + gr. *gnatos* = falcă). Opistognatism.

**Endoherniotomie** (*endo-* + lat. *hernia* = hernie + gr. *tome* = tăiere). Cura operatorie a unei hernii pe cale endosaculară (11).

**Endolimax.** Gen de protozoar din clasa *Rhizopoda. E. nana* este o specie frecvent întîlnită la om, dar nepatogenă (31).

**Endolimfă** (*endo-* + lat. *lympha* = apă). Lichid care umple cavitățile labirintului membranos (30).

**Endolizină.** Substanță cu acțiune litică directă asupra bacteriilor, prezentă în interiorul anumitor celule (de ex. în leucocite) (3).

**Endometriom** (*endo-* + gr. *metra* = uter + *-oma*). Acumulare circumscrisă de țesut endometrial în alt loc decît sediul său normal (2).

**Endometrioză** (*endo-* + gr. *metra* = uter + *-oză*). Formă difuză de endometriom, cu localizări multiple, uneori foarte variate (2). ~ **externă,** formă difuză de endometriom, putînd interesa intestinul, ovarul, salpingele, vezica urinară, peritoneul (2). ~ **internă,** sin.: *Adenomioză,* formă difuză de endometriom în miometru (2).

**Endometrită** (*endo-* + gr. *metra* = uter + *-ită*). Inflamația mucoasei uterine (18). ~ **acută,** inflamație acută a endometrului. În majoritatea cazurilor, infecția este exogenă, propagată ascendent din căile genitale subiacente, gonococul fiind agentul cauzal cel mai frecvent. Anatomopatologic se caracterizează prin infiltrat plasmocitar constant și exsudat fibrinopurulent, cu descuamări ale epiteliului glandular (2; 18). ~ **cervicală,** Endocervicită. ~ **chistică** (Cornil), endometrită cronică în care mucoasa uterină este presărată cu mici chisturi, prin transformarea glandulochistică a endometrului, ca o consecință a hiperfoliculinemiei (18). ~ **cronică,** inflamație cronică a endometrului. *Forme anatomopatologice*: forma atrofică se caracterizează prin

scleroză cu atrofia mucoasei şi dispariţia aproape completă a corionului citogen; forma hipertrofică realizează formaţiuni polipoase, cu glande inegale ca mărime, alături de un ţesut de granulaţie cu infiltrat inflamator cronic; uneori apar şi dilataţii chistice ale glandelor, prin obstruarea lumenelor la anumite niveluri (2). ~ **deciduală,** inflamaţie a mucoasei uterului gravid (18). ~ **disecantă,** endometrită exfoliativă prin eliminarea mucoasei necrozate (2). ~ **exfoliativă,** inflamaţie a mucoasei uterine, în care mucoasa se elimină prin col sub formă de mici lambouri (scuame), vizibile cu ochiul liber (18). ~ **gangrenoasă,** endometrită cauzată de germeni anaerobi (în special *B. perfringens*), apărînd de obicei după manevre abortive empirice, infectante (2). ~ **glandulară,** formă de endometrită însoţită de proliferarea iritativă a elementelor glandulare (2). ~ **hemoragieă,** denumire improprie pentru metroragiile întîlnite la femeile hiperfoliculinemice cu hiperplazie glandulochistică a endometrului. De fapt, hiperplazia glandulochistică a endometrului nu este de natură inflamatorie, ci endocrină; pe de altă parte, aproape toate endometritele se manifestă prin metroragii mai mult sau mai puţin abundente (18). ~ **interstiţială,** endometrită în care procesul inflamator predomină în interstiţii (2). ~ **necrotică,** în cazurile grave de endometrită puerperală apare un proces de necroză, care nu se mărgineşte la deciduă, ci pătrunde în profunzime, cuprinzînd şi peretele muscular al uterului (2). ~ **puerperală,** inflamaţie a mucoasei uterine survenite după naştere, precedată uneori de lohiometrie şi avînd drept cauză o infecţie exogenă sau endogenă (18). ~ **scleroatrofieă,** endometrită mai frecventă după menopauză sau la femeile cu hipofoliculinemie, caracterizată prin leziuni scleroatrofice ale endometrului (18). ~ **tuberculoasă,** formă relativ rară de endometrită, reprezentînd de obicei o extindere a unui proces tuberculos salpingian; tabloul histologic este de multe ori atipic, necesitînd, pentru precizarea diagnosticului, şi un examen biologic (2).

**Endometrium** (*endo-* + gr. *metra* = uter), sin.: *Mucoasa uterină, Tunica mucosa uteri.* Pătură epitelială monostratificată, cu cripte şi glande, care căptuşeşte uterul şi în care nidează oul; este lipsită de submucoasă (2).

**Endomitoză** (*endo-* + gr. *mitos* = fir + *-oză*), sin.: *Endopoliploidie.* Duplicarea cromozomilor, fără a fi însoţită de formarea fusului sau de citokineză (1).

**Endomysium** (*endo-* + gr. *mys* = muşchi). Ţesutul conjunctiv care se află între fibrele unui fascicul muscular (1).

**Endoneurium** (*endo-* + gr. *neuron* = nerv). Ţesutul conjunctiv subţire care uneşte fibrele dintr-un fascicul nervos (1).

**Endonucleolus** (*endo-* + dim. de la lat. *nucleus* = sîmbure). Aria necolorată dintr-un nucleol (1).

**Endoparazit** (*endo-* + lat. *parasitus,* de la gr. *para* = lîngă + *sitos* = mîncare). Parazit care trăieşte în interiorul organismului, în ţesuturi sau în sînge. Poate fi de natură vegetală (entofit) sau animală (entozoar) (31).

**Endoparazitism.** Enokie.

**Endopeptidază.** Sistem enzimatic care catalizează hidroliza legăturilor peptidice în interiorul celulei (de ex. catepsina) (5).

**Endoplasmă** (*endo-* + gr. *plasma* = formaţie). Porţiunea internă a citoplasmei (1).

**Endopoliploidie** (*endo-* + gr. *polyplous* = de mai multe ori). Endomitoză.

**Endoprotează** (*endo-* + gr. *prothesis* = înlocuire). Proteză folosită în interiorul corpului, pentru a înlocui morfologic şi în parte funcţional un segment de organ (os, arteră, esofag, canal coledoc, suprafaţă articulară etc.) sau un organ (ochi). Sînt confecţionate din vitalium sau materii plastice: metacrilat de metil, nilon, polivinil etc. (24).

**Endosalpinx** (*endo-* + gr. *salpinx* = trompă). Mucoasa care căptuşeşte trompa uterină; este în contact spre exterior cu stratul muscular al trompei, iar spre interior cu lumenul trompei (18).

**Endoscopie** (*endo-* + gr. *skopein* = a vedea). Metodă de examinare pe viu a organelor cavitare şi a orificiilor naturale (gastroscopie, bronhoscopie, laringoscopie, rectoscopie, colposcopie etc.) cu endoscopul (6).

**Endosmoză** (*endo-* + gr. *osmos* = impulsie + *-oză*). Osmoză spre interiorul unei celule sau cavităţi (15).

**Endospor** (*endo-* + gr. *spora* = sămînţă) Formă de viaţă latentă, întîlnită la unele bacterii şi ciuperci, caracterizată printr-o rezistenţă marcată la agenţii fizici şi chimici. Endosporul se formează în interiorul celulei, care se autolizează în momentul maturării acestuia. Endosporul este limitat la exterior de un perete sporal, care este înconjurat de o membrană denumită cortex. În jurul cortexului se găsesc 1—2 învelişuri sporale dense şi uneori un înveliş lax, denumit exosporiu. Endosporul este greu colorabil prin metodele de colorare obişnuite şi prezintă o refringenţă marcată (3).

**Endostal** (*endo-* + gr. *osteon* = os). Care este situat în os (24).

**Endostetoscop** (*endo-* + gr. *stethos* = piept + *skopein* = a vedea, a observa). Tip de stetoscop pentru auscultarea inimii prin esofag (10).

**Endosteum** (*endo-* + gr. *osteon* = os). Pătura membranoasă de țesut conjunctiv care căptușește cavitatea medulară a unui os (1).

**Endotelio-** (gr. *endo-* + *thele* = ridicătură). Element de compunere care introduce în termeni referirea la un endoteliu (32).

**Endotelioblastom** (*endotelio-* + gr. *blastos* = germen + *-oma*), sin. *Endoteliom malign.* Tumoare malignă avînd ca punct de plecare endoteliul căilor limfatice, al vaselor mici sanguine, al seroaselor (2).

**Endoteliocit** (*endotelio-* + gr. *kytos* = celulă). Mononuclear mare cu acțiune fagocitară de origine sanguină sau tisulară (2).

**Endoteliom** (*endotelio-* + *-oma*). Grupă de tumori ale căror origine și grad de malignitate formează încă obiectul unor controverse; după Hueck ar fi tumori **mezenchimale**, avînd capacitatea de a forma structuri sincițiale și tubulare (2). ~ **cilindromatos,** tumoare care face parte de fapt dintre bazalioamele de aspect cilindromatos (2). ~ **malign,** Endotelioblastom. ~ **$MH_2$,** Endoteliom Murray-Begg, vezi Murray-Begg.

*Vezi și* : Murray-Begg.

**Endoteliomatoză** (*endotelio-* + *-oma* + *ază*). Stare caracterizată prin formare de endotelioame multiple și difuze (2).

**Endoteliomiom** (*endotelio-* + gr. *mys* = mușchi + *-oma*). Tumoare mixtă endotelială și miomatoasă (2).

**Endoteliomixom** (*endotelio-* + gr. *myxa* = mucozitate + *-oma*). Mixom avînd ca punct de plecare un endoteliu (2).

**Endolioză** (*endotelio-* + *-oză*). Stare caracterizată prin proliferarea elementelor endoteliale (2).

**Endotelită** (*endotelio-* + *-ită*). Inflamație a endoteliului cu leziuni distrofice care pot favoriza coagularea sîngelui în cazul vaselor sanguine sau cu leziuni proliferative cu tendință la obliterare în cazurile de localizări la nivelul unor lumene (2). ~ **parcelară hemoragică,** formă de endotelită, care traduce o infecție hipertoxică microbiană sau virotică cu tropism pentru capilare (2).

**Endoteliu** (*endo-* + gr. *thele* = ridicătură). *Endothelium.* ~ **capilar glomerular,** *Lamina fenestrata.*

**Endotelocit** (*endo-* + gr. *thele* = ridicătură + *kytos* = celulă). Vezi Celulă endotelială.

**Endotermie** (*endo-* + gr. *thermos* = cald). Producere de căldură în țesuturi prin folosirea unor curenți de înaltă frecvență (4).

**Endothelium** (*endo-* + gr. *thele* = ridicătură), sin.: *Endoteliu.* 1. Epiteliu pavimentos simplu, care tapisează inima, vasele de sînge și vasele limfatice (endoteliu vascular) (1). 2. Epiteliu pavimentos, simplu, derivat din mezoderm, care căptușește unele cavități închise ale corpului (1).

**Endothrix** (*endo-* + gr. *thrix* = păr). Dispoziția sporilor de dermatofiți în interiorul firului de păr (12).

**Endotim** (*endo-* + gr. *thymos* = spirit, minte). Care ține de „straturile profunde" (primitive din punct de vedere filogenetic) ale psihismului (de ex. instinctele, afectele primare etc.) (7).

**Endotiropexie** (*endo-* + gr. *tyreos* = scut + *eidos* = formă + *pexis* = fixare). Liberarea operatorie a glandei tiroide de trahee, cu luxarea din loja sa și fixarea într-un spațiu creat între mușchiul sternocleidomastoidian și piele (11).

**Endotoxină** (*endo-* + gr. *toxikon* = otravă). Substanță legată de corpul microbian, eliberată în mediul extern o dată cu distrugerea celulei bacteriene, avînd acțiune toxică nespecifică asupra organismelor superioare. Endotoxinele sînt de natură glucidolipidopolipeptidică, posedă o antigenicitate slabă și sînt termostabile; reprezintă o componentă structurală importantă a pereților bacteriilor gramnegative (3).

**Endovasculită** (*endo-* + lat. *vasculum* = vas mic + *-ită*). Inflamația intimei vaselor (2). ~ **vegetantă,** formă de endovasculită însoțită de proliferarea endoteliului, cu eventuale depuneri trombotice și organizare consecutivă (2). ~ **verucoasă,** formă de endovasculită caracterizată prin prezența de vegetații mici și aderente (2).

**Endovenos** (*endo-* + lat. *venosus* =venos). Care este localizat în interiorul unei vene (10).

**Energie** (gr. *energeia* = activitate). Capacitatea unui sistem de a realiza un lucru mecanic sau o altă acțiune echivalentă. Există mai multe forme de energie: cinetică, chimică, calorică, electromagnetică, biochimică etc. Diferitele forme de energie se pot transforma din una în alta, în condiții date, procese care asigură conservarea energiei în univers. Sub numele de energie potențială (latentă sau statică) se subînțelege energia pe care o posedă un sistem, dar pe care nu o manifestă în momentul respectiv. Energia se măsoară, ca și lucrul mecanic, în ergi (în sistemul cgs), în jouli (în sistemul mks), în calorii, în kilogrammetri și în multiplii lor (5). ~ **atomică,** Energie nucleară. ~ **chimică,** energie rezultată din reacții chimice și, sub diferite forme, transformată în lucru mecanic, în energie calorică, electrică etc. În organismele vii asigură desfășurarea proceselor vitale (9). ~ **cinetică,** energia unui sistem fizic în care intervin numai mărimile ce caracterizează starea de mișcare a corpurilor care alcătuiesc sistemul (6). ~ **electrică a unei excitații,** mărime determinată de 3 factori: tensiunea

($U$), intensitatea curentului ($I$) și durata sa ($t$): $E_{el} = U.I.t.$; relația este valabilă la tensiune constantă și la intensitate de curent constantă (6). ~ **fiziologică minimă,** energie minimă indispensabilă funcționării organismului, denumită și cheltuială de fond, utilizată pentru: activitatea inimii și mușchilor respiratori, menținerea tonusului muscular, secreția glandelor și activitatea protoplasmei celulare (6). ~ **internă,** suma energiilor cinetice și potențiale ale tuturor particulelor care constituie un sistem fizicodinamic; este o parte a entalpiei (6). ~ **liberă,** energie care servește pentru acoperirea lucrului cheltuit în celule. Cea mai importantă sursă de energie liberă în organism sînt considerate reacțiile de fermentare și de oxidare (6). ~ **nucleară,** sin.: *Energie atomică,* energie care se liberează în cursul proceselor de fuziune sau fisiune a nucleelor atomice (5). ~ **potențială,** energia unui sistem fizic datorită interacțiunilor ce depind numai de poziția relativă a corpurilor componente ale acelui sistem (6). ~ **prag,** cantitatea minimă de energie primită de un sistem excitabil pentru a răspunde la stimulul primit (6). ~ **radiantă,** energie transportată de la sursă în mediul înconjurător sub formă de radiații (36). ~ **de stimulare,** cantitatea de energie pe care o primește sistemul excitabil în timpul fenomenului de excitare (6).

**Energizant psihic.** Compus care provoacă stimulare psihomotorie și efecte antidepresive, evidente la om după cîteva zile sau săptămîni de tratament; se presupune că acțiunea ar fi datorită inhibării monoaminooxidazei în sistemul nervos central, cu modificarea consecutivă a metabolismului catecolaminelor și 5-hidroxitriptaminei; cele mai multe energizante psihice sînt derivați hidrazinici — de ex. iproniazida, nialamida, fenelzina (14).

**Energometru** (gr. *energeia* = activitate + *metron* = măsură). Aparat pentru studiul pulsului, determinînd, indirect, cu ajutorul manșetei, presiunea și volumul maxim de sînge al undei pulsatile (32).

**Enervare** (lat. *enervare* = a tăia nervii). Secționarea unor nervi (11). ~ **gastrică,** secționarea chirurgicală a pediculilor nervoși ai stomacului (11). ~ **renală,** Denervare renală.

**Engel. Sindromul** ~, boală descrisă la Șanhai în lunile mai și iunie, caracterizată prin tuse cu expectorație aerată, galbenă, umbre pulmonare radiologice fugace și eozinofilie severă (34).

**Engel-Recklinghausen. Boala** ~, Boala Recklinghausen, vezi Recklinghausen.

**Engelmann,** Theodor Wilhelm, 1843—1909. **Boala** ~, boală a copilăriei, caracterizată prin hiperostoză și scleroză osoasă (24).

**Engramă** (*en-* + gr. *gramma* = înscriere). Urmă mnezică persistentă, consecutivă acțiunii unui excitant asupra sistemului nervos central (35).

**Engström. Aparatul** ~, aparat care asigură respirația la o frecvență fixă cu volum și presiuni de insuflație și exsuflație reglabile; se utilizează și pentru anestezie generală cu intubație (11).

**Enkatarafie** (gr. *enkatarrhaptein* = a coase înăuntru). Înfundarea operatorie a unei suprafețe tisulare prin coaserea, una la alta, a celor două margini care o limitează (11).

**Enoftalmie** (*en-* + gr. *ophtalmos* = ochi). Înfundarea globului ocular în orbită (28).

**Enoilhidrază.** Crotonază.

**Enoilreductază.** Enzimă care catalizează reducerea crotonilcoenzimei A, rezultînd butirat. Enoilreductaza participă la sinteza acizilor grași și a fost purificată din microzomii celulelor ficatului de șobolan (5).

**Enokle,** sin.: *Endoparazitism.* Parazitism cu endoparaziți (8).

**Enol.** Compus organic hidroxilat, în care grupa hidroxil este legată de un atom de carbon al unei duble legături (5).

**Enolază,** sin.: *2-Fosfogliceratdehidratază.* Enzimă care catalizează transformarea reversibilă a glicerofosfatului în fosfoenolpiruvat, metabolit intermediar esențial în procesele energetice de catabolism glucidic (5).

**Enosteom** (*en-* + gr. *osteon* = os + *-oma*), sin.: *Osteom central.* Osteom dezvoltat în sinusurile paranazale (26).

**Enostoză** (*en-* + gr. *osteon* = os + *-oză*). Entostoză.

**Enrico-Barklay. Procedeul** ~, refacerea continuității digestive după gastrectomie totală prin interpunerea între esofag și duoden a unui segment din colonul transvers (11).

**Ensomphalus** (*en-* + gr. *soma* = corp + lat. *omphalus* = buric). Gemeni (diplopagi) uniți printr-o bandă în regiunile epigastrică și sternală inferioară (gemeni siamezi) (1).

**Entalpie.** Mărime termodinamică de stare, exprimată prin suma între energia internă a unei substanțe și produsul între presiune și volum (6).

**Entamoeba.** Gen de amibă parazită din clasa *Rhizopoda. Specii mai importante: E. buccalis, E. gingivalis; E. coli* este lipsită de patogenitate directă, dar se pare că poate întreține unele procese colitice; *E. dispar* reprezintă după unii autori forma *minuta* de *E. histolytica; E. dysenteriae, E. histolytica; E. gingivalis* (sin.: *E. buccalis*) trăiește în cavitatea bucală; pare să aibă rol favorizant în diferite afecțiuni stomatologice și în formarea tartrului dentar; *E. histolytica* ( sin.: *E. dysen-*

*teriae*) prezintă o formă *minuta* de 20 μ, nehematofagă şi neagresivă şi o formă *magna* de 30—40 μ, tisulară şi hematofagă, care determină dizenteria amibiană (31).

**Enteral** (gr. *enteron* = intestin). 1. Înăuntrul intestinului (16). 2. Pe cale intestinală (16).

**Enteralgie** (*entero-* + gr. *algos* = durere). Durere abdominală de origine intestinală (16).

**Enteramină.** 5-Hidroxitriptamină.

**Enterectomie** (*entero-* + gr. *ektome* = excizie). Exereza chirurgicală a unui segment al intestinului subţire (11).

**Enteric cytopathogenic human orphan** (engl.), Abreviat ECHO. Vezi ECHO.

**Enterită** (*entero-* + *-ită*). Afecţiune intestinală cu caracter inflamator (16). ~ **cronică atrofică,** formă anatomopatologică de enterită, caracterizată printr-o mucoasă subţire, netedă, de culoare cenuşie-neagră; tabloul microscopic arată glande atrofice, ţesut conjunctiv al submucoasei redus şi strat muscular în degenerescenţă grasă (2). ~ **cronică catarală,** proces persistent şi recidivant, dezvoltat de obicei dintr-o enterită acută şi caracterizat anatomopatologic prin pseudomelanoză şi hemoragii punctiforme (2). ~ **cronică chistică,** formă de enterită caracterizată prin dilataţii chistice ale glandelor intestinale, datorită astupării orificiilor glandulare (2). ~ **cronică hipertrofică,** tumefierea mucoasei intestinale cu hiperemie şi depozit de mucus vîscos; adesea se produc formaţiuni polipoase (enterita cronică polipoasă) (2). ~ **cronică polipoasă,** vezi Enterită cronică hipertrofică. ~ **descuamativă,** inflamaţie catarală acută, cu tumefacţia anselor intestinale şi hiperemie accentuată (2). ~ **flegmonoasă,** formă gravă de enterită cu simptomatologie de peritonită, datorită intervenţiei unui agent infecţios pe o ulceraţie intestinală sau pe o tumoare cu zone de necroză (2). ~ **foliculară,** sin.: *Enterită nodulară,* formă de enterită întîlnită de obicei la copii şi caracterizată prin existenţa unor granulaţii pe suprafaţa mucoasei, corespunzînd microscopic unei hiperplazii a structurilor foliculărlimfoide şi unui infiltrat granulocitar (2). ~ **holerică,** enterită catarală cu evoluţie supraacută întîlnită în holeră; anatomopatologic se caracterizează prin descuamarea epiteliului vilozităţilor, cu păstrarea intactă a epiteliului din interiorul glandelor Lieberkühn (2). ~ **mucoasă,** afecţiune inflamatorie intestinală acută sau cronică, caracterizată prin diaree sau/ şi constipaţie, colici, cu eliminare de mucus în cantitate abundentă sub formă de glere sau pseudomembrane (16). ~ **nodulară,** Enterită foliculară. ~ **pseudomembranoasă,** formă de enterită mucoasă, vezi Enterită mucoasă (16). ~ **regională,** Boala Crohn, vezi Crohn. ~ **segmentară,** Boala Crohn, vezi Crohn. ~ **sugarului,** dispepsie enterală provocată de o alimentaţie nepotrivită şi de infecţii bacteriene (un rol deosebit de important îl joacă *Escherichia coli* şi enterococul) (2). ~ **tuberculoasă,** proces relativ frecvent, localizat de obicei în ileon şi cec şi asociat aproape totdeauna cu o tuberculoză pulmonară cavitară. Anatomopatologic se caracterizează prin tuberculi cazeificaţi, care se ulcerează. Prin cicatrizarea ulceraţiilor se pot forma stricturi, iar prin iritaţia cronică asupra mucoasei, formaţiuni polipoase (2).

**Entero-** (gr. *enteron* = intestin). Element de compunere care introduce în cuvinte referirea la intestin (32).

**Enteroanastomoză** (*entero-* + gr. *anastomosis* = deschidere). Crearea operatorie a unei anastomoze între două segmente intestinale (11).

**Enterobacteriaceae.** Familie de bacterii făcînd parte din ordinul *Eubacteriales,* cuprinzînd bacili mobili, cu cili peritrihi, sau imobili, gramnegativi, care se dezvoltă uşor pe medii artificiale. Mulţi dintre reprezentanţii acestei familii sînt întîlniţi în intestinul omului şi al animalelor, putînd fi cauză frecventă de tulburări digestive. Familia *Enterobacteriaceae* este subîmpărţită în următoarele diviziuni principale: *Shigella-Escherichia, Salmonella-Arizona-Citrobacter, Klebsiella-Aerobacter-Serratia, Proteus-Providence* (3).

**Enterobiază.** Oxiurază.

**Enterobius.** sin.: *Oxyuris.* Gen de viermi paraziţi din familia *Oxyuridae,* clasa *Nematoda* (31). ~ **vermicularis,** sin.: *Oxyuris vermicularis,* vierme de culoare albă, cosmopolit; parazitează frecvent omul, la care determină oxiuraza sau enterobiaza (31).

**Enterocel** (*entero-* + gr. *kele* = hernie). Hernie al cărei conţinut este format de intestin (11).

**Enterocenteză** (*entero-* + gr. *kentesis* = înţepătură). Puncţia intestinului efectuată în cursul unei intervenţii chirurgicale pentru ocluzie sau obstrucţie, în scopul evacuării conţinutului intestinal (11).

**Enterochistom** (*entero-* + gr. *kystis* = vezică, chist + *-oma*). Chist căptuşit cu mucoasa care se dezvoltă din ductul omfalomezenteric, găsindu-se în cavitatea abdominală, mai rar în peretele abdominal, fiind considerat ca fragment rătăcit din stomac sau intestin în cadrul proceselor disembrioplazice (2).

**Enterocistoplastie** (*entero-* + gr. *kystis* = vezică + *plassein* = a forma). Intervenţie chirurgicală constînd din abuşarea unui segment exclus din intestin în vezica urinară pentru a-i mări capacitatea (11).

**Enterocleaner.** Aparat în formă de şa şi cu dispozitiv de introdus în rect, folosit pentru spălături intestinale în timpul unei proceduri de îmbăiere generală. Lichidul de spălare intestinală (5—30 litri, după caz) poate fi: apă simplă, apă minerală, decoct de plante etc. (4).

**Enterocliză** (*entero-* + gr. *klysis* = irigare). Introducerea de lichid în rect, în scop alimentar sau evacuator (11).

**Enterococ,** sin.: *Enterococcus.* Vezi *Streptococcus.*

**Enterococcus.** Enterococ. Vezi *Streptococcus.*

**Enterococcemie.** Infecţie gravă de aspect septicemic provocată de streptococi din grupul D (enterococi) (8).

**Enterocolită** (*entero-* + gr. *kolon* = intestin gros + *-ită*). Afecţiune inflamatorie mai mult sau mai puţin întinsă a intestinului subţire şi gros, limitată la mucoasă sau extinsă la peretele intestinal în întregime, cu evoluţie acută sau cronică, caracterizată prin colici, diaree, febră, scădere în greutate (16). ~ **alergică,** enterocolită determinată de un alergen alimentar, bacterian sau parazitar sau apărînd în cursul unei alergii generale (16). ~ **prin antibiotice,** enterocolită determinată de administrarea pe cale bucală, în doze mari şi repetate, a antibioticelor cu spectru larg, de tipul tetraciclinelor şi exprimînd un proces grav stafilococic sau fungic, ca rezultat al modificării florei intestinale (16). ~ **bacteriană,** enterocolită produsă de germeni din grupul *Enterobacteriaceae.* ~ **dizenteriformă,** enterocolită cu etiologie infecţioasă variată (bacili din grupul *Shigella,* bacili coli patogeni, bacili paracoli, *Proteus,* bacil piocianic etc.), manifestîndu-se din punct de vedere clinic prin scaune mucopurulente, sanguinolente (33). **Enterocolite parazitare.** Enterocolite produse de protozoare, flagelate sau viermi (16).

**Enterocrinină** (*entero-* + gr. *krinein* = a secreta). Substanţă ergonală din mucoasa intestinală, care stimulează secreţia intestinului subţire (7).

**Enterogastron** (*entero-* + gr. *gaster* = stomac). Factor ergonal din duoden, care inhibează secreţia şi mobilitatea stomacului; probabil un complex de substanţe (7).

**Enterogen** (*entero-* + gr. *gennan* = a produce). De origine intestinală (16).

**Enterograf** (*entero-* + gr. *graphein* = a scrie). Instalaţie care înregistrează motilitatea intestinală şi presiunile intraintestinale (16).

**Enterografie.** Înregistrarea grafică a motilităţii intestinale şi a presiunilor intraintestinale (16).

**Enterokinază.** Enzimă prezentă în sucul intestinal, care transformă tripsinogenul (protripsina pancreatică) în tripsină activă (5).

**Enterolit** (*entero-* + gr. *lithos* = piatră), sin.: *Calcul intestinal.* Calcul format din straturi de săpunuri şi fosfaţi suprapuse pe un nucleu solid de origine enterală (16).

**Enterolitiază.** Afecţiune caracterizată prin prezenţa de calculi în intestin (16).

**Enterologie** (*entero-* + gr. *logos* = ştiinţă). Ramură a ştiinţelor medicale care se ocupă în special cu tractul intestinal (16).

**Enteromegalie** (*entero-* + gr. *megas* = mare). Lărgirea calibrului intestinal (16).

**Enteromer** (*entero-* + gr. *meros* = parte). Un segment al tubului digestiv embrionar (1).

**Enteromonas.** Gen de protozoare flagelate din familia *Cercomonadidae* (31). ~ **hominis,** specie nepatogenă găsită uneori în intestin la om (31).

**Enteron** (gr. = intestin). 1. Tubul digestiv primitiv sau adult întins de la gură la anus (sin.: *Canalis alimentarius*) (1). 2. Termen prin care unii autori definesc numai porţiunea cuprinsă între stomac şi anus inclusiv (1).

**Enteropatie** (*entero-* + gr. *pathos* = boală). Afecţiune localizată pe intestin (16). ~ **exsudativă,** afecţiune, primară sau secundară, caracterizată printr-o deperdiţie exagerată de proteine în lumenul jejunoileal (16).

**Enteropexie** (*entero-* + gr. *pexis* = fixare). Fixarea printr-un procedeu operator a unui viscer care, ca urmare a unui proces patologic, a căpătat o mobilitate anormală (11).

**Enteroplastie** (*entero-* + gr. *plassein* = a forma). Operaţie în care se foloseşte ca material de plastie o ansă de intestin subţire, pediculată (11).

**Enteroplexie** (*entero-* + gr. *plexis* = ţesătură). Unirea a două segmente de intestin secţionat prin intermediul unor dispozitive metalice şi a unor ace de fixare elastice (11).

**Enteroproctie** (*entero-* + gr. *proktos* = anus). Anus artificial.

**Enteroptichie.** Operaţia Noble. Vezi Noble.

**Enteroptoză** (*entero-* + gr. *ptosis* = cădere). Coborîrea anormală a intestinelor în partea declivă a cavităţii abdominale, asociată de obicei şi cu deplasarea în acelaşi sens a altor viscere (16).

**Enterorafie** (*entero-* + gr. *rhaphe* = sutură) Sutura chirurgicală a unei plăgi accidentale sau operatorii a intestinului subţire (11).

**Enteroragie** (*entero-* + gr. *rhegnynai* = a curge). Hemoragie intestinală (16).

**Enterostomie** (*entero-* + gr. *stoma* = gură, deschidere). Deschiderea operatorie la piele a unei anse intestinale (11). ~ **de necesitate,** scoaterea operatorie la piele a unui segment de intestin perforat; metoda este indicată în cazurile cînd starea generală a bolnavului nu

permite rezecția sau starea locală a intestinului nu permite sutura perforației (11).

**Enterotom** (*entero-* + gr. *tome* = tăiere). Pensă strivitoare, cu dinți divergenți sau paraleli, care pot fi strînși printr-o tijă crenelată sau cu șurub; este folosită pentru distrugerea pintenului intestinal în crearea unui anus artificial (11).

**Enterotomie.** Deschiderea chirurgicală a intestinului gros sau subțire (11).

*Vezi și*: Dupuytren.

**Enterotoxină** (*entero-* + gr. *toxikon* = otravă). Substanță elaborată de anumite microorganisme, capabilă să provoace tulburări digestive în urma contactului cu mucoasa intestinală (3).

**Enteroviroză.** Denumire generică pentru îmbolnăvirile umane provocate de enterovirusuri, cu habitat obișnuit în intestin și cu manifestări clinice variate, cele mai grave fiind reprezentate de afectarea sistemului nervos central (8).

**Enterovirusuri.** Grup mare de virusuri cu habitat intestinal (de ex. virusurile poliomielitice, *Coxsackie*, ECHO, Karaganda) (22).

**Entezită.** Tendoperiostită.

**Ento-** (gr. *entos* = înăuntru). Prefix care introduce în termenii compuși sensul de intern, interior (32).

**Entoblast** (*ento-* + gr. *blastos* = germen). Entoderm primitiv.

**Entoderm** (*ento-* + gr. *derma* = piele), sin.: *Endoderm.* Pătura germinală primitivă internă care formează căptușeala tubului digestiv de la faringe la rect și a derivatelor sale (1). **~ prezumtiv,** țesutul care este primordial endodermului (1). **~ primar,** Entoderm primitiv. **~ primitiv,** sin.: *Entoblast, Entoderm primar, Hipoblast,* pătura internă a gastrulei; grup de celule care se separă de la masa celulară internă pe suprafața ventrală a ectodermului primitiv și de la care derivă sacul vitelin și intestinul embrionar (1). **~ al sacului vitelin,** pătura epitelială a sacului vitelin, care se continuă cu aceea a intestinului (1).

**Entofit** (*ento-* + gr. *phyton* = plantă). Vezi Endoparazit.

**Entomere** (*ento-* + gr. *meros* = parte). Blastomere care au proprietatea de a forma endoderm (1).

**Entomion** (gr. *entome* = crestătură). Punctul craniometric în care vîrful unghiului mastoid al osului parietal intră în crestătura parietală a osului temporal (1).

**Entomo-** (gr. *entomon* = insectă). Element de compunere pentru termenii care se referă la insecte (32).

**Entomologie** (*entomo-* + gr. *logos* = știință). Știința care se ocupă cu studiul morfologic și biologic al artropodelor (31). **~ tanatologică,** studiul insectelor necrofage care formează fauna cadaverică și care se succed pe măsura descompunerii substanțelor organice (23).

**Entomoză** (*entomo-* + *-oză*). Miază.

**Entoptic** (*ento-* + gr. *optikos* = vedere). Viziunea și situarea exterioară a unor elemente din interiorul propriului ochi (28).

**Entorsă** (fr. *entorse*). Afecțiune traumatică a unei articulații, datorită unei leziuni capsuloligamentare. Poate fi vorba de o simplă distensie a filetelor articulare, cu consecințele sale vasomotorii, de o ruptură fibrilară a unui ligament sau de ruptura totală, adesea cu smulgerea unei inserții osoase (24).

**Entoscop** (*ento-* + gr. *skopein* = a vedea). Aparat pentru examinarea capilarelor retiniene proprii (28).

**Entoscopie.** Examinarea capilarelor retinei proprii (28).

**Entostoză** (*ento-* + gr. *osteon* = os + *-oză*), sin. *Enostoză.* Proliferare tumorală benignă a țesutului osos în cavitatea canalului medular al oaselor lungi, în interiorul cutiei craniene sau chiar în grosimea unor oase (mandibulă) (2).

**Entozoar** (*ento-* + gr. *zoon* = animal). Vezi Endoparazit.

**Entropie.** 1. În termodinamică, mărime de stare care se exprimă prin suma raporturilor dintre cantitățile de căldură primite sau cedate de un sistem în cursul unor transformări reversibile și temperaturile absolute corespunzătoare ($S \sim \frac{Q}{T}$). Un sistem închis supus doar la transformări reversibile își conservă entropia. În cursul proceselor ireversibile, totdeauna entropia crește. Organismele vii fac parte din sistemele deschise, în care are loc un schimb de materie și energie cu mediul exterior (6). 2. În cibernetică, măsură a diversității stărilor microscopice compatibile cu o stare macroscopică, măsură a dezordinii atomice (6). 3. În teoria informației, măsura cantității de informație conținută, emisă, transmisă sau recepționată. Entropia este maximă atunci cînd toate probabilitățile sînt egale între ele, adică atunci cînd există cea mai mare nedeterminare (sin.: *Cantitate de informație*) (7).

**Entropion** (*en-* + gr. *tropein* = a întoarce). Inversiunea pleoapei, uni- sau bilaterală. *Tipuri*: e. cicatriceal, cauzat de retracția cicatriceală a conjunctivei palpebrale, produsă de arsuri, traumatisme, trahom; e. spastic, cauzat de spasmul mușchiului orbicular al pleoapelor, produs de conjunctivite, keratite, corpi străini sau aplicarea unui bandaj ocular (28).

**Enucleare** (lat. *e* sau *ex* = în afară + *nucleus* = sîmbure). 1. Extirparea operatorie a unei formațiuni tumorale chistice sau parenchimatoase benigne, bine delimitată în mijlocul

țesutului în care s-a dezvoltat, folosindu-se un plan de clivaj (11). 2. Intervenție operatorie ce constă din înlăturarea completă a unui glob ocular, cu păstrarea conjunctivei și mușchilor oculari, pentru a da suport și mobilitate protezei (28).

**Enucleorezecție.** Extirparea operatorie a unei tumori benigne, folosindu-se planul de clivaj ce o separă de țesutul în care se dezvoltă, asociindu-se și rezecția unei porțiuni din parenchimul învecinat (11).

**Enurezis** (*en-* + gr. *ouresis* = urinare). Pierdere involuntară a urinii, de obicei în timpul nopții, întîlnită mai frecvent la copii cu tulburări nevrotice sau cu malformații congenitale (35).

**Enzimă** (*en-* + gr. *zyme* = fèrment), sin.: *Ferment.* Catalizator biochimic, specific materiei vii, care asigură desfășurarea proceselor de catabolism și anabolism. Enzimele sînt catalizatori solubili, macromoleculari, de natură organică, termolabili, produși de organismul viu, a căror activitate este specifică față de o anumită substanță sau un anumit tip de substanțe (substrat) și este dependentă de anumite condiții de mediu (pH, temperatură, prezența unor activatori etc.). După compoziția chimică, enzimele pot fi: holoproteinice (proteine pure), ca tripsina, pepsina, papaina etc.; metalproteinice (rezultate din unirea unei proteine cu un metal), ca enolaza (Mn), anhidraza (Zn) etc.; hemproteinice (care au ca grupare prostetică derivați ai hemului), ca citocromoxidaza, catalaza etc.; enzime cu grupări prostetice (altele decît ionii metalici sau hemul), ca enzimele care au ca grupare prostetică activă o vitamină (carboxilaza, deaminaza) sau derivați piridinnucleotidici (5). ~ **activatoare,** sistem enzimatic care activează desfășurarea unui anumit proces metabolic (de ex. enzima de condensare este activatoare pentru calea tricarboxilică de catabolizare a glucidelor) (5). ~ **amilolitică,** enzimă implicată în degradarea amidonului, de tipul amilazei salivare și pancreatice (16). ~ **extracelulară,** sin.: *Exoenzimă, Lioenzimă,* enzimă care este eliberată extracelular și acționează în afara celulei. Cele mai multe enzime utilizate în industria fermentativă, precum și pepsina, tripsina etc. sînt exoenzime (5). ~ **glicolitică,** termen general pentru desemnarea enzimelor care catalizează hidroliza pe cale oxidativă a zaharurilor (5). ~ **inhibitorie,** sistem enzimatic care inhibează desfășurarea unui anumit proces metabolic (de ex. transaminaza glutamicpiruvică este inhibitorie pentru calea tricarboxilică de catabolizare a piruvatului, deoarece îl transformă în aminoacid) (5). ~ **intracelulară,** sin.: *Endoenzimă,* enzimă care nu este liberată în afara celulei și care acționează în interiorul acesteia (de ex. catepsina) (5). ~ **proteolitică,** enzimă degradativă a substanțelor proteice de tipul pepsinei, tripsinei, chimotripsinei etc. (15). ~ **reglatorie,** enzimă care este inhibată puternic și specific de metabolitul terminal al căii metabolice în care activează (17). ~ **vibrionului holeric,** sin.: *Receptor destroying enzyme,* enzimă capabilă să distrugă unii inhibitori nespecifici ai hemaglutinării și prezentă în filtratul obținut din culturile pe geloză peptonată ale vibrionului holeric. Este folosită curent în laboratoarele de virusologie, în special în studiul mixovirusurilor (22).

*Vezi și*: Schardinger.

**Enzimologie** (*enzimă* + gr. *logos* = știință). Parte a chimiei biologice care se ocupă cu studiul structurii și proprietăților enzimelor, precum și cu metodele de obținere a acestora (5).

**Enzimopatie** (*enzimă* + gr. *pathos* = boală). Termen utilizat pentru desemnarea sindroamelor prin dereglări ale funcționalității unor sisteme enzimatice. În bolile sîngelui deseori enzimopatiile sînt cauze esențiale (5). ~ **renală,** vezi Insuficiențe tubulare disociate.

**Enzootie** (*en-* + gr. *zoon* = animal). Prezența constantă, într-un teritoriu dat, a unui număr mic de îmbolnăviri la anumite specii animale, la care prezența agentului patogen este permanentă (8).

**Eonism** (după numele lui Chevalier d'Eon). Travestitism.

**Eozino-** (gr. *eos* = zori de zi). Element de compunere care introduce în termeni referirea la celulele care au granulații colorabile în roșu cu eozină (32).

**Eozinocit** (*eozino-* + gr. *kytos* = celulă), sin. : *Eozinofil tisular.* Celulă reticulohistiocitară cu granulații eozinofile (19).

**Eozinofil** (*eozino-* + gr. *philein* = a iubi). Leucocit eozinofil. ~ **tisular,** Eozinocit.

**Eozinofilie** 1. Afinitatea substanțelor protidice bazice pentru coloranții acizi, în special eozina (19). 2. Creșterea peste proporția normală a cifrei eozinofilelor în sîngele periferic. *Variații*: a) e. relativă, cînd proporția trece de 4%, dar cifra absolută nu depășește 300 elemente/mm$^3$ de sînge; b) e. absolută, cînd cifra absolută trece de 300 elemente/mm$^3$ de sînge. Cauzele eozinofiliei sînt multiple: tulburări alergice (urticarie, astm, edem Quincke, febra de fîn, administrare de diferite medicamente etc.), dermatoze, parazitoze (în acest grup intră și sindromul Löffler). Eozinofilia apare și în unele infecții ca scarlatină, coree, intoxicații (sulfat de cupru, camfor, pilocarpină, fosfor), metastaze tumorale, hemopatii, radiații ionizante (19). ~ **hipofizară,** sin.: *Acidofilie hipofizară,* particularitate structurală a adenohipo-

fizei, caracterizată prin înmulțirea absolută sau relativă a celulelor eozinofile (acidofile). Clinic, îi corespunde acromegalia sau gigantismul și, accesoriu, diabetul hipofizar, galactoreea etc. (7). ~ **pulmonară,** sindromul Weingarten, vezi Weingarten. ~ **tropicală,** reacție hiperimună la un parazit tropical, probabil microfilaria, analogă sindromului Löffler (19).

**E. P.** Abreviere pentru Eroare probabilă (7).

**Epactal** (gr. *epaktos* = introdus în). Termen folosit în anatomie pentru o formațiune intercalată, supranumerară (1).

**Epanalepsie** (gr. *epanalepsis* = repetare). Boala periodică.

**Eparterial** (*epi-* + lat. *arteria* = arteră). Care este situat deasupra sau în jurul unei artere; termenul este folosit în special pentru prima ramificație a bronhiei primare drepte (1).

**Ependim** (gr. *ependyma* = peste îmbrăcăminte). *Ependyma.*

**Ependimocit** (*ependim* + gr. *kytos* = celulă). Celulă ependimală.

**Ependimom** (*ependim* + *-oma*), sin.: *Neuroepiteliom.* Tumoare conținînd elemente ependimale, asemănătoare cu meduloblastomul; se întîlnește de obicei la copii pe podeaua sau tavanul ventriculului al IV-lea și este vizibilă radiologic datorită unui proces de calcificare. Celulele sînt dispuse în rozete; în cazurile tipice se formează și lumene (2).

**Ependyma** (gr. = peste îmbrăcăminte), sin.: *Ependim, Ependyma ventricularum.* Membrană care căptușește ventriculii cerebrali și canalul central al măduvei spinării (1). ~ **ventriculare,** *Ependyma.*

**Ephedra distachya,** sin.: *Ephedra vulgaris.* Arbust din familia *Ephedraceae,* care crește în U.R.S.S. și în Asia Centrală; ramurile verzi conțin efedrină (14). ~ **vulgaris,** *Ephedra distachya.*

**Ephidrosis** (gr. = transpirație excesivă). Transpirație excesivă într-o anumită zonă a corpului (4).

**Ephippium** (*epi-* + gr. *hippos* = cal). *Sella turcica.*

**Epi-** (gr. *epi* = pe). Prefix care introduce în termenii compuși sensul de: pe, peste, deasupra (32).

**Epiagnathus** (*epi-* + *a-* + gr. *gnatos* = falcă). Individ cu maxilarul superior nedezvoltat (1).

**Epiandrosteron.** Produs intermediar de degradare a testosteronului, prezent în urină (15).

**Epiblast** (*epi-* + gr. *blastos* = germen). Ectoderm epidermal.

**Epiblefaron** (*epi-* + gr. *blepharon* = pleoapă). Repliu de piele deasupra pleoapei, care presează genele înspre globul ocular (28).

**Epibolie** (gr. *epibole* = acoperămînt). Proces de supradezvoltare în gastrularea ouălor telolecite, în care buzele blastoporului se răspîndesc deasupra emisferei vegetale a gastrulei (1).

**Epibulbar** (*epi-* + lat. *bulbus* = bulb). Deasupra globului ocular (28).

**Epicanthus** (*epi-* + *kanthos* = margine, buză). Anomalie congenitală constînd din prezența unui repliu cutanat la pleoapele superioare, care acoperă cantusul intern și caruncula lacrimală; este o conformație caracteristică a rasei mongole, dar se observă și la alte rase, cînd oasele nasului sînt slab dezvoltate (28).

**Epicardia** (*epi-* + gr. *kardia* = inimă). Terminația inferioară a esofagului situată între diafragm și stomac (1).

**Epicardiectomie** (*epi-* + gr. *kardia* = inimă + *ektome* = excizie). Intervenție de revascularizare miocardică în insuficiența coronariană, cu ajutorul pericardului (10).

**Epicardium** (*epi-* + gr. *kardia* = inimă). *Lamina visceralis pericardii serosi.*

**Epicatechol.** Vitamina P.

**Epichorion** (*epi-* + gr. *chorion* = piele, înveliș). Caduca ovulară.

**Epicit** (*epi-* + gr. *kytos* = celulă). 1. Membrană care învelește o celulă (1). 2. Termen vechi pentru celulele pineale (1).

**Epicomus** (*epi-* + gr. *kome* = păr), sin.: *Craniopagus parasiticus.* Monstru care are un cap accesor parazit, atașat de vertexul capului principal (1).

**Epicondil** (*epi-* + gr. *kondylos* = vîrf). *Epicondylus.* Termen folosit pentru *Epicondylus lateralis humeri* (1).

**Epicondilalgie** (*epicondil* + gr. *algos* = durere). Epicondilită humerală externă.

**Epicondilită humerală externă,** sin.: *Epicondilalgie, Epicondilită radiohumerală.* Afecțiune dureroasă a epicondilului humeral, datorită unor fenomene de suprasolicitare funcțională a inserțiilor musculare epicondiliene. Se observă la sportivi (tenis, scrimă) și muncitorii manuali care întrebuințează antebrațul în mișcări bruște de supinație și pronație (24). ~ **radiohumerală,** Epicondilită humerală externă.

**Epicondylus** (*epi-* + gr. *kondylos* = vîrf), sin.: *Eminență supracondiliană, Epicondil.* Proeminență situată deasupra unui condil (1). ~ **fibularis,** *Epicondylus lateralis femoris.* ~ **lateralis femoris,** sin.: *Epicondylus fibularis, Tuberculul supracondilian extern,* proeminență situată imediat deasupra condilului lateral al femurului (1). ~ **lateralis humeri,** sin.: *Epicondylus radialis,* proeminență ascuțită situată deasupra condilului lateral al humerusului (1). ~ **medialis femoris,** sin.: *Epicondylus tibialis.*

*Tuberculul supracondilian intern,* proeminență situată deasupra condilului medial al femurului (1). ~ **medialis humeri,** sin.: *Epicondylus ulnaris, Epitrohlee,* proeminență situată deasupra condilului medial al humerusului (1). ~ **radialis,** *Epicondylus lateralis humeri.* ~ **tibialis,** *Epicondylus medialis femoris.* ~ **ulnaris,** *Epicondylus medialis humeri.*

**Epicordal** (*epi-* + lat. *chorda* = coardă). Localizat deasupra sau dorsal la notocord; termenul se aplică în special structurilor cerebrale (1).

**Epicraniu** (*epi-* + gr. *kranion* = craniu). Denumire pentru structurile care acoperă craniul (1).

**Epicriză** (*epi-* + gr. *krisis* = judecată). Concluzie medicală asupra unui caz examinat și tratat, cuprinzînd un scurt rezumat al foii de observație (sau al fișei de consultații), precum și prognosticul de viață și de muncă, inclusiv indicațiile de tratament sau comportament pentru bolnav (29).

**Epidemie** (*epi-* + gr. *demos* = popor). Situație epidemiologică în care o boală apare într-un anumit teritoriu sau populație, cu o frecvență neobișnuită, interesînd un număr mare de persoane pentru o perioadă limitată de timp (8). ~ **acută,** răspîndirea germenilor potențiali patogeni în sînul unei populații date, fără a produce o izbucnire epidemică cu infecții aparente clinic, ci numai cazuri sporadice și stări de purtător; acest mod de extindere se observă uneori la stafilococul patogen, colibacili și klebsiele (8). ~ **alimentară,** transmiterea în proporții epidemice a unei boli infectocontagioase prin alimente (lapte, derivate de lapte, ouă, praf de ouă, pește, stridii, legume și fructe, alimente preparate, prăjituri etc.), contaminate cu germeni patogeni (8). ~ **complexă,** situație în care două sau mai multe izbucniri epidemice de boli diferite apar în același timp sau imediat una după alta, în același teritoriu (de ex. febră paratifoidă după febră tifoidă, dizenterie bacteriană concomitent cu dizenterie amibiană etc.) (8). ~ **de contact,** tip de epidemie în care transmiterea bolii se face prin contact direct, de la bolnav sau purtător la sănătos, sau indirect, prin obiecte infectate, și în care cazurile de boală se leagă între ele ca verigile unui lanț (8). ~ **hidrică,** tip de epidemie în care transmiterea agenților patogeni și răspîndirea îmbolnăvirilor se efectuează pe cale digestivă, prin apă contaminată (8). ~ **hidrică acută,** sin.: *Epidemie hidrică explozivă,* tip de epidemie, în special tifoparatifică, care apare brusc, are durată scurtă și o evoluție caracteristică, de aspectul unei „explozii", cu ascensiune bruscă a curbei epidemice și o remisiune bruscă, urmate de o coadă de îmbolnăviri sporadice (8). ~ **hidrică cronică,** epidemie rezultînd din infectarea sistematică a surselor de apă: fîntînă contaminată, apă de rîu în care se varsă excrete, poluare „cronică" a unor instalații centrale de apă etc. Curba epidemică pierde caracterul acut, îmbolnăvirile mai puțin frecvente repartizîndu-se pe o perioadă de timp mai îndelungată (8). ~ **hidrică explozivă,** Epidemie hidrică acută. ~ **periodică,** tip de epidemie care reapare după un interval de timp mai mult sau mai puțin regulat, pe același teritoriu (epidemii de rujeolă la 2—3 ani, de gripă la 3—4 ani) (8). ~ **provocată,** situație de activare a infecțiilor latente, în diferite condiții legate în special de războaie sau diferite calamități naturale (8). ~ **psihică,** apariția în masă a unor tulburări psihice cu caracter indus, întîlnite de obicei la psihopați isterici, persoane cu sugestibilitate crescută sau cu nivelul cultural scăzut; frecvent întîlnită în evul mediu, rară în epoca noastră (35). ~ **tampon** (Pferopf), epidemie care apare pe fond de endemicitate, în urma modificărilor anumitor condiții dintr-un teritoriu dat (de ex. modificarea condițiilor de viață ale transmițătorului de malarie) (8). ~ **de tip agricol,** tip de epidemie apărînd în mediul agricol, condiționată de existența anumitor epizootii sau de înmulțirea animalelor rezervoare de virus și transmițătoare de boli în condiții ecologice favorabile: cîmpuri înțelenite, întîrzierea treierișului cerealelor, sezon cald și secetos (de ex. epidemiile de sfîrșit de vară și de toamnă în tularemie și leptospiroză) (8). ~ **de tip autumnal,** epidemie al cărei vîrf de îmbolnăviri se situează în lunile de toamnă (de ex. scarlatina) (8). ~ **de tip estival,** epidemie a cărei izbucnire și extindere sînt favorizate de anotimpul cald, curba epidemiologică înregistrînd cel mai mare număr de îmbolnăviri în timpul verii (de ex. dizenterie, leptospiroză etc.) (8). ~ **de tip estivoautumnal,** epidemie care prezintă vîrf de morbiditate la sfîrșitul verii și începutul toamnei (de ex. poliomielita pentru țara noastră) (8). ~ **de tip hibernal,** epidemie cu maximum de morbiditate în lunile de iarnă (de ex. tifosul exantematic, virozele respiratorii) (8). ~ **de tip hibernovernal,** epidemie în care cel mai mare indice de frecvență și extindere a morbidității se situează la sfîrșitul iernii și începutul primăverii (de ex. meningita cerebrospinală epidemică) (8). ~ **de tip majoritar,** epidemie care înregistrează cele mai multe cazuri de îmbolnăvire într-un anumit moment sau pe o perioadă mai îndelungată de timp într-un anumit teritoriu în care acționează mai multe epidemii (8). ~ **prin vectori,** tip de epidemie în care transmiterea bolii se realizează prin intermediul unor vectori: pă-

duche în tifosul exantematic, artropode hematofage (căpuşă, ţînţar) în encefalitele sezoniere, muştele în infecţiile digestive etc. (8). ~ **zonală,** tip de epidemie legată de anumite condiţii, în special de factorii geografici şi climatici specifici unor anumite teritorii (8).

**Epidemiologie** (*epidemie* + gr. *logos* = ştiinţă). Ştiinţa care se ocupă cu studiul epidemiilor, cercetînd cauzele primare şi secundare, modalităţile de transmitere, de prevenire şi combatere a bolilor infecţioase, ca şi a altor stări morbide neinfecţioase, cu mare extindere în populaţie (8).

**Epiderm** (*epi-* + gr. *derma* = piele). *Epidermis.*

**Epidermicula.** Stratul exterior din structura firului de păr; se compune dintr-un singur rînd de celule plate, cornoase, anucleate, îmbricate între ele ca ţiglele unui acoperiş (12).

**Epidermis** (*epi-* + gr. *derma* = piele), sin.: *Epiderm, Epiteliu cutanat, Epiteliu tegumentar.* Pătura externă, epitelială, protectoare a pielii, situată peste *chorium* (1).

**Epidermizare.** Acoperirea cu un epiderm nou, subţire şi de coloraţie roz la început, apoi de aspect normal, a unei pierderi de substanţă în cadrul procesului complex de cicatrizare (12).

**Epidermodisplazie verueiformă** (Lewandowsky-Lutz), sin.: *Veruci diskeratozice congenitale, Verucoză generalizată.* Afecţiune foarte rară, considerată ca dermatoză precanceroasă şi caracterizată printr-o erupţie generalizată de papule roşii-violacee, pe alocuri verucoase, aglomerate mai ales pe dosul mîinilor, picioarelor, pe trunchi şi antebraţe (12).

**Epidermofitide.** Leziuni alergice la distanţă, care pot apărea la bolnavii cu epidermofiţie. Se prezintă sub formă de macule roşii, pruriginoase, uneori lichenoide sau veziculoase (12).

**Epidermofitină.** Substanţă extrasă din culturile de *Epidermophyton* şi folosită în tratamentul biologic al epidermofiţiei sau ca antigen pentru intradermoreacţii practicate în scop diagnostic (12).

**Epidermofiţie.** Dermatomicoză superficială provocată de epidermofitoni şi unele specii de tricofitoni şi avînd două forme clinice mai importante: a) e. inghinocrurală, placard bine delimitat, de culoare roşie-violacee, cu periferia mai activă şi centrul uşor scuamos, provocat mai ales de *Epidermophyton floccosum* şi mai rar de alţi paraziţi criptogamici (sin.: *Eczemă marginată Hebra*); b) e. plantară şi palmară, provocată mai ales de *Epidermophyton interdigitale* şi avînd 3 tipuri clinice: dishidroziformă; uscată, scuamoasă, hiperkeratozică; intertriginoasă (sin.: *boala Sabouraud*) (12).

**Epidermoliză** (*epiderm* + gr. *lysis* = dizolvare, distrucţie). Fenomen patologic constînd din dezlipirea epidermului datorită dispariţiei filamentelor de unire dintre celulele stratului malpighian şi ducînd la formarea de bule. Vezi şi Semnul Nikolsky (12). ~ **buloasă,** sin.: *Boala Goldscheider, Boala Köbner, Bullosis mechanica, Distrofie buloasă, Keratoliză buloasă,* afecţiune congenitală caracterizată printr-un clivaj al epidermului, sub influenţa celui mai neînsemnat traumatism, urmat de apariţia de bule. Evoluează timp nedeterminat, fără alterare a stării generale. *Forme clinice:* a) simplă; b) distrofică, cu bule mai mari, urmate de cicatrice şi chisturi cornoase, dispariţia unghiilor (12). ~ **fotoactinică congenitală,** Hidroa vacciniformă. ~ **toxică acută,** Sindrom Lyell, vezi Lyell.

**Epidermomicoză** (*epiderm* + gr. *mykes* = ciupercă + *-ză*). Dermatomicoză superficială, afectînd stratul epidermic al pielii şi fanerele (12).

**Epidermophyton.** Gen de dermatofiţi din familia *Gymnoasceae,* clasa *Ascomycetes* cuprinzînd unele forme patogene, ca: *Epidermophyton floccosum* (sin.: *Epidermophyton plicarum Nicolau*), agentul obişnuit al epidermofiţiei inghinale; *Epidermophyton interdigitalis Kauffmann-Wolf,* agentul epidermofiţiei picioarelor; *Epidermophyton rubrum* (sin.: *Rubrophyton, Trichophyton rubrum*) (12).

**Epididim** (*epi-* + gr. *didymos* = testicul). *Epididymis.*

**Epididimectomie** (*epididim* + gr. *ektome* = excizie), sin.: *Epididimovazectomie.* Intervenţie chirurgicală constînd din ablaţia epididimului şi a unei porţiuni a canalului deferent, respectînd testiculul (11).

**Epididimită** (*epididim* + *-ită*). Proces inflamator localizat la nivelul epididimului (11). ~ **în bascula,** Epididimită Ricord, vezi Ricord. ~ **bruceloasă,** epididimită întîlnită în forma urogenitală a brucelozei cronice; prezintă un proces inflamator specific, caracterizat printr-o infiltraţie inflamatorie difuză sau nodulară, care poate supura (aspect anatomopatologic caracteristic: granulomul cu celule epitelioide) (2). ~ **erotică,** sindrom genital masculin, caracterizat prin fenomene dureroase inghinoscrotale, fără leziuni organice şi datorite retenţiei de spermă (11). ~ **gonococică,** formă de epididimită în care infecţia gonococică începe la coada epididimului, de unde se propagă la totalitatea organului, transformîndu-l într-un cordon voluminos şi roşu şi evoluînd apoi spre fibroză, cu obliterarea canalului şi azoospermie consecutivă; pe secţiune apar mici abcese gălbui-roşietice, dispuse în şiraguri (7). ~ **cu retenţie,** puseuri succesive de epididimită prin redeşteptarea infecţiei unui abces rezidual din *globus minor* (11). ~ **tuberculoasă,** localizare

relativ frecventă în cursul diseminărilor tuberculoase hematogene, cînd epididimul apare ca un cordon îngroşat, cu focare de cazeificare mai ales în coada epididimului; se asociază de obicei cu leziuni ale testiculului (orhiepididimită) (2).

*Vezi şi*: Ricord.

**Epididimografie** (*epididim* + gr. *graphein* = a scrie). Examen radiologic al epididimului, efectuat prin injectarea substanţei de contrast în lumenul canalului deferent către testicul (11).

**Epididimotomie** (*epididim* + gr. *tome* = tăiere). Deschiderea epididimului (cu bisturiul sau termocauterul) pentru abcese colectate sau abcese tuberculoase fistulizate (11).

**Epididimovazectomie** (*epididim* + lat. *vas* = vas + gr. *ektome* = excizie). Epididimectomie.

**Epididymis** (*epi-* + gr. *didymos* = testicul), sin.: *Epididim*. Porţiune a ductului seminal care se găseşte posterior de testicul, fiind legată de acesta prin ducturile eferente ale testiculului şi prin ligamentele testiculoepididimare superior şi inferior (1).

**Epidural.** Care este situat deasupra sau în jurul durei mater (1).

**Epidurită.** Proces supurativ cu germeni diferiţi, interesînd ţesutul epidural spinal sau cranian, putînd merge pînă la formarea de abces epidural (26).

**Epiestrol.** Estrogen natural obţinut şi prin sinteză; influenţează predominant părţile distale ale tractului genital feminin, favorizînd regenerarea epiteliului vulvar, vaginal şi cervical; se foloseşte în vulvovaginite, prurit vulvar, tulburări de climacteriu, dismenoree (14).

**Epifaringe** (*epi-* + lat. *pharynx* = faringe). Vezi *Pharynx*.

**Epifaringită** (*epifaringe* + *-ită*). Inflamaţie a mucoasei nazofaringelui, întîlnită mai mult la adulţi (30).

**Epifascial** (*epi-* + lat. *fascia* = fişie, fascie). Situat pe o fascie (1).

**Epifenomen** (*epi-* + gr. *phainomenon* = ceea ce apare). Simptom accesoriu în cursul unei boli, fără legătură directă cu afecţiunea, sau de apariţie accidentală (32).

**Epifilaxie** (*epi-* + gr. *phylaxis* = apărare). Întărirea puterii protectoare a sîngelui şi a altor umori ale organismului (15).

**Epifitie** (*epi-* + gr. *phyton* = plantă). Îmbolnăviri cu caracter puternic extensiv ale plantelor, manifestate la anumite perioade de timp (8).

**Epifiză** (*epi-* + gr. *phyein* = a creşte). 1. *Epiphysis*. 2. *Epiphysis cerebri*.

**Epifizectomie** (*epifiză* + gr. *ektome* = excizie). Extirparea chirurgicală a glandei epifize (7).

**Epifizhormon.** Extract hidrosolubil din epifiza de bou, conţinînd factorul antiandrogen, factorul hipoglicemiant (pinealina), factorul glomerulotrop etc. şi avînd o acţiune neurosedativă puternică (7).

**Epifiziodeză.** Intervenţie de chirurgie ortopedică asupra cartilajelor de creştere, în scopul de a bloca creşterea osoasă, pentru corectarea inegalităţilor în lungime a membrelor. Epifiziodeza se face prin: agrafare (Blount) cu scoabe metalice, cînd este temporară, sau cu grefoane osoase (Phemister), cînd este definitivă. Se poate bloca totalitatea cartilajului sau jumătate din el. O altă tehnică (Rădulescu) întîndăreşte cartilajul fertil (24).

**Epifiziolizã** (*epifiză* + gr. *lysis* = dizolvare). Dezlipirea epifizei de metafiză la nivelul cartilajului de creştere, de obicei traumatică, alteori discrinică (24).

**Epifizită** (*epifiză* + *-ită*). Proces osteocondritic interesînd o epifiză. Sufixul -ită nu corespunde aici unei infecţii. Epifizitele sînt de obicei boli de creştere. Localizările mai frecvente sînt: epifizita capului humeral (sin.: *Boala Haas*); epifizita capului femural (sin.: *Boala Legg-Perthes-Calvé, Caput planum, Coxa plana, Malum coxae infantilis, Osteoarthritis deformans coxae juvenilis, Osteochondritis deformans, Osteocondrita şoldului*); epifizita condilului humeral (sin.: *Boala Panner*); epifizita condilului tibial intern (sin.: *Boala Blount*); epifizita capului metacarpienilor (sin.: *Boala Mauclaire*); epifizita capului metatarsianului al II-lea sau al III-lea (sin.: *Boala Freiberg, Boala a II-a Köhler*); epifizita nucleului inferior al calcaneului (sin.: *Epifizita subcalcaneană*); epifizita nucleului posterior al calcaneului (sin.: *Boala Sever*); epifizita astragalului (sin.: *Boala Diaz*); epifizita crestei iliace (sin.: *Boala Buchman*); epifizita extremităţii inferioare a radiusului (sin.: *Boala Burns*); epifizita ischiopubiană (sin. *Boala Van Neck-Ovelberg*); epifizita femurală internă, osteocondrită de creştere a condilului femural intern; epifizita metatarsianului al V-lea (sin.: *Boala Iselin*); epifizita condilului tibial extern (sin.: *Boala Haglund*); epifizita simfizei pubiene (sin.: *Boala Pierson*); epifizita vertebrală (sin.: *Boala Scheuermann, Cifoza adolescenţilor, Osteocondrita deformantă juvenilă vertebrală*) (24).

**Epifora** (gr. *epiphora*). Lăcrimare persistentă produsă printr-o secreţie exagerată sau împiedicarea drenajului lacrimilor (28).

**Epigaster** (*epi-* + gr. *gaster* = stomac). Structură embrionară din care derivă intestinul gros (1).

**Epigastralgie** (*epi-* + gr. *gaster* = stomac + *algos* = durere). Durere în regiunea epigastrică (16).

**Epigastrium** (*epi-* + gr. *gaster* = stomac). *Regio epigastrica.*

**Epigastrius,** sin.: *Epigastrius parasiticus, Toracopagus parasiticus.* Formă de monstru dublu avînd un gemen parazit sau o parte atașată de regiunea epigastrică a celuilalt (1). ~ **parasiticus,** *Epigastrius.*

**Epigastroceel** (*epi-* + gr. *gaster* = stomac + *kele* = hernie). Hernie epigastrică.

**Epigastrorafie** (*epi-* + gr. *gaster* = stomac + *rhaphe* = sutură). Cură operatorie a unei dehiscențe sau a unei hernii epigastrice (11).

**Epigastru** (*epi-* + gr. *gaster* = stomac). *Regio epigastrica.*

**Epigeneză** (*epi-* + gr. *genesis* = naștere). Teorie care arată că ouăle fertilizate dau naștere unui organism prin producerea progresivă a unor părți noi, inexistente anterior și care se diferențiază progresiv în țesuturi și organe; se deosebește de preformare (1).

**Epiglotă** (*epi-* + gr. *glottis* = limbă). Fibrocartilaj impar și median, situat deasupra orificiului laringelui, avînd forma unei frunze implantată prin pețiolul ei în unghiul diedru al cartilajului tiroid; este căptușit de o membrană mucoasă și formează partea superioară a laringelui, care acoperă glota în timpul deglutiției (30).

**Epiglotită** (*epi-* + *glottis* = limbă + *-ită*). Inflamație (de cele mai multe ori supurativă) a epiglotei (30).

**Epignathus** (*epi-* + gr. *gnathos* = falcă). *Paragnathus.*

**Epilare** (lat. *e* = fără + *pilus* = păr), sin.: *Depilare.* Extragerea firelor de păr în scop terapeutic sau cosmetic, cu ajutorul pensei, prin ingestia de săruri de taliu, prin iradieri cu raze Röntgen, prin emplastre etc. (12).

**Epilepsie** (gr. *epilepsia* = acces), sin.: *Mal comițial.* Sindrom de suferință cerebrală datorit unor cauze extrem de variate și caracterizat prin apariția unor paroxisme (accese, crize) de ordin motor, senzitiv, senzorial, vegetativ sau psihic, precedate cu cîteva secunde înainte, în formele generalizate, de pierderea cunoștinței. Vezi și *Morbus sacer* (27). ~ **adversivă,** epilepsie caracterizată prin crize care încep cu rotirea capului și, uneori, a corpului; fenomenul are valoare localizatorie pentru cîmpul (aria) adversiv din regiunea precentrală (27). ~ **akinetică,** formă de epilepsie, caracterizată prin scăderea bruscă a tonusului postural, cu cădere rapidă și pierdere concomitentă a cunoștinței (27). ~ **autonomă,** epilepsie caracterizată prin crize vegetative (tulburări vasomotorii, respiratorii, digestive etc.) (27). ~ **cardiacă,** crize epileptiforme, de origine cardiovasculară, datorite unui deficit acut de irigație cerebrală, prin sindrom Adams-Stokes, stenoză aortică, tromboze ale arterelor mari ale creierului, tulburări vasomotorii neuroreflexe brutale etc. (10). ~ **diencefalică,** formă de epilepsie caracterizată prin paroxisme vegetative (27). ~ **esențială,** sin.: *Epilepsie genuină, Epilepsie idiopatică,* denumire dată formelor de epilepsie, în care cauza este inaparentă (27). ~ **focală,** denumire dată formelor de epilepsie, în care apar simptome caracteristice ce permit determinarea punctului de plecare (*focus*) al accesului (27). ~ **genuină,** Epilepsie esențială. ~ **hipsaritmică,** epilepsie care apare la copii mici, mai ales sub vîrsta de 2 ani; este caracterizată clinic prin crize inhibitorii, akinetice sau crize spastice tonice, iar electroencefalografic prin hipsaritmie, adică prin descărcări continue de tip comițial, fără perioade de traseu bioelectric normal (27). ~ **idiopatică,** Epilepsie esențială. ~ **insulară,** epilepsie focală, avînd punctul de plecare în lobul insulei; este caracterizată prin crize de neliniște, însoțite de dureri precardiace și epigastrice, mișcări stereotipe de masticație și uneori de pierderea cunoștinței (27). ~ **jacksoniană,** Epilepsie Bravais-Jackson, vezi Bravais-Jackson. ~ **larvată,** Echivalență epileptică. ~ **limbică,** epilepsie focală, avînd punctul de plecare în lobulul limbic; este caracterizată prin paroxisme vasomotorii însoțite de halucinații olfactive, gustative și diskinezii variate stereotipe (27). ~ **majoră,** formă caracteristică de epilepsie, reprezentată prin pierderea brutală și paroxistică a cunoștinței, însoțită de o criză convulsivă tonicoclonică generalizată (27). ~ **minoră,** sin.: *Petit mal,* formă de epilepsie fără crize convulsive, caracterizată prin paroxisme fruste, variate, cu absența parțială sau totală, de foarte scurtă durată, a cunoștinței, de obicei cu păstrarea stațiunii. În această formă se încadrează: absența și picnolepsia (27). ~ **mioclonică,** formă de epilepsie caracterizată prin contracții musculare neregulate în diferite grupe musculare, uni- sau bilateral, neînsoțite de pierderea cunoștinței (27). ~ **mioclonică familială,** Boala Unverricht-Lundborg, vezi Unverricht-Lundborg. ~ **parțială continuă,** Epilepsie Kojevnikov, vezi Kojevnikov. ~ **procursivă,** epilepsie caracterizată prin aură motorie reprezentată printr-o fugă înainte, care precede accesul convulsiv tipic. Uneori, paroxismul se reduce numai la această fugă (27). ~ **psihomotorie** (Gibbs), epilepsie caracterizată prin paroxisme de automatisme motorii și modificări ale personalității (27). ~ **reflexă,** epilepsie în care crizele sînt declanșate de excitarea unor zone reflexo-

gene specifice individului respectiv (27). ~ **senilă,** epilepsie care apare la o vîrstă înaintată în legătură cu fenomene de arterioscleroză cerebrală (27). ~ **senzitivă,** epilepsie caracterizată prin paroxisme senzitive (dureri, parestezii) (27). ~ **simptomatică,** epilepsie care apare ca un simptom în cursul evoluției unor afecțiuni cerebrale (tumori, tromboflebite) (27). ~ **striată** (Wimmer), sin.: *Epilepsie subcorticală*, epilepsie în care accesul convulsiv se limitează la faza tonică și apare, de obicei, la bolnavii care au un sindrom clinic extrapiramidal (27). ~ **subcorticală** (Spiller-Guillain), Epilepsie striată . ~ **temporală,** formă particulară a epilepsiei focale corticale, cu origine în lobul temporal; se manifestă prin: tulburări psihomotorii (mișcări automate, gesturi stereotipe), tulburări psihosenzoriale (iluzii, halucinații, crize uncinate) și alterări paroxistice ale conștiinței (automatism ambulatoriu, stări onirice, stări de anxietate și de euforie paroxistică, false retrăiri și false recunoașteri) (27). ~ **traumatică,** epilepsie care apare ca o consecință a unei leziuni iritative cerebrale determinată de un traumatism fizic craniocerebral (27). ~ **uncinată,** epilepsie focală avînd punctul de plecare în *uncus*; este caracterizată prin halucinații sau senzații olfactive și gustative, de obicei dezagreabile, însoțite de stări onirice (27). ~ **vegetativă** (Penfield), epilepsie caracterizată prin tulburări paroxistice vegetative (27).

*Vezi și*: Bravais-Jackson, Kojevnikov.

**Epiloia.** Boala Bourneville-Pringle. Vezi Bourneville-Pringle.

**Epimenoree.** Menstre mai frecvente, survenind mai ales la menarhă sau preclimacteriu (15).

**Epimeri.** Vezi Acid aldonic.

**Epimerizare.** Proces de izomerizare prezentat de unele zaharuri și acizii aldonici (acizii ozelor) încălziți în prezența unor baze organice slabe (chinoleină, piridină) sau sub acțiunea unor enzime specifice (epimeraze). În aceste condiții, oxidrilul și hidrogenul legați la carbonul 2 al moleculei suferă o rotație de 180°. Procesul de epimerizare asigură formarea mai multor izomeri D, indispensabili sintezei celulare, pornind de la epimerul L (5).

**Epimyocardium** (*epi-* + gr. *mys* = mușchi + *kardia* = inimă). Partea externă a inimii embrionare din care se dezvoltă epicardul și miocardul (1).

**Epimys.** Gen de rozătoare, din care speciile *Epimys norvegicus* și *Epimys ratus* sînt importante în patologia umană pentru rolul de rezervor de infecție pe care-l au în pestă (31).

**Epinefrină.** Adrenalină.

**Epinefrom.** Tumoare a glandei suprarenale. Varietatea principală este epinefromul hipertensiv sau feocromocitomul (7).

**Epineurium** (*epi-* + gr. *neuron* = nerv). Teaca conjunctivă, protectoare, a trunchiului nervos (1).

**Epinevrită** (*epi-* + gr. *neuron* = nerv + *-ită*). Perinevrită.

**Epiorchium** (*epi-* + gr. *orchis* = testicul). *Lamina visceralis tunicae vaginalis testis.*

**Epipharynx** (*epi-* + lat. *pharynx* = faringe). *Pars nasalis pharyngis.*

**Epiphysis** (*epi-* + gr. *phyein* = a crește), sin.: *Epifiză*. Extremitatea unui os, atașată pentru un timp de corpul acestuia prin intermediul cartilajului de conjugare, după a cărui osificare face corp comun cu restul osului (1).

**Epiphysis cerebri.** *Corpus pineale.*

**Epiplocel** (*epiploon* + gr. *kele* = hernie). Hernie în care sacul herniar are în conținut marele epiploon (11).

**Epiploită** (*epiploon* + *-ită*). Inflamația epiploonului (11). ~ **herniară,** inflamație de origine microbiană sau vasculară a epiploonului conținut într-un sac herniar (11).

**Epiploon** (gr. = plutitor). *Omentum.* ~ **gastrocolic,** *Omentum majus.* ~ **gastrohepatic,** *Omentum minus.* ~ **gastrosplenic,** *Ligamentum gastrolienale.* ~ **mare,** *Omentum majus.* ~ **mic,** *Omentum minus.*

**Epiplooneectomie** (*epiploon* + gr. *ekiome* = excizie). Rezecția operatorie a marelui epiploon (11).

**Epiplooonoplastie** (*epiploon* + gr. *plassein* = a forma). Folosirea unui fragment de epiploon liber sau pediculat, în scopul de a obține vascularizație suplimentară, hemostază, etanșeizare a suturilor sau în scop de peritonizare (11). ~ **liberă,** plastie care folosește ca material un fragment de epiploon complet detașat de legăturile sale vasculare și nervoase (11). ~ **pediculată,** plastie care folosește ca material un lambou pediculat de epiploon (11).

**Epipygus** (*epi-* + gr. *pyge* = șezut), sin.: *Pigomelus.* Monstru cu un membru accesor atașat de fese (1).

**Episclerită** (*epi-* + gr. *skleros* = tare + *-ită*). Inflamația țesutului celular care acoperă sclera sau chiar a sclerei (28).

**Episcopo, J. E. Operația ~,** reconstrucția plastică a extremității superioare a femurului, prin despicarea ei și răsfrîngerea părții interne în cavitatea cotiloidă (24).

**Epispadias** (*epi-* + gr. *spadon* = ruptură). Anomalie congenitală constînd din deschiderea uretrei pe fața dorsală a penisului (11). ~ **clitoridian,** anomalie congenitală la femeie constînd din absența totală sau parțială a peretelui superior al uretrei, flancat de clitoris bifid (11). ~ **subsimfizar,** anomalie congenitală la femeie constînd din absența totală a peretelui superior al uretrei (11).

**Epispastic.** Substanță iritantă care provoacă o veziculație artificială a pielii (de ex. mușt arul) (4).

**Epistaxis** (*epi-* + gr. *staxis* = scurgere), sin.: *Rinoragie.* Hemoragie nazală produsă prin lezarea unui vas sanguin. *V a r i e t ă ț i:* e. anterior, prin lezarea petei vasculare Kisselbach; e. posterior, cel mai adesea la hipertensivi, prin lezarea arterei sfenopalatine (30).

**Epistom bronșic.** Bronhiom polimorf.

**Epistropheus** (gr. = pivot). Vezi *Axis.*

**Epitars** (*epi-* + gr. *tarsos* = marginea pleoapei). Malformație congenitală caracterizată printr-o cută conjunctivală anormală, care acoperă tarsul pleoapei superioare (28).

**Epiteliom** (*epiteliu* + *-oma*), sin.: *Epithelioma.* Tumoare malignă a epiteliului cutanat și a mucoaselor de suprafață, caracterizată prin alterarea integrității membranei bazale și invadarea dermului (2). ~ **anaplazic,** formă de epiteliom cu importante monstruozități celulare, amintind aspecte de polimorfism și pluripotențe embrionare și avînd o evoluție rapidă (2). ~ **adenoid chistic,** Acantom adenoid chistic. ~ **bazocelular,** sin.: *Bazaliom, Epiteliom pavimentos atipic, Epiteliom pavimentos tubulat,* epiteliom cutanat localizat mai ales la față, constituit din celule alungite, tahicromatice, asemănătoare celulelor din stratul bazal al epidermului și avînd un caracter de malignitate redusă (evoluție foarte lentă, radiosensibilitate mare, nemetastazant) (12). ~ **bazocelular nodular globulos,** formă proeminentă de epiteliom bazocelular de consistență fermă, cu suprafața neerodată și netedă (12). ~ **bazocelular pigmentat,** sin.: *Melanoepiteliom benign,* varietate de epiteliom bazocelular caracterizată prin impregnarea masivă a celulelor cu melanină și cu aspect clinic asemănător nevocarcinomului (12). ~ **bazocelular pseudochistic,** varietate de epiteliom bazocelular, deseori de origine glandulară, în care degenerescența celulelor tumorale sau a stromei dă leziunii un aspect chistic (12). ~ **bazocelular ulceros,** *Ulcus rodens.* ~ **bazocelular vegetant,** formă proeminentă de epiteliom bazocelular, caracterizată prin mase tumorale înmugurite, mamelonate, erodate, asemănătoare ca aspect clinic cu epiteliomul papilar vegetant spinocelular, de care se deosebește prin evoluție și tablou histologic (12). ~ **calcificat** (Malherbe), formă benignă de epiteliom cutanat cu celule de tip bazal sau de tip spinos, fără anarhie citologică. Celulele sînt impregnate în mod variabil cu concrețiuni calcare. Se prezintă clinic ca tumori nodulare, mobile, indolore și cu duritate de piatră (12). ~ **cilindric,** sin.: *Epiteliom cilindromatos,* epiteliom bazocelular cu aranjament alveolar (2). ~ **cilindromatos,** Epiteliom cilindric. ~ **intermediar,** varietate de epiteliom caracterizată printr-un tablou histologic în care celulele tumorale sînt de aspect intermediar, între celulele bazale și cele spinoase (12). ~ **intraepitelial,** Epiteliom Borst-Jadassohn, vezi Borst-Jadassohn. ~ **malpighian,** Epiteliom spinocelular. ~ **microcelular,** formă deosebit de malignă de epiteliom cu celule mici și întunecate (tahicromatice) (2). ~ **mixt,** sin.: *Epiteliom pavimentos metatipic fix,* epiteliom lobulat prezentînd la periferia lobulilor celule tumorale asemănătoare celor bazale, iar în centrul lobulilor celule de tip spinos (12). ~ **multiplu benign chistic,** Acantom adenoid chistic. ~ **nediferențiat,** epiteliom caracterizat prin celule rotunde, nediferențiate; în unele forme se observă și o oarecare tendință la diferențiere către bazo- sau spinocelular, sau către un epiteliom mixt (2). ~ **nevic multiplu,** varietate de epiteliom bazocelular descrisă de Pautrier, apărînd la persoane tinere și simulînd pe față adenoame sebacee simetrice, iar pe trunchi nevi *molluscum* (12). ~ **pagetoid,** forma cea mai superficială și benignă de epiteliom bazocelular, apărînd ca plăci roșcate, discret infiltrate, mărginite de mici perle epiteliomatoase (12). ~ **papilar cornos,** sin.: *Papilom cornos,* etapă inițială a unor epitelioame spinocelulare, caracterizată printr-o excrescență cornoasă (12). ~ **papilifer,** epiteliom cu proliferări înauntrul unui lumen glandular (2). ~ **pavimentos,** tumoare malignă a epiteliului pavimentos (2). ~ **pavimentos atipic,** Epiteliom bazocelular. ~ **pavimentos metatipic fix,** Epiteliom mixt. ~ **pavimentos tipic,** Epiteliom spinocelular. ~ **pavimentos tubulat,** Epiteliom bazocelular. ~ **perlat,** Epiteliom plan cicatriceal. ~ **plan cicatriceal,** sin.: *Epiteliom perlat,* epiteliom bazocelular superficial, cu margini neregulate, extensive, pe care se văd mici perle epiteliomatoase și cu centrul cicatriceal acoperit uneori cu scuame de diferite aspecte (12). ~ **pseudoglandular,** epiteliom în care celulele prezintă un aranjament alveolar, realizînd uneori pseudolumene datorite unor transformări ale stromei la acest nivel (2). ~ **sclerodermic,** varietate de epiteliom plan cicatriceal, în care predomină procesul scleros cicatriceal central (12). ~ **spinocelular,** sin.: *Carcinom spinocelular, Epiteliom malpighian, Epiteliom pavimentos tipic, Spinaliom,* epiteliom deosebit de malign, metastazant, localizat pe piele sau mucoase. Histologic este format din celule asemănătoare celor de tip spinos (malpighian), care evoluează spre keratinizare, formînd de cele mai multe ori globi cornoși orto- sau parakeratozici (12). ~ **spinocelular papilar vegetant,** formă proeminentă de epiteliom spinocelular, inițial globuloasă, apoi

lobulată şi vegetantă, de consistenţă dură, apărînd de cele mai multe ori pe cicatrice de arsuri, lupus tuberculos, radiodermite (12). ~ **spinocelular ulceros,** sin.: *Cancroid,* formă de epiteliom spinocelular caracterizată printr-o ulceraţie marginată de un chenar proeminent, de duritate lemnoasă şi avînd o malignitate mai redusă (12). ~ **terebrant,** varietate de epiteliom bazocelular ulceros, cu tendinţă invazivă în profunzime (12). ~ **vegetant,** epiteliom cu aspect macroscopic conopidiform, rezultat al unei proliferări exuberante (2). ~ **xantomatos,** formă de epiteliom cu celule spumoase, datorită conţinutului lor lipidic (2).

*Vezi şi*: Borst-Jadassohn.

**Epiteliomatoză** (*epiteliom* + *-oză*). Dezvoltare de numeroase epitelioame bazocelulare (uneori şi metatipice şi spinocelulare) pe fondul unei keratoze senile (în special pe faţă şi părţile descoperite) (12).

**Epiteliosarcom** (*epiteliu* + gr. *sarx* = carne + *-oma*). Tumoare malignă asociată, epitelială şi conjunctivă, în sensul unui sinergism oncogen (2).

**Epiteliovaccin.** Denumire dată de Şt. Nicolau şi colaboratorii vaccinului antivariolic obţinut din triturarea epiteliului recoltat de la animalele infectate experimental cu virus vaccinal (22).

**Epitelioză** (*epiteliu* + *-oză*). Termen generic atribuit afecţiunilor (în special inframicrobiene: febra aftoasă, vaccina, clavelea etc.) caracterizate prin proliferări epiteliale (22). ~ **displazică epidemică şi glandulară** (Nicolau şi Blumenthal), Boala Paget, vezi Paget.

**Epiteliu** (*epi-* + gr. *thele* = mamelă). *Epithelium.* ~ **ciliat,** sin.: *Epiteliu vibratil,* formă de epiteliu ale cărui celule posedă filamente vibratile sau cili la extremităţile lor libere (1). ~ **columnar,** epiteliu cu celule alungite, prismatice sau columnare (1). ~ **crevicular,** epiteliu care mărgineşte şanţul gingival (1). ~ **cuboidal,** epiteliu cu celule prismatice în care înălţimea şi lăţimea celulelor sînt aproximativ egale (de ex. epiteliul foliculului tiroidian) (1). ~ **cutanat,** *Epidermis.* ~ **germinal,** regiune a epiteliului celomic dorsal care se găseşte între mezenterul dorsal şi mezonefros; devine epiteliu de acoperire a gonadei cînd aceasta apare din creasta genitală. Unii autori cred că el dă naştere celulelor germinale (1). ~ **glandular,** epiteliu ale cărui celule au în mod predominant funcţie secretorie (1). ~ **heterotopic,** celule epiteliale intestinale (incluzînd celulele globuloase) găsite în mucoasa gastrică (1). ~ **laminat,** Epiteliu stratificat. ~ **mezenchimal,** pătură simplă de celule pavimentoase mărginind spaţiile subdural, subarahnoidian, perilimfatic şi camerele globilor oculari (1). ~ **nervos,** Epiteliu senzorial. ~ **olfactiv,** epiteliu senzorial care mărgineşte regiunea olfactivă a cavităţii nazale (1). ~ **pavimentos,** sin.: *Epiteliu tabular,* epiteliu scuamos simplu (1). ~ **pigmentat,** epiteliu ale cărui celule sînt încărcate cu granule de pigmenţi (1). ~ **piramidal,** epiteliu cuboid sau columnar, ale cărui celule sînt modificate prin presiunea celulelor înconjurătoare, luînd forma unor piramide hexagonale trunchiate, ca în acinii sau tubii glandelor (1). ~ **protector,** epiteliu care serveşte pentru protecţie, cum este epidermul, deosebindu-se de cel care serveşte pentru secreţie sau senzaţie (1). ~ **pseudostratificat,** epiteliu în care toate celulele stau pe membrana bazală, dar nu toate au o suprafaţă liberă (1). ~ **respirator,** epiteliu ciliat, pseudostratificat, care căptuşeşte tractul respirator (1). ~ **scuamos,** epiteliu ale cărui celule sînt reduse la plăci subţiri (1). ~ **senzorial,** sin.: *Epiteliu nervos,* epiteliu în care celule senzoriale combinate cu celule epiteliale obişnuite formează terminaţiile periferice ale nervilor în organele de simţ (1). ~ **simplu,** epiteliu care are numai o pătură de celule (1). ~ **stratificat,** sin.: *Epiteliu laminat,* epiteliu ale cărui celule sînt aranjate în pături distincte (1). ~ **striat,** epiteliu format din celule striate (1). ~ **tabular,** Epiteliu pavimentos. ~ **tegumentar,** *Epidermis.* ~ **tranziţional,** epiteliul tractului urinar, ale cărui celule variază ca dimensiuni de la tipul scuamos la tipul columnar (1). ~ **vascular,** vezi *Endothelium.* ~ **vibratil,** Epiteliu ciliat.

**Epitelizare.** Dezvoltarea epiteliului peste suprafaţa unui alt ţesut (1).

**Epithalamus** (*epi-* + gr. *thalamos* = cameră interioară). Regiune a diencefalului care include habenula glandei pineale şi comisura posterioară (1).

**Epithelioma** (*epi-* + *thele* = mamelă + *oma*). Epiteliom. ~ **găinilor,** sin.: *Difterovariola aviară,* boală infectocontagioasă aviară produsă de un virus din grupul variolovaccinei, caracterizată prin leziuni tegumentare cu un puternic caracter proliferativ (22). ~ **in situ,** Epiteliom Borst-Jadassohn, vezi Borst-Jadassohn.

**Epithelium** (gr. *epi-* + *thele* = mamelă), sin.: *Epiteliu.* Ţesut compus din celule unite între ele cu o cantitate redusă de ciment intercelular. Formează epidermul, precum şi peretele intern al organelor cavitare şi al canalelor sistemelor respirator, digestiv şi genitourinar. *Tipuri speciale: endothelium,* căptuşeşte vasele limfatice şi de sînge; *mesothelium,* căptuşeşte cavităţile corpului (1). ~ **anterius corneae,** pătură epitelială care acoperă faţa anterioară a corneei, fiind în continuarea conjunctivei bulbare (1). ~ **ductus semicircularis,**

pătură epitelială care căptuşeşte canalele semicirculare (1). ~ **lentis,** pătură epitelială care acoperă faţa anterioară a cristalinului, terminîndu-se puţin înapoia ecuatorului şi fiind derivată din celulele peretelui anterior al veziculei cristaliniene embrionare (1).

**Epitimie,** sin.: *Alotriofagie.* Tendinţă patologică de a ingera substanţe necomestibile (35).

**Epitimpan** (*epi-* + lat. *tympanum* = timpan). *Epitympanum.*

**Epitimpanită** (*epitimpan* + *-ită*), sin.: *Otoree malignă, Otoree purulentă.* Afecţiune caracterizată prin existenţa unei perforaţii timpanale, a scurgerii auriculare net purulente, fetide, prin prezenţa osteitei, a polipilor şi a colesteatomului şi posibilitatea provocării unor complicaţii deseori de gravitate extremă (30).

**Epitrichium** (*epi-* + gr. *trichion* = perişor). 1. Pătura superficială a epidermului fetal, din rămăşiţele căreia se formează componenta celulară din *vernix caseosa* (sin.: *Periderm*). 2. Păturile superficiale de celule scuamoase care acoperă axul părului şi canalele sale, înainte ca acesta să perforeze epidermul (1).

**Epitrohlealgie** (*epitrohlee* + gr. *algos* = durere). Epitrohleită.

**Epitrohlee** (*epi-* + lat. *trochlea* = scripete). *Epicondylus medialis humeri.*

**Epitrohleită** (*epitrohlee* + *ită*), sin.: *Epitrohlealgie.* Afecţiune dureroasă a epitrohleei humerale, prin suprasolicitarea funcţională a inserţiilor musculare ale acesteia (24).

**Epituberculoză** (*epi-* + lat. *tuberculum* = umflătură mică + *-oză*). Tip particular de tuberculoză infantilă caracterizată printr-o umbră radiologică întinsă, semne clinice discrete şi tendinţă la regresiune. S-ar explica printr-un puseu congestiv în jurul unui focar mic. Uneori este observată şi la adult (2).

**Epitympanum** (*epi-* + lat. *tympanum,* de la gr. *tympanon* = timpan), sin.: *Epitimpan.* Aticul urechii mijlocii sau cavitatea timpanică (1).

**Epizio-** (gr. *epision* = regiunea pubiană). Element de compunere care introduce în termeni referirea la regiunea vulvară (32).

**Epizioperineoplastie** (*epizio-* + *perineu* + gr. *plassein* = a forma). Metodă de tratament chirurgical al rupturii perineovulvare, printr-o operaţie plastică (11).

**Epizioperineorafie** (*epizio-* + *perineu* + gr. *rhaphe* = sutură). Operaţie de refacere chirurgicală a rupturii perineovulvare (11).

**Epiziorafie** (*epizio-* + gr. *rhaphe* = sutură). Operaţie care a constat iniţial din suturarea parţială a feţelor interne ale labiilor, pe linia mediană, după prealabila lor avivare şi care se practica pentru strîmtorarea orificiului vulvar. Astăzi prin epiziorafie se înţelege suturarea tranşei de epiziotomie (18).

**Epiziotomie** (*epizio-* + gr. *tome* = tăiere). Intervenţie chirurgicală constînd din practicarea unei incizii care interesează labia mare, labia mică şi inelul himenal, pentru a mări orificiul vulvar. Se practică în obstetrică cu scopul de a împiedica ruptura traumatică a perineului, în momentul degajării capului. Se poate practica şi bilateral, simetric (18).

**Epizoar** (*epi-* + gr. *zoon* = animal). Parazit care trăieşte pe suprafaţa exterioară a gazdei parazitate (31).

**Epizomi** (*epi-* + gr. *soma* = corpuscul). Material genetic aditiv format din ADN, avînd capacitatea de a media recombinări bacteriene şi, prin aceasta, o importanţă deosebită în variabilitatea bacteriilor (17).

**Epizootie** (*epi-* + gr. *zoon* = animal). Boală care apare aproximativ în acelaşi timp la un număr mare de animale de aceeaşi specie sau de specii diferite (31).

**Epokie,** sin.: *Exoparazitism.* Parazitare a pielii sau mucoaselor cu microorganisme saprofite, care, în mod obişnuit, nu ajung la relaţii patogene (8).

**Eponychium unguis.** 1. Cornificare a epidermului între lunile a II-a şi a VIII-a de viaţă fetală, indicînd poziţia viitoarelor unghii (1). 2. Pătura cornificată (*stratum corneum*) a pliului dermic ataşat de unghie la marginile sale (1).

**Epoophoron** (*epi-* + gr. *oophoron* = ovar). *Paraovarium.*

**Epornitie** (*epi-* + gr. *ornis* = pasăre). Îmbolnăviri cu caracter puternic extensiv ale păsărilor, în anumite perioade de timp (8).

**Epoxizi.** Răşini sintetice folosite uneori în stomatologie şi ai căror polimeri au în moleculă gruparea funcţională „epoxi"; sînt obţinute prin condensarea epiclorhidrinei sau a glicerindichlorhidrinei cu diferiţi polifenoli şi sînt utilizate ca adezivi pentru lipirea metalelor feroase cu cele neferoase, cu sticlă, cu porţelan sau cu mase plastice (39).

**Epstein. Metoda ~,** procedeu de tratament al enurezisului, pe bază de restabilire a reflexelor condiţionate (11).

**Epuizare** (fr. *épuiser* = a epuiza). Stadiul final al oboselii (24).

**Epulis** (*epi-* + gr. *oulon* = gingie). Formaţiune patologică de aspect tumoral, care se dezvoltă pe gingie. Este considerată drept o pseudotumoare provocată de iritaţii prelungite şi prezintă structuri variate după felul ţesuturilor care proliferează. *Varietăţi:* e. granulomatos, e. telangiectazic, e. cu celule gigante, e. mixomatos, e. fibros, e. osteogen (38). ~ **congenital,** Disembriomul gingiei.

**Epurare** (fr. *épurer* = a epura), sin.: *Curăţire, Epurăţie, Purificare.* Termen utilizat pentru procesele de purificare a diferiţilor factori de mediu sau a unor lichide biologice (20). ~ **apelor reziduale,** totalitatea procedeelor prin care se înlătură sau se reduc în limite acceptabile din apele reziduale elementele nocive pentru om sau pentru mediul înconjurător. Metodele sînt mecanice (grătare, site), fizice (sedimentare) şi biologice. Metodele biologice utilizează fie puterea de autopurificare a solului (irigare şi infiltrare în sol) sau a apei (eleştee biologice), fie reproduc în diferite instalaţii fenomenele biologice care se produc în apă (metoda nămolului activat) sau sol (filtre intermitente, filtre de contact, filtre percolatoare etc.) (20).

**Epurăţie** (fr. *épuration*). Epurare. ~ **extrarenală,** totalitatea metodelor de tratament al anuriei, care au drept scop menţinerea unei concentraţii ionice normale în sînge şi lichidele extracelulare şi menţinerea unui pH normal, prin extragerea din circulaţia sanguină a corpilor toxici (11).

**Equator** (lat. *aequare* = a egaliza). Ecuator. ~ **bulbi oculi,** linia care uneşte cele 4 extremităţi ale axelor transverse şi verticale ale ochiului (1). ~ **lentis,** circumferinţa cristalinului, situată între cele două pături ale procesului ciliar (1).

**Equisetum arvense,** sin.: *Coada-calului.* Plantă din familia *Equisetaceae,* conţinînd glicozide flavonice cu acţiune diuretică, hemostatică şi stomahică (13).

**Er.** Simbolul erbiului (5).

**Eradicare** (lat. *eradicare* = a distruge, a nimici). 1. În patologia infecţioasă, termenul se referă la dispariţia unei boli endemoepidemice, realizată prin întreruperea căilor de transmitere şi distrugerea sau anihilarea rezervorului natural al agentului patogen respectiv, aşa fel încît pe un anumit teritoriu, reluarea posibilităţilor de transmitere şi contractarea de noi infecţii să nu mai fie posibilă (8). 2. În patologia generală, dispariţia unei boli pe un teritoriu dat prin influenţarea unuia sau mai multor factori etiologici determinanţi (8).

**Eratism** (lat. *errare* = a rătăci). În parazitologie, trecerea unor paraziţi în alte organe decît acelea în care se localizează în mod obişnuit (31).

**Erb.** Wilhelm Heinrich, 1840—1921. **Fenomenul** ~, hiperexcitabilitate electrică neuromusculară, în spasmofilia sugarului, determinată prin măsurarea intensităţii minime a curentului galvanic, prin care se obţine contracţia musculară, la închiderea şi deschiderea anodică şi catodică (33). **Mielita** ~, Paralizia spinală cronică Erb. **Paralizia spinală cronică** ~, sin.: *Mielita Erb,* paraplegie spastică mielopatică, de origine sifilitică, cu instalare lentă şi progresivă. Debutul este marcat prin apariţia unor simptome de claudicaţie intermitentă medulară, care evoluează lent spre o paraplegie cu tulburări sfincteriene şi genitale (27). **Punctul** ~, punct situat la 2—3 cm deasupra claviculei în faţa procesului transvers al vertebrei $C_6$ (1). **Semnul** ~, inversiunea formulei polare la examenul electric clasic; constituie un semn bioelectric de degenerescenţă a nervului (27). **Sindromul** ~, sin.: *Sindromul Duchenne-Erb,* forma clinică scapulohumerală juvenilă a miopatiei primitive progresive, în care leziunea interesează rădăcinile superioare ($C_5$—$C_6$) ale plexului brahial; este caracterizată prin paralizii care încep la muşchii centurii scapulare şi care se însoţesc de pseudohipertrofii musculare (deltoid, triceps, muşchii posteriori ai gambelor) (27).

**Erb-Goldflam** (Erb, Wilhelm Heinrich, 1840—1921; Goldflam, Samuel Vulfovici, 1852—1932). **Boala** ~, sin.: *Astenie bulbospinală, Miastenie, Miastenie gravă,* afecţiune cu evoluţie în puseuri, caracterizată prin simptome de pseudoparalizie datorite unei oboseli musculare excesive, localizată la membre şi asociată uneori cu ptoză palpebrală. Se consideră că este produsă de un dezechilibru între acetilcolină şi colinesterază, care generează tulburări în conducerea impulsului la nivelul plăcii neuromusculare (33).

**Erbiu.** Simbol Er. Vezi Lantanide.

**E.R.C.T.** Vezi Principiul E.R.C.T.

**Erdheim. Fenomenul** ~, apariţia unui adenom paratiroidian prin hipertrofia funcţională a glandei, consecutivă tulburării metabolismului mineral. Acest fenomen interpretează adenomul paratiroidian din boala osoasă Recklinghausen drept un efect şi nu o cauză a bolii (24).

**Erector.** Vezi Muşchi erector.

**Erecţie** (lat. *erectio* = ridicare). Act reflex cu răspuns vascular, prin care se acumulează şi se reţine sîngele în corpii erectili (11).

**Ereditate** (lat. *hereditas* = moştenire, ereditate). Totalitatea funcţiilor care asigură transmiterea caracterelor în succesiunea de generaţii, progenii fiind copiile parentalilor din care au provenit. Împreună cu variabilitatea este o funcţie esenţială pentru vieţuirea organismelor şi a speciilor în condiţiile acţiunii factorilor de mediu (17). ~ **dentară încrucişată,** dinţi mari (macrodonţie) moşteniţi de la un părinte şi maxilare mici moştenite de la celălalt părinte sau invers (39).

**Eredo-** (lat. *heres* = moştenitor). Element de compunere care introduce referirea la ceea ce se moşteneşte (32).

**Eredoataxie** (*eredo-* + *a-* + gr. *taxis* = ordine). Termen folosit pentru afecțiuni ataxice ereditare (27). ~ **cerebeloasă,** Boala Pierre Marie, vezi Marie. ~ **spinală,** sin.: *Ataxie ereditară Friedreich, Boala Friedreich,* boală degenerativă a măduvei spinării cu caracter familial, cu debut în copilărie și adolescență, caracterizată prin ataxie de tip spinal, tulburări de sensibilitate profundă, abolirea reflexelor osteotendinoase, semne piramidale, tulburări trofice (picior scobit, cifoscolioză, boltă palatină ogivală) (27).

**Eredopatie** (*eredo-* + gr. *pathos* = boală). Afecțiune moștenită și transmisibilă ereditar (1). ~ **ataetică polinevritiformă,** Boala Refsum, vezi Refsum.

**Eremici. Operația** ~, faringotomie supratiroidiană efectuată printr-o incizie orizontală, paralelă cu osul hioid (11).

**Erepsină.** Complex enzimatic din sucul intestinal, care atacă peptonele și peptidele, determinînd punerea în libertate a aminoacizilor (15).

**Ereptaze.** Grupă de enzime proteolitice, care acționează în mod variat, în funcție de substrat: a) dipeptidaza, cu acțiune strict specifică asupra dipeptidelor; b) aminopolipeptidaza, care scindează legătura peptidică la nivelul grupării aminice libere; c) carboxipolipeptidaza, care scindează legătura peptidică la nivelul grupării carboxilice libere; d) unele peptidaze care scindează strict un anumit aminoacid: protaminaza (liberează arginina din protamine), prolinaza (detașează prolina cînd are gruparea aminică liberă), prolidaza (detașează prolina cînd aceasta are gruparea aminică angajată în legătura peptidică) (5).

**Eretism** (gr. *erethismos* = iritație). Stare de hiperexcitabilitate a unui organ oarecare, generatoare de tulburări funcționale de diverse grade (15). ~ **cardiac,** Sindromul Da Costa, vezi Da Costa.

**Ereutofobie** (gr. *erythros* = roșeață + *phobos* = frică), sin.: *Cromatofobie, Eritrofobie.* Fobia de a nu roși în prezența uneia sau mai multor persoane (35).

**Ergastoplasmă** (gr. *ergaster* = muncitor + *plasma* = formație). Sistem inframicroscopic intracitoplasmic de duble membrane sub forma unui labirint canaliculovezicular dinamic; membranele au 70 Å grosime și au pe fața lor externă ribozomi, iar în interior produse de elaborare ale celulei. Unii autori identifică ergastoplasma cu reticulul endoplasmic, alții o consideră ca o structură diferită (1).

**Ergo-** (gr. *ergon* = lucru, muncă). Element de compunere care introduce semnificația de activitate, muncă (32).

**Ergobazină.** Ergometrină.

**Ergocalciferol.** Vitamină $D_2$.

**Ergocornină.** Vezi Ergotoxină.

**Ergocriptină.** Vezi Ergotoxină.

**Ergocristină.** Vezi Ergotoxină.

**Ergodinamograf** (*ergo-* + gr. *dynamis* = forță + *graphein* = a scrie), sin.: *Ergograf.* Aparat pentru înregistrarea forței musculare și a lucrului mecanic rezultat din contracția musculară (15).

**Ergograf** (*ergo-* + gr. *graphein* = a scrie). Ergodinamograf.

**Ergometrie** (*ergo-* + gr. *metron* = măsură). Acțiunea de măsurare a lucrului mecanic efectuat de organism (24).

**Ergometrină,** sin.: *Ergobazină, Ergonovină.* Alcaloid polipeptidic cu acțiune ocitocică, izolat din secara cornută (13).

**Ergometru** (*ergo-* + gr. *metron* = măsură). Dinamometru.

**Ergonă.** Substanță biologic activă de tipul hormonilor, vitaminelor și enzimelor (7).

**Ergonologie** (*ergonă* + gr. *logos* = știință). Știința despre ergone (7).

**Ergonovină.** Ergometrină.

**Ergosterol.** Provitamină $D_2$ (15). ~ **iradiat,** Vitamina $D_2$.

**Ergot.** Secară cornută.

**Ergotamină.** Alcaloid polipeptidic izolat din secara cornută; are acțiune ocitocică, vasoconstrictorie și simpatolitică (în doze toxice) (13).

**Ergoterapie** (*ergo-* + gr. *therapeia* = tratament). Parte a terapeuticii, care se ocupă de vindecarea și reeducarea bolnavilor și deficienților fizici și psihici prin muncă (24).

**Ergotină.** Extract total de secară cornută (15).

**Ergotioneină.** Cofactor al unei ribozidfosforilaze, care se găsește în globulele roșii (19).

**Ergotism,** sin.: *Intoxicație cu secară cornută.* Boală provocată de consumul de cereale, în special secară, contaminate cu ciuperca *Claviceps purpurea,* care conține o serie de alcaloizi toxici (ergotamină, ergotoxină, ergocristină, ergocriptină etc.). În funcție de cantitatea ingerată pot apărea intoxicații acute (caracterizate prin colici abdominale, vărsături, convulsii) sau cronice (caracterizate prin gangrena uscată a membrelor) (20).

**Ergotoximetansulfonat de sodiu.** Derivat al ergotoxinei, folosit ca ocitocic și vasoconstrictor (13).

**Ergotoxină.** Amestec de 3 alcaloizi (ergocristină, ergocriptină și ergocornină) izolați din secara cornută; are acțiune ocitocică, vasoconstrictorie și simpatolitică (13).

**Ergotropism** (*ergo-* + gr. *tropos* = întoarcere). Stare determinată de intensificarea pro-

ceselor de combustie şi apărare generală a organismului (15).

**Ergozom** (*ergo-* + gr. *soma* = corpuscul). Polizom.

**Erich. Arcul** ~, aparat de imobilizare a fracturilor mandibulare, format dintr-o bară metalică modelabilă, prevăzută cu butoni (38).

**Erichsen,** John, 1818—1896. **Semnul** ~, în sacrocoxalgie, apăsarea laterală a bazinului pe creste determină durere (24).

**Erigmofonaţie.** Voce esofagiană.

**Eriometru** (gr. *erion* = lînă, fir + *metron* = măsură). Aparat pentru măsurarea diametrului eritrocitar, după principiul difracţiunii Pijper (19).

**Erisifac** (Baraquer) (gr. *eresis* = îndepărtare + *phakos* = lentilă). Mica ventuză pentru extragerea cristalinului prin aspiraţie (28).

**Erisman. Indicele** ~, indice de apreciere a dezvoltării toracice, rezultat din scăderea jumătăţii taliei din perimetrul toracic. Normal 5,8 cm la bărbaţi şi 3,8 cm la femei (24).

**Eritem** (gr. *erythema* = roşeaţă), sin.: *Erythema.* Înroşire congestivă a pielii, circumscrisă sau difuză, dispărînd la presiune. *Variaţii după aspect*: e. scarlatiniform, e. morbiliform (rujeoliform), e. rubeoliform, e. circinat (12). ~ **activ,** eritem de nuanţă roşie-vie, produs de dilataţia activă a arteriolelor şi ramurii arteriale a capilarelor pielii, de cele mai multe ori de natură infecţioasă (12). ~ **alergic al nou-născutului,** exantem rujeoliform, urticarian sau maculopapulos, care apare în prima sau a doua zi după naştere, probabil ca o manifestare alergică faţă de albuminele placentare şi hormonii materni sau faţă de alergene necunoscute (33). ~ **artritic epidemic,** Febră de Haverhill. ~ **calorie,** eritem provocat de căldură. Poate fi acut (arsură de gradul I) şi cronic (tip dermită eritematopigmentară) (12). ~ **centrifug,** denumire improprie dată unor dermatoze variate care nu au comun decît dispoziţia circinată şi evoluţia excentrică a eritemului (12). ~ **circinat,** eritem de formă rotundă sau avînd un contur format din arcuri de cerc (12). ~ **cronic migrator,** dermatoză caracterizată printr-un inel unic, de culoare roz, foarte uşor proeminent, care se extinde rapid, în cîteva săptămîni (12). ~ **emotiv,** fenomen angioneurotic, constînd dintr-o congestie fugace de tip rozeolic, reticular sau difuz a feţei şi toracelui superior, apărînd la emoţii puternice (12). ~ **exsudativ multiform,** Eritem polimorf. ~ **fesier posteroziv sifiloid al sugarilor,** Dermatita fesieră sifiloidă posterozivă. ~ **fix medicamentos,** pete eritematoase, de obicei reduse ca număr, localizate pe dosul mîinii, braţe, faţă, trunchi, uneori pigmentate, apărînd ca manifestare de sensibilizare la unele medicamente (antipirină, sulfatiazol, chinină etc.) (12). ~ **îndurat Bazin,** sin.: *Tuberculoza cutanată indurativă,* formă atipică de tuberculoză cutanată, caracterizată prin noduli dermohipodermici, localizaţi la gambe, acoperiţi cu un tegument roşu-violaceu şi evoluînd cronic (12). ~ **inelar centrifug** (Darier), dermatoză de etiologie necunoscută, caracterizată prin mai multe elemente eritematoase în formă de cercuri sau arcuri de cerc, proeminente, late de 3—5 mm, evoluînd lent (12). ~ **inelar Leiner-Lehndorff,** vezi Leiner-Lehndorff. ~ **infecţios acut,** sin.: *Boala a cincea. Megaleritem infecţios, Rujeolă inelară,* boală infectocontagioasă de etiologie probabil virală, apărînd sub formă de mici epidemii în colectivităţi de copii şi caracterizîndu-se clinic prin apariţia de placarde roşii, pseudoerizipelatoase, localizate pe ambii obraji, cu aspect în aripă de fluture şi cu tendinţă la extinderea exantemului pe faţa externă a braţelor şi antebraţelor, precum şi pe fese şi coapse, realizînd, prin pălirea colorauiei centrale (în contrast cu marginea roşie aprinsă), figuri variate caracteristice (ghirlande, hartă geografică, inele etc.); evoluţia este în general benignă (8). ~ **limită,** biodoza la razele ultraviolete (4). ~ **nodos,** sin.: *Dermatită contuziformă,* sindrom alergic dermohipodermic, nodular, de cauze multiple, microbiene sau toxice. La copii se incriminează mai ales infecţia tuberculoasă (12). ~ **de a noua zi,** erupţie care apare în jurul zilei a 9-a de la începerea unui tratament arsenobenzolic, durînd cîteva zile, însoţită de febră, cefalee şi considerată de unii autori ca fenomen biotropic, iar de alţii ca o erupţie de sensibilizare (12). ~ **pasiv,** Eritrocianoză. ~ **pelagros,** eritem persistent localizat pe regiunile descoperite în cursul pelagrei, uneori simplu, alteori complicat cu sufuziuni sanguine, fisuri, bule şi urmat de pigmentaţie brună şi descuamare (12). ~ **pernio,** eritem localizat la extremităţi, de nuanţă violacee, dureros, recidivînd în perioada rece a anului. Considerat ca degerătură cronică, este o consecinţă a tulburărilor circulatorii produse de frig (12). ~ **polimorf,** sin.: *Eritem exsudativ multiform,* erupţie acută simetrică şi polimorfă, considerată fie ca un sindrom de cauze multiple, fie ca o boală specifică datorită unui agent patogen încă necunoscut. *Forme clinice*: a) eritematopapuloasă; b) eritematoveziculobuloasă. O serie de afecţiuni eritematobuloase rapid erozive ale mucoaselor sînt socotite ca forme deosebite şi grave de eritem polimorf: Ectodermoza erozivă pluriorificială Fiessinger-Rendu, Sindromul Stevens-Johnson şi Dermatostomatita Baader. Limitele dintre aceste afecţiuni sînt neprecise şi mulţi autori le consideră identice (12). ~ **pudic,** varietate de eritem emotiv, care apare la anumite per-

soane în situații lipsite de decență (12). ~ **scarlatiniform descuamativ recidivant,** eritem asemănător exantemului din scarlatină, de etiologie neprecizată, probabil neinfecțios, cu caracter recidivant, pretînd la confuzie cu scarlatina, mai ales la prima sa apariție. Uneori este însoțit de febră, descuamație precoce și intensă, diferențiindu-se de scarlatină prin lipsa enantemului, anginei roșii și limbii zmeurii (8). ~ **solar,** eritem apărut în urma expunerii la radiații solare. Cel provocat de componenta infraroșie a spectrului radiant solar apare chiar în timpul expunerii la soare și dispare după 1—2 ore, fără a lăsa pigmentație. Eritemul provocat de radiațiile ultraviolete apare cu o latență de cîteva ore, persistă cîteva zile și este urmat de pigmentarea teritoriului cutanat respectiv (20). ~ **terapeutic,** zonă care a fost expusă intenționat razelor ultraviolete sau solare, pentru a provoca apariția cîmpurilor eritematoase; se folosește în astm, nevralgii etc. (4). ~ **terțiar,** erupție extrem de rară, constituită din plăci eritematoase mari, roșii-brune, cu contururi neregulate, apărînd în perioada terțiară a sifilisului (12). *Vezi și*: Hutchinson.

**Eritematodes,** sin.: *Lupus eritematos.* Dermatoză acută, subacută sau cronică, polietiologică (infecțioasă, alergică sau toxică), manifestîndu-se în formele cronice — mai frecvente — prin plăci eritematoase, fixe, centrifuge sau diseminate, puțin infiltrate, bine delimitate, acoperite cu scuame foarte aderente (pinten folicular) și evoluînd spre atrofie. Localizarea de predilecție este pe nas și obraji, luînd aspectul de fluture sau liliac (*vespertilio*). Formele acute și subacute sînt clasificate în ultimul timp în rîndul colagenozelor și, pe lîngă manifestări cutanate, prezintă și manifestări viscerale, de unde numele de „lupoeritematoviscerită". Dintre manifestările viscerale, caracterizate prin fenomene congestive în organele în cauză, mai frecvente sînt: atingerile cardiace (de ex. endocardita Libman-Sacks), pleuropulmonare, renale, oculare etc. Manifestările cutanate, inconstante, de tip eritematoscuamos, sînt mai superficiale, fugace, diseminate, fără o topografie specială. Semn patognomonic: prezența celulelor L. E. (Hargraves) în măduva oaselor și sîngele bolnavilor (12).

**Eritrasma** (gr. *erythros* = roșu). Boala Bährensprung. Vezi Bährensprung.

**Eritredem** (*eritro-* + gr. *oidema* = umflătură). Termen rar folosit pentru leziuni cutanate eritematoase însoțite de edem (12). ~ **australian,** Acrodinie. ~ **polineuropatic,** Acrodinie.

**Eritremie** (*eritro-* + gr. *haima* = sînge). Poliglobulie. ~ **acută,** Boala Di Guglielmo, vezi Di Guglielmo. ~ **cronică Di Guglielmo-Quatrin,** vezi Di Guglielmo-Quatrin.

**Eritrină.** Peptidă extrasă din globulele roșii, avînd putere bactericidă (19).

**Eritrism.** Rutilism.

**Eritrită.** Vezi Eritroză.

**Eritro-** (gr. *erythros* = roșu). Element de compunere care introduce în termeni referirea la culoarea roșie (32).

**Eritroblast** (*eritro-* + gr. *blastos* = germen). Celulă din seria roșie, considerată de unii autori drept celulă de origine, iar de alții echivalentă normoblastului (19). ~ **acidofil,** vezi Normoblast. ~ **bazofil,** vezi Normoblast. ~ **eozinofil** vezi Normoblast. ~ **policromatofil,** element intermediar al seriei eritropoietice, situat între eritroblastul bazofil, complet lipsit de hemoglobină și cel oxifil, complet încărcat cu hemoglobină. Spre deosebire de culoarea albastră a eritroblaștilor bazofili și de culoarea roz a eritroblaștilor oxifili, eritroblaștii policromatofili se caracterizează printr-o citoplasmă de culoare violetă-deschisă (19).

**Eritroblastom** (*eritroblast* + *-oma*). Mielom cu eritroblaști (2).

**Eritroblastopenie** (*eritroblast* + gr. *penia* = sărăcie). Reducerea numărului eritroblaștilor din măduva oaselor. Poate fi relativă sau absolută. Eritroblastopenia relativă se întîlnește de obicei în reacțiile importante ale seriei granulocitare, cînd proporția elementelor seriei roșii apare scăzută, dar — în realitate — fiind vorba de un număr global crescut de elemente medulare, cifra absolută a eritroblaștilor este în realitate normală sau chiar crescută. În eritroblastopenia absolută, cifra globală a eritroblaștilor se află sub limita normală inferioară (19). ~ **acută,** Boala Gasser, vezi Gasser. ~ **cronică,** Anemie hipoplastică congenitală.

**Eritroblastoză** (*eritroblast* + *-oză*). Prezența în număr mare a eritroblaștilor în sîngele periferic (15). ~ **acută,** Boala Di Guglielmo, vezi Di Guglielmo. ~ **cronică a adultului,** Eritremia cronică Di Guglielmo-Quatrin, vezi Di Guglielmo-Quatrin. ~ **fetală,** sin.: *Boala hemolitică a nou-născutului,* anemie hemolitică manifestată *in utero* sau imediat după naștere, prin reacție eritropoietică extramedulară foarte intensă și eritroblastoză periferică, însoțită de icter și hepatosplenomegalie. Este datorită izoimunizării mamei prin eritrocitele heterogrup ale fătului și distrugerea globulelor roșii ale fătului de către anticorpii fabricați de mamă. Reprezintă incompatibilitatea în sistemul clasic ABO sau — mai rar — în alte sisteme. *Forme clinice*: a) anasarca fetoplacentară (*hidrops fetal*), forma cea mai gravă, incompatibilă cu viața, soldîndu-se de obicei cu moarte intrauterină; b) icterul grav al nou-născutului;

c) anemia congenitală a nou-născutului. Pericolul mare îl reprezintă „icterul nuclear", complex de fenomene neurologice datorite acțiunii toxice a bilirubinei asupra nucleilor cerebrali (19). ~ **simptomatică,** formă de eritroblastoză care apare uneori în anemiile mieloftizice, în care măduva fiind aplastică, activitatea hematopoietică este preluată de organe extramedulare : splină, ficat. Elementele formate în aceste focare de hematopoieză extramedulară trec în circulația generală, dînd aspectul de eritroblastoză, tablou leucemoid sau leucoeritroblastoză (19).

**Eritrocatereză** (*eritro-* + gr. *kathairesis* = degradare). Distrugerea *in vivo,* normală sau accelerată patologic, a globulelor roșii pe cale de înlocuire; procesul se realizează prin fagocitoză, după sechestrare reticulohistiocitară și, mai puțin, prin hemoliză (10).

**Eritroeianoză** (*eritro-* + gr. *kyanos* = albastru), sin. : *Eritem pasiv.* Eritem de nuanță violacee, interesînd în mod difuz o regiune (mai ales extremitățile membrelor), datorit unei atonii sau dilatării pasive a venulelor și anselor capilare venoase (12).

**Eritrocit** (*eritro-* + gr. *kytos* = celulă), sin. : *Acariocit, Eritroplast, Globul roșu, Hematie, Normocit.* Celulă a sîngelui cu rol esențial în transportarea oxigenului prin hemoglobina pe care o conține. În sîngele uman normal este lipsită de nucleu și granulații și are în general forma de disc biconcav cu diametrul de 5—9 μ (medie 7,2—7,8 μ) și o grosime de 1—2 μ; numărul eritrocitelor este de aproximativ 5 milioane/mm³ la adult, de obicei mai puține la femeie (1). **Eritrocite cu granulații bazofile.** Globule roșii conținînd corpusculi bazofili și apărînd în număr sporit în unele intoxicații profesionale (mai ales în saturnism) și în unele boli neprofesionale (anemii, leucemii, cancer etc.) (9).

**Eritrocitemie** (*eritrocit* + gr. *haima* = sînge). Poliglobulie.

**Eritrocitină.** Factor de coagulare izolat din eritrocite de către Quick; joacă un rol important în procesul de coagulare, avînd o acțiune tromboplastică (19).

**Eritrocitoliză** (*eritrocit* + gr. *lysis* = dizolvare, distrucție). Hemoliză.

**Eritrocitolizină.** Hemolizină.

**Eritrocitometrie** (*eritrocit* + gr. *metron* = măsură). Măsurători în legătură cu eritrocitul sau numărătoarea eritrocitelor (19).

**Eritrocitopenie** (*eritrocit* + gr. *penia* = sărăcie), sin. : *Eritropenie.* Scădere a numărului de globule roșii (15).

**Eritrocitopoieză** (*eritrocit* + gr. *poiesis* = producere). Eritropoieză.

**Eritrocitoză** (*eritrocit* + *-oză*). Poliglobulie.

**Eritroclazie** (*eritrocit* + gr. *klasis* = ruptură). Proces de fragmentare a globulelor roșii (19).

**Eritrocont** (*eritro-* + gr. *kontos* = baston). Corpuscul în formă de bastonaș, inclus în globulele roșii; apare în anemia pernicioasă (19).

**Eritrocupreină.** Compus cuproproteic care intră în compoziția globulelor roșii (19).

**Eritrodermie** (*eritro-* + gr. *derma* = piele). Erupție cutanată generalizată eritematoasă, eritematoscuamoasă sau veziculoedematoasă. Poate fi primitivă (*Pitiriazis rubra Hebra,* Eritrodermia exfoliativă Wilson-Brocq) sau secundară (infecțioasă streptococică), alergotoxică (medicamentoasă—arsenicală, aurică, penicilinică, barbiturică), consecutivă unei dermatoze (psoriazis, lichen plan, eczemă, pemfigus foliaceu) sau ca formă clinică a unei hematodermii (12). ~ **congenitală ihtioziformă,** Boala Brocq, vezi Brocq. ~ **descuamativă a sugarului,** Boala Leiner-Moussous, vezi Leiner-Moussous. ~ **exfoliativă a nou-născutului,** Boala Ritter von Rittersheim, vezi Ritter von Rittersheim. ~ **exfoliativă Wilson-Brocq,** Dermatita exfoliativă Wilson-Brocq, vezi Wilson-Brocq.

**Eritrodextrină.** Vezi Dextrine.

**Eritrodonție** (*eritro-* + gr. *odous* = dinte). Boală congenitală asociată uneori cu leziuni buloase ale pielii, constînd dintr-o pigmentare în roșu a dinților; interesează numai dentiția temporară și se datorează fixării în dentină a pigmenților porfirinici (38).

**Eritrofagocitoză** (*eritro* + gr. *phagein* = a mînca + *kytos* = celulă + *-oză*), sin. : *Hemofagocitoză.* Înglobarea globulelor roșii sau elementelor precursoare de către celulele macrofage ale sistemului reticulohistiocitar (19).

**Eritrofobie** (*eritro-* + gr. *phobos* = frică). Ereutofobie.

**Eritroforină.** Hormon hipofizar care produce expansiunea pigmentului roșu din pielea unor poikiloterme; este identic probabil cu intermedina (7).

**Eritroftizie** (*eritro-* + gr. *phtisis* = distrugere). Suprimarea funcției eritropoietice a măduvei oaselor (19).

**Eritrogeneză imperfectă.** Anemie hipoplastică congenitală.

**Eritrogonie** (*eritro-* + gr. *gone* = germen). Proeritroblast.

**Eritrogramă** (*eritro-* + gr. *gramma* = înscriere). Partea din tabloul hematologic care se ocupă în special de seria roșie : numărul de eritrocite, cantitatea de Hb, valoarea globulară, reticulocite, modificările calitative ale globulelor roșii etc. Împreună cu leucograma și trombocitograma formează hemograma (19).

**Eritrokeratodermie simetrică progresivă.** Dermatoză rară, constînd din placarde roşii putînd deveni apoi verucoase. Apare în primele zile de la naştere şi cuprinde repede întreaga suprafaţă a corpului (12).

**Eritrokinetică** (*eritro-* + gr. *kinesis* = mişcare). Determinarea producţiei şi distrugerii eritrocitare cu ajutorul unor factori ca : durata de viaţă a eritrocitelor, reticulocitoza, eritropoieza medulară, urobilinogenul fecal, în asociere cu studii ale ferokineticii efectuate cu ajutorul fierului radioactiv. Studiul eritrokineticii a permis precizarea faptului că în unele stări morbide există o discordanţă între eritropoieza totală şi cea efectivă (adică între producţia globală cantitativă — aparent normală — şi producţia calitativă care dă naştere unor elemente neviabile) (talasemie, anemie pernicioasă, în mielopatii) (19).

**Eritrol tetranitrat.** Vasodilatator coronarian cu acţiune mai lentă şi durabilă, folosit ca tratament de fond al anginei pectorale (13).

**Eritroleucemie** (*eritro-* + gr. *leukos* = alb + *haima* = sînge), sin. : *Eritroleucoză*. Formă de leucoză, în care proliferarea atinge într-o măsură aproape egală seria granulocitară şi eritropoietică. Reprezintă — de fapt — o variantă a leucozei mieloice cronice, respectiv a eritremiei cronice. În cursul evoluţiei, rămîne — de obicei — predominantă o singură serie, imprimînd caracteristica tabloului morbid (19).

**Eritroleucotrombocitemie** (*eritro-* + gr. *leukos* = alb + *trombocit* + *haima* = sînge). Proliferare globală a elementelor medulare hematopoietice, cu apariţia elementelor tinere în circulaţia periferică (19).

**Eritroleucoză** (*eritro-* + gr. *leukos* = alb + *-oză*). Eritroleucemie.

**Eritromelalgie** (*eritro-* + gr. *melos* = extremitate + *algos* = durere), sin. : *Acromegalie, Boala Weir-Mitchell, Boala Gerhardt, Paralizia vasomotorie a extremităţilor*. Angioneuroză primitivă sau secundară (hipertensiune, policitemii etc.) a extremităţilor, constînd dintr-un eritem dureros şi fierbinte prin vasodilataţie intensă şi hipertensiune în arteriolele terminale, declanşat de creşterea temperaturii peste un punct critic (32—36°) (10). ~ **capului,** Cefalee histaminică.

**Eritromelie** (*eritro-* + gr. *melos* = extremitate). Boala Pick-Herxheimer. Vezi Pick-Herxheimer.

**Eritromicină.** Antibiotic izolat din culturile de *Streptomyces erythreus*, activ în infecţiile cu germeni grampozitivi, mai ales în infecţiile stafilococice severe, rezistente la alte antibiotice ; nu alterează flora intestinală (13).

**Eritron.** Noţiune creată recent pentru eritrocit, în intenţia de a arăta dependenţa morfofuncţională a eritrocitului circulant de sediul formării în măduva oaselor şi de sediile de distrugere splenomedulare (19).

**Eritropenie** (*eritro-* + gr. *penia* = sărăcie). Eritrocitopenie.

**Eritropicnoză** (*eritro-* + gr. *pyknosis* = condensare). Alterare a globulelor roşii, caracterizată prin apariţia unei pigmentaţii metalice brune în interiorul lor (15).

**Eritroplast.** Eritrocit.

**Eritroplazie** (Queyrat) (*eritro-* + gr. *plassein* = a forma). Vezi Bowen.

**Eritropoietină.** Substanţă ergonală produsă de organism şi care stimulează eritropoieza. Se cunosc eritropoietine elaborate de splină, ficat, hipofiză, rinichi, timus etc. (7).

**Eritropoieză** (*eritro-* + gr. *poiesis* = producere), sin. : *Eritrocitopoieză*. Funcţia de producere a globulelor roşii. Se deosebeşte : eritropoieza embriofetală şi eritropoieza postfetală. Eritropoieza fetală prezintă 3 perioade : a) primitivă, fără localizare precisă, cu formare de elemente gigante, nucleate, funcţional inerte, cu durată scurtă de viaţă ; b) hepatică (şi splenică), între luna a II-a şi a V-a, cu elemente normale ; c) medulară, începînd din luna a IV-a (eritropoieza definitivă). Eritropoieza urmează la adultul normal o anumită succesiune : proeritroblast bazofil, macroblast bazofil, normoblast bazofil, normoblast policromatofil, normoblast ortocromatic sau oxifil, reticulocit, eritrocit (sau normocit) (19).

**Eritropsie** (*eritro-* + gr. *opsis* = vedere). Vedere colorată în roşu (28).

**Eritrotoxină** (*eritro-* + gr. *toxikon* = otravă). Toxină care acţionează asupra globulelor roşii (19).

**Eritrozid.** 1. $CH_2OH.CHOH.CHOH.CH_2OH$. Tetraozid sintetizat în laborator ; nu a fost identificat în produsele naturale (sin. : *Butantetrol, Eritrită*) (5). 2. Roşeaţă intensă, purpurie a feţei şi în special a nasului, caracteristică pentru *policitemia vera* (19). ~ **de declivitate,** sin. : *Testul de postură*, test funcţional al circulaţiei arteriale periferice, bazat pe aprecierea diferenţei dintre aspectul palid al tegumentelor membrului respectiv în poziţia ridicată (unghi de insuficienţă) şi aspectul recolorat în poziţia declivă (unghi de suficienţă) (10). ~ **facială,** puseuri congestive ale feţei, difuze sau în placarde, prin mecanisme vasomotorii reflexe (12). ~ **palmoplantară,** sin. : *Palme hepatice*, coloraţie roşie-carminat închisă a eminenţelor tenară şi hipotenară şi uneori a plantelor, întîlnită congenital (hiperdisplazie capilară) sau determinată de o insuficienţă hepatică, probabil prin lipsa de inactivare a estrogenilor sau a unor substanţe vasodilatatoare (10). ~ **pigmentată peribucală,** Dermatoza pigmentară

peribucală. ~ **supramaleolară simetrică a tinerelor fete,** sin.: *Cianoza supramaleolară ortostatică*, tip particular de eritrocianoză prin atonie capilarovenoasă, mai ales de natură endocrină, întîlnit aproape exclusiv la sexul feminin, în special în epoca adolescenței. Are caracter simetric, interesînd treimea inferioară a gambelor. Pielea este subțire, lucitoare, violacee, uneori cu o împăstare difuză, pseudoedematoasă (12).

**Erizipel** (gr. *erythros* = roșu + *pella* = piele), sin.: *Brîncă*, *Risipola*. Dermită acută, provocată de streptococul hemolitic, puțin contagioasă, manifestată clinic prin apariția unui placard eritematos, edematiat, delimitat prin burelet marginal, cu adenopatie regională și însoțit de fenomene generale intense (frison, febră, cefalee). Anatomopatologic se constată o hiperemie intensă cu infiltrat granulocitar, în special perivascular, proliferare de celule conjunctive în derm și apoi în hipoderm, cu transformare veziculoasă a celulelor epidermului (2; 8). ~ **alb,** formă clinică de erizipel caracterizată printr-un placard de culoare mai deschisă, roz-palidă, care apare la anemici, cancerоși sau caşectici (8). ~ **bulos,** formă clinică de erizipel caracterizată prin apariția de flictene de mărimi variate pe suprafața placardului eritematos (8). ~ **catamenial,** erizipel care se repetă cu ocazia ciclului menstrual (8). ~ **chirurgical,** erizipel a cărui poartă de intrare este reprezentată de o plagă operatorie (8). ~ **cianotic,** formă clinică de erizipel caracterizată printr-un placard de culoare cianotică, apărînd la cardiacii decompensați sau la persoane cu tulburări circulatorii (8). ~ **echimotic,** formă de erizipel însoțită de sufuziuni sanguine (2). ~ **eratic,** formă clinică de erizipel în care placardul progresează prin salturi, lăsînd porțiuni de piele sănătoasă între placarde, apariția fiecărui placard fiind însoțită de un nou puseu febril (8). ~ **flegmonos,** formă de erizipel complicată prin apariția de focare unice sau multiple de supurație, datorite virulenței crescute a agentului patogen (2). ~ **gangrenos,** formă clinică de erizipel însoțită de necroza țesuturilor afectate, datorită factorilor mecanici de distensie sau unui microbism anaerob asociat (2). ~ **hemoragic,** formă clinică de erizipel care prezintă, pe suprafața placardului, flictene și vezicule de diverse mărimi cu conținut hemoragic (8). ~ **malign,** erizipelul mucoasei uterovaginale din perioada *post-partum*, una din formele febrei puerperale (8). ~ **migrator,** erizipel cu tendință pronunțată la extindere și migrare în alte regiuni; teritoriul cutanat inflamat anterior își reia aspectul normal (8). ~ **pustulos,** formă de erizipel prezentînd pe suprafața placardului vezicule sau flictene cu conținut purulent (8). ~ **recidivant,** sin.: *Erizipel recurent,* erizipel care reapare pe același loc la diferite intervale de timp, condiționat de persistența unui focar streptococic latent și de o stare locală de sensibilizare (8). ~ **recurent,** Erizipel recidivant. ~ **serpiginos,** formă de erizipel caracterizată prin placarde multiple cu tendință la confluare în figuri geografice (8). ~ **veziculos,** formă de erizipel, care prezintă pe suprafața placardului caracteristic vezicule cu conținut citrin (8). ~ **zoonotic,** Boala Baker-Rosenbach, vezi Baker-Rosenbach.

**Erizipeloid** (*erizipel* + gr. *eidos* = formă). Boala Baker-Rosenbach. Vezi Baker-Rosenbach.

**Erlacher. Operația ~.** 1. Transpoziția inferioară a mușchilor epitrohleeni în paralizile mîinii (24). 2. Transplantarea mușchiului marele pectoral în locul marelui dințat în paralizia mușchilor centurii scapulare (24).

**Erlenmeyer,** Emil, 1825—1909. **Balon ~,** flacon de sticlă, conic, cu fund plat și larg și gît strîmt, utilizat curent în laborator (22).

**Eroare** (lat. *error*). Diferența dintre valoarea reală a unei mărimi oarecare și cea obținută ($\chi$) prin măsurătoare, numărătoare sau prin calcul. Eroarea absolută ($\varepsilon$) este chiar această diferență dintre valoarea reală și cea aproximativă a unei mărimi $\varepsilon = \chi_i - \chi$. Eroarea relativă este dată de $\left(\frac{\varepsilon}{\chi}\right)$; ea este o măsură a preciziei rezultatului și se exprimă totdeauna printr-un număr abstract (de obicei se dă procentual). În cursul observațiilor și experimentării întîlnim: a) erori de selecție (de grupare, de eșantionaj), datorită faptului că media de selecție nu este egală cu media întregii colectivități; b) erori întîmplătoare (datorite perturbațiilor și hazardului); c) erori sistematice (datorite intervenției unui factor ignorat, dar care falsifică rezultatul influențînd într-un sens determinat) (7). ~ **probabilă,** abreviat E.P., indice de precizie în statistica matematică pentru repartițiile simetrice. Este egală cu 0,6745 $\sigma$, numărul zecimal corespunzînd intervalului de probabilitate de 0,5. Valoarea erorii probabile corespunde abscisei care împarte aria curbei normale (Laplace-Gauss) în două jumătăți egale (37). ~ **standard,** Abatere patratică medie. ~ **statistică,** în cursul verificării ipotezelor statistice se pot comite două tipuri de erori: a) erori de ordinul I, cînd se respinge o ipoteză justă, atunci cînd ea ar fi trebuit să fie acceptată. Probabilitatea eliminării unei ipoteze juste este egală cu pragul de semnificație a testului. Se poate obține, deci, ca această probabilitate să fie mai mică decît 0,05; b) erori de ordinul al II-lea, cînd se admite o

ipoteză falsă, atunci cînd ea ar fi trebuit să fie respinsă. Probabilitatea acceptării unei ipoteze false scade prin creşterea volumului selecţiei. Echilibrul dintre cele două tipuri de erori trebuie stabilit de la caz la caz. Astfel, în cazul verificării toxicităţii unui medicament, erorile de ordinul al II-lea sînt primejdioase, pe cînd în cazul stabilirii importanţei unui simptom, erorile de ordinul I trebuie micşorate (7).

**Erotism** (gr. *eros* = iubire). Stare de excitare sexuală (15).

**Erotomanie** (gr. *erotikos* = erotic + *mania* = nebunie). Delir erotoman.

**Eroziune** (lat. *erodere* = a roade). Leziune organică rezultînd dintr-o pierdere circumscrisă de substanţă interesînd straturile superficiale (2). ~ **cutanată,** leziune elementară cutanată constînd dintr-o pierdere de substanţă interesînd epidermul şi, într-o oarecare măsură, stratul papilar. Nu lasă cicatrice (12). ~ **osoasă,** lipsă de substanţă osoasă superficială, modificînd conturul osului; este datorită unui proces de osteoliză sau osteoclazie (24).

**Eructaţie** (lat. *eructare* = a da afară). Eliminarea pe cale esooralâ de gaze sau de mici cantităţi de suc gastric din stomac (16).

**Erupţie** (lat. *eruptio*). 1. Termen generic utilizat mai ales în dermatologie şi în patologia infecţioasă pentru cele mai variate modificări ale tegumentului (de ex. erupţie maculoasă, papuloasă, veziculoasă, pustuloasă, morbiliformă, scarlatiniformă etc.) (12). 2. Momentul cînd un dinte perforează gingia (12). ~ **dentară,** proces fiziologic în dezvoltarea dinţilor temporari şi permanenţi care constă din apariţia lor pe creasta alveolară ducînd la formarea arcadelor dentare. Se produce la perioade de vîrstă fixe pentru fiecare dinte în parte, în etape cronologice (38). ~ **dentară activă,** proces normal în dezvoltarea dintelui, constînd din creşterea sa progresivă şi ieşirea din alveolă pînă la atingerea planului normal de ocluzie (38). ~ **dentară pasivă,** alungirea porţiunii extraalveolare a dintelui prin retragerea progresivă a parodonţiului spre *apex*; poate merge pînă la expulsia dintelui de pe arcadă (38). ~ **dentară prematură,** apariţia pe arcadă a unui dinte înainte de termenul său normal de erupţie; poate fi datorită unor cauze generale (disendocrinii, dezvoltări accentuate ale germenului) sau unor cauze locale (infecţii, boala Capdepont, extracţia precoce a dinţilor temporari etc.) (38). ~ **dentară tardivă,** apariţia întîrziată pe arcadă a unui dinte după termenul său normal de erupţie. Poate fi de cauze generale (tulburări endocrine, rahitism, sifilis congenital) sau de cauze locale (tulburări de dezvoltare a oaselor maxilare, malpoziţii dentare etc.) (38).

**Erysipelothrix.** Gen de microorganisme din familia Corinebacteriilor. Cuprinde o singură specie: *E. insidiosa* sau *rhusiopathiae,* agentul cauzal al erizipeloidului Rosenbach (8).

**Erythema** (gr. = roşeaţă). Eritem. ~ **elevatum diutinum,** Boala Bury, vezi Bury.

**Erythrophyton.** Subgen al genului *Trichophyton,* cuprinzînd o serie de specii parazite, printre care *Trichophyton violaceum* (12).

**Erythroxylon coca.** Plantă tropicală din familia *Erythroxylaceae,* cultivată în Java, Ceylon, America de Sud şi Africa şi ale cărei frunze conţin cocaină, alcaloid anestezic local şi euforizant (14).

**Es.** Simbolul einsteiniului (5).

**Esbach,** Georges Hubert, 1843—1890. **Albuminometrul** ~, vezi Albuminometru. **Reactivul** ~, soluţie acetică de acid picric, care precipită proteinele (deproteinizant), folosită pentru estimarea cantitativă a albuminei din urină (5).

**Escară** (gr. *eschara* = focar). Necroză tisulară rezultată prin acţiunea distructivă a unor agenţi fizici sau chimici asupra ţesuturilor normale, prin pierderea troficităţii (bolnavi care stau în decubit) sau prin ischemia unui teritoriu tributar unei artere obliterate (2). ~ **de decubit,** escară interesînd ţesuturile cu troficitate nervoasă scăzută datorită comprimării lor mai îndelungate între proeminenţele osoase şi planul patului (27). ~ **falsă,** escară provocată în scop de simulare, prin aplicare cutanată sau injecţie de substanţe caustice, de obicei pe coapse, gambe sau membrele superioare (23).

**Escherichia.** Gen de bacterii din familia *Enterobacteriaceae,* cuprinzînd bacili în general mobili (tulpinile *Alkalescens-Dispar* sînt imobile), gramnegativi. Se găsesc în intestin ca saprofiţi, putînd deveni în anumite condiţii patogeni. Genul *Escherichia* cuprinde tulpinile de *Escherichia coli* şi tulpinile *Alkalescens-Dispar,* ultimele fiind clasificate anterior în genul *Shigella* (3). ~ **coli,** sin.: *Bacil coli, Colibacil,* bacil mobil, gramnegativ, care se dezvoltă pe mediile obişnuite de cultură. Pe baza unor reacţii biochimice s-au putut diferenţia în cadrul speciei mai multe tipuri biochimice. Unele tulpini produc bacteriocine (colicine). Prezintă antigene 0, somatice, termostabile, antigene H, flagelare şi antigene K, de înveliş (antigenele L, A, B şi Vi), care nu coexistă niciodată la aceeaşi tulpină. Patogenitatea *Esch. coli* este legată în special de prezenţa antigenului K. Tulpinile de *Esch. coli* pot determina la om infecţii urinare, intestinale, peritonite, apendicite, septicemii etc., precum şi sindromul toxicoseptic epidemic sau

diareea malignă a nou-născuților (3). ~ **freundii,** vezi Citrobacter.

**Eschilă** (fr. *esquille*). Fragment osos individualizat într-un focar de fractură cominutivă (24).

**Eschilectomie** (*eschilă* + gr. *ektome* = excizie). Exereza eschilelor (24).

**Escudero-Nemenov. Semnul** ~, semn radiologic de diferențiere a formațiunilor intrapulmonare lichidiene de cele solide. Primele se deformează în inspirație și expirație profundă (36).

**Esență** (lat. *essentia*). Amestec de diferite substanțe chimice cu miros plăcut, utilizate pentru aromatizarea produselor farmaceutice și alimentare (13). ~ **de terebentină,** ulei volatil obținut prin antrenarea cu vapori de apă a rășinii recoltate prin scarificări practicate în scoarța diferitelor specii de *Pinus* (*Pinaceae*); este antiseptic, modificator al secreților bronșice, ușor antispastic, slab iritant local (13).

**Escherichioză.** Denumire generică pentru infecțiile produse de germeni din grupul *Escherichia coli,* în special tipurile patogene 0 111 B4, 0 115 B5, 0 86 B6, care determină diverse infecții gastrointestinale (8).

**Esmarch,** Johann Friedrich August, von, 1823—1908. **Bandajul** ~, bandaj hemostatic cu fașă elastică, care se trage circular proximodistal pe un membru, în scopul de a exprima sîngele și a-i împiedica afluxul (11). **Masca** ~, aparat pentru administrarea anesteziei generale în circuit deschis, format dintr-un schelet de sîrmă adaptabil pe figură, peste care se aplică 8—10 grosimi de tifon pe care se picură anestezicul (11).

**Esofag.** *Oesophagus.*

**Esofagalgie** (*esofag* + gr. *algos* = durere). Durere esofagiană (16).

**Esofagectazie** (*esofag* + gr. *ektasis* = dilatație). Dilatația esofagului (16).

**Esofagism,** sin.: *Disfagie spastică.* Stare spasmodică a esofagului, determinînd teama de a înghiți datorită durerilor la deglutiție (16; 30).

**Esofagită** (*esofag* + *-ită*). Proces inflamator al esofagului (16). ~ **corozivă,** esofagită provocată de ingerarea unor lichide caustice; este caracterizată prin necroză cu descuamare în plăci a mucoasei, urmată de stricturi (stenoză fibroasă sclerozantă) (2). ~ **disecantă,** flegmon al esofagului (2). ~ **peptică,** iritarea esofagului inferior prin regurgitația conținutului gastric acid; se manifestă prin dureri și arsuri retrosternale (16).

**Esofagocardiotomie extramucoasă.** Intervenție chirurgicală constînd din secționarea, simplă sau dublă, a manșonului fibros stenozant al unui cardiospasm, cu conservarea mucoasei esofagiene (11).

**Esofagogastrostomie** (*esofag* + gr. *gaster* = stomac + *stoma* = gură, deschidere). Crearea operatorie într-un cardiospasm a unei anastomoze între punga de dilatație a esofagului inferior și punga cu aer a stomacului (11).

**Esofagojejunogastroanastomoză,** sin.: *Esofagojejunogastrostomie.* Restabilirea operatorie a tranzitului digestiv după rezecția porțiunii proximale a stomacului, prin interpunerea unei anse jejunale între esofag și bontul gastric rămas (11).

**Esofagojejunogastrostomie.** Esofagojejunogastroanastomoză.

**Esofagomalacie** (*esofag* + gr. *malakia* = înmuiere). Înmuierea peretelui esofagian datorită autodigestiei postmortale prin sucul gastric refluat din stomac (23).

**Esofagoplastie** (*esofag* + gr. *plassein* = a forma). Operație plastică efectuată pe esofag, în scopul de a-i reda calibrul normal, de a scurtcircuita un obstacol sau de a-i reface continuitatea după esofagectomia parțială; operația plastică poate reface și continuitatea faringogastrică după esofagectomia totală (11). ~ **derivativă,** crearea operatorie a unui neoesofag artificial pre- sau intratoracic. Ca material se poate folosi: ansă jejunală, un segment colic (cecoascendentul sau transversul), un lambou tubulat din marea curbură a stomacului (11).

*Vezi și*: Ballivet.

**Esofagoplicatură** (*esofag* + lat. *plicare* = a împături). Plicaturare operatorie a pereților esofagieni la nivelul unei pungi de dilatație sau a unui megaesofag (11).

**Esofagoscop.** Aparat care, introdus în interiorul esofagului, permite explorarea optică a lumenului acestuia (30).

**Esofagoscopie** (*esofag* + gr. *skopein* = a vedea, a observa). Metodă endoscopică utilizată pentru explorarea esofagului, în caz de corp străin, stenoză postcaustică sau tumoare (30). ~ **retrogradă,** esofagoscopie realizată pe cale retrogradă, prin introducerea esofagoscopului dinspre stomac în esofag (11).

**Esofagospasm** (*esofag* + gr. *spasmos* = spasm). Spasm al pereților esofagieni (16).

**Esofagostenoză** (*esofag* + gr. *stenosis* = strictură). Îngustarea lumenului esofagian (16).

**Esofagostomie** (*esofag* + gr. *stoma* = gură, deschidere). Deschidere operatorie, la piele, a esofagului (11).

**Esofagotom** (*esofag* + gr. *tome* = tăiere). Instrument metalic format dintr-o mică lamă fixată la o tijă lungă și flexibilă care alunecă pe cursor și cu care se poate secționa pe cale endoscopică o stenoză cicatriceală posttraumatică a esofagului (11).

**Esofagotomie.** Secționarea operatorie a unei stenoze cicatriceale posttraumatice a esofagului sau incizarea chirurgicală a peretelui esofagian în vederea extirpării unui corp străin, care poate fi scos pe cale endoscopică. *Varietăți*: a) e. externă, pornind dinafara organului și b) e. internă, realizată cu ajutorul unei lame speciale (esofagotom), condusă pe cale endoscopică (11).

**Esoforie** (gr. *eso* = înăuntru + gr. *pherein* = a purta), sin.: *Endoforie.* Tendință de deviație a ochiului înăuntru; strabism convergent latent (28).

**Esophagus.** *Oesophagus.*

**Esotropie** (gr. *eso* = înăuntru + *trepein* = a întoarce). Strabism convergent manifest; axa unuia dintre ochi este deviată înăuntru, netrecînd prin obiectul fixat (28).

**D'Espine,** Jean Henri Adolphe, 1844—1931. **Semnul** ~, transmiterea exagerată și cu timbru bronhofonic a vocii ascultate pe coloana vertebrală; apare în adenopatia traheobronșică (34).

**Espundia.** Leishmanioză americană.

**Ester.** Compus format prin combinarea unui acid organic cu un alcool (5). ~ **glucofosforic,** termen generic pentru toți esterii acidului fosforic cu glucoza, metaboliți intermediari esențiali în procesele de catabolism și anabolism ale glucidelor (5). **Esteri organofosforici.** Nume generic pentru compușii organici cu fosfor, folosiți ca insecticide. Au o toxicitate mare, prin inhibarea colinesterazei (9). **Esteri tiolici.** Esteri alcoolici ai acizilor carbotiolici (care au un atom de sulf în locul oxigenului carboxilic); au formula generală $CH_3$.CO.SR, unde R este alcoolul intrat în combinație (5).

*Vezi și*: Cori, Embden, Fischer, Harden-Young, Neuberg, Robison.

**Esteraze.** Enzime care catalizează hidroliza esterilor carboxilici, după schema: ester + apă $\rightleftharpoons$ acid + alcool. Esterazele sînt foarte răspîndite în natură, fiind identificate în toate tipurile de celule (animale, plante, microorganisme). Dintre esteraze fac parte și lipazele, care au însă o mare selectivitate pentru hidroliza trigliceridelor, avînd o acțiune foarte redusă asupra celorlalți esteri (5).

**Estezie** (gr. *aisthesis* = percepere). Sensibilitate (27).

**Esteziologie** (*estezie* + gr. *logos* = știință). Știință care se ocupă cu studiul fenomenelor senzoriale (15).

**Esteziometru** (*estezie* + gr. *metron* = măsură). Instrument pentru măsurarea simțului tactil sau a altor forme de sensibilitate (15).

**Estezioneuroblastom** (gr. *aisthesis* = percepere + *neuron* = nerv + *blastos* = germen + *-oma*), sin.: *Estezioneuroepiteliom.* Denumire incorectă pentru un grup de tumori cu punct de plecare în celulele senzoriale ale regiunii olfactorii (26).

**Estezioneuroepiteliom** (gr. *aisthesis* = percepere + *neuron* = nerv + *epiteliu* + *-oma*). Estezioneuroblastom.

**Estimație** (lat. *aestimatio*). Apreciere cantitativă aproximativă și provizorie, bazată pe operații de calcul statistic sau de extrapolare. Estimația corect efectuată trebuie să indice limitele probabile între care se găsește valoarea căutată (7). ~ **statistică,** valoarea determinată pe baza unui număr finit de observații $x_1$, $x_2$. . . . . , care se folosește pentru aprecierea aproximativă a unui anumit indicator (parametru) teoretic necunoscut al colectivității generale din care s-au extras unitățile observate. Este o metodă de observație statistică parțială, cu concluzii rar generalizabile, realizată pe bază de sondaje și folosită mai ales pentru verificarea exactității datelor deja efectuate și înregistrate (29). ~ **ventriculară** (Dandy), aprecierea cantității de lichid cefalorahidian care se scoate prin puncție ventriculară din cei 2 ventriculi laterali și care, dacă este crescută peste normal, ar indica un proces expansiv în forma posterioară (26)

**Estlander,** Jakob August, 1831—1881. **Procedeul** ~, procedeu de cură chirurgicală a unei cavități supurate pulmonare prin toracoplastie cu rezecția mai multor coaste (11). **Semnul** ~, creșterea temperaturii locale în tumorile maligne ale oaselor membrelor (24).

**Estradiol,** sin.: *Dihidroestronă, Dihidrofoliculină.* Δ 1.3.5: 10-estratrien-3,17 (α) diol cu un izomer 17β. Hormon steroid prezent în ovar, în placentă, în testicul, în urină etc., principalul foliculoid (estrogen) ovarian. În terapeutică se folosește adesea sub formă de benzoat, diundecilinat, dipropionat, etinilestradiol. Forma α este biologic mai activă (7).

**Estran.** Hidrocarbură ciclică, nucleu de bază al unor steroizi (7).

**Estriol.** Hormon steroid prezent în ovar, placentă, testicul, urină, cu activitate cvasielectivă asupra stromei uterine și a cervixului (7).

**Estrogen.** sin.: *Foliculoid.* Hormon natural sau compus de sinteză care provoacă dezvoltarea organelor sexuale accesorii, a caracterelor sexuale secundare feminine, și poate declanșa estrul, de ex. estradiolul, estrona, dietilstilbestrolul. Compușii naturali au structură steroidică

(derivă de la estran), iar cei sintetici sînt derivați ai stilbenului. Estrogenii sînt folosiți în terapeutică pentru tratamentul insuficienței ovariene, al unor tulburări menstruale, al tulburărilor de climacteriu; de asemenea sînt utili în carcinomul de prostată și carcinomul de sîn inoperabil; pentru acțiunile metabolice sînt indicați în tratamentul hipercolesterolemiei, aterosclerozei și în osteoporoza postclimacterică (14).

**Estromanie** (gr. *oistros* = dorință, impuls + *mania* = nebunie, furie). Nimfomanie.

**Estronă.** Hormonul folicular sau foliculina; este forma de metabolizare și eliminare a estrogenilor (de 10 ori mai puțin activă decît estradiolul) și se găsește mai ales în urina femeilor gravide (7; 15).

**Estropiat** (fr. *estropié*), sin.: *Invalid locomotor.* Infirm prin diformitate a aparatului locomotor (24).

**Estroproteină.** Complex format la nivelul ficatului, din estradiol și β-lipoproteine, formă circulantă a estrogenilor (7).

**Estru** (gr. *oistros* = dorință, impuls). Vezi *Oestrus.*

**Esuflație.** Tulburări care apar în urma intoxicației bulbare cu $CO_2$ acumulat în timpul efortului. Se disting 3 faze: a) faza salutară, cînd forțele revin brusc; b) faza de necoordonare, în care mișcările membrelor și capului sînt dezordonate și forțate; c) faza terminală, manifestată prin contractură musculară, paliditate și lipsă de orientare în spațiu (34).

**Eșantion** (fr. *échantillon*). Probă.

**Eșarfă** (fr. *écharpe*). Bandaj pentru susținerea antebrațului în flexiune pe brat (11).

*Vezi și*: Mayor.

**Etacridină.** Colorant acridinic, utilizat ca antiseptic extern în chirurgie, dermatologie, ginecologie (13).

**Etalonare** (fr. *étalonner* = a etalona). Operație de gradare sau verificare a stării unui instrument de măsură, astfel încît valorile indicate de acesta să corespundă valorilor mărimii măsurate (6).

**Etambutol.** Compus din seria alifatică; are acțiune tuberculostatică cu un indice chimioterapic asemănător izoniazidei și este indicat, împreună cu izoniazida, ca înlocuitor al acidului p-aminosalicilic sau împreună cu alte medicamente antituberculoase, în cazurile rezistente la medicația majoră. Dezvoltă repede rezistență și este relativ toxic, producînd mai ales o diminuare reversibilă a acuității vizuale (14).

**Etanal.** Acetaldehidă.

**Etanol.** Alcool etilic.

**Etanolamină.** Etilamină.

**Etantiol.** Etilmercaptan.

**Etclorvinol.** Alcool acetilenic terțiar cu acțiune sedativă și hipnotică (14).

**Eter** (gr. *aither* = aer curat). Derivat funcțional al compușilor hidoxilici, rezultat din combinarea a două molecule de alcooli (sau fenoli), cu eliminarea unei molecule de apă (5). ~ **dietilic,** narcotic inhalator cu toxicitate mică, dar iritant pentru căile respiratorii; este utilizat și ca solvent (13). ~ **vinilic,** narcotic inhalator pentru intervenții chirurgicale de scurtă durată (13).

**Eterobacilină.** Substanță cu acțiune toxică locală (produce cazeificare), obținută din bacilul Koch prin extracție cu eter (34).

**Eteromanie** (*eter* + gr. *mania* = nebunie). Toxicomanie constînd din consumarea eterului sub diverse forme: băutură, inhalații, injecții; dă o stare de beție comparabilă cu aceea alcoolică, avînd o perioadă de excitație urmată de o alta de supraexcitație cu halucinații; apar mici tulburări digestive. Facultățile psihice sînt păstrate. Foarte tardiv pot apărea ușoare tulburări psihice (23).

**Etilamină,** sin.: *Etanolamină.* $NH_2.CH_2.CH_3$. Produs intermediar în sinteza colinei, component al glicerofosfatidelor; ia naștere în intestinul gros, sub acțiunea microorganismelor, prin decarboxilarea alaninei (5).

**Etilbenzatropină.** Compus de sinteză cu acțiune deprimantă motorie centrală, datorită probabil interferării cu funcția de mediator chimic a acetilcolinei la nivelul unor sinapse din sistemul nervos central; este folosită terapeutic în sindroamele parkinsoniene și în diferite tulburări extrapiramidale provocate de neuroleptice (14).

**Etilbiscumacetat.** Compus cumarinic cu acțiune anticoagulantă (13).

**Etilclorat.** Anestezic local (prin răcire) și narcotic inhalator (13).

**Etilenă.** Narcotic gazos lipsit practic de toxicitate; în amestec cu aerul sau oxigenul este explozibilă (14).

**Etilenclorhidrină,** sin.: *Alcool β-cloretilic.* Compus utilizat ca solvent; este iritant al căilor respiratorii și ochilor și toxic neurotrop (9).

**Etilendiaminotetracetat,** abreviat EDTA. Substanță sintetică cu proprietăți complexante marcate, larg utilizată în biochimie pentru blocarea ionilor metalici bi- și trivalenți din sistemele biochimice (5).

**Etilism.** Alcoolism.

**Etilmercaptan,** sin.: *Etantiol.* $CH_3.CH_2.SH$. Produs de degradare a cisteinei (decarboxilare și dezaminare consecutivă), sub acțiunea microorganismelor, la nivelul intestinului gros; contribuie la formarea mirosului specific al materiilor fecale (5).

**Etilmercurtiosalicilat de sodiu.** Mertiolat de sodiu.

**Etilmorfină.** Codetilină.

**2-Etil-4-tiocarbamidopiridină.** Etionamidă.

**Etinilestradiol.** Estrogen semisintetic, activ pe cale orală (13).

**Etiocolanolon.** Metabolit urinar al steroizilor gonadali androgeni; apare în fracțiunea a V-a a 17-cetosteroizilor (7).

**Etiologie** (gr. *aitia* = cauză + *logos* = știință). Studiul cauzelor bolilor și al diferiților factori care le determină (32).

**Etionamidă,** sin.: *2-Etil-4-tiocarbamidopiridină.* $C_8H_{10}N_2S$. Compus înrudit cu izoniazida și având acțiune tuberculostatică în administrare locală (13).

**Etioporfirină.** Forma cea mai simplă de porfirină, în care cei 8 atomi de H din gruparea tetrapirolică din pozițiile β, β′ sînt substituiți în 4 grupe metil și 4 grupe etil, rezultînd astfel 4 izomeri (19).

**Etisteron.** Steroid progestativ semisintetic, puțin activ terapeutic (13).

**Etmocefal** (gr. *ethmos* = ciur + *kephale* = cap). Monstru cu nasul în formă de trompă; malformația este adesea asociată cu ciclopia (2).

**Etmoid** (gr. *ethmos* = ciur + *eidos* = formă). *Osethmoidale.* Vezi Tabelul oaselor.

**Etmoidectomie** (*etmoid* + *ektome* = excizie). Operație prin care se îndepărtează leziunile celulelor etmoidale (mucoasă și septuri intercelulare) anterioare sau posterioare. Se poate executa pe cale endonazală sau, rareori, pe cale externă (30).

**Etmoidită** (*etmoid* + *-ită*). Inflamație acută sau cronică a mucoasei celulelor etmoidale (30).

**Etoform,** sin.: *Benzocaină.* Anestezic local solubil, utilizat intern în ulcer sau gastrite ca anestezic al mucoasei gastrice și extern pentru plăgi dureroase, arsuri (13).

**Etosuximidă.** Succinimidă antiepileptică, deosebit de eficace împotriva acceselor de *petit mal* (14).

**Etotoină.** Hidantoină cu proprietăți anticonvulsivante, folosită terapeutic ca antiepileptic (14).

**Etuvă** (fr. *étuve*). 1. Cutie metalică, în general de formă dreptunghiulară, prevăzută cu mai multe sertare mobile, folosită pentru sterilizatul materialelor de cauciuc la vapori de formol și la păstratul acestora (11). 2. Cutie metalică cu pereți dubli, izolanți, folosită pentru sterilizarea instrumentarului metalic la căldură uscată (11). 3. Cazan cu pereți dubli izolanți, folosit pentru sterilizatul sub vapori la presiune a inventarului moale (11).

*Vezi și*: Janet.

**Eu.** Simbolul europiului (5).

**Eu-** (gr. *eu* = bun). Prefix care introduce în termenii compuși sensul de bine, perfect, ușor. Este opus ca sens prefixului *dis-* (32).

**Eucaliptol,** sin.: *Cineol.* Constituent principal al uleiului de eucalipt și al uleiului de *Artemisia cina,* cu miros plăcut asemănător camforului și mentolului; are acțiune antiseptică, stimulantă și modificatoare a expectorației (13).

**Eucapercă.** Gutapercă cu eucaliptol folosită în stomatologie pentru obturația de canale (38).

**Eucapnie** (*eu-* + gr. *kapnos* = fum, gaz, vapori). Prezența bioxidului de carbon sanguin în cantități normale (0,04% în sîngele arterial; 4,5—5% în sîngele venos) (15).

**Eucerină.** Amestec de vaselină cu hidroxicolesterol; are proprietatea de a încorpora 2,5 părți apă și este folosită ca bază de unguente (13).

**Eucromatină** (*eu-* + gr. *chroma* = culoare). Substanță puternic colorabilă a cromozomilor, bogată în acid nucleic și genetic activă (1).

**Eucromozom** (*eu-* + gr. *chroma* = culoare + *soma* = corpuscul). Autozom.

**Eufomanie.** Stare patologică care se dezvoltă în urma administrării repetate de substanțe stupefiante, fiind caracterizată prin obișnuință, dependență psihică și dependență fizică; are repercusiuni grave pentru bolnav, ducînd la decădere fizică și morală totală; morfinomania, cocainomania sînt exemple de eufomanie (14).

**Euforie** (*eu-* + gr. *phorein* = a se simți). Senzație de bine, de încredere în sine, care corespunde fie unei ameliorări reale a sănătății, fie unei iluzii, fie acțiunii unor medicamente (13).

**Eugenat de zinc.** Vezi Eugenol.

**Eugenie** (*eu-* + gr. *gennan* = a produce, a zămisli). Știință care se ocupă cu influențele prenatale, care tind să imprime și să dezvolte calități noi omului (15).

**Eugenol.** Esență uleioasă vegetală care se extrage din planta *Eugenia cariofilata* și are proprietăți analgezice și antiseptice. Se folosește în stomatologie, în combinație cu zincul, la prepararea pastelor de obturație provizorie (ca eugenat de zinc) în tratamentele canalicular sau pentru pastele protectoare pentru gingivectomii sau alte intervenții stomatologice (38).

**Euglena graeilis.** Microorganism folosit pentru determinarea nivelului de vitamină $B_{12}$ în plasmă (19).

**Euglobulină.** Categorie de fracțiuni globulinice din plasmă, cu o hidrosolubilitate foarte

redusă sau inexistentă. În această categorie intră şi macroglobulinele (19).

**Eugnaţie** (*eu-* + gr. *gnatos* = falcă). Ocluzie dentară normală.

**Eugravurie.** Condiţie în care se elimină o urină finală cu greutate specifică în limite normale (1 022—1 035) (25).

**Eulenburg,** Albert, 1840—1917. **Boala ~,** sin.: *Paramiotonie congenitală,* afecţiune congenitală caracterizată prin contracţii spastice, în special ale părţilor corpului expuse la rece (33).

**Euler,** Leonhard, 1707—1783. **Numărul ~,** abreviat *e,* sin.: *Numărul e,* număr transcendent (ca şi $\pi$), cu o infinitate de zecimale neperiodice, avînd valoarea aproximativă $e = 2{,}718\ldots$ Este limita expresiei:

$$\lim_{n\to}\left(1+\frac{1}{n}\right)^n = 1+\frac{1}{11}+\frac{1}{21}+\frac{1}{31}+\ldots$$

Numărul *e* este baza logaritmilor naturali (notaţi cu $l^n$ — fără a mai indica baza) numiţi greşit şi „neperieni" (7).

**Eumorfie** (*eu-* + gr. *morphe* = formă). Dezvoltarea normală şi armonioasă a corpului sau a unui segment din corp (24).

**Eumycetes.** Clasă de ciuperci cu miceliul septat, cuprinzînd un mare număr de specii parazite pentru om şi animale (12).

**Eunuchism** (gr. *eune* = culcuş + *echein* = a păzi). Agenitalism, de obicei masculin (7). **~ feminin,** sindrom datorit anovariei prepuberale sau postpuberale şi caracterizat prin semne de insuficienţă ovariană în sectorul genital şi prin stigmate morfologice constituţionale (lipsa unor caractere sexuale secundare, extremităţi inferioare disproporţionat de lungi etc.) (7). **~ masculin,** starea organismului lipsit de testicule; datorită deficitului de hormoni sexuali androgeni, se produc tulburări metabolice, trofice, de creştere, endocrine, psihice. Aspectul este diferit în eunuchismul prepuberal (cu tulburări însemnate de dezvoltare) faţă de cel postpuberal (cu regresiune a caracterelor sexuale). Se deosebesc 3 forme clinice (Milcu): simplă, gigantoidă şi lipodistrofică (7).

**Eunucoidism** (gr. *eune* = culcuş + *echein* = a păzi + *eidos* = formă), sin.: *Distrofie genitoorhitică, Hipoorhidie puberală.* Sindrom de insuficienţă testiculară, în care se regăsesc simptomele eunuchismului la scară redusă. Se deosebesc două variante: pubertar şi tardiv (7). **~ feminin,** sin.: *Distrofie genitoovariană, Hipoovarie puberală,* sindromul de insuficientă maturaţie ovariană la pubertate, urmată de o insuficientă dezvoltare a tractului genital şi a caracterelor sexuale secundare feminine (7).

**Euparyphium.** Gen de viermi paraziţi din familia *Echinostomidae,* clasa *Trematoda.* La noi în ţară a fost descrisă de N. Leon şi I. Ciurea specia *E. jasseyense*; altă specie întîlnită de asemenea în mod accidental la om este *E. malayanum* (31).

**Eupateoscop** (Dufton). Aparat pentru cercetarea efectului caloric provocat de temperatura aerului, umiditatea aerului şi radiaţia calorică (20).

**Eupepsie** (*eu-* + gr. *pepsis* = digestie). Digestie fiziologică (16).

**Euploid** (*eu-* + gr. *ploos* = multiplu). Termen care desemnează un număr de cromozomi care reprezintă un multiplu exact al numărului haploid (de ex. în spermatogeneză) (1).

**Euploidie.** Stare de echilibru în garniturile de cromozomi (19).

**Eupnee** (*eu-* + gr. *pnein* = a respira). Respiraţie normală ca amplitudine, frecvenţă şi ritm (10).

**Eupraxie** (*eu-* + gr. *praxis* = acţiune). Capacitatea de a executa mişcări coordonate (15).

**Eurefracturie.** Condiţie în care se elimină o urină finală cu refractivitate în limite normale ($85—130\ \Delta\ n \times 10^4$) (25).

**Euricefalie** (gr. *eurys* = larg, lat + *kephale* = cap). Malformaţie constînd din existenţa unui craniu cu diametrul lateral neobişnuit de mare. Uneori, termenul este folosit pentru a desemna un cap brahicefalic cu indexul cefalic de 81—85,4 (1).

**Euricnemic** (gr. *eurys* = general, universal + *kneme* = picior). Vezi Index cnemic.

**Eurignatism** (gr. *eurys* = larg, lat + *gnatos* = falcă). Malformaţie constînd din maxilare anormal de late (1).

**Eurimeric** (gr. *eurys* = larg, lat + *meros* = coapsă). Termen folosit pentru o malformaţie osoasă a femurului, care este aproape circular în secţiunea transversală efectuată în porţiunea proximală a corpului; indexul platimetric este de 85—99,9 (1).

**Euriprozop** (gr. *eurys* = larg, lat + *prosopon* = faţă), sin.: *Lativult.* Cu faţa mai mult largă decît lungă (4).

**Euritmie** (*eu-* + lat. *rhythmus* = ritm). Ritm regulat al pulsului (15).

**Eurixen.** Parazit adaptat la gazde din grupe zoologice îndepărtate (31).

**Europistocephalus** (gr. *eurys* = larg, lat + *opisthen* = îndărăt + *kephale* = cap). Subiect al cărui cap este neobişnuit de lat în regiunea occipitală (1).

**Europiu.** Simbol Eu. Vezi Lantanide.

**Europrocephalus** (gr. *eurys* = larg, lat + *pro-* + *kephale* = cap). Subiect al cărui cap este neobişnuit de lat în regiunea frontală (1).

**Eurychasmus** (gr. *eurys* = larg, lat + *chasma* = deschidere). Subiect cu un nazofaringe neobișnuit de lat și cu modificări corespunzătoare ale cutiei craniene (1).

**Eusistolă** (*eu-* + gr. *systole* = contracție). Contracție cardiacă normală (15).

**Eustachio,** Bartolomeo, 1520—1574. **Cartilajul** ~, *Cartilago tubae auditivae.* **Trompa** ~, *Tuba auditiva.* **Valvula** ~, *Valvula venae cavae inferioris.*

**Eustenurie.** Condiție în care se elimină o urină finală cu presiune osmotică în limite normale (800—1 300 mOsm/l) (25).

**Eusterurie.** Condiție în care se elimină o urină finală cu conținut total de substanțe solvite în limite normale (5,4—8,5 g%) (25).

**Eustigminā.** Neostigminā.

**Eustis. Testul** ~, probă funcțională cardiacă, bazată pe creșterea — la subiectul normal — a tensiunii arteriale după expirații forțate (10).

**Eustrongylus,** sin.: *Dioctophyma.* Gen de parazit din familia *Dioctophymideae,* clasa *Nematoda.* În patologia umană, mai importantă este specia *E. renalis* (sin.: *E. visceralis, Dioctophyma renale*), care prin localizarea sa în aparatul renal poate detemirna tulburări urinare (31).

**Eutanasie** (*eu-* + gr. *thanatos* = moarte). Moarte ușoară, prin scurtarea suferințelor sau a agoniei la bolnavi socotiți incurabili; practică inadmisibilă din punctul de vedere al eticii și pedepsită de lege (23).

**Eutimie** (*eu-* + gr. *thymos* = spirit, suflet). Dispoziție afectivă normală (35).

**Eutiseopie.** Metodă pentru forțarea maculei ochiului ambliop să funcționeze normal. Constă din producerea unei postimagini localizată chiar pe macula, cu ajutorul unui oftalmoscop special. Această postimagine face subiectul sensibil la direcția vizuală a maculei, anterior inactivă. Se urmărește a reda maculei capacitatea vizuală și localizarea spațială corectă (28).

**Eutocie** (*eu-* + gr. *tokos* = naștere). Naștere eutocică.

**Eutrofie** (*eu-* + gr. *trophe* = hrană). Starea unui organism ale cărui funcții de nutriție și dezvoltare sînt normale (15).

**Evadare.** Eliberare. În vocabularul medical, termenul este folosit mai ales în legătură cu eliberarea unor sectoare din inimă de sub o influență inhibitorie superioară. Preluarea comenzii inimii pentru una sau mai multe bătăi de către un centru inferior (de ex. nodul atrioventricular), cînd nodul sinoatrial acționează defectuos sau căile de conducere nu funcționează (32).

**Evaginație** (lat. *evagari* = a se revărsa). Proeminența către exterior a peretelui unui segment de organ cavitar la un nivel oarecare (11).

**Evans,** Herbert. **Albastru** ~, substanță chimică, cu ajutorul căreia se poate face determinarea volumului plasmatic total (19).

**Evans,** R. S. **Sindromul** ~, anemie hemolitică dobîndită, cu apariția de autoanticorpi antieritro- și antitrombocitari (19).

**Eveniment** (lat. *evenire* = a se întîmpla). În statistica matematică, concept fundamental în teoria probabilităților. Orice rezultat al unei observații sau al unui experiment. Întrucît unei experiențe îi corespund, în general, mai multe evenimente, acestea formează o structură numită *cimp de evenimente* (7).

**Eventrație** (fr. *éventration*). Dehiscență postoperatorie sau posttraumatică a mușchilor și aponevrozei prin care conținutul abdominal (învelit sau nu în sacul peritoneal) ia contact direct cu fața profundă a pielii (11). ~ **diafragmatică,** sin.: *Megadiafragm,* bombarea permanentă a unei cupole diafragmatice fără ca acest mușchi să prezinte vreo soluție de continuitate (11). ~ **paralitică,** eventrație produsă prin atonia musculară consecutivă secționării fibrelor nervoase în cursul celiotomiilor în care nu a fost respectată inervația pereților abdominali (11). ~ **spontană,** *diastasis* al mușchilor drepți ai abdomenului între care bombează la efort masa intestinală, fără a exista o soluție de continuitate în aponevroză (toate straturile de înveliș sînt foarte subțiate) (11).

**Everse-Fremery. Testul** ~, test pentru aprecierea insuficienței suprarenale prin măsurarea gradului de oboseală musculară la efort (5).

**Eversiune** (lat. *eversio*). Întoarcere spre exterior sau spre interior (lateral sau medial); termen folosit de obicei pentru segmentele membrelor (1). ~ **punctului lacrimal,** deplasarea în afară a punctului lacrimal; nemaiavînd contact cu lacul lacrimal, funcția de drenaj al lacrimilor este împiedicată (28). ~ **ventriculară,** formă anatomoclinică de laringită cronică nespecifică, caracterizată prin hipertrofia mucoasei ventriculului Morgagni (30).

**Evidare** (fr. *évider* = a scobi pe dinăuntru). Intervenția chirurgicală prin care se golește de conținut o regiune anatomică; termenul este folosit mai ales pentru a desemna ablația ganglionilor limfatici dintr-o regiune (11). ~ **antroaticală,** operație prin care se îndepărtează leziunile (mucoasei sau osului) din antrul mastoidian și atica (30). ~ **comisurală a colului uterin** (Pozzi), intervenție care constă din efectuarea a două incizii comisurale de cîte 2—3 cm, care depărtează cele două buze ale colului uterin, după care se excizează cu bisturiul, pe fiecare suprafață secționată, cîte o

prismă triunghiulară de țesut. Prin puncte de sutură se apropie mucoasa exocervicală de cea endocervicală (18). ~ **ganglionară,** operație chirurgicală prin care se extirpă lanțul ganglionilor invadați de obicei de metastaze neoplazice (30). ~ **osoasă,** golirea chirurgicală a unei cavități patologice (abces, chist, tumoare) prin excizie și chiuretare. Termenul se folosește și pentru chiuretarea unei epifize articulare după foraj (24). ~ **petromastoidiană,** operație prin care, îndepărtîndu-se leziunile de pe mucoasă și șepturile osoase din casa timpanului și din mastoidă, se creează, prin ridicarea punții supraaditale, o cavitate unică otomastoidiană, în cazurile de otomastoidită cronică supurată. *Varietăți*: totală, cînd se face și ablația oscioarelor cariate; parțială, cînd oscioarele sînt păstrate, în scopul conservării auzului (30).

**Evidență** (lat. *evidentia*). Rezultatul (exprimat tabelar, grafic, sinoptic) operației de obținere a informațiilor referitoare la un sector de activitate (7). ~ **statistică,** înregistrarea datelor rezultate din cercetarea unor probleme, observarea unor fenomene sau din activitatea curentă a instituțiilor și cadrelor (medico-sanitare), cu scopul de a prelucra, analiza și interpreta esența și tendința lor (29).

**Evirație** (lat. *e* = fără + *vir* = bărbat). Emasculare.

**Eviscerație** (lat. *e* = fără + *viscera* = viscere). Evidarea unei cavități a corpului de organele conținute (23). ~ **endoscopică a laringelui** (Chevalier-Jackson), metodă chirurgicală endoscopică, prin care se poate face exereza țesutului cicatriceal endolaringian în caz de stenoză (30). ~ **oculară,** intervenție care constă din înlăturarea conținutului globului ocular, cu menținerea sclerei și mușchilor oculomotori; se practică în endoftalmita supurată (28).

**Evoluție** (lat. *evolutio*). 1. Dezvoltare continuă și progresivă (32). 2. Proces în care un organ sau organism devine din ce în ce mai complex, prin diferențierea progresivă a părților sale, potrivit anumitor legi și sub impulsul unor forțe interne (32). ~ **spontană Denman,** vezi Denman.

**Evulsie** (lat. *evulsio*). Extirparea prin smulgere a unei formațiuni patologice (11).

**Ewald,** Carl Anton, 1845—1915. **Prînzul de probă** ~, alimentație specială constînd din 60 g pîine prăjită și 300 ml ceai slab, fără zahăr; se administrează în vederea investigării chimismului gastric (5).

**Ewald. Procedeul** ~, manevră de reducere ortopedică a luxației traumatice a umărului. Brațul luxat în abducție este tras de către operator pe ceafa sa, cotul în flexie fiind ținut de pumn (24). **Semnul** ~, în luxația posterioară de cot se percepe o rezistență elastică la îndoirea antebrațului sub unghiul drept (24).

**Ewing,** James, 1866—1943. **Sarcomul** ~, sin.: *Tumoare Ewing,* tumoare malignă cu structură polimorfă care se dezvoltă din celulele reticulare ale măduvei oaselor și dă metastaze în organele interne; are structură de reticulosarcom (2). **Tumoarea** ~, Sarcomul Ewing.

**Exalgină.** Derivat de acetanilidă cu efect analgezic și slab antitermic (13).

**Examen** (lat. *examen* = cîntărire), sin.: *Examinare.* Investigație, de obicei în scop diagnostic, denumită după metoda folosită: clinic, radiologic etc. (32). ~ **auditiv,** investigația funcției auditive prin mijloace acumetrice sau audiometrice (30). ~ **citohormonal,** examen citologic efectuat cu scopul de a preciza o stare hormonală; în practică, sinonim cu examen citovaginal (7). ~ **citovaginal,** examen citologic al secreției vaginale, cu scopul de a pune în evidență prezența celulelor inflamatorii, eventual a celulelor canceroase, și în primul rînd starea de impregnare a tractului genital cu hormoni estrogeni și gestageni (după prezența și felul celulelor descuamate ale mucoasei vaginale, inclusiv după afinitățile lor tinctoriale) (7). ~ **electric,** în neurologie, procedeu de investigație cu ajutorul curenților faradici și galvanici de mică intensitate a excitabilității nervilor periferici și a mușchilor; este folosit pentru diagnosticul leziunilor motorii ale sistemului nervos periferic (27). ~ **medical complex,** studiu efectuat de medicul unei colectivități cu o echipă complexă de specialiști, pe baza examinării clinice și a determinărilor de laborator, pentru stabilirea și ameliorarea condițiilor de muncă și de trai, a condițiilor de igienă și a stării de sănătate a celor examinați (29). ~ **organoleptic,** examinarea unui produs alimentar privind aspectul, consistența, gustul și mirosul; întregește în mod necesar analiza completă a unui produs alimentar sau a apei (20). ~ **prenatal,** examen clinic, radiologic și de laborator, efectuat femeilor în timpul gravidității (18). ~ **profilactic diferențiat,** examinarea muncitorilor din anumite secții cu condiții de muncă mai grele sau în care morbiditatea este mai mare (29). ~ **sumar de urină,** grup de examinări efectuate, de regulă, asupra urinii colectate la prima emisiune matinală și care constau, clasic, în: determinarea constantelor fizice ale urinii (volum, culoare, densitate, reacție); cercetarea calitativă a unora dintre componentele chimice normale sau patologice ale urinii (proteine, glucoză, urobilinogen, pigmenți biliari, corpi cetonici); examenul microscopic al sedimentului urinar (25). ~ **vocal,** investigația funcției fonatorii (30).

**Examinare** (lat. *examinare* = a examina, a cîntări). Examen.

**Exantem** (gr. *exanthema* = răspîndire, înflorire). Modificare de culoare şi aspect a pielii apărînd cu un caracter eruptiv în cursul unora din bolile infecţioase sau dermatologice (12). ~ **astacoid,** erupţie formată din pete de culoare roşie-închisă, uneori violacee, pe fond tegumentar intens eritematos, difuz şi infiltrat, edemaţiat, apărînd în formele grave de scarlatină („scarlatina albastră") (8). ~ **de Boston,** boală febrilă caracterizată pintr-o erupţie discretă de aspect rubeoliform, uneori rujeoliform (cu sediul în special pe faţă şi pe trunchi), provocată de virusuri din grupul ECHO, în special de tipul 16 (8). ~ **„în cer înstelat",** exantem peteşial apărînd în cursul tifosului exantematic şi format din pete congestive sau purpurice izolate, de mărimi variate, de formă neregulat rotundă sau cu margini dinţate, stelate, cu intensităţi variate de culoare (19). ~ **critic postfebril,** Exantem subit postfebril. ~ **de descuamaţie,** exantem cu patogenie neelucidată, apărînd în săptămînile a 2-a —a 4-a de scarlatină, exprimat printr-o erupţie maculopapuloasă de culoare roşie la început, care virează apoi spre brun (8). ~ **hemoragic,** erupţie cu caracter hemoragic apărînd în formele grave ale diverselor boli infecţioase şi, în special, în ale celor eruptive (scarlatină, rujeolă, varicelă, variolă) (8). ~ **miliariform infantil,** sin.: *Sueţă miliară infantilă,* boală infecţioasă şi transmisibilă de etiologie virală, considerată de unii autori ca o formă clinică a febrei miliare la copii, survenind mai ales primăvara şi vara, sub formă de epidemii în colectivităţile de copii mici. Se manifestă prin febră moderată, transpiraţii abundente, catar oculonazal moderat şi o erupţie de aspect scarlatiniform sau rujeoliform, pe care ulterior apar vezicule urmate de o descuamaţie fină (8). ~ **rubeoliform,** exantem asemănător erupţiei cutanate din rubeolă (8). ~ **rujeoliform,** erupţie asemănătoare exantemului din rujeolă (8). ~ **scarlatiniform,** erupţie asemănătoare exantemului din scarlatină (8). ~ **subit postfebril,** sin.: *Boala a şasea, Exantem critic postfebril, Febră critică de 3 zile, Febră exantematică de 3 zile, Roseola infantum* , boală infecţioasă de etiologie probabil virală, cu contagiozitate redusă, afectînd în primul rînd sugarii şi copiii sub 3 ani. Se manifestă clinic printr-o stare febrilă, timp de 3 zile, însoţită de tulburări nervoase (agitaţie, insomnie, meningism), uneori tulburări gastrointestinale, cu leucopenie şi limfocitoză; după scăderea, în criză, a febrei, apare un exantem rujeoliform sau rubeoliform, care durează 1—2 zile, dispărînd fără urme şi fără descuamaţie (8),

**Exantropie** (*exo-* + gr. *anthropos* = om). Antropofobie.

**Exascosis.** 1. Debariomicoză. 2. Saccharomicoză.

**Excavatio** (lat. = scobitură), sin.: *Excavaţie.* Termen generic pentru spaţiile anatomice de forma unei scobituri sau a unei pungi (1). ~ **rectouterina,** sin.: *Cavum douglasi, Fundul de sac Douglas,* fundul de sac cel mai decliv al cavităţii peritoneale la femeie, situat între faţa anterioară a rectului şi faţa posterioară a uterului şi domului vaginal (1), ~ **rectovesicalis,** fundul de sac al cavităţii peritoneale pelviene la bărbat, cuprins între faţa anterioară a rectului şi faţa posterioară a vezicii urinare (1). ~ **vesicouterina,** fundul de sac al cavităţii peritoneale pelviene la femeie, cuprins între faţa anterioară a uterului şi faţa posterioară a vezicii urinare; este mai evident cînd vezica este plină (1).

**Excavaţie** (lat. *excavatio* = scobitură). *Excavatio.* ~ **glaucomatoasă,** înfundare patologică, mai mult sau mai puţin adîncă, a papilei nervului optic, datorită presiunii de durată exercitată de creşterea tensiunii intraoculare în glaucom asupra lamei criblate, care constituie zona cea mai puţin rezistentă a peretelui extern al ochiului; coexistă cu deficite în cîmpul vizual (28). ~ **papilei,** stare fiziologică constînd dintr-o oarecare înfundare în regiunea centrală a discului optic care corespunde lamei criblate (28).

**Excedent** (lat. *excedere* = a depăşi). Cantitate care depăşeşte o valoare normală (32). ~ **natural,** sin.: *Spor natural al populaţiei,* indicatorul care arată ritmul de creştere a populaţiei; se calculează scăzînd numărul deceselor din numărul născuţilor vii dintr-un an şi raportînd la 1 000 locuitori; excedentul natural nu se confundă cu creşterea populaţiei, care poate avec loc şi prin fenomene de migraţie (8).

**Exces** (lat. *excessus*). În statistica matematică, măsură a boltirii; excesul este pozitiv pentru curbele leptokurtice (ascuţite) şi negativ pentru curbele bradikurtice (turtite). El este dat de formula

$$E = \frac{\mu_4}{\sigma_4} - 3,$$

unde $\mu_4$ este momentul centrat de ordinul 4, iar $\sigma$ este abaterea patratică medie (7).

**Excipient** (lat. *excipere* = a exclude). Produs farmacologic inert, care serveşte în general ca dizolvant, diluant, pentru a corecta gustul sau mirosul unor medicamente sau pentru a a realiza o formă farmaceutică (13).

**Excitabilitate** (lat. *excitare* = a excita, a provoca). Capacitatea ţesuturilor vii de a răs-

punde la diferiți stimuli (fizici, chimici etc.) prin reacții specifice (mecanice, secretorii etc.) (15).

**Excitație** (lat. *excitatio*). 1. Actul stimulării sau iritării materiei vii (15). 2. Creșterea intensității unor procese fizice sau mintale (15). ~ **catatonică,** complex simptomatic întîlnit în sindromul catatonic, constînd din agitație psihomotorie dezordonată, tendințe distructive și agresive, stereotipii și negativism (35). ~ **maniacală,** complex simptomatic întîlnit în sindromul maniacal, constînd dintr-o stare de agitație psihomotorie cu hiperactivitate și logoree, pe fond afectiv euforic (35). ~ **psihomotorie,** Agitație psihomotorie. ~ **în salturi,** ipoteză care încearcă să explice apariția fibrilației prezența — în teritoriile miocardice lezate — a unor curenți „electronici", „stagnanți", care determină sau favorizează, prin inducție, apariția unor excitații anormale, „răzlețite" și fragmentate, datorite stării diferite a teritoriilor în care se produc (10).

**Excitosecretor.** Excitant al secreției (15).

**Excizie** (lat. *excisio*). Secționarea și scoaterea din organism a unei porțiuni de țesut sau organ pe cale chirurgicală (24).

**Excludere** (lat. *excludere* = a înlătura). Acțiunea de a înlătura (32). ~ **intestinală bilaterală,** operație prin care se scoate din circuitul digestiv un segment de intestin; ansa exclusă se secționează deasupra și dedesubtul obstacolului și ambele capete se scot la piele (11). ~ **intestinală unilaterală,** operație prin care se întrerupe complet circuitul digestiv într-un segment de ansă intestinală exclus, prin închiderea ansei aferente obstacolului. Refacerea continuității intestinale se poate face: a) prin secționarea ansei aferente obstacolului și anastomozarea sa la segmentul de intestin supraiacent acestuia; b) prin anastomoză laterolaterală între ansele supra- și subiacentă obstacolului; c) prin secționarea intestinului deasupra obstacolului; în ultimul caz, capătul proximal se anastomozează cu ansa aferentă obstacolului, iar capătul distal al segmentului secționat se deschide la piele (11).

**Excluzie** (lat. *excludere* = a înlătura). Intervenție chirurgicală prin care o porțiune dintr-un organ sau organul în întregime, fără a fi extirpat, este scos din circuitul fiziologic (11). ~ **colică,** excludere operatorie din tranzitul intestinal a unui segment de intestin gros (11). ~ **pilorică,** scurtcircuitare operatorie a pilorului prin închiderea acestuia și refacerea continuității tractului digestiv printr-o gastroenteroanastomoză (11). ~ **vezicală,** izolarea vezicii din tranzitul urinar prin ureterostomie iliacă (11).

**Excoriație** (lat. *excoriare* = a jupui). Leziune elementară cutanată constînd dintr-o soluție de continuitate superficială a pielii, interesînd epidermul pînă la derm, cu denudarea corionului (23).

**Excremente** (lat. *excrementum*). Fecale.

**Exerescență** (lat. *excrescentia*). Formațiune care rezultă în urma unei creșteri tisulare în exces, realizînd denivelări vizibile pe anumite suprafețe; păstrează continuitatea cu țesutul subiacent (2). ~ **conopidiformă,** excrescență cu suprafață neregulată, datorită unor creșteri succesive (2). ~ **fongoasă,** excrescență cu ramolire necrotică (2).

**Excretină.** Hormon duodenal care stimulează secreția externă a pancreasului; este o componentă a secretinei (7).

**Excreție** (lat. *excretio*). Procesul de eliminare a substanțelor neutilizate de organism (15). ~ **tubulară renală,** Secreție tubulară renală.

**Exencefal** (G. Saint-Hilaire) (*exo-* + gr. *enkephalos* = creier). Făt teratologic caracterizat prin absența și bolții craniene și porțiunii superioare a peretelui posterior al canalului vertebral; din acest motiv, encefalul, acoperit numai de meninge, herniază înapoia craniului (18).

**Exenterație** (*exo-* + gr. *enteron* = intestin, măruntaie). Intervenție chirurgicală prin care sînt extirpate în bloc toate organele unei regiuni anatomotopografice (11). ~ **oculară,** intervenție constînd din înlăturarea completă a globului ocular și a întregului țesut orbitar; se practică în caz de tumoare malignă oculară avansată (28). ~ **pelviană,** Pelvectomie totală.

**Exercițiu** (lat. *exercitium*). Proces de perfecționare a activității motorii, obținut prin repetarea cu o anumită intensitate și într-un anumit ritm a unor mișcări; se conferă acesteia caracteristici noi economice și de coordonare, avînd drept rezultat creșterea capacității de muncă pentru cazuri particulare bine definite (9; 21).

**Exereză** (gr. *exairesis* = ablațiune). Act chirurgical prin care se excizează, amputează, extrage sau enucleză segmente, porțiuni de țesuturi sau organe lezate, în scopul vindecării (24).

**Exersor.** Aparat folosit în miroterapia ortodontică (39).

*Vezi și*: Rogers.

**Exflagelație.** Eliberare de microgameți de către gametocitii masculi (microgametociți) în ordinul *Haemosporidia* (31).

**Exfoliere** (lat. *ex-* + *folium* = frunză, foaie). Vezi Descuamare.

**Exhibiționism** (lat. *exhibitio* = arătare ostentativă a ceva). Aberație sexuală constînd din expunerea în public a organelor genitale, în

scopul de excitare sexuală, deseori însoţită de cuvinte obscene; constituie infracţiune de atentat la bunele moravuri (23).

**Exhumare** (*ex-* + lat. *humus* = pămînt). Dezgroparea unui cadavru la un interval de timp după moarte, în scopul mutării sau al unei autopsii medico-legale (23).

**Exitus** (lat. *exitus* = ieşire, sfîrşit, moarte). Ieşire, sfîrşit; deseori termenul este întrebuinţat în sensul de moarte (23).

**Exo-** (gr. *exo* = în afară). Prefix care introduce în termenii compuşi sensul de situat în afară (32).

**Exobază** (*exo-* + gr. *basis* = sprijin). *Basis cranii externa.*

**Exobucal** (*exo-* + lat. *bucca* = gură). Care este situat în afara cavităţii bucale (de ex. — la examenul clinic stomatologic— în regiunea feţei sau gîtului) (38).

**Exocardie** (*exo-* + gr. *kardia* = inimă). Deplasarea inimii (1).

**Exocelom** (*exo-* + gr. *koile* = cavitate). Parte a celomului situată în afara embrionului propriu-zis; de obicei întins, el începe să se strîngă în cordonul ombilical proximal prin dezvoltarea amniosului (1).

**Exocrin** (*exo-* + gr. *krinein* = a secreta). Caracterul produşilor de secreţie externă a unor glande de a fi eliminaţi prin intermediul unuia sau mai multor canale excretorii (15).

**Exo-endocrin** (*exo-* + *endo-* + gr. *krinein* = a secreta). Endo-exocrin.

**Exoenzimă.** Enzimă extracelulară.

**Exofagie** (*exo-* + gr. *phagein* = a mînca). Însuşirea unor insecte (anofeli) de a se alimenta în aer liber, în afara încăperilor (31).

**Exofilie** (*exo-* + gr. *philein* = a iubi). Însuşirea unor insecte (anofeli) de a trăi în aer liber, în afara adăposturilor, atît ziua, cît şi noaptea (31).

**Exoforie** (*exo-* + gr. *pherein* = a purta, a duce). Tendinţă de deviaţie a ochiului în afară; strabism divergent latent (28).

**Exoftalmie** (*exo-* + gr. *ophthalmos* = ochi), sin.: *Oftalmoptozis.* Propulsia în afară a globului ocular (28). ~ **basedowiană,** exoftalmie însoţind hipertiroidismul, datorită excesului de hormon tireotrop. Poate persista după vindecarea hipertiroidismului (exoftalmie reziduală) (7). ~ **malignă,** exoftalmie progresivă periclitînd troficitatea globilor oculari. De obicei nu este un simptom de însoţire a hipertiroidismului, dar se incriminează o disfuncţie hipofizară (factor exoftalmotrop, hormon tireotrop) (7). ~ **pulsatilă,** formă de exoftalmie, care se însoţeşte de pulsaţii vizibile şi perceptibile ale globului (28).

**Exoftalmogen** (*exo-* + gr. *ophthalmos* = ochi + *gennan* = a produce). Producător de exoftalmie; factori exoftalmogeni sînt hipertonia simpatică, hormonul tireotrop etc. (7).

**Exoftalmometru** (*exo-* + gr. *ophthalmos* = ochi + *metron* = măsură). Aparat prin care se măsoară pe planul antero-posterior distanţa care separă polul anterior al corneei de anumite puncte de reper de pe marginea orbitară (28).

**Exogastrulă** (*exo-* + gr. *gaster* = stomac). Embrion anormal cu evaginarea intestinului primitiv şi absenţa dezvoltării viitoare (1).

**Exogen** (*exo-* + gr. *gennan* = a produce). Care provine sau acţionează din afară (15).

**Exogenie** (*exo-* + gr. *gennan* = a produce). Termen pentru denumirea etiologiei psihozelor cu cauze externe; este impropriu cînd se foloseşte în sensul ignorării interacţiunii factorilor externi şi interni (35).

**Exogenot.** Vezi Starea de heterogenot.

**Exometru** (*exo-* + gr. *metron* = măsură). Aparat cu ajutorul căruia se măsoară calitatea luminiscentă a radiaţiilor Röntgen în raport cu unităţi de lumină (36).

**Exomphalos** (*exo-* + gr. *omphalos* = buric). Proeminenţa ombilicului datorată herniei ombilicale; este o hernie congenitală în cordonul ombilical (1).

**Exoparazitism** (*exo-* + gr. *para* = alături + *sitos* = mîncare). Epokie.

**Exopeptidază.** Sistem enzimatic care catalizează hidroliza extracelulară a peptidelor (de ex. tripsina) (5).

**Exosferă.** Vezi Atmosferă.

**Exosmoză** (*exo-* + gr. *osmos* = impulsie). Trecerea unui fluid printr-o membrană în sens dinăuntru — în afară (15).

**Exospleniozǎ.** Procedeul Perlavecchio. Vezi Perlavecchio.

**Exosplenopexie** (*exo-* + gr. *splen* = splină + *pexis* = fixare). Exteriorizarea operatorie a splinei, în cazul cînd aceasta nu poate fi extirpată, urmînd ca eliminarea organului să se facă ulterior prin sfacelare (11).

**Exosporin.** Vezi Endospor.

**Exostoză** (*exo-* + gr. *osteon* = os + *-oză*). Excrescenţă condroosoasă, dezvoltată pe suprafaţa unui os. Poate fi unică sau multiplă, de forme variate. Traduce o tulburare metabolică (exostoze osteogenice) sau este urmarea unei alte afecţiuni (infecţii, tumori, parazitoze, reumatism degenerativ) (24). ~ **alveolară,** proeminenţă osoasă pe creasta alveolară, producînd neregularităţi care dau dificultăţi în aplicarea protezelor. Este de fapt o falsă exostoză, producîndu-se prin resorbţia inegală a osului alveolar după extracţia dentară (38). ~ **calcaneană,** sin.: *Pinten calcanean,* exostoză de obicei bilaterală pe faţa dorsală sau inferioară a calcaneului, cînd se întinde ca o lamă în grosimea inserţiei aponevrozei plantare sau a

ligamentului plantar. Este însoțită de dureri vii datorite unei inflamații concomitente a bursei seroase subcalcaneene de neoformație (24). ~ **cartilaginoasă multiplă,** Condrodistrofie hiperplastică. ~ **maxilară,** formațiune care proemină la suprafața oaselor maxilare; formată din os spongios sau compact poate da deformații faciale sau endobucale (38). ~ **osteogenică,** exostoză care are drept cauză o tulburare metabolică de creștere a osului (24). **Exostoze osteogenice generalizate.** Boala Ombrédanne. Vezi Ombrédanne.

**Exotimopexie** (*exo-* + *timus* + gr. *pexis* = fixare). Enuclearea operatorie a timusului din loja timică și fixarea sa deasupra sternului (11).

**Exotiropexie** (*exo-* + *tiroidă* + gr. *pexis* = fixare). Exteriorizarea operatorie a unei guși între buzele plăgii chirurgicale, urmînd ca extirparea să se facă ulterior sau glanda să fie distrusă prin radioterapie sau cauterizare (11).

**Exotoxină** (*exo-* + gr. *toxikon* = otravă). Substanță de natură proteică, elaborată de microorganisme și eliminată la exterior, cu acțiune toxică specifică asupra organismelor superioare. În general, toxicitatea exotoxinelor este mare, depășind-o pe cea a endotoxinelor. Exotoxinele sînt puternic antigenice; ele sînt în general termolabile. În unele cazuri prezintă acțiune enzimatică (de ex. α-toxina bacilului *perfringens* — lecitinaza). Sub acțiunea formolului și căldurii, ele își pierd toxicitatea, dar își păstrează proprietățile antigenice, transformîndu-se în anatoxine, folosite pentru imunizarea activă (3).

**Exotropie** (*exo-* + gr. *trepein* = a întoarce). Strabism divergent manifest; axa unuia din ochi este deviată în afară, netrecînd prin obiectul fixat (28).

**Expectorant** (lat. *ex* = din + *pectus* = piept). Medicament care contribuie la sedarea tusei prin fluidificarea mucusului bronșic și prin favorizarea eliminării lui (13).

**Experiență** (lat. *experientia*). Experiment.

**Experiment** (lat. *experimentum*), sin.: *Experiență*. Procedeu de cercetare științifică, constînd din reproducerea intenționată, în condiții în prealabil determinate, a unui fenomen natural spre a i se studia fazele dezvoltării (32). ~ **epidemiologic,** metodă principală de studiu în epidemiologie, alături de ancheta epidemiologică, constînd din determinarea eficienței măsurilor de combatere a bolilor infecțioase (izolare, dezinfecție, carantină, imunizări, utilizare de antibiotice), prin aplicarea lor pe grupe selecționate, suficient de mari, comparativ cu grupe de control similare (8). ~ **factorial,** experiment organizat în așa fel încît să studieze efectul unuia sau mai multor factori (fiecare din ei fiind aplicat la cel puțin două niveluri), în scopul observării efectelor diferențiale ale factorilor și interacțiunii lor. Este folosit cu precădere în farmacologia experimentală și clinică (7).

**Expertiză** (fr. *expertise*). Analiza, în baza unor criterii obiective, a unei anumite probleme sau situații (32). ~ **chimico-legală,** analiza chimică a viscerelor, produselor de excreție, vărsăturilor, sîngelui, alimentelor, băuturilor, medicamentelor și oricăror obiecte de uz comun, a apei, aerului sau pămîntului, cu scopul identificării unor substanțe toxice (23). ~ **medico-legală,** orice lucrare medicală, pe omul viu sau pe cadavru, care are drept scop lămurirea unor fapte judiciare, în elucidarea cărora sînt necesare cunoștințe medicale; este executată de un medic legist sau de oricare alt medic, pe baza unei ordonanțe de expertiză a organelor judiciare (23). ~ **de paternitate,** expertiză medico-legală în scopul stabilirii filiațiunii, utilizînd examene serologice, antropologice și dactiloscopice; pînă în prezent numai excluderea pe baza examenelor serologice reprezintă o certitudine (23). ~ **psihiatrică legală,** examinarea bolnavului psihic în vederea stabilirii diagnosticului afecțiunii psihice și a legăturilor de cauzalitate dintre simptomatologia acesteia și acțiunile cu caracter antisocial comise de bolnav (35).

**Expirație** (lat. *expiratio*). Fază predominant pasivă a respirației în cursul căreia se produce revenirea la starea de echilibru a elementelor elastice destinse și relaxarea musculaturii care a produs distensia, avînd ca rezultat eliminarea unei părți din aerul conținut în arborele respirator, în atmosfera înconjurătoare (15; 34). ~ **forțată,** expirație efectuată cu efort, voluntar sau involuntar, datorită scăderii permeabilității bronșice sau a elasticității pulmonare (34). ~ **prelungită,** expirație care se desfășoară greu, depășind durata normală, realizată cu ajutorul musculaturii accesorii (în astm, bronșită, emfizem) (34).

**Explant** (lat. *exo-* + *plantare* = a sădi). Cultură de țesut viu pe un mediu artificial (19).

**Explicitare.** În matematică, rescrierea unei expresii analitice $F(x, y) = 0$ sub forma $y = f(x)$. Funcția $F(x, y) = 0$ este o funcție implicită (7).

**Explorare** (lat. *explorare* = a examina). 1. Cercetare amănunțită, clinică sau de laborator, în vederea stabilirii diagnosticului (32). 2. Intervenție chirurgicală exploratorie (32). ~ **chirurgicală,** primul timp al oricărei intervenții chirurgicale. El trebuie să preceadă orice act operator, fiind necesar pentru confirmarea diagnosticului; în funcție de datele obținute

la explorare se fixează tactica şi tehnica operatorie (11).

**Explorator** (lat. *explorator*). Instrument folosit pentru explorarea diferitelor organe în scop diagnostic (11). ~ **cu bulă olivară,** sin.: *Bujie cu bulă, Bujie olivară,* tijă flexibilă confecţionată dintr-un material de mătase sau cînepă şi acoperită cu o substanţă impermeabilă, care este prevăzută la o extremitate cu o olivă conică de diferite mărimi (gradate după scara Charrière); este folosită pentru explorarea uretrei (11). ~ **metalic vezical,** Explorator Mercier-Guyon, vezi Mercier-Guyon. ~ **ureteral cu bulă olivară,** explorator pentru ureter de diferite dimensiuni; se introduce prin cistoscopul de cateterism (11).

*Vezi şi*: Mercier-Guyon.

**Explorator-injector.** Explorator metalic avînd de-a lungul tijei un canal prin care se pot injecta lichide în vezică (11).

**Exponent** (lat. *exponens*). Număr exprimînd factorii identici cu care se înmulţeşte un alt număr. Ex. în numărul $a^2$, exponentul *2* reprezintă *factorii* lui *a*, întrucît $a^2 = a \times a$. Numărul $a^2$ se numeşte *putere*, *a* este *baza* puterii, *2* este *exponentul* puterii. Se citeşte „*a* la puterea 2" sau „*a* la patrat" (7).

**Exponometru** (lat. *exponere* = a expune + gr. *metron* = măsură). Instrument utilizat pentru stabilirea duratei de expunere corectă la lumină a unui film sau unei plăci fotografice (6).

**Expresie** (lat. *expressio*). 1. Înfăţişare a feţei (32). Termen folosit pentru redarea unor raporturi matematice (32). Mod de exprimare (32). ~ **analitică,** expresia interdependenţei dintre două mărimi prin ecuaţii de diferite tipuri (de ex. $y = sin\ x + ax^2 + bx + c^x$) (7). ~ **fenoptică,** exteriorizarea unui determinant genetic prin trăsătura sau caracterul determinat de acesta. Uneori se foloseşte şi termenul „expresia fenotipică a genotipului" (17).

**Exprimare** (lat. *exprimere* = a spune, a expune). Manevră de golire a unei cavităţi de conţinut prin apăsarea centripetă exercitată asupra pereţilor săi (11). ~ **placentei** (Credé), manevră obstetricală care constă din comprimarea, stoarcerea uterului cu mîna, prin intermediul peretelui abdominal, imediat după expulzarea fătului, în scopul dezlipirii şi expulsiei placentei; este părăsită de majoritatea specialiştilor, din cauza complicaţiilor hemoragice sau a inversiunii uterine posibile (18).

**Expulsie** (lat. *expulsio*). În obstetrică, eliminarea fătului sau a placentei din cavitatea uterină (18). ~ **artificială a placentei,** Delivrenţă artificială. ~ **naturală a placentei,** Delivrenţă naturală. ~ **placentei,** vezi Delivrenţă (18). ~ **precipitată a fătului,** termen utilizat pentru situaţiile în care perioada a 2-a a naşterii durează mai puţin de 30 minute (18). ~ **prelungită a fătului,** termen utilizat pentru situaţiile în care perioada a 2-a a naşterii durează mai mult de 90 minute (18). ~ **spontană a fătului,** expulzare a fătului din căile genitale, fără intervenţia vreunei manevre obstetricale; se desfăşoară în 90 minute la primipare şi în 15—20 minute la multipare (18). ~ **spontană a placentei,** Delivrenţă spontană.

**Exsanguinare** (*exo-* + lat. *sanguis* = sînge). Extragerea masei sanguine dintr-un organism (22).

**Exsanguinotransfuzie.** Metodă de transfuzie care permite înlocuirea aproape totală a sîngelui circulant. Dă rezultate foarte bune în tratamentul eritroblastozei fetale şi în unele intoxicaţii grave; a fost încercată în tratamentul leucozelor acute, fără rezultatele scontate (19).

**Exsicator** (lat. *exsicare* = a usca, a seca). Vas special, ermetic închis, în care în partea de jos se pune o substanţă avidă de vapori de apă (acid sulfuric concentrat sau clorură de calciu anhidră), iar în partea de sus se aşază substanţa pe care vrem s-o ferim de umezire (39).

**Exsudat** (fr. *exsudat*). Lichid extravazat într-un focar inflamator sau cavitate, ca urmare a creşterii presiunii sanguine în vasele mici şi capilare, ca şi a leziunilor pereţilor acestora. După gradul leziunilor variază şi compoziţia exsudatului: cu cît leziunea este mai accentuată, cu atît trec mai uşor particule albuminoide voluminoase; exsudatul se deosebeşte de transsudat prin aceea că el conţine o proporţie de albumine peste 1—2%, precum şi o cantitate oarecare de leucocite şi produse de dezintegrare a ţesuturilor; reacţia Rivalta este pozitivă (2). ~ **fibrinoleucoeitar,** exsudat constituit dintr-o reţea de fibrină în ochiurile căreia se găsesc leucocite (de ex. în alveolita fibrinoleucocitară din faza de hepatizaţie cenuşie a pneumoniei), care pot suferi transformare purulentă (exsudat fibrinopurulent) (2). ~ **fibrinopurulent,** vezi Exsudat fibrinoleucocitar. ~ **fibrinos,** exsudat care coagulează din cauza conţinutului în fibrinogen şi a procesului fermentativ produs la nivelul ţesuturilor necrozate (2). ~ **mucopurulent,** exsudat compus dintr-un amestec de mucus şi puroi (de ex. în bronşita purulentă) (2). ~ **mucos,** exsudat compus din mucus (de ex. în guturai — hipersecreţie mucoasă prin hiperemie inflamatorie) (2). ~ **psudomembranos,** exsudat fibrinos acoperind o suprafaţă de epiteliu alterat; fiind aderent, prin detaşare lasă puncte hemoragice

(2). ~ **purulent,** exsudat de consistență variabilă, uneori cremoasă, de culoare cenușie, gălbuie sau verzuie, rezultat din elementele locale necrozate și dezagregate și din elemente figurate ale sîngelui (polimorfonucleare, limfocite, macrofage) în diferite faze de alterare (2). ~ **serofibrinos,** exsudat seros conținînd o rețea de fibrină în ochiurile căreia se găsește o masă amorfă eozinofilă (serozitate albuminoasă) (2). ~ **serohemoragic,** sin.: *Exsudat serosanguinolent,* exsudat de culoare roșiatică, datorită trecerii din vase în țesuturi sau în cavități preformate a elementelor figurate sanguine, din cauza unor alterări accentuate ale pereților vasculari; indică o evoluție mai gravă, în sensul unei toxicități crescute a agentului patogen sau a unei reactivități a organismului (2). ~ **seropurulent,** exsudat purulent fluid, deosebindu-se de puroiul bine legat, care are un aspect cremos (2). ~ **seros,** exsudat care conține proteine (mai ales albumine) în proporție de 3—5% și nu coagulează; se adună în țesuturi sau în cavități preformate (pleurală, pericardică, peritoneală), datorită mai ales unei creșteri a permeabilității membranelor tisulare (2). ~ **serosanguinolent,** Exsudat serohemoragic. ~ **tuberculos,** exsudat care apare în forma exsudativă a tuberculozei, putînd fi fluid, seros sau serofibrinos (de ex. în pleurezia tuberculoasă) sau cremos, rezultînd din topirea secundară a unui proces necrotic cazeos (de ex. în pericardita tuberculoasă) (2).

**Exsuflație** (lat. *ex* = din + *sufflare* = a goli prin suflare). Extragerea unei cantități de aer din cavitatea pleurală sau extrapleurală; se efectuează în caz de pneumotorax sufocant (34).

**Extaz** (gr. *ekstasis* = încîntare). Stare paroxistică particulară în care subiectul întrerupe comunicarea cu ambianța, părînd transportat într-o lume aparte, impenetrabilă pentru alții. Este însoțită de o mimică imobilă, care exprimă o stare profundă de fericire. Se întîlnește de obicei la subiecți dominați de preocupări și convingeri religioase, iar în patologia psihiatrică este expresia unor convingeri delirante, percepții halucinatorii sau unor tulburări de conștiință de tip oneiroid sau crepuscular (35).

**Extensibilitate** (lat. *extendere* = a întinde). Proprietatea unui corp de a se alungi cînd este supus la întindere (6).

**Extensiune** (lat. *extensio* = întindere). Mijloc terapeutic folosit pentru reducerea unei fracturi sau unei luxații, sau pentru imobilizarea unui membru, prin aplicarea unei tracțiuni. Poate fi extemporanee sau continuă — manuală sau mecanică (scripeți, masă ortopedică, aparate distractoare). Se poate aplica direct (transscheletic, cu broșe sau cuie) și indirect (cu benzi adezive pe piele) (24). ~ **bipolară,** extensiune extemporanee directă, care se aplică asupra unui os fracturat la ambele sale capete, astfel ca distal să acționeze extensiunea, iar proximal, contraextensiunea (24). ~ **prin contiguitate,** extensiune în care forța de tracțiune se aplică pe un singur țesut (extensiunea transscheletică) sau pe o singură porțiune a membrului respectiv (24). ~ **prin continuitate,** extensiune aplicată la părțile moi adiacente (24). ~ **la zenit,** extensiune continuă a membrului inferior la verticală pe un cadru Böhler, folosită în fractura femurului la copilul mic (24).

*Vezi și*: Bardenhauer, Buck, Codivilla, Tillaux.

**Extensometru.** Dinamometru care măsoară forța unei extensiuni în kilograme (24).

**Extensor** (lat. *extendere* = a întinde). 1. Vezi Mușchi extensor. 2. Aparat de gimnastică medicală format din tuburi elastice sau arcuri de oțel, care se folosesc prin întindere (24).

**Exteriorizare** (lat. *exterior* = mai în afară). Manevră chirurgicală prin care un organ sau o tumoare este scoasă dintr-o cavitate, fiind adusă înaintea planului cutanat (11).

**Exteroceptor** (lat. *exterior* = care este în afară + *recipere* = a primi). Organ receptor nervos, situat mai ales în structurile dezvoltate din ectoderm și care primește excitații din mediul înconjurător (1).

**Extincție tactilă** (Bender), sin.: *Inatenție tactilă.* Fenomen observat în cursul leziunilor lobului parietal, caracterizat prin faptul că la o dublă stimulare tactilă sincronă, bolnavul, avînd ochii închiși, nu percepe decît stimulul aplicat pe jumătatea corpului corespunzătoare emisferei sănătoase (27).

**Extra-** (lat. *extra* = afară). Prefix care introduce în termenii compuși sensul de: în afară, dincolo de, peste (32).

**Extract** (lat. *extractum*). Preparat rezultat prin concentrarea pînă la un anumit grad a soluțiilor extractive obținute din produsele vegetale sau animale (13). ~ **embrionar,** produs obținut prin triturarea unui embrion. Se folosește în special ca element nutritiv, trefon, al culturilor de celule (22). ~ **fluid,** extract de consistență lichidă; 1 ml extract corespunde la 1 g drog (13). ~ **hepatic,** extract obținut din ficatul de mamifer, avînd drept principiu activ cianocobalamina; în formele mai puțin purificate se găsește și acid folic; se folosește pentru tratamentul anemiilor megaloblastice (14). ~ **moale,** extract de consistența mierii; conține în medie 20% apă (13). ~ **useat,**

extract de consistență solidă, pulverizabil; conține 5—6% apă (13).

**Extractor** (lat. *extractorius*). Instrument folosit în chirurgia ortopedică pentru extrasul cuielor de osteosinteză sau pentru extragerea capului femural protruzionat în cavitatea cotiloidă (24).

**Extracție** (lat. *extractio*). 1. Termen semnificînd o scoatere, o înlăturare (32). Procedeu fizic de izolare a unor substanțe dintr-un produs biologic, folosind solubilitatea specială a acestora într-un anumit solvent (5). ~ **cristalinului,** intervenție operatorie, constînd din înlăturarea cristalinului, practicată în cataractă; poate fi extracapsulară, cu remanența capsulei, sau intracapsulară, cu extracția acesteia (28). ~ **dentară,** metodă chirurgicală prin care se realizează înlăturarea dinților din alveolele lor. Se obține prin ruperea ligamentului alveolei dentare și luxația dintelui cu ajutorul instrumentarului special (38). ~ **manuală a placentei,** manoperă obstetricală constînd din extragerea placentei din uter cu mîna, atunci cînd ea nu se elimină spontan la 40—50 minute după expulsia fătului sau cînd se produce o metroragie care nu permite așteptarea expulzării ei naturale (18).

**Extracție-rezecție dentară.** Metodă prin care se realizează extracția unei rădăcini dentare împreună cu tablele osoase alveolare (38).

**Extradural.** Situat în afara sau deasupra durei mater (1).

**Extramural** (*extra-* + lat. *murus* = perete). Situat în afara peretelui unui organ (1).

**Extraperitonizare.** Metodă chirurgicală de a scoate din cavitatea peritoneală (păstrînd-o în abdomen) o sutură colică prin suturarea peritoneului parietal (mai ales cel dorsal) în jurul acesteia (11). ~ **vezicii,** excluderea vezicii urinare din cavitatea peritoneală prin liberarea seroasei de pe suprafața sa și refacerea continuității acesteia pe deasupra vezicii, care rămîne extraperitoneal distal (11).

**Extrapiramidal** (*extra-* + gr. *pyramis* = piramidă). Termen folosit pentru sistemul de fibre descendente deosebite de tracturile piramidale și care servesc motricității involuntare și tonusului muscular (1).

**Extrapolare** (fr. *extrapolation*). Calcularea cu aproximație a valorilor unei funcții în afara limitelor seriei de valori date efectiv înregistrate. Similar interpolării, problema se reduce la determinarea valorii lui $y$ pentru un $x$ dat în afara valorilor extreme. Pentru evitarea unor predicții false asupra desfășurării fenomenului, este necesară cunoașterea naturii funcției și calcularea pe un interval scurt (7).

**Extrasistolă** (*extra-* + gr. *systole* = contracție). Contracție globală sau parțială a inimii, de obicei prematură, de origine ectopică și care tulbură ritmul regulat de bază. *Varietăți*: e. sinuzale, e. supraventriculare (atriale, nodale, juxtanodale) și e. ventriculare (drepte, stîngi, septale, hisiene etc.) (10). ~ **atrială blocată,** situație în care impulsul ectopic este atît de precoce, încît găsește nodul în perioada refractară și deci nu se produce contracția (10). **Extrasistole cuplate.** Extrasistole care se repetă cu regularitate după un același număr de bătăi cardiace normale. Cuplajul poate să fie fix sau variabil (10). ~ **decalantă,** extrasistolă urmată de o diastolă egală cu cea următoare (10). ~ **eficientă,** extrasistolă transmisă și la puls (10). ~ **ineficientă,** extrasistolă determinată de obicei de faptul că stimulul ectopic surprinde miocardul în prima parte a perioadei refractare relative; se poate repeta uneori, dînd naștere pulsului intermitent (10). ~ **interpolată,** extrasistolă ventriculară foarte precoce, care se poate interpune între două bătăi normal distanțate, în situația în care ritmul de bază este rar (10).

**Extravazare** (*extra-* + lat. *vas* = vas). Fenomen de trecere a serului sau limfei din vasele sanguine și limfatice în țesuturile înconjurătoare (15).

**Extremă** (lat. *extrema* = care este la capăt). Limită (32). **Extremele unei funcții.** Valorile lui $x$ pentru care $y = f(x)$ are un maxim sau un minim în comparație cu valorile învecinate. Extremele funcției $f(x)$ într-un interval $(a, b)$ există în punctele în care derivata $f'(x)$ se anulează ($y' = 0$) (7).

**Extremitas** (lat. = extremitate, capăt), sin.: *Extremitate.* Porțiunea inițială sau terminală a unei formațiuni (1). ~ **acromialis claviculae,** capătul lateral al claviculei, care se articulează cu acromionul (1). ~ **anterior lienis,** sin.: *Extremitas inferior lienis,* polul ventral al splinei; este prevăzut uneori cu o față lățită care-i dă aspect de bază (1). ~ **inferior corporis,** sin.: *Membrul inferior, Membrum inferius,* una din extremitățile inferioare ale corpului omenesc (1). ~ **inferior lienis,** *Extremitas anterior lienis.* ~ **inferior renis,** polul inferior al rinichiului (1). ~ **inferior testis,** polul inferior al testiculului (1). ~ **posterior lienis,** sin.: *Extremitas superior lienis, Extremitas vertebralis lienis,* polul dorsal al splinei (1). ~ **sternalis clavicului,** capătul medial al claviculei, articulat cu incizura claviculară a sternului (1). ~ **superior corporis,** sin.: *Membrul superior, Membrum superius,* una din extremitățile superioare ale corpului omenesc (1). ~ **superior lienis,** *Extremitas posterior lienis.* ~ **superior renis,** polul superior al rinichiului (1). ~ **superior testis,** polul superior al testiculului care este în contact posterior

cu capul epididimului (1). ~ **tubaria ovarii,** extremitatea laterală a ovarului; uneori vine în contact cu franjul ovarian al trompei uterine (1). ~ **uterina ovarii,** extremitatea medială a ovarului, legată de uter prin ligamentul utero-ovarian (1). ~ **vertebralis lienis,** *Extremitas posterior lienis.*

**Extremitate** (lat. *extremitas*). *Extremitas.*

**Extrinsec** (lat. *extrinsecus* = de afară). 1. Originar în afara locului unde se găseşte sau acţionează (15). 2. Situat în afara unui organ (1).

**Extrofie** (lat. *ex* = în afară + gr. *trophe* = nutriţie). Malformaţie congenitală a unui organ intern, care printr-un viciu de dezvoltare este situat în afara cavităţii corpului, unde şi-ar avea locul său normal (1).

**Extroversiune** (Jung) (*extra-* + lat. *vertere* = a îndrepta). Termen psihanalitic prin care se înţelege îndreptarea libidoului în afara propriei persoane (35).

**Extruzie dentară.** Ieşirea din alveolă a dintelui; se poate produce printr-o migraţiune lentă, continuă, activă sau pasivă în cazurile de lipsă a antagoniştilor, prin parodontopatii marginale progresive, dintele extruzat depăşind planul normal de ocluzie sau prin traumatisme (38).

**Exulceraţie** (fr. *exulcération*). Pierdere de substanţă superficială, lăsînd stratul bazal indemn, ceea ce explică posibilitatea epitelizării fără cicatrice, prin activitatea stratului generator (2).

**Ezerină.** Fizostigmină.

**F.** 1. Simbolul fluorului (5). 2. Abreviere pentru *fiat* (15).

**Fabella** (lat. = bob mic). Fibrocartilaj sesamoid sau os mic dezvoltat inconstant într-un capăt al mușchiului gastrocnemian (1).

**Faber,** Knud Helge, 1862—1956. **Boala ~,** sin.: *Cloroză,* vezi Anemie aclorhidrică.

**Fabry,** Johannes, 1860—1930. **Sindromul ~,** tezaurismoză diaminofosfatidică, foarte rară, caracterizată prin angiokeratoame cutaneomucoase, insuficiență cardiorenală, fenomene neurologice și leziuni vasculare ale retinei (10).

**Facies** (lat. = față). 1. Suprafață a unei formațiuni anatomice (1). 2. Aspect particular al expresivității feței, care poate constitui un simptom caracteristic în unele boli (27). 3. Regiunea anterioară a capului delimitată în sus de marginea superioară a frunții, în jos de marginea inferioară a mandibulei și lateral de două linii verticale ce trec înaintea urechilor (sin.: *Față*) (38). ~ **adenoidian,** aspect al feței caracteristic copiilor cu vegetații adenoide, ca expresie a modificării scheletului facial prin obstrucția căilor respiratorii datorită hiperplaziei amigdalei faringiene; fața este inexpresivă, cu gura întredeschisă, prognatism dentar, formă alungită și cu șanțul nazolabial șters (33). ~ **anterior antebrachii,** sin.: *Facies volaris antebrachii,* fața ventrală sau volară a antebrațului (1). ~ **anterior brachii,** fața ventrală a brațului (1). ~ **anterior corneae,** fața anterioară a corneei, limitată la periferie de limbul sclerocornean (1). ~ **anterior cruris,** fața ventrală a gambei (1). ~ **anterior dentium praemolarium et molarium,** fața anterioară a dinților premolari și molari (1). ~ **anterior femoris,** fața ventrală a coapsei (1). ~ **anterior glandulae suprarenalis,** fața anterioară, imediat subperitoneală, a glandei suprarenale (1). ~ **anterior iridis,** fața anterioară a irisului care limitează posterior camera anterioară a ochiului (1). ~ **anterior lateralis humeri,** fața anterolaterală a osului humerus (1). ~ **anterior lentis,** fața anterioară a cristalinului, care limitează posterior camera anterioară a ochiului (1). ~ **anterior maxillae,** fața anterioară a osului maxilar superior (1). ~ **anterior medialis humeri,** fața antero-medială a osului humerus (1). ~ **anterior palpebrarum,** fața ventrală, cutanată, a pleoapelor (1). ~ **anterior pancreatis,** fața ventrală, imediat subperitoneală a pancreasului, delimitînd posterior bursa omentalis (1). ~ **anterior partis petrosae,** fața antero-medială a stîncii temporalului (1). ~ **anterior patellae,** fața anterioară, subcutanată, neartriculară, a rotulei (1). ~ **anterior prostatae,** fața prin care prostata vine în contact cu spațiul retropubian sau pubovezical și cu plexul venos omonim (1). ~ **anterior radii,** sin.: *Facies volaris radii,* fața anterioară, ventrală sau volară a radiusului (1). ~ **anterior renis,** fața ventrală a rinichiului, în contact cu fascia prerenală (1). ~ **anterior ulnae,** sin.: *Facies volaris ulnae,* fața anterioară ventrală sau volară a ulnei (1). ~ **anterolateralis cartilaginis arytenoideae,** fața ventro-laterală, ușor scobită, a cartilajului aritenoid (1). ~ **antonin,** aspect al feței la bolnavii cu lepră nediferențiată (nervoasă), în care atrofia cutanată se traduce printr-o imobilitate a trăsăturilor feței și lagoftalmie, conferind feței un aspect particular, straniu (12). ~ **aortic,** aspect întîlnit în insuficiența aortică (pomeți aparenți, tegumente palid-gălbui, conjunctive decolorate și sclere cu nuanță albăstruie) (10). ~ **articularis,** suprafața articulară a unui os (1). ~ **articularis acromialis claviculae,** fața articulară a extremității laterale a claviculei (1). ~ **articularis acromii,** fața articulară prin care acromionul se articulează cu clavicula (1). ~ **articularis anterior axis,** fața articulară prin care osul axis se articulează cu arcul anterior al atlasului (1). ~ **articularis arytenoidea cartilaginis cricoideae,** suprafața de pe marginea superioară a cartilajului cricoid pentru

articulația cu cartilajul aritenoid (1). ~ **articularis calcanea anterior tali,** suprafața articulară a astragalului, care intră în alcătuirea articulației astragalocalcaneene anterioare (1). ~ **articularis calcanea media tali,** suprafața articulară mijlocie, prin care astragalul se articulează cu calcaneul (1). ~ **articularis calcanea posterior tali,** fața articulară prin care astragalul ia parte la articulația astragalocalcaneană posterioară (1). ~ **articularis capitis costae,** suprafața de articulație a capului costal pentru suprafața corespunzătoare de pe fața laterală a corpului vertebral sau lamei vertebrale (1). ~ **articularis capitis fibulae,** suprafața prin care epifiza proximală a fibulei se articulează cu condilul lateral al tibiei (1). ~ **articularis carpea radii,** suprafața inferioară a epifizei distale a radiusului, care se articulează cu rîndul proximal al oaselor carpiene (1). ~ **articularis cartilaginis arytenoideae,** suprafață prin care baza cartilajului aritenoid se articulează cu fața articulară a cartilajului cricoid (1). ~ **articularis cuboidea,** fața articulară a osului cuboid (1). ~ **articularis fibularis tibiae,** suprafața articulară a condilului lateral al tibiei pentru capul fibulei (1). ~ **articularis inferior tibiae,** suprafața articulară a extremității inferioare a tibiei pentru extremitatea inferioară a fibulei (1). ~ **articularis malleolaris fibulae,** suprafața articulară de pe fața medială a maleolei fibulare, pentru articulația cu astragalul (1). ~ **articularis malleolaris tibiae,** suprafața articulară de pe fața laterală a maleolei tibiale, pentru articulația cu astragalul (1). ~ **articularis navicularis tali,** suprafața articulară a capului astragalului, pentru articulația cu concavitatea osului scafoid (1). ~ **articularis ossis temporalis,** suprafața prin care fața anterioară a osului temporal se articulează cu condilul mandibulei (1). ~ **articularis patellae,** suprafața posterioară, articulară, a rotulei, care vine în contact cu fața articulară intercondiliană a extremității distale a femurului (1). ~ **articularis posterior axis,** suprafața articulară prin care osul axis vine în contact cu atlasul (1). ~ **articularis sternalis clavicolae,** suprafața articulară pentru stern a extremității mediale a claviculei (1). ~ **articularis superior tibiae,** suprafața articulară a tibiei, pentru condilii femurului (1). ~ **articularis talaris anterior calcanei,** fața anterioară a osului calcaneu, prin care acesta se articulează cu osul talus (1). ~ **articularis talaris media calcanei,** fața articulară de pe suprafața superioară a osului calcaneu pentru articulația osului talus (1). ~ **articularis talaris posterior calcanei,** fața posterioară prin care osul calcaneu se articulează cu osul talus (1). ~ **articularis thyreoidea cartilaginis cricoideae,** suprafața prin care cartilajul cricoid se articulează cu cartilajul tiroid supraiacent lui (1). ~ **articularis tuberculi costae,** suprafața prin care tuberculul costal se articulează cu apofiza transversă a vertebrelor toracice (1). ~ **auricularis ossis ilii,** fața de formă auriculară a osului ilion, prin care se articulează cu sacrul (1). ~ **auricularis ossis sacri,** fața de formă auriculară prin care osul sacru se juxtapune osului iliac (1). ~ **buccalis dentis,** vezi *Facies labialis dentis.* ~ **cardiac,** expresie anxioasă a cardiacilor, observată mai ales în criza anginoasă, cu ochii lucioși, privirea fixă, fanta palpebrală lărgită și buzele strînse (10). ~ **cerebralis alae majoris,** fața superioară a aripii mari a osului sfenoid (1). ~ **cerebralis ossis frontalis,** *Facies interna ossis frontalis.* ~ **cerebralis ossis parietalis,** *Facies interna ossis parietalis.* ~ **cerebralis squamae temporalis,** fața endocraniană a porțiunii scuamoase a osului temporal (1). ~ **colica lienis,** suprafața prin care baza splinei sau o parte din fața ei viscerală, medială, vine în contact cu flexura stîngă a colonului (1). ~ **contactus dentis,** suprafața prin care dinții vin în contact cu cei de pe arcada opusă (1). ~ **convexa cerebri,** suprafața convexă, superolaterală a emisferelor cerebrale (1). ~ **costalis pulmonis,** suprafața prin care plămînul vine în contact, mediat de pleură, cu peretele costal (1). ~ **costalis scapulae,** fața anterioară a scapulei (1). ~ **diaphragmatica cordis,** fața inferioară a inimii (1). ~ **diaphragmatica hepatis** (*partes superior, anterior, posterior, dextra*; *impressio cardiaca hepatis*), suprafața superioară a ficatului, prin care acesta vine în contact cu mușchiul diafragm și, prin intermediul acesteia, cu inima și plămînii (1). ~ **diaphragmatica lienis,** fața convexă, superolatero-posterioară, a splinei (1). ~ **diaphragmatica pulmonis,** baza plămînului, prin care acesta vine în contact mediat de pleură, cu mușchiul diafragm (1). ~ **dorsalis digitorum manus,** fața dorsală de extensiune a degetelor mîinii (1). ~ **dorsalis digitorum pedis,** fața de flexiune dorsală sau extensiune a degetelor piciorului (1). ~ **dorsalis ossis sacri,** fața posterioară subcutanată a osului sacru (1). ~ **dorsalis scapulae,** fața posterioară a scapulei, împărțită prin spină în fosa supraspinoasă și fosa infraspinoasă (1). ~ **externa ossis frontalis,** fața exocraniană, subcutanată a osului frontal (1). ~ **externa ossis parietalis,** fața exocraniană a osului parietal (1). ~ **faunic,** aspect al feței întîlnit în boala Recklinghausen, cînd tumorete sînt localizate în regiunea frontală (aspect de faun) (12). ~ **fibularis cruris,** *Facies lateralis cruris.* ~ **gastrica lienis,** porțiunea ventrală a feței mediale a splinei, prin care aceasta este în raport cu stomacul (1). ~ **glutea ossis ilii,**

suprafața externă a osului iliac, pe care se inserează mușchii fesieri (1). ~ **hepatitic,** aspect particular al feței, caracterizat prin congestia moderată a obrajilor, colorație icterică în jurul gurii și nasului și buze carminate, descris în hepatita epidemică, în special la copii (8). ~ **inferior hemisphaerii cerebelli,** fața bazală inferioară a emisferelor cerebeloase (1). ~ **inferior linguae,** fața porțiunii anterioare (libere) a limbii, care privește planșeul bucal (1). ~ **inferior pancreatis,** fața inferioară a pancreasului, în special a corpului său, situată posterior de muchia anterioară (1). ~ **inferior partis petrosae,** fața inferioară, exocraniană, a stîncii temporalului (1). ~ **inferolateralis prostatae,** fața infero-laterală, prin care prostata vine în raport mediat cu mușchiul sfincter extern al uretrei și mușchiul ridicător anal (1). ~ **infratemporalis maxillae,** suprafața infratemporală a osului maxilar (1). ~ **interlobares pulmonis,** fețele prin care lobii pulmonari participă la formarea scizurilor interlobare (1). ~ **interna ossis frontalis,** sin.: *Facies cerebralis ossis frontalis,* fața endocraniană, cerebrală, a osului frontal (1). ~ **interna ossis parietalis,** sin.: *Facies cerebralis ossis parietalis,* fața endocraniană, cerebrală, a osului parietal (1). ~ **intestinalis uteri,** fața superioară a fundului și corpului uterului, prin care acesta vine în contact cu ansele intestinale (1). ~ **labialis (buccalis) dentis,** fața dinților care, după poziția lor, privește spre buze sau spre obraji (1). ~ **lateralis brachii,** fața laterală a brațului (1). ~ **lateralis cruris,** sin.: *Facies fibularis cruris,* fața laterală (fibulară sau peronieră) a gambei (1). ~ **lateralis femoris,** fața laterală a coapsei (1). ~ **lateralis fibulae,** fața laterală a osului fibula (1). ~ **lateralis ovarii,** fața prin care ovarul vine (inconstant) în contact cu trompa uterină (1). ~ **lateralis radii,** fața laterală a osului radius (1). ~ **lateralis testis,** fața laterală a testiculului (1). ~ **lateralis tibiae,** fața laterală a tibiei, pe care se prind mușchii din loja anterioară a gambei (1). ~ **leonin,** Leontiazis. ~ **lingualis dentis,** fața endobucală, prin care dinții privesc spre limbă (1). ~ **lunata,** suprafața semilunară, articulară, din fundul cavității cotiloide a coxalului (1). ~ **malleolaris lateralis trochleae tali,** fața laterală, prin care scripetele astragalian se articulează cu maleola osului fibula (1). ~ **malleolaris medialis trochleae tali,** fața medială, prin care scripetele astragalian se articulează cu maleola tibială (1). ~ **masticatoria dentis,** suprafața de masticație a dintelui (1). ~ **maxillaris laminae perpendicularis ossis palatini,** suprafața prin care lama perpendiculară a osului palatin ia contact cu maxila (1). ~ **medialis brachii,** fața medială a brațului (1). ~ **medialis cartilaginis arytenoideae,** fața prin care cartilajul aritenoid privește spre glotă (1). ~ **medialis cerebri,** fața medială a encefalului (1). ~ **medialis cruris,** sin.: *Facies tibialis cruris,* fața medială a gambei, formată predominant din fața medială a tibiei (1). ~ **medialis femoris,** fața medială a coapsei (1). ~ **medialis fibulae,** fața medială a osului fibula (1). ~ **medialis hemisphaerii cerebri,** suprafața prin care emisferele cerebrale se privesc, despărțite prin *falx cerebri* (1). ~ **medialis ovarii,** fața prin care (inconstant) ovarul vine în contact, mediat sau nemediat, cu uterul (1). ~ **medialis pulmonis,** sin.: *Facies mediastinalis pulmonis,* fața prin care plămînul vine în contact, prin intermediul pleurei, cu diferitele porțiuni ale mediastinului: vertebrală (*pars vertebralis*), cardiacă (*impressio cardiaca pulmonis*) și mediastinală propriu-zisă (*pars mediastinalis*) (1). ~ **medialis testis,** fața prin care testiculul este separat, prin septul scrotal, de testiculul opus (1). ~ **medialis tibiae,** fața subcutanată a tibiei (1). ~ **medialis ulnae,** fața medială a osului ulna (1). ~ **mediastinalis pulmonis,** *Facies medialis pulmonis.* ~ **miopatic,** aspect particular al feței la bolnavii cu miopatie familială progresivă. Cutele fiziologice ale feței sînt șterse, ochii sînt larg deschiși, fanta bucală este lărgită. Uneori se asociază la acest facies inexpresiv o pseudohipertrofie a buzei superioare (buză de tapir) (27). ~ **mitral,** facies caracterizat prin colorație rozată, cu pometi roșii și angiectazii faciale; este întîlnit în boala mitrală (10). ~ **nasalis laminae horizontales ossis palatini,** fața prin care lama orizontală a osului palatin ia contact cu fosa nazală (1). ~ **nasalis laminae perpendicularis ossis palatini,** fața prin care lama perpendiculară a osului palatin ia parte la delimitarea foselor nazale (1). ~ **nasalis maxillae,** fața prin care maxilarul corespunde foselor nazale (1). ~ **orbitalis alae majoris,** fața inferioară, prin care aripa mare a sfenoidului formează o parte din tavanul orbitei (1). ~ **orbitalis maxilae,** suprafața prin care maxila delimitează medial orbita (1). ~ **orbitalis ossis frontalis,** fața inferioară, prin care frontalul participă la formarea tavanului orbitei (1). ~ **orbitalis ossis zygomatici,** suprafața superioară a osului zigomatic, prin care acesta participă la formarea planșeului orbitei (1). ~ **palatina laminae horizontalis ossis palatini,** fața inferioară a lamei orizontale a palatinului (1). ~ **palmares digitorum manus,** sin.: *Facies volares digitorum manus,* fețele palmare sau volare ale degetelor mîinii (1). ~ **parkinsonian,** facies inexpresiv, cu sărăcie a mimicii, clipit rar, cu trăsăturile feței fixate, imobile; constituie un simptom caracteristic în boala Parkinson (27). ~ **patellaris femoris,** sin.: *Trochlea femurală,* porțiunea anterioară a suprafeței

articulare a epifizei femurale inferioare, în contact cu patela (1). ~ **pelvina ossis sacri,** fața anterioară a sacrului, care limitează posterior pelvisul (1). ~ **plantares digitorum pedis,** fețele plantare ale degetelor piciorului (1). ~ **plîns,** aspect al feței întîlnit în perioada de invazie a rujeolei, caracterizat prin ușoară tumefiere a feței, edem palpebral, conjunctive injectate, lăcrimare continuă, narine congestionate cu rinoree abundentă (8). ~ **poplitea,** sin.: *Planum popliteum,* arie triunghiulară, relativ netedă, pe suprafața posterioară a terminației distale a femurului, între buzele divergente ale liniei aspre (1). ~ **posterior antebrachii,** fața dorsală a antebrațului (1). ~ **posterior brachii,** fața posterioară a brațului (1). ~ **posterior cartilaginis arytenoideae,** fața posterioară sau prefaringiană a cartilajelor aritenoide (1). ~ **posterior corneae,** fața prin care corneea limitează anterior camera anterioară a ochiului (1). ~ **posterior cruris,** fața posterioară a gambei (1). ~ **posterior femoris,** fața posterioară a coapsei (1). ~ **posterior fibulae,** fața posterioară a osului fibula (1). ~ **posterior glandulae suprarenalis,** fața dorsală a glandei suprarenale (1). ~ **posterior hepatis,** fața dorsală a ficatului, pe care se află *pars affixa* și vena cavă inferioară (1). ~ **posterior humeri,** fața dorsală a osului humerus (1). ~ **posterior iridis,** fața dorsală a irisului, care limitează anterior camera posterioară a ochiului (1). ~ **posterior lentis,** fața posterioară, convexă, a cristalinului (1). ~ **posterior palpebrarum,** fața pleoapelor care privește spre globul ocular, acoperită cu membrana conjunctivă (1). ~ **posterior pancreati,** fața dorsală a pancreasului, separată de peretele posterior prin fascia de coalescență retropancreatică (1). ~ **posterior partis petrosae,** fața dorsală, endocraniană, a stîncii temporalului (1). ~ **posterior prostatae,** fața dorsală a prostatei, separată de fața anterioară a rectului prin fascia prostatoperitoneală (1). ~ **posterior radii,** fața dorsală a osului radius (1). ~ **posterior renis,** fața dorsală a rinichiului, separată de fascia retrorenală prin grăsimea perirenală (1). ~ **posterior tibiae,** fața dorsală a tibiei (1). ~ **posterior ulnae,** fața dorsală a osului ulna (1). ~ **pulmonalis cordis,** fața prin care inima (prin intermediul pericardului) vine în contact cu plămînii (1). ~ **renalis glandulae suprarenalis,** *Basis glandulae suprarenalis.* ~ **renalis lienis,** zonă a feței mediale a splinei, care ia contact cu rinichiul (1). ~ **sacropelvina ossis ilii,** fața prin care osul iliac vine în contact cu osul sacru (1). ~ **sclerodermic,** facies cu un aspect de fixitate, de marmoră, pliuri șterse, mișcările pielii frunții, pleoapelor și buzelor aproape imposibile (12). ~ **sphenomaxillaris alae majoris,** suprafața sfenomaxilară a aripei mari a osului sfenoid (1). ~ **sternocostalis cordis,** fața anterioară, prin care inima vine în contact, prin intermediul pericardului, cu peretele sternocostal (1). ~ **superior hemispherii cerebelli,** fața superioară, convexă a emisferelor cerebeloase (1). ~ **superior trochleae tali,** suprafața superioară trohleară, prin care osul talus se articulează cu cele două maleole (1). ~ **symphysialis,** fața prin care pubisul ia parte la simfiza pubiană (1). ~ **temporalis alae majoris,** fața temporală a aripei mari a osului sfenoid (1). ~ **temporalis ossis frontalis,** fața temporală a osului frontal (1). ~ **temporalis ossis zygomatici,** fața temporală a osului zigomatic (1). ~ **temporalis partis squamosae,** fața temporală a scuamei osului temporal (1). ~ **tetanic,** Rîs sardonic. ~ **tibialis cruris,** *Facies medialis cruris.* ~ **tularemic,** aspect al feței observat în tularemie, caracterizat prin congestia pomeților, triunghi palid perioral, cearcăne viorii (8). ~ **urethralis penis,** fața penisului pe care se află uretra (1). ~ **venețian,** vezi Rutilism. ~ **vesicalis uteri,** suprafața prin care uterul vine în contact cu vezica urinară (1). ~ **visceralis hepatis,** fața inferioară, prin care ficatul vine în contact cu viscerele etajului supramezocolic și colonul transvers (1). ~ **visceralis lienis,** fața medială, prin care splina vine în contact cu unele viscere ale etajului supramezocolic (1). ~ **volaris antebrachii,** *Facies anterior antebrachii.* ~ **volares digitorum manus,** *Facies palmares digitorum manus.* ~ **volaris radii,** *Facies anterior radii.* ~ **volaris ulnae,** *Facies anterior ulnae.* ~ **vultuos,** față congestionată difuz întîlnită în pneumonii și, în general, în bolile febrile (8).

*Vezi și*: Corvisart, Filatov, Hutchinson.

**Facilitare** (lat. *facilitas* = ușurință). Acțiunea unui factor ce favorizează apariția unui fenomen (27). ~ **primară,** lege formulată de Graham Brown referitor la excitabilitatea scoarței cerebrale, potrivit căreia o excitație aplicată asupra scoarței cerebrale mărește excitabilitatea celulelor corticale din regiunea respectivă pentru o durată scurtă, maximum 10 secunde. În acest fel, aplicarea unei a doua excitații, de aceeași intensitate, în același loc, în acest interval, produce un efect mult mai mare (27). ~ **secundară,** lege formulată de Graham Brown referitor la excitabilitatea scoarței cerebrale, potrivit căreia excitarea unui punct pe scoarța cerebrală mărește excitabilitatea regiunii învecinate pe o distanță de maximum 4 mm (27).

**Faco-** (gr. *phakos* = linte). Element de compunere pentru termeni care se referă la o lentilă (de ex. cristalinul sau o formațiune lenticulară) (32).

**Facoanafilaxie** (*faco-* + *ana-* + gr.*phylaxis* = apărare). Reacție alergică iridociliară, determinată de proteinele eliberate din capsula cristaliniană (28).

**Facocel** (*faco-* + gr. *kele* = hernie). Inclavarea cristalinului într-o plagă sau ulcerație corneană perforată (28).

**Facodenesis.** Tremurătură a cristalinului în caz de subluxație, prin ruperea unei părți din fibrele zonulei Zinn (28).

**Facomatoze** (*faco-* + *-oma* + *-ză*). Denumire dată unui grup de afecțiuni displazice congenitale, care au ca element comun prezența unor mici chisturi sau tumorete la nivelul sistemului nervos și în diverse alte regiuni ale corpului. În acest grup se încadrează: boala Bourneville, boala Lindau, boala Recklinhausen (27).

**Facoscop** (*faco-* + gr. *skopein* = a vedea). Instrument pentru măsurarea capacității de acomodare a cristalinului (28).

**Factor** (lat. = autor, creator, cel ce face). Element cauzal care contribuie la realizarea unui efect (4). ~ **de amortizare,** parametru hemodinamic, reprezentînd raportul dintre rezistența vasculară elastică (*E*) și cea periferică (*W*) (10). ~ **antianemic,** Vitamina $B_{12}$. ~ **antihemoragic,** Vitamina K. ~ **antiinsulină,** polipeptid seric cu rol de antagonist natural al insulinei, explicînd unele cazuri de insulinorezistență. După unii autori ar exista mai mulți factori de acest fel (7). ~ **antipernicios,** Vitamina $B_{12}$. ~ **Christmas,** Globulina antihemofilică B. ~ **citrovorum,** Acid folinic. **Factori climaterici,** sin.: *Factori epidemiologici naturali.* Totalitatea fenomenelor geofizice și meteorologice (temperatură, vînturi, precipitații atmosferice), care pot prezenta importanță din punct de vedere epidemiologic, cu rol de factor secundar în declanșarea și răspîndirea epidemiilor (8). **Factori de coagulare.** Componenți plasmatici care intervin în procesul complex al coagulării sîngelui. *Factorul I,* Fibrinogen. *Factorul II,* Protrombină. *Factorul III,* Tromboplastină tisulară, vezi Tromboplastine. *Factorul IV,* Ionii de calciu, vezi Calciu. *Factorul V,* Proaccelerină. *Factorul VI,* Accelerină. *Factorul VII,* Proconvertina. *Factorul VIII,* Globulina antihemolitică A. *Factorul IX,* Globulina antihemolitică B. *Factorul X,* Factorul Stuart-Prower. *Factorul XI.* Globulina antihemolitică C. *Factorul XIII,* Factorul Laki-Lorand vezi Laki-Lorand. *Factorul Hagemann,* factor de coagulare descris recent după numele unui bolnav. Este o globulină absolut necesară pentru pornirea procesului normal de coagulare. Se mai numește și factor „contact", pentru că se activează în contact cu suprafețe străine, în special sticla. *Factorul stabilizant al fibrinei,* factorul Laki-Lorand, vezi Laki-Lorand (19). **Factori col.** Factori colicinogeni. **Factori colicinogeni,** sin.: *Factori col.* Factori care au proprietatea de a organiza sinteza colicinelor de către celulele care-i poartă; este o proprietate genetic stabilă; au capacitatea de a media recombinările genetice (17). **Factori condiționali.** În sens epidemiologic larg, totalitatea factorilor principali și secundari care condiționează apariția și evoluția unor epidemii; cel mai adesea însă se referă la o serie de factori care intervin cu rol secundar în declanșarea și evoluția epidemiilor (de ex. condiții de mediu, locuință, hrană etc.) (8). **Factori constituționali.** Grup de factori care se referă la starea fizică generală a corpului omenesc și care pot influența rezistența sau receptivitatea organismului la infecții (8). ~ **de creștere,** denumire generică pentru substanțe care, în cantități mici, condiționează creșterea biologică; poate fi vitamină, hormon, trefonă etc. (7). ~ **diabetogen,** principiu activ din extractele crude de hipofiză anterioară, avînd efecte degenerative asupra insulelor Langerhans (15). ~ **de difuziune.** 1. Factor de transmitere. 2. Hialuronidază. **Factori dispoziționali.** Elemente care contribuie ca o boală infectocontagioasă să fie mai frecventă pentru o anumită vîrstă, sex, grup de populație etc. (8). **Factori economico-sociali.** Factori epidemiologici care se referă la starea economică, salubritatea, căile de acces, felul de viață a locuitorilor, igiena locuinței, densitatea în locuință, aglomerațiile, modul de alimentație și aprovizionarea cu apă, condițiile de muncă, profesiunea populației, nivelul cultural sanitar, existența și situația colectivităților agricole, industriale etc. într-un teritoriu dat (8). ~ **de eliberare a hormonului corticotrop,** sin.: *Cortico-releasing-factor,* substanță secretată de neuronii hipotalamici cu rol în stimularea sintezei și eliberării de ACTH de către hipofiză (7). ~ **epidemiologic conducător,** acel element al procesului epidemic către care se dirijează efortul maxim al acțiunii antiepidemice pentru stăvilirea unei epidemii (de ex. distrugerea păduchilor în cazul epidemiei de tifos exantematic) (8). **Factori epidemiologici favorizanți.** Factori epidemiologici secundari. **Factori epidemiologici naturali.** Factori climaterici. **Factori epidemiologici primari,** sin.: *Factori epidemiologici principali.* Verigile principale și obligatorii ale lanțului epidemiologic constînd din sursa de infecție, căile de transmitere și masa receptivă (8). **Factori epidemiologici principali.** Factori epidemiologici primari. **Factori epidemiologici secundari,** sin.: *Factori epidemiologici favorizanți.* Totalitatea factorilor care au rol favorizant în declanșarea, extinderea

și evoluția unei epidemii, prin influența pe care o exercită asupra factorilor epidemiologici primari (de ex. factorii naturali, economico-sociali etc.) (8). **Factori expoziționali.** Condiții speciale de expunere a organismului la infecție (de ex. aglomerațiile pentru bolile aerogene, activitate în orezării pentru leptospiroze etc.) (8). ~ **extrinsec Castle,** vezi Castle. ~ **F,** Factorul de fertilitate. ~ **de fertilitate,** sin.: *Factorul F, Promotor,* factor epizomic, mediator al procesului de conjugare bacteriană, avînd proprietatea de a fi transmisibil prin contact intercelular de la bacteria donatoare la bacteria acceptoare (17). ~ **intrinsec Castle,** vezi Castle. ~ **de invazie,** Hialuronidază, ~ **labil al coagulării,** Proaccelerină. ~ **de lapte,** Virusul Bittner, vezi Bittner. **Factori leucocitari** (Menkin). Diferite substanțe cu acțiune stimulatorie sau inhibitorie asupra leucocitelor (leucotaxină, exudină, necrozină, pirexină etc.) secretate, conform concepției lui Menkin, de leucocitele din focarele inflamatorii (19). ~ **leuconostoc,** Acid folinic. ~ **de maturație a eritrocitelor,** Vitamina $B_{12}$. **Factori de mediu.** Factori fizico-chimici și biologici ai mediului înconjurător, care acționează asupra organismului, cum sînt aerul, apa, solul și alimentele, cu componentele și modificările lor fizice, chimice și biologice (20). **Factori modificatori.** Din punct de vedere epidemiologic, termenul se referă la condițiile care pot modifica evoluția unor epidemii sau posibilitățile de apariție a acestora (de ex. războaiele, subalimentația cronică, cu aspect negativ; vaccinările, ridicarea standardului de viață, cu aspect pozitiv) (8). ~ **PP,** Nicotinamidă. ~ **R,** Complexul R sexductor. ~ **Rh,** vezi Grupe sanguine. ~ **reumatoid,** factor încă incomplet cunoscut, a cărui prezență în serul bolnavului produce reacțiile de aglutinare pozitive în P.C.E. (4). **Factori de rezistență.** Acei factori epidemiologici care determină rezistența unui organism sau a unei populații față de infecții (de ex. starea de nutriție, vaccinarea, condiția fizică etc.) (8). ~ **spectral de absorbție,** raportul dintre densitatea spectrală a fluxului luminos absorbit și densitatea spectrală a fluxului incident pentru o lungime de undă (28). ~ **stabil al coagulării,** Proconvertină. ~ **de stabilizarea fibrinei,** Factorul Laki-Lorand, vezi Laki-Lorand. ~ **Stuart-Prower,** sin.: *Factorul X de coagulare,* α-globulină cu rol în activarea tromboplastinei tisulare (19). ~ **sulfactant,** sin.: *Factor tensioactiv pulmonar,* peliculă monomoleculară proteică și fosfolipidică ce căptușește suprafața alveolară; se presupune că ar fi secretată de figurile mielinice ale celulelor alveolare. Ar avea rol în menținerea formei alveolei și în cazurile în care lipsește se produce coalescența pereților alveolari (de ex. în hialinoza nou-născuților) (34). ~ **total de transmitere a luminii,** raportul dintre fluxul luminos transmis de un corp și fluxul pe care-l primește (28). ~ **de transfer al rezistenței la antibiotice,** determinant genetic care organizează și promovează transferul unui segment de genă ce determină rezistența multiplă sau simplă la antibiotice. Poate fi urmărit numai în stare de factor „R" (17). ~ **de transmitere,** sin.: *Factor de difuziune,* element al mediului extern prin intermediul căruia sau cu ajutorul căruia se realizează pătrunderea agentului patogen de la organismul bolnav la organismul sănătos (de ex. apa, aerul, vectorii) (8). ~ **volum,** în radiobiologie, influența pe care o are volumul iradiat asupra efectului biologic, influență care este direct proporțională (36).

*Vezi și*: Duran-Reynals, Haserick, Laki-Lorand, Marsh, Wills.

**FAD.** Abreviere pentru Flavinadenindinucleotid (5).

**Fagedenic** (gr. *phagein* = a mînca). Atribut al ulcerațiilor care au tendința de a se extinde și adînci progresiv (12).

**Fagedenism.** Ulcerații cu tendință invadantă în vecinătate, în profunzime sau în suprafață, datorită fie unor agenți microbieni deosebit de virulenți sau unor protozoare (*Entamoeba histolytica*), fie terenului debilitat, cu posibilități reduse de apărare (12). ~ **plicilor** (Mac Leod-Donovan), Granulom venerian.

**Faget,** Jean Charles, 1818—1884. **Semnul** ~, semn descris în febra galbenă, constînd dintr-o disociere relativă între puls și temperatură (pulsul rămînînd relativ bradicardic, în raport cu temperatura ridicată), urmînd după o fază inițială de accelerare a pulsului, paralel cu ridicarea febrei (8).

**Fago-** (gr. *phagein* = a mînca). Element de compunere care introduce sensul de consum prin ingestie, mîncător de (32).

**Fagocit** (*fago-* + gr. *kytos* = celulă). Celulă dotată cu proprietatea de a îngera bacterii sau alte proteine străine (15).

**Fagocitină.** Substanță bactericidă secretată de granulocitele neutrofile împotriva microbilor (19).

**Fagocitoză** (Mecinikov) (*fago-* + gr. *kytos* = celulă + *-oză*). 1. Înglobarea și distrugerea microorganismelor, resturilor celulare sau a particulelor străine în interiorul fagocitelor (32).

**Fagofobie** (*fago-* + gr. *phobos* = frică). Fobia de a se îneca cu alimente, de a înghiți (35).

**Fagomanie** (*fago-* + gr. *mania* = nebunie). Tendință morbidă spre ingerare de alimente sau preocupări obsesive în acest sens (35).

**Fagometrie** (*fago-* + gr. *metron* = măsură). Determinarea cantitativă a bacteriofagilor li-

beri din mediul ambiant. Se utilizează în special pentru determinarea bacteriofagilor enterici (antitific, anticoli şi antidisenteric) în apă şi sol, ca indicatori pentru impurificarea apei cu floră intestinală (20).

**Fagopyrum sagittatum,** sin.: *Hrişcă.* Plantă din familia *Polygonaceae,* care conţine cantităţi apreciabile de rutozidă (13).

**Fagoterapie** (*fago-* + gr. *therapeia* = tratament). Tratamentul unor boli microbiene cu ajutorul bacteriofagilor specifici (22).

**Fahr,** Theodor, 1877—1945. **Boala ~,** boală de origine nedeterminată, caracterizată anatomic prin apariţia unor depozite calcare infiltrante la nivelul nucleilor cenuşii centrali ai creierului, bilateral, vizibile radiografic. Clinic, se observă crize epileptice, semne piramidale şi extrapiramidale, tulburări psihice şi, deseori, semne de insuficienţă paratiroidiană (27).

**Fahrenheit,** Daniel Gabriel, 1686—1736. **Termometrul ~,** termometru, utilizat în S.U.A., Olanda şi Anglia, care marchează punctul de îngheţ al apei la 32°F şi pe cel de fierbere la 212°F. Un grad de pe scala termometrului Fahrenheit corespunde cu 0,54°C şi 1°C = 1,8°F (5).

**Fairbank,** H.A.T. **Incizia ~,** incizie în T, în groapa supraclaviculară, folosită pentru neuroliza sau neurosinteza trunchiurilor plexului brahial în paralizia obstetricală a umărului (24).

**Falanevrism** (gr. *phallos* = penis + *aneurysma* = dilatare). Anevrism penian (10).

**Falangă** (lat. *phalanx,* de la gr. *phalagx*). *Phalanx.*

**Falangizare.** Operaţie chirurgicală prin care se creează o pensă intermetacarpiană în lipsa degetelor mîinii, pensă utilă prehensiunii (24). **~ prin metacarpian,** intervenţie ortopedico-chirurgicală creatoare, prin care se urmăreşte reconstituirea funcţională a policelui lipsă, prin eliberarea primului metacarpian, căruia i se atribuie astfel rolul de primă falangă (24).

**Falciform** (lat. *falx* = coasă + *forma* = formă). Avînd forma unei secere (de ex. ligamentul falciform al ficatului) (1).

**Falcitomie** (lat. *falx* = coasă + gr. *tome* = tăiere). Secţionarea cortului cerebelului în cazul herniei de culmen sau al herniei temporale (26).

**Falconer. Sindromul ~,** sin.: *Sindromul costoclavicular,* sindrom de compresiune a pachetului neurovascular al membrului superior între claviculă şi coasta I, datorită tracţiunilor speciale produse de purtarea unor raniţi grele (soldaţi alpinişti) (10).

**Faleula** (dim. lat. *falx* = coasă).. *Falx cerebelli.*

**Fallopio,** Gabriele (Falopius), 1523—1562, **Apeductul ~,** *Canalis facialis.* **Canalis fallopii,** *Canalis facialis.* **Hiatul ~,** *Hiatus canalis facialis.*

**Fallot,** Etienne-Louis Arthur, 1850—1914. **Pentalogia ~,** malformaţie a aparatului cardiovascular constînd din tetrada Fallot plus o comunicare interatrială (1). **Tetrada ~,** malformaţie a aparatului cardiovascular, caracterizată prin asocierea unei stenoze pulmonare cu defect septal ventricular, dextropoziţie aortică şi hipertrofie a ventriculului drept (10). **Triada ~,** malformaţie cianogenă complexă, constituită din stenoză pulmonară, defect septal atrial şi hipertrofie ventriculară dreaptă (10).

**Fals** (lat. *falsus*). Contrar adevărului, neîntemeiat (32). **~ amnion,** sin.: *Cavitate ectoplacentală,* cavitate temporară în excrescenţa trofoblastică (1). **~ echilibru stabil al oxigenului,** stare fiziologică din timpul activităţii musculare intense, în care necesitatea de oxigen depăşeşte capacitatea cardiorespiratorie de absorbţie, iar consumul de oxigen rămîne constant la nivelul acestui plafon (9). **~ membrană,** sin.: *Pseudomembrană.* Depozit membranos, gălbui sau cenuşiu-murdar, care apare în special pe amigdale; falsele membrane sînt friabile, se detaşează cu uşurinţă, fără a sîngera, fără tendinţă extensivă şi capacitate de refacere, fiind cauzate de germeni patogeni diverşi (stafilococ, streptococ hemolitic, pneumococ fuzospirili) (8). **~ membrană difterică,** aspect particular al leziunilor mucoase şi tegumentare produse de bacilul difteric, constînd din formarea de depozite albe-sidefii, slăninoase, cu suprafaţa lucioasă, netedă, cu tendinţă extensivă, aderente de straturile profunde, sîngerînde la dezlipire, cu mare capacitate de refacere după dezlipire şi nefriabile; cufundate în apă, nu se disociază prin agitare (8). **~ orientare,** Falsă proiecţie. **~ proiecţie,** sin.: *Falsă orientare,* perturbarea simţului de orientare prin paralizii oculomotorii (28). **~ promontoriu,** proeminenţă osoasă la nivelul vertebrelor $S_2-S_5$, determinată de turtirea în sens anteroposterior a bazinului (18). **~ „tenie amiantacee" Alibert,** vezi Alibert. **~ travaliu,** Dureri false.

**Falset.** Emisiune particulară a vocii cîntate, utilizînd registrul înalt la bărbaţi (30).

**Falsificare** (lat. *falsus* = fals + *facere* = a face). În medicina legală, adaosul unei substanţe străine sau substituirea unui produs destinat consumului cu un alt produs; infracţiune prevăzută şi pedepsită de Codul Penal (23).

**Falx** (lat. = coasă). Structură anatomică în formă de seceră (1). ~ **cerebelli,** sin.: *Coasa cerebelului, Falcula,* porţiunea durei mater situată între lobii cerebelului (1). ~ **cerebri,** sin.: *Coasa creierului,* porţiunea medio-sagitală a durei mater care separă emisferele cerebrale (1). ~ **inguinalis,** sin.: *Tendo conjunctivus,* porţiune tendinoasă comună, prin care se inserează pe pubis muşchii oblic intern şi transvers ai abdomenului (1).

**Fanconi,** Guido. **Sindromul ~.** 1. Formă de rahitism infantil precoce, caracterizată prin acidoză şi hipofosfatemie (24). 2. Anomalie congenitală familială caracterizată prin anemie hipo- sau aplastică, pseudopernicioasă, asociată cu trombopenie, leucopenie şi diverse anomalii, în special ale scheletului şi ale aparatului urinar. Boală genetică, cu caracter recesiv (sin.: *Anemie Fanconi*) (24; 33).

**Fanconi-De Toni-Debré. Sindromul ~,** vezi De Toni-Debré-Fanconi.

**Fanconi-Hegglin. Bronhopneumonia pseudoluetică ~,** pneumopatie acută apărînd la copii şi adulţi tineri şi caracterizată prin reacţia Bordet-Wassermann pozitivă în cursul perioadei febrile. Se manifestă clinic prin tuse cu expectoraţie mucoidă, semne de condensare, iar radiologic apar infiltrate neomogene, cu dispoziţie perihilară (la copii) şi în regiunea medie şl inferioară (la adulţi) (34).

**Fandare** (fr. *fendre* = a îndoi). Poziţie a corpului în cadrul exerciţiilor de gimnastică, în care membrele inferioare sînt abduse, unul dintre ele fiind în rotaţie externă şi cu genunchiul flectat (24).

**Faneroză** (gr. *phaneros* = vizibil). Devenirea vizibilă a unor elemente componente mascate în diferite celule ale organelor sau ţesuturilor, datorită unor modificări metabolice, fiind vorba de o desfacere a unor complexe (32).

**Fango.** Nămol mineral de origine vulcanică sau vegetalominerală (4).

**Fangoterapie,** sin.: *Peloidoterapie, Peloterapie.* Tratamentul cu nămoluri (4).

**Fannia canicularis.** Vezi *Anthomyia.*

**Fantasmă** (gr. *phantasma* = aparenţă, nălucă). Imagine neclară, ireală, himerică, întîlnită la bolnavi cu imaginaţie patologică (35). ~ **isterică,** reproducerea intenţionat falsă a unor evenimente senzaţionale, din dorinţa de a se afla în centrul atenţiei celor din jur (35). ~ a **memoriei,** amintirea falsă a unor evenimente care nu au avut loc niciodată (35). ~ **paralitică,** fantasmă cu conţinut absurd, apărînd pe fond demenţial accentuat (35).

**Fantă** (fr. *fente*). Despicătură parţială sau completă a unui organ, marcînd în general în dezvoltare sediul unui viitor orificiu, fisuri etc. (1). ~ **anală,** sin.: *Fantă internatală,* despicătură mediană a perineului embrionar, la nivelul căreia apare anusul (1). ~ **branhială** sin.: *Fantă viscerală,* la embrion, despicătura apărută între arcurile viscerale datorită resorbţiei peretelui care separă o pungă branhială de şanţul branhial extern corespunzător (1). ~ **cerebrală Bichat,** vezi Bichat. ~ **facială,** la embrion, despicătura care separă între ele procesele faciale. Persistenţa ei completă sau parţială la adult constituie o anomalie: buza de iepure, manostomia etc. (1). ~ **genitală,** despicătură mediană a perineului anterior embrionar, care marchează separaţia dintre cele două burse scrotale sau dintre cele două labii (1). ~ **internatală,** Fantă anală. **Fante oculare fetale.** Veziculele oculare primitive, evaginaţii laterale şi ventrale situate în faţa cavităţii mediane unice care reprezintă forma de început a creierului (28). ~ **olfactivă,** spaţiu strîmt situat între cornetul mijlociu şi septul nazal (30). ~ **palpebrală,** spaţiul cuprins între marginea liberă a pleoapelor (28). ~ **sfenoidală,** *Fissura orbitalis superior.* ~ **sfenomaxilară,** *Fissura orbitalis inferior.* ~ **viscerală,** Fantă branhială. ~ **vulvară,** fantă care marchează la embrion orificiul vulvar (1).

*Vezi şi*: Hahn.

**Fantezie delirantă** (Birnbaum, Magnan). Complex simptomatic întîlnit în unele psihoze reactive paranoide acute cu conţinut romantico-fantastic, avînd de obicei o evoluţie de scurtă durată (35).

**Fantomă** (fr. *fantôme,* de la gr. *phantasma* = aparenţă, nălucă). 1. În radiobiologie, model din ceară sau din alt material, ales după scopul urmărit, care imită forma şi dimensiunile unui organism întreg sau ale unor porţiuni din organism, în scopul stabilirii izodozelor. Prin alegerea materialului fantomei se caută să se imite pe cît posibil condiţiile de absorbţie reale (36). 2. În stomatologie, material didactic folosit în învăţămîntul stomatologic. Reproduce scheletul maxilarelor cu dinţii respectivi sau numai dinţii înfipţi în suporturi de gips; pe această machetă se efectuează diferitele tehnici operatorii în scop didactic, pentru ca studenţii să-şi însuşească practic metodele de lucru şi manualitatea, înainte de a trece să lucreze pe bolnav (38).

**Farabeuf,** Louis Hubert, 1841—1910. **Cleştele ~,** instrument chirurgical cunoscut şi sub denumirea de davier, utilizat în chirurgia osoasă şi în operaţii de medicină experimentală (22). **Depărtătorul ~,** depărtător format dintr-o lamă metalică de 12—14 cm lungime, lată de 1—2 cm, îndoită la ambele capete în unghi drept, folosit pentru depărtarea buzelor

plăgii operatorii (11). **Incizia** ~. 1. Vezi Ollier. 2. Incizia posterioară longitudinală, mediană, a regiunii cotului, folosită pentru abordarea articulației cotului, cu sau fără secționarea olecranului (24). **Trunchiul tireobieervicoscapular** ~, *Truncus thyreocervicalis.*

**Farad.** Unitate pentru capacitatea electrică, corespunzînd capacității unui condensator care, încărcat cu un coulomb, dă o diferență de potențial de 1 volt (5).

**Faraday,** Michael, 1791—1867. **Legea lui** ~, ionii eliberați prin electroliză într-un timp dat sînt proporționali, cantitativ, cu intensitatea curentului respectiv (4).

**Faradizare.** Aplicarea unui curent de inducție în scop experimental (excitare) sau terapeutic (pentru a combate atrofia musculară, în tulburările funcționale motorii din isterie etc.) (15).

**Farcin.** Morvă.

**Farcinom.** Tumoare glandulară (2).

**Faringe** (gr. *pharinx*). *Pharynx.*

**Faringism** (Escat). Stare de iritație a faringelui, caracterizată prin disfagie, parestezii, senzație de corp străin, spasm faringian și care se poate instala la vechii fumători (30).

**Faringită** (*faringe-* + *-ită*). Inflamația mucoasei faringiene, cu diverse aspecte anatomoclinice (cataralâ, granuloasă, veziculoasă, pseudomembranoasă etc.), manifestată prin: disfagie, dureri la deglutiție și determinată de flora microbiană și virotică obișnuită în această cavitate, a cărei virulență se exacerbează prin expunerea bolnavului debilitat la frig, umezeală sau alți factori nocivi (30). ~ **aftoasă,** Herpangină. ~ **veziculară,** Herpangină.

**Faringo-** (gr. *pharinx*). Element de compunere care introduce în termeni referirea la faringe (32).

**Faringoconjunctivită** (*faringo-* + lat. *conjunctivus* = care unește + *-ită*). Afecțiune determinată în mod obișnuit de un virus din grupul adenovirusurilor și constînd din inflamația concomitentă a mucoaselor faringiene și conjunctivale (22).

**Faringofonie** (*faringo-* + gr. *phone* = voce). Guturalizare.

**Faringoscopie** (*faringo-* + gr. *skopein* = a vedea). Examinarea endoscopică a faringelui; se execută cu ajutorul apăsătorului de limbă și al luminii reflectate (30).

**Faringospasm** (*faringo-* + gr. *spasmos* = spasm). Tulburare nervoasă caracterizată prin spasme musculare clonice sau tonice la faringe, în urma căreia este împiedicată deglutiția. Spasmele tonice se produc în turbare, tetanos, epilepsie, isterie, uneori și după o faringită, un corp străin sau prin hipocalcemie. Spasmele clonice se întîlnesc mai rar, distanțate, în tabes, și se caracterizează prin repetate mișcări de deglutiție într-un interval scurt (30).

**Faringostenoză** (*faringo-* + gr. *stenosis* = strictură). Retracție cicatriceală, care diminuează lumenul faringian, producînd tulburări de deglutiție, respiratorii, vocale sau auriculare (30).

**Faringotomie** (*faringo-* + gr. *tome* = tăiere). Incizarea faringelui (30). ~ **externă,** procedeu chirurgical, utilizat pentru abordarea și exereza tumorilor faringelui și mai rar pentru extracția unor corpi străini dificili. Operația poate fi efectuată, după Jacod, pe cale mediană cervicală (supra-, intra- sau subhioidiană) sau pe cale laterocervicală, retrotiroidiană (30). ~ **internă,** procedeu chirurgical utilizat pentru exereza endocavitară faringiană a unor anumite forme de tumori maligne cu localizare ororinosau chiar hipofaringiană (30).

**Farmacie** (gr. *pharmakon* = remediu). 1. Știință care are ca obiect studiul preparării, controlului, acțiunii și conservării medicamentelor (13). 2. Local special amenajat, în care se prepară, se păstrează, se controlează și se distribuie sau se vînd medicamente (13).

**Farmaco-** (gr. *pharmakon* = remediu). Element de compunere care introduce în termeni referirea la medicamente (32).

**Farmacocinetică** (*farmaco-* + gr. *kinesis* = mișcare). Parte a farmacologiei care studiază dispoziția medicamentelor în organism, adică absorbția, transportul, distribuirea, trecerea prin membrane, biotransformările și eliminarea acestora; particularitățile farmacocinetice sînt responsabile de anumite caracteristici ale acțiunilor farmacologice și toxice dependente de gradul de localizare tisulară, de transformările metabolice și de alternanța dintre absorbție și eliminare (14).

**Farmacodinamie** (*farmaco-* + gr. *dynamis* = forță, acțiune). Știință care se ocupă cu studiul acțiunii medicamentelor asupra organismului; determină experimental locul și mecanismul de acțiune a medicamentelor; studiază efectele produse de acestea în organism și dă indicații asupra întrebuințării lor terapeutice (13).

**Farmacofilie** (*farmaco-* + gr. *philein* = a iubi). Tendința patologică de a lua medicamente (35).

**Farmacofobie** (*farmaco-* + gr. *phobos* = frică). Fobia față de medicamente (35).

**Farmacognozie** (*farmaco-* + gr. *gnosis* = cunoaștere). Parte a farmacologiei care studiază originea, proprietățile fizice și chimice și prepararea medicamentelor de origine vegetală, animală sau minerală (14).

**Farmacografie** (*farmaco-* + gr. *graphein* = a scrie). sin.: *Recepturâ.* Ramură a farmaco-

logiei, care stabileşte regulile şi modalităţile de prescriere a medicamentelor (14).

**Farmacologie** (*farmaco-* + gr. *logos* = ştiinţă). Ramură a biologiei al cărei obiect este studiul medicamentelor sub toate aspectele (13). ~ **animală,** parte a farmacologiei care studiază experimental efectele medicamentelor, urmărind acţiunile biologice, dispoziţia în organism şi toxicitatea la animalele de laborator sănătoase sau bolnave (14). ~ **clinică,** ramură a farmacologiei, care studiază efectele medicamentelor la oameni, urmărind evaluarea acţiunilor farmacologice, a eficacităţii terapeutice, a efectelor secundare şi toxice (14). ~ **generală,** parte introductivă a farmacologiei, care studiază problemele generale pe care le ridică originea, structura, acţiunile farmacodinamice şi toxice, mecanismul de acţiune, dispoziţia în organism a medicamentelor (14). ~ **specială,** parte a farmacologiei care studiază grupele de medicamente şi medicamentele în parte (14).

**Farmacomanie** (*farmaco-* + gr. *mania* = nebunie). Tendinţa irezistibilă în a administra sau lua medicamente (35).

**Farmacopee** (*farmaco-* + gr. *poiein* = a face). Tratat fundamental, indispensabil ştiinţei şi practicii farmaceutice; cuprinde datele oficiale asupra identităţii şi purităţii obligatorii a substanţelor şi preparatelor farmaceutice, pentru a asigura calitatea şi uniformitatea lor (13).

**Farmacopsihologie** (Kraepelin) (*farmaco-* + gr. *psyche* = spirit, suflet + *logos* = ştiinţă). Studiul efectelor psihice ale toxicelor (35).

**Farmacopsihoză** (*farmaco-* + *psyche* = spirit, suflet + *-oză*). Termen utilizat pentru desemnarea psihozelor datorite diferitelor toxice (alcool, medicamente şi alte substanţe chimice) (35).

**Farmacoterapie** (*farmaco-* + gr. *therapeia* = tratament). Parte a farmacologiei al cărei obiect este folosirea medicamentelor la patul bolnavului (13).

**Farmoreceptor.** Complex biochimic, de obicei enzimatic, sau substrat caracterizat printr-o structură spaţială inframicroscopică particulară, capabil să fixeze în mod specific o substanţă farmacodinamică. Formarea complexului medicament-receptor poate declanşa o serie de reacţii biochimice şi biofizice, avînd ca rezultat efecte stimulatorii sau inhibitorii specifice. Alteori, medicamentul se fixează pe receptor fără să-l activeze — îl blochează — făcîndu-l indisponibil pentru alte substanţe fiziologice sau medicamentoase active (14).

**Farnsworth. Testul** ~, test pentru depistarea discromatopsiei, constînd din construirea unei diagrame prin clasarea a 15 pastile de culori diferite (28).

**Farris. Testul** ~, cercetarea hiperemiei precoce a ovarelor şobolancei impubere, sub acţiunea gonadotrofinelor hipofizare, a căror creştere precede ovulaţia (18).

**Fascia** (lat. = fişie, fascie), sin.: *Fascie.* Pătură de ţesut conjunctiv areolar, situată dedesubtul pielii (*fascia superficialis*) sau între muşchi şi care formează teci ale muşchilor, sau învelişuri ale unor organe interne, ale nervilor sau ale vaselor sanguine (1). ~ **antebrachii,** fascia superficială, perimusculară, a antebraţului; în zonele ei proximale serveşte ca suprafaţă de inserţie pentru muşchi (1). ~ **axillaris,** fascia superficială a axilei întinsă între muşchii pectorali şi muşchii peretelui posterior, pe care îi şi înconjură, formîndu-le teci (1). ~ **brachii,** fascia superficială, perimusculară, a braţului (1). ~ **buccopharyngea,** complex conjunctiv format de aponevroza sau fascia buccinatorie şi ligamentul pterigomaxilar (1). ~ **bulbi** (Tenoni), Capsula Tenon, vezi Tenon. ~ **cervicalis,** sin.: *Fascia colii,* complex conjunctivo-fascial al regiunii anterioare a gîtului, alcătuit dintr-o lamă subcutanată (*lamina superficialis*), una situată anterior de trahee (*lamina pretrachealis*), alta aflată anterior de coloana vertebrală (*lamina prevertebralis*) şi o teacă pentru mănunchiul vasculonervos al gîtului (*vagina carotica*) (1). ~ **clavipectoralis,** sin.: *Fascia coracoclavicularis,* porţiunea fasciei profunde a regiunii pectorale care se inserează pe claviculă şi procesul coracoid şi care înconjură muşchii *subclavius* şi pectoralul mic. Porţiunea dintre cei 2 muşchi este numită şi membrana sau ligamentul costocoracoidian (1). ~ **clitoridis,** fascia care înconjură capul clitorisului (1). ~ **colli,** *Fascia cervicalis.* ~ **coracoclavicularis,** *Fascia clavipectoralis.* ~ **cremasterica,** sin.: *Fascia Cooper,* pătură conjunctivă a funiculului spermatic, care completează planul muşchiului cremaster (1). ~ **cribriformis,** *Fascia cribrosa.* ~ **cribrosa,** sin.: *Fascia cribriformis,* porţiunea fasciei late care acoperă trigonul femural şi care este perforată de numeroase orificii pentru vase şi nervi (1). ~ **cruris,** fascia profundă a gambei, care se întinde de la genunchi la gleznă, înconjurînd muşchii gambei (1). ~ **dentata hippocampi,** *Gyrus dentatus.* ~ **diaphragmatis pelvis inferior,** sin.: *Aponevroza inferioară a ridicătorului anal,* lama conjunctivă care învelește faţa inferioară a diafragmului pelvian (1). ~ **diaphragmatis pelvis superior,** sin.: *Aponevroza superioară a ridicătorului anal,* lama conjunctivă care acoperă faţa superioară a diafragmului pelvian (1). ~ **diaphragmatis urogenitalis inferior,** sin.: *Ligamentul Carcassone, Membrana perinei,* lama conjunctivă care acoperă faţa superficială a diafragmului urogenital (1). ~ **diaphragmatis urogenitalis su-**

**perior,** sin.: *Ligamentul Carcassone*, lama conjunctivă care acoperă fața profundă a diafragmului urogenital (1). ~ **dorsalis manus,** fascia superficială a regiunii dorsale a mîinii, care acoperă tendoanele extensorilor degetelor, aderînd parțial de ele (1). ~ **dorsalis pedis,** fascia de pe fața dorsală a piciorului, aderentă de tendoanele mușchilor extensori ai degetelor (1). ~ **endothoracica,** lamă conjunctivă interpusă între pleura parietală și peretele cutiei toracice. Porțiunea corespunzătoare domului pleural constituie *membrana suprapleuralis*, iar porțiunea corespunzătoare diafragmului se numește *fascia phrenicopleuralis* (1). ~ **iliaca,** sin. *Fascia Abernethy*, fascia care acoperă suprafața pelviană a mușchiului iliac (1). ~ **iliopectinea,** sin.: *Arcus iliopectineus*, bandă conjunctivă întinsă între ligamentul inghinal și eminența iliopectinee și care separă între ele lacuna musculară de lacuna vasculară (1). ~ **lata,** fascia densă care înconjură mușchii coapsei (1). ~ **lata femoris,** fascia care învelește mușchii coapsei, fiind și loc de inserție pentru unii dintre ei (1). ~ **lunata,** zonă a fasciei profunde a fosei ischiorectale (1). ~ **masseterica,** sin.: *Aponevroza maseterică*, *Fascia parotideo-masseterica*, porțiune a fasciei cervicale care acoperă mușchiul maseter, incluzînd parțial și glanda parotidă (1). **Fasciae museulares oculi.** Tecile care înconjură mușchii extrinseci ai globului ocular (1). ~ **nuchae,** fascia care acoperă musculatura cefei (1). ~ **obturatorie,** porțiune a fasciei pelviene parietale, care acoperă fața pelviană a mușchiului obturator intern (1). **Fasciae orbitales.** Lame fibroase care înconjură partea posterioară a globului ocular și a unor structuri legate de acesta (1). ~ **parotideomasseterica,** *Fascia masseterica.* ~ **pectoralis,** fascie profundă, situată deasupra mușchiului pectoral mare, pe fața anterioară a toracelui (1). ~ **pelvis parietalis,** lama conjunctivă care învelește fața internă a peretelui osteomuscular al pelvisului (1). ~ **pelvis visceralis,** sin.: *Fascia endopelviană*, lama conjunctivă situată pe fețele laterale ale viscerelor pelviene, delimitînd între ea și acestea spațiul perivisceral (1). ~ **penis profunda,** sin.: *Fascia Buck*, învelișul conjunctiv fibros, organizat, care înconjură corpul cavernos și corpul spongios al penisului (1). ~ **penis superficialis,** învelișul fibros situat subcutanat și care înconjură penisul ca un manșon, continuîndu-se cu fascia perineală superficială și tunica dartosului (1). ~ **pharyngobasilaris,** sin.: *Aponevroza faringiană*, porțiunea superioară a adventicei faringiene, care se întinde superior pînă la baza craniului (1). ~ **phrenicopleuralis,** vezi *Fascia endothoracica.* ~ **prostatae,** lama conjunctivă care înconjură prostata, în special pe fețele ei latero-inferioare (1). ~ **spermatica externa,** sin.: *Fascia Cowper*, înveliș conjunctiv care acoperă extern cordonul spermatic și testiculul și se continuă cu aponevroza mușchiului oblic extern pînă la inelul inghinal subcutanat (1). ~ **spermatica interna,** sin.: *Tunica vaginalis eommunis testis et funiculi spermatici*, pătura internă, care acoperă cordonul spermatic și testiculul și se continuă cu *fascia transversalis* pînă la inelul inghinal abdominal (1). ~ **subperitonealis,** fascia care dublează peritoneul pelvian (1). ~ **superficialis perinei,** sin.: *Aponevroza superficială a perineului*, fascia subcutanată a regiunii perineale (1). ~ **temporalis,** fascia care acoperă mușchiul temporal; unică în partea superioară, inferior se dublează într-o lamă superficială (*lamina superficialis*), care se prinde pe marginea superioară a arcadei zigomatice și o lamă profundă (*lamina profunda*), care se inserează pe fața medială a arcadei (1). ~ **thoracolumbalis,** sin.: *Fascia lumbodorsală*, lamă conjunctivă fibroasă, situată în regiunea lombară și toracică inferioară; rezultă din fuziunea aponevrozelor de inserție a mușchilor: dorsal mare, dințat mic posteroinferior, oblic mic și transvers (1). ~ **transversalis,** fascie profundă a peretelui antero-lateral al abdomenului, situată între mușchiul transvers al abdomenului și peritoneu (1).

**Fasciculul** (lat. *fasciculus* = mănunchi mic). *Fasciculus.* ~ **ansiform,** *Trabecula septomarginalis.* ~ **arcuat,** *Trabecula septomarginalis.* ~ **arcuat al creierului,** fibre nervoase de asociație lungi, formate dintr-o parte ventrală, care unește circumvoluțiile superioare și frontala mijlocie cu lobul temporal, și o parte dorsală (*fasciculus longitudinalis superior cerebri*), care unește porțiunile superioară și caudală a lobului frontal cu porțiunea parietală și occipitală a lobului temporal (1). ~ **calotei Gudden,** *Fasciculus mamillotegmentalis.* ~ **central al calotei,** *Tractus tegmentalis centralis.* ~ **cricoidian al mușchiului constrictor inferior al faringelui,** *Pars cricopharyngea musculi constrictoris pharyngis inferioris.* ~ **fundamental,** *Fasciculi proprii.* ~ **occipitofrontal,** mănunchi de fibre lungi de asociație care se întind de la cortexul lobului frontal la cortexul lobului occipital (1). ~ **occipitotalamic,** mănunchi de fibre nervoase care leagă talamusul cu lobul occipital (1). ~ **olfactiv bazal,** sistem difuz de fibre nervoase, care pleacă din nucleii olfactivi bazali, trec dedesubtul capului nucleului caudat, dau fibre terminale sau colaterale la *tuber cinereum* și corpii mamilari (tract olfactohipotalamic) și se continuă cu tegmentul creierului mijlociu (tract olfactotegmental); unele ating măduva spinării (1). ~ **piramidal anterior,** *Tractus corticospinalis anterior.* ~ **piramidal direct,** *Tractus corticospinalis anterior.* ~ **pira-**

**midal încrucișat,** *Tractus corticospinalis lateralis.* ~ **piramidal lateral,** *Tractus corticospinalis lateralis.* ~ **radiant,** totalitatea radiațiilor dirijate emise de un tub radiogen. Calitativ, sursa radiogenă emite radiații cu lungimi de undă diferite (fasciculpolicromatic) (36). ~ **restant al cordonului lateral,** *Fasciculi proprii.* ~ **spinocerebelos direct Flechsig,** *Tractus spinocerebellaris posterior.* ~ **spinocerebelos încrucișat,** *Tractus spinocerebellaris anterior.* ~ **spinoolivar,** Tractul spinoolivar. ~ **subcalos,** tract de fibre nervoase de asociație lungi, care se găsesc dedesubtul corpului calos și leagă lobii frontal, parietal și occipital. (1). ~ **în virgulă Schultze,** vezi *Fasciculus interfascicularis.*

*Vezi și*: D'Azyr, Burdach, Goll, Gowers, His, Kent, Monakov, Schütz, Türk.

**Fasciculație.** Contracție fasciculară (32).

**Fasciculus** (lat. = mănunchi mic), sin.: *Fascicul.* 1. În histologie, un mănunchi de nervi, mușchi sau fibre tendinoase, separate prin țesut conjunctiv (de ex. fibrele musculare separate de *perimisium*) (1). 2. În neurologie, un mănunchi sau tract de fibre nervoase presupuse ca având conexiuni și funcții comune (1). ~ **anterolateralis superficialis,** *Tractus spinocerebellaris anterior.* ~ **atrioventricularis,** sin.: *Fasciculul His,* porțiunea țesutului cardionector al inimii care coboară din nodulul atrioventricular în septul interventricular membranos (unde se numește *truncus*) și apoi în cel muscular, unde se împarte în două ramuri: *crus dextrum* și *crus sinistrum* (1). ~ **cerebrospinalis anterior,** *Tractus corticospinalis anterior.* ~ **cerebrospinalis lateralis,** *Tractus corticospinalis lateralis.* ~ **cuneatus medullae oblongatae,** sin.: *Fasciculul Burdach,* prelungirea în bulb a *fasciculus cuneatus medullae spinalis* (1). ~ **cuneatus medullae spinalis,** sin.: *Fasciculul Burdach,* fascicul posterior și lateral al măduvei spinării care conține fibre proprioceptive destinate nucleului *cuneatus* (1). ~ **gracilis medullae oblongatae,** sin.: *Fasciculul Goll,* prelungirea în bulb a *fasciculus gracilis medullae spinalis* (1). ~ **gracilis medullae spinalis,** sin.: *Fasciculul Goll,* fascicul posterior și paramedial al măduvei spinării, care conține fibre proprioceptive destinate nucleului *gracilis* (1). ~ **interfascicularis,** sin.: *Fasciculus semilunaris, Fasciculul în virgulă Schultze,* fasciculul „în virgulă" al fibrelor descendente ale căii proprioceptive din funiculul posterior (1). ~ **lateralis plexus brachialis,** complex de fibre nervoase situat lateral de artera axilară și format prin unirea ramurilor anterioare ale nervilor spinali $C_5$, $C_6$ și $C_7$ (1). ~ **lateralis proprius Flechsigi,** *Fasciculi proprii.* ~ **longitudinalis dorsalis,** sin.: *Fasciculul Schütz, Tractul periventricular,* fibre nervoase cu originea în nucleii hipotalamic posterior, tuberal și supraoptic; unele se termină în nucleul talamic dorso-medial și în unii nuclei ai liniei mediane, altele coboară dorsal de apeductul cerebral și se termină în *tectum mesencephali,* iar altele coboară ventral de apeduct în porțiunea subependimară a substanței cenușii centrale și se termină în nucleii vestibular și dorsal ai vagului; aceste fibre formează tractul periependimar (1). ~ **longitudinalis inferior cerebri,** mănunchi de fibre nervoase de asociație lungi, care trec orizontal pe peretele lateral al coarnelor posterioare și inferioare ale ventriculului lateral și care se întind de la lobul occipital la lobul temporal (1). ~ **longitudinalis medialis,** unul din cele două mănunchiuri de fibre medulare situate aproape de linia mediană imediat ventral de substanța cenușie centrală și care se întinde de la măduva spinală superioară la terminația rostrală a creierului mijlociu (1). ~ **longitudinalis superior cerebri,** vezi Fasciculul arcuat al creierului. ~ **mamillothalamicus,** sin.: *Fasciculul Vicq d'Azyr,* fibre nervoase care merg de la corpul mamilar la nucleul anterior al talamusului (1). ~ **mamillotegmentalis,** sin.: *Fasciculul calotei Gudden,* fibre nervoase care provin din corpii mamilari și se termină în nucleul tegmental al creierului mijlociu (1). ~ **medialis plexus brachialis,** complex de fibre nervoase situat medial de artera axilară și format prin unirea ramurilor anterioare ale nervilor spinali $C_8$ și $T_1$ (1). ~ **posterior plexus brachialis,** complex de fibre nervoase format prin unirea ramurilor posterioare ale nervilor spinali $C_5$, $C_6$, $C_7$, $C_8$ și $T_1$ (1). **Fasciculi proprii,** sin.: *Fascicul fundamental, Fascicul restant al cordonului lateral, Fasciculus lateralis proprius Flechsigi, Tractul spinospinal.* Fascicule alcătuite din fibre de asociație ascendente și descendente, care înconjură substanța cenușie a măduvei spinării (1). **Fasciculi pyramidales.** *Tractus corticospinales.* ~ **pyramidalis anterior,** *Tractus corticospinalis anterior.* ~ **pyramidalis lateralis,** *Tractus corticospinalis lateralis.* ~ **retroflexus,** sin.: *Banda Meynert, Tractul habenulopeduncular,* mănunchi de fibre nervoase care leagă nucleul habenular cu nucleul interpeduncular al creierului mijlociu; conduce impulsurile olfactive (1). **Fasciculi rubroreticulares.** Fibre nervoase care coboară din nucleul roșu și se termină în nucleii formațiunii reticulare (1). ~ **semilunaris,** *Fasciculus interfascicularis.* ~ **septomarginalis,** sin.: *Aria ovală Flechsig,* tract nervos compus din fibre descendente cu originea în rădăcina dorsală și în coloanele dorsale situat în funiculul posterior al măduvei toracice (1). ~ **solitarius,** *Tractus solitarius.* **Fasciculi transversi aponeurosis palmaris.** Grup de fibre, orientate transversal, în

interiorul aponevrozei palmare (1). **Fasciculi transversi aponeurosis plantaris.** Grup de fibre, orientate transversal, în interiorul aponevrozei plantare (1). ~ **uncinatus,** fibre nervoase de asociație lungi, care se găsesc imediat dedesubtul lui *limen insulae* și leagă *giri orbitali* cu girul hipocampului și lobul temporal, precum și lobul frontal cu lobul occipital (1).

**Fascie** (lat. *fascia* = fișie, fascie). *Fascia.* ~ **endopelviană,** *Fascia pelvis visceralis.* ~ **intercolumnară.** 1. Fascie atașată de stîlpii inelului abdominal extern (1). 2. Porțiune a fasciei diafragmatice localizată între cei 2 mușchi pubococcigieni (1). ~ **ischiorectală,** fascia care acoperă fața perineală a mușchiului *levator ani* și trece în fosa ischiorectală (1). ~ **lombodorsală,** *Fascia thoracolumbalis.* ~ **pectineală,** sin.: *Fascia pubică,* porțiune a fasciei lata corespunzătoare mușchiului pectineu (1). ~ **prostatoperitoneală,** Fascia Denonvilliers, vezi Denonvilliers. ~ **pubică,** Fascia pectineală. ~ **renală,** Fascia Gerota, vezi Gerota. ~ **triunghiulară,** porțiunea din ligamentul inghinal formată din fibre reflectate (1).

*Vezi și*: Abernethy, Buck, Camper, Calles, Cooper, Cowper, Denonvilliers, Gerota, Halban, Scarpa, Sibson, Waldeyer.

**Fasciectomie** (*fascie* + gr. *ektome* = excizie). 1. Excizia unei fascii în vederea prelevării materialului organic necesar pentru o artroplastie (24). 2. Excizia unei fascii care determină prin retracția ei diformități ale segmentelor aparatului locomotor (24).

**Fascinație hipnotică.** Stadiul de hipnoză profundă (35).

**Fasciodeză** (*fascie* + gr. *desis* = legătură). Intervenție chirurgicală prin care se tinde la corectarea unei deficiențe musculare — de obicei poliomielitică — cu ajutorul unei benzi de fascia lata, prelevată extemporaneu, care fixează extremitățile osoase ale unei articulații ca un ligament, împiedicînd producerea unei mișcări anormale într-un anumit sens (24).

*Vezi și*: Stoffel.

**Fasciola.** Gen de viermi paraziți din familia *Fasciolidae,* clasa *Trematoda. Specii mai importante*: *F. gigantica* (sin.: *Distoma giganteum*) este întîlnită în căile biliare ale unor animale (capră, oaie, bou, girafă, zebră etc.) și foarte rar la om; *F. hepatica* (sin.: *F. humana, Distoma hepaticum*) este întîlnită în căile biliare la diferite specii de animale, în special la ovidee și bovidee, dar uneori și la om, la care determină fascioloza hepatică (31). ~ **cinerea,** *Gyrus fasciolaris.*

**Fasciolopsis.** Gen de viermi paraziți din familia *Fasciolidae,* clasa *Trematoda.* Specia tip, *F. buski* (sin.: *Distoma crassum*), este agentul patogen principal al distomatozei intestinale la om (31).

**Fascioloză.** Boală parazitară determinată de paraziți din genul *Fasciola* (31). ~ **hepatică,** boală parazitară, în cadrul distomatozelor hepatice, determinată de localizarea în căile biliare a parazitului *Fasciola hepatica*; se manifestă prin icter, ascită, edeme ale membrelor inferioare, putînd duce la cașexie și moarte (31).

**Fascioplastie** (*fascie* + gr. *plassein* = a forma). Împlinirea unei soluții de continuitate a fasciei, cu ajutorul materialelor organice auto- sau heterogene; este recomandată în herniile musculare (24).

**Fasciorafie** (*fascie* + gr. *rhaphe* = sutură). Suturarea unei fascii (11).

**Fasciotomie** (*fascie* + gr. *tome* = tăiere). 1. Incizia unei fascii (24). 2. Incizia fasciei care determină prin retracția ei diformități ale segmentelor aparatului locomotor (24). ~ **profundă,** sin.: *Operația Steindler,* răzuirea inserției posterioare a aponevrozei plantare, cu secțiunea ligamentului calcaneocuboidian, pentru corectarea piciorului *cav* (24).

**Fasmofobie** (gr. *phasma* = apariție + *phobos* = frică). Frica de strigoi (35).

**Fastigium** (lat. = culme, vîrf). 1. Porțiunea cerebelului care formează un unghi în plafonul ventriculului al IV-lea, între *velum medulare anterius* și *tela coroidea* (1). 2. Stadiul cel mai înalt al unei febre (sin.: *Acmen, Acmee*) (8).

**Fașă** (lat. *fascia*). Fișie de tifon sau din alt material de bumbac, rulată ca un sul și folosită pentru fixarea unui pansament sau pentru imobilizarea unei părți a corpului (11). ~ **gipsată,** fașă din tifon hidrofil, organdi sau tarlatan, pe care se presară un strat subțire de pulbere de gips, pentru folosirea ei la confecționarea aparatelor gipsate (24).

**Fatalitate** (lat. *fatalitas*). În statistica sanitară, raportul dintre numărul deceselor printr-o anumită cauză înmulțit cu 100 și numărul îmbolnăvirilor din aceeași cauză. Se exprimă adesea prin D% (adică decese la 100 bolnavi) și se calculează după formula:

$$D\% = \frac{\text{nr. decese de o cauză} \times 100}{\text{nr. îmbolnăviri prin aceeași cauză}} \quad (8).$$

**Față** (lat. *facies*). Vezi *Facies.* ~ **abdominală,** Față hipocratică. ~ **acromegalică,** hipertrofie de natură hipofizară a buzelor, nasului, bărbiei, arcadelor sprîncenoase și a urechilor (38). ~ **hipocratică,** sin.: *Față abdominală,* deshidratarea țesuturilor feței, însoțită de o atonie neurovegetativă, care dă o expresie de suferință bolnavilor de peritonită (38). ~ **incizală a dinților,** marginea triturantă a dinților anteriori (39). ~ **masticatorie a dinților,** Față

ocluzală a dinţilor. ~ **ocluzală a dinţilor,** sin.: *Faţă masticatorie a dinţilor, Faţă triturantă a dinţilor,* suprafaţa activă de masticaţie a dinţilor laterali (39). ~ **de pasăre,** Microgenie. ~ **triturantă a dinţilor,** Faţă ocluzală a dinţilor.

**Faţetă.** O suprafaţă mică (1). ~ **dentară,** construcţie protetică ce reconstituie partea vizibilă a dinţilor artificiali (faţetă vestibulară sau ocluzală), avînd forma şi culoarea corespunzătoare; se confecţionează din diferite materiale (acrilat, porţelan) (38).

*Vezi şi*: Schröder.

**Fauces** (lat. = gîtlej), sin.: *Gîtlej.* Spaţiul înconjurat de palatul moale, arcurile palatine şi baza limbii: reprezintă orificiul de comunicare dintre cavitatea bucală şi faringe (1).

**Fauchard,** Pierre, 1678—1761. **Boala** ~, sin.: *Amfodontoză, Parodontoză,* proces patologic complex al parodonţiului marginal, la care contribuie o serie de factori predispozanţi generali de origine endogenă (tulburări neurovegetative, endocrine, metabolice), factori iritativi locali de origine exogenă (tartru) şi factori funcţionali (ocluzie traumatizantă etc.), care duc la atrofia alveolară distrofică, de obicei fără fenomene inflamatorii (38).

**Faucher. Tubul** ~, tub de cauciuc lung de 1,50 m, cu diametrul de 10—12 mm şi prevăzut către vîrful său cu două orificii laterale; este folosit pentru spălătura gastrică (11).

**Faună** (fr. *faune*). Totalitatea animalelor care convieţuiesc într-o anumită regiune (31). ~ **anofelină,** totalitatea speciilor de anofeli domestici, peridomestici sau sălbatici, dintr-o anumită regiune (31). ~ **cadaverică,** diverse specii de insecte şi larve care îşi depun ouăle şi trăiesc pe cadavru, succedîndu-se în timp, permiţînd stabilirea timpului trecut de la deces (23).

**Faure,** Jean Louis. **Pensa** ~, pensă de biopsie a colului uterin, cu două ramuri care pot tăia un fragment discoidal (18).

**Favidă,** sin.: *Acoridă.* Erupţie secundă, alergică, de aspect lichenoid sau eczematoid, apărînd la bolnavii de favus pe trunchi sau în alte regiuni, la distanţă de focarul favic (12).

**Favism.** Enzimopatie congenitală, caracterizată prin lipsa glucozo-6-fosfatdehidrogenazei din eritrocite; se manifestă prin crize de anemii hemolitice după administrare de sulfamide, derivaţi de anilină sau după ingerare de derivate din boabele plantei *Vicia fava* (33).

**Favus** (lat. = fagure), sin.: *Porrigo favosa, Tinea favosa.* Dermatomicoză a pielii capului, provocată de *Trichophyton (Achorion) schönleini.* Leziunea elementară este „godeul favic" sau *scutula,* aglomerare de paraziţi, rotundă, deprimată în centru, de culoare galbenă ca sulful. Părul este cenuşiu, decolorat şi fără luciu. Leziunile emană un miros caracteristic de urină de şoarece. Duce la alopecii cicatriceale definitive. Alte localizări: unghie, pielea glabră; dă extrem de rar leziuni viscerale sau generalizate (12). ~ **alopecic,** favus fără godeuri, ducînd de la început la cicatrice alopecice (12). ~ **cu godeuri,** forma clasică de favus (12). ~ **impetigoid,** formă de favus caracterizată prin plăci acoperite de cruste gălbui, translucide, simulînd un impetigo (12). ~ **papiroid,** formă rară de favus, foarte contagioasă, prezentînd plăci crustoase de aspect papiraceu (12). ~ **pitiriazic,** formă de favus caracterizată prin plăci bine delimitate, acoperite cu scuame mici, uscate, cenuşii (12). ~ **schiros,** favus în care godeurile numeroase aglomerează firele de păr într-o adevărată carapace (12).

**Fazakas. Operaţia** ~, artroriză plantară a articulaţiei metatarsohaluciene prin dedublarea capului primului metatarsian şi alunecarea jumătăţii plantare anterior, recomandată în *hallux flexus* paralitic (24).

**Fază** (gr. *phasis* = aparenţă). 1. Termen utilizat în sens medical, de obicei în psihiatrie, pentru denumirea stărilor succesive în evoluţia bolilor periodice (fază depresivă, fază maniacală etc.) (35). 2. Etapă în evoluţia unui proces (10). ~ **aerobă a travaliului muscular,** totalitatea proceselor biochimice care duc la oxidarea directă a cataboliţilor rezultaţi din faza anaerobă a contracţiei musculare (9). ~ **anaerobă a travaliului muscular,** totalitatea proceselor biochimice din muşchi care duc la descompunerea glicogenului pînă la acid lactic, fără intervenţia oxigenului (9). ~ **critică,** sin.: *Punct mort,* în medicina culturii fizice, expresia tulburărilor funcţionale care apar într-o anumită perioadă din cursul unui efort fizic intens, manifestată prin tahipnee, tahicardie, hipertensiune, crampe musculare, depresiune psihică (24). ~ **dispersantă,** vezi Sistem dispers- ~ **dispersată,** vezi Sistem dispers. ~ **dispersă,** vezi Sistem dispers. ~ **estrogenică,** perioadă din ciclul genital al femeii adulte, în care organismul acesteia se află numai sub acţiunea hormonilor estrogeni secretaţi de foliculii ovarieni. În faza estrogenică, endometrul proliferează; faza se întinde în timp de la terminarea fluxului menstrual pînă în momentul pontei foliculare (18). ~ **izometrică,** denumire dată fazei de punere în tensiune a unui muşchi care se contractă fără a se scurta (15). ~ **izotonică,** faza de scurtare care urmează punerii în tensiune a muşchiului în timpul contracţiei (15). ~ **luteinică,** perioadă din ciclul genital al femeii adulte, în care organismul acesteia se află sub acţiunea atît a hormonilor estrogeni, cît şi a hormonului progestativ secretat de către

corpul galben. Această fază se întinde în timp din momentul pontei foliculare pînă la apariția menstruației. Se caracterizează prin transformarea secretorie a mucoasei uterine în vederea nidării oului (18). ~ **preclinică,** stare a organismului infectat constînd din modificări biologice, biochimice și fiziopatologice, care preced apariția primelor semne clinice din invazia unei boli infecțioase (8). ~ **refractară,** vezi Batmotropism. ~ **de repaus intermitotică,** Timp intermitotic. ~ **de repaus premitotică,** ultima fază a timpului intermitotic, premergătoare mitozei următoare (19).

**Fazină.** Substanță azotată cu efect toxic care se găsește în fasole. Fiind inactivată la fierberea prelungită, o bună prelucrare termică împiedică apariția semnelor toxice (grețuri, vărsături) (20).

**Făină** (lat. *farina*). Pulbere obținută prin măcinarea anumitor materiale (Dicționarul limbii române moderne). ~ **de os,** os măcinat foarte fin (în mojar steril), folosit ca material de transplantare în cura chirurgicală a pseudartrozei (24).

**Făt** (lat. *fetus*). *Foetus.*

**F-ducție.** Sexducție.

**Fe.** Simbolul fierului (5).

**Febră** (lat. *febris*), sin.: *Pirexie.* Creșterea peste valori normale a temperaturii unui organism, de cauză patologică, prin tulburarea funcției de termoreglare și a echilibrului dinamic între producția de căldură sau termoreglarea chimică și pierderea de căldură sau termoreglarea fizică. Temperatura normală a corpului omenesc, măsurată în axilă, este de 36—37° C (8). ~ **de Aden,** Denga. ~ **africană de căpușă,** febră recurentă, răspîndită în Africa tropicală și orientală, produsă de *Borrelia duttoni* și transmisă prin căpușa *Ornithodorus moubata* (8). ~ **aftoasă,** viroză specifică animalelor paricopitate, la care determină întinse enzootii sau chiar panzootii, și transmisă excepțional omului, la care produce febră și erupții veziculoase pe mucoase (22). ~ **albastră,** Febra pătată a Munților Stîncoși. ~ **algidă pernicioasă,** formă clinică a malariei grave, caracterizată prin predominanța fenomenelor de insuficiență circulatorie periferică (hipotermie, sudori reci, extremități reci) (8). ~ **americană prin mușcătură de căpușă,** Febra pătată a Munților Stîncoși. ~ **de Andaman,** formă de leptospiroză descrisă în insulele Andaman, întîlnită la muncitorii din orezării, de pe plantațiile de nucă de cocos și din regiuni mlăștinoase, evoluînd clinic icteric sau anicteric; rezervorul animal nu este cunoscut (8). ~ **anteponens,** apariția accesului malarie febril înainte de momentul la care era așteptat (8). ~ **de apă,** Leptospiroză cu *Leptospira grippotyphosa.* ~ **cu „apă neagră"**, vezi Febră bilioasă hemoglobinurică. ~ **articulațiilor,** Denga. ~ **artificială,** ridicarea temperaturii corpului în scop terapeutic prin mijloace artificiale (vaccin polimicrobian, malarioterapie, piretoterapie etc.) (8). ~ **ataxică,** Tifos exantematic. ~ **australiană,** Febră Q. ~ **bifazică,** curbă febrilă în 2 timpi separați printr-o perioadă de afebrilitate de cîteva zile, întîlnită în infecțiile virotice (rujeolă, varicelă, febra în M din gripă, febra în dromader din poliomielită), în leptospiroze, precum și în alte infecții, în care de obicei al doilea croșet relevă apariția unei complicații (8). ~ **bilioasă,** Leptospiroză icterohemoragică. ~ **bilioasă hemoglobinurică,** sin.: *Febră hemoglobinurică, Hemoglobinurie malarică,* sindrom foarte grav, cu sfîrșit letal, apărînd în cursul malariei tratate cu chinină și caracterizat prin hemoglobinurie masivă, icter, febră, vărsături bilioase, colici abdominale, lombalgii, urini de culoare roșie-închisă pînă la negricioasă (febră cu „apă neagră") (8). ~ **bilioasă remitentă,** formă clinică severă a malariei tropicale, cu vărsături bilioase și icter intens; prin tratament antipaludic evoluează ca o formă obișnuită (8). ~ **braziliană,** Febra pătată a Munților Stîncoși. ~ **buchet,** Denga. ~ **Bullis,** îmbolnăvire febrilă, denumită astfel după locul unde s-a descris inițial, provocată de o specie de rickettsie transmisă prin căpușa *Ambylomma americanum*; este considerată de unii autori identică cu denga; se caracterizează prin cefalee retroorbitară și occipitală, limfadenită și leucopenie cu neutropenie (8). ~ **buloasă,** Pemfigus acut febril și grav. ~ **butonoasă,** sin.: *Febră Carducci, Febră escaronodulară, Febră marocană de vară, Febră de Marsilia, Febră de Mediterana, Febră pătată mediteraneană, Febră de Tunis, Tifos marocan, Tifos de vară,* boală infecțioasă acută din grupul zoonozelor, provocată de *Rickettsia conori,* cu rezervor de virus cîinele, de la care se poate transmite la om prin căpușa *Ripicephalus sanguineus.* Se manifestă clinic prin debut brusc, febră mare, cefalee puternică, astenie, dureri musculare, facies vultuos și o erupție papulonodulară caracteristică (butonoasă), care pălește în 10—12 zile, lăsînd pigmentații (8). ~ **Bwamba,** boală virală în general benignă, descrisă în Africa, în special în Uganda și caracterizată, în cele mai multe cazuri, prin stare febrilă trecătoare; alteori poate constitui un stadiu în evoluția unor encefalite. Vezi și Encefalita africană (8). ~ **de California,** Coccidioidomicoză. ~ **Carducci,** Febră butonoasă. ~ **easectică,** febră însoțind perioada de cașexie marcată din cursul unor boli consumptive (Kala-Azar, tuberculoză etc.) (8). ~ **de căpușă,** denumire generică, cu accent asupra sindromu-

lui febril, pentru o serie de boli umane provocate de virusuri sau rickettsii și transmise prin mușcătură de căpușe (encefalite primitive, febra butonoasă, tifosul de căpușă etc.) (8). ~ **de căpușă de Colorado,** sin.: *Febra de Colorado, Febra Munților Americani,* boală virală transmisă prin căpușa *Dermacentor andersoni,* caracterizată prin febră bifazică de scurtă durată, leucopenie și neutropenie, cu manifestări clinice polimorfe, uneori prezentînd tablou de encefalită sau meningită severă, în special la copii (8). ~ **de căpușă din Queenslandul de Nord,** rickettsioză benignă, transmisă prin ixodide, descoperită în cursul celui de al 2-lea război mondial, în nordul provinciei Queensland; este provocată de *Rickettsia australis* (8). ~ **de cinci zile,** sin.: *Febră de Ikwa, Febră de Meuse, Febră moldo-valahică, Febră nevralgică paroxistică, Febră nevralgică periodică, Febră de Oka, Febră de Pola, Febră quintana, Febră de Salonic, Febră tibialgică, Febră de tranșee, Febră de Ucraina, Febră de Volhinia,* boală infecțioasă și epidemică apărînd în condiții de lipsă de igienă și parazitism intens, provocată de *Rickettsia quintana,* cu rezervor extrauman natural discutabil și transmisă de la om la om prin intermediul păduchelui. Evoluează clinic foarte polimorf, de obicei sub formă de 3—5 accese febrile, care se repetă cel mai adesea la 5 zile sau la 3—6 zile interval. Febra este însoțită de dureri tibiale, transpirații profuze și, în o treime din cazuri, de o erupție rozeoliformă discretă și fugace, cu stare generală adesea nemodificată; în tabloul sanguin se constată leucocitoză cu neutrofilie (8). ~ **de Cipru,** Bruceloză caprină. ~ **citadină,** Febră galbenă urbană. ~ **de cîmp,** Leptospiroză cu *Leptospira grippotyphosa.* ~ **de cînepă,** episod febril, însoțit de manifestări respiratorii, apărînd la muncitorii care prelucrează cînepa; este datorită probabil unor endotoxine bacteriene (9). ~ **de Colorado,** Febra de căpușă de Colorado. ~ **de Congo,** varietate de tifos murin întîlnită în Congo (8). ~ **continuă,** tip de febră care se menține mai multă vreme — săptămîni și luni — la un nivel ridicat, puțin variabil, cu oscilații zilnice ce nu depășesc 1° (8). ~ **de cosit,** Leptospiroză cu *Leptospira grippotyphosa.* ~ **criptogenetică,** febră a cărei natură nu poate fi precizată prin examene anamnestice, clinice și investigații de laborator (8). ~ **critică de trei zile,** Exantem subit postfebril. ~ **cuartă,** Malarie cuartă. ~ **Cynopterus A,** sin.: *Febră de liliac,* formă de leptospiroză, întîlnită în Jawa, asemănătoare clinic cu leptospiroza icterohemoragică; este provocată de *Leptospira schüffneri,* fiind transmisă la om de specia de liliac *Cynopterus* (8). ~ **de Dalmația,** Febră papataci. ~ **dandy,** Denga. ~ **de deșert,** Febră Q. ~ **dublă cuartă,** formă clinică de malarie, în care accesele febrile apar în 2 zile succesive, cu o zi pauză (8). ~ **dumdum** Leishmanioză viscerală. ~ **Dutton recidivantă,** vezi Dutton. ~ **enterică,** Febră tifoidă. ~ **eruptivă,** în sens larg, boală infecțioasă febrilă însoțită de exantem; în sens restrîns, denumire generică pentru cele 6 boli infecțioase eruptive ale copilăriei (8). ~ **escaro-nodulară,** Febră butonoasă. ~ **esențială,** stare febrilă a cărei etiologie rămîne nedeterminată (8). ~ **estivo-autumnală,** Malarie terță malignă. ~ **exantematică.** 1. În sens generic, denumirea se referă la febrele însoțite de exantem (8). 2. În sens restrîns, denumirea este utilizată pentru rickettsioze exantematice, în special tifosul exantematic (8). ~ **exantematică de trei zile,** Exantem subit postfebril. ~ **faringoconjunctivală,** infecție virală provocată de virusuri din grupul APC, apărînd uneori în mici epidemii. Se manifestă clinic prin febră, cefalee, dureri la deglutiție, hiperemie conjunctivală deseori unilaterală, hiperemie nazofaringiană, adenopatii, hipertrofie și congestie amigdaliană, mai rar secreție nazală, otită medie, splenomegalie, meningism, tuse (8). ~ **în ferăstrău,** sin.: *Subfebrilitate rigidă în ferăstrău,* curbă febrilă cu oscilații mici, de cîteva zecimi de grad, urcînd pînă la 37°,5 C, de natură cel mai adesea neinfecțioasă, neinfluențată în general de antitermice; este întîlnită în discrinii, nevroza astenică postinfecțioasă și în evoluția multor boli infecțioase (8). ~ **de fîn,** Coriza spastică sezonieră. ~ **fluvială de Japonia,** Tifos tsutsugamushi. ~ **de foamete,** Febră recurentă. ~ **de fum,** afecțiune acută, simulînd accesul malaric, consecutivă inhalării aerosolilor de oxizi metalici proaspăt generați sau aerosolilor de politetrafluoretilenă (9). ~ **galbenă,** sin.: *Tifos amaril, Tifos nautic, Tifos tropical,* boală infecțioasă acută exotică, provocată de virusul amaril, transmisă prin intermediul țînțarului *Stegomyia fasciata.* Evoluează clinic în două faze distincte, separate printr-o perioadă de remisiune scurtă: faza de „febră roșie" și „faza galbenă". Simptome caracteristice: icter, hemoragii, în special gastrointestinale, albuminurie marcată. Anatomopatologic se constată leziuni distrofice ale ficatului, eroziuni în organele cavitare și o eritrofagie marcată a celulelor reticulohistiocitare (2; 8). ~ **galbenă de junglă,** sin.: *Febră galbenă silvestră,* varietate de febră galbenă, întîlnită în junglă, transmisă prin *Aedes simpsoni* sau *Haemagogus capricorni* și *Haemagogus equineus,* al cărui rezervor de virus este, pe lîngă omul bolnav, maimuța (8). ~ **galbenă mediteraneană,** Leptospiroză icterohemoragică. ~ **galbenă rurală,** varietate clinică a febrei galbene, întîlnită în

special în Brazilia, avînd ca vector *Aedes scapularis* sau *Aedes leucoceloemos* şi rezervor de virus omul bolnav (8). ~ **galbenă silvestră,** Febră galbenă de junglă. ~ **galbenă urbană,** sin.: *Febră citadină, Febră orăşenească tropicală,* unul din cele 3 mari tipuri de febră galbenă, cu rezervor de virus exclusiv omul bolnav, transmisă prin ţînţarul *Aedes aegypti* şi întîlnită în special în oraţe (8). ~ **ganglionară,** Mononucleoză infecţioasă. ~ **ganglionară limfemoidă,** Mononucleoză infecţioasă. ~ **de Gibraltar,** Bruceloză caprină. ~ **gotică,** tip de curbă febrilă asemănătoare febrei intermitente (8). ~ **de Hasami,** sin.: *Akiyami A., Febră de Hasamyami, Febră de toamnă,* leptospiroză provocată de *Leptospira autumnalis,* însoţită adesea de un icter uşor, apărînd în orientul îndepărtat, mai ales în Japonia (8). ~ **de Hasamyami,** Febră de Hasami. ~ **de Haverhill,** sin.: *Eritem artritic epidemic,* boală observată în America de Nord, cu apariţie în mici epidemii, datorită streptobacilului moniliformis şi transmisă la om prin muşcătură de şobolan. Simptomatologia clinică este dominată de fenomene locale şi artralgii de aspectul unei poliartrite (8). ~ **hectică,** tip de febră caracterizat prin oscilaţii foarte mari (3—5°C) ale temperaturii zilnice, cu scăderi bruşte pînă la normal şi subnormal, observat în septicemii şi unele forme grave de tuberculoză (8). ~ **hemoglobinurică,** Febră bilioasă hemoglobinurică. ~ **hemoragică,** sin.: *Febră de Manciuria,* denumire generică pentru un grup de boli virale, endemoepidemice, cu evoluţie severă (mortalitate 15—30%), răspîndite mai ales în Extremul Orient, cu rezervor de virus rozătoarele sălbatice şi transmise la om prin căpuşe. Se manifestă clinic prin febră, hemoragii multiple cutanate şi viscerale, leziuni renale constante, toxemie şi tulburări nervoase importante; se însoţesc uneori de icter (8). ~ **hemoragică de Crimeea,** sin.: *Capilarotoxicoza infecţioasă acută,* boală provocată de un virus care se transmite la om prin înţepătura căpuşei *Hyalomma marginatum,* cu hiperemie accentuată generalizată şi sufuziuni sanguine fără leziuni importante ale pereţilor vasculari; se însoţeşte de leziuni distrofice moderate ale viscerelor (2). ~ **hemoragică de Omsk,** formă clinică de febră hemoragică transmisă prin căpuşa *Hyalomma marginatum,* evoluînd clinic cu leziuni renale grave (8). ~ **de Ikwa,** Febră de cinci zile. ~ **de inaniţie,** febră tranzitorie apărînd la copilul mic, în special la sugar, favorizată de imperfecţiunea aparatului termoreglator la această vîrstă şi determinată de deshidratare şi alimentaţie deficitară (8). ~ **indiană X K,** varietate de rickettsioză din India, cu evoluţie în general uşoară, transmisă prin trombiculide şi căpuşe (8). ~ **intermitentă,** tip de curbă febrilă caracterizată prin variaţii zilnice de la normal pînă la diferite grade de pirexie, după care temperatura revine din nou la normal (8). ~ **intermitentă neregulată,** febră intermitentă cu aspect neregulat, întîlnită în septicemii, supuraţii, febra tifoidă a sugarului şi copilului mic, angiocolite, pielite etc. (8). ~ **intermitentă regulată,** tip de febră în care ascensiunea febrilă survine sub formă de accese, care se repetă la intervale regulate de timp (de ex. în malarie) (8). ~ **de inundaţie,** Leptospiroză cu *Leptospira grippotyphosa.* ~ **de iritaţie** febră generată de prezenţa în organism a unor substanţe cu efect iritant (corpi străini, substanţe chimice de fixaţie etc.) (8). ~ **de Islanda,** Tifos tsutsugamushi. ~ **de Izumi,** boală asemănătoare scarlatinei, de etiologie probabil virală, descrisă în Japonia şi apărînd la copii în epidemii de primăvară şi toamnă. Se caracterizează prin curbă febrilă bifazică şi un exantem, iniţial scarlatiniform, care la al 2-lea croşet febril ia un aspect morbiliform (8). ~ **japoneză de şapte zile,** Febră de şapte zile. ~ **de junglă,** formă clinică a malariei pernicioase întîlnită în estul Indiei (8). ~ **de Kedani,** Tifos tsutsugamushi. ~ **de Kyoto,** leptospiroză febrilă de 7 zile, mai frecventă în Japonia la muncitorii agricoli şi forestieri. În mod obişnuit nu se însoţeşte de icter şi are o evoluţie benignă (8). ~ **de lapte.** 1. Îmbolnăviri în general endemice şi familiale, provocate prin consumul de lapte crud de la capre, mai rar de la vaci infectate cu arbovirusuri; evoluează cel mai adesea subclinic, iar boala manifestă se exteriorizează prin stări febrile bifazice nediferenţiate, stare gripală cu cefalee, catar al căilor respiratorii, curbatură, tulburări gastrointestinale şi adesea prin tablouri clinice de meningită seroasă acută sau encefalită (8). 2. Stare febrilă întîlnită în lehuzie, provocată de o congestie mamară; apare de obicei la 3—4 zile după naştere (18). ~ **leprotică,** croşete febrile, de intensitate variabilă şi aspect neregulat, care apar în stadiile precoce ale leprei (8). ~ **de liliac,** Febră *Cynopterus A.* ~ **maculară.** 1. Febră care se însoţeşte de apariţia unor macule tegumentare (8). 2. Febră tifoidă. ~ **malignă.** 1. Denumire care se referă la febra care însoţeşte sindroamele maligne, în special leucozele acute (8). 2. Tifos exantematic (8). ~ **de Malta,** Bruceloză caprină. ~ **de Manciuria,** Febră hemoragică. ~ **marocană de vară,** Febră butonoasă. ~ **de Marsilia,** Febra butonoasă. ~ **medicamentoasă,** febră care apare în urma administrării unor medicamente (sulfamide, antibiotice, iod etc.) şi care poate constitui singura manifestare a bolii medicamentoase (8). ~ **de Mediterana,**

Febră butonoasă. ~ **mediteraneană remitentă gastrică,** Bruceloză caprină. ~ **de Meuse,** Febră de cinci zile. ~ **miliară,** Suetă miliară. ~ **de mil,** Leptospiroză cu *Leptospira grippotyphosa.* ~ **moldo-valahică,** Febră de cinci zile. ~ **de molie,** Tifos tsutsugamushi. ~ **de Mossman.** 1. Leptospiroză provocată de *Leptospira australis,* cu manifestări clinice asemănătoare leptospirozei icterohemoragice, descrisă în nordul provinciei Queensland din Australia (8). 2. Febra de molie rickettsiozică, identică tifosului tsutsugamushi, descrisă în Australia (8). ~ **Munţilor Americani,** Febră de căpuşă de Colorado. ~ **napolitană,** Bruceloză caprină. ~ **neagră,** Leishmanioză viscerală. ~ **„nebună"**, denumire folosită pentru febra din bruceloză şi care subliniază marea variabilitate pe care o prezintă tipurile de febră în această boală (8). ~ **nevralgică paroxistică,** Febră de cinci zile. ~ **nevralgică periodică,** Febră de cinci zile. ~ **Nilului de Vest,** Encefalita Nilului de Vest. ~ **de Oka,** Febră de cinci zile. ~ **ondulantă.** 1. Bruceloză. 2. Tip de febră asemănător tipului recurent, de care se deosebeşte prin faptul că temperatura creşte şi scade treptat; se întîlneşte în special în bruceloză, uneori în boala Hodgkin etc. (8). ~ **ondulantă Bang,** Bruceloză bovină. ~ **ondulantă Bruce,** Bruceloză caprină. ~ **ondulantă Traum,** Bruceloză porcină. ~ **orăşenească tropicală,** Febră galbenă urbană. ~ **de Oroya,** Bartoneloză. ~ **paludică,** Malarie. ~ **palustră,** Malarie. ~ **papataci,** sin.: *Febră de Dalmaţia, Febră Pick, Febră Pym, Febră de trei zile, Febră de vară,* boală infecţioasă acută şi epidemică a zonelor calde, cu periodicitate sezonieră, cauzată de un virus şi avînd ca sursă de infecţie omul bolnav, de la care se transmite numai prin flebotomi (specia *Phlebotomus papatasii*). Se manifestă clinic prin debut brusc, cu frison, hipertermie, cefalee, curbatură, mialgii puternice, facies vultuos, astenie, tulburări nervoase (agitaţie, insomnie, delir, fotofobie). Evoluţia febrilă este scurtă (3 zile), dar convalescenţa prelungită (8). ~ **paratifoidă,** sin.: *Paratifoidă, Paratyphus abdominalis,* denumire generică pentru febrele paratifoide (A, B, C), boli infecţioase acute, asemănătoare febrei tifoide, cauzate de germeni din grupul *Salmonella,* transmişi de la omul bolnav sau purtător şi uneori de la animale domestice sau sălbatice şi păsări, direct sau indirect. Clinic se manifestă prin febră, tulburări digestive, tulburări nervoase, manifestări cutanate (8). ~ **pătată de corabie,** Tifos murin. ~ **pătată epidemică,** Tifos exantematic. ~ **pătată de Manciuria,** febră exantematică rickettsiozică, descrisă în Manciuria, asemănătoare cu tifosul murin şi cu evoluţie în general severă (8). ~ **pătată mediteraneană,** Febră butonoasă. ~ **pătată a Munţilor Stîncoşi,** sin.: *Febra albastră, Febra americană prin muşcătură de căpuşă, Febra braziliană, Febra pinta, Tifosul de São Paolo,* febră exantematică, determinată de *Rickettsia rickettsii,* transmisă omului prin intermediul căpuşei *Dermacentor andersoni.* Rezervor de virus în natură: iepurele, şobolanul, cîinele, căpuşele etc. (22). ~ **pătată de păduche,** Tifos exantematic. ~ **pătată de purice,** Tifos murin. ~ **pătată de şobolan,** Tifos murin. ~ **periodică,** acces febril care se repetă cu regularitate, după intervale de timp în care temperatura este normală; aspect întîlnit în special în malarie, unde febra poate fi cotidiană, dacă accesul se repetă zilnic, terţă la 2 zile şi cuartă la 3 zile (8). ~ **peteşială.** 1. Tifos exantematic. 2. Meningococemie. ~ **peteşială de Columbia,** sin.: *Febră de tobia columbiană,* febră pătată rickettsiozică, transmisă prin căpuşe, apărînd în Columbia, asemănătoare clinic febrei de São Paolo (8). ~ **pinta,** Febra pătată a Munţilor Stîncoşi. ~ **în platou,** tip de febră analog febrei continue, denumită ca atare, mai ales în febra tifoidă (8). ~ **de Pola,** Febră de cinci zile. ~ **polka,** Denga. ~ **pomona,** Leptospiroză pomona. ~ **postantibiotică,** febră observată uneori după tratamente îndelungate cu antibiotice şi care dispare la suprimarea acestora; se datorează de obicei unui proces de sensibilizare la antibiotice (8). ~ **postponens,** termen care se referă la apariţia mai tardivă decît era aşteptată a accesului febril malaric (8). ~ **premonitorie,** denumire dată de Babeş ascensiunii termice care apare în perioada de invazie a turbării, precedînd apariţia fenomenelor caracteristice (8). ~ **pretibială** (Daniel şi Greman), boală rară, febrilă, care durează aproximativ 5 zile şi se caracterizează prin dureri pretibiale, frontale şi lombare, leucopenie, splenomegalie şi erupţie eritematoasă în regiunea pretibială (24). ~ **puerperală,** infecţie cu etiologie bacteriană, de obicei streptococică, cu aspect clinic de septicemie, care apare *post partum* (8). ~ **Q,** sin.: *Boala Derrick-Burnett, Boala din Olimp, Febra australiană, Febra de deşert, Febra de Queensland, Pneumonie de Creta, Pneumonie de Sud-Est, Tifos pulmonar,* boală infecţioasă acută din grupul antropozoonozelor, cu caracter sporadic, endemic sau epidemic, provocată de *Rickettsia burnetti*; sursa de infecţie este reprezentată de animale sălbatice şi domestice, de la care boala se transmite la om pe căi diferite (aerogenă, gastrointestinală, cutanată, conjunctivală, prin artropode hematofage). Clinic se manifestă prin febră, semne generale de infecţie, cefalee, simptome de localizare pulmonară (tuse, junghi, expectoraţie); examenul radiologic pulmonar evidenţiază fo-

care interstiţiale ovalare, unice sau multiple, cu aspect de „geam mat" (8). ~ **de Queensland,** Febră Q. ~ **quintana,** Febră de cinci zile. ~ **recurentă,** sin.: *Febră de foamete, Febră spirilară, Tifos recurent,* denumire generică incluzînd boli infecţioase acute, provocate de diferite tipuri de spirochete, transmise prin păduchi sau căpuşe, sursa de infecţie fiind omul bolnav. Sînt mai răspîndite în regiunile slab dezvoltate şi în condiţii de război sau calamităţi naturale. Clinic se manifestă prin accese febrile repetate, separate prin perioade de afebrilitate, cefalee, artralgii, mialgii, tulburări digestive, uneori icter, sindrom hemoragipar, manifestări nervoase (delir, agitaţie, uneori sindrom meningian) şi erupţie asemănătoare tifosului exantematic (8). ~ **recurentă din America de Sud,** boală întîlnită în Columbia, Venezuela, Peru, Argentina, Panama, Mexic, provocată de *Borrelia venezuelensis,* transmisă prin *Ornithodorus venezuelensis* şi *Ornithodorus talaje,* asemănătoare clinic cu febra recurentă africană, dar cu evoluţie mai benignă (8). ~ **recurentă asiatică,** sin.: *Febră recurentă persană,* febră recurentă semnalată în Persia şi Turkestan, transmisă prin căpuşele *Ornithodorus tholozani* sau *Ornithodorus papilipes,* cu predominanţa simptomatologiei nervoase în tabloul clinic (delir, convulsii) şi cu evoluţie deseori mortală (8). ~ **recurentă cronică,** tip de curbă febrilă cu oscilaţii mici, cu ascensiune lentă şi liză progresivă urmată de perioade de afebrilitate sau subfebrilitate, după care ciclul se repetă; este întîlnit în bruceloză, limfogranulomatoză malignă (8). ~ **recurentă de păduche,** denumire generică, în raport cu vectorul transmiţător, pentru febrele recurente provocate de diferite specii de spirochete (*obermeieri, carteri, berberi* etc.) şi transmise prin *Pediculus vestimenti, Pediculus capitis,* mai rar *Phtirius pubis*; sînt întîlnite în Africa, America, Asia, Europa şi ocazional şi la noi în ţară (8). ~ **recurentă persană,** Febră recurentă asiatică. ~ **recurentă spaniolă,** boală observată în Spania şi pe coasta africană a Mării Mediterane, provocată de *Borrelia hispanica,* transmisă prin *Ornithodorus erraticus.* Se caracterizează clinic prin febră mare, neregulată, fazele febrile şi apiretice nefiind diferenţiate net (8). ~ **recurentă din Statele Unite ale Americii,** boală observată în Texas şi California, provocată de *Borrelia turricata,* transmisă prin căpuşa *Ornithodorus turricata* (în California) şi *Ornithodorus hernsi* (în Texas) şi manifestată clinic prin accese febrile multiple (8). ~ **remitentă,** varietate de curbă febrilă, în care diferenţa nictemerală depăşeşte 1°C, fără ca valoarea minimă să ajungă la normal (în supuraţii, tuberculoză pulmonară, septicemii, uneori în reticuloendoterioze, în bruceloză etc.) (8). ~ **de Rio Grande,** Bruceloză caprină. ~ **roşie,** Denga. ~ **rusă cu cefalee,** Denga. ~ **de Sakusho,** formă de leptospiroză anicterică japoneză (8). ~ **de Salonic,** Febră de cinci zile. ~ **de San Joaquin,** Coccidioidomicoză. ~ **de sare,** febră care rezultă din tulburarea termoreglării fizice prin reducerea perspiraţiei cutanate, apa fiind reţinută în organism prin exces de retenţie salină (8). ~ **de seceriş,** Leptospiroză cu *Leptospira grippolyphosa.* ~ **septică,** febră mare, permanentă, cu oscilaţii de 3—4°, însoţită de frisoane; este întîlnită în supuraţii acute (8). ~ **de sete,** ridicarea temperaturii corpului peste valorile normale, întîlnită la sugari, provocată prin pierderi mari de lichide sau prin ingestie insuficientă, cu tulburări în echilibrul hidroelectrolitic (8). ~ **simulată,** febră provocată artificial, prin injecţie subcutanată de lapte sau injecţii intravenoase de vaccin sau numai simulată prin frecarea termometrului (23). ~ **spirilară,** Febră recurentă. ~ **studenţilor,** Mononucleoză infecţioasă. ~ **sudoroalgică,** Bruceloză. ~ **de Sumatra. 1.** Infecţie umană cu o varietate de *Rickettsia orientalis,* întîlnită în Sumatra şi caracterizată clinic printr-o evoluţie în general benignă (8). 2. Formă de leptospiroză icterohemoglobinurică descrisă în Sumatra (şi Africa centrală), dată de *Leptospira icterohaemoglobinuriae* (8). ~ **în şa,** curbă febrilă bifazică, oarecum opusă celei în dromader, în care cel de al 2-lea paroxism febril este mai puţin înalt decît primul; este întîlnită în denga, variolă etc. (8). ~ **de şapte zile. 1.** Leptospiroză, cel mai adesea anicterică, întîlnită în Japonia, provocată de *Leptospira hebdomadis*; apare mai frecvent la muncitorii agricoli şi forestieri, evoluînd benign (sin.: *Akiyami B, Febră japoneză de şapte zile, Gikiyami, Nanukayami*) (8). 2. Denga. ~ **terapeutică,** ridicarea artificială a temperaturii corpului în mod voit, în scop terapeutic (malarioterapie, piretoterapie) (8). ~ **de „termometru",** febră care se menţine prin mecanism reflex condiţionat după dispariţia afecţiunii iniţiale (8). ~ **terţă,** Malarie terţă. ~ **terţă dublă,** fomă de malarie determinată de *Plasmodium vivax,* dar în care accesele se repetă zilnic, datorită probabil unei contaminări duble în două zile succesive (31). ~ **terţă malignă,** Malarie terţă malignă. ~ **tibialgică,** Febră de cinci zile. ~ **tifoidă,** sin.: *Dothienenteria, Ebertită, Febră enterică, Febră maculară, Lingoare, Tifoidă, Tifos abdominal,* boală infectocontagioasă acută, specifică omului, răspîndită pe întregul glob sub formă sporadică, endemică sau epidemică, provocată de *Salmonella typhi,* sursa de infecţie fiind omul bolnav sau purtător, iar transmiterea realizîndu-se prin contact direct sau pe cale indirectă (obiecte

contaminate, apă, alimente, muşte). Clinic se caracterizează printr-o evoluţie ciclică, cu o curbă febrilă de obicei caracteristică (în prima săptămînă ascensiune lentă, în a doua săptămînă „în platou", iar în cea de a 3-a săptămînă în *lysis* treptat (vezi şi Curbă febrilă Wunderlich), stare tifică cu apatie, indiferenţă, obnubilare, carfologie, cefalee intensă, splenomegalie constantă, hepatomegalie moderată, meteorism abdominal, tranzit intestinal variabil, limbă uscată, anorexie, pete lenticulare pe tegumente (rozeola tifoidică), bradicardie relativă, dicrotism, anemie, leucopenie, aneozinofilie şi uneori sindrom hemoragic; se produc leziuni caracteristice ale ţesutului limfatic intestinal (plăcile Peyer); pot apărea complicaţii severe: hemoragii, perforaţii intestinale (8). ~ **tifoidă abortivă,** sin.: *Tifos laevissimus,* formă clinică de febră tifoidă, prezentînd o evoluţie cu simptome caracteristice dar de intensitate moderată şi durată mult scurtată (7—14 zile) (8). ~ **tifoidă atipică,** formă de febră tifoidă cu debut atipic (pneumotifus, meningotifus, colotifus, apendiculotifus etc.) sau cu alte anomalii clinice (8). ~ **tifoidă hipertoxică,** formă clinică a febrei tifoide, de gravitate mare, cu hipertermie, prostraţie, delir, convulsii, diaree profuză, oligurie, azotemie, moarte în primele 10 zile de boală (8). ~ **tifomalarică,** Bruceloză. ~ **de tip invers,** febră ale cărei valori sînt mai ridicate în cursul dimineţii şi mai scăzute după amiaza, fiind întîlnită în special în tuberculoza pulmonară gravă (8). ~ **de toamnă,** Febră de Hasami. ~ **de tobia columbiană,** Febră petesială de Columbia. ~ **Tokushima,** Mononucleoză infecţioasă. ~ **de tranşee,** Febră de cinci zile. ~ **de trei zile,** Febră papataci. ~ **de Tunis,** Febră butonoasă. ~ **de Ucraina,** Febră de cinci zile. ~ **uveoparotidiană,** Boala Heerfordt, vezi Heerfordt. ~ **de vaccinare,** reacţie febrilă care poate surveni după administrare de diverse vaccinuri (8). ~ **din Valea Riftului,** sin.: *Hepatită enzootică,* viroză animală întîlnită şi la om, provocată de un arbovirus. Are caracter epizootic şi simptomatologie hepatitică; este transmisă prin ţînţari (22). ~ **de vară,** Febră papataci. ~ **de Wolhynia,** Febră de cinci zile.

*Vezi şi*: Jaccoud, Murchison-Pel-Ebstein, Pick, Pym.

**Febriculă** (dim. lat. *febris* = febră). Febră de mică intensitate (8).

**Fecale** (lat. *faex* = necurăţenie, reziduu), sin.: *Excremente.* Material eliminat din colon prin defecaţie, conţinînd resturi alimentare nedigerate sau incomplet digerate, epitelii şi mucus intestinal, bacterii şi unele substanţe catabolice epurate din sînge (16).

**Fecalom** (*fecale* + *-oma*). Acumulare de materii fecale condensate în colon sau rect, dînd la palparea abdomenului impresia de tumoare (16).

**Fechner,** Gustav Theodor, 1801—1887. **Legea lui** ~, sin.: *Legea Weber-Fechner,* lege enunţată în cadrul fiziologiei nervoase, conform căreia senzaţia creşte proporţional cu logaritmul intensităţii excitaţiei (27).

**Fecundaţie** (lat. *fecundare* = a face să rodească). Procesul de unire a ovulului cu spermatozoidul (15). ~ **artificială,** sin.: *Inseminare, Însămînţare artificială,* fecundare obţinută prin introducerea în colul uterin, prin sondă specială, a spermei recoltate; este indicată în cazuri de malformaţie congenitală a penisului (hipospadias, epispadias etc.) (23).

**Fecunditate** (lat. *fecunditas*). Numărul total al sarcinilor, indiferent dacă au fost întrerupte în mod spontan sau provocat şi indiferent dacă s-au terminat cu naşterea unui copil viu sau a unui copil mort; se calculează pe baza unor anchete organizate ad-hoc, după aceleaşi criterii ca şi fertilitatea (8).

**Fede-Riga** (Fede, Francesco, 1832—1913; Riga, Antonio, 1832—1919). **Ulcus** ~, Boala Riga, vezi Riga.

**Fedorov. Incizia** ~. 1. Incizie subcostală la un lat de deget sub rebordul costal, folosită pentru abordarea căilor biliare (11). 2. Incizie de lombotomie, arcuită în *S* italic (11). **Procedeul** ~, procedeu de pielolitotomie *in situ* (11).

**Fedotenkov,** A. G. **Operaţia** ~, osteoplastia cavităţilor osoase osteomielitice cu grefe cartilaginoase (24).

**Feedback** (engl.). Legătură inversă.

**Feer,** Emil, 1864—1955. **Semnul** ~, sin.: *Linia unghială Feer,* semn întîlnit în scarlatină în faza de descuamaţie, constînd dintr-un clivaj al stratului epidermic, evident în jurul unghiilor (8).

**Fegeler,** Ferdinand. **Sindromul** ~, nev telangiectazic în teritoriul trigemenului, cu edem, hiperestezie şi eventual sindrom Bernard-Horner, determinat de tulburări vasculoneurovegetative de natură traumatică medulară (10).

**Fehling,** Hermann Christian von, 1812—1885. **Reactivul** ~, sin.: *Reactivul cupropotasic Barreswil,* soluţie alcalină de hidroxid cupric care, la cald, în prezenţa glucidelor (sau a altor substanţe reducătoare) dezvoltă o culoare roşie, datorită formării oxidului de cupru ($Cu_2O$). Este folosit pentru identificarea glucozei în urină (5).

**Feigl,** Johanes. **Reactivul** ~, soluţie apoasă *N*/20 de iod, la care se adaugă 1,5% azotură de sodiu; în prezenţa aminoacizilor sulfuraţi

(cisteină, cistină, metionină) dezvoltă o culoare brună (5).

**Fel tauri.** Preparat de bilă de bou, cu acțiune coleretică, favorizînd emulsionarea grăsimilor în intestin și absorbția vitaminelor liposolubile; este excitant al motilității intestinale (13).

**Felație** (lat. *fellare* = a suge). Perversiune constînd în obținerea satisfacției sexuale prin lincțiunea zonelor genitale sau altor regiuni ale corpului (35).

**Felinoză.** Limforeticuloza benignă de inoculare.

**Felipresină.** Vasopresină obținută prin sinteză, caracterizată prin prezența fenilalaninei în poziția 2 și a lizinei în poziția 8; are acțiune vasoconstrictivă locală și generală intensă, fiind indicată pentru profilaxia și tratamentul hemoragiilor capilare, pentru tratamentul colapsului și pentru combaterea hemoragiilor prin ruptura varicelor esofagiene (14).

**Felix. Operația ~,** întreruperea continuității nervului frenic prin smulgerea sa și distrugerea nervilor accesorii, obținîndu-se astfel paralizia definitivă a diafragmului (11).

**Felizet. Operația ~,** procedeu pentru cura sindactiliei; se creează două lambouri trapezoidale (unul dorsal și altul palmar, așa încît baza mare a unuia să corespundă cu baza mică a celuilalt), cu care se căptușește un tunel la baza degetelor; ulterior se procedează la desfacerea degetelor (24).

**Felsen. Tratamentul ~,** tratament folosit mai de mult în colita ulcerohemoragică prin introducerea intrarectală de oxigen (16).

**Felty,** Augustus Roy. **Sindromul ~,** formă a poliartritei cronice evolutive, combinată cu adenomegalie, splenomegalie și leucopenie cu neutropenie; este asemănător cu sindromul Chauffard-Still din copilărie, unde însă — de obicei — se întîlnește leucocitoză cu neutrofilie (19).

**Femelă** (lat. *femella*). Aparținînd sexului care produce ovulul (1). **~ gonoactivă,** femelă de anofel la care maturarea ovarelor începe din momentul luării prinzului (31).

**Feminizare** (lat. *femina* = femeie). Apariția anormală a caracterelor somatice și psihice specifice sexului feminin la bărbați, în unele tumori testiculare și corticosuprarenale (7). **~ testiculară,** sin.: *Testicul feminizant,* termen impropriu pentru un sindrom caracterizat prin fenotip feminin, cu prezența unor testiculi ectopici, insuficient dezvoltați. Este o variantă de pseudohermafroditism (7).

**Femur** (lat. *femur* = coapsă). 1. Osul coapsei. Vezi Tabelul oaselor. 2. Termen folosit și pentru coapsă, ca regiune topografică (1).

**Fenacemidă.** Anticonvulsivant eficace mai ales în epilepsia psihomotorie (13).

**Fenacetină,** sin.: *Acetil-p-fenetidină.* Derivat de p-aminofenol, cu rol antitermic și analgezic, slab antispastic. Poate da naștere la methemoglobină și sulfhemoglobină, chiar în doze terapeutice; în doze mai mari poate provoca apariția unei anemii hemolitice grave (13; 19).

**Fenantren.** Hidrocarbură aromatică polinucleară condensată angular cu formula brută $C_{14}H_{19}$; constituie nucleul de bază al unor alcaloizi, saponine și alți compuși folosiți ca substanțe medicamentoase (14).

**Fenazonă.** Derivat de pirazol cu acțiune analgezică și antipiretică; local are efect anestezic și antihemoragic (în epistaxis) (13).

**Fenazopiridină.** Colorant azoic folosit limitat ca antiseptic urinar (14).

**Fenelzină.** Derivat hidrazinic cu proprietăți antidepresive (14).

**Fenestra** (lat. = fereastră). În anatomie, nume dat la două deschideri pe peretele medial al urechii medii: *fenestra cochleae* (vezi fereastra rotundă) și *fenestra vestibuli* (vezi fereastra ovală) (1). **~ cochleae,** Fereastră rotundă. **~ vestibuli,** Fereastră ovală.

**Fenestrare** (lat. = a face ferestre). 1. Deschidere într-un perete osos (30). 2. În stomatologie, operație prin care se reduc unele construcții de protetică dentară; coroanele fenestrate au fața vestibulară naturală a dintelui vizibilă și numai o margine metalică neadaptată; proteza mobilă fenestrată este compusă dintr-o placă superioară, din care s-a redus o porțiune centrală a porțiunii palatinale (38). **~ labirintului,** operație chirurgicală, prin care se creează o „fereastră" în corticala osoasă a canalului semicircular extern, prin care undele sonore să poată atinge perilimfa și endolimfa și deci să permită restabilirea fiziologiei auditive în cazuri de surditate consecutivă leziunii aparatului de transmisiune a sunetului. Fenestrarea labirintului are astăzi o indicație mai redusă în otospongioză (unde este înlocuită de stapedectomie), dar mai este practicată în unele forme de otită adezivă, în atreziile cu malformații ale cutiei timpanice și după evidările petromastoidiene totale (30).

**Fenetidină,** sin.: *p-Aminooxietilbenzen.* Reactiv industrial folosit la prepararea fenacetinei. Este un toxic methemoglobinizant și metabolic (9).

**Fenformină.** Compus biguanidic cu acțiune antidiabetică și hipoglicemiantă, indicat în asociere cu insulina sau sulfamidele antidiabetice în tratamentul unor forme de diabet (14).

**Fenger,** C. **Procedeul ~,** procedeu de cură a stenozei joncțiunii pieloureterale prin ureterotomie extramucoasă, urmată de sutura transversală a incizie verticale (11).

**Fenicul.** *Foeniculum vulgare.*

**Fenilalanină.** $C_6H_5.CH_2CH(NH_2).COOH$. Aminoacid aromatic sub formă de cristale solubile în apă şi insolubile în solvenţi organici. Este larg răspîndită în proteinele vegetale (în special forma L), ca şi în cele animale. La om, în urina de 24 ore, se elimină normal 9—31 mg fenilalanină (5).

**Fenilamină.** Anilină.

**Fenilbutazonă.** Derivat de pirazol cu acţiune analgezică, antitermică, antiinflamatorie şi uricozurică, util în reumatism, nevralgii, gută, tromboflebite (13).

**Fenilcetonurie,** sin.: *Oligofrenia fenilpiruvică.* Afecţiune metabolică ereditară, caracterizată prin tulburări cerebrale şi de creştere; este datorită unei tulburări înnăscute de metabolism, respectiv absenţei, determinate genetic, a fenilalaninhidroxilazei, cu incapacitate de a oxida fenilalanina în tirozină şi cu acumulare şi excreţie urinară consecutivă de fenilalanină, acid fenilpiruvic, acid fenilacetic şi alţi compuşi rezultaţi din metabolizarea pe alte căi a fenilalaninei (25).

**Fenilefrină.** Amină simpatomimetică de sinteză, folosită topic ca vasoconstrictor, decongestionant nazal şi midriatic; intern şi parenteral este hipertensiv şi stimulant cardiac, util în colaps (13).

**β-Feniletilamină.** Mescalină.

**Feniletilenă.** Stiren.

**Fenilhidrazină.** Derivat anilinic înrudit cu antipirina. A fost utilizată în tratamentul policitemiei. În doze relativ crescute produce anemie hemolitică, prin distrugerea intravasculară de globule roşii. Este un agent hemolitic prin excelenţă, utilizat experimental pe scară mare. În terapeutică a fost abandonată (19).

**Fenilmercur boric.** Compus organomercurial; eliberează ioni $R\text{-}Hg^+$ activi, exercitînd acţiune bacteriostatică locală; se foloseşte pentru antisepsia pielii, a unor mucoase şi a plăgilor (14).

**Fenilsemicarbazidă.** Antitermic şi slab analgezic, folosit limitat în stările febrile din tuberculoză (13).

**Feninda mină.** Compus cu acţiune antihistaminică şi anticolinergică, folosit în alergii şi în parkinsonism (13).

**Feninsdionă.** Derivat de indandionă, activ pe cale orală; are efect anticoagulant prin inhibarea formării de protrombină (13).

**Feniodol,** sin.: *Acid iodoalfionic.* Compus diiodat, utilizat ca substanţă de contrast pentru colecistografii (13).

**Feniramină.** Antihistaminic cu structură alchilaminică; are efecte sedative slabe (14).

**Fenitoină,** sin.: *Difenilhidantoină.* Derivat de hidantoină, care experimental protejează animalele faţă de convulsiile electrice, iar clinic este eficace în diferite forme de epilepsie, mai ales în marele rău epileptic (14).

**Fenmetrazină.** Compus cu acţiune simpaticomimetică, folosit ca anorexiant în tratamentul obezităţii (13).

**Fenobarbital.** Barbituric sedativ şi hipnotic, cu durată lungă de acţiune; are şi efect anticonvulsivant, antispastic, deprimant al tonusului vasomotor (13).

**Fenobutiodil.** Compus triiodat, folosit ca opacifiant biliar pe cale orală pentru colecistografii (13).

**Fenocopie.** Modificare efemeră în expresia fenotipică a unui genotip, care mimează expresia fenotipică a altui genotip, sub acţiunea unor factori inductori din mediu. Ca exemplu este citată pigmentarea oamenilor albi prin expunere la soare şi care mimează expresia fenotipică a genomului rasei negre. Unele carenţe (vitaminice), cît şi acţiunea unor virusuri (virusul rubeolic) pot produce malformaţii în dezvoltarea embrionului care să mimeze expresia fenotipică a defectelor de cauză genetică (trizomia 13—15) (17).

**Fenol.** 1. Acid fenic. 2. Derivat hidroxilic al nucleelor aromatice, gruparea hidroxilică fiind legată direct la nucleu. Fenolii se obţin din gudroane de huilă prin distilare fracţionată. Pot fi monohidroxilici (fenol, crezol, xilenol, timol, carvacol etc.) sau polihidroxilici (pirocatehină, hidrochinonă, pirogalol, floroglucină, rezorcină). Dau reacţii caracteristice (culoare violetă) cu clorura ferică. Au proprietăţi dezinfectante (5).

**Fenolază,** sin.: *Dopaoxidază, Fenoloxidază, Tirozinaza plantelor.* Enzimă care catalizează oxidarea monofenolilor (printre care tirozina şi paracrezolul) şi substanţelor ortodifenolice (adrenalină, pirogalol, catehol). Este o enzimă cuprică, fiind inhibată de reactivii ce complexează cuprul: cianuri, dietiltiocarbamatul, monoxidul de carbon, azida, cisteina, glutationul (5).

**Fenolftaleină.** Substanţă folosită ca indicator în titrimetrie: este incoloră în mediu acid şi roz-vişinie în mediu alcalin (pH 8,3—10; pK = 9,4). Ca indicator se foloseşte soluţia alcoolică 1%. În farmacie este folosit ca laxativ (5).

**Fenologie** (fr. *phénologie*). Studiul influenţei factorilor climatici asupra organismelor vii (31).

**Fenoloxidază.** Fenolază.

**Fenolsteroizi.** Steroizi fenolici urinari, a căror dozare dă indicaţii asupra secreţiei de estrogeni (Jayle) (7).

**Fenolsulfonftaleină** sin.: *Phenolsulphonphtalein, Roşu de fenol.* Colorant derivat din fenol

şi din anhidrida acidului ortosulfonbenzoic, folosit ca indicator (pH 6,8—8,4). Sarea lui sodică este folosită în explorarea funcţională renală (vezi Proba de eliminare a fenolsulfonftaleinei) (25).

**Fenomen** (gr. *phainomenon* = ceea ce apare). 1. Variaţie în starea sau mişcarea naturii (32). 2. Simptom, manifestaţie de orice fel în legătură cu o boală (32). 3. Fapt neobişnuit, care surprinde prin anumite caractere (32). ~ **de apucare forţată** (Ianişevski), Reflexul de apucare forţată. ~ **ciclic al nervului motor ocular comun**, Sindromul Axenfeld-Schuremberg, vezi Axenfeld-Schuremberg. ~ **diafragmatic**, depresiune toracică antero-posterioară, observată uneori la astenici şi emaciaţi, la nivelul inserţiei diafragmatice; este provocată de tracţiune şi vid în momentul contracţiei diafragmului şi depărtării acestuia de peretele toracic; la copiii rahitici poate deveni constant (şanţ Harrison) (34). ~ **flexiunii combinate a genunchiului şi piciorului**, Fenomenul Strümpell, vezi Strümpell. ~ **flexiunii degetelor piciorului**, Semnul Grigorescu, vezi Grigorescu. ~ **frenic**, spasm ritmic al jumătăţii stîngi a diafragmului întîlnit în tetanie (34). ~ **de inervaţie reciprocă** (Sherrington), principiu de acţiune reflexă, potrivit căruia forţa agonistă inhibează forţa antagonistă (27). ~ **interosoşilor**, Semnul Souques, vezi Souques. ~ **de iteraţie motorie** (Krol), fenomen descris în cursul leziunilor frontale şi constînd din faptul că după întinderea şi flexiunea cotului bolnavului de către examinator, bolnavul continuă să facă mişcări alternante de flexiune şi extensiune atît timp cît este menţinut contactul uşor cu mîna examinatorului (27). ~ **de întărire a senzaţiei intensităţii sonore**, *Recruitment*. ~ **L.E.**, provocarea apariţiei de celule L. E. *in vitro*, adică a unui fenomen leucocitar sau histiocitar de fagocitoză privind un corpuscul cu proprietăţile Feulgen pozitive. Testul se efectuează fie cu sîngele circulant sau medular al bolnavului, fie cu sîngele unui individ normal, ca substrat. Principiul constă din punerea în contact a serului bolnavului, care conţine factorul Haserick cu propriile leucocite, în prealabil tratate prin agitare cu perle de sticlă sau triturare. Fagocitarea se face de către propriile leucocite sau cele normale cu care elementele sanguine ale bolnavului sînt puse în contact. S-ar părea că factorul seric intră în reacţie cu dezoxiribonucleoprotidul nucleului celular (19). ~ **nucomidriatic**, Semnul Flatau, vezi Flatau. ~ **de opoziţie motorie Kleist**, Fenomenul Mayer-Reisch, vezi Mayer-Reisch. ~ **orbiculopupilar**, Fenomenul Westphal-Galassi, vezi Westphal-Galassi. ~ **de paraaglutinare**, fenomen care apare în cazuri de proteinosinteză alterată, datorită unei infecţii sau altor factori exogeni sau endogeni. Proteinele denaturate se fixează pe receptorii hematiilor, la fel ca şi anticorpii, dar, nefiind vorba de autoanticorpi veritabili, ci de paraanticorpi, fenomenul de aglutinare declanşat de aceştia se numeşte fenomenul de paraaglutinare (19). ~ **paradoxal al diafragmului**, ascensiunea paradoxală, în inspiraţie, a hemidiafragmului afectat în cursul hidropneumotoraxului, piopneumotoraxului sau al unor leziuni frenice (16). ~ **paradoxal Hoffa**, vezi Hoffa. ~ **pilpîitului**, senzaţii luminoase alternante, determinate de excitaţii luminoase intermitente. Durata subiectivă a simţului luminos unic nu poate fi apreciată sub 1/100 secundă; sub această limită senzaţia luminoasă apare continuă (27). ~ **pronaţiei asociate**, Fenomenul Strümpell, vezi Strümpell. ~ **roţii dinţate**, sin.: *Semnul roţii dinţate*, fenomen caracteristic pentru contractura extrapiramidală, constînd din faptul că în cursul mobilizării pasive a segmentelor membrelor contracturate, examinatorul simte o rezistenţă care cedează în sacade (27). ~ **de satelitism**, stimularea creşterii unor germeni greu cultivabili, datorită apropierii unor colonii dintr-o altă specie, capabilă să sintetizeze anumiţi factori de creştere, care lipsesc sau sînt în cantitate insuficientă în mediul de cultură şi care sînt necesari primei specii. Fenomenul a fost descris în cazul coloniilor de *Haemophilus influenzae*, dezvoltate în apropierea celor de stafilococ, care sintetizează factorul V necesar primei specii (3). ~ **„de scară"**, Fenomenul Bowditch, vezi Bowditch. ~ **de stingere Schultz-Charlton**, vezi Schultz-Charlton. ~ **de triplă retracţie**, fenomen reflex de automatism medular, care are valoarea unui reflex de apărare şi constă dintr-o reacţie de scurtare prin flexiunea celor 3 articulaţii ale membrelor inferioare, la excitanţi dureroşi (27). ~ **trombocitobarinei** (Rieckenberg), fenomen care permite diagnosticul retrospectiv al tripanosomiazei. Dacă se amestecă sînge de la un animal vindecat de tripanosomiază cu tripanosome de aceeaşi tulpină, trombocitele din sînge aderă de flagelele tripanosomelor sau le acoperă în întregime (19). ~ **Tyndall la umoarea apoasă**, tulburarea şi scăderea transparenţei umorii apoase, pusă în evidenţă la biomicroscop în fasciculul luminos al fantei (28). ~ **de umflare a capsulei**, Fenomenul Neufeld, vezi Neufeld. ~ **de zonă**, sin.: *Prezonă*, *Zonă*, absenţa manifestării vizibile a unei reacţii antigen-anticorp la concentraţii mari ale unuia dintre reactivi (antigenul sau antiserul), cu apariţia acestei manifestări la concentraţii mai mici. În imunoprecipitare, fenomenul de zonă se produce cu regularitate în exces de

antigen şi uneori în exces de anticorp. În imunoaglutinare se produce uneori, la concentraţii mari ale antiserului, datorîndu-se de regulă prezenţei unor anticorpi blocanţi (3).

*Vezi şi*: Arloing, Arthus, Bail, Biermer, Bloch, Bowditch, Christensen, Cushing, Cyon, Danysz, Erb, Erdheim, Friedreich, Gärtner, Gerhardt, Glaubach, Gunn, Hecht, Heidenhain-Vulpian, Hering, Herturg-Magendie, Hill-Flack, Holzknecht, Hübener-Thomsen-Friedenreich, Kienböck, Köbner, Koch, Koeppe, Lindgaard, Magnus-Kleijn, Magrasi, Mayer-Reisch, Mizuo, Moritz, Nazaroff, Neufeld, Penzoldt, Pfeiffer, Piotrowski, Potzl, Prevost, Rust, Schiff-Sherrington, Schulz-Dale, Shwartzman-Sanarelli, Simon, Strümpell, Trousseau, Veraguth, Vulpian-Prevost, Welsch, Westphal-Galassi, Wewer-Bray, Williams, Wintrich.

**Fenoplaste.** Denumire generică pentru anumite răşini sintetice pe bază de fenol (de ex. bakelite). Produsul finit nu este toxic, însă fabricarea lui implică utilizarea unor substanţe nocive (îndeosebi fenol) (9).

**Fenotiazină.** Antihelmintic activ faţă de oxiuri şi ascarizi; este folosit în medicina veterinară, fiind toxic la om (13).

**Fenotip** (gr. *phainein* = a părea + *typos* = tip). Suma potenţialităţilor biochimice ale unui organism dat. Complexul de trăsături vizibile ale tuturor caracterelor unui organism dat, caractere care sînt expresia mesajului genetic; fenotipul este expresia genotipului (17). ~ **mutant,** expresia mesajului genetic al unui genotip care a suferit o mutaţie (17). ~ **sălbatic,** fenotipul considerat normal pe baza studiilor taxonomice, corespunzînd unui genotip cu o secvenţă corectă de codoni (17).

**Fenoxibenzamină.** Derivat cloretilaminic cu acţiune simpatolitică puternică şi durabilă, folosit ca vasodilatator în unele boli vasculospastice (14).

**Fenoximetilpenicilină.** Penicilină V.

**Fensuximidă.** Succinimidă antiepileptică, eficace împotriva micului rău (14).

**Fentermină.** Substanţă anorexigenă şi stimulantă psihomotorie (14).

**Fentolamină.** Derivat de imidazolină cu acţiune simpatolitică; vasodilatator periferic util în arterite, acrocianoză, ulcere varicoase (13).

**Fenwick,** Samuel, 1821—1902. **Boala** ~, atrofie gastrică idiopatică (16).

**Feocrom.** Cromafin.

**Feocromoblast.** Structură embrionară din care se dezvoltă feocromocitul (2).

**Feocromoblastom.** Tumoare a glandei suprarenale, constituită din celule cu caracter embrionar (2).

**Feocromocite.** Celule cromafine.

**Feocromocitom,** sin.: *Cromafinom, Hipernefrom medular, Paragangliom.* Tumoare a ţesutului cromafin, cu localizare mai ales în medulosuprarenală; se manifestă clinic prin hipertensiune, de obicei paroxistică şi prin semne de suferinţă cardiovasculară şi metabolică (7).

**Ferăstrău** (magh. *fürész*). Instrument chirurgical alcătuit dintr-o lamă metalică dinţată folosit pentru tăierea osului. Pot fi acţionate manual sau cu ajutorul unui motor electric; există ferăstraie longitudinale sau circulare, de diferite mărimi (24).

*Vezi şi*: Albee, Gigli.

**Fereastră** (lat. *fenestra*). Deschizătură circumscrisă într-o suprafaţă (32). ~ **aortică,** denumire radiologică a zonei clare, delimitată în incidenţele oblice de concavitatea crosei aortice şi traversată de artera pulmonară stîngă; este foarte transparentă în stenozele pulmonare (Fallot), dar opacifiată de vasele dilatate (de ex. în complexul Eisenmenger) (10). ~ **electrică,** noţiune electrocardiografică, folosită şi sub denumirea de „gaură" sau „hiatus", care caută să explice apariţia undei Q în infarcte, prin existenţa unei porţiuni miocardice necrozate sau cicatrizate, permeabilă pentru potenţialele negative endocavitare (10). ~ **gipsată,** orificiu de dimensiune variabilă, practicat în aparatul gipsat, pentru a permite supravegherea unei plăgi sau a unei escare de decubit (24). ~ **ovală,** sin.: *Fenestra vestibuli,* orificiu de formă ovalară situat pe peretele labirintic al casei timpanului, cu diametrul de 3×1 mm, acoperit de talpa scăriţei şi avînd un rol important în fiziologia auzului (30). ~ **rotundă,** sin.: *Fenestra cochleae,* orificiu de formă rotundă, situat în partea inferioară a promontoriului, sub fereastra ovală şi mai mic decît aceasta, acoperit de o membrană (timpanul secundar) cu rol important în fiziologia auzului (30).

**Ferey. Procedeul** ~, procedeu chirurgical de închidere a bontului duodenal prin ligatură cu fir de mătase plat, fără înfundare (11).

**Ferguson-Critchley. Ataxie** ~, ataxie asemănătoare cu aceea din scleroza în plăci, însă cu caracter eredofamilial (27).

**Ferguson-Hook. Reacţia** ~, metodă pentru punerea în evidenţă a hidrolizei ureei în amoniac, sub influenţa ureazei bacteriene; se utilizează un mediu tamponat conţinînd uree ca singură sursă de azot; după o incubare de 24 ore la 37°C, culturile se testează prin adăugarea de cîteva picături de albastru de bromtimol; alcalinizarea mediului, indicată de virarea în albastru, denotă hidroliza ureei (3).

**Fergusson,** William, 1809—1877. **Incizia** ~, modificare a inciziei Moreau pentru articulaţia genunchiului, în sensul că linia transversală

trece în dreptul tuberozității anterioare a tibiei (24).

**Fericitocrom.** Citocrom oxidat (în care ionul de fier are 3 sarcini pozitive); în prezența difosfopiridinnucleotidului redus, fericitocromul acceptă un electron, transformîndu-se în formă redusă (ferocitocrom) (5).

**Ferigă.** *Dryopteris filix mas.*

**Feritină.** Metaloproteină existentă în ficat și splină, formată din fier cuplat cu un complex proteic denumit apoferitină; reprezintă modalitatea obișnuită de depozitare a fierului derivat din produșii de oxidare ai hemoglobinei (5).

**Ferment** (lat. *fermentum*). Enzimă. ~ **galben Warburg,** Citocromoxidaza. ~ **leucocitar,** Leucoferment. ~ **respirator,** Citocromoxidaza. *Vezi și*: Parnas.

**Fermentație** (lat. *fermentatio*). 1. Proces biochimic de catabolism incomplet al glucidelor și derivaților acestora (5). 2. Modificările chimice ale unui compus organic complex, survenite sub influența unui ferment (15). ~ **acetică,** procesul de transformare oxidativă a etanolului în acid acetic, care are loc sub acțiunea unor exoenzime produse de bacterii din genul *Acetobacter*. Procedeul este utilizat pe scară industrială, pentru fabricarea oțetului din vin și alcool (5). ~ **acidă,** transformarea glucidelor în acizi organici diverși (lactic, butiric, propionic, acetic, succinic etc.) (5). ~ **alcoolică,** transformarea acidului piruvic în alcool etilic (5). ~ **amoniacală,** sin.: *Fermentație de proteoliză,* proces complex de proteoliză, realizat de obicei în condiții anaerobe, prin intermediul bacteriilor de putrefacție. Printre produșii finali sînt amoniacul și unele amine toxice, ca putresceina și cadaverina (5). ~ **butirică,** transformarea acidului piruvic în acid butiric (5). ~ **intestinală,** proces de transformare fermentativă microbiană în lumenul colonului a resturilor celulozice alimentare sau a excesului de hidrocarbonate neresorbite (16). ~ **lactică,** modificare fizico-chimică a laptelui, datorită transformării lactozei în acid lactic sub acțiunea fermenților secretați de o serie de bacterii lactice (*Lactobacilus acidophilus, Streptococcus lactis, Streptococcus termophilus* etc.) (20). ~ **de proteoliză,** Fermentație amoniacală.

**Fermi,** Claudio. **Vaccinul** ~, vaccin antirabic preparat cu virusul rabic fix atenuat cu acid fenic (22).

**Fernbach. Flaconul** ~, flacon cilindric turtit, terminat conic în porțiunea superioară, cu gură îngustă; se folosește pentru culturile bacteriene care necesită o suprafață mare de aerare și o înălțime redusă a stratului de mediu, cum ar fi în cazul obținerii toxinei difterice, a penicilinazei etc. (3).

**Fernet-Boulland. Sindromul** ~, sindrom caracterizat prin asocierea unei peritonite tuberculoase (formă ascitică) cu pleurezie uni- sau bilaterală (34).

**Ferocitocrom.** Citocrom redus (în care ionul de fier are două sarcini pozitive); în prezența DPN, ferocitocromul cedează un electron, transformîndu-se în forma oxidată (fericitocrom) (5).

**Ferokinetică.** Studiul dinamicii eritrocitare cu ajutorul fierului radioactiv ($Fe^{59}$). Cuprinde studiul „poolului" plasmatic, adică al amestecului fierului provenit din diferite surse: alimentară, parenchimatoasă, distrugeri eritrocitare etc., studiul sintezei hemoglobinei în măduva oaselor, studiul fierului funcțional în diferite organe, studiul fierului de rezervă, *clearance*-ul plasmatic al fierului, viteza de încorporare a $Fe^{59}$ în eritrocite, „turnoverul" fierului plasmatic, timpul de sechestrație splenică și volumul plasmatic. Procesul de sinteză al Hb la nivelul măduvei oaselor se studiază prin măsurarea radioactivității la nivelul oaselor plate (de ex. sacrul) (19).

**Feroproteine.** Proteine care conțin fier în gruparea lor prostetică (de ex. hemul și citocromii); participă la procesele oxidative tisulare (15).

**Feroterapie.** Folosirea fierului în tratamentul anemiilor hipocrome de diferite cauze, cunoscută și sub numele de terapie marțială (15).

**Ferrata,** Adolfo, 1880—1946. **Celula** ~, Celula — tulpină.

**Ferrein,** Antoine. **Mișcarea** ~, mișcarea voluntară de retracție sau retropulsie a mandibulei înapoi din poziția centrată (39).

**Ferrier. Testul** ~, test care pune în evidență modificările funcționale ale glandelor endocrine care au primit o excitație prin curent diatermic (4).

**Fertilitate** (lat. *fertilitas*). Fenomen demografic prin care se exprimă raportul dintre născuții vii față de numărul femeilor la vîrsta de procreare, într-o populație dată; studiul său oferă o imagine mai adecvată asupra puterii de reproducere a populației decît indicele de natalitate (8). ~ **brută,** fenomen demografic care reprezintă numărul mediu de copii născuți de fiecare femeie în vîrstă de 15—49 ani; permite orientarea cu mai multă exactitate a fertilității decît simpla considerație a indicilor de fertilitate generală sau specială (8). ~ **generală,** fertilitatea totală a tuturor femeilor în vîrstă de procreare, adică între 15 și 49 de ani, dintr-o populație dată (8). ~ **netă,** fenomen demografic care exprimă puterea de reproducere a unei populații, ținînd seama de mortalitatea specifică fiecărei grupe de vîrstă a femeilor (8). ~ **specifică,** fertilitatea raportată la diferite

condiții speciale și în primul rînd la subgrupe de vîrstă ale contingentului fertil; cel mai adesea se calculează fertilitatea specifică unei anumite vîrste, care oferă o cunoaștere mai profundă a fertilității (8).

**Feruginos.** Care conține fier; apele minerale feruginoase conțin cel puțin 10 mg/litru fier feros (bivalent) (4).

**Ferulație.** Vezi Flagelație.

**Feston gingival.** Marginea ondulată a gingiei, la nivelul liniei cervicale a dinților (39).

**Festonare** (fr. *festonner* = a festona). Operația de imitare a festonului gingival natural pe o proteză mobilă și de realizare a unei margini paralele cu acest feston pe inelele de cupru și coroanele de înveliș (39).

**Feticid** (lat. *foetus* = făt + *caedere* = a omorî). Moartea fătului neexpulzat, datorită manevrelor abortive (23).

**Fetid** (lat. *foetidus*). Cu miros greu, respingător (32).

**Fetișism** (fr. *fétichisme*). Perversiune a simțului genezic, caracterizată prin înlocuirea persoanei cu o parte a corpului sau mai des cu un obiect (care devine fetiș), a cărui atingere sau vedere este suficientă pentru a provoca erecție și ejaculare; fetișismul poate fi heterosexual sau homosexual (23).

**Fetografie** (lat. *foetus* = făt + gr. *graphein* = a scrie). Metodă prin care se obține imaginea radiografică a fătului în cavitatea uterină, furnizînd date privitoare la prezența și numărul feților, vîrsta sarcinii, existența anumitor malformații fetale și a morții fătului în uter (18).

**Fetometrie** (lat. *foetus* = făt + gr. *metron* = măsură). Metodă radiologică de măsurare a diametrelor capului fetal (18).

**Fetor** (lat. = miros urît). Miros puternic, izbitor, neplăcut (16). ~ **hepatic,** miros special de „ficat crud", exalat de bolnavii cu forme severe de hepatită epidemică (8). ~ **ex ore,** respirație neplăcut mirositoare, uneori caracteristică pentru unele afecțiuni (16).

**Fetus** (lat. *foetus* = făt). *Foetus.* ~ **arlechin,** fetus prezentînd la naștere ihtioză congenitală gravă (33). ~ **calcificat,** *Lithopedion.* ~ **cuspidat,** *Sympus.* ~ **extramembranos,** fetus dezvoltat în afara membranelor oului, în caz de rupere simultană a amniosului și a corionului, ceea ce determină retracția lor, formîndu-se pe suprafața fetală a placentei o pungă ovulară mai mică decît este necesar pentru a cuprinde fetusul. Acesta poate să rămînă astfel în cavitatea uterină 30 de zile sau chiar mai mult; se naște mic și cu deformații (18). ~ **marmaid,** *Sympus.* ~ **la termen,** fetus născut la sfîrșitul perioadei de gestație, în greutate de 3 000—3 500 g și cu o lungime de 50 cm (18).

**Feulgen,** Robert, 1884—1955. **Reacția** ~, metodă de colorație histochimică, permițînd evidențierea selectivă a acidului dezoxiribonucleic în celule; dacă ADN este prezent, adăugarea reactivului Schiff după hidroliza acidă produce o culoare roșie intensă la nivelul respectiv (3).

**Fey,** Bernard. **Incizia** ~, cale de acces toracoabdominală pentru abordarea rinichiului, respectînd pleura și peritoneul; se efectuează printr-o incizie cu două segmente, unul toracic, de aproximativ 10 cm, trasat pe fața externă a coastei a 11-a și unul abdominal în sensul fibrelor marelui oblic pînă la nivelul spinei iliace antero-superioare (11).

**Fiat** (lat. = să se facă), abreviat f. Termen folosit curent în prescripțiile medicale; indică obligativitatea efectuării unei anumite operații la prepararea unui medicament (13).

**Fibrae** (pl. lat. *fibra* = fibră), sin.: *Fibre.* Structuri filamentoase sau fibroase (1). ~ **arcuatae cerebri,** grup de fibre nervoase cu traiect arciform, situate la nivelul trunchiului cerebral, pe suprafața ventrală a măduvei prelungite (*fibrae arcuatae externae*) sau în interiorul acesteia (*fibrae arcuatae internae*) (1). ~ **circulares muelleri,** *Fibrae circulares musculi ciliaris.* ~ **circulares musculi ciliaris,** sin.: *Fibrae circulares muelleri, Mușchiul Rouget,* pătura profundă a mușchiului ciliar, situată spre coroana ciliară și formată din fibre circulare (1). ~ **corticopontinae,** sin.: *Fibre paliopontine,* fibre nervoase care pleacă din cortexul lobilor frontal, parietal, temporal și occipital și coboară neîncrucișate la nucleii pontini (1). ~ **intercrurales,** sin.: *Fibre arciforme,* fibrele care unesc cei 2 stîlpi (inferior și superior) ai inelului inghinal superficial; se continuă cu fascia spermatică externă (1). ~ **lateralis pontis,** sin.: *Tenia pontis,* bandă de fibre nervoase care merge în lungul marginii rostrale a punții; poate merge la cerebel sau la punte (1). ~ **lentis,** celule epiteliale mult modificate, care formează marea masă a cristalinului ochiului (1). ~ **longitudinales pontis,** grupul de fibre corticofuge piramidale care la nivelul punții se opresc în nucleii acesteia (*fibrae corticopontinae*), coboară la nucleii subiacenți ai trunchiului (*fibrae corticonucleares*) sau mai jos în măduvă (*fibrae corticospinales*) (1). ~ **meridionales musculi ciliaris,** sin.: *Mușchiul Brücke,* pătura musculară a mușchiului ciliar situată spre scleră și formată din fibre radiare (1). ~ **obliquae ventriculi,** pătură de fibre musculare particulare stomacului, care coboară oblic de la incizura cardioesofagiană (1). ~ **pontis transversae,** fibrele punții cerebrale care descriu un traiect transversal, intrînd, majoritatea lor, în pedunculii cerebeloși mijlocii (1). ~ **pyra-**

**midales,** *Fasciculi pyramidales.* ~ **zonulares,** fibrele zonulei ciliare Zinn; au originea în porţiunea ciliară a retinei şi inserţia pe ambele feţe ale capsulei cristaliniene (1).

**Fibre** (pl. lat. *fibra* = fibră). *Fibrae.* ~ **acceleratorii,** sin.: *Fibre cardioacceleratorii,* fibre nervoase simpatice care conduc impulsurile ce stimulează ritmul inimii (1). ~ **adrenergice,** fibre nervoase care eliberează substanţă adrenalinică la terminaţiile lor; sînt incluse în această categorie majoritatea fibrelor postganglionare ale sistemului nervos simpatic (1). ~ **aferente,** fibre nervoase care conduc impulsuri spre centrii nervoşi (15). ~ **albe,** Fibre colagene. ~ **arciforme,** *Fibrae intercrurales.* ~ **argentafine,** Fibre reticulare. ~ **argirofile,** Fibre reticulare. ~ **de asociaţie,** fibre nervoase de legătură între diferitele arii ale cortexului cerebral, avînd de cele mai multe ori rol în apariţia diverselor forme de activitate somatopsihică (15). **Fibră axială.** 1. Cilindrul-ax al fibrei nervoase (1). 2. Filamentul spiral central, probabil contractil, al flagelului spermatozoidului (1). ~ **bazilare,** ţesutul conjunctiv situat în membrana bazilară a cohleei (1). ~ **cardioacceleratorii,** Fibre acceleratorii. ~ **celulare,** celule alungite ca nişte fibre (de ex. celulele musculare) (1). ~ **cerebelorubrale,** fibre cuprinse în pedunculul cerebelos superior şi care fac sinapsă în nucleul roşu, în drum spre talamus (1). ~ **colagene,** sin.: *Fibre albe,* fibre de ţesut conjunctiv, flexibile, fără să fie elastice, formînd marea masă a fiecărei structuri (de ex. *corium,* fasciile, tendoanele, ligamentele, aponevrozele, periostul, capsulele organelor, precum şi substanţa fibrilară, intercelulară a osului şi cartilajului) (1). ~ **colaterale,** sin.: *Paraxoni,* ramurile laterale subţiri ale axonului unui neuron (1). ~ **colinergice,** fibre nervoase care eliberează o substanţă acetilcolinică prin terminaţiile lor; sînt incluse în această categorie majoritatea nervilor motori ai corpului, cu excepţia fibrelor simpatice postganglionare (1). ~ **comisurale,** fibrele care unesc o arie a cortexului unei emisfere cerebrale cu o arie similară din emisfera opusă (1). ~ **corticofugale,** fibre nervoase care transportă impulsurile de la cortexul cerebral la alţi centri (1). ~ **corticorubrale,** fibre nervoase care merg de la cortexul frontal premotor la nucleul roşu (1). ~ **corticostriate,** fibre nervoase care transmit impulsurile de la cortexul cerebral la corpul striat; reprezintă o parte a sistemului extrapiramidal (1). ~ **corticotalamice,** fibre nervoase care transmit impulsurile de la cortexul cerebral la talamus (1). ~ **dentinale,** Fibre Tomes, vezi Tomes. ~ **dentinogenice,** Fibre Korff, vezi Korff. ~ **eferente,** fibre nervoase care conduc impulsuri de la centri spre periferie (15). ~ **elastice,** sin.: *Fibre galbene,* fascicule nefibrilare, ramificate, ale ţesutului conjunctiv fibroelastic, dotate cu un grad ridicat de elasticitate (1). ~ **galbene,** Fibre elastice. ~ **inhibitorii,** fibre nervoase a căror excitare determină reducerea sau suprimarea activităţii unor organe (15). ~ **involuntare,** Fibre musculare netede. ~ **musculare,** elementele celulare din care este format ţesutul muscular. Muşchii voluntari sînt formaţi din fibre striate, iar muşchii involuntari din fibre sau celule netede (1). ~ **musculare netede,** sin.: *Fibre involuntare, Fibre nestriate,* celule nucleate, drepte sau curbe, alungite, în formă de fus, avînd striaţii longitudinale mai mult sau mai puţin distincte; intră în alcătuirea muşchilor voluntari sau nestriaţi (1). ~ **musculare striate,** fibre musculare cu structură neomogenă, determinate de particularităţile morfochimice ale miofibrilelor. Prezenţa discurilor clare şi întunecate la acelaşi nivel (datorită liniei transversale *Z*) conferă fibrelor musculare aspectul striatiform caracteristic muşchilor striaţi, a căror contracţie se produce prin întrepătrunderea filamentelor de actină şi miozină sub acţiunea influxului nervos (15). **Fibră nervoasă.** Prelungirea lungă a unui neuron, de obicei axonul. Fibrele nervoase mielinice sînt înconjurate de o pătură subţire de mielină, spre deosebire de fibrele nervoase amielinice cărora le lipseşte acest înveliş (1). ~ **nestriate,** Fibre musculare netede. ~ **palidohipotalamice,** fibre eferente care, pornind de la *globus pallidus,* merg la nucleii anterior, ventral şi la unii nuclei talamici mediali (1). ~ **paliopontine,** *Fibrae corticopontinae.* ~ **penetrante,** Fibre Sharpey, vezi Sharpey. ~ **perforante,** Fibre Sharpey, vezi Sharpey. ~ **precolagene,** fibre conjunctive intermediare ca etapă morfogenetică între fibrele de reticulină şi fibrele de colagen (1). ~ **de proiecţie,** fibre nervoase care unesc cortexul cerebral cu centrii inferiori şi invers (1). ~ **reticulare,** sin.: *Fibre argentafine, Fibre argirofile,* fibre de ţesut conjunctiv, ramificate, subţiri, formînd scheletul ţesutului limfatic, ţesutului mieloid, pulpei roşii a splinei, stroma fină a diferitelor glande şi multe din membranele bazale; diferă de fibrele colagene prin afinitatea lor pentru impregnaţia argentică, prin care devin de culoare neagră (1). ~ **secretorii,** fibre nervoase centrifugale care excită secreţia (1). ~ **simpatice,** fibre nervoase aparţinînd sistemului ortosimpatic; cele preganglionare sînt colinergice, iar cele postganglionare adrenergice (1). ~ **sustentaculare,** fibre care intră în componenţa ţesutului conjunctiv de suport ce uneşte diferite pături ale retinei (1). ~ **vasoconstrictorii,** fibre nervoase a căror stimulare produce constricţia vaselor de sînge

(1). ~ **vasodilatatorii,** fibre nervoase care au funcția de a dilata vasele de sînge (1). ~ **α,** fibre nervoase din grupul A (fibre somatice bine mielinizate), care au viteza de conducere de 60—120 m/sec. (27).

*Vezi și*: Darkșevici, Ebner, Korff, Müller, Purkinje, Remak, Sharpey, Tomes.

**Fibrilație** (lat. *filrilla* = fibră mică). Stare caracterizată prin contracții fine și rapide ale unui grup de fibre musculare (15). ~ **atrială,** aritmie în care, în atriu se emit 400—600 impulsuri heterotope/min. (determinînd contracții parcelare de tipurile „M" și „L", respectiv undele „f" de pe ECG), iar ventriculul se contractă — în urma blocului concomitent — mai mult sau mai puțin rapid, dar complet neregulat ca intensitate și ca intervale (10). ~ **musculară,** succesiune de contracții musculare parțiale mici și rapide, observate în teritoriul dependent de un neuron motor periferic lezat (10). ~ **stimulogenă,** vezi Neurobiotaxie. ~ **ventriculară,** formă gravă de tahiaritmie, de obicei incompatibilă cu viața, determinată de un focar ectopic cu mare frecvență și ducînd la sistarea funcțiilor hemodinamice (10).

**Fibrilă** (lat. *fibrilla* = fibră mică). Filamentul component al unei fibre (de ex. al fibrei musculare sau al celei nervoase ) (1). ~ **acromatică,** fibrila substanței acromatice, nucleare sau celulare, care formează liniile ce se întind de la un pol la celălalt, într-un nucleu în diviziune, dînd naștere unei figuri de fus sau cilindru (1). ~ **cromatică,** fibrilă lungă, constituită din cromatină, situată în nucleul celulei (1). ~ **dentinală,** fibrilă a matricei dentare. Termenul este folosit uneori greșit pentru fibrele dentinale (1).

**Fibriloflutter.** Asociere succesivă, uneori pe același traseu ECG, a unor perioade de fibrilație și de flutter (10).

**Fibrilolizâ** (*fibrilă* + gr. *lysis* = dizolvare, distrucție). Dizolvarea fibrilelor, ca urmare a unor acțiuni enzimatice în cursul unui proces inflamator sau al unor schimbări în substanța fundamentală prin acțiunea acidului hialuronic (2).

**Fibrină** (fr. *fibrine*). Proteină insolubilă, partea principală a cheagului sanguin rezultată din transformarea fibrinogenului sub acțiunea trombinei. Se formează în două etape: a) polimerizarea fibrinogenului, prin liberarea enzimatică a două peptide solubile, luînd naștere monomerii fibrinei; b) transformarea definitivă sub acțiunea unui factor de stabilizare și a ionilor de calciu. Preparatele de fibrină (filme, bureți etc.) sînt utilizate ca hemostatice (19).

**Fibrinemie** (*fibrină* + gr. *haima* = sînge). Prezența filamentelor de fibrină în sînge. În afara procesului de coagulare, sîngele conține cantități infime de fibrină, care sînt sub controlul fibrinolizinei plasmatice (plasminei) (15).

**Fibrinogen** (*fibrină* + gr. *gennan* = a produce), sin.: *Factorul I de coagulare.* Proteină globulară, prezentă în plasma animalelor, și care, sub acțiunea trombinei, este parțial hidrolizată, rezultînd o proteină insolubilă, fibrina. Conținutul în fibrinogen al plasmei sanguine umane este între 240 si 290 mg/100 ml, fără diferențe de sex. Fibrinogenul constituie aproximativ 5% din totalul proteinelor plasmatice și migrează electroforetic între β- și γ-globuline în tampon barbiturat la pH 8,6 și forță ionică 0,1, avînd o mobilitate electroforetică de 2,14 $cm^2/V/sec. \times 10^{-5}$ (5).

**Fibrinogenază.** Enzimă care acționează favorizînd coagularea fibrinogenului (19).

**Fibrinogenopenie** (*fibrinogen* + gr. *penia* = sărăcie). Deficiența fibrinogenului în sînge; poate fi completă (afibrinogenemia) sau parțială (hipofibrinogenemia). Afibrinogenemia este de obicei congenitală; hipofibrinogenemia poate fi congenitală sau dobîndită. Se manifestă prin sindrom hemoragic de tip hemofilic, cu hipo- sau incoagulabilitate sanguină. Hipofibrinogenemia dobîndită este adeseori consecința unui proces de fibrinoliză (19).

**Fibrinolitic.** Substanță care favorizează sau provoacă liza intravasculară a coagulului sanguin; se folosește în tromboze și embolii ca medicație de urgență și pentru completarea tratamentului anticoagulant (14).

**Fibrinoliză** (*fibrină* + gr. *lysis* = dizolvare, distrucție). Proces de descompunere a fibrinei prin acțiunea fibrinolizinei. Activatorii procesului sînt de origini diferite: tisulari, umorali, microbieni etc. Fibrinoliza fiziologică este un fenomen permanent; cînd este insuficientă, rezultă tromboza; cînd este exagerată, rezultă fenomene hemoragice, uneori chiar mortale. Fibrinoliza este scăzută în insuficiența cardiacă și boala canceroasă și este crescută după eforturi, traume fizice sau psihice, injecții cu adrenalină, acid nicotinic sau substanțe pirogene, în afecțiuni cronice ale ficatului, în afecțiuni maligne ale sistemului hematopoietic, arsuri grave; este deosebit de scăzută în unele intervenții chirurgicale, cînd are loc o adevărată proteoliză, fiind interesați și ceilalți factori de coagulare (19).

**Fibrinolizină.** 1. Enzimă bacteriană capabilă să lizeze fibrina (3). 2. Enzimă proteolitică ce catalizează liza coagulului sanguin, liberînd derivați α și β de fibrină. Fibrinolizina are ca precursor o proteină plasmatică, plasminogenul, care se poate transforma în fibrinolizină sub acțiunea activatoare a streptokinazei. Fibrinolizina este eliminată urinar (550—800 u./ /24 ore), fiind probabil rezultatul transformării

plasminogenului sanguin sub acţiunea unei kinaze de origine renală (sin.: *Plasmină*) (5).

**Fibrinopeptide.** Peptide rezultate din acţiunea trombinei asupra fibrinogenului, în cursul formării fibrinei; au drept constituenţi majori acizii aspartic şi glutamic (5).

**Fibrinurie** (*fibrină* + gr. *ouron* = urină). Prezenţa de fibrină în urină (11).

**Fibro-** (lat. *fibra* = fibră). Element de compunere care introduce în termen referirea la fibre (32).

**Fibroadenom** (*fibro-* + gr. *aden* = glandă + *-oma*). Tumoare benignă glandulară caracterizată prin hiperplazia epiteliului şi a stromei (2). ~ **mamar intracanalicular,** fibroadenom localizat la glanda mamară, caracterizat prin proliferare intracanaliculară a epiteliului glandular (2). ~ **mamar pericanalicular,** fibroadenom mamar cu stromă activă în jurul canaliculelor, fenomen care ar putea avea semnificaţia unei tendinţe la malignizare (2).

**Fibroangiom** (*fibro-* + gr. *aggeion* = vas + *-oma*). Tumoare benignă conjunctivovasculară, în care predomină proliferarea ţesutului conjunctiv, vasele apărînd ca nişte fante, datorită turtirii lumenelor (2).

**Fibroblast** (*fibro-* + gr. *blastos* = germen). Celulă conjunctivă derivată direct din celula mezenchimală primordială; are formă stelată sau alungită şi prezintă prelungiri, numeroase mitocondrii şi o pluripotenţialitate evolutivă (1).

**Fibroblastom** (*fibro-* + gr. *blastos* = germen + *-oma*). Tumoare conjunctivă benignă constituită din fibroblaşti (2).

**Fibrocartilago** (*fibro-* + lat. *cartilago* = cartilaj). Fibrocartilaj. **Fibrocartilagines intervertebrales.** *Disci intervertebrales.*

**Fibrocartilaj** (lat. *fibrocartilago*), sin.: *Fibrocartilago.* Ţesut conjunctiv dens, alb, fibros, în care celulele au format mase mici de cartilaj între fibre şi au impregnat fibrele cu condrină (1). ~ **interarticular,** *Cartilago articularis.* **Fibrocartilaje semilunare.** Fibrocartilajele articulaţiei genunchiului (medial şi lateral), care au rolul de a restabili concordanţa dintre condilii femurali prea convecşi şi cavităţile glenoide tibiale, insuficient de concave (1). ~ **semilunar lateral,** *Meniscus lateralis articulationis genu.* ~ **semilunar medial,** *Meniscus medialis articulationis genu.*

**Fibrocit** (*fibro-* + gr. *kytos* = celulă). Celulă conjunctivă relativ fixă, derivată din fibroblast; este caracterizată prin bogăţia citoplasmei şi mai ales a prelungirilor sale, care se pot anastomoza cu celulele similare vecine. Prin diferenţiere poate da naştere altor tipuri celulare (1).

**Fibrocondrom** (*fibro-* + gr. *chondros* = cartilaj + *-oma*). Tumoare benignă alcătuită din ţesut fibros şi cartilaginos (24).

**Fibrodisplazie** (*fibro-* + *dis-* + gr. *plassein* = a forma). Dezvoltare insuficientă a reţelei de fibre conjunctive şi elastice (12). ~ **elastică congenitală,** Sindromul Ehlers-Danlos, vezi Ehlers-Danlos.

**Fibroelastoză endocardică.** Afecţiune congenitală, caracterizată prin îngroşarea şi sclerozarea ţesutului subendocardic parietal (mai rar valvular), constituind cauza cea mai frecventă a cardiomegaliilor infantile (10).

**Fibrogastroscop** (*fibro-* + gr. *gaster* = stomac + *skopein* = a vedea). Gastroscop flexibil, în care pentru transmisia imaginii este folosit un mănunchi de fibre fine de sticlă (16).

**Fibroglie,** sin.: *Inoglie.* Termen vechi pentru substanţa fundamentală a ţesutului conjunctiv (1).

**Fibroleiomiom** (*fibro-* + gr. *leios* = neted + *mys* = muşchi + *-oma*). Fibromiom în care componenta musculară este de tip neted (2).

**Fibrolimfangioblastom.** Boala Bajarti-Taddei. Vezi Bajarti-Taddei.

**Fibrolipoadenom** (*fibro-* + gr. *lipos* = grăsime + *aden* = glandă + *-oma*). Tumoare pluritisulară, constituită din proliferarea benignă a unei glande împreună cu stroma sa conjunctivoadipoasă (2).

**Fibrolipom** (*fibro-* + gr. *lipos* = grăsime + *-oma*). Tumoare benignă a ţesutului conjunctivoadipos subcutanat, subseros sau pericapsular, în care predomină proliferarea ţesutului conjunctiv propriu-zis (2).

**Fibrolipomatoza dureroasă.** Boala Dercum. Vezi Dercum.

**Fibrom** (*fibro-* + *-oma*). Tumoare benignă a ţesutului conjunctiv, dură şi încapsulată, constituită din fibrocite tipice şi numeroase fibre conjunctive, care pot prezenta hialinizări sau chiar calcificări, semne ale unei evoluţii de lungă durată (2). ~ **abdominal** (Sabrazés), fibrom osteoperiostic al osului iliac sau pubelui (24). ~ **areolar,** *Fibrom molluscum.* ~ **calcificat,** fibrom cu degenerescenţă calcară (18). ~ **cavernos,** fibrom cu cavităţi multiple formate ca urmare a unor procese de necroză (2). ~ **chistic,** fibrom cu formaţiuni chistice care apar în sînul tumorii ca o consecinţă a unor procese de necroză, în urma unor tulburări circulatorii parţiale (2). ~ **cutanat,** fibrom dezvoltat în grosimea tegumentului, de volum variabil, unic sau multiplu. Varietăţi: f. „în pastilă" (Civatte), de formă lenticulară, turtită, localizat mai ales la membre; f. solitar, uneori congenital, de formă rotunjită şi dimensiuni pînă la un măr, uneori polilobulat; fibroame diseminate multiple, de dimensiuni mici (12).

~ **degenerat malign,** fibrom transformat în leiomiosarcom sau sarcom prin degenerare malignă (18). ~ **dur,** fibrom de consistență fermă, datorită bogăției în fibre conjunctive (2). ~ **endoosos,** fibrom osos cu punct de plecare endosteal (24). ~ **iepurilor,** vezi Shope. ~ **interstițial,** sin.: *Fibrom intramural*, fibrom situat în grosimea miometrului (18). ~ **intramural,** Fibrom interstițial. ~ **limfangiectatic,** fibrom cu numeroase vase limfatice dilatate, care dau tumorii un aspect lucios (umed) (2). ~ **moale,** fibrom de consistență moale, din cauza bogăției sale în celule, a unui edem supraadăugat sau a unei transformări mixomatoase (2). ~ **molluscum** (Virchow), sin.: *Fibrom areolar*, tumoare moale, bogată în celule, benignă, a țesutului conjunctiv al pielii; adesea multiplă, prezintă un aspect areolar cu conținut uneori mucoid-vîscos (2). ~ **nazofaringian,** tumoare benignă, mai frecventă la tineri; din punct de vedere histologic este un angiofibrom bogat vascularizat, căptușit de o capsulă fibroasă. Avînd punct de plecare de cele mai multe ori sfenoetmoidal, se poate extinde prin prelungiri în fosa pterigomaxilară, sinusurile feței, cavitățile nazale, orbite, endocraniu și faringe, comprimînd și împingînd elementele moi întîlnite; se poate infecta sau poate determina hemoragii mari (30). ~ **nepediculat,** Fibrom sesil. ~ **osos,** tumoare benignă rară, fibromatoasă, a osului. Unii autori contestă această entitate, cu excepția fibromului facial (24). ~ **osos neosteogenic,** tumoare osoasă benignă, descrisă de Jaffé și Lichtenstein și formată din țesut conjunctiv predominant fuziform, cu multe fibre colagene (24). ~ **osos osteogenic,** sin.: *Osteoblastom benign, Osteom moale, Osteom osteoid gigant*, tumoare osoasă benignă, formată din țesut conjunctiv cu celule mici și fuziforme, foarte vascularizat, cu o activă metaplazie osoasă (24). ~ **osteoperiostic,** fibrom osos cu punct de plecare periostal (de ex. fibromul periostic al vertebrelor, fibromul spațiului subclavicular, fibromul nazofaringian, fibromul abdominal etc.) (24). ~ **ovarian,** transformare fibromatoasă a ovarului, însoțită uneori de ascită (18). ~ **pediculat,** fibrom submucos sau subseros, legat printr-un pedicul de implantare (18). ~ **pulmonar,** tumoare pulmonară benignă rară, cu tablou clinic variabil, în funcție de localizarea și întinderea procesului proliferativ (34). ~ **sarcomatos,** fibrom care prezintă o transformare malignă (2). ~ **sesil,** sin.: *Fibrom nepediculat*, fibrom caracterizat printr-o largă bază de implantare în peretele uterului (18). ~ **subperitoneal,** fibrom dezvoltat în țesutul subperitoneal. În cazul unor tumori multiple, de mărimi variabile, pot apărea tulburări mecanice de compresiune asupra tranzitului intestinal sau polakiurie (prin reducerea capacității vezicale) (2). ~ **tecocelular xantomatos al ovarului,** vezi Foliculom. ~ **telangiectatic,** formă de fibrom însoțită de o dezvoltare accentuată de vase sanguine cu lumene larg dilatate (2). ~ **torsionat,** fibrom răsucit în axa pedicului cu 180° sau mai mult, provocînd fenomene de abdomen acut (18). ~ **uterin,** sin.: *Histerom*, tumoare benignă alcătuită din țesut analog parenchimului uterin. Termenul de fibrom, *stricto sensu*, ar însemna tumoare formată din țesut conjunctiv. Se știe însă că actualmente țesutul conjunctiv fibros nu apare decît tardiv în evoluția fibromului și denotă mai curînd o oprire în evoluția țesutului muscular miomatos (18).

*Vezi și*: Shope.

**Fibromatoză** (lat. *fibra* = fibră + *-oma* + *-ză*). Tumori difuze fibromatoase, realizînd o îngroșare dură și difuză mai mult sau mai puțin accentuată a țesutului sau organului unde se formează (2).

**Fibromiom** (*fibro-* + gr. *mys* = mușchi + *-oma*). Tumoare benignă a țesutului conjunctiv și muscular cu capsulă de delimitare și citohistotipie (2).

**Fibromixoadenom** (*fibro-* + gr. *myxa* = mucus + *aden* = glandă + *-oma*). Tumoare benignă rezultată din transformarea mucoasă a țesutului conjunctiv interstițial dintr-un fibroadenom (2).

**Fibromixom** (*fibro-* + gr. *myxa* = mucus + *-oma*). Tumoare benignă rezultată din transformarea mucoidă a unui fibrom (2).

**Fibroplazie** (*fibro-* + gr. *plassein* = a forma). Formare de fibre de către fibroblaști, intracelular sau prin transformarea substanței fundamentale sub acțiunea enzimatică a acestora (2). ~ **retrolenticulară,** dezvoltare de țesut fibroplastic vascular posterior cristalinului la copii născuți prematur și de greutate mică; în stadiul final, retracția țesutului fibros detașează retina, ocupînd spațiul pupilar posterior cristalinului, provocînd orbirea (28).

**Fibropsamom** (*fibro-* + gr. *psammos* = nisip + *-oma*). Fibrom cu hialinizări și calcificări, realizînd o formațiune asemănătoare cu corpii amilacei (2).

**Fibrorabdomiom** (*fibro-* + gr. *rhabdos* = striat, dungat + *mys* = mușchi + *-oma*). Fibromiom în care componenta musculară este de tip striat (2).

**Fibrosarcom** (*fibro-* + gr. *sarx* = carne + *-oma*), sin.: *Sarcom fibropar*. Formă de sarcom cu malignitate mai redusă; se caracterizează prin neoformare de fibre care au tendința de a limita procesul sarcomatos (2). ~ **osos,** tumoare sarcomatoasă derivată fie din fibroblaștii rețelei sau ai straturilor superficiale ale

periostului, fie din fibroblaştii ţesuturilor moi înconjurătoare (24).

*Vezi şi*: Darier-Ferrand.

**Fibrotorax** (*fibro-* + lat. *thorax* = torace). Fibroză pleuropulmonară localizată, care invadează şi peretele toracic. Este o sechelă cicatriceală a unei afecţiuni inflamatorii specifice sau supurative şi provoacă retracţie toracică şi rigiditate pulmonară, determinînd consecutiv tulburări de ventilaţie de tip restrictiv. Denumirea se foloseşte de obicei pentru aspectul radiologic al unui hemitorace opac şi retractat (34).

**Fibroză** (lat. *fibra* = fibră + *-oză*). Dezvoltare exagerată de ţesut conjunctiv sărac în celule şi bogat în fibre colagene (2). ~ **chistică de pancreas,** Mucoviscidoză. ~ **hepatolienală,** Sindromul Banti, vezi Banti. ~ **pulmonară,** sindrom pulmonar caracterizat printr-o proliferare conjunctivă de origine multiplă, determinînd alterări structurale şi funcţionale pulmonare cu răsunet cardiocirculator (34). ~ **pulmonară actinică,** sin.: *Pleuropneumonită de iradiaţie, Pneumoscleroză actinică,* scleroză pulmonară apărută în urma unei iradieri terapeutice pentru tumori maligne (34). ~ **pulmonară bronhiolară,** scleroză pulmonară secundară unei bronşite cronice, bronhioloectaziei difuze, silicozei, tuberculozei bronhogene sau unei sarcoidoze; poate genera emfizem, insuficienţă ventilatorie obstructivă şi insuficienţă cardiacă dreaptă (34). ~ **pulmonară intraalveolară,** scleroză pulmonară localizată, de origine alveolară, secundară pneumoniilor cronice tuberculoase, radioterapice, lipidice, silicozei; dacă procesul este întins şi se însoţeşte de emfizem, poate determina o insuficienţă respiratorie cu răsunet cardiac în unele cazuri (34). ~ **pulmonară de origine pleurală,** scleroză pleuropulmonară secundară unor afecţiuni pleurale şi care provoacă retracţia şi colabarea parenchimului, cu emfizem prin distensie şi tulburări ventilatorii localizate. Alterarea globală a funcţiei respiratorii depinde de importanţa fibrozei, de unilateralitatea sau bilateralitatea ei (34). ~ **pulmonară de origine vasculară,** fibroză care apare ca un epifenomen al emboliilor repetate, al angeitelor de sensibilizare, al schistosomiazei sau al unor sindroame de hipertensiune pulmonară primitivă; scăderea patului capilar datorit fibrozei determină creşterea rezistenţei în circulaţia pulmonară, hipoxemie, emfizem trofic, insuficienţă cardiacă dreaptă (34).

**Fibrozită** (*fibro-* + *-ită*). Inflamaţia ţesutului fibros articular şi periarticular, manifestîndu-se prin dureri şi hiperplazie (4).

**Ficat.** *Hepar,* ~ **„în acordeon"**, ficat cardiac, al cărui volum creşte sau diminuează, în raport cu agravarea sau ameliorarea insuficienţei cardiace (2). ~ **amiloid,** ficat mărit de volum, de aspect lucios, cu proba Virchow pozitivă, cu depuneri interstiţiale de amiloid şi cu alterări distrofice parenchimatoase consecutive (ortocromazie la roşu de Congo şi metacromazie la violet de metil); apare în cursul amiloidozei generalizate, ca urmare a unor procese supurative de lungă durată (2). ~ **cardiac,** ficat mărit de volum, de consistenţă moale, dureros, datorit stazei sanguine produsă de insuficienţa cardiacă (2). ~ **eclamptic,** ficat mărit de volum, cu aspect pestriţ, datorit proceselor distrofice şi de necroză asociate cu zone hemoragice; uneori se observă grupe de celule hepatice în lumenele venelor (2). ~ **„glasat"**, perihepatită cu depozite albe, lucioase, observată în staza secundară unei pericardite constrictive (10). ~ **gras,** ficat cu supraîncărcare grăsoasă, datorită unui exces de grăsime alimentară sau printr-un proces de degenerescenţă grasă, ca urmare a unor intoxicaţii cu alcool, fosfor etc. (2). ~ **intervertit,** aspect realizat de steatoza degenerativă avansată, în care s-au păstrat celule hepatice indemne numai în jurul spaţiilor Kiernan, dînd impresia, la un obiectiv mic, că acest spaţiu ar constitui centrul lobulului hepatic (2). ~ **„legat în sfori"**, aspect particular al ficatului în sifilisul terţiar cu determinări hepatice, în care gomele multiple sclerozate produc deformări şi retracţii ce dau organului un aspect de falsă lobulare (2). ~ **leucemic,** ficat mărit de volum, cu o paloare caracteristică, aspect lucios, pete albicioase, prezentînd la microscop infiltrate leucemice sub formă de noduli care dislocă trabeculele hepatice, urmate de alterări distrofice variabile ca intensitate şi întindere (2). ~ **malaric,** ficat mărit de volum, de culoare cenuşie-brună, cu alterări distrofice de intensitate variabilă şi depuneri de hemomelanină sub forma unor grăunţe de culoare neagră în endotelii şi în celulele Kupffer; în forma cronică, se constată o hiperplazie de ţesut conjunctiv, conferind organului o suprafaţă neregulată, uşor granulară (ciroză malarică) (2). ~ **muscad,** aspect macroscopic al secţiunii ficatului de stază cardiacă prelungită, determinat de alternanţa unei colorăţii roşie-închisă a centrului lobulului (congestie) cu o periferie brună-gălbuie (steatoză), asemănător nucii muscade (10). ~ **pulsatil,** transmiterea retrogradă a pulsului în masa hepatică, datorită unei insuficienţe tricuspidiene (10). ~ **sifilitic,** ansamblul leziunilor pe care le determină în ficat infecţia sifilitică. În sifilisul congenital, ficatul este mărit de volum şi cu consistenţă dură (ficat silex), datorită sclerozei difuze peri- şi intralobulare (lobului seamănă cu un mozaic); aspectul histologic este caracteristic: endovascularită proliferantă cu manşoae

limfoplasmocitare, gome miliare diseminate, cu centrul necrotic şi periferia ocupată de macrofage, celule limfoide şi uneori celule gigante. În sifilisul căpătat se constată un aspect de hepatită difuză (în perioada secundară), cu icter şi leziuni distrofice mai mult sau mai puţin grave; gome (în perioada terţiară) de obicei mari, multiple sau solitare, cu limitare fibroasă la periferie (hepatită sclerogomoasă) (2).

**Fick,** Adolph, 1829—1901. **Legea lui ~,** sin.: *Principiul lui Fick,* viteza de difuziune (cantitatea difuzată în unitatea de timp) este în raport cu gradientul de concentraţie a substanţei dizolvate şi suprafaţa de difuziune; relaţia defineşte din punct de vedere cantitativ permeabilitatea unei celule şi este valabilă pentru difuziunea liberă a substanţelor dizolvate într-un mediu omogen. Legea lui Fick oferă posibilitatea determinării debitului cardiac pe baza relaţiei dintre bioxidul de carbon ventilat de plămîn şi gradientul gazului în sîngele venos şi arterial; se pot folosi metode directe, necesitînd puncţionarea arterei şi tehnici indirecte (6; 10). **Principiul lui ~,** Legea lui Fick.

**Ficomicete.** Clasă de ciuperci caracterizate prin thal filamentos, necloazonat, bine dezvoltat, reproducere sexuată prin gameţi şi gametangii; unele specii sînt parazite la om şi animale (12).

**Fidelitate.** În statistica matematică, încrederea acordată unui procedeu de măsură (7).

**Fiedler,** Carl Ludwig Alfred, 1835—1921. **Sindromul ~,** miocardită acută interstiţială. de etiologie necunoscută (alergică? virotică?), cu infiltrate granulocitare, eozinofilice şi gigantocelulare, evoluţie acută şi sfîrşit de obicei letal (10).

**Fier.** Simbol Fe. Element în stare metalică cu număr atomic 26 şi greutate atomică 55,85. Constituent esenţial al materiei vii, intră în compoziţia moleculelor porfirinoproteice (hemoglobină, mioglobină, citocromi, peroxidaze, catalaze), fiind indispensabil proceselor metabolice oxidative care furnizează energia necesară funcţiilor celulare. Conţinutul în fier al serului (sideremia) variază în mod normal la bărbat între 100 şi 120 μg%, iar la femeie între 80 şi 100 μg% (14). **~ redus,** fier metalic, sub formă oficinală la noi în ţară, avînd aspect de pulbere cenuşie, fin divizată. Fiind insolubil este puţin iritant pentru stomac. În mediul acid gastric este parţial transformat în clorură feroasă, formă absorbabilă. Se administrează oral, doza obişnuită pentru adult fiind de 3 g/zi (fracţionat, după mese) (14).

**Fierbător** (lat. *fervere* = a fierbe). Cutie metalică de diferite dimensiuni, folosită pentru sterilizarea prin fierbere sau prin fierbere la vapori sub presiune a instrumentarului chirurgical (11).

**Fiertură.** Preparat alimentar administrat sugarilor, obţinut prin fierberea în lapte, cu adaos de 5% zahăr, a făinurilor de cereale (grîu, orez, ovăz) sau produselor făinoase (griş, fulgi de ovăz). Conţine pe lîngă glucide şi mici cantităţi de lipide, proteine vegetale, care completează unii acizi aminaţi puţin reprezentaţi în lapte (cistină) şi mici cantităţi de vitamine din complexul B. Fierturile sînt recomandate în general, în funcţie de starea de nutriţie a sugarului şi toleranţa digestivă în al doilea trimestru de viaţă (33).

*Vezi şi*: Moro.

**Fiessinger-Leroy** (Fiessinger, N.; Leroy, E.). **Sindromul conjunctivoureterosinovial ~,** Sindromul Reiter, vezi Reiter.

**Fiessinger-Rendu** (Fiessinger, Noël; Rendu, Henry Jules L. A., 1844—1902). **Ectodermoză erozivă pluriorificială ~,** vezi Eritem polimorf.

**Figură** (lat. *figura*). Poziţie sau ansamblu de poziţii (32). **~ acromatică,** aspectul fusului şi asterilor în cursul mitozei sau meiozei (1). **~ cromatică,** sin.: *Figură mitotică, Figură nucleară,* aranjarea caracteristică a cromozomilor în cursul mitozei sau meiozei (1). **~ mitotică,** Figură cromatică. **~ nucleară,** Figură cromatică.

**Filament** (lat. *filamentum*). Termen folosit în anatomie pentru formaţiuni în formă de fir (32). **~ axial,** fibrila contractilă centrală a unui cil sau flagel care pleacă de la un centriol sau blefaroplast (1). **~ micelian,** Hifă. **~ spermatic,** filamentul axial al spermatozoidului (1). **~ terminal,** piesa terminală sau filamentul axial gol al cozii spermatozoidului (1).

**Filaria.** Termen generic folosit în clasificările mai vechi pentru viermi paraziţi din familia *Filariidae,* clasa *Nematoda,* cu genurile *Wuchereria, Loa, Acanthocheilonema, Mansonella, Dirofilaria* şi *Onchocerca* şi din familia *Dracunculidae,* cu genul *Dracunculus* (31). **~ bancrofti,** vezi Wuchereria. **~ conjunctivae,** sin.: *Filaria palpebralis,* întîlnită mai rar la om, se localizează la ochi (31). **~ diurna,** vezi Loa. **~ hominis oris,** specie de *Filaria* găsită în cavitatea bucală (31). **~ loa,** vezi Loa. **~ lymphatica,** specie de *Filaria* găsită în ganglionii bronşici (31). **~ malayi,** vezi *Wuchereria.* **~ medinensis,** vezi *Dracunculus.* **~ nocturna,** vezi *Wuchereria.* **~ oculi,** vezi Loa. **~ ozzardi,** *Mansonella.* **~ palpebralis,** *Filaria conjunctivae.* **~ perstans,** *Acanthocheilonema perstans.* **~ volvulus,** vezi *Onchocerca.*

**Filaricid** (*filaria* + lat. *caedere* = a omorî). Care are efect distrugător asupra filariilor (31).

**Filarioză.** Denumire generică dată unor îmbolnăviri prin viermi paraziţi din familia

*Filariidae*, clasa *Nematoda* (12). ~ **bancrofti**, vezi Wuchereriozã. ~ **diurnă**, sin.: *Filarioză Loa-Loa*, formă mai benignă de filarioză, caracterizată prin prurit şi edeme, în special în regiunea orbitei. Vezi şi Edemul de Calabar (12). ~ **Loa-Loa**, Filarioză diurnă. ~ **de Malaya**, vezi Wuchereriozã. ~ **nocturnă**, vezi Wuchereriozã.

**Filatov**, Nil Feodorovici, 1847—1902. **Facies** ~, sin.: *Mască Filatov*, aspect particular al feţei în scarlatină, caracterizat prin hiperemia pomeţilor şi paloare perioronazală (8). **Mască** ~ Facies Filatov.

**Filatov**, Vladimir Petrovici, 1875—1956. **Lamboul** ~, sin.: *Grefă cutanată Filatov-Gillies, Grefă tubulară, Lambou Gillies, Lambou tubular, Lambou „în tulpină"*, grefon cutanat tubular, mono- sau bipediculat, folosit în chirurgia plastică şi care transportă mari cantităţi de piele şi ţesut subcutanat (11). **Metoda** ~, sin.: *Histoterapie, Terapie tisulară*, tratamentul unor stări patologice, prin implante cu fragmente de ţesuturi, placentă, piele, care fiind conservate produc stimulatori biogeni (4). **Placenta** ~, extras apos de placentă, preparat după metoda Filatov; are acţiune trofică, cu indicaţii multiple (13).

**Filatov-Dukes** (Filatov, Nil Feodorovici, 1847—1902; Dukes, Clement, 1845—1925). **Boala** ~, sin.: *Boala a patra, Parascarlatină*, afecţiune mult discutată ca entitate nosologică, caracterizată prin stare subfebrilă, erupţie scarlatiniformă cu involuţie rapidă şi evoluţie benignă; este considerată de unii ca o formă uşoară de scarlatină, iar de autorii moderni ca un eritem scarlatiniform de cauze multiple (8).

**Filatov-Gillies** (Filatov, Vladimir Petrovici, 1875—1956; Gillies, Harold Delf sir, 1882—1960). **Grefă cutanată** ~, Lamboul Filatov, vezi Filatov.

**Filaxie** (gr. *phylaxis*=apărare). Denumire generică pentru fenomenele de apărare şi protecţie împotriva infecţiilor (15).

**Filet** (fr. *filet*). Termen pentru formaţiuni anatomice foarte subţiri, în formă de fir (32). ~ **dentar**, organul de nutriţie şi inervaţie a dintelui, localizat în camera pulpară şi canalul radicular (38). ~ **nervos**, o grupă de prelungiri neuronale de forma unei anse subţiri intra- sau extranevraxiale (1).

**Filiaţie** (lat. *filiatio*). 1. În epidemiologie succesiunea apariţiei îmbolnăvirilor printr-o boală contagioasă, pornind de la sursa de infecţie şi urmărind căile de transmitere a acesteia; constituie unul din obiectivele importante ale anchetei epidemiologice (8). 2. Descendenţa, legătura de consanguinitate a copiilor cu părinţii; poate fi legitimă, naturală sau adoptivă; stabilirea filiaţiunii naturale — prin metode serologice, antropologice, dactiloscopice — este cerută în cazurile cînd se presupun schimburi de copii în maternităţi, în caz de tăgadă pentru stabilirea paternităţii, mai rar a maternităţii (23).

**-filie** (gr. *philein* = a iubi). Sufix cu sens de predispoziţie, înclinare, uneori anormală, spre (32).

**Filieră** (fr. *filière*). În tehnica dentară, aparat pentru tragerea metalelor în sîrmă de diferite grosimi (39).

**Filipi. Metoda** ~, extensiune continuă în fracturile de claviculă cu ajutorul unei broşe transosoase trecută prin extremitatea externă a claviculei (24).

**Filochinonă.** Vitamina $K_1$.

**Filocleizie** (gr. *philein* = a iubi + *kleis* = cheie). Claustrofobie.

**Filodeză** (lat. *filum* = fir + gr. *desis* = unire împreună). Operaţia Lange. Vezi Lange.

*Vezi şi*: Vreden.

**Filtrare** (fr. *filtrer* = a filtra). 1. Proces fizic sau fiziologic de reţinere selectivă a unor componente dintr-o masă anumită, care străbate un mediu adecvat (5). 2. În radiologie procedeu de omogenizare a fasciculului de radiaţii ionizante. Se obţine prin interpunerea unei plăci din diverse materiale (aluminiu cupru, azbest etc.) în calea unui fascicul de radiaţii. Filtrul absorbind radiaţiile moi permite omogenizarea fasciculului, fără a-l putea face monocromatic; menajează astfel tegumentele supuse iradierii (36). ~ **apei potabile**, procedeu de purificare a apei, în vederea utilizării acesteia în scop potabil. În alimentările centrale cu apă, filtrarea se foloseşte îndeosebi la apele de suprafaţă. În principiu se foloseşte filtrarea mecanică (filtru rapid) sau filtrarea biologică (filtru lent) (20). ~ **apei reziduale**, procedeu utilizat pentru epurarea apelor reziduale. În principiu, diferite tipuri de filtre caută să reproducă în instalaţii fenomenele fizico-chimice şi biologice care se produc în sol (filtre biologice), respectiv reţinerea la suprafaţa granulelor filtrului a substanţelor din apa reziduală care constituie pentru flora aerobă naturală în prezenţa oxigenului un mediu de cultură (20). ~ **glomerulară**, procesul prin care, sub acţiunea exclusivă a unor factori fizici, aproximativ 1/5 din plasma care soseşte în glomeruli traversează membrana filtrantă glomerulară, formînd urina primară (25).

**Filtrat.** Termen generic utilizat pentru lichidele care au trecut printr-un filtru (3). ~ **bacterian**, produsul care se obţine în urma trecerii printr-un filtru bacteriologic a unei culturi microbiene (3). ~ **glomerular**, cantitatea de plasmă care traversează într-un anumit timp membrana filtrantă glomerulară; considerată egală cu valoarea *clearance*-ului inulinei, al

manitolului, al hiposulfitului de sodiu şi al creatininei endogene, reprezintă aproximativ 126 ml/min. (25).

**Filtru** (fr. *filtre*). Mediu adecvat care asigură reţinerea selectivă a unor componente din produsul ce le străbate. *Varietăţi*: f. fizic (de hîrtie, de azbest, de sticlă); f. de adsorbţie selectivă a energiei electromagnetice (filtre colorate pentru lumină vizibilă, filtre Wood cu oxid de nichel pentru fluorescenţă, filtre metalice pentru raze Röntgen etc.); f. fiziologice (membrane organice semipermeabile) etc. (5). ~ **antiepidemic,** totalitatea măsurilor organizatorice, structurale şi funcţionale, care se iau la intrarea sau ieşirea dintr-o colectivitate, în special de copii, spital de boli contagioase etc., în scopul împiedicării pătrunderii sau diseminării unei boli contagioase pe un întreg teritoriu dat: localitate, judeţ, ţară etc. (8). ~ **de contact,** sin.: *Filtru de suprafaţă*, cel mai simplu tip de filtru utilizat pentru curăţirea aerului de praf. Prezintă un şir de suprafeţe cu neregularităţi pronunţate şi orificii foarte fine care permit trecerea aerului (9). ~ **Katadyn,** filtru care foloseşte nisipul argintat în vederea dezinfecţiei cantităţilor mici de apă (20). ~ **lent,** filtru de nisip fin, materialul filtrant formîndu-se treptat în primele straturi ale filtrului din protozoare, bacterii şi alge provenite din apa supusă filtrării. Are eficienţă foarte mare (99,90—99,99%), însă debit mic (2—4 $m^3/m^2/zi$) (20). ~ **de lumină,** filtru care serveşte la modificarea fluxului sau compoziţiei spectrale a razelor luminoase ce-l traversează (28). ~ **cu mîneci,** filtru de pînză în formă de mîneci, utilizat pentru curăţirea de praf a aerului aspirat din încăperile de lucru (9). ~ **neutru,** filtru de lumină care nu modifică repartiţia spectrală a razelor luminoase (28). ~ **oblic,** filtru radiologic situat oblic faţă de axul tubului Schäffer-Witte şi utilizat pentru iradierea parametrelor (36). ~ **orizontal,** filtru radiologic situat perpendicular pe marele ax al tubului Schäffer-Witte şi utilizat în iradierea colului uterin sau a vaginului (36). ~ **pereolator,** sin.: *Filtru stropitor*, filtru biologic utilizat la epurarea apelor reziduale. Apa reziduală este stropită deasupra unui material filtrant format din granule grosolane de material poros (zgură, cărămidă etc.), pe suprafaţa cărora se formează o peliculă bogată în microorganisme care mineralizează activ substanţeale organice în prezenţa oxigenului (20). ~ **poros,** tip de filtru folosit pentru curăţirea de praf a aerului aspirat din încăperile de muncă prin reţinere în diferite materiale poroase (cocs, pietriş etc.), dispuse în calea aerului (9). ~ **primar,** sin. *Diafragm primar*, diafragm care absoarbe radiaţiile secundare formate în tubul radiologic şi care se găseşte la nivelul orificiului cupolei (36). ~ **radiologic propriu,** filtru reprezentat de pereţii de sticlă ai tubului radiogen (36). ~ **cu rame,** filtru uscat, cu pînză întinsă pe rame, utilizat pentru reţinerea prafului din aerul aspirat din încăperile de muncă (9). ~ **rapid,** filtrarea apei prin filtre de nisip, apa ajungînd pe suprafaţa filtrului după ce a suferit procesul de coagulare; în primele straturi de nisip se formează în timp scurt o membrană din nisip şi flocoane fine de coagulant. Această membrană are o bună putere filtrantă, suspensiile şi microorganismele reţinîndu-se în proporţie de 80—95%. Are avantajul unui randament mare, viteza de filtrare asigurînd un debit de 200—400 $m^3/m^2/zi$ (20). ~ **secundar,** Antidifuzor. ~ **selectiv,** filtru de lumină care modifică repartiţia spectrală a razelor luminoase (28). ~ **stropitor,** Filtru percolator. ~ **de suprafaţă,** Filtru de contact. ~ **uleios,** filtru în care aerul este trecut prin cutii umplute cu structuri metalice impregnate cu ulei mineral (9).

*Vezi şi*: Berkefeld, Chamberland, Cattrel-Moeller, Merkel, Petri, Seitz.

**Filtrum ventricuii,** sin.: *Filtrul Merkel.* Scobitură verticală mică, situată în mucoasa peretelui lateral al laringelui, între cartilajele cuneiform şi aritenoid (1).

**Filtz.** Dispozitiv de diferite forme (lenticular, cilindric, conic etc.), confecţionat din material pîslos şi folosit în laboratorul de tehnică dentară pentru lustruirea protezelor dentare (38).

**Filum** (lat. = fir). Structură filamentoasă sau fuziformă (1). **Fila coronaria.** Benzi fibroase din scheletul cardiac, care se întind de la baza porţiunii mediale a valvulei tricuspide spre deschiderea aortică şi trigonul drept (1). ~ **durae matris spinalis,** vîrful caudal al lui *filum terminale*, înconjurat de dura mater (1). **Fila olfactoria.** Fascicul component al nervului olfactiv, înaintea şi în timpul trecerii lui prin platoul cribriform al osului etmoid (1). **Fila radicularia nervorum spinalium.** Fibre subţiri şi izolate, prin a căror însumare iau naştere rădăcinile spinale propriu-zise (1). ~ **terminale,** terminaţia inferioară, atrofică, subţire, a măduvei spinării, în care rămîne în special pia mater (1).

**Fimbria** (lat. = ciucure), sin.: *Fimbrie.* Formaţiune anatomică în formă de ciucure (1). ~ **hippocampi,** sin.: *Corpul bordant*, formaţiune turtită, alcătuită din fibre nervoase, situată de-a lungul marginii mediale a hipocampului; posterior se continuă în *fornix*, iar anterior pătrunde în *uncus* (1). ~ **ovarica** sin.: *Franj ovarian*, cel mai mare dintre franjurile trompei uterine, care ia deseori contact direct cu ovarul (1). **Fimbriae tubae.** Procese

în formă de ciucure (franjuri), aparţinînd extremităţii laterale a trompei uterine (1).

**Fimbrie** (lat. *fimbria* = ciucure). 1. *Fimbria.* 2. Formaţiune morfologică filamentoasă, lipsită de mişcări, ataşată cu o extremitate de celula bacteriană. Apare în urma cultivării bacteriilor în contact cu suprafeţe solide. Se deosebeşte de cil prin dimensiuni mai reduse, ondulaţii abia schiţate, rezistenţă la pH scăzut, constituţie antigenică diferită şi lipsa vreunei legături cu mobilitatea celulei. Fimbriile permit fixarea bacteriilor pe suprafeţe solide şi au rol în hemaglutinare. Ele au fost descrise la reprezentanţii genurilor *Klebsiella*, *Pseudomonas* etc. (3).

**Fimoză** (gr. *phimosis* = întrerupere, oprire). Strîmtorarea congenitală sau inflamatorie a inelului prepuţial (11).

**Fink. Metoda** ~, metodă de corectare progresivă a cifozelor, cu ajutorul unui pat gipsat cu chingă şi al unei perniţe de vată în formă de cruce, aplicate pe cifoză (24).

**Fink-Ottingen. Metoda** ~, metodă de imobilizare în hipercorecţie a piciorului strîmb congenital, cu ajutorul unor benzi de leucoplast (24).

**Finney,** John M. T., 1863—1942. **Piloroplastia** ~, procedeu de piloroplastie prin gastroduodenostomie (11).

**Finsen,** Niels Ryberg, 1860—1904. **Lampă** ~, lampă pentru terapia cu raze ultraviolete, caracterizată printr-un sistem de lentile prin care circulă apa, filtrînd radiaţiile produse de un arc voltaic. În acest fel este redusă acţiunea factorului termic al radiaţiilor infraroşii, acţionînd din punct de vedere terapeutic numai razele ultraviolete (4). **Lentilă** ~, lentilă colorată galben-oranj şi care absoarbe benzile superioare violetului din spectru (razele actinice) (25). **Lumină** ~, amestec de raze violete şi ultraviolete (4).

**Finsenterapie.** Tratamentul cu raze ultraviolete. Prin extinderea noţiunii, termenul este folosit şi pentru fototerapie, actinoterapie (4).

**Finsterer,** Hans, 1877—1955. **Procedeul** ~, cură operatorie a ulcerului piloroduodenal, prin rezecţia antrului piloric, fără pilorectomie, urmată de gastrojejunostomie termino-laterală parţială de tip Hoffmeister-Finsterer (11).

**Fiolle. Incizia** ~, incizie pentru toracolaparotomie totală printr-o incizie care pleacă de la punctul unde linia axilară anterioară încrucişează rebordul costal şi continuă dorsal direcţia rebordului peste coastele a 10-a, a 11-a şi a 12-a, atingînd masa sacrolombară; este folosită în chirurgia splinei (11).

**Fior.** Tremur scurt, inegal şi rapid, care poate apărea fiziologic la expunere în aer răcoros sau patologic sau în afecţiunile febrile, în care caz se însoţeşte de senzaţia de rece (4).

**Fir** (lat. *filum*). Corp de lungime foarte mare, în raport cu dimensiunile liniare ale secţiunii lui transversale (Dicţionarul enciclopedic român). ~ **de in,** material de cusătură chirurgicală din in, rezistent şi bine tolerat de ţesuturi, sterilizabil prin fierbere sau la autoclav (11). ~ **de mătase,** material de sutură chirurgicală din mătase, rezistent şi elastic, sterilizabil prin fierbere sau la autoclav (11). ~ **de nylon,** material de cusătură chirurgicală din nylon, foarte rezistent şi bine tolerat de ţesuturi, sterilizabil prin fierbere sau la autoclav (11). ~ **separat,** sutură chirurgicală în care firele sînt tăiate individual şi separate între ele prin intervale de 1—1,5 cm (11). ~ **de setolină,** Crin de Florenţa.

**Fischer,** Franz, 1877—1948. **Esterul** ~, sin.: *Fosfogliceraldehidă.* Ester monofosforat al glicerinei. Rezultă prin scindarea enzimatică a esterului fructozo-1,6-difosforic (Harden-Young). Este metabolit intermediar în procesele de glicoliză (5).

**Fischer,** Theodore, 1863—1949. **Semnul** ~, suflu presistolic în unele cazuri de pericardită adezivă (10).

**Fischgold-Metzger** (Fischgold, Herman; Metzger, Jean). **Linia** ~, dreapta care pe radiografia din faţă a craniului uneşte fie vîrful celor două mastoide, fie baza celor două şanţuri digastrice (26).

**Fishberg. Proba** ~, probă funcţională renală pentru aprecierea capacităţii de concentraţie: densitatea urinii recoltate după o perioadă de 12 ore de privare apoasă depăşeşte la normal 1 023 (25).

**Fisher,** Frederick Richard, 1844—1932. **Unghiul** ~, unghiul dintre translaţia condiliană în deplasare propulsivă excentrică (dacă această translaţie există) şi translaţia aceluiaşi condil în cursul deplasărilor de echilibrare (39).

**Fisiune nucleară.** Reacţie nucleară, spontană sau provocată, de rupere a unui nucleu atomic greu în două fragmente de masă aproape egale. Fisiunea are loc în cazul nucleelor cu mase cuprinse între 76 şi 162 şi poate fi declanşată sub acţiunea unor anumite particule (în special neutroni). În procesul de fisiune se degajează o mare cantitate de energie, de ordinul milioanelor de electroni-volţi, ca rezultat al diferenţei dintre energia nucleară de legătură a atomului greu supus fisiunii şi cea a atomilor mai uşori rezultaţi din fisiune (5).

**Fissura** (lat. = crăpătură, fisură), sin.: *Fisură.* 1. Termen generic pentru formaţiuni anatomice în formă de scobitură sau şanţ (sin.: *Sulcus, Şanţ*) (1). 2. Leziune elementară dermatologică, constînd dintr-o soluţie de continuitate liniară, localizată de predilecţie periorificial sau în zonele de mişcări active (palme, plante).

Poate fi superficială (epidermică) sau profundă (dermică) (sin.: *Ragadă*) (12). 3. O plesnitură într-un organ (os etc.) (12). ~ **antitragohelicina,** şanţ al cartilajului auricular între *antitragus* şi *helix* (1). **Fissurae cerebelli,** sin.: *Sulci cerebelli.* Şanţurile scoarţei cerebeloase, care ajungînd pînă la substanţa albă, împart cerebelul în lobi şi lobuli pe care alte şanţuri mai superficiale le separă în lamele sau folii (1). ~ **cerebri lateralis,** *Sulcus lateralis cerebri.* ~ **hippocampi,** *Sulcus hippocampi.* ~ **horizontalis cerebelli,** sin.: *Marele şanţ circumferenţial Vicq d'Azyr, Sulcus horizontalis cerebelli,* şanţ adînc care înconjură cerebelul şi separă între ele suprafeţele sale superioară şi inferioară (1). ~ **horizontalis pulmonis dextri,** scizura orizontală a plămînului drept (1). ~ **ligamenti teretis,** sin.: *Sulcus venae umbilicalis,* partea anterioară a şanţului longitudinal stîng de pe faţa inferioară a ficatului, prin care trece ligamentul rotund al ficatului, vestigiul venei ombilicale a fetusului (1). ~ **ligamenti venosi,** sin.: *Şanţul longitudinal sting al ficatului,* porţiunea posterioară a şanţului sagital stîng de pe faţa viscerală a ficatului, în care se află ligamentul venos (1). ~ **longitudinalis cerebri,** sin.: *Marea scizură interemisferică,* fisură adîncă ce împarte creierul în două emisfere şi care este ocupată de *falx cerebri* (1). ~ **mediana anterior medullae oblongatae,** şanţul longitudinal median situat pe faţa anterioară a măduvei prelungite (1). ~ **mediana anterior medullae spinalis,** scobitură întinsă pe toată lungimea măduvei spinării pe linia mediană anterioară, divizînd incomplet măduva în două părţi simetrice (1). ~ **obliqua pulmonum,** *Incisura interlobaris pulmonis.* ~ **orbitalis inferior,** sin.: *Fanta sfenomaxilară,* fisură din orbită care permite trecerea vaselor sanguine infraorbitale şi ramurilor ascendente ale ganglionului sfenopalatin (1). ~ **orbitalis superior,** sin.: *Fanta sfenoidală,* deschiderea alungită situată între aripa mare şi cea mică a sfenoidului, prin care orbita comunică cu endocraniul; prin ea trec nervii *oculomotorius, trohlearis, abducens, ophtalmicus* şi vena oftalmică superioară (1). ~ **parietooccipitalis,** *Sulcus parietooccipitalis.* ~ **petrooccipitalis,** fisura corespunzătoare suturii dintre porţiunea petroasă a temporalului şi osul occipital (1). ~ **petrosquamosa,** fisura formată de fuziunea incompletă a porţiunii petroase şi scuamoase a osului temporal (1). ~ **petrotympanica,** sin.: *Scizura Glaser, Scizura petrotimpanică,* şanţ situat pe faţa inferioară a osului temporal, prin care trece nervul *chorda tympani* (1). ~ **posterolateralis cerebelli,** şanţ situat pe faţa inferioară a cerebelului, posterior de *flocculus* şi de picioarele lui; se întinde medial şi posterior pînă la *nodulus*; separă arhicerebelul de restul cerebelului (1). ~ **prima cerebelli,** şanţ care apare primul în dezvoltarea cerebelului şi separă *declive* de *culmen,* precum şi lobul anterior de cel posterior (1). ~ **sphenopetrosa,** fisură a fosei craniene mijlocii, delimitată de osul temporal şi aripa mare a sfenoidului (1). ~ **transversa cerebri,** Fanta cerebrală Bichat, vezi Bichat. ~ **tympanomastoidea,** sin.: *Sutura timpano scuamoasă posterioară,* sutura dintre apofiza mastoidă şi marginea superioară a osului timpanic (1). ~ **tympanosquamosa,** sin.: *Sutura timpanoscuamoasă anterioară,* sutura dintre marginea anterioară a osului timpanal şi solzul osului temporal, în mijlocul fosei mandibulare (1).

**Fistulă** (lat. *fistula* = tub, ţeavă, canal). 1. Canal format accidental sau operator, care comunică cu o glandă, cu o cavitate naturală sau patologică, cu un organ cavitar şi prin care drenează secreţiile acestora (11). 2. În ortopedie, traiect al părţilor moi cu orificiu cutanat, prin care se scurge puroi dintr-un focar de osteomielită cronică, trădînd activitatea acestui focar şi de obicei prezenţa unui sechestru osos (fistulă osteomielitică), dintr-un focar de tuberculoză osteoarticulară, ganglionară sau dintr-un abces rece (fistulă tuberculoasă) (24). ~ **abdominală,** fistulă care face să comunice cavitatea abdominală sau cavitatea unui organ abdominal cu exteriorul (11). ~ **alveolosinuzală,** comunicare patologică între sinusul maxilar şi cavitatea bucală, determinată de obicei de osteita peretelui alveolar al sinusului maxilar în cursul unei sinuzite maxilare odontopate (30). ~ **anfractuoasă,** fistulă cu calibru şi direcţie neregulate (11). ~ **anorectală,** fistulă perineală al cărei orificiu intern comunică cu rectul (11). ~ **aortopulmonară,** anomalie congenitală rară, constînd într-o comunicare între aortă şi artera pulmonară, cu traiect scurt, produsă prin tulburări de dezvoltare ale septului aortopulmonar (10). ~ **biliară,** fistulă prin care se scurge secreţia biliară. Poate fi parţială sau totală (11). ~ **biliobronşică,** traiect patologic creat de un proces supurativ de origine hepatică şi deschis într-o bronhie (34). ~ **branhială,** fistulă congenitală a gîtului, rezultată dintr-o anomalie de dezvoltare embrionară a regiunii cervicale; orificiul extern de deschidere poate fi subhioidian (fistulă subhioidiană) sau suprahioidian (fistulă suprahioidiană) (11). ~ **bronhoesofagiană,** traiect patologic produs de o supuraţie bronhopulmonară sau esofagiană, în cazuri de ulceraţii, stenoze, diverticuli esofagieni supuraţi (34). ~ **bronhopleurală,** traiect patologic între o bronhie şi pleură, prin efracţia unei alveole emfizematoase, ulceraţie a pleurei sau ruptura unei aderenţe pleurale, realizîndu-se un pneumotorax deschis sau închis (34). ~ **carotidocavernoasă,** comunicare accidentală (de cele

mai multe ori posttraumatică) între sinusul cavernos şi carotida internă (26). ~ **cervicală congenitală,** traiect consecutiv unui viciu de dezvoltare embrionară, situat lateral (fistulă branhială) sau median (canal tireoglos) (30). ~ **completă,** fistulă care prezintă un traiect şi două orificii: unul de comunicare cu cavitatea care o întreţine şi altul de comunicare cu exteriorul (11). ~ **dentară,** traiect care se stabileşte în urma unui proces inflamator parodontal apical, prin care se scurge la exterior (piele sau mucoasă) o secreţie purulentă (38). ~ **enterovaginală,** fistulă care uneşte intestinul cu vaginul; interesează în majoritatea cazurilor intestinul gros şi este situată în fundul de sac posterior al vaginului (18). ~ **esobronşică,** fistulă între esofag şi bronhia de origine, consecutivă unui traumatism care a interesat pereţii ambelor organe (11). ~ **esotraheală,** fistulă între esofag şi trahee, consecutivă unui traumatism care a interesat pereţii ambelor organe (11). ~ **duodenală,** fistulă consecutivă unui act operator sau unui traumatism care face să comunice cavitatea duodenului cu exteriorul sau cu un organ vecin (11). ~ **gangliobronşică,** traiect prin care se elimină conţinutul unui ganglion pulmonar cazeificat în lumenul bronhiei alăturate (2). ~ **gastrică,** fistulă care face să comunice cavitatea gastrică cu exteriorul sau cu un organ din vecinătate, consecutivă unui act operator sau unui traumatism (11). ~ **labirintică,** orificiu în capsula osoasă labirintică, cel mai adesea în canalul semicircular extern, determinat de o supuraţie otomastoidiană prelungită sau de fractura stîncii temporalului; poate da naştere unei labirintite circumscrise sau difuze (30). ~ **lacrimală,** fistulă a sacului lacrimal la piele (28). ~ **oarbă,** fistulă al cărei traiect are un singur orificiu, cel de comunicare cu exteriorul (fistulă oarbă externă) sau cel de comunicare cu cavitatea care o întreţine (fistulă oarbă internă) (11). ~ **perineală,** fistulă consecutivă unui abces perianal al cărei orificiu extern este în jurul anusului; în raport cu sfincterul anal poate fi extra-, intra- sau transsfincteriană (11). ~ **piostercorală,** fistulă prin care se scurge conţinut intestinal şi puroi provenit dintr-o colecţie parаintestinală (11). ~ **pleurocutanată,** fistulă spontană sau consecutivă unei pleurotomii, prin care cavitatea pleurală comunică cu exteriorul (11). ~ **rectouterină,** comunicare între cavitatea rectului şi cea uterină, apărînd de obicei în procesele neoplazice invazive şi necrozante (2). ~ **rectovaginală,** fistulă între rect şi vagin, provocată de naşteri laborioase, cu aplicaţie de forceps sau baziotripsie, după histerectomie, după celulite pelviene, abces al septului rectovaginal (18). ~ **renobronşică,** traiect patologic creat de o supuraţie renală sau perirenală şi deschis într-o bronhie (34). ~ **sacrococcigiană,** fistulă congenitală oarbă externă, cu orificiul la nivelul coccisului (11). ~ **salivară,** traiect care se stabileşte în mod normal în urma unui traumatism sau a unui proces patologic şi prin care se scurge saliva secretată de o glandă salivară, fie endobucal, fie exobucal; se întîlneşte de regulă în obraz sau regiunea parotideomaseterină, în legătură cu glanda parotidă sau canalul Stenon (38). ~ **salpingovaginală,** fistulă care uneşte cavitatea unui piosalpinx cu vaginul; se poate produce spontan, prin deschiderea piosalpinxului în vagin, sau accidental, în urma unei colpotomii (18). ~ **stercorală,** deschiderea la exterior, la piele sau într-o cavitate naturală (vezică, vagin) a unei anse intestinale care a suferit o pierdere de substanţă accidentală sau patologică; prin aderenţele peritoneale care îl izolează de marea cavitate seroasă se realizează un canal prin care trec materii fecale (2). ~ **subhioidiană,** vezi Fistulă branhială. ~ **suprahioidiană,** vezi Fistulă branhială. ~ **traheoesofagiană,** comunicare între calea aeriană şi digestivă, congenitală sau dobîndită (prin ramolirea unui ganglion tuberculos peritraheal, prin traumatism accidental sau endoscopie), care determină un sindrom infecţios foarte grav, bronhopulmonar şi mediastinal (30). ~ **uretropeniană,** traiect anormal de origine traumatică sau prin deschiderea unui abces urinos, prin care se scurge urină şi spermă (2). ~ **uretrorectală,** fistulă de origine traumatică, congenitală sau patologică între uretră şi rect; urina trece în cantitate variabilă în rect, unde, în loc să fie eliminată imediat prin anus, este reţinută pentru un timp, formînd o cloacă închisă prin sfincterul contractat (2). ~ **urinară,** fistulă prin care se scurge urina, ca urmare a unei soluţii de continuitate a căii urinare extrectorii (11). ~ **urinară externă,** fistulă urinară care comunică cu exteriorul (11). ~ **urinară internă,** fistulă urinară deschisă în cavitatea peritoneală sau în spaţiul retroperitoneal şi care nu comunică cu exteriorul (11). ~ **vasculară,** comunicare anormală, congenitală sau cîştigată, unind de obicei un vas cu sînge arterial cu altul cu sînge venos (10). ~ **vezicoombilicală,** fistulă formată în cazul închiderii incomplete a uracăi (2). ~ **vezicouterină,** comunicare între vezica urinară şi uter, în urma unor procese neoplazice invadante (2). ~ **vezicovaginală,** fistulă urinară de origine obstetricală, prin compresiunea prelungita a pereţilor vezicovaginali pe suprafaţa posterioară a pubelui de către capul fetal care nu se degajează, sau de origine chirurgicală în cazurile de histerectomie pentru un cancer uterin (2).

*Vezi şi*: Eck.

**Fistulo-** (lat. *fistula* = tub, țeavă, canal). Element de compunere care introduce în termeni referirea la fistulă (32).

**Fistuloanastomoză** (*fistulo-* + gr. *anastomosis* = comunicare). Implantarea unei fistule glandulare digestive într-un segment al tubului digestiv (11).

**Fistuloenteroanastomoză** (*fistulo-* + gr. *enteron* = intestin + *anastomosis* = comunicare). Fistuloenterostomie.

**Fistuloenterostomie** (*fistulo-* + gr. *enteron* = intestin + *stoma* = gură, deschidere), sin.: *Fistuloenteroanastomoză*. Implantarea capătului extern al unei fistule glandulare (hepatice, pancreatice) într-un segment al intestinului subțire (11).

**Fistulogastroanastomoză** (*fistulo-* + gr. *gaster* = stomac + *anastomosis* = comunicare). Fistulogastrostomie.

**Fistulogastrostomie** (*fistulo-* + gr. *gaster* = stomac + *stoma* = gură, deschidere), sin.: *Fistulogastroanastomoză*. Implantarea capătului extern al unei fistule glandulare (hepatice, pancreatice) în stomac (11).

**Fistulografie** (*fistulo-* + gr. *graphein* = a scrie). Evidențierea dimensiunilor, aspectului și rapoartelor unui traiect fistulos cu ajutorul razelor Röntgen după introducerea unei substanțe de contrast (36).

**Fisură** (lat. *fissura*). *Fissura.* ~ **abdominală,** *Celosoma.* ~ **anală,** mică pierdere de substanță mai mult sau mai puțin superficială, cu sediul în fundul șanțurilor formate de pliuri radiare ale anusului, însoțită de spasm sfincterian în timpul defecației și dureri foarte vii (11). ~ **bazală,** Fisură deciduală. ~ **calcarină,** *Sulcus calcarinus.* ~ **coroidă.** 1. Fisură ventrală în cupa optică și tija optică a embrionului (sin.: *Fisură fetală*) (1). 2. Linia de invaginație a lui *tela coroidea* în ventriculii laterali ai creierului (1). ~ **cupei optice,** parte a fisurii coroide a ochiului embrionar, localizată în cupa optică (1). ~ **deciduală,** sin.: *Fisura bazală,* adâncitură în spațiul fisurat dezvoltat în *decidua basalis,* paralel cu peretele uterin; apare în ultimele luni de sarcină (1). **Fisuri dentare.** Mici soluții de continuitate în smalț și dentină, ca o consecință a unor traumatisme asupra dintelui. Ele permit infectarea dintelui din mediul bucal sau din spațiul parodontal. Denumirea se acordă în mod incorect și șanțurilor intercuspidiene de pe fețele ocluzale ale molarilor și premolarilor (38). ~ **dentată,** termen vechi pentru *Fissura hippocampi* (1). ~ **fetală,** vezi Fisură coroidă. ~ **genitovezicală,** scobitură care se dezvoltă în luna a III-a fetală, între capătul cranial al cordonului genital și vezica urinară. Dispare la bărbați, dar la femeie se adâncește formînd excavația vezicouterină (1). ~ **interaritenoidiană,** fisură goală situată între pliurile aritenoidiene embrionare (1). ~ **osoasă,** soluție minimă de continuitate în os, care nu modifică nici axul, nici conturul osului respectiv (24). ~ **precentrală,** fisură situată în fața șanțului central și paralel cu el (1). ~ **presilviană,** ramura anterioară a fisurii laterale (1). ~ **rinală,** fisură care separă partea arhipalială terminală a girului hipocampului de restul lobului temporal (1). ~ **tijei optice,** parte a fisurii coroide a ochiului embrionar, localizată în tija optică (1). ~ **urogenitală,** fisură situată între pliurile urogenitale care formează deschiderea sinusului urogenital (1).

**Fișă** (fr. *fiche*). Termen generic dat unor formulare de evidență primară statistică, de obicei pe o singură foaie de hîrtie sau carton, care se pretează cel mai bine unei evidențe operative și prelucrării ulterioare a datelor (29). ~ **antropometrică,** fișă de înregistrare a măsurătorilor antropometrice (23). ~ **dactiloscopică,** fișă specială, servind la înregistrarea într-o ordine anumită a amprentelor digitale (23).

**Fișier** (fr. *fichier*). Spațiu rezervat în incinta unității sanitare pentru păstrarea fișelor (29).

**Fitobezoar** (gr. *phyton* = plantă + ar. *bazahr* = contraotravă). Vezi Bezoar.

**Fitohormoni** (gr. *phyton* = plantă + *horman* = a excita). Auxine.

**Fitoparaziți** (gr. *phyton* = plantă + *para* = alături + *sitos* = mîncare). Denumire dată paraziților de origine vegetală (31).

**Fitopatologie** (gr. *phyton* = plantă + *pathos* = boală + *logos* = știință). Patologia plantelor; ramură a biologiei care studiază bolile plantelor, agenții care le provoacă, prevenirea și combaterea lor (32).

**Fixare** (lat. *figere* = a fixa). 1. Actul sau operația imobilizării într-o anumită poziție (32). 2. Încetarea dezvoltării personalității într-o fază apropiată de completa maturitate (32). 3. Dizolvarea stratului sensibil neimpresionat de lumină al unui material foto, cu ajutorul unor soluții de fixatori, astfel că materialul developat devine insensibil la acțiunea în continuare a luminii (32). 4. Operație care oprește descompunerea țesuturilor, după scoaterea lor din organism, întrerupînd procesele enzimatice intracelulare și imobilizînd structurile moleculare (32). 5. Aducerea unui corp într-o stare din care nu se mai poate schimba (32). ~ **conjugată a ochilor,** mișcarea conjugată a celor 2 ochi, pentru a supune excitației vizuale zone retiniene corespondente (28). ~ **coracoclaviculară,** intervenție chirurgicală care are drept scop fixarea claviculei la apofiza coracoidă, cu ajutorul firelor metalice (operația Bunnell) sau

al unui şurub (operaţia Bosworth) (24). ~ **excentrică a ochilor,** fixarea cu un punct excentric a retinei unui ochi ambliop, care rămîne deviat şi după ocluzionarea ochiului bun (28). ~ **telescopică,** Îndinţare osoasă.

**Fixator** (lat. *figere* = a fixa). Soluţie utilizată în tehnica histopatologică care, prin coagularea materiei proteice, împiedică procesul de descompunere a ţesuturilor osoase din organism (2). 2. Instrument ortopedicochirurgical (24). ~ **anhidru,** amestec fixator în care apa intră în cantităţi foarte mici sau lipseşte complet, scurtîndu-se în acest mod foarte mult timpul de lucru (2). ~ **extern,** instrument ortopedicochirurgical folosit în osteosinteză. Este format din două sau mai multe mijloace de prindere — prin înţepare — a fragmentelor osoase şi un dispozitiv de fixare a acestor mijloace în afara tegumentelor (24).

**Fizică** (gr. *physikos,* de la *physis* = natură). Ştiinţă a naturii care se ocupă cu studiul structurii materiei, proprietăţile generate şi legate de mişcare ale materiei şi cu transformările reciproce ale acestor forme de mişcare (mecanice, termice, electromagnetice etc.) (5). ~ **atomică,** parte a fizicii care se ocupă cu studiul structurii fizice a materiei şi cu proprietăţile generale ale atomului. În cadrul fizicii atomice sînt grupate şi alte discipline speciale, care studiază fizica nucleară, fizica particulelor elementare, fizica razelor cosmice etc. (5). ~ **chimică,** Chimie fizică. ~ **moleculară,** parte a fizicii care studiază structura fizică şi interacţiunile materiei la nivelul moleculelor. Această disciplină se ocupă cu precizarea legilor de guvernare şi esenţa fenomenelor de coeziune, capilaritate, adeziune, tensiune superficială, adsorbţie etc. (5). ~ **nucleară,** parte a fizicii care se ocupă cu studiul nucleului atomic şi cu interacţiunile dintre acesta şi particulele elementare, radiaţii, cîmpuri magnetice şi electrice etc. (5).

**Fiziologie** (gr. *physis* = natură + *logos* = ştiinţă). Ştiinţă care se ocupă cu studiul funcţiilor şi constantelor normale ale organismelor vii. A fost denumită de Haller anatomie în mişcare, deoarece explică funcţiile diverselor organe şi sisteme (15). ~ **comparată,** ştiinţă care se ocupă cu studiul comparativ al funcţiilor de la diverse specii animale sau vegetale (15). ~ **muncii,** disciplină care are drept obiect studiul fenomenelor fiziologice legate de procesul de muncă şi de condiţiile de mediu în care acest proces are loc, cu scopul de a fundamenta ştiinţific şi elabora măsuri pentru ridicarea capacităţii de muncă şi pentru prevenirea surmenajului (9).

**Fiziometrie** (gr. *physis* = natură + *metron* = măsură). Cercetarea capacităţii fiziologice a unor funcţii, folosită pentru aprecierea dezvoltării fizice (cercetarea capacităţii vitale, a forţei musculare prin dinamometrie etc.) (20).

**Fizionomie** (gr. *physis* = natură + *nomos* = lege). Ansamblu structural şi arhitectural al feţei, în care poziţia şi conformaţia cavităţii bucale, maxilarelor, dinţilor, buzelor etc. sînt elemente determinante (38).

**Fiziopatologie** (gr. *physis* = natură + *pathos* = boală + *logos* = ştiinţă). Ramură medicală care studiază funcţiile organismului în condiţii de boală şi mecanismul producerii bolilor (32).

**Fizioterapie** (gr. *physis* = natură + *therapeia* = tratament). Ramură a terapeuticii generale, care foloseşte agenţi fizici naturali sau artificiali. Cuprinde printre altele hidroterapia, termoterapia, electroterapia, balneoterapia, climatoterapia etc. (4).

**Fizostigmină,** sin.: *Ezerină.* Alcaloid cu nucleu indolic izolat din *Physostigma venenosum.* Parasimpatomimetic prin acţiune anticolinesterazică, este un miotic energic, antagonist al atropinei. Se foloseşte în colire pentru diminuarea presiunii intraoculare crescute din glaucom şi în tratamentul perforaţiilor corneei sau ca stimulant al peristaltismului intestinal şi al secreţiilor glandulare (13).

**Fîntînă** (lat. *fontana*). Sistem de aprovizionare locală cu apă care utilizează apă subterană, de obicei din stratul freatic. Posibilităţile mai mari de impurificare, cum şi cantităţile relativ mici de apă furnizate fac ca acest sistem să fie, din punct de vedere igienic, inferior alimentării centrale (20). ~ **arteziană,** fîntînă în care apa ajunge la suprafaţă datorită înclinării stratului solului. Captarea corectă poate asigura o apă de bună calitate (20).

**Flaciditate** (lat. *flaciditas*). Moleşeală, slăbiciune, determinată de scăderea tonusului muscular (15).

**Flack-Guillaume. Testul** ~, probă de adaptare funcţională la efort. Se numără frecvenţa pulsului în timpul şi după ce subiectul expiră într-un tub în formă de U, cu diametrul de 4 mm, a cărui coloană de mercur trebuie să se menţină la 40 mm (24).

**Flacon** (fr. *flacon*). Recipient de forme şi dimensiuni variate, confecţionat în general din sticlă şi folosit în laborator (32).

*Vezi şi*: Carrel, Fernbach, Roux.

**Flagelaţie** (lat. *flagellatio*). 1. Perversiune constînd din condiţionarea satisfacţiei sexuale de o prealabilă biciuire (35). 2. Procedură de masaj prin loviri scurte cu ajutorul unor nuiele sau palete (sin.: *Ferulaţie, Fustigaţie, Paletaţie*) (4).

**Flagellata.** *Mastigophora.*

**Flajani,** Giuseppe, 1741—1808. **Boala** ~, Boala Basedow, vezi Basedow.

**Flambare** (fr. *flamber* = a trece prin flacără). Mijloc de sterilizare cu eficiență redusă, folosit în cazuri excepționale, de urgență, și constînd din arderea instrumentelor metalice la flacără (11).

**Flanc** (fr. *flanc*), sin.: *Ilium*. Regiunea laterală a abdomenului, între arcul costal și creasta iliacă (1).

**Flandrin. Procedeul ~**, procedeu de cură a hidronefrozei produsă de vas polar, prin repoziția înaltă a rinichiului (11).

**Flapping tremor** (engl.). Asterixis.

**Flarimetru.** Dispozitiv de determinare a gradului de dispnee, util în depistarea precoce a decompensărilor cardiace (10).

**Flatau**, Edward, 1896—1932. **Semnul ~**, sin.: *Fenomenul nucomidriatic*, fenomen care se produce în cazurile de meningită; constă din declanșarea midriazei la manevra de flectare a capului (27).

**Flatulență** (lat. *flatus* = vînt, răsuflare). Acumulare excesivă de aer în stomac și intestine (16).

**Flatus** (lat. = vînt, răsuflare). Gaze expulzate din stomac sau intestin (16).

**Flavinadenindinucleotid**, abreviat FAD, sin.: *Lactoflavinadenindinucleotid*. Grupare proteică (coenzimă) a sistemului enzimatic care dezaminează D-aminoacizii. În cursul procesului de dezaminare, flavinadenindinucleotidul se reduce ($FAD \rightarrow FADH^+$), prin captarea unui hidrogen de la gruparea aminică, ceea ce permite ulterior hidroliza produsului intermediar. În organism, FAD este sintetizat pe seama flavinmononucleotidului, în prezența ATP (5).

**Flavine.** Clasă de substanțe colorante, conținînd 3 nuclee condensate, derivate de la izoaloxazină, în care primul nucleu este un ciclu benzenic, legat prin intermediul a 2 atomi de azot cu nucleul 3, heterociclic, care prezintă alți 2 atomi de azot în poziția meta. Dintre flavine fac parte un mare număr de metaboliți cu activitate biochimică marcată, cum sînt: vitamina $B_2$, flavinnucleotidele etc. (5).

**Flavinenzime.** Flavoproteide care iau parte la procesele terminale de oxido-reducere, permițînd fixarea hidrogenului pe oxigenul activat (5).

**Flavinmononucleotid**, abreviat FMN, sin.: *Riboflavinfosfat*. Metabolit intermediar în sinteza derivaților flavinici. În organism, FMN este sintetizat pe seama riboflavinei, în prezența ATP, sub acțiunea catalitică a flavochinazei (5).

**Flavochinază.** Enzimă care catalizează fosforilarea riboflavinei în prezența ATP, rezultînd riboflavinfosfatul (5).

**Flavone.** Substanțe colorante, cu structură glicozidică heterociclică. Plantele reprezintă o sursă importantă de sintetizare a compușilor flavonici (antocianină, auronă, apigenină etc.). În organismul animal, o serie de derivați flavonici sînt incluși în lanțul enzimatic al proceselor de oxido-reducere catabolică terminală (5).

**Flavonoizi.** Pigmenți carotenoizi (15).

**Flavoproteide.** Cromoproteide galbene, neporfirinice, posedînd activitate biocatalitică, al căror grup prostetic îl constituie o flavină (riboflavină, flavinnucleotide etc.) (5).

**Flebangiom** (*flebo-* + gr. *aggeion* = vas + *-oma*). Anevrism venos (10).

**Flebectazie** (*flebo-* + gr. *ektasis* = dilatație). Dilatație difuză a venelor (10).

**Flebită** (*flebo-* + *-ită*). Inflamație a peretelui venos prin agenți septici sau toxici (2). **~ „de efort"**, flebită a membrului superior, a cărei apariție este pusă de bolnav pe seama unui efort (11). **~ migratorie**, proces inflamator venos care se localizează pe segmente venoase diferite în puseuri consecutive (11). **~ necrozantă**, flebită a unei vene superficiale, care prezintă la diferite niveluri zone cutanate necrotice, cu pericol de fistulizare și hemoragie (11). **~ obliterantă**, inflamație a peretelui venos, urmată de formarea unui trombus obliterant (2). **~ ombilicală**, tromboză localizată la nivelul venelor ombilicale, provocată de un granulom ombilical infectat sau de o altă infecție localizată la nivelul ombilicului (18). **~ puerperală**, flebită întîlnită la femei în cursul sarcinii, mai frecvent la membrele inferioare și micul bazin (18). **~ sifilitică**, proces de scleroză venoasă cu ectazii, datorit localizării treponemei palide la acest nivel (2). **~ sinusului cavernos**, inflamație a sinusului venos cavernos, determinată de infecții cu punct de plecare nazosinuzal, rinofaringian, caracterizată prin stare septică și toxică foarte gravă, imobilizarea globilor oculari, pierderea vederii și cu sfîrșit letal în unele cazuri (30). **~ sinusului lateral**, inflamație a sinusului venos lateral apărută în cursul unei otomastoidite; este o afecțiune gravă, caracterizată prin: febră septică, stare toxică, fenomene meningiene (30). **~ supurată**, formă de flebită care apare în cursul infecțiilor grave; predomină inflamația cu formarea de abcese flebitice, în timp ce inflamația productivă lipsește (2). **~ tuberculoasă**, formă frecventă de flebită, participînd la diseminarea procesului septic; se caracterizează printr-un infiltrat specific, cazeificare și calcificare (2).

**Flebo-** (gr. *phleps* = venă). Element de compunere care introduce în termeni referirea la venă (32).

**Flebofibroză** (*flebo-* + lat. *fibra* = fibră + *-oză*). Înlocuirea fibrelor musculoelastice ale mediei venelor cu țesut conjunctiv (2).

**Flebografie** (*flebo-* + gr. *graphein* = a scrie). Vizualizarea radiologică a venelor prin opacifiere cu substanțe de contrast, introduse direct (cu sau fără denudare a vasului) sau indirect (transosos, transcavernos etc.) (10).

**Flebogramă** (*flebo-* + gr. *gramma* = înscriere). Înregistrare grafică a pulsațiilor venei jugulare (jugulogramă), cuprinzînd 3 deflexiuni pozitive (*a*, *c*, *v*) și două negative (*x*, *y*), corespunzătoare variațiilor de presiune intraatrială (10).

**Flebolit** (*flebo-* + gr. *lithos* = piatră), sin.: *Calcul sanguin.* Concrețiune calcară a peretelui venos, frecvent întîlnită în special la nivelul bazinului, unde pretează la confuzii cu calculii ureterali (10).

**Flebologie** (*flebo-* + gr. *logos* = știință). Specialitate medicală care se ocupă cu studiul sistemului venos în stări normale și patologice (11).

**Flebomanometrie** (*flebo-* + gr. *manos* = puțin dens + *metron* = măsură). Determinare a presiunii venoase utilizînd un manometru cu apă sau unul cu sistem aneroid (10).

**Flebopexie** (*flebo-* + gr. *pexis* = fixare). Fixarea operatorie a unei vene în poziție normală (11).

**Fleboscleroză** (*flebo-* + gr. *sklerosis* = întărire). Scleroză a peretelui venos, de 3 tipuri anatomoclinice: a) f. secundară, după flebite; b) f. senilă, cu scleroză degenerativă a intimii și calcificări în medie (fleboliți); c) f. propriu-zisă, hipertrofie fibroasă, cu evoluție lentă, a tunicilor venoase, vasele apărînd ca niște cordoane dure, nedureroase, fără infiltrație sau edem (10).

**Flebostază** (*flebo-* + gr. *stasis* = reținere). Încetinirea vitezei de circulație în vene (2).

**Flebotom.** *Phlebotomus.*

**Flebotomie** (*flebo-* + gr. *tome* = tăiere), sin.: *Venesecție.* Secționarea operatorie a peretelui unei vene, în scopul provocării unei sîngerări sau introducerii unui cateter (11).

**Flebotromboză** (*flebo-* + lat. *thrombus* = trombus + *-oză*). Tip de coagulare intravenoasă, fără modificări parietale inflamatorii preexistente, cu simptomatologie în general ștearsă, dar cu pericol mare de embolii (cheagul fiind neaderent) (10).

**Flechsig,** Paul Emil, 1847—1929. **Aria ovală ~,** *Fasciculus septomarginalis.* **Fasciculul spinocerebelos direct ~,** *Tractus spinocerebelaris posterior.* **Fasciculus lateralis proprius Flechsigi,** *Fasciculi proprii.*

**Flegmazie** (gr. *phlegmasia* = scurgere). *Phlegmasia.*

**Flegmon** (gr. *phlegmone* = flegmon). Inflamație supurativă, care se dezvoltă în țesutul conjunctiv lax, prezentînd o tendință invadantă și avînd la bază, ca proces caracteristic, mortificarea țesuturilor respective; procesul se explică printr-o virulență mare a microbilor respectivi, printr-o asociere microbiană, sau prin reactivitatea scăzută a țesutului conjunctivoadipos (2). **~ amigdalian,** Amigdalită flegmonoasă. **~ celulitic,** Flegmon difuz. **~ difuz,** sin.: *Flegmon celulitic,* celulită difuză cu simptome septice (2). **~ difuz al planșeului bucal,** Angina Ludwig, vezi Ludwig. **~ circumscris,** flegmon dezvoltat într-o regiune delimitată (11). **~ gastric,** gastrită difuză supurativă, cu caracter disecant, de gravitate excepțională prin evoluția sa rapidă și posibilitățile terapeutice reduse (2). **~ lemnos,** Flegmon Reclus, vezi Reclus. **~ al ligamentului larg,** sin.: *Flegmon pelvian,* supurație localizată în grosimea ligamentului larg al uterului și provocată de supurații salpingiene, peritonite închistate peritubare sau de chisturi supurate paraovariene (18). **~ limfangitic,** flegmon superficial difuzat pe calea limfaticelor în cursul unei limfangite supurate (2). **~ pelvian,** Flegmon al ligamentului larg. **~ perinefretic,** Flegmon perirenal. **~ perirenal,** sin.: *Flegmon perinefretic,* perinefrită supurată prin localizare hematogenă metastatică, cu etapă renală intermediară de embolii microbiene, în cursul unei septicemii cu streptococ sau în cursul unei infecții puerperale, unei febre tifoide sau unei gripe hipertoxice (2). **~ periuretral,** flegmon care se dezvoltă la bolnavi cu stricturi uretrale, înapoia stricturii ca urmare a leziunilor de uretrită cronică; poate infiltra lojile conjunctive pelviene (2). **~ retrofaringian,** adenoflegmon al ganglionilor prevertebrali ai regiunii cervicale; este o afecțiune a primei copilării sau a sugarului (2). **~ tecii hipogastrice,** supurație localizată la baza ligamentului larg, deasupra ridicătorilor anali, dezvoltată în regiunea unde artera uterină se divide, fiind înconjurată de țesutul celular al ligamentului larg (18).

*Vezi și*: Heurtreaux, Reclus.

**Fleischner. Poziția ~,** poziție de lordoză exagerată, utilizată în explorarea radiologică a plămînului, în vederea examinării scizurilor mari (34).

**Fletcher,** Horace, 1849—1919. Vezi Dentină artificială.

**Flexibilitate** (lat. *flexibilitas*). 1. Calitatea de a fi suplu, elastic (32). 2. Proprietatea unui material de a putea fi îndoit fără să capete o

deformaţie permanentă (32). ~ **ceroasă,** Catalepsie.

**Fleximetru** (lat. *flexio* = îndoire + gr. *metron* = măsură). Instrument cu care se măsoară amplitudinea de flexiune a unei articulaţii (4).

**Flexiune** (lat. *flexio*). Mişcare de apropiere a unuia din cele două segmente constitutive ale unei articulaţii faţă de celălalt (15).

**Flexor** (lat. *flectere* = a îndoi). Vezi Muşchi flexor.

**Flexura** (lat. = încovoiere), sin.: *Flexură.* Termen care defineşte o formaţiune anatomică încurbată (1). ~ **coli dextra,** sin.: *Unghiul colic drept, Unghiul hepatic al colonului,* unghiul subhepatic, format de trecerea colonului ascendent în colonul transvers (1). ~ **coli lienalis,** *Flexura coli sinistra.* ~ **coli sinistra,** sin.: *Flexura coli lienalis, Unghiul colic stîng,* unghiul subsplenic format la trecerea colonului transvers în colonul descendent (1). ~ **duodeni inferior,** sin.: *Genu inferius,* curbură formată de trecerea dintre porţiunea descendentă şi cea orizontală, inferioară, a duodenului (1). ~ **duodeni superior,** sin.: *Genu superius,* curbură formată la trecerea dintre porţiunea superioară orizontală şi cea descendentă a duodenului (1). ~ **duodenojejunalis,** sin.: *Unghiul duodenojejunal,* curbura de la joncţiunea duodenului cu jejunul (1). ~ **perinealis recti,** cea de a doua curbură, în plan sagital, a rectului; concavitatea sa este posterioară, corespunzînd coccisului (1). ~ **saeralis recti,** curbura rectului în plan sagital în faţa sacrului; concavitatea sa este îndreptată anterior (1).

**Flexură** (lat. *flexura* = încovoiere). *Flexura.* ~ **caudală,** flexură a terminaţiei caudale a embrionului (1). ~ **cefalică,** Flexură mezencefalică. ~ **cervicală,** sin.: *Flexură nucală, Flexură spinală,* flexură a creierului embrionar, concavă ventral, situată la joncţiunea creierului posterior cu măduva spinării (1). ~ **cranială,** flexură a creierului embrionar (1). ~ **mezencefalică,** sin.: *Flexură cefalică,* flexură a creierului embrionar, concavă ventral, situată în regiunea creierului mijlociu (1). ~ **nucală,** Flexură cervicală. ~ **pontină,** flexură a creierului embrionar, concavă dorsal, situată în regiunea mielencefalului (1). ~ **sigmoidă,** curbură în formă de S a colonului între porţiunea lui descendentă şi rect (1). ~ **spinală,** Flexură cervicală.

**Flictenă** (fr. *phlyctène*). Vezi Bulă.

**Flieringa. Inelul** ~, inel metalic ce se fixează prin fire de scleră preoperator puţin îndărătul limbului sclerocornean, prin care globul poate fi tracţionat cu ajutorul unor fire în axul vertical, în scopul evitării ieşirii din vitros în cursul extracţiei cristalinului (28).

**Flint,** Anton, 1812—1866. **Suflul** ~, sin.: *Uruitura Flint,* uruitură diastolică datorită unei stenoze mitrale funcţionale, în unele cazuri de insuficienţă aortică; se admite că este datorită unei strîmtorări relative a orificiului mitral, cînd ventricului stîng este mult mărit de volum (10). **Uruitura** ~, **Suflul Flint.**

**Flocculus cerebelli,** sin.: *Lobul pneumogastricului.* Lob proeminent al cerebelului situat înapoia şi dedesubtul pedunculului cerebelos mijlociu de fiecare parte a fisurii mediane; face parte din arhicerebel (1).

**Flocoane.** 1. Denumire a particulelor vizibile, rezultate din separarea fazei disperse a unei suspensii coloidale (32). 2. Rezultat al procesului de floculare (32). ~ **vitreene,** opacităţi mobile în corpul vitros. Se produc prin alteraţii degenerative sau inflamatorii ale corpului vitros şi apar vizibile în faţa ochilor ca membrane sau „muşte zburătoare" (28).

**Flogistic** (gr. *phlogistikos*). Agent capabil să producă inflamaţie; se foloseşte în farmacologia experimentală, pentru realizarea de modele de inflamaţie, în scopul studierii substanţelor antiinflamatorii; unele preparate cu acţiune flogistică, de felul făinii de muştar, se folosesc terapeutic în scop iritant, revulsiv (14).

**Flogoză** (gr. *phlogosis*). Inflamaţie (2).

**Florantironă.** Acid fluorantenbutiric; hidrocoleretic obţinut prin sinteză, folosit terapeutic pentru combaterea stazei biliare în stările de hipotonie a căilor biliare, în infecţiile biliare cronice şi în litiaza biliară (14).

**Floră** (de la *Flora,* zeiţa florilor şi a grădinilor, la romani). Totalitatea organismelor vegetale dintr-o anumită regiune, un anumit mediu caracteristic sau perioadă geologică (20). ~ **acidolactică,** flora care produce fermentarea lactozei în lapte cu scăderea pH-ului (20). ~ **criofilă,** Floră psicrofilă. ~ **mezofilă,** grup de microorganisme care au temperatura optimă de creştere situată între 35 şi 40°. În această categorie intră flora patogenă şi o parte din cea saprofită (20). ~ **microbiană,** totalitatea speciilor microbiene întîlnite într-un mediu dat (3). ~ **nitrificatoare,** sin.: *Germeni nitrificatori, Nitrificatori,* floră care realizează mineralizarea în natură, sol şi apă a substanţei organice proteice în condiţii aerobe, reprezentînd etapa finală a transformării proteinelor cu formarea azotaţilor. Flora nitrificatoare cuprinde germeni care transformă amoniacul în nitriţi (*nitrosomonas*) şi germeni care transformă nitriţii în nitraţi (*nitrobacter*) (20). ~ **psicrofilă,** sin.: *Floră criofilă,* grup de microorganisme adaptate la temperaturi joase. Au temperatura optimă de creştere situată în jur de 20° sau la valori mai mici (20). ~ **termofilă,** grupă de bacterii care cresc şi se dezvoltă la temperatură

mai ridicată (peste 40°); se caracterizează printr-o activitate biochimică exotermă intensă. Bacteriile intervin prin procesele de fermentație pe care le provoacă la descompunerea și mineralizarea gunoaielor (20). ~ **vaginală,** totalitatea germenilor microbieni decelați la nivelul vaginului. La femeia sănătoasă se găsesc bacili Döderlein care produc citoliza celulelor epiteliale descuamate, punînd în libertate acid lactic din glicogenul celular. Flora constituită numai din bacili Döderlein este ideală și denumită floră vaginală de gradul I, pH-ul vaginal fiind 4,2—4,6. În flora vaginală de gradul al II-lea, pe lîngă bacilii Döderlein, există bacili granuloși grampozitivi, pH-ul fiind 5,6. În flora vaginală de gradele al III-lea și al IV-lea mai intervin și alți germeni patogeni, care afectează integritatea mucoasei vaginale (18).

**Florence,** Albert, 1851 — 1927. **Reacția ~,** test de decelare a colinei, avînd la bază proprietatea acestei substanțe de a da precipitate microcristaline rombice, roșii-brune, de iodhidrat de iodură de colină, atunci cînd este pusă în prezența unei soluții concentrate de iod în iodură de potasiu. Testul este folosit în medicina legală, pentru punerea în evidență a spermei, deoarece aceasta conține — cîteva ore de la emisie — cantități importante de colină (5).

**Florey,** Howard. **Unitatea ~,** sin.: *Unitate Oxford.* Cantitatea minimă de penicilină care, dizolvată în 50 ml bulion de carne steril, inhibează dezvoltarea tulpinii-test de *Staphylococcus aureus.* (5).

**Florizină,** sin.: *Florizosid.* $C_{21}H_{24}O_{10}.2H_2O$. Substanță extrasă din coaja de măr. Administrată în organism mărește permeabilitatea filtrului renal, producînd diabetul florizinic (5).

**Florizosid.** Florizină.

**Flörken. Procedeul ~,** procedeu de coledocoduodenostomie prin incizie longitudinală a ambelor segmente de anastomozat, firele inițiale unind mijlocul inciziei coledociene cu extremitățile inciziei duodenale (11).

**Flosdorf,** Earl William. **Testul ~,** test utilizat în depistarea stării de receptivitate față de infecția *pertussis* și pentru evaluarea eficienței vaccinărilor, constînd din injectarea intradermică de antigen purificat, liofilizat, preparat prin procedeul Flosdorf de dezintegrare a bacililor prin vibrații ultrasonore; reacția pozitivă, marcată prin eritem și induratie locală de intensitate variată arată gradul de imunitate (8).

**Flotor** (fr. *flotteur*). Cameră de aer care servește la menținerea pe suprafața apei a ouălor de țînțari (31).

**Flou** (fr.). Penumbră.

**Flourens,** Marie Jean Pierre, 1794—1867. **Legea lui ~,** excitarea labirintului determină apariția unui nistagmus în planul canalului semicircular excitat (30).

**Flower,** William Henry, 1831—1899. **Indexul ~.** 1. Indexul nazomolar =

$$= \frac{\text{lățimea nazomolară} \times 100}{\text{lărgimea biorbitală}} (1);$$

2. Indexul dental =

$$= \frac{\text{lungimea dentală} \times 100}{\text{lungimea craniobazală}} (1).$$

**Flowmetru.** Dispozitiv pentru măsurarea debitului gazelor. Se disting flowmetre uscate și umede. Se utilizează la dozarea gazelor din aer, la aparatele de narcoză și oxigenoterapie (20).

**Fluctículus** (dim. lat. *fluctus* = val). Termen vechi dat unor ușoare și inconstante proeminențe alungite, situate pe fața laterală a ventriculului mijlociu (1).

**Fluctuație** (lat. *fluctuatio*). 1. În statistică, sinonim pentru dispersie (7). 2. Variație întîmplătoare, nesemnificativă, de la un moment la altul sau de la un eșantion la altul (7).

**Fluctuență** (lat. *fluctuare* = a varia). Senzație palpatorie dată de o formațiune tumorală cu conținut lichid (11).

**Fludrocortizon,** sin.: *9α-Fluorohidrocortizon.* Corticosteroid sintetic cu acțiune antiinflamatorie; produce retenție hidrosalină marcată; este folosit mai ales local, în unele boli de piele (13).

**Flügge,** W. L. **Picăturile ~,** sin.: *Picături bacilifere,* stropi de secreție nazofaringiană eliminați în timpul vorbitului, în tuse, strănut etc. Fiind intens contaminate la bolnavii sau purtătorii de germeni cu eliminare respiratorie contribuie la răspîndirea bolilor infecțioase cu poarta de intrare respiratorie (20).

**Flumetazonă pivolat.** Derivat cu fluor al prednisolonului; este un preparat cortizonic cu acțiune antiinflamatorie locală intensă; se folosește, în aplicare locală pe piele, în diferite dermatoze inflamatorii și alergice (14).

**Flumina pilorum.** Dispoziție în vîrtej pe care o au uneori zonele cu păr ale pielii capului (1).

**Fluocinolon acetonid.** Corticosteroid de sinteză, difluorurat, cu acțiune antiinflamatorie puternică. Este activ în inflamațiile locale de natură alergică ale pielii și mucoaselor. Se administrează în unguente 0,025% (13).

**Fluor.** 1. Simbol F. Element chimic cu număr atomic 9 şi greutate atomică 19. Este un metaloid puternic reactiv, cap de serie în grupa halogenilor, la temperatură şi presiune normală prezentîndu-se în stare gazoasă (5). 2. Scurgere (32).

**Fluor albus.** Leucoree.

**Fluorapatită.** Apatită rezistentă la carie, care se formează sub acţiunea aplicării metodei fluorizării; fluorul pătrunde în reţeaua cristalină a apatitei smalţului, unde se substituie în oarecare măsură ionilor OH, dînd o rezistenţă specială smalţului (38).

**Fluoresceină.** Substanţă folosită pentru studiul vitezei de circulaţie a sîngelui sau în colire pentru cercetarea corneei, pe baza fenomenului de fluorescenţă (13).

**Fluorescenţă.** Proprietate pe care o au unele substanţe (soluţia de sulfat de chinină, de fluoresceină etc.) de a emite lumină în toate direcţiile atunci cînd sînt iradiate cu radiaţii de o anumită lungime de undă (luminoase, dar mai ales ultraviolete etc.); lungimea de undă a radiaţiei emise este superioară sau cel puţin egală cu aceea a radiaţiei excitatorii. Spre deosebire de fosforescenţă, în cazul fluorescenţei, emisiunea de lumină încetează o dată cu încetarea iradierii substanţei. Pe această proprietate a unor substanţe se bazează metodele de fluoroscopie şi fluorometrie (6).

**Fluorescite.** Globule roşii fluorescente în lumină ultravioletă, datorită protoporfirinei libere pe care o conţin; apar în număr crescut în anemii sideropenice, în saturnism, ca şi în anemiile din infecţiile cronice. Reticulocitele sînt — în mod normal — fluorescite (19).

**Fluorimetru.** Aparat pentru măsurarea concentraţiilor slabe de substanţe fluorescente (6).

**Fluorizare.** Adăugarea artificială de săruri de fluor pentru profilaxia cariilor dentare în zonele carenţate în acest microelement. S-a preconizat fluorizarea apei, a sării, a pastei de dinţi sau a laptelui. În practică s-a dovedit eficientă numai fluorizarea apei de băut: 1 : 1 000 000 (20).

**9 α-Fluorohidroeortizon.** Fludrocortizon.

**Fluorometrie.** Test clinic de măsurare a permeabilităţii hematooculare sau capilare a corpului ciliar, prin viteza dispariţiei fluoresceinei din camera anterioară a ochiului, după introducerea ei pe cale intravenoasă (28).

**Fluoroscop.** Aparat pentru observarea substanţelor fluorescente în concentraţii slabe. Se utilizează la punerea în evidenţă a cantităţilor foarte mici, fluorescente, de săruri de uraniu, în anatomia patologică pentru a diferenţia ţesuturile patologice de cele sănătoase, în medicina legală pentru cercetarea urmelor de sînge etc. (6).

**5-Fluorouracil.** Antimetabolit care interferează cu acidul uridilic în cadrul proceselor de sinteză a acidului dezoxiribonucleic. Substituirea acidului uridilic prin antagonistul său, 5-fluorouracilul, are ca rezultat inducţia de mutaţii în celula nou-formată (5).

**Fluoroză.** Intoxicaţie cronică de origine alimentară sau prin expunere profesională la compuşi ai fluorului; se caracterizează prin leziuni dentare şi osoase, tulburări respiratorii şi generale (9). ~ **dinţilor,** modificarea compoziţiei chimice a smalţului dentar, provocată de excesul de consum de fluor (mai mult de 2 mg zilnic *per os*); se manifestă prin apariţia de pete sau eroziuni albicioase pe suprafaţa dinţilor (39).

**Fluorură.** Sare a acidului fluorhidric. În organism, fluorurile se găsesc în concentraţii mai mari în compoziţia dinţilor (email: 0,6—0,8 mg/100 g; dentină: 2,4—7,6 mg/100 g) şi a timusului (0,11—0,12 mg/100 g). Sîngele conţine aproximativ 280 μg fluoruri/100 ml, iar prin urină se elimină în 24 ore 0,3—0,5 mg (în cazul în care apa de băut conţine fluoruri, eliminarea urinară a acestora creşte proporţional) (5). ~ **de calciu,** sarea de calciu a acidului fluorhidric; se găseşte în oase şi dinţi (14). ~ **de sodiu,** sarea sodică a acidului fluorhidric, folosită în medicină ca antiseptic, ca agent de fluorurare a apei potabile pentru prevenirea cariilor dentare, ca anticoagulant în recoltarea sîngelui; poate avea acţiune toxică prin fixarea calciului ionic (13).

**Fluostigmină.** Compus organofosforic cu acţiune anticolinesterazică intensă şi de lungă durată; toxic folosit în tratamentul glaucomului (14).

**Fluroxen.** Eter trifluorvinilic; este folosit ca narcotic chirurgical, avînd acţiune intensă, fiind un bun analgezic şi relaxant muscular; toxicitatea este mai mică decît a halotanului (14).

**Flutter** (engl.). Fluturare; vibraţie sau pulsaţie rapidă (32). ~ **atrial,** tahiaritmie atrială (200—400 contracţii atriale/min., care dau undele „F" de pe ECG), cu răspuns ventricular regulat sau neregulat (mai rar), depinzînd de tipul şi gradul blocului coexistent (constant 1 : 1; 2 : 1; 3 : 1; 4 : 1 — sau variabil), frecvenţa evoluînd între 60 şi 300 bătăi/min. şi determinînd, paralel, intensitatea tulburărilor clinice (10).

**Flux** (lat. *fluxus* = curgere). 1. Curgere continuă, relativ uniformă, a unor materiale, lichide etc. (32). 2. Curgere a unei cantităţi vectoriale într-o anumită arie (32). ~ **luminos,** energia electromagnetică emisă în toate direcţiile de o sursă de lumină în timp de 1 secundă. Unitatea de măsură este lumenul (20). ~ **mens-**

**trual,** Menstruație. ~ **plasmatic renal,** cantitatea de plasmă care trece prin rinichi în timp de 1 minut. În condiții de cercetare se determină pe baza principiului Fick, respectiv după formula : $\frac{U_x \cdot V}{P_x - R_x}$, în care : $U_x$ = concentrația în urină a substanței $x$ (mg%); $V$ = volumul urinar (ml/min.); $P_x$ = concentrația substanței $x$ în sîngele arterial (mg%); $R_x$ = concentrația substanței $x$ în sîngele venei renale (mg%). Această formulă devine identică cu cea a *clearance*-ului substanței respective, dacă concentrația ei în sîngele venos este în mod invariabil egală cu 0, condiție pe care teoretic o îndeplinesc PAH și diodrastul (atunci cînd concentrația lor plasmatică nu depășește 10 și respectiv 5 mg%) (25). ~ **sanguin renal,** cantitatea de sînge care trece prin rinichi în timp de 1 minut. În condiții de cercetare se determină fie direct, măsurînd fluxul sanguin în vena renală, fie indirect, pe baza principiului Fick. În practica clinică se calculează pornind de la valorile fluxului plasmatic renal stabilite cu ajutorul *clearance*-ului PAH sau al diodrastului, deosebindu-se în acest caz : fluxul sanguin renal efectiv (1 180 ml/min.) și fluxul sanguin renal total (1 280 ml/min.) (25). ~ **sebaceu Rayer,** vezi Seboree.

**FMN.** Abreviere pentru Flavinmononucleotid (5).

**Foaie** (lat. *folium*). 1. Termen generic dat unor formulare utilizate în instituțiile sanitare și care servesc ca documente contabile, statistice sau științifice (de ex. foaia de alimentație, foaia de temperatură, foaia de observație etc.) (29). 2. Vezi Folie. **Foi de azbest.** Benzi de azbest de diferite lățimi, folosite în laboratorul de tehnică dentară, pentru căptușirea tiparelor din mase de ambalat refractare și a inelelor, chiuvetelor și pîlniilor de turnare, precum și ca material izolator în unele operații de lipire și sudură. În acest ultim caz se folosește sub formă de masă păstoasă, obținută prin îmbibarea cu apă și stoarcere (39). **Foi de ceară.** Foi de ceară de diferite grosimi, turnate dintr-o ceară foarte asemănătoare cu ceara pentru placa de bază, folosite îndeosebi în lucrările de proteze parțiale, pentru despovărări de șa și pentru obținerea unui palat de grosime uniformă într-o proteză totală. Grosimea lor este exprimată în numere. Cu cît numărul este mai mic, cu atît foaia este mai groasă (39). **Foi de celuloză.** Celuloză sub formă de foi, folosite în laboratorul de tehnică dentară pentru controlarea cantității de acrilat îndesat în tipar și pentru izolarea tiparului de ipsos de masa acrilică îndesată. Înainte de folosire, se înmoaie în apă pentru a se adapta prin mulare cît mai bine (39).

**Foame** (lat. *fames*). 1. Senzație puternică de a mînca, asociată cu contracții ritmice ale stomacului gol (32). 2. Stare a organismului lipsit total sau parțial de hrana necesară satisfacerii nevoilor sale (32). ~ **de oxigen,** stare fiziologică din timpul contracției musculare, în care procesele oxidative nu compensează pe cele catabolice datorită unui aport insuficient de oxigen la nivelul mușchiului (9).

**Foarfece** (lat. *forfex*). Instrument metalic de diferite forme și lungimi, folosit pentru tăiere (11). ~ **chirurgical,** foarfece cu vîrfurile ascuțite sau boante, cu partea tăioasă dreaptă sau curbă, de diverse lungimi, folosit pentru tăierea țesuturilor sau a materialelor de sutură chirurgicală (11). ~ **coronar,** foarfece drept sau curb, pentru croirea și ajustarea coroanelor dentare și inelelor de cupru (39). ~ **de craniotomie,** instrument obstetrical alcătuit din două ramuri dublu încrucișate în formă de pensă, cu vîrfurile în formă de lance, prevăzut cu mîner și un arc între cele două ramuri. Servește pentru perforarea intrauterină a bolții craniene la fătul hidrocefal sau mort (18).

**Fobie** (gr. *phobos* = frică + *-ia*). Frică obsedantă cu obiect precizat, impunîndu-se contra voinței bolnavului care, păstrînd atitudine critică față de ea, luptă să o înlăture, de obicei fără succes (35). ~ **cardiacă,** nevroză sau psihoză în cadrul căreia subiectul trăiește într-o permanentă teamă de moarte iminentă din cauza inimii, avînd sau nu fenomene subiective sau leziuni organice de natură cardiacă (10).

**Fobodipsie** (gr. *phobos* = frică + *dipsa* = sete). Turbare.

**Fobofobie.** Frică de a nu avea fobii (35).

**Focaltoxicoză.** Mecanism patogenic în reumatism, care ar explica intervenția infecției de focar prin acțiunea toxinelor provenite din distrugerea unor bacterii situate în anumite focare și care difuzează în organism (4).

**Focar** (fr. *foyer*). 1. În sens clinic, se referă la existența în organism a unui proces infecțios, mai mult sau mai puțin localizat, cu evoluție variabilă (8). 2. În sens epidemiologic restrîns, se referă la locul în care se găsește sursa de infecție, precum și teritoriul învecinat, în limitele căruia este posibilă infectarea altor persoane (8). 3. În sens epidemiologic larg, se referă la o localitate, județ, țară întreagă sau regiune geografică întinsă, unde există focare active de infecție și factori de transmitere ai acestor infecții (8). 4. În optică, punctul unui sistem optic în care se întîlnesc razele unui fascicul emergent provenit dintr-un fascicul incident de raze paralele (Dicționarul enciclopedic român). ~ **aplanatic,** focare egale pentru

diferitele zone ale unei lentile lipsită de aberație de sfericitate (28). ~ **conjugat,** focarul realizat de trecerea printr-o lentilă convergentă a razelor paralele care ies dintr-o altă lentilă convergentă, avînd sursă de lumină situată în focarul ei (28). ~ **dentar,** proces patologic infecțios, organizat și localizat în jurul dintelui la apex sau în pungile gingivale; constituie de multe ori surse active de toxiinfecție, generatoare de afecțiuni la distanță (38). ~ **endemic,** teritoriu în care se mențin condiții epidemiologice care întrețin o endemie, în special persistența agentului potențial patogen (8). ~ **epidemic,** teritoriu în care izbucnește și evoluează o epidemie (8). ~ **de fractură,** denumire dată totalității țesuturilor dintre și din jurul fragmentelor unei fracturi, în care are loc procesul histologic și biochimic de formare a calusului (24). ~ **metastatic,** focar infecțios generat prin noi însămînțări apărute de la focare infecțioase preexistente în organism și care, la rîndul său, poate să devină focar de multiplicare și diseminare secundară (8). ~ **natural,** existența în natură a elementelor care întrețin un anumit potențial de izbucnire a unor boli transmisibile (de ex. existența în locurile împădurite a animalelor homeoterme și a artropodelor transmițătoare, ca potențial de infectare a omului în encefalita de căpușe) (8). ~ **optic,** proiecția focarului termic pe un plan de proiecție (film radiografic, ecran radioscopic) (36). ~ **primar.** 1. În sens epidemiologic, focarul primar reprezintă teritoriul în care își are originea o epidemie dată (în care au apărut primele cazuri de îmbolnăvire) (8). 2. În sens clinic, termenul se referă la localizarea inițială în organism a unui proces infecțios, de unde infecția poate fi diseminată (8). ~ **real,** focar ce se realizează înaintea unei lentile convergente pentru razele paralele care vin de la infinit; determină semnul pozitiv pentru lentilă (28). ~ **secundar.** 1. În sens epidemiologic, termenul se referă la un focar epidemic care se constituie ulterior prin răspîndirea infecției din focarul primar (8). 2. În sens clinic, focarul secundar reprezintă o nouă localizare a infecției, succedînd focarului primar (8). ~ **termic,** porțiune din anod care suportă temperatura degajată prin frînarea fasciculului catodic (36). ~ **toxigen,** focar infecțios localizat în vecinătatea porții de intrare a infecției și în care agentul patogen rămîne cantonat, elaborînd toxine care se răspîndesc în organism (8). ~ **virtual,** focar ce s-ar realiza prin prelungirea îndărătul lentilei a razelor divergente determinate de razele paralele care trec printr-o lentilă concavă; determină sensul negativ pentru lentilă (28).

**Focomelie** (gr. *phoke* = focă + *melos* = extremitate). *Phocomelia.*

**Foeniculum vulgare,** sin.: *Anason dulce, Fenicul.* Plantă din familia *Umbelliferae*; frunzele conțin 2—7% ulei esențial, bogat în anetol și alți derivați fenolici; are acțiune spasmolitică, carminativă și ușor diuretică (13).

**Foetus** (lat. = făt), sin.: *Făt, Fetus.* Produsul concepției unui mamifer dintre perioada de embrion și momentul nașterii (1). ~ **compressus,** *Foetus papyraceus.* ~ **in foetu,** sin.: *Cryptodidymus,* teratom înăuntrul corpului unui fetus, produs prin creșterea separată a celulelor desprinse în cursul dezvoltării embrionului (2). ~ **papyraceus,** sin.: *Foetus compressus,* fetus din sarcină gemelară, mort, comprimat de fătul rămas viu; este subțiat, cu aspect de papirus (23). ~ **parasiticus,** monstruozitate constînd din faptul că pe o parte a corpului sau în interiorul unui făt normal dezvoltat se găsește lipit un alt embrion nedezvoltat; fătul dezvoltat se numește autozit, iar cel nedezvoltat parazit (2). ~ **sanguinolentus,** fetus mort și macerat în uter; prezintă înmuierea și detașarea epidermului și infiltrarea organelor prin derivați de hemoglobină (hemoliză), care îi dau un aspect roșu-brun și o consistență moale, asemănătoare unui terci (23).

**Föhn.** Vînt uscat și cald care coboară în văi din zonele muntoase. Forma clasică de föhn se găsește în Alpi și Himalaia, poate apărea însă în apropierea oricărui masiv muntos. Boala föhnului și sensibilitatea la föhn sînt manifestări clasice ale meteoropatologiei. Se descriu anumite fenomene premergătoare apariției vîntului (cefalee, iritabilitate, insomnie, scăderea capacității de muncă, diskinezii digestive, agravarea unor boli etc.), fenomene care se ameliorează cînd vîntul începe să bată (20).

**Foix,** Charles, 1882—1927. **Sindromul paramedian bulbar** ~, Sindromul interolivar Déjérine, vezi Déjérine. **Sindromul de perete extern de sinus cavernos** ~, sindrom caracterizat prin afectarea nervilor motor ocular comun, patetic și ramura oftalmică a trigemenului, care trec prin peretele extern al sinusului cavernos (27).

**Foix-Alajouanine** (Foix, Charles, 1882—1927; Alajouanine, Th.). **Sindromul** ~, sin.: *Mielomalacie angiodisgenetică,* complex de simptome medulare neinflamatorii, datorite scleroză și dilatației varicoase a venelor rahidiene (10).

**Folcodină.** Derivat de morfină, folosit ca antitusiv; nu dezvoltă obișnuință (13).

**Folicul** (lat. *folliculus* = săculeț). *Follículus.* ~ **actinomicotic,** microabces cu zonă de necroză centrală și infiltrat inflamator constituit din celule epitelioide și limfocite, printre care se întîlnesc grupe de celule xantomatoase și filamente miceliene dispuse radiar, avînd la capătul

liber cîte o măciucă (2). ~ **atretic,** folicul ovarian primar, secundar sau terțiar, care a i nvoluat printr-un proces de autoliză și umplere a spațiului ocupat de el prin țesut cicatriceal (18). ~ **de creștere,** folicul ovarian al cărui stadiu de maturare se găsește între foliculul primar și foliculul graafian (1). ~ **dental,** Sac dental. ~ **epitelioid,** folicul tuberculos constituit numai din celule epitelioide, reprezentînd o formă atipică, în legătură cu reactivitatea organismului și unele modificări produse asupra leziunilor prin acțiunea medicamentelor administrate (în special a antibioticelor) (2). ~ **limfoid,** folicul compus mai ales din limfocite, întîlnit în unele manifestări de tuberculoză cu leziuni atipice sau chiar în alte boli, cum ar fi boala reumatismală, în locul foliculului Aschoff (2). ~ **ovarian,** formațiune situată în cortexul ovarului conținînd ovulul și celulele foliculare epiteliale care îl înconjură (1). ~ **pilos,** sin.: *Folicul pilosebaceu,* sacul dermoepidermic în care sînt cufundate rădăcina părului, o glandă sebacee și mușchiul erector al firului de păr (12). ~ **pilosebaceu,** Folicul pilos. **Foliculi primordiali.** *Folliculi ovarici primarii.* ~ **remaniat,** pseudofolicul care rezultă din limitarea circulară a zonelor de cazeificare în cadrul unei tuberculoze, prin reacția conjunctivă fibropară, ca urmare a unui tratament adecvat (2). ~ **solitar,** termen vechi pentru nodulii limfatici solitari (1). ~ **tiroidian,** *Folliculus glandulae thyroideae.* ~ **tuberculos,** element caracteristic al proceselor tuberculoase proliferative, descris de Köster și Friedländer. Este constituit dintr-o zonă centrală de cazeificare, bordată de celule gigante de tip Langhans și înconjurată de celule epitelioide, avînd la periferie o coroană de limfocite (2).

*Vezi și*: De Graaf, Köster.

**Foliculină.** Termen uzual pentru estronă (7).

**Foliculită** (*folicul* + *-ită*), sin.: *Folliculitis.* Pustulă centrată de un fir de păr, provocată de germeni microbieni (stafilococi) sau paraziți micotici. Aglomerarea de foliculite stafilococice într-o regiune limitată este denumită impetigo stafilococic sau impetigo Bockhart (12). ~ **aeuminată,** Kerion. ~ **decalvantă,** Boala Quinquand, vezi Quinquand. ~ **oleică,** leziune de tip acneiform, localizată pe teritoriile cutanate expuse uleiurilor de gresaj. Reprezintă o posibilitate de suprainfecție secundară (9). ~ **profundă,** Sicozis. ~ **selerozantă a cefei,** vezi Acnee cheloidiană. ~ **superficială,** sin.: *Ostiofoliculită,* tip de foliculită în care infecția rămîne cantonată în pîlnia foliculară, vindecîndu-se cu ușurință după deschiderea pustulei (12).

**Foliculoid.** Estrogen.

**Foliculom** (*folicul* + *-oma*). Tumoare ovariană benignă, dezvoltată din celulele foliculului De Graaf. Foliculomul poate fi chistic, difuz, trabecular (cîteodată giriform), papilomatos, carcinomatos, sarcomatoid etc. Prin luteinizare parțială poate îmbrăca forma lipidică (de ex. fibromul tecocelular xantomatos al ovarului). Clinic, multe foliculoame se manifestă printr-un sindrom hiperestrogenic (7). ~ **malign,** tumoare malignă ovariană, caracterizată prin constituirea unor mici acini, amintind foliculii, cu elemente asemănătoare celulelor granuloasei; aspectul histologic nu exprimă totdeauna gradul de malignitate (2).

**Foliculostimulină,** sin.: *Follicle-stimulating hormone, Gonadotrofină A, Hormon foliculostimulant, Hormon gonadotrop A.* Hormon gonadotrop, glicoproteic, al hipofizei anterioare, care stimulează dezvoltarea foliculilor ovarieni și secreția lor estrogenă, ca și dezvoltarea tubilor seminiferi testiculari (hormon gametocinetic) (7).

**Foliculoză** (*folicul* + *-oză*). Termen generic, rar folosit pentru infecțiile foliculare (12). ~ **conjunctivală,** Conjunctivită foliculară limfatică.

**Folie** (lat. *folium*). 1. Formă de foiță subțire în care sînt tăiate unele materiale (sin.: *Foaie*) (13). 2. Ecran întăritor. ~ **de aur,** foiță subțire de aur fin, folosită în stomatologie ca material de obturație (condensată cu pulbere de aur) și la burnisarea pragului unei încrustații pentru a obține o cît mai bună adaptare (39). ~ **de cositor,** cositor laminat foarte subțire, folosit în laboratorul de tehnică dentară, ca material de izolare (39). ~ **de platină,** foiță subțire de platină pură, folosită în tehnica dentară ca matriță în unele lucrări de coroane ceramice, pentru croșete de sîrmă prelucrate ș.a. (39). ~ **de plumb,** placă de plumb folosită în confecționarea diferitelor proteze dentare (38).

**Folie du doute** (fr.). Aspect al sindromului obsesiv constînd din îndoieli cu caracter obsesiv, care duc la nesiguranță asupra exactității actelor proprii (35).

**Folin-Ciocîlteu** (Folin, O.; Ciocîlteu, Vintilă). **Reactivul ~,** soluție apoasă conținînd tungstat (10%), molibdat (2,5%), acid ortofosforic (5%), sulfat de litiu (15%) și foarte puțin brom (ca reoxidant), care are proprietatea ca — în prezența grupelor fenolice — să dezvolte o culoare albastră. Reactivul este folosit pentru determinarea concentrației proteice într-un preparat biologic după procedeul Lowry (5).

**Folin-Marenzi** (Folin, O.; Marenzi, A. D.). **Reactivul ~,** soluție de acid fosfo-18-tungstic, fără urme de molibdat, care — în prezența

cistinei tratată cu sulfit de sodiu — dezvoltă o culoare albastră, colorimetrabilă (5).

**Folin-Ronchèse** (Folin, O.; Ronchèse, Jean). **Metoda** ~, tehnică de dozare a acidului uric în care, după precipitarea acestuia din urină, sub formă de urat amoniacal, este titrat iodometric, în prezența bicarbonatului de sodiu (5).

**Folium** (lat. = foaie). Termen generic pentru structuri anatomice în formă de foaie (1). ~ **cacuminis,** lobul pe suprafața superioară a vermisului (1). **Folia cerebelli,** sin.: *Gyri cerebelli.* Circumvoluțiile emisferelor și vermisului cerebelos (1). ~ **vermis,** sin.: *Mugure terminal,* lobul terminal de pe fața superioară a vermisului, între *declive* și primul segment al feței inferioare a vermisului (1).

**Folley. Operația** ~, artrodeză extraarticulară de șold, după procedeul Brittain, realizată sub controlul vederii (24).

**Follicle-stimulating hormone** (engl.), abreviat FSH. Foliculostimulină.

**Follicelis.** Vezi Tuberculide papulonecrotice.

**Folliculitis.** Foliculită. ~ **et perifolliculitis capitis abscedens et suffodiens,** sin.: *Acnee conglobată, Boala Hoffmann,* foliculită stafilococică a pielii capului, uneori recidivantă, dînd zone de alopecie cicatriceală (12). ~ **rubra,** Keratoza pilară.

**Folliculus** (lat. = săculeț), sin.: *Folicul.* 1. Cavitate secretorie mică sau sac mic, cum este acinul sau alveola (1). 2. În anatomia patologică, infiltrat inflamator nodular cu celule prezentînd de la centru către periferie un anumit aranjament și o anumită succesiune (1). 3. Invaginare de celule epidermice în corion, conținînd bulbul pilos și firul de păr pînă la emergența sa din piele (12). ~ **glandulae thyreoideae,** sin.: *Folicul tiroidian, Vezicula tiroidiană,* unitate histologică (histosistem) a glandei tiroide, alcătuită dintr-un singur rînd de celule parenchimatoase, înconjurînd o masă de coloid. După mărimea foliculilor, tiroida poate fi: micro-, mezo- (normo-), macrofoliculară, izo- sau anizofoliculară (7). **Folliculi linguales.** Proeminențe ale mucoasei rădăcinii limbii datorite acumulărilor subiacente de țesut limfoid (1). **Folliculi lymphatici aggregati,** sin.: *Plăcile Peyer.* Grup de noduli limfatici situați în mucoasa părții distale a intestinului subțire (1). **Folliculi lymphatici lienales,** sin.: *Corpusculi Malpighi, Corpusculi splenici.* Grămezi de țesut limfatic cuprinse în interiorul parenchimului splenic (1). **Folliculi oophori primarii.** *Folliculi ovarici primarii.* **Folliculi oophori vesiculosi graafi.** Foliculii De Graaf. Vezi De Graaf. **Folliculi ovarici primarii,** sin.: *Folliculi oophori primarii, Foliculi primordiali.* Ovulul și celulele foliculare care-l înconjură în stadiul inițial, prematur (1). **Follicuii ovarici vesiculosi.** Foliculii De Graaf. Vezi De Graaf. ~ **pili,** invaginație epitelială tubulară care conține rădăcina părului (1).

**Follmann, J. Balanita sifilitică** ~, balanită acută, ușor indurată; reprezintă în realitate un sifilom primar (12).

**Fomentație** (lat. *fomenta* = oblojire, balsam). Tratamentul cu căldură umedă (cataplasme, comprese etc.) sau uscată (nisip cald, sticle cu apă caldă etc.) (4).

**Fon.** Unitate de măsură pentru intensitatea acustică constînd din echivalarea efectului acustic realizat de un sunet oarecare cu un sunet de 1 000 Hz, care produce același efect. Scara internațională de foni merge de la 0 la 130, corespunzătoare pragului de audibilitate (0) și celui dureros (130) pentru sunetul de 1 000 Hz. S-a luat acest sunet ca etalon, deoarece în această zonă de frecvențe, urechea omului are maximum de sensibilitate (20).

**Fonastenie** (*fono-* + *a-* + gr. *sthenos* = putere). Afecțiune constînd dintr-o oboseală a vocii, determinată de hipotonia aparatului musculonervos laringian, care apare în cadrul unei astenii generale sau în urma eforturilor vocale la profesioniști (30).

**Fonație** (fr. *phonation*). Funcție principală a laringelui, caracteristică omului, rezultă din transformarea în foneme, silabe și cuvinte, la nivelul organelor anexe (cavitățile bucofaringiene și rinosinuzale), a sunetelor pure emise la nivelul laringelui (30).

**Fonemă.** Halucinație auditivă elementară constînd din perceperea unor zgomote nedefinite, vagi (țiuituri, foșnet, pocnituri) (35).

**Fonendoscop.** Stetoscop.

**Fonendoscopie** (*fono-* + *endo* + gr. *skopein* = a vedea, a observa). 1. Auscultarea zgomotelor cardiace cu fonendoscopul (32). 2. Delimitarea unui organ solid sau cavitar cu ajutorul fonendoscopului aplicat la nivelul său. Percuția ușoară a pielii în vecinătatea sa este transmisă prin organ și amplificată de instrument, dar ea încetează brusc îndată ce au fost depășite limitele organului examinat (32).

**Fongus** (lat. *fungus* = ciupercă), sin.: *Fungozitate.* Tumefacție cu aspect de ciupercă de origine foarte variată (inflamatorie sau tumorală) (2). ~ **cerebral,** ieșirea la exterior a unei porțiuni din encefal printr-o soluție de continuitate interesînd toate straturile anatomice pericerebrale (26).

**Foniatrie** (gr. *phone* = voce + *iatrike* = medicină). Fonologie.

**Fonism** (gr. *phone* = voce). Formă de sinestezie în care o senzație acustică este produsă de senzații vizuale, tactile, olfactive, gustative (35).

**Fono-** (gr. *phone* = voce). Element de compunere care introduce referirea la un sunet, dar mai ales la voce (32).

**Fonoarteriogramă** (*fono-* + lat. *arteria* = arteră + gr. *gramma* = notare). Înregistrare grafică a sufluriilor arteriale în tulburările circulației periferice prin ateromatoză și endarterită, apariția lor precedînd adesea simptomele clinice și permițînd astfel un diagnostic precoce (32).

**Fonoaudiologie** (*fono-* + lat. *audire* = a auzi + gr. *logos* = știință). Știință care se ocupă cu studiul relațiilor dintre funcțiile auditivă și fonatorie (30).

**Fonocardiograf** (*fono-* + gr. *kardia* = inimă + *graphein* = a scrie). Aparat pentru înregistrarea grafică a zgomotelor inimii (10).

**Fonocardiografie.** Metodă de înregistrare a zgomotelor cardiace normale și patologice, captate de un microfon electromagnetic, piezoelectric sau logaritmic și amplificate convenabil (10).

**Fonocardiogramă** (*fono-* + gr. *kardia* = inimă + *gramma* = notare). Înregistrare grafică a zgomotelor inimii cu ajutorul fonocardiografului (15).

**Fonofobie** (*fono-* + gr. *phobos* = frică). Teamă de a vorbi generată de tulburări psihice sau de durere la fonație în inflamațiile acute ale laringelui (30).

**Fonogramă** (*fono-* + gr. *gramma* = notare). Înregistrare grafică a duratei și intensității unor zgomote (32).

**Fonologie** (gr. *phone* = voce + *logos* = știință), sin.: *Foniatrie.* Știință care se ocupă cu studiul fonației corecte și patologice (30).

**Fonomanie** (gr. *phonos* = asasinat + *mania* = nebunie). Compulsiunea spre omucidere (35).

**Fonometru** (*fono-* + gr. *metron* = măsură). Aparat pentru determinarea intensității sunetelor (20).

**Fonopsie** (*fono-* + gr. *opsis* = vedere). Apariție de senzații vizuale colorate la auzul sunetelor (35).

**Fonoscopie** (*fono-* + gr. *skopein* = a vedea). Înregistrare fotografică a zgomotelor cardiace (32).

**Fontaine,** René. **Operația ~,** procedeu de denervare a pediculului renal, asociindu-se și rezecția ganglionului aortico-renal (11). **Sindromul ~,** sindrom complex, constînd din osteoporoză posttraumatică, contractură reziduală posttraumatică și edem dur Secrétin (24).

**Fontan. Operația ~,** gastrostomie cu traiect direct înalt și prevăzută cu o valvulă conică (11).

**Fontana,** Felice, 1730—1805. **Spațiile ~,** interstiții neregulate în unghiul camerular, prin intermediul cărora se elimină umoarea apoasă din camera anterioară (28).

**Fontana-Tribondeau** (Fontana, Felice, 1730—1805; Tribondeau, Louis, 1872—1918). **Colorația ~,** metodă de colorare a spirochetelor prin impregnare argentică (3).

**Fontanelă** (dim. fr. veche *fontaine* = fîntînă), sin.: *Fonticulus.* Zonă neosificată, la locurile de unire a suturilor oaselor craniene la făt, nou-născut și sugar, la nivelul căreia pielea și aponevroza epicraniană acoperă direct meningele (33). **~ anterioară,** *Fonticulus frontalis major.* **~ bregmatică,** *Fonticulus frontalis major.* **~ lambdoidă,** *Fonticulus posterior.* **~ laterală anterioară,** *Fonticulus anterolateralis.* **~ laterală posterioară,** *Fonticulus posterolateralis.* **~ lombosacrată,** denumire dată de Hintze dehiscențelor posterioare ale arcurilor vertebrale osoase $L_5$, $S_1$ și $S_2$ la om (24). **~ mare,** *Fonticulus frontalis major.* **~ mastoidiană,** *Fonticulus posterolateralis.* **~ mică,** *Fonticulus posterior.* **~ nazofrontală,** fontanelă anormală, situată la unirea oaselor nazale și frontale (1). **~ occipitală,** *Fonticulus posterior.* **~ posterioară,** *Fonticulus posterior.* **~ sagitală,** fontanelă ocazională, găsită în sutura sagitală, în jurul regiunii dintre fontanelele anterioară și posterioară (1). **~ sfenoidă,** *Fonticulus anterolateralis.* **~ supraoccipitală,** în embriologia comparată, spațiul membranos cordat dintre cartilajul occipital și părțile anterioare ale craniului (1).

*Vezi și*: Casserio, Gasser, Gerdy.

**Fonticulus** (dim. de la lat. *fons* = fîntînă). Fontanelă. **~ anterior,** *Fonticulus frontalis major.* **~ anterolateralis,** sin.: *Fontanela laterală anterioară, Fontanela sfenoidă,* fontanelă laterală situată între oasele parietal, frontal, aripa mare a osului sfenoid și osul temporal; de obicei se închide după 3 luni de la naștere (1). **~ frontalis major,** sin.: *Fontanela anterioară, Fontanela bregmatică, Fontanela mare, Fonticulus anterior, Fonticulus major,* fontanelă de formă rombică situată la punctul de unire a suturilor frontală, sagitală și coronară; se închide în primii 2 ani de viață (1). **~ major,** *Fonticulus frontalis major.* **~ minor,** *Fonticulus posterior.* **Fonticuli lateralis.** Denumire generică pentru *Fonticulus anterolateralis* și *Fonticulus posterolateralis* (1). **~ posterior,** sin.: *Fontanela lambdoidă, Fontanela mică, Fontanela occipitală, Fontanela posterioară, Fonticulus minor, Fonticulus triangularis,* fontanelă de formă triunghiulară, situată la punctul de joncțiune a suturilor lambdoidă și sagitală; se închide în primele 2—3 luni de viață extrauterină (1). **~ posterolateralis,** sin.: *Fontanela Casserio, Fontanela laterală posterioară, Fontanela mastoidiană,* fontanelă laterală, situată între oasele

parietal, occipital şi temporal; de obicei se închide după 3 luni de la naştere (1). ~ **triangularis,** *Fonticulus posterior.*

**Foraj** (fr. *forage*). Acţiunea de a săpa canale şi tunele (32). ~ **osos,** crearea unor tunele în os cu broşa Kirschner, burghiul sau freza, de obicei în scopul modificării regimului circulator local, procedeu de stimulare a ţesutului osos (24). ~ **osos Beck,** stimulare a consolidării întîrziate a unei fracturi, prin înţepare multiplă a fragmentelor cu ajutorul unei broşe Kirschner acţionată de un motor electric (24). ~ **osos metafizar,** Operaţia Crétin, vezi Crétin.

*Vezi şi*: Duvernay, Herbert-Bekov, Phemister, Rieuneau.

**Foramen** (lat. = deschizătură, gaură), sin.: *Gaură.* Deschizătură, orificiu de dimensiuni mici (1). **Foramina alveolaria maxillae.** Denumire dată celor 2—3 orificii situate pe suprafaţa infratemporală a maxilarului, care conduc în canalele alveolare ramuri din artera şi nervii alveolari (1). ~ **apicis dentis,** orificiu situat la vîrful rădăcinii dinţilor, prin care trec vasele şi nervii pulpei dentare (1). ~ **caecum dentis,** gropiţă formată pe partea orală în treimea cervicală a dinţilor frontali superiori prin întîlnirea crestelor marginale (38). ~ **caecum linguae morgagnii,** vezi Morgagni. ~ **caecum medullae oblongatae,** orificiu localizat într-o depresiune la terminaţia fisurii mediane anterioare a măduvei prelungite (1). ~ **caecum ossis frontalis,** mic orificiu format de osul frontal şi apofiza *crista galli* a osului etmoid, permiţînd uneori trecerea unei vene (1). ~ **caudale,** în parazitologie, porul excretor aşezat subterminal şi dorsal la extremitatea posterioară a mai multor specii de paraziţi din ordinul distomienilor (31). ~ **costotransversarium,** spaţiu dintre faţa dorsală a gîtului coastei şi faţa ventrală a procesului transvers al vertebrei corespunzătoare (1). ~ **cotiloidian,** crestătură existentă în *acetabulum,* transformată în orificiu printr-un ligament şi prin care trec vase şi nervi (1). ~ **epiploicum,** sin.: *Foramen epiploicum winslowi, Hiatul Winslow,* orificiu prin care marea cavitate peritoneală comunică cu vestibulul bursei omentale; este mărginit anterior de vena portă, artera hepatică şi canalul biliar comun, posterior de vena cavă inferioară, inferior de duoden şi superior de ficat (1). ~ **epiploicum winslowi,** *Foramen epiploicum.* ~ **ethmoidale anterius ossis frontalis,** canal situat între oasele etmoid şi frontal, prin care trec ramura nazală a nervului oftalmic şi vasele etmoidale anterioare (1). ~ **ethmoidale posterius ossis frontalis,** canal format prin juxtapunerea oaselor etmoid şi frontal, prin care trec nervul nazal posterior şi artera etmoidală posterioară (1). **Foramina ethmoidalia.** Orificii ale lamei orizontale a etmoidului, prin care trec o arteriolă etmoidală anterioară şi o ramură din nervul nazal (1). ~ **infraorbitale,** orificiu extern al canalului infraorbital, prin care trec nervul infraorbital şi artera omonimă (1). ~ **interventriculare,** sin.: *Foramen interventriculare (Monroi), Gaura Monro,* fiecare din cele două orificii prin care ventriculul al III-lea cerebral comunică cu ventriculii laterali (1). ~ **intervertebrale,** sin.: *Gaura de conjugare,* orificiu format de crestele opuse ale fiecărei lame aparţinînd vertebrelor adiacente şi prin care trec nervii spinali cu vasele care-i însoţesc (1). **Foramina intervertebralia ossis sacri.** Orificiile formate prin sudarea vertebrelor sacrale în dreptul lamelor acestora (1). ~ **ischiadicum majus,** sin.: *Orificiul sacrosciatic mare,* vezi Găurile ischiatice. ~ **ischiadicum minus,** sin.: *Orificiul sacrosciatic mic,* vezi Găurile ischiatice. ~ **jugulare,** sin.: *Gaura ruptă posterioară,* spaţiu delimitat de crestele jugulare ale oaselor occipital şi temporal, împărţit în două porţiuni: porţiunea posterioară prin care trece vena jugulară internă şi porţiunea anterioară prin care trec nervii cranieni, precum şi sinusul petros inferior (1). ~ **lacerum,** sin.: *Gaura ruptă anterioară,* deschiderea neregulată situată între vîrful porţiunii petroase a osului temporal, corpul aripei mari a sfenoidului şi procesul bazilar al osului occipital (1). ~ **magnum,** sin.: *Gaura occipitală,* deschidere ovală, largă, situată central în partea antero-inferioară a osului occipital; prin ea trec măduva spinării cu învelişurile sale, plexurile venoase, nervii spinali (accesori) şi arterele vertebrale (1). ~ **mandibulae,** orificiul superior al canalului dentar sau alveolar al mandibulei, prin care pătrund artera alveolară inferioară şi nervul alveolar inferior (1). ~ **mastoideum,** mic orificiu situat înapoia procesului mastoid, prin care trec o mică arteră destinată durei mater şi o venă care se deschide în sinusul lateral (1). ~ **mentale,** sin.: *Gaura mentonieră,* deschiderea externă a canalului dentar inferior din mandibulă, prin care trec nervii şi vasele mentale la pielea feţei (1). **Foramina nasalia.** Orificiu mic situat pe suprafaţa externă (facială) a fiecărui os nazal, prin care trece o venă tributară venei faciale anterioare (1). ~ **nenumit,** Canalicul nenumit. ~ **nutricium,** deschidere spre canalul prin care trec vasele de sînge ale cavităţii medulare a unui os (1). ~ **obturatum,** deschidere ovală mare între oasele ischion şi pubis, situată anterior, inferior şi medial de *acetabulum* şi închisă în parte de o membrană fibroasă; prin ea trec vasele şi nervii obturatori (1). ~ **oesophagicum,** *Hiatus oesophageus.* ~ **opticum,** *Canalis opticus.* ~ **ovale cordis,** sin.: *Orificiul*

*Botallo*, deschidere prin care comunică între ele cele două atrii la embrion; la naştere este obstruat, dar poate persista uneori ca o anomalie (1). ~ **ovale ossis sphenoidalis**, orificiu în aripa mare a osului sfenoid, prin care trec nervul mandibular, artera meningiană mică şi uneori nervul petros superficial mic (1). ~ **ovale primum**, *Foramen secundum*. ~ **ovale septi atriorum**, sin.: *Gaura ovală*, deschidere între cele două atrii ale inimii fetale, situată în porţiunea postero-inferioară a septului şi prin care sîngele este împins din atriul drept spre atriul stîng; persistenţa după naştere a acestei comunicări constituie o anomalie congenitală tratabilă chirurgical (1). ~ **palatinum majus**, sin.: *Gaura palatină posterioară*, deschiderea inferioară a marelui canal palatin; este formată medial de o crestătură pe partea orizontală a osului palatin şi lateral de porţiunea adiacentă a osului maxilar (1). **Foramina palatina minora**, sin.: *Găurile palatine accesorii*. Deschiderile inferioare ale canalelor palatine mici pe suprafaţa inferioară a osului palatin. (1). **Foramina papillaria renis**. Orificiile prin care canalele papilare se deschid în calicele mici ale rinichiului (1). ~ **parietale**, orificiu inconstant situat lîngă unghiul supero-posterior al osului parietal; prin el trece vena emisară a sinusului longitudinal superior şi uneori o ramură mică a arterei occipitale (1). ~ **primum**, sin.: *Orificiu interatrial primitiv*, deschidere temporară interatrială, delimitată de *septum primum* şi perniţele endocardiale (1). ~ **pterygospinosum**, orificiu format de osificaţia ligamentului pterigospinos, care se întinde între *lamina lateralis processus pterygoidei* şi *spina angularis ossis sphenoidalis* (1). ~ **rotundum**, deschidere circulară în aripa mare a osului sfenoid, prin care trece ramura maxilară a trigemenului (1). **Foramina sacralia anteriora**. *Foramina sacralia pelvina*. **Foramina sacralia dorsalia**, sin.: *Foramina sacralia posteriora*. Orificiile de pe suprafaţa posterioară a sacrului, situate extern de procesele articulare şi prin care trec ramurile posterioare ale nervilor sacrali (1). **Foramina sacralia pelvina**, sin.: *Foramina sacralia anteriora*, *Găurile sacrale anterioare*. Orificiile de pe faţa anterioară a sacrului, care comunică cu canalul sacral şi permit trecerea ramurilor anterioare ale nervilor sacrali (1). **Foramina sacralia posteriora**. *Foramina sacralia dorsalia*. ~ **secundum**, sin.: *Foramen ovale primum*, deschidere secundară în *septum primum*, datorită subţierii şi perforării porţiunii sale craniale (1). ~ **sphenopalatinum**, sin.: *Gaura sfenopalatină*, spaţiul dintre *incisura sphenopalatina* şi osul sfenoid; se deschide în cavitatea nazală şi permite trecerea ramurilor nazale ale ganglionului sfenopalatin şi a ramurilor sfenopalatine ale arterei maxilare interne (1). ~ **spinosum**, sin.: *Gaura rotundă mică*, orificiu situat în aripa mare a osului sfenoid, lîngă unghiul său posterior şi prin care trec artera meningiană mijlocie şi nervul spinos (1). ~ **stylomastoideum**, orificiu situat între apofizele stiloidă şi mastoidă ale osului temporal; reprezintă deschiderea externă a canalului facial (1). ~ **supraorbitalis**, sin.: *Incisura supraorbitalis*, deschizătură în marginea superioară a orbitei, la unghiul superomedial, uneori transformată într-un orificiu de un proces osos sau o bandă ligamentoasă; prin ea trec vasele şi nervul supraorbital (1). ~ **transversarium**, orificiu situat în apofizele transverse ale fiecărei vertebre cervicale (cu excepţia vertebrei $C_7$), prin care trec artera vertebrală şi vena omonimă (1). ~ **venae cavae**, orificiu în diafragm pentru trecerea venei cave inferioare (1). **Foramina venarum minimarum thebesii**. Vezi Thebesius. ~ **venosum**, deschidere mică, în special pe suprafaţa unui os, pentru trecerea venelor (1). ~ **vertebrale**, spaţiu delimitat de corpul şi arcul unei vertebre, prin care trece măduva spinării cu învelişurile sale (1). ~ **zygomaticofaciale**, orificiu situat pe faţa externă a osului zigomatic, prin care trec nervul zigomatic şi vasele care-l însoţesc (1). ~ **zygomaticoorbitale**, sin.: *Conductul malar*, orificiu situat pe suprafaţa orbitală a osului zigomatic, permiţînd trecerea ramurilor zigomatice ale nervului maxilar şi a vaselor care-l însoţesc (1). ~ **zygomaticotemporale**, orificiu situat pe suprafaţa temporală a osului zigomatic, permiţînd trecerea nervului zigomaticotemporal (1).

**Foraminotomie** (lat. *foramen* = deschizătură gaură + gr. *tome* = tăiere). Operaţie prin care se lărgeşte foramenul intervertebral (orificiul de conjugare intervertebral), în scopul eliberării unei rădăcini nervoase comprimate (24).

**Forced grasping** (Adie şi Critchley) (engl.). Reflexul de apucare forţată.

**Forceps** (lat. = cleşte). Instrument obstetrical folosit pentru prinderea craniului şi extragerea fătului din filiera pelvigenitală, cînd naşterea trebuie terminată în mod artificial. Este alcătuit din două linguri care se articulează între ele şi cărora li se ataşează uneori un mîner care ajută extragerea (18).

*Vezi şi*: Tarnier.

**Forcipresiune** (lat. *forceps* = cleşte + *pressio* = apăsare), sin.: *Forcipresură*. Strivirea unui vas care sîngerează, cu ajutorul unei pense hemostatice, în scopul obţinerii unei hemostaze definitive (11).

**Forcipresură**. Forcipresiune.

**Förderl. Operaţia** ~, procedeu de alungire la nivelul capetelor distale ale muşchiului ster-

nocleidomastoidian, în tratamentul torticolisului (24).

**Fordyce,** John Addison, 1858—1925. **Boala ~,** sin.: *Pseudocoloid al buzelor,* prezența de glande sebacee aberante pe buze și fața internă a obrajilor, vizibile ca mici grăunțe gălbui (12).

**Forel,** Auguste, 1848—1931. **Decusația,** vezi *Decussationes tegmenti.*

**Forgue,** Emile. **Procedeul ~,** procedeu de refacere a peretelui în cura herniei inghinale cu plasarea cordonului spermatic înapoia mușchilor mic oblic și transvers (11). **Semnul ~,** diminuarea forței dinamometrice a flexorilor degetelor în fractura extremității inferioare a radiusului (24).

**Formaldehidă,** sin.: *Aldehidă formică, Metanal.* HCOOH. Metabolit intermediar în procesele de sinteză a unor aminoacizi (serină, metionină, cistină, cisteină). Surplusul de formaldehidă este catabolizat, la nivelul celular, prin dehidrogenaza formică. Are rol antiseptic, astringent, iritant, caustic și keratolitic; este folosit în industrie ca reactiv (sinteze, mase plastice, coloranți, tăbăcărie) (5; 9; 13).

**Formalină,** sin.: *Formol.* Lichid incolor, cu miros puternic, înțepător, conținînd 40% soluție formaldehidă, întrebuințat ca dezinfectant și conservant al țesuturilor; ingerarea accidentală produce senzație de arsură pe mucoase, dispnee, urmată, în cazurile grave, de pierderea cunoștinței și moarte (23).

**Formatio reticularis,** sin.: *Substanță reticulară.* Structură complexă a nevraxului, alcătuită din celule și fibre nervoase, întinzîndu-se de la decusația piramidală pînă la hipotalamusul posterior și avînd un important rol în sensibilitate, motricitate și funcțiile vegetative ale sistemului nervos central (1).

**Formațiuni diedre.** În parazitologie, anomalii cu caracter de monstruozitate întîlnite la unii paraziți din clasa *Cestoda* și care rezultă din fuzionarea completă a 2 viermi pe una din muchii (31).

**Formă** (lat. *forma*). 1. Stare a organismului uman într-un moment dat (32). 2. Aspect exterior (32). **~ L,** mutantă bacteriană, incapabilă să sintetizeze un perete celular rigid, descoperită de Klieneberger-Nobel și denumită astfel în cinstea Institutului „Lister" din Londra. Lipsa peretelui celular rigid determină pierderea formei bacteriene caracteristice, forma L luînd un aspect globulos, sferic (corp globulos, sferoplast), pe care partizanii teoriei „ciclului L" îl consideră ca o etapă a ciclului. Se pare însă că multiplicarea sferoplastului se face prin diviziune directă, existența unui ciclu de multiplicare nefiind demonstrată. Formele L sînt deosebit de fragile și necesită condiții speciale pentru dezvoltare (3). **~ sportivă,** starea funcțională fizică și psihică de maximă capacitate de efort, pe care un sportiv o capătă în urma antrenamentului și care, alături de cunoștințele tehnice și tactice temeinic însușite îi vor permite obținerea celor mai bune performanțe sportive (24).

**Formilază,** sin.: *Chinureninformamidază.* Endimă care catalizează hidroliza compușilor aromatici, de tipul N'-formil-*L*-chinureninei (5).

**Formol.** Formalină.

**Formolizor.** Cutie metalică compartimentată folosită la sterilizarea instrumentelor și materialelor prin vapori de formol (38).

**Formol-titrare.** Metoda Sörensen. Vezi Sörensen.

**Formol-toxoid.** Anatoxină.

**Formosulfatiazol.** Sulfamidă greu solubilă, neabsorbabilă, care realizează în colon o concentrație mare; are acțiune bacteriostatică și bactericidă, fiind folosită în infecții și disbacterii intestinale și pentru sterilizarea preoperatorie a colonului (13).

**Formulă** (lat. *formula*). În matematică, expresie prin care se leagă între ele mai multe mărimi și care permite să calculăm o mărime, pe baza altora cunoscute. Formula empirică este stabilită pe bază de măsurători și aproximează fenomenul în limitele cerute de practica cotidiană (7). **~ brută,** formulă chimică în care se indică numai simbolurile elementelor și numărul de atomi din fiecare specie ce intră în compoziția moleculei unei substanțe (de ex. $C_3H_8$, $C_2H_4O$, etc.) (5). **~ chimică,** formulă în care se exprimă compoziția chimică calitativă și cantitativă a unei substanțe, folosind simboluri chimice (5). **~ de configurație,** Formulă de structură. **~ de constituție,** formulă chimică în care se exprimă modul de legătură a grupelor de atomi dintr-o moleculă, prin indicarea legăturilor atomice caracteristice (de ex. $CH_3-OH$, $C_6H_5-COOH$ sau $CH_3.OH$, $C_6H_5.COOH$) (5). **~ dentară,** modalitate de înscriere grafică a dentiției; la copii cu cifre romane

| D | | | | | sup. | S | | | | |
|---|---|---|---|---|---|---|---|---|---|---|
| V | IV | III | II | I | \| | I | II | III | IV | V |
| V | IV | III | II | I | \| | I | II | III | IV | V |
| d | | | | | inf. | s | | | | |

; la adulți cu cifre arabe

| D | | | | | | | sup. | S | | | | | | |
|---|---|---|---|---|---|---|---|---|---|---|---|---|---|---|
| 8 | 7 | 6 | 5 | 4 | 3 | 2 | 1 \| | 1 | 2 | 3 | 4 | 5 | 6 | 7 | 8 |
| 8 | 7 | 6 | 5 | 4 | 3 | 2 | 1 \| | 1 | 2 | 3 | 4 | 5 | 6 | 7 | 8 |
| d | | | | | | | inf. | s | | | | | | | |

(38).

**~ leucocitară,** raport procentual între diferitele categorii de leucocite, stabilit pe frotiul colorat, de sînge periferic, numărîndu-se cel puțin 100

de elemente albe. Formula sau indicele Arneth se bazează pe stabilirea procentuală a granulocitelor în raport cu numărul segmentelor nucleare. Schilling clasifică granulocitele neutrofile în: mielocite, metamielocite, nesegmentate și segmentate. „Devierea la stînga" a acestor formule, tradusă prin apariția în sîngele periferic a unei proporții crescute de elemente nesegmentate reprezintă un răspuns din partea măduvei osoase la o solicitare acută: inflamație, infecție, hemoragie etc. (19). ~ **megacariocitară,** Megacariogramă. ~ **de structură,** sin.: *Formulă de configurație,* formulă chimică în care se exprimă modul de legătură a atomilor dintr-o moleculă, prin indicarea valențelor ce leagă fiecare atom:

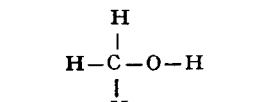

metanol

(5)

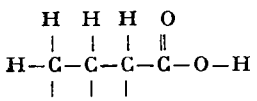

acid propilic

~ **urinară,** expresie cantitativă sau semicantitativă a proporției în care diferitele elemente formate apar în sedimentul urinar într-un anumit tip de nefropatie (25).

*Vezi și*: Antony, Arneth, Cournand, Gorlin, Liljestrand-Zander, Read, Starr, Stokes.

**Fornix** (lat. = boltă, arc.). Termen utilizat în anatomie, cu semnificația de corp sau suprafață arcuată, precum și de concavitate sau fund de sac (1). ~ **cerebri,** sin.: *Bolta cu 4 stîlpi, Trigon cerebral,* sistem de fibre nervoase care pleacă din hipocamp și girul dentat și se termină în corpul mamilar (tractul corticomamilar), nucleul habenular (tractul corticohabenular) și ariile septală și preoptică (1). ~ **conjunctivae inferior,** fund de sac la nivelul căruia se face trecerea între conjunctiva palpebrală și cea bulbară a pleoapei inferioare (1). ~ **conjunctivae superior,** fund de sac la nivelul căruia se face trecerea între conjunctiva palpebrală și cea bulbară a pleoapei superioare (1). ~ **pharyngis,** bolta sau partea superioară a faringelui inserată pe exobază și continuîndu-se în jos cu *pars nasalis pharyngis* (1). ~ **sacci lacrimalis,** fundul de sac superior al sacului lacrimal (1). ~ **vaginae,** sin.: *Bolta vaginului,* partea superioară a vaginului care înconjură colul uterului (1). ~ **ventricoli,** *Fundus ventriculi.*

**Forssman,** John, 1868—1947. **Antigenul** ~, sin.: *Antigen heterofil,* antigen prezent la anumite specii (cobai, șoarece, cal, pisică, cîine, găină, broască țestoasă, unii pești), diverse bacterii, unele varietăți de porumb și în hematiile de oaie și absent la altele (iepure, șobolan, bou, porc, porumbel, gîscă, broască și om). Este antigenul principal implicat în liza hematiilor de oaie sub acțiunea imunoantiserurilor specifice de iepure și a complementului (3).

**Förster,** Otfried, 1863—1941. **Boala** ~, Amiotonie generalizată. **Legea lui** ~, lege de distribuire a fibrelor sensibilității superficiale în cordonul antero-lateral al măduvei, conform căreia fibrele venite din regiunile inferioare ale corpului se așază mai înafară, iar cele provenite din regiunile superioare se așază mai înăuntru (27). **Operația** ~, radiotomie posterioară intradurală $L_2 - L_3 - L_5$ și $S_1$ în boala Little sau $D_7 - D_8 - D_9$ în ataxia locomotorie (24). **Sindromul** ~, sin.: *Rigiditate arteriosclerotică,* hipertonie musculară asociată cu exagerarea reflexelor de postură și încetinirea mișcărilor active; apare la oamenii de vîrstă înaintată, suferinzi de arterioscleroză (27).

**Förster. Coroidita** ~, sin.: *Pata Förster-Fuchs,* leziune corioretiniană maculară, caracterizată prin prezența unei pete pigmetare mari cît jumătate din diametrul papilar (28).

**Förster-Fuchs. Pata** ~, Coroidita Förster, vezi Förster.

**Förster-Thomson. Operația** ~, artrodeză intermetacarpiană I—II cu ajutorul unui grefon osos, pentru fixarea opoziției policelui (24).

**Forță** (lat. *fortia*). Mărime vectorială, care caracterizează acțiunea unor sisteme fizice asupra unui corp. Depinde de starea sistemelor care acționează și a corpului asupra căruia se acționează și este egală cu variația $dp$ a impulsului $p = mv$ al corpului asupra căruia se exercită, raportată la unitatea de timp: $F = d(mv)/dt$. Forțele, după originea sistemului ce le dă naștere și le întreține, pot fi de mai multe feluri: newtoniană (gravitațională), centrifugă, motorie, moleculară, electromagnetică, nucleară, de atracție ionică etc. (5). ~ **de atracție,** forța care tinde să apropie corpurile între care se exercită. Forțele de atracție, ca și forțele de respingere pot fi de natură diferită: electrostatice, magnetice, electromagnetice, newtoniene etc. (6). ~ **cardiacă,** capacitatea funcțională a inimii în condiții fiziologice (forță actuală) sau în efort maxim (forță absolută), diferența dintre aceste două mărimi reprezentînd „forța de rezervă" (10). ~ **elastică,** reacție la deformarea unui corp elastic, egală și de sens contrar ca valoare cu tracțiunea sau com-

presiunea exercitată (6). ~ **electroforetică**, forță de frînare care intervine la deplasarea unui ion într-un cîmp electric, deoarece semnul sarcinii atmosferei ionice este contrar semnului ionului central. Datorită acestui fapt, ionul central nu se mișcă într-un mediu în repaus, ci într-un solvent care curge cu o viteză mică în sens opus, apărînd o forță de frecare electroforetică (6). ~ **electromotrice**, suma diferențelor de potențial dintre electrozii unei pile și soluția electrolitică a pilei (5) . ~ **de frecare**, sin. : *Forță de fricțiune*, forța care acționează tangențial și se opune alunecării unui corp pe o suprafață dată. Valoarea maximă a forței de frecare în repaus este numeric egală cu acea forță sub a cărei acțiune corpul începe să alunece (6). ~ **de fricțiune**, Forță de frecare. ~ **de gravitație**, sin. : *Gravitație*, forța pe care o exercită Pămîntul asupra corpurilor din jurul său, în raport direct proporțional cu greutatea specifică a acestora. Direcția, sensul și mărimea gravitației se pot determina prin efectul pe care-l produce această forță și anume prin căderea corpurilor spre centrul Pămîntului (6). ~ **de inerție**, forța care apare la orice schimbare de viteză a unei mase; este cu atît mai mare, cu cît accelerația impusă este mai mare sau masa este mai mare. Este o mărime vectorială egală cu diferența dintre variația în unitatea de timp a produsului masei unui corp cu viteza lui, în raport cu un sistem de referință neinerțial și forța newtoniană care se exercită asupra corpului (6). ~ **ionică**, forța care se exercită între ionii unui mediu, ca o consecință a concentrației și sarcinii ionilor electrolitului. Se exprimă prin jumătatea sumei acțiunilor parțiale a ionilor dintr-o soluție. Influențează conductibilitatea electrică și presiunea osmotică, depinzînd de concentrația mediului (6). ~ **masticatorie**, forța aplicată de mușchii masticatori în timpul masticației (39). ~ **motrice alveolară**, forța pe care pereții alveolari o transmit conținutului gazos din alveolă, asigurîndu-i deplasarea inspiratorie și expiratorie (34). ~ **de muncă**, totalitatea aptitudinilor fizice și intelectuale de care dispune omul și pe care le utilizează în procesul de producție (9). **Forțe nucleare.** Forțele de „acțiune pe distanțe mici" ($10^{-12}$ cm), care asigură legătura dintre nucleoni (protoni și neutroni), menținînd integritatea nucleului atomic. Ele sînt predominant atractive și independente de sarcina electrică a nucleonului (proton + proton, proton + neutron, neutron + neutron) și posedă proprietatea de saturație. Conform teoriei mezonice, care explică un număr important de fapte, sînt considerate două tipuri de forțe : forțe obișnuite, care iau naștere ca rezultat al schimbului de mezoni neutri, și forțe de schimb, ca rezultat al schimbului de mezoni $\pm$ (mezoni $\pi$ ) (6). **Forțe ortodontice.** Forțele declanșate de un aparat ortodontic, pentru a remedia stările de anomalie dentofacială (39). ~ **de relaxare**, forță electrostatică (ionică) de frînare exercitată asupra unui ion și norul său de ioni ce se deplasează într-un cîmp electric (cu încărcare diferită de aceea a ionului central, care se deplasează într-un anumit sens în raport cu cîmpul electric) (6). ~ **de repulsie**, forța care tinde să depărteze corpurile între care se exercită (6).

**Fosă** (lat. *fossa* = șanț, groapă). *Fossa.* ~ **cerebeloasă**, *Fossa occipitalis cerebellaris.* ~ **cerebrală**, *Fossa occipitalis cerebralis.* ~ **genitală**, scobitura urogenitală embrionară mărginită de pliurile uretrale și porțiunea uretrală a membranei cloacale (1). ~ **iliacă internă**, *Fossa iliaca.* ~ **incisivă.** 1. Gaură osoasă situată deasupra dinților incisivi superiori, în care se deschid canalele incisive (1). 2. Depresiune situată în osul maxilar superior la originea mușchilor depresori ai nasului (1). 3. Depresiune a mandibulei la originea mușchilor *mentalis* (1). ~ **nazală.** 1. Termen vechi pentru orificiul nazal al embrionului (1). 2. Termen vechi pentru cavitatea nazală (1). ~ **pituitară**, *Fossa hypophyseos.* ~ **postauditivă**, crestătură pe osul temporal care separă creasta temporală de platoul auditiv (1). ~ **pterigomaxilară**, *Fossa pterygopalatină.* ~ **subauriculară**, depresiune situată dedesubtul urechii externe (1). ~ **subclaviculară**, sin. : *Trigonum deltoideopectorale*, fosă situată dedesubtul claviculei (1). ~ **suprasternală**, sin. : *Scobitura jugulară*, depresiune situată deasupra marginii superioare a manubriului sternal, între inserțiile porțiunilor sternale ale celor 2 mușchi sternocleidomastoidieni (1). ~ **sylviană**, *Fossa lateralis cerebri.* ~ **uracală**, *Spatium retropubicum.* ~ **vezicului biliare**, *Fossa vesicae felleae.* ~ **zigomatică**, *Fossa infratemporalis.*

**Fosetă** (dim. lat. *fossa* = șanț, groapă). În anatomie, mică adîncitură, de obicei superficială (1). ~ **centrală a molarilor**, depresiune aproximativ rotundă și puțin adîncă, situată spre mijlocul feței ocluzale a molarilor (39). ~ **centrală a premolarilor**, depresiune în unghi ascuțit pe fața ocluzală a premolarilor 2 inferiori (39). ~ **cohleară**, *Area cochleae.* ~ **condiliană**, *Fossa radialis humeri.* ~ **condiliană posterioară**, *Fossa condylaris ossis occipitalis.* ~ **duodenală inferioară**, *Recessus duodenalis inferior.* ~ **duodenală superioară**, *Recessus duodenalis superior.* ~ **duodenojejunală**, pungă formată de un pliu al peritoneului din porțiunea terminală a duodenului împreună cu peritoneul parietal (1). ~ **emisferică**, *Recessus sphericus.* ~ **etmoidolacrimală**, depresiune în peretele intern al

orbitei în care este situat sacul lacrimal (28). ~ **glosoepiglotică,** sin.: *Valecula,* spațiu cuprins între epiglotă și baza limbii, separat de acela din partea opusă prin plica glosoepiglotică (30). ~ **intersigmoidă,** *Recessus intersigmoideus.* ~ **lacrimală,** *Fossa glandulae lacrimalis.* ~ **ligamentului rotund,** *Fovea capitis femoris.* ~ **naviculară,** *Fossa vestibuli vaginae.* ~ **nenumită,** depresiune superficială situată între pliurile ventricular și ariepiglotic ale laringelui (1). ~ **ovariană** (Waldeyer), Bursa ovariană. ~ **paracecală,** pungă (reces) peritoneală inconstantă situată înapoia și pe o parte a cecului (1). ~ **paraduodenală,** *Recessus paraduodenalis.* ~ **pararectală,** pungă a peritoneului, situată pe fiecare parte a rectului (1). ~ **paravezicală,** reces peritoneal situat pe fiecare parte a vezicii urinare (1). ~ **patelară,** depresiune ovalară în partea anterioară a corpului vitros, în care este situat cristalinul (28). ~ **retroduodenală,** *Recessus retroduodenalis.* ~ **semiovoidă,** *Recessus ellipticus.* ~ **triunghiulară,** depresiune triunghiulară situată între stîlpii anteriori ai trigonului cerebral (*fornix cerebri*) (1).

*Vezi și*: Rosenmüller.

**Fosfagen.** Vezi Creatină.

**Fosfat.** Derivat al oxiacizilor fosforului, cu rol deosebit în metabolismul intermediar și în special în procesele energetice. Din produsele biologice, fosforul anorganic se separă prin precipitarea în mediu acid (acid tricloracetic) a fosforului organic (5). ~ **bibazic de calciu,** sin.: *Fosfat bicalcic,* compus calcic folosit ca antiacid, antidiareic și remineralizant (13). ~ **bicalcic,** *Fosfat bibazic de calciu.* **Fosfați de calciu.** Compuși conținînd calciu și radicalul $PO_4$; fosfatul monocalcic se folosește ca tonic și trofic general în surmenaj, anemii etc.; fosfatul bicalcic sau fosfatul bibazic de calciu se folosește ca remineralizant fosfocalcic în neurastenie, rahitism, tuberculoză; fosfatul tricalcic sau fosfatul tribazic de calciu se folosește ca remineralizant fosfocalcic și intră în compoziția unor pulberi sau paste de dinți (14). ~ **dibazic de sodiu,** sare a acidului fosforic utilizată în terapeutică; în doze mici (1—2 g) este stimulantă a secreției gastrice, în doze mijlocii (4—6 g) este alcalinizantă, iar în doze mari (20—30 g) este purgativă; se folosește și pentru corectarea deficitului de fosfor (13). ~ **dipotasic,** compus potasic folosit în terapeutică, cu acțiune slabă diuretică, remineralizantă și tonică a sistemului nervos (13). ~ **monobazic de sodiu,** sare a acidului fosforic utilizată ca acidifiant al urinii și, în doze mari, ca purgativ (13). ~ **monocalcic,** vezi Fosfați de calciu. ~ **tribazic de calciu,** vezi Fosfați de calciu. ~ **tricalcic,** sin.: *Fosfat tribazic de calciu,* vezi Fosfați de calciu. ~ **trisodic,** compus sodic folosit în laboratorul de tehnică dentară, în soluție, ca substanță antibuloasă, precum și ca detergent al cerii (39).

**Fosfatază.** Sistem enzimatic care catalizează procesele de hidroliză a esterilor fosforici organici, avînd ca rezultat liberarea de fosfor anorganic. Dozarea fosfatazelor este folosită în scop diagnostic în hematologie: în leucoza mieloică cronică, fosfatazele alcaline din granulocitele neutrofile sînt scăzute sau complet dispărute, în schimb în reacțiile leucemoide toxiinfecțioase, ele sînt mult crescute; în poliglobulia esențială, fosfatazele alcaline din neutrofile sînt intens pozitive, spre desebire de poliglobuliile secundare, unde sînt normale (5; 19). ~ **acidă,** enzimă care, în mediu acid (pH 4—5), catalizează transferul grupărilor fosforil ($PO_3H_2^-$), realizînd hidroliza esterilor fosforici. Este prezentă în celule animale și în cantități apreciabile în leucocite, făcînd parte din grupul enzimelor lizozomale. În ser, fosfataza acidă are o dublă origine: prostatică (pH optim 5—5,5) și hepatică (pH optim 3,4—4,2). Valori normale la 100 ml sînge: 0,2—0,8 u. Bodanski sau 1—4 u. King-Armstrong; valori mult crescute se întîlnesc în carcinoamele cu atingere osoasă (5). ~ **alcalină,** enzimă care, în mediu alcalin (pH 7,6—9,0), catalizează hidroliza esterilor fosforici sau sinteza lor prin procese de transfosforilare. Valori normale la 100 ml sînge: 1—4 u. Bodanski sau 8—13 u. King-Armstrong; valori foarte mult crescute se întîlnesc în boala Paget, hiperparatiroidism, rahitism, osteomalacie, metastaze osoase, hepatită etc. (5).

**Fosfaturie.** Eliminarea urinară a fosfaților (normal 1—1,5 $g^0/_{00}$) (25).

**Fosfene** (gr. *phos* = lumină + *phainein* = a apărea), sin.: *Fotopsii.* Halucinații vizuale elementare (lumină vagă, scîntei, flăcări); se pot obține și pe fond psihic normal, prin excitații mecanice ale retinei (35). ~ **de acomodație,** senzații luminoase anormale, produse de eforturi de acomodație (28).

**Fosfestrol.** Ester difosforic al dietilstilbestrolului cu acțiune citostatică, activ în carcinomul de prostată (13).

**Fosfocreatină.** Vezi Creatină.

**Fosfodiesteraze.** Enzime care catalizează hidroliza diesterilor acidului fosforic (5).

**Fosfogliceraldehidă.** Esterul Fischer. Vezi Fischer.

**2-Fosfogliceratdehidratază.** Enolază.

**Fosfoglicеeromutază.** Enzimă care catalizează izomerizarea acidului fosfo-3-gliceric în acid fosfo-2-gliceric, proces intermediar în fermentația alcoolică. Este o enzimă de tipul

liazelor, făcînd parte din categoria enzimelor auxiliare desmolizei (5).

**Fosfohexoizomerază,** sin.: *Fosfohexomutază.* Enzimă care catalizează transformarea glucozo-1-fosfatului (esterul Cori) în fructozo-6-fosfat (ester Neuberg), fără transformarea intermediară a glucozo-6-fosfatului (ester Robison). Participă la procesele de catabolism anoxibiotic ale amidonului, la glicoliza musculară etc. (5).

**Fosfohexomutază.** Fosfohexoizomerază.

**Fosfokinaze.** Kinaze.

**Fosfolecitinază,** sin.: *Fosfolipaza D, Lecitinaza D.* Enzimă care catalizează hidroliza lecitinei cu liberare de acid fosfatidic. Este prezentă în cloroplastele mai multor vegetale (spanac, morcovi, trestie de zahăr etc.). Activitatea sa este intensificată în prezența ionului de calciu (5).

**Fosfolipaze.** Lecitinaze. ~ **D,** Fosfolecitinaza.

**Fosfolipide.** Esteri ai unui alcool cu acizi grași superiori, conținînd în molecula lor acid fosforic și o bază azotată. Cea mai cunoscută fosfolipidă este lecitina; acizii fosfatidici, fosfatidiletanolamina, sfingomielina sînt alte fosfolipide cu rol important în metabolismul celular. Sinteza fosfolipidelor în organism se face pe o cale comună cu aceea a trigliceridelor, avînd drept cap de serie acizii fosfatidici, precursori ai *D*-α, β-digliceridelor, care sînt transformate enzimatic fie în fosfolipide, fie în trigliceride (5).

**Fosfonecroză.** Leziuni osoase de tip necrotic ale maxilarului inferior, produse de intoxicația cronică cu fosfor alb (9).

**Fosfoproteine.** Componenți protidici care conțin fosfor (sub formă de radical fosforic), prezenți în special în sistemul nervos. Fosfoproteinele sînt catabolizate de unele fosfataze specifice, care hidrolizează fosfatul, liberînd fosfor anorganic (5).

**Fosfor.** Simbol P. Metaloid cu valența principală 3, numărul atomic 15 și greutatea atomică 30,975. Se găsește în natură numai sub formă combinată: fosforit, apatit etc. La plante și animale intră în compoziția lecitinelor, fitinei, acizilor nucleici etc. În metabolismul intermediar deține un rol foarte important, luînd parte la constituirea grupărilor fosforil, de tip macroergic. Fosforul prezintă mai multe forme alotropice: f. alb, care cristalizează în sistemul cubic, este inflamabil, fosforescent, foarte activ din punct de vedere chimic, toxic; f. roșu, care se obține prin încălzirea fosforului alb la 280° în absența oxigenului, este slab reactiv, netoxic; f. violet, care se obține prin dizolvarea fosforului alb în plumb topit; f. negru, care se obține prin încălzirea fosforului alb la 200° sub presiune de 12 000 atmosfere (5). ~ **marcat,** Fosfor radioactiv. ~ **radioactiv,** sin.: *Fosfor marcat,* simbol $^{31}P$, izotopul radioactiv al fosforului, cu numărul de masă 31. Se obține artificial, în reactor. Este folosit ca trasor radioactiv pentru studiul unor căi metabolice care interesează și fosforul. Timp de înjumătățire: 10,7 zile (5).

**Fosforescență** (fr. *phosphorescence*). Proprietatea pe care o au unele corpuri de a emite lumină (fără căldură) și după ce sursa inițială de iluminare sau iradiație a încetat (4).

**Fosforilare.** Adăugare a unei grupări fosfatice la un compus organic (15). ~ **oxidativă,** proces biochimic prin care oxidarea metaboliților intermediari (și deci „respirația" intracelulară) este legată cu fosforilarea ADP în ATP, utilizîndu-se fosfatul anorganic ($P_i$). Procesul de fosforilare oxidativă este sursa cea mai importantă de produși biochimici macroergici (ATP), indispensabili desfășurării reacțiilor celulare cu consum de energie. Fosforilarea oxidativă se desfășoară la nivelul mitocondriilor celulare (5).

**Fosforilază.** Enzimă care catalizează procesele de sinteză și degradare a polimerilor de glucoză (glicogen). Acțiunea catalitică a enzimei se manifestă la nivelul legăturilor α-1 : 4 dintre resturile de glucoză, prin transglucozilare de la α-D-glucozilfosfat (5).

**Fosforit.** Compus fosfatic de calciu, care intră în compunerea unor cementuri dentare (39).

**Fosforoliză.** Proces reversibil de eliberare a grupării fosforil din fosfații organici. În organism, fosforoliza este catalizată de o serie de enzime, fosforilaze specifice pentru sucroză, nucleozide, glicogen, DPN etc. (5).

**Fosfotransacetilază.** Enzimă care catalizează formarea acetilcoenzimei A din acetilfosfat și coenzima A. Reacția catalizată de această enzimă permite utilizarea acetilfosfatului ca donator de grupe acetil, în cazul proceselor biologice de acetilare (5).

**Fosfotransferază.** Enzimă care catalizează transferul grupelor fosforil de pe un compus organic pe altul. Are activitate parțial similară cu cea a fosfatazelor, contribuind la sinteza unor fosfați organici necesari desfășurării proceselor de metabolism intermediar (5).

**Fosgen,** sin.: *Oxiclorură de carbon,* $COCl_2$. Reactiv industrial folosit în trecut ca gaz de luptă. Iritant puternic al căilor respiratorii, dînd sufocație și apoi edem pulmonar (9).

**Fossa** (lat. = șanț, groapă), sin.: *Fosă, Scobitură.* Termen folosit în anatomie pentru suprafețe adîncite (1). ~ **acetabuli,** depresiunea nearticulară din jurul cavității cotiloide (1). ~ **anthelicis,** scobitură situată înaintea he-

lixului pavilionului urechii (1). ~ **axillaris,** *Axilla.* ~ **caecalis,** pliu al peritoneului care formează o pungă deasupra suprafeţei muşchiului iliopsoas drept, ce se întinde spre vîrful cecului (1). ~ **canina,** depresiune situată pe suprafaţa externă a osului maxilar superior, deasupra şi pe partea externă a alveolei dintelui canin (1). ~ **carotica,** regiune topografică a feţei antero-laterale a gîtului, delimitată de marginea anterioară a muşchiului sternocleidomastoidian, în aria căreia se proiectează arterele carotide (1). ~ **condylaris ossis occipitalis,** sin.: *Foseta condiliană posterioară,* orificiu mic situat pe suprafaţa inferioară a părţii bazilare a osului occipital, dedesubtul fiecărui condil occipital (1). ~ **coronoidea,** depresiune situată pe faţa anterioară a epifizei distale a osului humerus, în care vîrful apofizei coronoide a ulnei intră în timpul flexiunii extreme a antebraţului (1). ~ **cranii anterior,** etajul anterior al endobazei craniului; este format de partea orbitală a osului frontal, platoul cribriform al osului etmoid şi aripile mici ale osului sfenoid şi vine în raport cu faţa bazală a lobilor frontali ai creierului (1). ~ **cranii media,** etajul mijlociu al endobazei craniului; are formă concavă, este situat la un nivel inferior faţă de *fossa cranii anterior* şi cuprinde lobii temporali ai creierului (1). ~ **cranii posterior,** etajul posterior al endobazei craniului; adăposteşte cerebelul, puntea şi măduva prelungită şi este format de faţa posterioară a stîncii, faţa internă a porţiunii mastoide a osului temporal şi faţa internă a osului occipital, dedesubtul limbului orizontal al confluenţei sinusurilor (1). ~ **cubitalis,** *Regio cubiti anterior.* ~ **digastrica mandibulae,** depresiune situată pe faţa internă a corpului mandibulei, pe care se inserează pîntecele anterior al muşchiului digastric (1). ~ **ductus venosi,** scobitură pe suprafaţa posterioară a ficatului între lobii caudat şi stîng, ocupată de *ductus venosus* în timpul vieţii fetale şi de *ligamentum venosum* după naştere (1). ~ **epigastrica,** denumire pentru depresiunea infrasternală mediană (1). ~ **glandulae lacrimalis,** sin.: *Foseta lacrimală,* depresiune mică în peretele supero-extern al orbitei, unde îşi are sediul glanda lacrimală (28). ~ **hyaloidea,** *Area martegiani,* vezi Martegiani. ~ **hypophyseos,** sin.: *Fosa pituitară,* depresiune în şaua turcească a osului sfenoid, care adăposteşte hipofiza (1). ~ **iliaca,** sin.: *Fosa iliacă internă,* depresiune largă pe suprafaţa internă a osului ilion (1). ~ **incudis,** depresiune pe peretele posterior al cavităţii timpanice, pentru ataşarea capătului scurt al nicovalei (1). ~ **infraspinata,** depresiune situată pe suprafaţa posterioară a scapulei, sub spină, şi ocupată de muşchiul subspinos (1). ~ **infratemporalis,** sin.: *Fosa zigomatică,* spaţiu neregulat situat dedesubt şi medial de arcul zigomatic, înapoia maxilarului superior şi medial de partea superioară a ramurii mandibulei (1). ~ **inguinalis lateralis,** *Fovea inguinalis lateralis.* ~ **inguinalis medialis,** *Fovea inguinalis medialis.* ~ **intercondylaris femoris,** depresiune situată pe faţa posterioară a femurului, între condili (1). ~ **intercondylica anterior,** *Area intercondylaris anterior tibiae.* ~ **intercondylica posterior,** *Area intercondylaris posterior tibiae.* ~ **intercruralis,** *Fossa interpeduncularis.* ~ **interpeduncularis,** sin.: *Fossa intercruralis, Fossa interpeduncularis tarini, Spaţiul interpeduncular,* scobitură adîncă situată pe suprafaţa anterioară a creierului mijlociu (1). ~ **interpeduncularis tarini,** *Fossa interpeduncularis.* ~ **ischiorectalis,** regiune situată pe laturile rectului, mărginită lateral de muşchiul obturator intern, medial de muşchii ridicătorul anusului şi coccigian, iar posterior de muşchiul fesier mare (1). ~ **jugularis ossis temporalis,** fosă situată pe faţa inferioară a stîncii temporalului, conţinînd bulbul superior al venei jugulare interne (1). ~ **lateralis cerebri,** sin.: *Fosa sylviană,* fisură oblică pe faţa laterală a creierului, separînd lobii frontal şi parietal de lobul temporal şi în fundul căreia se află lobul insulei (1). ~ **malleoli lateralis,** depresiune situată pe faţa medială a maleolei fibulare, posterior de faţa ei articulară (1). ~ **mandibularis ossis temporalis,** cavitatea glenoidă a osului temporal, care se articulează cu condilul mandibulei (1). ~ **navicularis urethrae masculinae,** *Fossa navicularis urethrae morgagnii,* vezi Morgagni. ~ **navicularis urethrae morgagnii,** vezi Morgagni. ~ **occipitalis,** porţiune a fosei craniene posterioare care este delimitată de suprafaţa internă a osului occipital; poate fi subdivizată într-o fosă occipitală superioară, care se găseşte deasupra şanţului sinusului transvers şi într-o fosă occipitală inferioară, care se găseşte dedesubtul aceluiaşi şanţ (1). ~ **occipitalis cerebelaris,** sin.: *Fosă cerebeloasă,* una din cele două depresiuni situate pe partea inferioară a feţei interne a osului occipital, în care se găsesc emisferele cerebelului (1). ~ **occipitalis cerebralis,** sin.: *Fosă cerebrală,* una din cele două depresiuni situate pe partea superioară a feţei interne a osului occipital şi în care se găsesc lobii occipitali ai creierului (1). ~ **olecrani,** cavitate situată pe faţa dorsală a epifizei distale a humerusului; primeşte olecranul în timpul extensiunii cotului (1). ~ **ovalis fasciae latae,** *Hiatus saphenus,* ~ **ovalis septi atriorum,** depresiune ovală în septul interatrial; planşeul său derivă din *septum primum* embrionar, iar marginea sa din *septum secundum* (1). ~ **pterygoidea,** scobitură situată între

aripile medială şi laterală ale apofizei pterigoide a osului sfenoid (1). ~ **pterygopalatina,** sin.: *Fosa pterigomaxilară,* spaţiu adînc situat medial de fosa infratemporală (cu care comunică), între apofiza pterigoidă a osului sfenoid, maxilarul superior şi osul palatin; conţine ganglionul pterigopalatin şi se deschid în ea *foramen rotundum, fissura orbitalis inferior* şi *foramen sphenopalatinum* (1). ~ **radialis humeri,** sin.: *Foseta condiliană,* depresiune situată pe faţa anterioară a epifizei distale a osului humerus, deasupra condilului; se articulează cu capul radiusului în flexiunea extremă a antebraţului (1). ~ **rhomboidea,** planşeul, în formă de romb, al ventriculului al IV-lea cerebral (1). ~ **sea-phoidea.** 1. Depresiune situată în baza platoului pterigoid medial al osului sfenoid (1). 2. Scobitură între helixul şi antehelixul pavilionului urechii (sin.: *Scapha*) (1). ~ **subarcuata,** orificiu situat, la nou-născut, pe marginea superioară a porţiunii petroase a osului temporal, prin care trec vasele spre osul temporal; dispare după naştere, fiind reprezentată la adult de o depresiune dedesubtul eminenţei arcuate (1). ~ **subinguinalis,** depresiune situată pe faţa anterioară a coapsei, deasupra triunghiului femural (1). ~ **subscapularis,** suprafaţa concavă, ventrală, a scapulei (1). ~ **supraclavicularis major,** sin.: *Trigonum omoclaviculare,* depresiune situată pe partea laterală a gîtului, delimitată de claviculă, muşchiul omohioidian şi muşchiul sternocleidomastoidian (1). ~ **supraspinata,** depresiune triunghiulară pe suprafaţa posterioară a scapulei, deasupra spinei, în care se află muşchiul supraspinos (1). ~ **supratonsillaris,** depresiune situată între bolta care uneşte arcul palatoglos cu arcul palatofaringian şi marginea superioară a amigdalei palatine (1). ~ **supravesicalis,** *Fovea supravesicalis.* ~ **temporalis,** depresiunea craniului, pe care se prinde muşchiul temporal (1). ~ **tonsillaris,** *Sinus tonsillaris.* ~ **triangularis auriculae,** depresiune cuprinsă între cele două braţe ale antehelixului (1). ~ **trochanterica,** sin.: *Cavitate digitală,* depresiune situată la baza suprafeţei interne a marelui trohanter al femurului (1). ~ **venae cavae caudalis,** *Sulcus venae cavae.* ~ **vesicae felleae,** sin.: *Fosa veziculei biliare, Şanţul veziculei biliare,* depresiune pe faţa inferioară a lobului drept al ficatului, în care este situată vezica biliară (1). ~ **vestibuli vaginae,** sin.: *Foseta naviculară,* depresiunea vulvei dintre comisura posterioară şi pragul vaginului (1).

**Fosse. Metoda** ~, tehnică de dozare a ureei în sînge sau urină, bazată pe reacţia dintre o moleculă de uree şi două molecule de xanthidrol, rezultînd o moleculă de dixantiluree (compus cristalizabil, insolubil în acid acetic glacial, care are o greutate moleculară de 7 ori mai mare decît aceea a ureei) (5).

**Fossula** (dim. lat. *fossa* = şanţ, groapă). Fosă mică (1). ~ **fenestrae cochleae,** depresiune situată pe peretele lateral al vestibulului, în fundul căreia se află *fenestra cochleae* (fereastra rotundă), închisă de periost şi de epiteliul casei timpanului (1). ~ **fenestrae vestibuli,** depresiune situată deasupra promontoriului timpanic; în fundul ei se află fereastra vestibulului sau ovală (1). ~ **petrosa,** spaţiu triunghiular situat între *canalis caroticum* şi *foramen jugulare,* în care se află ganglionul petros al nervului glosofaringian (1). ~ **postfenestram,** mică pungă inconstantă, întinzîndu-se de la vestibul la capsula otică, posterior de *fenestra vestibuli* (1). **Fossulae tonsillares.** Denumire pentru criptele amigdalei palatine (1).

**Foster Kennedy.** Vezi Kennedy.

**Fotalgie** (gr. *phos* = lumină + *algos* = durere). Durere provocată de o lumină de intensitate prea mare (28).

**Fothergill,** John, 1712—1780. **Boala** ~, sin.: *Nevralgie trigeminală esenţială, Nevralgie trigeminală idiopatică, Ticul dureros al feţei,* varietate clinică a nevralgiei trigeminale, de origine neprecizată. Se manifestă prin dureri atroce care survin în crize paroxistice de scurtă durată, însoţite de fenomene reflexe motorii (secuse clonice musculare la faţă), vasomotorii (hiperemia tegumentului şi mucoaselor feţei) şi secretorii (hiperlacrimaţie). Nu se constată tulburări obiective de sensibilitate, iar crizele sînt separate de perioade de completă acalmie dureroasă (27).

**Fotism.** Senzaţie vizuală cu punct de plecare de la un alt analizor decît cel optic sau evocată mintal (28).

**Foto-** (gr. *phos, photos* = lumină). Prefix care introduce în termenii compuşi referirea la lumină (32).

**Fotoalergie** (*foto-* + gr. *allos* = altul + *ergon* = lucru). Sensibilitate alergică la lumină (28).

**Fotobiologie** (*foto-* + gr. *bios* = viaţă + *logos* = ştiinţă). Capitol din ştiinţele naturii care studiază efectele favorabile sau nocive ale luminii asupra biologiei organismelor animale şi vegetale (4).

**Fotocelulă.** Celulă fotoelectrică.

**Fotoceptori,** sin.: *Fotoreceptori.* Receptori sensibili la stimuli luminoşi (15).

**Fotocolposcopie** (*foto-* + gr. *kolpos* = vagin + *skopein* = a vedea). Colposcopie cu înregistrarea fotografică a imaginilor (18).

**Fotocromogeni** (*foto-* + gr. *chroma* = culoare + *gennan* = a produce). Categorie de micobacterii „atipice" (Runyon), caracterizate prin capacitatea de a elabora, numai în pre-

zența luminii, un pigment galben, care poate deveni ulterior portocaliu sau roșu-cărămiziu (tipul reprezentativ: *Mycobacterium kansasii*). La om pot provoca pneumopatii grave, destul de greu de tratat; se izolează, în special, din sucul ganglionar, produse de lavaj gastric, expectorații etc. (3).

**Fotodermatoză** (*foto-* + gr. *derma* = piele + *-oză*). Lucită.

**Fotoelectron** (*foto-* + gr. *elektron* = chihlimbar). Electron smuls de pe orbită prin impulsul unei cuante de energie (36).

**Fotoelement** (*foto-* + lat. *elementum* = element). Aparat foarte sensibil cu care se măsoară intensitatea razelor ultraviolete. Cele mai cunoscute sînt cele cu cadmiu, cu seleniu și cu releu (cu strat de închidere) (4).

**Fotofobie** (*foto-* + gr. *phobos* = frică). Intoleranță anormală la lumină (28).

**Fotofor** (*foto-* + gr. *pherein* = a purta). Lampă frontală utilizată în chirurgia otorinolaringologică (30).

**Fotografie metrică** (Bertillon). Fotografie la 1/7 din mărimea naturală, bust de față și profil, folosit la identificarea judiciară și la fotografierea cadavrelor neidentificate (23).

**Fotolaparoscopie** (*foto-* + gr. *lapara* = abdomen + *skopein* = a vedea, a observa). Laparoscopie cu înregistrare fotografică a imaginilor (16).

**Fotoliză** (*foto-* + gr. *lysis* = dizolvare, distrucție). Efect de descompunere a unor substanțe chimice sub acțiunea luminii (4).

**Fotometrie** (*foto-* + gr. *metron* = măsură). 1. Metodă pentru măsurarea intensității luminoase (4). 2. Metodă optică de apreciere a concentrației unei substanțe dintr-o soluție, determinînd în acest scop, în mod comparativ, intensitatea unei aceleiași lumini, după ce a trecut prin straturi egale din soluția de cercetat și din soluții cu concentrații cunoscute din aceeași substanță. Metoda fotometriei are la bază legea Beer-Lambert, care arată că — în condiții identice — straturi de soluții cu aceeași grosime absorb totdeauna aceeași cantitate de lumină incidentă. Absorbția luminii depinde atît de natura moleculelor absorbante prezente în soluție, cît și de numărul moleculelor întîlnite de fluxul luminos (respectiv, concentrația soluției și grosimea stratului de soluție) (5).

**Fotometru** (*foto-* + gr. *metron* = măsură). 1. Instrument pentru măsurarea intensității de lumină (28). 2. Instrument pentru testarea sensibilității ochiului la lumină, prin determinarea minimului de iluminare în care obiectele sînt vizibile (28).

**Foton** (fr. *photon*, de la gr. *phos* = lumină). Particulă de energie luminoasă vizibilă sau orice altă radiație electromagnetică în teoria cuantelor (28).

**Fotooftalmie** (*foto-* + gr. *ophtalmos* = ochi). Keratoconjunctivită acută consecutivă expunerii la radiații ultraviolete sau la lumina vizibilă cu o proporție importantă de radiații ultraviolete (9).

**Fotopsii** (*foto-* + gr. *opsis* = vedere). Fosfene.

**Fotopsină.** Iodopsină.

**Foto**receeptori (*foto-* + lat. *recipere* = a primi). Fotoceptori.

**Fotosensibilizare** (*foto-* + lat. *sensibilitas* = sensibilitate). 1. Creșterea sensibilității organismului — în special a pielii — față de radiațiile spectrului solar, ca o consecință a acțiunii unor substanțe fotosensibilizatorii, porfirine etc. (9). 2. Fenomenul de sensibilitate față de lumina solară prezentat de unele substanțe organice cu structură tetrapirolică (clorofila și porfirinele). Fenomenul este maxim pentru uroporfirină și descrește în cazul coproporfirinei și protoporfirinei (5).

**Fotosinteză** (*foto-* + gr. *synthesis* = sinteză). Formarea unor substanțe organice din substanțe anorganice, sub acțiunea luminii (de ex. formarea, la plante, sub acțiunea razelor solare, a hexozelor din substanțele anorganice conținute în pămînt și aer) (4).

**Fotostetoscop** (*foto-* + gr. *stethos* = piept + *skopein* = a vedea, a observa). Aparat bazat pe transformarea sunetelor amplificate în impulsuri luminoase și utilizat mai ales pentru analiza zgomotelor cordului fetal (10).

**Fototactism** (*foto-* + gr. *taxis* = ordine). Însușire pe care o au unele organisme de a se apropia (fototactism pozitiv) sau de a se îndepărta de o sursă de lumină (fototactism negativ) (4).

**Fototerapie** (*foto-* + gr. *therapeia* = tratament), sin.: *Lucoterapie*. Tratament cu lumină naturală sau artificială (4).

**Fototropism** (*foto-* + gr. *trepein* = a întoarce). 1. Fenomen reversibil de modificare a culorii unei substanțe cristaline sub acțiunea luminii absorbite (de ex. prin iluminarea cu radiații violete, trifenilfulgida din portocalie devine albastră; ulterior, iradiată cu lumină roșie, își recapătă culoarea portocalie) (5). 2. Tendința plantelor de a-și îndrepta frunzele către razele luminoase, fenomen care se explică prin transformarea auxinelor, de pe partea expusă la lumină, în lumiauxine, ca urmare a unui proces de esterificare internă; lumiauxinele sînt inactive în procesele de creștere a plantei, în timp ce auxinele neiluminate sînt active, intensifică dezvoltarea locală a plantei și provoacă astfel curbarea acesteia către lumină (5).

**Foucault,** Leon, 1819—1868. **Curentul ~,** sin.: *Curent turbionar*, mișcare, cu viteze foarte

mari, a electronilor liberi, prin curenţii de inducţie produşi de variaţia cîmpului electromagnetic. Această energie se transformă, în ţesuturi, în cea mai mare parte, în căldură (4).

**Fourès, A. Aparatul** ~, aparat de laparoscopie format dintr-un trocar cu diametrul de 5 mm, avînd optica cu viziune directă independentă de sistemul de iluminare (11).

**Fourier,** Jean Baptiste Joseph, 1768—1830. **Analiza** ~, sin.: *Analiză armonică*, procedeu matematic de studiu al fenomenelor periodice, prin descompunerea lor în oscilaţii armonice (sinusoidale şi cosinusoidale). Are aplicaţii în bioritmologie, electroencefalografie, statistica seriilor în timp etc. (7).

**Fournier,** Jean Alfred, 1832—1914. **Probele** ~, acţiuni executate la comandă (oprire, întoarcere rapidă din mers), utilizate pentru evidenţierea ataxiei dinamice latente (27). **Reinducţia** ~, sin.: *Şancru redux*, eroziune sau ulceraţie care apare foarte rar pe acelaşi loc unde evoluase anterior sifilomul primar (12).

**Fovea** (lat. = groapă). Gaură mică sau depresiune (1). ~ **articularis superior atlantis,** suprafaţă articulară de pe faţa superioară a atlasului, care se articulează cu condilul occipitalului (1). ~ **capitis femoris,** sin.: *Foseta ligamentului rotund*, fosetă de care se ataşează *ligamentum teres femoris* (1). ~ **capituli radii,** sin.: *Cupula radiului*, cavitate situată pe capul radiului pentru articulaţia cu condilul humerusului (1). ~ **centralis retinae,** mică depresiune în centrul maculei lutea, care corespunde axului vizual, avînd capacitatea celei mai distincte vederi (28). ~ **coccygea,** sin.: *Fovea sacrococcygea, Sinus coccygeus*, depresiune persistentă situată lîngă extremitatea coccisului, la locul de ataşare terminală a tubului neural embrionar de derm (1). ~ **costalis inferior,** semifaţeta inferioară de pe latura corpului vertebrelor toracale, care se articulează cu capul coastei (1). ~ **costalis superior,** semifaţeta superioară de pe latura corpului vertebrelor toracale, care se articulează cu capul coastei (1). ~ **costalis transversalis,** suprafaţa apofizei transverse a vertebrelor toracale, servind pentru articularea cu tuberculul coastei (1). ~ **dentis atlantis,** faţeta din dreptul tuberculului arcului posterior al atlasului, care se articulează cu apofiza odontoidă a axisului (1). ~ **inferior fossae rhomboideae,** sin.: *Fovea vagi*, depresiunea din partea inferioară a planşeului ventriculului al IV-lea, marcînd terminaţia şanţului limitant (1). ~ **inguinalis lateralis,** sin.: *Fossa inguinalis lateralis*, depresiune situată în peretele anterior al cavităţii peritoneale, lateral de plica arterei epigastrice (1). ~ **inguinalis medialis,** sin.: *Fossa inguinalis medialis*, depresiune situată în peretele anterior al cavităţii peritoneale, între pliul cordonului arterei ombilicale şi plica formată de vasele epigastrice inferioare (1). ~ **oblonga cartilaginis arytaenoideae,** depresiune puţin adîncă, situată pe suprafaţa externă a cartilajului aritenoid (1). **Foveae palatinae.** *Foveolae palatinae.* ~ **pterygoidea mandibulae,** sin.: *Fovea pterygoidea processus condyloidei mandibulae*, depresiune mică pe faţa anterioară a gîtului mandibulei, unde se inserează muşchiul pterigoidian extern (1). ~ **pterygoidea processus condyloidei mandibulae,** *Fovea pterygoidea mandibulae.* ~ **rostralis,** *Fovea superior fossae rhomboideae.* ~ **sacrococcygea,** *Fovea coccygea.* ~ **sublingualis,** depresiune netedă situată pe suprafaţa internă a corpului mandibulei, deasupra liniei milohioide, adăpostind glanda sublinguală (1). ~ **submandibularis,** sin.: *Fovea submaxillaris*, depresiune netedă situată pe suprafaţa internă a corpului mandibulei, dedesubtul liniei milohioide, adăpostind glanda submaxilară (1) ~ **submaxillaris,** *Fovea submandibularis.* ~ **superior fossae rhomboideae,** sin.: *Fovea rostralis, Fovea trigemini*, depresiune situată pe planşeul ventriculului al IV-lea, lîngă *colliculus facialis*, formată din lărgirea şanţului limitant (1). ~ **supravesicalis,** sin.: *Fossa supravesicalis*, depresiune situată în peretele anterior al cavităţii peritoneale, între repliul uracăi (*plica umbilicalis mediana*) şi repliul cordonului arterei ombilicale (*plica umbilicalis media*) (1). ~ **triangularis cartilaginis arytenoideae,** depresiune adîncă situată pe faţa externă a cartilajului aritenoid (1). ~ **trigemini,** *Fovea superior fossae rhomboideae.* ~ **trochlearis,** spaţiu gol situat în platoul orbital al osului frontal, pentru trohleea muşchiului oblic superior (1). ~ **vagi,** *Fovea inferior fossae rhomboideae.*

**Foveola** (dim. lat. *fovea* = groapă). Termen folosit în anatomie, cu semnificaţia de depresiune mică (1). **Foveolae gastricae.** Cripte situate în mucoasa stomacului, în care se varsă secreţiile glandelor gastrice (1). **Foveolae granulares,** sin.: *Foveolae granulares Pacchioni.* Găuri mici situate în oasele craniului, produse de granulaţiile Pacchioni (1). **Foveolae palatinae,** sin.: *Foveae palatinae.* Două mici depresiuni între palatul tare şi moale în membrana mucoasă, în care se deschid uneori glandele palatine (1).

**Foville,** Achille Louis François, 1799—1878. **Sindromul** ~. 1. *Inferior* (protuberanţial inferior): paralizie omolaterală a mişcărilor asociate de lateralitate ale globilor oculari (prin lezarea fibrelor oculogire după încrucişare), însoţită de paralizie facială de aceeaşi parte şi de paralizia membrelor de partea opusă (27). 2. *Mijlociu* (protuberanţial superior): paralizia omolaterală a mişcărilor asociate de late-

ralitate ale globilor oculari (lezarea fibrelor oculogire după încrucişare), însoţită de paralizia heterolaterală a feţei şi membrelor (27). 3. *Superior* (peduncular): paralizie heterolaterală a mişcărilor asociate de lateralitate ale globilor oculari (prin lezarea fibrelor oculogire înainte de încrucişare), însoţită de paralizia heterolaterală a feţei şi membrelor (27).

**Fowler,** George Reyerson, 1848—1906. **Poziţia ~,** poziţie semişezînd a bolnavului în pat; toracele este sprijinit de un spătar, iar sub articulaţia genunchilor se aşază un sul dur, pentru a se fixa bolnavul în poziţia dorită. Există paturi speciale, în care poziţia se poate obţine prin angularea somierei (11).

**Fowler,** Thomas, 1736—1801. **Soluţia ~,** soluţie de acid arsenios, utilizată pe cale orală în tratamentul de întreţinere a leucemiilor cronice, precum şi ca reconstituant general (19).

**Fowler. Proba ~,** sin.: *Proba balansului sonor,* metodă de investigaţie audiometrică pentru depistarea distorsiunilor de intensitate a sunetului consecutive unei leziuni cohleare; constă din determinarea nivelului de intensitate sonoră (în db) pentru o frecvenţă dată, la care persoana examinată are aceeaşi senzaţie de intensitate a sunetului la ambele urechi (30).

**Fowler. Segmentul ~,** segment pulmonar situat în regiunea postero-superioară a lobului inferior şi drenat de bronhia Nelson (34).

**Fox. Planul ocluzal ~,** instrument dentar folosit pentru stabilirea corectă a planului de ocluzie a bordurii de ocluzie; se compune dintr-o parte intraorală de forma şi mărimea unei arcade dentare care se aşază pe valul de ocluzie şi o parte extraorală care urmează conturul feţei de-a lungul liniilor Camper, servind astfel, prin paralelizare, la aflarea planului de ocluzie al viitoarei proteze (39).

**Fox-Fordyce** (Fox, George Henry, 1846—1937; Fordyce, John Addison, 1858—1925). **Boala ~,** sin.: *Apocrinită pruriginoasă, Hidroneurodermatită, Lichen axilar,* afecţiune a glandelor sudoripare mai frecventă la femeie, cu localizare de predilecţie în axile, manifestîndu-se prin mici papule pigmentate, pruriginoase (12).

**Fr.** Simbolul franciului (5).

**Fractură** (lat. *fractus* = rupt). Soluţie de continuitate completă sau incompletă a unei structuri, în special a unui os, produsă de cele mai multe ori în urma unui traumatism (24). **~ bazicapitală,** fractură a unor oase lungi (mai ales humerus şi femur), cu traiect situat la limita dintre capul şi gîtul osului (24). **~ bigeniană** (Quénu), fractură bimaleolară joasă (24). **~ bilaterală,** fractură care interesează două oase simetrice (24). **~ bimaleolară,** fractura ambelor maleole ale gleznei. Termen folosit în clasificarea propusă de Redon şi prin care se subînţelege de obicei şi fractura marginală posterioară, cu subluxaţia posterioară, care însoţeşte de regulă această fractură (24). **~ bipolară,** fractură care interesează un os lung prin 2 traiecte situate la capetele diafizei (24). **~ boxerilor,** fractura diafizei sau metafizei metacarpianului al II-lea, al III-lea, sau al IV-lea. Este o fractură indirectă, produsă prin lovirea într-un corp dur cu pumnul închis (24). **~ cu burelet,** aspect radiografic de fractură, prin întrepătrundere, cu formarea unui burelet la nivelul liniei de fractură (36). **~ în „burtă de furculiţă",** Fractură Goyrand, vezi Goyrand. **~ în „castronaş",** variantă a fracturii de platou tibial, în care numai mijlocul cavităţii glenoide se înfundă (24). **~ cu cioc distal** (R. Soeur), tip de fractură de col femural cu prognostic favorabil, în care lama subtrohanteriană Rodet, care este bine vascularizată, rămîne ataşată de fragmentul diafizar (24). **~ în „cioc de flaut",** Fractură în „vîrf de clarinet". **~ cu cioc proximal** (R. Soeur), tip de fractură de col femural cu prognostic nefavorabil, în care lama subtrohanteriană Rodet, care este bine vascularizată, rămîne ataşată de fragmentul cefalic (24). **~ în „cioc de raţă",** fractură longitudinală a marii tuberozităţi a calcaneului, care face un unghi deschis posterior, asemănător cu un cioc de raţă (24). **~ cominutivă,** fractură cu mai multe fragmente, în care cel puţin unul este o eschilă (24). **~ deschisă,** fractură cu soluţie de continuitate prin tegumente sau mucoase. Plaga poate fi produsă prin agentul traumatizant (direct) sau printr-unul din fragmentele osoase (indirect) (24). **~ directă,** fractură prin lovire cu un corp dur, produsă la locul de aplicare a forţei (23). **~ în „dos de furculiţă",** Fractură Pouteau-Colles. **~ Dupuytren a membrului superior,** Fractură Gérard-Marchand, vezi Gérard-Marchand. **~ de efort,** Boala Deutschländer, vezi Deutschländer. **~ în „fluture",** fractură cominutivă în care două eschile laterale şi simetrice sînt separate (ca aripile unui fluture) printr-un traiect în forma literei X. Fracturile deschise prin glonte sînt de obicei fracturi în „fluture" (24). **~ geniană,** termen folosit de Quénu, pentru fractura maleolelor (24). **~ geniperonieră** (Quénu), Fractură Maisonneuve, vezi Maisonneuve. **~ genisupragenianâ** (Quénu), Fractură joasă Dupuytren, vezi Dupuytren. **~ genisupramaleolară** (Quénu), Fractură înaltă Dupuytren, vezi Dupuytren. **~ helicoidală Gosselin,** vezi Gosselin. **~ indirectă,** fractură produsă prin acţiunea unei forţe aplicate la distanţă de locul rupturii osoase (23). **~ instabilă.** 1. Fracturile inelului osos pelvian, cu deplasări mari ale fragmentelor

și care se însoțesc de obicei de leziuni ale organelor interne (după Pickering Pick) (24). 2. Fracturile de coloană vertebrală care se însoțesc de luxații, subluxații sau de fracturi ale arcului vertebral (24). ~ **intertrohanteriană,** fractură a extremității superioare a femurului, cu traiect oblic care trece prin cei 2 trohanteri (24). ~ **intraarticulară,** fractură al cărei traiect pătrunde în articulația adiacentă. Noțiunea întrevede evoluția, artroza fiind urmarea de regulă a unei astfel de fracturi (24). ~ **intracapitală,** fractură pe teritoriul epifizei superioare a unui os (femur, radius, metacarp, metatars) (24). ~ **intracapsulară,** fractură al cărei traiect pătrunde în articulație. Termen folosit de Astley Cooper în clasificarea fracturilor de col femural (24). ~ **intrauterină,** fractură produsă în timpul gestației, prin acțiunea unui traumatism direct asupra abdomenului mamei și presarea unui segment osos al fătului pe promontoriu (24). ~ **înaltă Dupuytren,** vezi Dupuytren. ~ **închisă,** fractură fără soluție de continuitate prin tegumente sau mucoase (24). ~ **prin întrepătrundere,** sin.: *Fractură cu telescopare,* aspect radiologic de fractură exprimat prin scurtarea osului și întrepătrunderea fragmentului diafizar în cel epifizar, la nivelul întreruperii structurii osoase; se produce prin traumatism direct și este caracteristică oaselor lungi (36). ~ **joasă Dupuytren,** vezi Dupuytren. ~ **în „lemn verde",** sin.: *Fractură subperiostală,* fractură a oaselor elastice (de ex. la copii și tineri), având o imagine radiografică exprimată printr-o linie transparentă care întrerupe structura osoasă complet la nivelul unei compacte, periostul rămînînd intact (36). ~ **de marș a soldaților,** Boala Deutschländer, vezi Deutschländer. ~ **în „mîner de foaie",** fractură în cioc de rață a marei tuberozități a calcaneului, la care, în același timp, astragalul înfundă talamusul (24). ~ **de oboseală** (Böhler), Boala Deutschländer, vezi Deutschländer. ~ **obstetricală,** fractură produsă în timpul manevrelor obstetricale (24). ~ **patologică,** fractură produsă pe un os bolnav (tumoare, infecție, displazie, osteoporoză etc.), în urma unui traumatism minim (24). ~ **peroneomaleolară** (Destot), Fractură Maisonneuve, vezi Maisonneuve. ~ **Pouteau-Colles inversată,** Fractură Goyrand, vezi Goyrand. ~ **Pouteau joasă,** Fractură stelată Dupuytren, vezi Dupuytren. ~ **progresivă,** Fractură de supraîncărcare. ~ **spiroidă Gerdy,** Fractură helicoidală Gosselin, vezi Gosselin. ~ **stelată,** fractură cominutivă ale cărei traiecte divergente au formă de stea. Tipică este fractura directă deschisă prin glonte (24). ~ **stelată Dupuytren,** vezi Dupuytren. ~ **stabilă.** 1. Fracturile inelului osos pelvian, fără mare deplasare a fragmentelor și care nu se însoțesc de obicei de leziuni ale organelor interne (după Pickering Pick) (24). 2. Fracturile de coloană vertebrală, care nu se însoțesc de luxații, subluxații sau de fracturi ale arcului vertebral (24). ~ **subperiostală,** Fractură „în lemn verde". ~ **de supraîncărcare,** sin.: *Fractură progresivă,* formă de fractură descrisă de G. A. Preiss; apare în calusul incomplet osificat al fracturilor transversale, sub forma la început a unei fisuri și apoi a unei decalcifieri (24). ~ **talamică,** fractură a calcaneului, cu traiecte care pornesc din articulația subastragaliană, traversează regiunea subtalamică și ajung la fața inferioară a calcaneului (24). ~ **cu telescopare,** Fractură prin întrepătrundere. ~ **traheei,** soluție de continuitate a unui inel traheal cartilaginos sau membranos, consecutivă unui traumatism și caracterizată clinic prin emfizem subcutanat, dispnee și asfixie (11). ~ **traumatică,** termen folosit de Böhler, pentru a desemna o „fractură pe os sănătos", apărută în urma unui traumatism brutal (24). ~ **în „vîrf de clarinet",** sin.: *Fractură în „cioc de flaut",* fractură oblică a unei diafize, în care fragmentele sînt foarte ascuțite (24).

*Vezi și*: Barton, Boyer, Delbet, Destot, Dyes, Galeazzi, Gérard-Marchand, Goyrand, Heydenreich, Holm-Steinthal, Kocher, Laugier, Letenneur, Maisonneuve, Malgaigne, Monteggia, Moore, Pott, Pouteau-Colles, Quervain, Schlatter, Stieda, Voillemier, Wagstaff.

**Fractură-luxație.** Fractură care se însoțește de luxația aceluiași os sau a osului alăturat (24).

*Vezi și*: Bennett.

**Fracțiune** (lat. *fractio*). Parte dintr-un tot (32). ~ **filtrată,** proporția filtrată de glomeruli, din plasma care irigă rinichiul, calculată prin raportarea filtratului glomerular (*clearance*-ul inulinei) la fluxul plasmatic renal (*clearance*-ul PAH); normal, 0,19 (25).

**Fraenkel,** Bernhard, 1836—1911. **Glandele ~,** mici glande mixte situate imediat inferior față de pliurile vocale (1).

**Fragilitate** (lat. *fragilitas*). Însușirea unui material sau a unei structuri de a se rupe sub acțiunea diferitelor sarcini, fără a se deforma apreciabil (32). ~ **capilară,** fenomen datorit unor leziuni ale peretelui capilar (chitul intercelular), important în mecanismul de producere a hemoragiilor din unele sindroame hemoragice. Recent se atribuie anticorpilor antiendoteliali (autoanticorpi) un rol important în declanșarea fenomenelor de fragilitate capilară (19). ~ **esențială a oaselor** (Fèvre), Boala Lobstein, vezi Lobstein. ~ **globulelor roșii,** rezistență scăzută a globulelor roșii patologice față de diferiți agenți, chimici, fizici, mecanici (soluții hipotonice, saponină, căldură, traumatizare etc.) (19).

**Framboesia.** Pian.

**Framicetină.** Antibiotic izolat din mediile de cultură de *Streptomyces descaris*; are spectru antibacterian larg, însă se folosește numai local, din cauza toxicității generale ridicate (13).

**Franceschetti, A. Semnul ~**, sin.: *Semnul digitoocular*, provocarea de senzații dureroase la apăsarea digitală a globilor oculari, semn descris în toxoplasmoză, dar întîlnit și în alte boli infecțioase (8). **Sindromul ~**, sin.: *Disostoză mandibulofacială*, malformație congenitală și familială a feței, caracterizată prin hipoplazia oaselor maxilare și a mandibulei, cu implantarea vicioasă a dinților, macrostomie, înclinarea fantelor palpebrale în jos și înafară, atrezia pavilionului urechii, absența unghiului nazofrontal, palat ogival sau fisurat și care este însoțită de oligofrenie (27).

**Francis,** Edward. **Boala ~**, Tularemie. **Mediul ~**, mediu de cultură bacterian, conținînd geloză nutritivă glucozată, cistină și sînge defibrinat de iepure; este utilizat pentru obținerea de culturi de *Pasteurella tularensis* (3).

**Franciu.** Simbol Fr. Element radioactiv din familia metalelor alcaline cu număr atomic 87 și greutate atomică 212—223 (prezintă 8 izomeri cu numărul de masă între 212 și 223). Izotopul 223 are timpul de înjumătățire de 21 minute, emite radiații și se transformă în actiniu X (5).

**Franck. Anus artificial ~**, anus artificial prin care se urmărește crearea unei continențe trecînd capătul colic proximal pe sub un traiect cutanat (11).

**Francke,** Karl Ernst, 1859—1920. **Acul ~**, lancetă cu arc, utilizată în trecut în hematologie pentru recoltarea sîngelui din pulpa degetului (19).

**Franj** (fr. *frange*). Formațiune filamentoasă sau lameliformă multiplă, din care este alcătuită marginea unui organ (1). **~ ovarian,** *Fimbria ovarica*.

**Frankenhäuser,** Ferdinand, 1832—1891. **Ganglionul ~**, sin.: *Ganglion cervical uterin*, ganglion al sistemului autonomic craniosacral, localizat la colul uterului (1).

**Frankfurt.** Vezi Plan orizontal Frankfurt.

**Franklinizare.** Aplicarea terapeutică a electricității statice (27).

**Frantz. Operația ~**, procedeu de cură a incontinenței de urină la femeie prin crearea unui neosfincter vezical dintr-un fascicul muscular pediculat din mușchiul ridicător anal (11).

**Frasaco. Coroană dentară ~**, coroană dentară artificială de celuloid, folosită pentru protecția bonturilor dentare vitale șlefuite, pînă la aplicarea coroanei de înveliș (38).

**Fraxinus ornus,** sin.: *Mojdrean*. Arbore din familia *Oleaceae*, al cărui suc uscat, obținut prin incizii în scoarță (mană), conține manită și unele polizaharide; este utilizat în pediatrie, avînd acțiune laxativă (13).

**Frazier,** Charles H., 1864—1940. **Operația ~**, neurotomie retrogasseriană pe rădăcinile senzitive ale trigemenului, la nivelul fosei craniene mijlocii, prin abordare subtemporală (26). **Voletul ~**, cale de abordare chirurgicală pe regiunea frontotemporală a convexității creierului printr-un volet cu scalp (26).

**Freamăt** (lat. *fremitus*), sin.: *Fremisment*. Senzație palpatorie, cu caracter vibrator, omologă de cele mai multe ori sufluri intense, cu tonalitate joasă, sau uruiturilor (10). **~ carotidian,** vibrații sistolice care se percep prin palparea arterei carotide în stenozele aortice (10). **~ hidatic,** vibrație ce se poate percepe palpatoriu sau auscultatoriu în chistul hidatic și care este datorită frecării una de alta a veziculelor fiice, libere în lichidul sub tensiune al chistului (31). **~ pectoral,** vibrațiile corzilor vocale transmise prin bronhii parenchimului pulmonar și peretelui toracic și interceptate de examinator prin palpație manuală; variază ca intensitate, în funcție de structura normală sau patologică a plămînului (34). **~ pericardic,** senzație tactilă vibratorie a peretelui toracic, produsă de frecarea foițelor pericardice rugoase, ca în pericardita fibrinoasă. Se percepe în sistolă sau diastolă, apăsînd tare palma la nivelul spațiilor al III-lea—al IV-lea intercostale stîngi (32).

**Freatică** (gr. *phreation* = puț). Vezi Apă freatică.

**Frecătură** (lat. *fricatura*). Succesiune neregulată de zgomote aspre, cu tonalitate joasă, de intensitate și durată variabile, care se percep în fazele uscate ale inflamațiilor seroaselor, prin frecarea depozitelor de fibrină în timpul mișcărilor organului respectiv; palpatoriu, se percepe o senzație vibratorie (10). **~ pericardică,** zgomot cu caracter de frecătură, nesincron cu revoluția cardiacă, dar de obicei mezosistolic sau mezodiastolic și fără propagare; se poate percepe în pericarditele uscate, mai ales spre baza inimii, și în infarctele miocardice; pot simula galopul sau se pot prezenta sub diverse alte onomatopee (10). **~ pleurală,** zgomot patologic provocat de frecarea celor două foițe pleurale (inflamate, cu depozite de fibrină, cu diseminări metastatice neoplazice sau deshidratate) (34). **~ pleurală umedă,** sin.: *Ral-frecătură*, noțiune contestată care exprimă de fapt o asociație de raluri umede corticale cu frecături pleurale, care apar în corticopleurite, la sfîrșitul inspirației și expirației (34). **~ splenică,** frecătură de obicei foarte groasă, întîlnită în perisplenite sau infarcte splenice și datorită depozitelor peritoneale de fibrină (10).

**Frecvență** (lat. *frequentia*). Numărul de oscilații pe secundă al unei radiații care se propagă sinusoidal. Frecvența este invers proporțională cu perioada $T$, care reprezintă durata (în secunde) a oscilației respective (5). ~ **absolută,** în statistica matematică, numărul elementelor care alcătuiesc o grupă sau o clasă în cadrul unei colectivități. La fiecare valoare a caracteristicii corespunde o valoare bine determinată a frecvenței (de ex. împărțirea indivizilor în grupe după valoarea V.S.H.; numărul indivizilor care au V.S.H. = 30 mm/1 oră reprezintă frecvența absolută a valorii 30 mm). În mod general, dacă o variabilă $X$ ia valori $x_1, \ldots, x_n$, numărul de ori cu care apare o valoare dată, $x_i$, este frecvența absolută a acestei valori (7). ~ **critică,** parametru al marilor tahicardii, variabil în funcție de starea anatomică a inimii, reprezentînd acea valoare a frecvenței cardiace la care scurtarea diastolei este maximă și se instalează tulburările unei hemodinamici defectuoase (colaps cardiac, sindrom Adams-Stockes, fenomene anginoase) (10). ~ **critică de fuziune,** frecvența liminară de întrerupere a unei lumini pentru care o senzație de lumină discontinuă se transformă în lumină continuă (28). ~ **cumulată,** noțiune corespunzătoare funcției de repartiție. Acea parte a volumului unei colectivități în care valorile caracteristicii sînt mai mici decît $x$. Curba frecvenței cumulate a valorilor lui $x$ tinde către curba de repartiție a variabilei aleatorii $X$. Această curbă de frecvență (denumită și ogivă sau ogiva Galton) este imaginea statistică a curbei de repartiție normale (sau aproape normale) (7). ~ **relativă,** raportul dintre frecvența absolută cu care se întîlnește o caracteristică și volumul selecției studiate. Se exprimă de obicei în procente (%), în promile (‰) etc. Dacă se notează cu $F_i$, frecvența absolută a unei grupe, cu $\Sigma F_i$ suma frecvențelor (volumul selecției), atunci frecvența relativă este dată de formula $f = p \frac{F_i}{\Sigma F_i}$ ($p$ = 1, 10, 100, 1 000, .....) (7). ~ **sunetului,** undele din mediile și corpurile elastice ale căror frecvențe sînt cuprinse în limitele de percepere ale organului auditiv omenesc (16—20 000 Hz) (9). ~ **ventilatorie,** numărul de cicluri ventilatorii timp de 1 minut (34).

**Frédet,** Pierre, 1870—1946. **Operația ~.** 1. Procedeu de cură operatorie a stenozei hipertrofice a pilorului, prin pilorotomie longitudinală extramucoasă (11). 2. Rezecție de genunchi prin incizie în „H" și prin secțiune plastică a capsulei cu patelectomie (24).

**Frei,** Wilhelm Siegmund, 1885—1943. **Intradermoreacția ~,** test imunologic pentru diagnosticul limfogranulomatozei inghinale subacute. Apariția unei papule roșii, cu un diametru de 2 cm, după 48 ore de la injectarea intradermică a puroiului recoltat de la un bolnav de limfogranulomatoză subacută și sterilizat, indică o reacție pozitivă (12).

**Freiberg,** Albert Henry, 1868—1940. **Boala ~,** vezi Epifizită. **Infracțiunea ~,** osteocondroză cu înfundarea celui de al II-lea metatarsian, simptom important în boala a II-a Köhler (24).

**Frejka. Perna-atelă ~,** aparat care permite o imobilizare activă și funcțională a șoldului în tratamentul luxației congenitale la copiii sub 1 an. Reducerea concentrică se asigură prin abducția progresivă a coapselor flectate, învingîndu-se treptat contractura adductorilor și menținîndu-se capul în cotil (24).

**Fremisment** (fr. *frémissement*). Freamăt. ~ **vibrator,** Trilul Hunter, vezi Hunter.

**Fren** (lat. *fraenum* = frîu). *Frenulum.* ~ **caroncului mari,** *Plica longitudinalis duodeni.* ~ **de invaginație,** segmentul de mezenter sau de mezocolon, care antrenat în mișcarea de invaginație a intestinului, o frînează prin imposibilitatea de a se alungi (11).

**Frenalgie** (gr. *phren* = spirit, minte + *algos* = durere). Dispoziție depresivă, dureroasă, apăsătoare, întîlnită în melancolie (35).

**Frenator** (lat. *fraenum* = frîu), sin.: *Represor.* Factor citoplasmatic, probabil de natură proteinică, determinat de gena reglatorie, avînd funcția de a inhiba specific capacitatea de funcționare a unei gene structurale sau a unui grup de gene structurale (17).

**Frenicectomie** (gr. *phren* = diafragm + *ektome* = excizie). Operația Stuertz. Vezi Stuertz.

**Frenicoalcoolizare.** Alcoolizarea nervului frenic, în scopul obținerii unei paralizii a hemidiafragmului respectiv (11).

**Frenicotomie** (gr. *phren* = diafragm + *tome* = tăiere). Secționarea operatorie a nervului frenic pentru a se obține paralizia temporară a diafragmului respectiv, ascensionarea lui și punerea în repaus a teritoriului pulmonar supraiacent (11).

**Frenocardie** (gr. *phren* = spirit, minte + *kardia* = inimă). Triada Herz. Vezi Herz.

**Frenocolopexie** (gr. *phren* = diafragm + *kolon* = intestin gros + *pexis* = fixare). Metodă de cură operatorie în ptoza unghiului stîng al colonului, prin fixarea acestuia la diafragm (11).

**Frenolepsie** (gr. *phren* = spirit, minte + *lepsis* = ducere cu forța). Noțiune de sinteză pentru denumirea ideilor prevalente și a stărilor obsesive (35). ~ **erotematică,** tip de rumințație mintală, însoțită de tendința obsesivă de a pune întrebări în permanență (35).

**Frenologie** (gr. *fren* = spirit, minte + *logos* = ştiinţă, studiu) (Gali). Teorie idealistă legată de un sistem ipotetic de localizare a funcţiilor cerebrale, potrivit căreia s-ar stabili anumite relaţii între forma craniului, aspectul unor proeminenţe ale sale şi anumite funcţii nervoase (27).

**Frenopericardită** (gr. *phren* = diafragm + *pericard* + *-ită*). Complex de tulburări cardiace datorite aderenţelor apexului cardiac cu diafragmul (10).

**Frenotomie** (gr. *phren* = diafragm + *tome* = tăiere). Secţionarea operatorie a diafragmului (11). ~ **circumferenţială,** deschiderea diafragmului printr-o incizie făcută în lungul rebordului costal, la 1 cm de inserţie; secţionează ramurile arteriale din intercostale, dar respectă integral inervaţia (11). ~ **paracardiacă,** deschiderea diafragmului printr-o incizie situată între inimă şi nervul frenic, în lungul inserţiei pericardice (11). ~ **parasagitală,** deschiderea diafragmului printr-o incizie care pleacă de la marginea sa posterioară, la 2 cm de hiatul esofagian, şi se îndreaptă către mijlocul foliolei stîngi; respectă ramificaţiile vasculonervoase şi dă un bun acces asupra marii tuberozităţi gastrice (11). ~ **transversală,** deschiderea diafragmului printr-o incizie laterală, situată în plan frontal; dă un acces limitat asupra splinei şi stomacului (11).

**Frenozină.** Vezi Cerebrozidă.

**Frenulotomie** (lat. *frenulum*, dim. de la *frenum* = frîu + gr. *tome* = tăiere). Secţionarea unui fren (11).

**Frenulum** (dim. de la lat. *frenum* = frîu), sin.: *Fren.* Repliu tegumentar sau mucos, care împiedică sau limitează mişcările unor organe (1). ~ **clitoridis,** două repliuri care pleacă de la buzele mici şi se unesc deasupra clitorisului (1). ~ **labii inferiori oris,** plică mică mediană, sagitală, situată pe faţa vestibulară a buzei inferioare (1). ~ **labii superiori oris,** plică mică mediană, sagitală, situată pe faţa vestibulară a buzei superioare (1). ~ **labiorum pudendi,** sin.: *Furşeta,* pliul care uneşte cele două buze mici vulvare, înapoia clitorisului (1). ~ **linguae,** repliu vertical al membranei mucoase sub limbă (1). ~ **preputii,** repliul dintre suprafaţa inferioară a glandului penisului şi prepuţ (1). ~ **valvae ileocaecalis,** sin.: *Frenulum valvulae coli,* repliu mucos situat la fiecare extremitate a valvulei ileocecale, unde fuzionează marginile superioară şi inferioară (1). ~ **valvulae coli,** *Frenulum valvae ileocaecalis.*

*Vezi şi:* Giacomini.

**Freoni.** Nume generic pentru o serie de derivaţi clorofluoraţi ai metanului (diclormonofluormetan: Freon 21; monoclordifluormetan: Freon 22; diclordifluormetan: Freon 12 etc.), folosiţi ca agenţi frigorigeni. Toxicitatea lor este redusă şi nu sînt inflamabili (9).

**Freudism.** Vezi Psihanaliză.

**Freund,** Jules, 1890—1960. **Adjuvantul** ~, amestec de bacili butirici cu substanţe lipidice, folosit ca adaos nespecific la inoculările de antigen, în vederea obţinerii unei reactivităţi mai mari a animalului, respectiv unui răspuns imunologic crescut (22).

**Frey,** Lucie. **Sindromul** ~, sindrom de suferinţă a nervului auriculotemporal, care se traduce clinic prin dureri, roşeaţă şi hipersudoraţie în regiunea parotidiană. Manifestările apar sub formă de paroxisme declanşate mai ales de masticaţie (27).

**Freyer,** Peter Johnston, 1851—1921. **Operaţia** ~, procedeu de prostatectomie pe cale transvezicală (11). **Tubul** ~, tub cudat de sticlă, folosit pentru drenajul vezical (11).

**Freză** (fr. *fraise*). Instrument medical de forma unei măciuci sferice sau ovoide, de mărimi variabile, cu creste ascuţite pe meridianele sale sau în spirală, care se adaptează la un dispozitiv de rotare, acţionat manual, cu o pedală de picior, sau electric şi cu ajutorul căreia se face găurirea, forarea, trepanarea, craterizarea osului sau a dintelui, sau regularizarea unei cavităţi sau suprafeţe osoase sau dentare (24). ~ **dentară,** instrument metalic format din corp, gît şi parte activă de diferite forme, care se aplică prin piesa de mînă la aparatul de turaţie şi serveşte la tăierea ţesuturilor dentare în vederea pregătirii dintelui (38).

*Vezi şi:* Gruça, Judet.

**Frictiune** (lat. *frictio*). Procedură hidroterapică în care, pe lîngă factorul termic, acţionează şi cel mecanic; poate fi parţială, parţial-completă sau completă (4).

**Friedemann,** Max, 1858—1925. **Sindromul** ~, tulburări de irigaţie cerebrală consecutive unor fenomene vasonevrotice posttraumatice (10).

**Friedenwald. Nomograma** ~, curbă tonometrică calculată de Friedenwald pentru evaluarea rigidităţii sclerale (28). **Tabelele** ~, tabele pentru calibrarea tonometrului Schiotz în vederea măsurării tensiunii intraoculare (28).

**Friedland,** M. O. **Metoda** ~. 1. Metodă de măsurat dimensiunile piciorului cu ajutorul podometrului Friedland (24). 2. Metodă de tratament al fracturilor recente, constînd din injectarea în hematomul fracturii a unei soluţii novocaino-alcoolice, cu scopul interceptării receptorilor şi stimulării procesului de regenerare (24). **Operaţia** ~. 1. Artrodeză de gleznă cu transplant osos calcaneotibial (24). 2. Artrodeză intraarticulară de umăr, în care se creează în capul humeral un dinte osos, care se încastrează într-un lăcaş creat în cavitatea

glenoidă (24). **Osteosinteza** ~, osteosinteză centromedulară, făcută cu o sondă specială cu olivă, care se poate extrage după consolidare (24). **Podometrul** ~, aparat pentru măsurat dimensiunile bolţii piciorului (24). **Sonda** ~, sondă specială metalică, folosită de autor pentru osteosinteză centromedulară (24).

**Friedland-Ţiporki. Lira** ~, aparat pentru extensiunea continuă elastică a degetelor, folosit în redori şi contracturi (24).

**Friedländer,** Carl, 1847—1887. **Pneumobacilul** ~, *Klebsiella pneumoniae.*

**Friedman,** Maurice Harold. **Testul** ~, test biologic de sarcină constînd din injectarea de urină de la femeia presupusă gravidă în vena marginală a urechii la un iepure femei. Reacţia este pozitivă, dacă la animal apar foliculi hemoragici ovarieni (18).

**Friedreich,** Nikolaus, 1825—1882. **Ataxie ereditară** ~, Eredoataxie spinală. **Boala** ~, Eredoataxie spinală. **Fenomenul** ~, modificare a sunetului timpanic obţinut asupra cavităţilor pulmonare, în funcţie de fazele respiratorii: în inspiraţie tonalitatea se ridică, iar în expiraţie scade (34). **Piciorul scobit I** ~, deformaţie caracteristică a piciorului, care apare în cadrul eredoataxiei spinale; este reprezentată prin adîncirea bolţii plantare şi extensia exagerată a primei falange cu flexiunea marcată a celorlalte două (degete în ciocan) (27). **Semnul** ~, colaps diastolic al venelor cervicale în pericardita adezivă (10).

**Frigiditate** (lat. *frigiditas*). Indiferenţă sau aversiune faţă de raportul sexual, datorită lipsei orgasmului (23).

**Frigorimetru** (lat. *frigus* = frig + gr. *metron* = măsură). Aparat pentru determinarea efectului caloric complex al factorilor de microclimat (temperatură, umiditate, curenţi de aer, radiaţii calorice). Dispozitivul măsoară cantitatea de căldură necesară pentru a compensa pierderile de căldură ale unei sfere de cupru înnegrită şi încălzită la 37°,5 C (20).

**Friguri de baltă.** Malarie.

**Fritsch. Operaţia** ~, sutura tendoanelor cu ajutorul a două fire de aţă trecute în serpentin (24).

**Fritz. Indicele** ~, indice care măsoară rigiditatea pereţilor arterei centrale a retinei şi constă din diferenţa dinamometrică în grame între cea mai mică şi cea mai amplă pulsaţie care apare în artera centrală a retinei (28).

**Fröhlich,** Alfred, 1871—1953. **Sindromul** ~, sin.: *Sindromul adipozogenital, Sindromul Babinski-Fröhlich,* afecţiune diencefalohipofizară la adolescenţi, caracterizată prin obezitate şi infantilism genital, de obicei de natură tumorală. Recent a fost diferenţiată o formă clinică datorită hipersecreţiei de hormoni estrogeni suprarenali (Parhon, Pitiş, Stănescu) (7).

**Froin,** Georges. **Sindromul** ~, sindrom caracterizat prin xantocromia lichidului cefalorahidian cu hiperalbuminoză şi coagulare spontană în eprubetă. Este caracteristic în blocajul total al spaţiului subarahnoidian spinal de lungă durată (26).

**Froment,** Jules. **Semnul adductorului** ~, probă caracteristică în leziunile nervului cubital, permiţînd evidenţierea paraliziei adductorului policelui: se cere bolnavului să alipească policele de indice şi să strîngă astfel puternic o foaie de hîrtie; de partea afectată, foaia scapă uşor, rupîndu-se cînd este trasă în partea sănătoasă (27). **Semnul pendulării membrului inferior** ~, semn pentru punerea în evidenţă a paraliziilor organice de nerv sciatic popliteu extern şi intern, prin aprecierea stării de contracţie a tendoanelor de la gîtul piciorului. Bolnavul este solicitat să stea într-un picior şi să execute mişcări de pendulare cu celălalt membru inferior; contracţia reflexă a muşchilor, cu reliefarea tendoanelor la membrul pe care staţionează, este abolită numai în cazul paraliziilor organice, în cele funcţionale fiind prezentă (27). **Semnul pleoapei** ~, probă pentru evidenţierea parezei orbicularului pleoapelor în cadrul paraliziei faciale: se cere bolnavului să flecteze capul pe spate şi să îndrepte globii oculari în sus, iar din această poziţie să încerce să închidă ochii (de partea lezată, ochiul rămîne parţial descoperit) (27).

**Fromme. Boala** ~, la adolescenţi în stare de inaniţie se poate constata o tumefacţie dureroasă a genunchiului, însoţită de decalcifierea epifizei tibiale superioare (4).

**Frommer-Emiliwicz** (Frommer, V.; Emiliwicz, J.). **Reacţia** ~, reacţie pentru determinarea acetonei în lichidul cefalorahidian; la cald, în mediu puternic alcalin, în prezenţa aldehidei salicilice, acetona dă o culoare roşie-portocalie (5).

**Frondă** (fr. *fronde*). Termen folosit în stomatologie pentru aparate sau dispozitive în formă de praştie (38). ~ **mentonieră,** sin.: *Căpăstru,* aparat de imobilizare în fracturile maxilarelor, care menţine dinţii arcadei inferioare în ocluzie cu cei ai arcadei superioare; este format dintr-un dispozitiv mentonier (care se mulează pe bărbie) şi un dispozitiv cefalic (alcătuit dintr-o bandă elastică care trece peste vertex sau o capelină din pînză sau gips) (38). ~ **de turnare,** sin.: *Praştie de mînă,* aparat dentar de turnare prin forţă centrifugă, folosit pentru turnături mici, îndeosebi cele din aliaje de aur şi seminobile (39).

**Frons** (lat. = frunte), sin.: *Frunte.* Regiune a feţei situată superior ochilor (1).

**Front meteorologic.** Zona de contact dintre două mase diferite de aer. Această zonă se deplasează permanent, fiind însoţită de perturbaţii ale vremii. Apropierea şi apariţia frontului meteorologic produce cele mai multe fenomene meteoro-patologice (20).

**Frontal** (lat. *frons* = frunte). Aparţinînd părţii sau feţei anterioare a unei regiuni, organ sau corp (1).

**Frontofocometru** (lat. *frons* = frunte + *focus* = foc + gr. *metron* = măsură). Aparat pentru măsurarea distanţei focale a lentilelor corectoare (28).

**Froriep,** August von, 1849—1917. **Ganglionul ~,** ganglionul rădăcinii dorsale (rudimentar sau vestigial) al nervului hipoglos (1).

**Frotiu** (lat. *frottis*). Preparat întins pe o lamă, în vederea unui examen microscopic (3).

*Vezi şi*: Papanicolaou.

**Frotteurs** (fr.). Bărbaţi perverşi sexuali, care se satisfac sexual prin frecarea penisului de femei, în aglomeraţii umane (23).

**Fruehaud,** J. H. **Cadrul ~,** cadru metalic adaptabil la mesele de operaţie pentru chirurgia toracică, destinat să menţină valvele care îndepărtează scapula în calea de acces subscapulară asupra cavităţii pleurale (11). **Calea ~,** cale de acces interscapulovertebrală, pentru abordarea chirurgicală a primelor două coaste în toracoplastia parţială (11). **Semnul ~,** semn radiologic constînd din umplerea anselor intestinului subţire şi aspectul de contur regulat al cecului, test al obţinerii unei dezinvaginări complete în invaginaţia intestinală (11).

**Fructanaze.** Enzime care catalizează procesele de depolimerizare a fructanilor. Dintre fructanaze fac parte β-2 : 1-fructanaza (inulinaza) şi β-2 : 6-fructanaza (levanpoliaza), care asigură degradarea polimerilor de inulină şi, respectiv, de fructoză (5).

**Fructani.** Fructozani.

**Fructofuranoză,** sin.: *Fructoză, Levuloză,* $C_6H_{12}O_6$. Cetohexoză existentă în vegetale. Împreună cu glucoza, ia parte la formarea zaharozei (5).

**Fructokinază.** Hexokinază specifică pentru fructoză, căreia îi asigură fosforilarea (5).

**Fructozani,** sin.: *Fructani.* Polimeri de fructoză, care — după tipul legăturii chimice dintre moleculele de fructoză şi după structura liniară sau ramificată — se diferenţiază în: a) inulani (legătură β-2 : 1; liniari); b) levani (legătură β-2 : 6; liniari sau ramificaţi); c) triticini (legătură β-2 : 1; ramificaţi) (5).

**Fructoză.** Fructofuranoză.

**Fructozidază.** Zaharază.

**Fructozurie.** Eliminarea de fructoză în urină, întîlnită în formele severe de diabet (în asociere cu glicozuria), după ingerarea unor cantităţi excesive de fructe, în insuficienţa hepatică sau în caz de incapacitate metabolică congenitală de a utiliza fructoza (fructozurie esenţială) (25). **~ esenţială,** eroare înnăscută de metabolism, cu incidenţă redusă şi cu evoluţie favorabilă, constînd din incapacitatea de a utiliza complet fructoza, ca urmare (probabil) a unei deficienţe hepatice de fructokinază şi caracterizată prin creşterea tranzitorie a fructozemiei după ingerarea monozaharidului şi prin eliminarea în urină a 50% din cantitatea ingerată. Forma cu hipoglicemie, în care ingerarea de fructoză produce, pe lîngă creşterea prelungită a fructozemiei (urmată de eliminarea urinară a 10% din cantitatea ingerată), şi o scădere marcată a glicemiei, este datorită unei deficienţe hepatice de aldolaze (1-fosfofructaldoză şi 1,6-difosfofructaldolază) şi poate duce la tulburări de dezvoltare somatopsihică (25).

**Frugoni-Cauchois-Eppinger. Sindromul ~,** sin.: *Pileflebită, Tromboflebită portă,* tromboflebită recidivantă cronică a venei porte (şi uneori a venei splenice) cu hipersplenism secundar (10).

**Frumina,** Valentina. **Operaţia ~,** reducere pe cale sîngerîndă a luxaţiei congenitale coxofemurale, însoţită de osteoplastie de sprinceană cotiloidă (24).

**Frumkin. Procedeul ~,** procedeu de pielolitotomie subcapsulară iterativă (11).

**Frunte** (lat. *frons*). *Frons.* **~ olimpiană,** dezvoltare exagerată în înălţime şi în lărgime a frunţii; constituie un simptom al sifilisului congenital (27).

**FSH.** Abreviere pentru *Follicle-stimulating hormone.* Vezi Foliculostimulină (7).

**Ftalilsulfatiazol.** Sulfamidă greu solubilă; se resoarbe în proporţie redusă, realizînd concentraţii mari în colon, unde exercită o acţiune bacteriostatică şi chiar bactericidă faţă de germenii sensibili; este folosit în toxiinfecţii alimentare, dizenterie microbiană, infecţii cu colibacili, enterocolită acută, colită ulceroasă, fistule anale şi pentru sterilizarea pre- şi postoperatorie a tubului digestiv (13).

**Ftiriază,** sin.: *Pediculoză inghinală.* Parazitoză intens pruriginoasă a regiunilor păroase (mai ales regiunea pubiană), cu excepţia pielii capului, provocată de *Phthirus pubis.* La locul înţepăturii se formează mici pete albăstrui (*maculae ceruleae*) (12).

**Ftiriofobie.** Frică patologică de păduchi (35).

**Ftizie** (gr. *phthisis* = distrugere). 1. Tuberculoză de organ, localizată, cu evoluţie cronică, cu extensiune canaliculară, fără tendinţă la generalizare (34). 2. Tablou morbid caracterizat prin fenomene distructive avansate (32). **~ anevrismală,** fenomen observat în

anevrismele aortei toracice, în care stenozarea bronşică cu atelectazie şi bronşiectazii duce la un tablou clinic pseudotuberculos (10). ~ **cavitară cu adenopatii,** formă de tuberculoză secundară, caracterizată prin coexistenţa leziunilor secundare cu adenopatii mediastinale (34). ~ **corneei,** cicatrice turtită, secundară unui ulcer cornean care a interesat toată corneea (28). ~ **fibroasă extensivă,** sin.: *Ftizie cu melanoză,* fibroză întinsă, mutilantă, în care se găsesc focare exsudative, cazeoase; se remarcă printr-o discordanţă între discreţia semnelor subiective şi întinderea leziunilor (34). ~ **galopantă,** Bronhopneumonie tuberculoasă. ~ **globului ocular,** atrofia globului ocular cu hipotonie şi pierderea vederii. Este urmarea unei retracţii cicatriceale a membranelor oculare după inflamaţii endoculare grave, traumatisme perforante, tumori etc. (28). ~ **cu melanoză** (Bayle), Ftizie fibroasă extensivă. ~ **postpleuretică,** tuberculoză de organ, care apare la cîteva luni după o pleurezie; prognosticul tuberculozei de organ, la care se găseşte o pleurezie în antecedente, este mai grav (34). ~ **pubertară,** formă de tuberculoză care apare la vîrsta pubertăţii şi este caracterizată prin intricarea leziunilor primare (adenopatii, diseminări micronodulare), cu leziuni secundare (infiltrate, caverne) (34).

**Ftiziologie** (gr. *phthisis* = distrugere + *logos* = ştiinţă). Ramură a medicinei care face parte din medicina internă şi se ocupă de studiul tuberculozei pulmonare (34).

**Ftiziomanie** (gr. *phthisis* = distrugere + *mania* = nebunie). Convingere ipohondrică de a suferi de tuberculoză (35).

**Fuchs,** Ernst, 1851—1930. **Heterocromie** ~, degenerescenţă unilaterală a irisului, cu decolarea şi subţierea lui, precipitate corneene şi cataractă (28). **Pată** ~, placard pigmentar macular de coroidoză miopică apărînd în cursul miopiilor de grad mare şi producînd un deficit în vederea centrală (28).

**Fucosterol.** $C_{29}H_{48}O$. Sterol natural prezent într-o serie de vegetale şi în special alge şi levuri (5).

**Fucoză,** sin.: *6-Dezoxi-D-galactoză.* Metilpentoză prezentă într-o serie de alge şi microorganisme. Sub formă combinată a fost identificată şi în sucul gastric (5).

**Fucsină,** sin.: *Monoclorhidrat de rozanilină.* Substanţă colorantă de culoare roşie, utilizată în bacteriologie şi histologie (3). ~ **acidă,** amestec de acizi bi- şi trisulfonici de parafucsină. În urma reducerii se decolorează (leucobază), redevenind roşie în urma oxidării. Sub formă de leucobază se găseşte în reactivul Schiff, în indicatorul Andrade şi în mediul Endo (3). ~ **bazică,** amestec de parafucsină şi rozanalină. Serveşte ca substanţă colorantă în bacteriologie (3). ~ **fenicată,** Fucsină Ziehl, vezi Ziehl.

*Vezi şi*: Ziehl.

**Fuentes. Procedeul** ~, colangiografie transparietohepatică cu puncţia percutanată a lobului hepatic drept pe linia axilară anterioară, în spaţiul al VII-lea — al VIII-lea intercostal (11).

**Fugă** (lat. *fuga* = urmărire), sin.: *Alergare.* Acţiune a corpului omenesc, prin care se urmăreşte deplasarea pe o anumită distanţă în minimum de timp (24). ~ **de „idei",** accelerare a ritmului ideaţiei, gîndirea fiind dirijată numai de asociaţii superficiale (prin asonanţă, asemănare, contrast etc.) (35). ~ **patologică,** stare de afect cu tulburare de conştiinţă de tip crepuscular, manifestată printr-o fugă dezordonată, oarbă, intempestivă, cu imposibilitatea bolnavului de a-şi controla actele sau a evita pericolele. Se întîlneşte de obicei în stările secunde, în epilepsie şi în stările de afect patologic consecutiv unor traume psihice puternice (catastrofe, calamităţi naturale, război etc.). În sens mai larg se includ şi fugile psihoticilor în stare de raptus (schizofrenie, melancolie) şi ale psihopaţilor cu decompensări grave (35).

**Fujinami. Mixosarcomul** ~, tumoare virotică a păsărilor (găină, fazan, curcan), care produce moartea fără apariţie de metastaze (22).

**Fulguraţie** (lat. *fulguratio*). 1. Scînteie electrică care se degajează din aparate de înaltă tensiune sau înaltă frecvenţă (d'Arsonval). Folosită frecvent în trecut pentru cauterizări, astăzi este aproape complet părăsită (4). 2. Modificare a pielii celor morţi prin trăznet, realizînd desene asemănătoare echivalentului luminos al descărcării electrice (23).

**Fülleborn,** Friedrich, 1866—1933. **Aparatul** ~, dispozitiv compus dintr-un vas mare, în care se găseşte o pîlnie acoperită pe partea internă cu tifon negru. Pune în evidenţă tigmotropismul larvelor de *Ancylostoma duodenale,* care se ridică pe marginea superioară a pîlniei, unde se împleticesc în ghemuri vizibile cu ochiul liber (31). **Metoda** ~, metodă de analiză coproparazitologică, care permite identificarea microscopică a ouălor unor paraziţi în produsul prelevat cu o ansă metalică de pe suprafaţa unei soluţii saturate de clorură de sodiu preparată în acest scop (31).

**Fuller,** Eugene, 1858—1930. **Procedeul** ~, procedeu de adenomectomie prostatică pe cale transvezicală (11).

**Fullerton. Drenajul** ~, procedeu de drenaj al colecţiilor perivezicale, prin perineotomie laterală (11).

**Fuloar.** Instrument metalic folosit pentru obturarea cavităţilor dentare (38).

**Fum** (lat. *fumus*). Amestec de gaze, vapori şi suspensii care se elimină în timpul procesului de combustie. În funcţie de combustibil şi modul de ardere, are compoziţie diferită. Datorită conţinutului în produşi nocivi constituie un factor important de impurificare a aerului (20).

**Fumagilină.** Antibiotic izolat din mediile de cultură de *Aspergillus fumigatus*; are acţiune amibicidă puternică (13).

**Fumarat.** Sare a acidului fumaric, caracterizată prin prezenţa grupării $(HC.COO^-)_2$. Fumaraţii iau parte activă la metabolismul intermediar şi în special la ciclul acizilor carboxilici, fiind izomeri cu sărurile acidului maleic (5). ~ **de fier,** compus de fier avînd efect antianemic, favorabil în anemiile feriprive (13).

**Fumarază.** Enzimă importantă a ciclului tricarboxilic asigurînd transformarea acidului fumaric în acid malic (15).

**Fumigaţie** (lat. *fumigatio*). Utilizarea fumurilor obţinute prin arderea diferitelor substanţe pentru dezinfecţie sau dezinsecţie; se folosesc în acest scop mai ales fumigaţiile cu acid sulfuros, insecticide etc. (31).

**Funcţie** (lat. *functio*). În matematică, ansamblul format din mulţimea valorilor unei variabile $x$, mulţimea valorilor unei variabile $y$ şi regula $f$ care defineşte o anumită corespondenţă $x \to y$ (7). ~ **de distribuţie,** Funcţie de repartiţie. ~ **de freevenţă,** Densitate de probabilitate. ~ **generatoare,** momentul de ordinul I al expresiei $e^{xt}$, unde variabilei aleatorii $x$ i s-a asociat variabila reală $t$. Cu ajutorul funcţiei generatoare se pot calcula momentele variabilei aleatorii (37). ~ **olfactivă,** funcţie constînd din identificarea senzorială a odorivectorilor, substanţe chimice care pot impresiona chemoreceptorii situaţi în mucoasa pituitară (30). ~ **de regresie,** funcţie care descrie analitic dependenţa dintre două variabile aleatorii (37). ~ **de repartiţie,** sin.: *Funcţie de distribuţie,* funcţia $F(x)$ care stabileşte legătura dintre valorile posibile ale unei variabile aleatorii $X$ şi probabilităţile corespunzătoare (7). ~ **de supravieţuire,** în statistica matematică, valoarea medie a numărului de persoane care ajung să împlinească vîrsta de $x$ ani dintr-o colectivitate $l_a$ cu aceeaşi vîrstă de $a$ ani. Formula cea mai simplă pentru calcularea funcţiei de supravieţuire $l_x$ este:

$$l_x = l_a \cdot p(a, x)$$

unde $p(a, x)$ este probabilitatea de viaţă. Şirul valorilor funcţiei de supravieţuire este descrescător în raport cu vîrsta $x$, funcţia tinzînd către 0 cînd $x$ creşte necontenit (37). ~ **de transfer,** Funcţie de trecere. ~ **de trecere,** sin.: *Funcţie de transfer, Operator de performanţe,* caracteristică principală a unui sistem cu reglare automată, permiţînd calculul răspunsului la o mărime de intrare dată. În teoria abstractă a automatelor, funcţia de trecere $\delta(a, x)$ reprezintă starea sistemului determinată, în anumite condiţii, de semnalul de intrare $x$ şi de starea $a$ din mulţimea stărilor posibile. Funcţia de trecere poate fi prezentată ca un răspuns de frecvenţă sau ca un răspuns în timp la o mărime de intrare dată. A fost aplicată şi în descrierea matematică a proceselor metabolice (37). ~ **de verosimilitate,** funcţie de frecvenţă folosită în teoria estimaţiei parametrilor statistici. Estimaţia parametrilor necunoscuţi ai unei repartiţii este adeseori necesară (de ex. estimaţia parametrilor repartiţiei binomiale pentru construirea tabelelor de mortalitate) şi ea se obţine prin calcule, pe baza datelor experimentale obţinute (37).

**Funcţional** (lat. *functio* = funcţie). Termen ce se referă la un fenomen produs fără alterarea structurilor care au determinat apariţia lui (15).

**Fund** (lat. *fundus*). *Fundus.* ~ **central,** aria fundului ochiului care include regiunile maculară şi perimaculară (1). ~ **de ochi,** totalitatea membranelor interne ale ochiului, accesibile examenului oftalmoscopic (28). ~ **de ochi „sare şi piper",** aspect dat de alternanţa a numeroase placarde mici pigmentare şi galbene în cîmpul oftalmoscopic (28). ~ **de sac,** prelungire sau dependinţă a unei cavităţi seroase (1). ~ **de sac al canalului cohlear,** *Caecum vestibulare.* ~ **de sac conjunctival,** cută realizată prin răsfrîngerea conjunctivei pleoapelor pe glob (28). ~ **de sac Douglas,** *Excavatio rectouterina.*

**Fundectomie** (lat. *fundus* = fund + gr. *ektome* = excizie). Intervenţie chirurgicală în care se extirpă porţiunea fundică a stomacului (11).

**Fundoplicatură** (lat. *fundus* = fund + *plica* = cută). Cura herniei hiatale şi a sindromului de reflux esofagian, prin invaginarea esofagului terminal într-o manşetă de material gastric obţinută prin replierea pe linia mediană a peretelui anterior şi posterior al fundusului gastric (11).

**Fundus** (lat. = fund), sin.: *Fund.* Termen utilizat în anatomie pentru a desemna baza sau porţiunea mai lată a unui organ (1). ~ **meatus acustici interni,** fundul sau terminaţia laterală a conductului auditiv intern (1). ~ **uteri,** extremitatea mai lată, superioară, a uterului, din care pleacă trompele uterine (1). ~ **ventriculi,** sin.: *Fornix ventriculi,* segment al porţiunii verticale a stomacului, situat deasupra planului orizontal care trece prin cardia; este dilatat de gazele conţinute în el şi reprezintă camera cu aer a radiologilor (1).

~ **vesicae felleae,** extremitatea anterioară, largă, a veziculei biliare, care se proiectează în dreptul punctului cistic de pe peretele abdominal anterior (1).

**Fungicide** (lat. *fungus* = ciupercă + *caedere* = a omorî). Substanţe întrebuinţate pentru combaterea ciupercilor dăunătoare (23).

**Fungism** (lat. *fungus* = ciupercă). Micetism.

**Fungistatic** (lat. *fungus* = ciupercă + gr. *statikos* = care opreşte). Micostatic.

**Fungozitate** (lat. *fungus* = ciupercă). Fongus.

**Fungus.** Clasă de organisme vegetale inferioare, lipsite de clorofilă, din care fac parte paraziţii micotici (12). **Fungi imperfecţi.** Paraziţi micotici lipsiţi de organe de fructificare sexuată (12).

**Funiculită** (lat. *funiculus* = sforicică, cordiţă + *-ită*). Inflamaţia cordonului spermatic (11).

**Funiculopexie** (lat. *funiculus* = sforicică, cordiţă + gr. *pexis* = fixare). Fixarea operatorie a cordonului spermatic (11).

**Funiculus** (lat. = sforicică, fringhiuţă). 1. Cele 3 diviziuni principale ale măduvei spinării, care se numesc, prin referinţă la substanţa cenuşie a măduvei, *posterior, lateralis* şi *anterior* (1). 2. Termen vechi pentru *fasciculus* (1). 3. Termen vechi pentru cordonul ombilical sau cordonul spermatic (1). ~ **anterior medullae spinalis,** porţiunea substanţei albe a măduvei spinării, cuprinsă între coarnele şi rădăcinile anterioare; conţine următoarele tracturi principale: *Tractus corticospinalis* (*pyramidalis*) *anterior, Tractus vestibulospinalis, Tractus spinotalamicus anterior, Fasciculi porprii* (1). ~ **lateralis medullae oblongatae,** porţiunea de substanţă albă situată în partea laterală a bulbului (măduva prelungită) (1). ~ **lateralis medullae spinalis,** porţiunea de substanţă albă a măduvei spinării, situată între coarnele şi rădăcinile anterioare, pe de o parte, şi coarnele şi rădăcinile posterioare, pe de altă parte; conţine următoarele tracturi principale: *Tractus corticospinalis* (*pyramidalis*) *lateralis, Tractus spinocerebellaris anterior, Tractus spinocerebellaris posterior, Tractus spinotectalis, Tractus tectospinalis, Tractus spinothalamicus lateralis, Tractus reticulospinalis, Tractus rubrospinalis, Tractus dorsolateralis, Fasciculi proprii* (1). ~ **posterior medullae spinalis,** porţiunea de substanţă albă a măduvei spinării cuprinsă între coarnele şi rădăcinile posterioare; conţine următoarele fascicule principale: *Fasciculus gracilis, Fasciculus cuneatus, Fasciculi proprii* (1). ~ **separans,** fişie de substanţă albă care separă *ala cinerea* şi *area postrema* pe planşeul ventriculului al IV-lea (1). ~ **spermaticus,** termen vechi pentru cordonul spermatic (1). ~ **teres,** *Colliculus facialis.* ~ **umbilicalis,** termen vechi pentru cordonul ombilical (1).

**Funingine** (lat. *fuligo*). Suspensii incomplet arse din fum. Reprezintă un factor important de impurificare a aerului, conţinînd adsorbite o serie de substanţe toxice şi reduce mult din radiaţiile solare care ajung pe sol. În ultima vreme i se atribuie o importanţă deosebită, fiind dovedit că adsoarbe hidrocarburi cancerigene (în special 3,4-benzpiren), care se volatilizează în timpul arderii (20).

**Furanoze.** Forme izomere ale glucidelor, caracterizate prin prezenţa punţii de oxigen între $C_1$ şi $C_4$ sau $C_2$ şi $C_5$, constituind astfel un ciclu de 5 atomi de tipul furanului. Formarea lor este favorizată de acţiunea unor enzime ca invertaza, β-fructozidaza etc. (5).

**Furazolidină.** Derivat de nitrofuran folosit în infecţiile digestive (14).

**Fürbringer,** Paul, 1849—1930. **Semnul ~,** semn care permite diferenţierea şi localizarea sub- sau supradiafragmatică a unei colecţii ce trebuie puncţionată. Dacă este vorba de un abces subfrenic, acul care perforează diafragmul urmează mişcările respiratorii ale acestuia; în caz de pleurezie, acul rămîne imobil (34).

**Furca** (lat. *furca*). *Commissura labiorum pudendi posterior.*

**Furcă de ocluzie dentară.** Acea parte a arcului facial, sub formă de furcă, folosită pentru ataşarea corectă a şablonului de ocluzie la arc (39).

**Furcocercar.** Denumire pentru cercarii cu coadă bifurcată (de ex. în evoluţia paraziţilor din genul *Schistosoma*) (31).

**Furcula** (dim. lat. *furca* = furcă), sin.: *Eminenţa hipobranhială.* Excrescenţă mediană a planşeului faringelui embrionar, la nivelul arcurilor al 3-lea şi al 4-lea viscerale; este diferenţiată în pliurile epiglotice şi ariepiglotice (1).

**Furfuraceu** (lat. *furfur* = tărîţe). Atribut dat unor leziuni cutanate scuamoase sau unor colonii din culturile fungice care au aspect de tărîţe (12).

**Furfural,** sin.: *Aldehidă furanică, Furfurol,* $C_4H_3O.CHO$. Aldehidă heterociclică folosită ca solvent; are acţiune iritantă slabă pentru ochi şi acţiune toxică neurotropă accentuată; este neutralizată şi eliminată de organism cu ajutorul proceselor de acetilare (5).

**Furfurol.** Furfural.

**Furie** (lat. *furia*). Stare de extremă iritare, în care se pierde stăpînirea de sine; mînie nestăpînită (Dicţionarul limbii române moderne). ~ **epileptică,** formă de manifestare a agitaţiei psihomotorii în epilepsie, caracterizată prin instalare bruscă, atitudine agresivă şi distructivă faţă de ambianţă şi prin fond disforic (35). ~ **maniacală,** formă de agitaţie

maniacală, caracterizată prin excitaţie psihomotorie extremă, cu agresivitate şi fond afectiv coleric (35). ~ **uterină,** Nimfomanie.

**Furnicături** (lat. *formica* = furnică). Senzaţie cutanată asemănătoare celei resimţite atunci cînd insecte mici — ca furnicile — se plimbă pe piele. Parestezиile se caracterizează uneori prin senzaţia de furnicături (4).

**Furosemid.** Derivat de acid antranilic cu structură sulfamilbenzenică; are efect diuretic intens şi de scurtă durată (3—6 ore), datorit acţiunii asupra mecanismelor de concentrare şi diluare la nivelul ansei Henle şi al tubului contort distal; diureza excesivă poate fi cauză de efecte nedorite; este indicat în edemele severe ale insuficienţei cardiace şi sindromului nefrotic, ca şi în situaţii acute de felul edemului pulmonar (14).

**Furşeta.** *Frenulum labiorum pudendi.*

**Furtuni magnetice.** Tulburări în cîmpul magnetic pămîntesc, produse prin acţiunea corpusculilor încărcaţi electric proveniţi din soare (4).

**Furunculul** (lat. *furunculus*). Inflamaţie necrozantă, de natură stafilococică, a mai multor foliculi pilosebacei (2). ~ **antracoid,** aglomeraţie de furuncuri, cu interesarea în procesul lezional şi a hipodermului, realizînd adesea în profunzime un adevărat flegmon asociat cu fenomene generale accentuate; apare de obicei la organisme debilitate sau la indivizii cu diabet zaharat (2).

**Furunculoză** (lat. *furunculus* = furuncul + *-oză*). Furunculi multipli, evoluînd independent, dar succesiv, timp mai mult sau mai puţin îndelungat (12). ~ **apocrină,** Hidrosadenită.

**Fus** (lat. *fusus*). Termen generic pentru unele formaţiuni anatomice alungite, fuziforme (1). ~ **neuromuscular,** arborizaţie nervoasă terminală încapsulată, alcătuită din fibre nervoase, fibre musculare modificate şi o teacă conjunctivă (1). ~ **paravertebral,** aspect radiologic de opacitate variabilă, care înconjură leziunea pottică a coloanei vertebrale ca un fus, trădînd prezenţa abcesului rece paravertebral (24). ~ **pigmentar Krukenberg,** vezi Krukenberg.

**Fusobacterium.** Gen de microorganisme din familia *Bacteroidaceae*, cuprinzînd bacili de obicei cu capete ascuţite, dispuşi izolat sau în lanţuri scurte, mobili sau imobili; gramnegativi, anaerobi. Patogenitatea pentru om şi animale este limitată. Specia tip, *Fusobacterium fusiformc*, este întîlnită în cazuri de angină Vincent în asociere cu *Borrelia vincentii* (3).

**Fustigaţie** (lat. *fustigatio*). Vezi Flagelaţie.

**Fuziform** (lat. *fusus* = fus + *forma* = formă). Formaţiune care are aspect de fus (1).

**Fuziune centromerică.** Proces prin care se transportă porţiuni întregi dintr-un cromozom pe altul, în cadrul fenomenului de translocaţie, care poate să fie singura explicaţie a apariţiei anomaliilor cromozomiale de structură şi a trizomiilor (17). ~ **imaginilor,** aptitudinea creierului de a reuni imaginile celor 2 ochi pentru a ajunge la o percepţie vizuală unică (28). ~ **nucleară,** reacţie nucleară prin care se unesc mai multe nuclee de elemente uşoare, pentru a forma nuclee de elemente mai grele. Fenomenul de fuziune nucleară se însoţeşte de degajarea unei mari cantităţi de energie, ca rezultat al fenomenului de contracţie de masă. Fuziunea este de obicei posibilă la temperaturi reduse (fuziune catalitică), dacă se folosesc atomi mezonici, în care mezonii deţin rolul de catalizatori (5). ~ **occipitoatloidiană congenitală,** sin.: *Occipitalizarea atlasului,* sudarea uni- sau bilaterală a atlasului cu occipitalul, prin masele laterale (24).

# g

**G.** Simbol pentru Gauss (4).

**γ.** Simbolul microgramului (9).

**Ga.** Simbolul galiului (5).

**GABA.** Abreviere pentru *γ-Aminobutric acid* (15).

**Gadoliniu.** Simbol Gd. Vezi Lantanide.

**Gaenslen,** Frederick Julius, 1877—1937. **Semnul ~,** în sacrocoxalgie, ducerea coapsei bolnave în hiperextensie pe marginea mesei și a celei sănătoase în flexiune determină durere (24).

**Gaillard,** François Lucien, 1805—1869. **Sindromul ~,** dextrocardie produsă de o retracție pleuropulmonară (10).

**Gaisböck,** Felix. **Boala ~,** formă relativ rară de poliglobulie esențială, în care se constată și hipertensiune arterială (19).

**Galactani.** Polimeri liniari sau ramificați de galactoză, constituiți din unități *D*-galactopiranozice legate în poziția β-1 : 4, componenți intracelulari ai unor vegetale (*Lupinus albus*) și fungi (*Aspergillus niger*) (5).

**Galactină.** Prolactină.

**Galactischie** (*galacto-* + gr. *schesis* = suprimare), sin.: *Galactoschezis.* Dispariția secreției lactate (4).

**Galacto-** (gr. *galactos* = lapte). Element de compunere care introduce în termeni referirea la lapte (32).

**Galactocel** (*galacto-* + gr. *kele* = tumoare). Formațiune tumorală lichidiană, dezvoltată într-o mamelă de lactație, conținînd lapte mai mult sau mai puțin alterat (11).

**Galactoflavină.** Derivat substituit al riboflavinei; ca și 6,7-diclor-9-*D*-riboflavina, galactoflavina administrată joacă în organism rol de antivitamină $B_2$ (5).

**Galactoflebită** (*galacto-* + gr. *phleps* = venă + *-ită*). *Phlegmasia alba dolens.*

**Galactofor** (*galacto-* + gr. *pherein* = a purta, a duce). Canal galactofor. Vezi *Ductus lactiferi.*

**Galactoforită** (*galacto-* + gr. *pherein* = a purta, a duce + *-ită*). Inflamație a glandei mamare cu sediul în canalele galactofore (18).

**Galactoforografie** (*galacto-* + gr. *pherein* = a purta, a duce + *graphein* = a scrie). Radiografia sînului după opacifierea canalelor galactofore, prin injectare de substanță opacă (11).

**Galactogog** (*galacto-* + gr. *agogos* = care aduce). Care are calitatea de a accelera evacuarea laptelui (18).

**Galactokinază.** Enzimă care catalizează procesul de fosforilare a galactozei, prima verigă a lanțului de reacții care realizează condițiile de utilizare a galactozei de către celula vie; reacția catalizată de galactokinază se desfășoară în prezența și pe seama adenozintrifosfatului (5).

**Galactometru** (*galacto-* + gr. *metron* = măsură). Dispozitiv cu ajutorul căruia se apreciază cantitatea de grăsime conținută în lapte (18).

**Galactoree** (*galacto-* + gr. *rhoia* = curgere). Secreție excesivă a glande mamare (33).

**Galactoschezis** (*galacto-* + gr. *schesis* = suprimare). Galactischie.

**Galactoterapie** (*galacto-* + gr. *therapeia* = tratament). Proteinoterapie prin injecții de lapte sterilizat (4).

**Galactowaldenază.** Sistem enzimatic care catalizează reacția de epimerizare în cazul transformării reversibile a galactozei în glucoză. Pentru realizarea acestei transformări este necesară o prealabilă fosforilare a galactozei, urmată de activarea ei, proces care se realizează cu ajutorul unei transferaze, în prezența uridildifosfatului (5).

**Galactozamină.** Monozaharid aminat, derivat al galactozei (5).

**Galactoză.** $C_6H_{12}O_6$. Monozaharid hexozic, izomer al glucozei, prezent în lapte, sub formă de lactoză; ia parte la formarea cerebrozidelor, lipide complexe în care este unită cu un alcool aminat printr-o legătură glucozidică; se găsește sub formă de galactani în vegetale (5).

**Galactozemie.** Enzimopatie congenitală cu caracter recesiv, datorită absenței enzimei galactozo-1-fosfaturidiltransferază; se manifestă

clinic prin ciroză hepatică, cataractă, oligofrenie, convulsii hipoglicemice, galactozemie, galactozurie, aminoacidurie; în perioada neonatală, se manifestă prin icter grav, cu evoluție ulterioară spre ciroză (33).

**α-Galactozidază.** Melibiază.

**β-Galactozidază.** Lactază.

**Galactozide.** Esteri ai galactozei, care se formează la oxidrilul glicozidic. În organism sînt hidrolizate de enzime specifice : α- sau β-glicozidaze (5).

**α-Galactozil-6-glucoză.** Melibioză.

**Galactozurie.** Prezența galactozei în urină, întîlnită în galactozemie; la nou-născuți, galactozuria, poate fi fiziologică (5).

**Galacturie** (*galacto-* + gr. *ouron* = urină). Chilurie.

**Galacturonan.** Polimer liniar, format din unități *D*-galacturonopiranozice, legate α-1 : 4; este un metabolit intermediar în sinteza altor polizaharide, în afara poliuronidelor; esterul metilic al galacturonanului este cunoscut sub numele de pectină (5).

**Galamină.** Trieter al colinei cu pirogalolul, compus cu acțiune curarizantă asemănătoare d-tubocurarinei (13).

**Galat bazic de bismut.** Topic adsorbant și astringent, slab antiseptic, avînd acțiune sicativă neiritantă la nivelul plăgilor; este folosit și ca antidiareic (13). **~ de propil,** vezi Antioxidant alimentar.

**Galata. Coeficientul ~,** sin. : *Coeficientul cardiorespirator,* criteriu de evaluare a capacității funcționale la sportivi, formulat pe baza comparării raportului dintre ritmul cardiac și cel respirator, în repaus și după efort (24).

**Galba.** *Limnea.*

**Galea** (lat. = cască, coif). Termen utilizat în anatomie pentru structurile în formă de coif (1). **~ aponeurotica,** sin. : *Aponevroza epicraniană, Calota aponevrotică Theile,* porțiunea aponevrotică a mușchiului occipitofrontal (1).

**Galeantropie** (gr. *gale* = pisică + *anthropos* = om). Ideea delirantă de a fi devenit pisică (35).

**Galeazzi,** Riccardo, 1866—1952. **Fractura ~,** fractura osului radius deasupra gîtului mîinii, combinată cu luxația extremității inferioare a osului cubitus (24). **Operația ~,** sindesmotomie internă și tenotomia gambierului posterior, subcutanat, în cura piciorului strîmb congenital (24). **Semnul ~,** atitudine scoliotică în luxația congenitală de șold, care apare în poziția ortostatică din cauza inegalității membrelor inferioare (24).

**Galen,** Claudius, 130—200. **Luxația ~,** luxație acromioclaviculară de tip supraacromial (24). **Procedeul ~,** manevră pentru reducerea luxației scapulohumerale constînd din contracția cu pumnul în axilă, bolnavul aflîndu-se în poziție șezînd (24). **Tromboflebita venelor, ~,** inflamația sistemului venos profund, tributar venelor Galen; clinic se caracterizează prin: cefalee, vomismente, stare confuzivă, edem cerebral, uneori putîndu-se asocia semne de suferință din partea nucleilor bazali (talamus, corpi striați) (27).

**Galeofilie** (gr. *gale* = pisică + *philein* = a iubi), sin. : *Gatofilie.* Atașament morbid față de pisici (35).

**Galeofobie** (gr. *gale* = pisică + *phobos* = frică), sin. : *Gatofobie.* Frică obsedantă de pisici (35).

**Galeonicoză.** Limforeticuloză benignă de inoculare.

**Galiu.** Simbol Ga. Metal bi- și trivalent cu număr atomic 31 și greutate atomică 69,72. Se găsește în natură sub formă combinată. Este utilizat ca lichid termometric în termometrele de cuarț, pentru determinarea temperaturilor de peste 1 200° (5).

**Galland. Boala ~,** sin. : *Osteocondroză disecantă,* afecțiune a coloanei vertebrale, de obicei localizată la un singur corp vertebral, caracterizată prin separarea unei porțiuni triunghiulare din marginea corpului vertebral. De Sèze consideră că ar fi vorba de o hernie de disc, în care nucleul pulpos s-ar insinua între corpul vertebral și marginea corpului (24).

**Gallavardin,** L. **Proba ~,** examen funcțional cardiovascular, care constă din numărarea frecvenței pulsului înainte și după urcarea cu viteză moderată a unei scări cu 30 de trepte (24).

**Gallea.** Vezi Garraud.

**Gallego. Colorația ~,** metodă de colorare a incluziunilor inframicrobiene, folosind colorant Ziehl și picrocarmin, după mordansare cu perclorură de fier acidă (22).

**Galli Mainini,** Carios. **Testul ~,** reacție biologică de sarcină constînd din injectarea în sacul dorsal limfatic al broaștei mascule *Buffo arsenarum* a 5—8 ml urină recoltată de la femeia presupusă gravidă. În caz de graviditate, datorită hormonilor gonadotropi prezenți în urina femeii, se produce spermatogeneza la broască, apărînd în urina acesteia, spermatozoizi care se decelează la examenul microscopic (18).

**Gallie,** William Edward, 1882—1959. **Operația ~,** tenodeză posterioară în piciorul talus paralitic, tendonul achilian suturîndu-se la un manșon de *fascia lata,* care înconjură tibia (24).

**Gallie Le Mesurier. Operația ~,** capsulorafie internă în luxația recidivantă a rotulei, de care se prinde un fir gros de mătase, care ancorează rotula în „U" pe partea sa externă (24).

**Galop** (fr. *galop*). Formă specială a ritmului în 3 timpi, determinată de apariția în diastolă

a unui zgomot supraadăugat, asurzit şi de tonalitate joasă, care reprezintă de fapt întărirea patologică a unei componente sonore existente şi în condiţii normale. Se datoreşte vibraţiilor peretelui ventricular hipoton, în momentul pătrunderii bruşte a fluxului sanguin, în prezenţa unui gradient de presiune atrioventriculară ridicat; apare în insuficienţa ventriculului stîng şi mai rar a celui drept (10). ~ **mezodiastolic,** Galop de sumaţie. ~ **presistolic,** galop denumit şi „auricular" şi care este datorit suprapunerii contracţiei atriale (10). ~ **protodiastolic,** galop apărut la începutul diastolei, reprezentînd o hipotonie ventriculară mai accentuată, cu semnificaţie gravă (10). ~ **de sumaţie,** sin.: *Galop mezodiastolic,* galop care se produce prin suprapunerea galopului presistolic şi a celui protodiastolic, cînd coexistă o tahicardie sau o alungire a conducerii atrioventriculare (10).

**Galton,** Francis, 1822—1911. **Fluierul ~,** instrument cu ajutorul căruia se poate stabili limita superioară a audibilităţii; el produce o gamă bogată de oscilaţii, cele mai multe în domeniul ultrasunetelor, frecvenţa variind între 6 481 şi 84 000/sec. (4).

**Galvanizare.** Utilizarea curentului continuu galvanic, în scop diagnostic sau terapeutic (4).

**Galvanocauter,** sin.: *Cauter galvanic.* Cauter folosind ca sursă de căldură curentul electric continuu (11).

**Galvanocontractilitate.** Contracţie de răspuns a unui muşchi la excitarea cu un curent galvanic (4).

**Galvanofaradizare.** Aplicare simultană — în scop terapeutic — a curentului continuu, galvanic şi a celui indus, faradic (4).

**Galvanoionizare.** Cataforeză.

**Galvanometru.** Aparat cu care se decelează prezenţa unui curent electric continuu şi cu care se poate măsura intensitatea unui astfel de curent (32).

*Vezi şi*: Einthoven.

**Galvanonarcoză,** sin.: *Electronarcoză.* Inhibiţie progresivă corticală mergînd pînă la narcoză, ca urmare a trecerii unui curent galvanic, constant, descendent, de-a lungul măduvei spinării (4).

**Galvanopalpaţie.** Metodă esteziometrică prin care curenţi galvanici slabi — sub 90 mA — provoacă în îmbolnăviri viscerale, dureri şi hiperemie cutanată localizată, atunci cînd anodul este plasat în zona corespunzătoare, catodul fiind aplicat în altă parte; se poate testa astfel şi sensibilitatea şi vasomotricitatea cutanată (4).

**Galvanopunctură.** Aplicare terapeutică a curentului galvanic cu caracter limitat, cu ajutorul unor ace implantate în diverse ţesuturi prin care trece un curent continuu de intensitate slabă (27).

**Galvanotaxie.** Vezi Electrotaxie.

**Galvanoterapie.** Utilizare în scop terapeutic a curenţilor continuu-galvanici de mică tensiune — aproximativ 50 V — în unele afecţiuni locomotorii, nervoase etc. (de ex. aplicarea masajului galvanic sau a băilor galvanice în leziunile sistemului nervos periferic, în scop stimulator, în faza de regenerare neuronală) (4; 27).

**Galvanotonus.** Persistenţa contracţiei musculare provocată de un curent continuu de intensitate reobazică pe tot timpul trecerii curentului (27).

**Galvanotropism.** Însuşirea pe care o au unele organisme microscopice şi mici de a se mişca sub acţiunea unui curent electric, în sensul apropierii de acest curent (galvanotropism pozitiv) sau îndepărtării (galvanotropism negativ) (4).

**Gamasidiază.** Erupţii cutanate papuloase, pruriginoase, provocate de acarieni din familia *Gamasideae* (*Dermanysus avium*) (12).

**Gamă** (fr. *gamme*) Scară de evaluare (32). ~ **de toxicitate,** sin.: *Diapazon de toxicitate,* intervalul dintre concentraţiile care provoacă primele simptome şi concentraţia mortală absolută (21).

**Gambă** (lat. *gamba*). *Crus.*

**Gambusia.** Gen de peşti din familia *Poecilidae,* care au ca hrană principală larvele de anofeli. O specie larvivoră, care se adaptează uşor la diferite tipuri de apă, este *Gambusia Holbrooky,* deseori folosită în delarvizările din cadrul acţiunilor de combatere a malariei (31).

**Gamet** (gr. *gametes* = soţ). În parazitologie, formă sexuată matură, provenită din gametocit a parazitului malariei, care se dezvoltă în stomacul ţînţarului. Prin unirea gametului femei (macrogamet) cu cel mascul (microgamet) ia naştere oochinetul (31).

**Gametochist** (gr. *gametes* = soţ + *kystis* = vezică). Formaţiune prevăzută cu un perete chistic comun. În evoluţia unor specii din genul *Gregarina* rezultă din fuziunea gameţilor masculi şi femeli (31).

**Gametocid** (gr. *gametes* = soţ + lat. *caedere* = a omorî). Preparat cu acţiune distructivă asupra gameţilor (31).

**Gametocit** (gr. *gametes* = soţ + *kytos* = celulă). În parazitologie, element sexuat din ciclul evolutiv al hematozoarului paludstru care, în stomacul anofelului, dă naştere gametului. Prin reducerea cromatinei nucleare şi formarea de corpi polari, gametocitul femel (macrogametocitul) produce un macrogamet, iar gameto-

citul mascul (microgametocitul) un microgamet (31).

**Gametofit** (gr. *gametes* = soţ + *phyton* = plantă). Celula gametică de la plante (17).

**Gamma** (γ = a 3-a literă a alfabetului grecesc). 1. Microgram. 2. Celule din cornul anterior al măduvei, ale căror axoni conduc excitaţia electrică cu o iuţeală asemănătoare fibrelor γ (20—40 m/sec). Excitarea selectivă a acestor celule determină descărcarea fusului muscular, fără a determina o contracţie musculară (27). 3. Circuit reflex spinal, reprezentat prin celulele γ din cornul anterior al măduvei, axonul lor, fusul neuromuscular şi terminaţiile senzitive ale fusului care acţionează asupra celulelor α mici din cornul anterior al măduvei, reglînd activitatea lor tonică (27). 4. Fibre nervoase din grupul A (fibre somatice bine mielinizate), care au viteza de conducere între 20 şi 40 m/sec. (27). 5. Ritm electroencefalografic cu o frecvenţă de 30—50 c/sec. (27).

**Gamma-Favre. Corpii** ~, denumire dată unor formaţiuni mari întîlnite în citoplasma celulelor ganglionare în cursul limfogranulomatozei inghinale subacute (boala Nicolas-Favre) şi considerată de unii autori ca incluziuni (22).

**Gammaglobulină.** Vezi Globulină.

**Gammagrafie** (gr. γ + *graphein* = a scrie). Radiografie executată cu ajutorul radiaţiilor γ emise de un aparat generator sau de izotopi radioactivi introduşi în organism. În ultimul caz este vorba de o autoradiografie (36). ~ **hepatică,** metodă de explorare funcţională şi morfologică a ficatului, bazată pe utilizarea izotopilor radioactivi, în scopul depistării teritoriilor afuncţionale (chisturi, tumori, abcese). Se injectează roşu Bengal marcat cu $I^{131}$ sau Au coloidal ($Au^{198}$) (36).

**Gammainhibitori** (gr. γ + lat. *inhibere* = a reţine, a împiedica). Substanţe sau structuri nespecifice prezente în serurile unor specii de animale, cu acţiune antagonistă faţă de virusurile gripale (22).

**Gamofobie** (gr. *gamos* = căsătorie + *phobos* = frică) Teamă de căsătorie (35).

**Gamomanie** (gr. *gamos* = căsătorie + *mania* = nebunie). Impulsiunea psihopaţilor erotomani de a adresa cereri de căsătorie tuturor femeilor cunoscute (35).

**Gamonă.** Substanţă care stimulează activitatea copulatorie a gameţilor (7).

**Gamont.** Element sexual mascul sau femel, prin care se face reproducerea diferitelor specii de Gregarina (31).

**Gampsodactilie** (gr. *gampsos* = îndoit, încovoiat + *daktylos* = deget). Imposibilitate de a face extensiunea completă a degetelor de la picioare, cu toate că falanga I este în hiperextensie faţă de metatarsianul respectiv (4).

**Gamstorp,** Ingrid. **Boala** ~, sin.: *Adinamie episodică ereditară,* boală familială cu transmisie dominant-autozomală, cu debut în copilărie şi tendinţă de agravare la pubertate, caracterizată prin accese scurte de 30—90 minute de paralizie flască a musculaturii corpului, precedate de disestezii. Adesea sînt prinşi şi nervii cranieni şi apar tulburări de masticaţie, deglutiţie şi fonaţie. În cursul crizelor se găseşte hiperkaliemie (27).

**Ganglicctomie** (*ganglio-* + gr. *ektome* = excizie). Extirpare chirurgicală a unui ganglion nervos (11).

**Ganglio-** (gr. *ganglion* = nod) . Element de compunere care introduce în termeni referirea la ganglioni (32).

**Ganglioblast** (*ganglio-* + gr. *blastos* = germen). 1. Celulă ganglionară embrionară (1). 2. Neuroblast (1).

**Gangliocitom** (*ganglio-* + gr. *kytos* = celulă + *-oma*). Neurocitom.

**Gangliocultură** (*ganglio-* + lat. *cultura* = cultivare). Metodă de diagnostic etiologic, constînd din cultivarea conţinutului ganglionar pe medii de cultură adecvate, în vederea izolării şi identificării agenţilor patogeni; este necesară în special în bolile cu interesare ganglionară (adenoflegmon, tularemie, pestă, septicemii şi altele) (8).

**Gangliogliom** (*ganglio-* + gr. *glia* = clei, gumă + *-oma*). Tumoare cerebrală mixtă dezvoltată atît din elemente gliale (astrociţi, spongioblaşti), cît şi din elemente neuroblastice (celule ganglionare) (26).

**Gangliolitic** (*ganglio-* + gr. *lysis* = dizolvare, distrucţie). Ganglioplegic.

**Gangliolizǎ.** Decompresiunea ganglionului Gasser prin deschiderea *cavum*-ului Meckel (26).

**Ganglion** (lat. *ganglion*, de la gr. *gagglion* = nod). 1. Grup de celule nervoase, situate de obicei în afara creierului şi măduvei spinării (de ex. ganglionul din rădăcina dorsală a unui nerv spinal) (1). 2. Termen folosit în limbajul anatomoclinic pentru nodulii limfatici. Vezi şi *Nodus lymphaticus* (1). ~ **accesor,** denumire dată mai multor ganglioni vestigiali asociaţi cu rădăcinile dorsale embrionare ale nervului vag; la unele mamifere sînt asociaţi cu nervul hipoglos (1). ~ **acustic,** sin.: *Ganglion vestibulocohlear,* masă ganglionară embrionară care se separă în ganglionii cohlear şi vestibular (1). ~ **acusticofacial,** *Primordium acusticofacial.* ~ **aorticorenale,** porţiune externă a ganglionului celiac, situată lîngă originea fiecărei artere renale şi în care se termină nervul splanhnic inferior (1). **Ganglioni bazali.** Denumire veche pentru corpul striat (1). **Ganglia cardiaca,** sin.: *Ganglionul Wrisberg,* ganglion al plexului car-

diac superficial, localizat între arcul aortic şi bifurcaţia arterei pulmonare (1). ~ **carotidian,** dilataţie mică găsită uneori în plexul pericarotidian, inferior de artera carotidă internă (1). ~ **celiacum,** sin.: *Ganglion impar, Ganglion semilunar, Ganglion solar,* ganglion simpatic colateral situat în plexul celiac, lîngă originea arterei celiace (1). ~ **cervical uterin,** Ganglionul Frankenhäuser, vezi Frankenhäuser. **Ganglia cervicalia.** Ganglioni (în număr de 2—3) situaţi în lanţul simpatic al gîtului şi denumiţi după topografie: *ganglion cervicale superius ganglion cervicale medium,* care uneori este absent şi *ganglion cervicothoracicum (stellatum),* denumit şi ganglionul stelat (1). ~ **ciliare,** ganglion nervos situat în partea posterioară a orbitei pe faţa externă a nervului optic şi de la care pornesc fibrele parasimpatice postganglionare la muşchiul ciliar şi la muşchiul constrictor al irisului (1). ~ **coccigian,** ganglion terminal format din fuziunea terminaţiei caudale a trunchiului simpatic de pe ambele părţi şi care este situat în faţa osului coccis (1). ~ **colateral,** sin.: *Ganglion prevertebral,* ganglion al sistemului nervos simpatic, localizat în plexurile nervoase mezenterice din jurul aortei abdominale şi a ramurilor sale viscerale (1). **Ganglioni enterici.** Ganglioni mici ai plexurilor mienteric şi submucos ale intestinului (1). ~ **geniculi,** ganglion senzitiv al nervului *intermedius,* situat în genunchiul nervului facial, în canalul facial al osului temporal (1). ~ **habenulae,** termen vechi pentru nucleul habenular (1). ~ **hipogastrici,** *Ganglia pelvina.* ~ **impar,** *Ganglion celiacum.* ~ **inferius nervi glossopharyngei,** sin.: *Ganglionul Andersch, Ganglion petrosum nervi glossopharyngei,* ganglion senzorial inferior al nervului glosofaringian, localizat într-o depresiune, la orificiul inferior al găurii jugulare (1). ~ **inferius nervi vagi,** sin.: *Ganglion nodosum nervi vagi,* ganglionul inferior (plexiform) al nervului vag situat inferior de exobaza craniului (1). **Ganglia intermedia trunci sympathici.** Ganglioni aflaţi pe ramurile comunicante ale trunchiurilor simpatice cervicale şi lombare şi inconstant ale celor toracale şi sacrale (1). ~ **interpeduncular,** *Nucleus interpeduncularis.* ~ **jugulare nervi vagi,** *Ganglion superius nervi vagi.* ~ **limfatic,** *Nodus lymphaticus.* **Ganglioni limfatici hipogastrici.** *Nodi lymphatici iliaci interni.* **Ganglia lumbalia trunci sympathici.** Ganglionii trunchiului simpatic lombar (1). ~ **mesentericum inferius,** ganglion simpatic extern sau colateral, situat în plexul mezenteric inferior, lîngă aortă, la originea arterei mezenterice inferioare (1). ~ **mesentericum superius,** ganglion simpatic colateral, situat în plexul mezenteric superior, lîngă originea arterei mezenterice superioare (1). ~ **nodosum nervi vagi,** *Ganglion inferius nervi vagi.* ~ **otic Arnold,** *Ganglion oticum.* ~ **oticum,** sin.: *Ganglionul otic Arnold,* ganglion aşezat imediat sub *foramen ovale* a osului sfenoid, medial de nervul mandibular şi de la care pleacă fibre parasimpatice postganglionare la glanda parotidă (1). ~ **paravertebral,** lanţul ganglionar al trunchiului simpatic; după localizare, ganglionii se grupează în cervicali, toracici (dorsali), lombari şi sacrali (1). **Ganglia pelvina,** sin.: *Ganglioni hipogastrici.* Celule ganglionare localizate în plexul nervos pelvian (1). ~ **periferie,** *Ganglion terminale.* ~ **petrosum nervi glossopharyngei,** *Ganglion inferius nervi glossopharyngei.* **Ganglia phrenica.** Ganglion localizat la joncţiunea nervului frenic drept cu plexul frenic şi care trimite fibre nervoase la vena cavă inferioară, glanda suprarenală dreaptă şi plexul hepatic (1). **Ganglia plexum autonomicorum.** Grupuri de celule nervoase simpatice şi parasimpatice situate în interiorul plexurilor autonome juxtaviscerale (1). ~ **prevertebral,** Ganglion colateral. ~ **pterygopalatinum,** sin.: *Ganglionul sfenopalatin Meckel, Ganglion sphenopalatinum,* ganglion situat în *fossa pterygopalatina* lîngă *foramen sphenopalatinum* şi de la care pleacă fibrele parasimpatice postganglionare la glanda lacrimală şi la membrana mucoasă a nasului şi palatului (1). ~ **rahidian,** *Ganglion spinale.* **Ganglia renalia,** sin.: *Ganglionul Hirschfeld.* Ganglioni situaţi în plexul renal, în special pe partea posterioară a pediculului (1). **Ganglia sacralia trunci sympathici.** Ganglionii lanţului simpatic sacral (1). ~ **semilunar,** *Ganglion celiacum.* ~ **semilunare gasseri,** Ganglionul Gasser, vezi Gasser. ~ **sfenopalatin Meckel,** *Ganglion pterygopalatinum.* ~ **solar,** *Ganglion celiacum.* ~ **sphenopalatinum,** *Ganglion pterygopalatinum.* ~ **spinale,** sin.: *Ganglion rahidian,* ganglion senzitiv situat pe rădăcina dorsală a nervului spinal (1). ~ **spiral Corti,** vezi Corti. ~ **spirale cochleae,** Ganglionul spiral Corti, vezi Corti. ~ **splanchnicum,** sin.: *Ganglionul Lobstein,* ganglion localizat în marele nerv splanhnic, lîngă discul dintre vertebrele $T_{11}$ şi $T_{12}$ (1). ~ **stelat,** *Ganglion cervicothoracicum (stellatum),* vezi *Ganglia cervicalia.* ~ **submandibulare,** sin.: *Ganglion submaxillare,* ganglion fuziform mic, care se găseşte pe muşchiul hipoglos, deasupra părţii profunde a glandei submaxilare şi de la care pleacă fibrele parasimpatice postganglionare la glandele submandibulară şi sublinguală (1). ~ **submaxillare,** *Ganglion submandibulare.* ~ **superius nervi glossopharyngei,** sin.: *Ganglionul Ehrenritter,* ganglionul superior al nervului glosofaringian, localizat în partea superioară a găurii jugulare (1). ~ **superius nervi vagi,** sin.: *Ganglion jugulare nervi vagi,* ganglionul superior al nervului

vag, situat la nivelul găurii jugulare (1). **Ganglia sympathici.** Denumire pentru ganglionii sistemului nervos simpatic, inclusiv cei ai trunchiului simpatic, ganglionii colaterali şi periferici sau terminali (1). ~ **terminale,** sin.: *Ganglion periferic,* denumire atribuită ganglionilor simpatici mici, în special periferici (1). **Ganglia thoracalia.** *Ganglia thoracica trunci sympathici.* **Ganglia thoracica trunci sympathici,** sin.: *Ganglia thoracalia.* Ganglionii trunchiului simpatic toracic (1). ~ **trigeminale,** Ganglionul Gasser, vezi Gasser. **Ganglia trunci sympathici.** Ganglionii lanţului simpatic laterovertebral (1). ~ **tympanicum nervi glossopharyngei,** sin.: *Intumescentia tympanica,* ganglion al nervului timpanic care se găseşte pe promontoriul urechii medii (1). ~ **vertebrale,** ganglion mic situat pe trunchiul care uneşte ganglionul cervical inferior sau cervicotoracic cu ganglionul cervical mijlociu; are raport posterior cu artera vertebrală la intrarea acesteia în *foramen transversarium* a vertebrei $C_6$ (1). ~ **vestibulocohlear,** Ganglion acustic.

*Vezi şi*: Andersch, Auerbach, Bidder, Bochdaleck, Ehrenritter, Frankenhäuser, Froriep, Gasser, Gillete, Hirschfeld, Lobstein, Rosenmüller, Scarpa, Troisier, Valentin, Vrisberg.

**Ganglioneurom** (*ganglio-* + gr. *neuron* = nerv + *-oma*). Tumoare constituită din celule nervoase ganglionare adulte, rezultînd dintr-un viciu de dezvoltare (hamartom) (2). ~ **malign,** formă de ganglioneurom întîlnită în ganglionii simpatici şi în glandele suprarenale, caracterizată histologic prin prezenţa celulelor nediferenţiate şi atipice; are tendinţă redusă la creştere infiltrativă şi metastaze (2).

**Ganglionită** (*ganglio-* + *-ită*). Inflamaţia unuia sau mai multor ganglioni nervoşi anexaţi nervilor spinali sau cranieni. Etiologia este de obicei virotică (mai frecvent zosteriană) (27).

**Ganglioplegie** (*ganglio-* + gr. *plege* = lovitură), sin.: *Gangliolitic.* Substanţă care împiedică în mod temporar transmiterea influxului nervos prin ganglionii vegetativi (13).

**Gangliozide.** Mucolipide.

**Gangolphe,** Louis. **Semnul** ~, în fracturile de col anatomic sau de col chirurgical al extremităţii superioare a osului humerus, mobilizarea braţului nu mobilizează şi capul humeral şi se percep crepitaţii prin frecarea fragmentelor (24).

**Gangosa.** Vezi Pian.

**Gangrenă** (lat. *gangraena*). Necroză a unei porţiuni mai mult sau mai puţin întinse dintr-un ţesut, care se elimină, purtînd numele de sfacel sau, la nivelul osului, de sechestru; poate fi consecinţa unor tulburări de circulaţie, de troficitate nervoasă a unor procese infecţioase (microbi anaerobi) sau a acţiunii caustice a unei substanţe chimice (2). ~ **prin acţiune chimică,** gangrenă produsă prin acţiunea caustică a unei substanţe chimice (arsură chimică) (11). ~ **prin acţiune termică,** gangrenă produsă prin tulburările vasculare cauzate de căldură sau de frigul excesiv (11). ~ **angioneurotică,** gangrenă spontană, întîlnită în special în regiunile reci, datorită unui proces de tromboză arterială şi venoasă (32). ~ **angioscleroasă** (Friedländer-Winivarter), formă de gangrenă asemănătoare celei aterosclerotice, de care se deosebeşte prin interesarea vîrstei tinere (forme zise precoce); prezintă ca leziune caracteristică o endarterită obliterantă, care se complică frecvent cu o endoflebită (2). ~ **prin arterită cronică,** sin.: *Gangrenă presenilă, Gangrenă senilă,* gangrenă consecutivă unei obliterări arteriale, datorită arteriosclerozei sau ateromului (11). ~**aterosclerotică,** gangrenă întîlnită mai frecvent la bărbaţi, în special la marii fumători şi la obezi; prezintă ca simptome prodromale o claudicaţie intermitentă prin reducerea debitului sanguin arterial al membrelor inferioare (2). ~ **prin compresiune vasculară,** gangrenă produsă prin compresiunea prelungită a vaselor dintr-o regiune (11). ~ **cutanată,** mortificare a pielii care se poate realiza prin acţiunea directă a unor factori fizici, chimici sau mecanici, prin ischemia produsă de procese stenozante sau trombozante vasculare, prin acţiunea necrozantă a unor germeni, în special anaerobi (*B. racemosus, B. perfringens, B. gangrenae cutis Milian),* stafilococ , fuzospirili, streptococ. *Forme infecţioase cutanate primitive*: g. fulminantă a organelor genitale; g. vasculară benignă (Touraine); g. cutanată Milian; g. multiplă a copiilor (12). ~ **cutanată Milian,** vezi Milian. ~ **diabetică,** gangrenă complicînd unele cazuri de diabet, ca o consecinţă a procesului arteriosclerotic de însoţire (16). ~ **prin embolie arterială,** gangrenă spontană datorită astupării unei artere printr-un embol pornit din cordul stîng, din aortă sau dintr-un sac anevrismal (11). ~ **gazoasă,** infecţie gravă a plăgilor, provocată de asocieri de germeni anaerobi (*Clostridium perfringens, Cl. oedematiens* vibrion septic, *Cl. histoliticum*) şi aerobi (streptococi, stafilococi etc.), caracterizată clinic prin edem cu extensiune rapidă, necroză şi sfacelare a ţesuturilor, formare de gaze, exsudat serosanguinolent rău mirositor, stare de intoxicaţie gravă a organismului care duce la sfîrşit letal (8). ~ **juvenilă,** Boala Bürger, vezi Bürger. ~ **presenilă,** Gangrenă prin arterită cronică. ~ **pulmonară,** pneumopatie nedelimitată, produsă de anaerobi, pe un fond de hipoergie; poate fi o complicaţie în cursul unei pnemonii sau poate fi hematogenă, apărînd consecutiv

unei embolii septice produse în cursul unei infecţii puerperale (2, 10). ~ **pulpară dentară,** afecţiune stomatologică, complicaţie a cariei dentare în care ţesutul pulpar se necrozează prin infectare cu o floră variată, în care predomină germenii anaerobi. În cazurile necomplicate, procesul rămîne cantonat la pulpa coronară şi radiculară; în cele complicate, procesul se extinde la ţesuturile parodontale apicale (38). ~ **simetrică a extremităţilor,** Boala Raynaud, vezi Raynaud. ~ **senilă,** Gangrenă prin arterită cronică. ~ **trofică,** sin.: *Trofoneuroză necrotică,* gangrenă datorită leziunilor nervilor periferici sau măduvei spinării (2). ~ **prin trombangeită,** gangrenă produsă printr-o tromboză arterială datorită unei leziuni a endarterei (11). ~ **umedă,** formă de gangrenă însoţită de edeme ale escarelor, în legătură cu oprirea circulaţiei venoase în acelaşi timp cu cea arterială, ceea ce determină o transsudaţie seroasă de stază; ţesuturile mortificate şi infectate se tumefiază, capătă culoare neagră-violacee cu putrefacţie intensă, miros pestilenţial şi aspect umed, „putrid" (2; 11). ~ **uscată,** sin.: *Mumificare,* formă de gangrenă cu aspect mumificat şi delimitare netă, care apare ca o urmare a diminuării progresive a aportului sanguin, consecinţă a unei obliterări arteriale (arterită obliterantă); calea venoasă rămîne permeabilă, ceea ce determină aspectul uscat al leziunii; culoarea neagră a ţesuturilor provine din transformarea pigmentului hematic în sulfat de fier (2). ~ **uterină,** mortificare a ţesutului uterin din cauza unei infecţii grave cu germeni anaerobi, foarte virulenţi (18).

**Ganser,** Siegbert Joseph, 1853—1931. **Comisura** ~, sin.: *Decusaţia hipotalamică anterioară,* mănunchi de fibre nervoase situate dorsal faţă de comisura Meynert, formate în parte de fibrele palidohipotalamice şi care leagă cele două regiuni hipotalamice (1). **Sindromul** ~, tip de stare crepusculară isterică, caracterizată prin răspunsuri cu conţinut ilogic, dar totdeauna legate de întrebarea pusă, al cărei sens este ignorat; se însoţeşte deseori de alte semne isterice (35).

**Gant,** Frederick James, 1825—1905. **Linia** ~, linie orizontală pe faţa externă a coapsei, care localizează baza marelui trohanter (24). **Osteotomia** ~, osteotomie subtrohanteriană a femurului în ankilozele şoldului (24).

**Ganter,** M. **Metoda** ~, hiperemierea unui membru prin menţinerea timp de 5 minute a manşetei aparatului de tensiune la o presiune supramaximală (4).

**Garcin,** Raymond, **Sindromul** ~, sindrom caracterizat prin paralizii multiple progresive şi extensive, unilaterale, ale nervilor cranieni, determinat de tumori infiltrative ale regiunii rinofaringiene (27).

**Garel,** Jean, 1852—1931. **Semnul** ~, oscilaţii laterale ale laringelui, decelabile endoscopic în anevrismul aortei toracice (10).

**Gargarism** (neogr. *gargara* = gargară). Formă medicamentoasă lichidă, de obicei cu proprietăţi dezinfectante, destinată curăţirii gurii şi faringelui (14).

**Gargoilism** (lat. *gurgulio* = esofag, gîtlej). Sindromul Hurler. Vezi Hurler.

**Garland,** George Minot, 1848—1926. **Triunghiul** ~, triunghi sonor la percuţie, cu vîrful ascuţit în jos, întîlnit în pleurezii de partea afectată, între coloana vertebrală şi zona de matitate; dispariţia lui indică masivitatea revărsatului (34).

**Garlock,** N. **Incizia** ~, cale de acces abdominotoracică pentru abordarea chirurgicală a esofagului (11).

**Garraud,** R. **Sistematizarea** ~, sin.: *Sistematizare lobelonară,* sistem de împărţire a teritoriilor pulmonare preconizat de Garraud. Pentru fiecare plămîn se prevăd 4 teritorii lobelonare: *culmen, cuneus, gallea* şi *solum* (11).

**Garré,** Carl, 1857 — 1928. **Boala** ~, osteită ulceroasă nesupurativă a oaselor lungi (24).

**Gartner,** Hermann Treschow, 1785—1827. **Ductus epoophori longitudinalis gartneri,** *Ductus epoophori longitudinalis.*

**Gärtner,** Gustav, 1855—1937. **Fenomenul** ~, indicarea presiunii de la nivelul atriului drept prin gradul de umplere al venelor membrului superior plasat la diferite înălţimi (10).

**Gasser,** Conrad. **Boala** ~, sin.: *Eritroblastopenie acută,* sindrom anemic manifestat printr-o criză aplastică acută, produs printr-un blocaj tranzitoriu al diviziunii şi opririi maturaţiei proeritroblaştilor, datorit unor cauze toxico-alergice (infecţii, viroze, vermifuge) şi avînd un prognostic bun (33). **Sindromul** ~, sin.: *Sindromul hemolitic uremic,* insuficienţă renală acută produsă prin necroză corticală bilaterală, apărută în cadrul unui icter hemolitic grav (25).

**Gasser,** Johann Laurenz, 1723—1765. **Fontanela** ~, sin.: *Apterion,* fontanelă de formă triunghiulară-stelată, cu sediul la unirea osului temporal cu oasele parietal şi occipital (18). **Ganglionul** ~, sin.: *Ganglion semilunare gasseri, Ganglion trigeminale,* ganglion mare al rădăcinii senzoriale a nervului trigemen, de la care pleacă diviziunile oftalmică, maxilară şi mandibulară (1).

**Gaster** (gr. = stomac), sin.: *Stomac, Ventriculus.* 1. Cavitate internă de forma unui ventricul sau stomac (1). 2. Porţiune mai dilatată a tubului digestiv abdominal, cuprinsă între cardia şi pilor, ca o pungă turtită antero-pos-

terior şi prezentînd o curbură mică superior şi o curbură mare inferior. Este alcătuit dintr-o mucoasă unistratificată, prezentînd cripte, mamelonări şi pliuri, o tunică musculară, o adventice şi un peritoneu (1).

**Gasterophilus.** *Gastrophilus.*

**Gastralgie** (*gastro-* + gr. *algos* = durere), sin.: *Gastrodinie.* Durere determinată de modificări patologice ale stomacului (16).

**Gastrectazie** (*gastro-* + gr. *ektasis* = dilataţie). Dilatarea stomacului (16).

**Gastrectomie** (*gastro-* + gr. *ektome* = excizie), sin.: *Rezecţie gastrică.* Rezecţie operatorie parţială sau totală a stomacului. În unele cazuri poate fi urmată de dereglări complexe în metabolismul proteinelor, fierului şi vitaminei $B_{12}$ (11). ~ **cilindrică,** gastrectomie limitată, segmentară, cuprinzînd o porţiune a stomacului, de obicei antrul (11). ~ **în doi timpi,** tip de gastrectomie care se execută în două şedinţe operatorii: în prima se face gastroenterostomie şi în a doua se face rezecţia gastrică (11). ~ **inversată,** Gastrectomie Deloyers, vezi Deloyers. ~ **parţială,** gastrectomie prin care se rezecă o porţiune a stomacului, anastomozîndu-se între ele cele două suprafeţe de secţiune rămase (11). ~ **subcardială,** Gastrectomie subtotală. ~ **subtotală,** sin.: *Gastrectomie subcardială,* excizie chirurgicală a stomacului, cu păstrarea cardiei şi a unui mic coleret din ţesut gastric (11). ~ **supracardială,** Gastrectomie totală. ~ **totală,** sin.: *Gastrectomie supracardială,* excizie chirurgicală a stomacului în totalitate, inclusiv cardia şi pilorul (11).

*Vezi şi*: Deloyers.

**Gastrină.** Hormon digestiv, cu compoziţie polipeptidică cunoscută, secretat de mucoasa antrală a stomacului, în urma excitării vagale sau alimentare; ia parte importantă la procesul de secreţie gastrică, determinînd producerea de HCl în urma excitării celulelor parietale ale glandelor fundice gastrice (16).

**Gastrită** (*gastro-* + *-ită*). Afecţiune inflamatorie şi distrofică a stomacului, evoluînd acut sau cronic (16). ~ **acută,** formă de gastrită întîlnită de obicei în cursul unor boli infecţioase sau alergice ori în intoxicaţiile voluntare sau accidentale cu substanţe chimice (sodă caustică, acizi etc.) şi avînd debutul şi evoluţia acute; anatomopatologic se caracterizează prin îngroşarea peretelui (hiperemie, edem, infiltrat leucocitar) şi depozite de mucus şi celule descuamate pe mucoasă (2; 16) ~ **catarală,** termen perimat, folosit pentru denumirea unor procese gastrice însoţite de o secreţie excesivă de mucus (16). ~ **cronică atrofică,** afecţiune distrofică a mucoasei gastrice cu reducerea sau dispariţia treptată a glandelor gastrice (clorhidropeptice în primul rînd) şi cu diminuarea sau dispariţia din secreţia gastrică a acidului clorhidric, pepsinei, factorului intrinsec; mucoasa gastrică apare subţiată şi cu pliurile şterse (16). ~ **cronică atroficohipertrofică,** formă particulară a gastritei atrofice, în care mucoasa, cu caracter microscopic atrofic, prezintă pliuri mari hipertrofice (macroscopice) (16). ~ **cronică superficială,** prima fază a gastritei cronice, caracterizată prin hipersecreţie mucoasă, exfolierea mucoasei şi infiltraţie inflamatorie submucoasă (16). ~ **erozivă,** gastrită acută descuamativă, cu mici ulceraţii superficiale, uneori cu caracter hemoragic (2). ~ **fibrinoasă,** formă anatomopatologică de gastrită acută cu exsudat fibrinos, realizînd pe suprafaţa mucoasei depozite de culoare cenuşie-murdară, avînd subiacent leziuni distrofice ale mucoasei mergînd pînă la necroză şi ulceraţii (2). ~ **flegmonoasă,** infiltraţie supurativă difuză interesînd în special submucoasa, progresînd de obicei şi în celelalte straturi, luînd un caracter disecant; este produsă de o infecţie piogenă (streptococ sau stafilococ), ca infecţie secundară supraadăugată pe fondul unei leziuni ulceroase sau neoplazice; rareori are caracter de infecţie primară, realizată probabil pe cale hematogenă (2). ~ **hipertrofică,** formă de gastrită cronică reprezentînd fazele incipiente ale bolii; ca o consecinţă a acţiunilor iritative predomină hiperplazia mucoasei, care ia uneori aspectul unei gastrite adenomatoase (2). ~ **hipertrofică gigantă,** Boala Ménétrier, vezi Ménétrier. ~ **histaminică,** leziune experimentală produsă prin injecţii cu histamină, care intensifică secreţia de suc gastric prin intermediul sistemului nervos vegetativ, realizîndu-se modificări asemănătoare cu cele de gastrită (2). ~ **indurativă,** inflamaţie cronică a peretelui gastric cu hiperplazia ţesutului conjunctiv interstiţial al mucoasei, realizînd o îngroşare şi indurare parţială; uneori interesează întreg peretele gastric, cu micşorarea consecutivă a dimensiunilor cavităţii stomacului (microgastrie) (2). ~ **peptică,** gastrită apărută sub influenţa unei secreţii de suc gastric prea concentrat, mai ales în porţiunea pilorică a stomacului (2), ~ **polipoasă,** formă de gastrită atrofico-hipertrofică în care, adăugîndu-se degenerescenţa chistică a mucoasei, se realizează aspectul polipos al suprafeţei interne a stomacului (16). ~ **subacidă,** gastrită cronică atrofică cu reducerea aciditătii sucului gastric (2). ~ **ulceroasă,** gastrită caracterizată prin prezenţa de leziuni ulcerative, care rezultă din evoluţia unor eroziuni superficiale; poate constitui punctul de plecare al ulcerului gastric (2).

**Gastro-** (gr. *gaster* = stomac). Element de compunere care introduce în termeni referirea la stomac (32).

**Gastroacephalus** (*gastro-* + *a-* + gr. *kephale* = cap). Gemen monstru în care unul din corpuri, lipsit de cap, este lipit de peretele abdominal al celuilalt (1).

**Gastroanastomoză** (*gastro-* + gr. *anastomosis* = comunicare, deschidere). Gastrogastrostomie.

**Gastrocameră** (*gastro-* + lat. *camera* = = cameră). Aparat fotografic minuscul, care introdus în stomac poate lua fotografii ale mucoasei gastrice în scop diagnostic (16).

**Gastrocel** (*gastro-* + gr. *koilos* = cavitate). *Archenteron.*

**Gastrodiafanoscopie.** Explorarea stomacului prin transparența pereților săi, produsă de sursa luminoasă a unui esogastroscop (11).

**Gastrodializă** (*gastro-* + gr. *dialysis* = separare). Dializă efectuată prin mucoasa gastrică (16).

**Gastrodinie** (*gastro-* + gr. *odyne* = durere). Gastralgie.

**Gastrodiscoides.** Gen de viermi paraziți din familia *Gastrodiscidae*, clasa *Trematoda*. Specia tip este *Gastrodiscoides hominis* (sin.: *Gastrodiscus hominis*), parazit care, în unele regiuni din Asia, este întîlnit la om (31).

**Gastroduodenită** (*gastro-* + *duoden* + *-ită*). Afecțiune determinată de inflamația concomitentă a mucoasei gastrice și duodenale; în afara formelor primitive se întîlnește și în unele ulcere complicate, în afecțiunile căilor biliare, în unele parazitoze duodenale etc. (16).

**Gastroduodenostomie** (*gastro-* + *duoden* + gr. *stoma* = gură, deschidere). Crearea operatorie a unei anastomoze largi între stomac și duoden, printr-o incizie în potcoavă la nivelul antrului (11). ~ **latero-terminală**, restabilirea continuității digestive după gastrectomie prin implantarea bontului duodenal la peretele posterior al bontului gastric (11). ~ **subpilorică,** Procedeul Villard, vezi Villard. ~ **termino-laterală,** Gastroduodenostomie Haberer, vezi Haberer. ~ **termino-terminală,** refacerea continuității digestive după gastrectomie prin anastomozarea termino-terminală a bontului duodenal la o porțiune din tranșa de secțiune gastrică (11).

**Gastroenterită** (*gastro-* + gr. *enteron* = intestin + *-ită*). Inflamația concomitentă a mucoasei gastrice și intestinale (16).

**Gastroenteroanastomoză** (*gastro-* + gr. *enteron* = intestin + *anastomosis* = comunicare, deschidere), sin.: *Gastroenterostomie.* Crearea operatorie a unei anastomoze între stomac și o ansă ileală (11).

**Gastroenterocolită** (*gastro-* + gr. *enteron* = intestin + *kolon* = intestin gros + *-ită*). Proces inflamator cuprinzînd mucoasa stomacului, intestinului subțire și colonului (2).

**Gastroenterologie** (*gastro-* + gr. *enteron* = intestin + *logos* = știință). Ramură a medicinei care se ocupă cu aspectele normale și patologice ale tubului digestiv și ale anexelor sale (16).

**Gastroenteroptoză** (*gastro-* + gr. *enteron* = intestin + *ptosis* = cădere). Deplasarea în jos a stomacului și intestinelor (16).

**Gastroenterostomie** (*gastro-* + gr. *enteron* = intestin + *stoma* = gură, deschidere). Gastroenteroanastomoză.

**Gastroesofagită** (*gastro-* + *esofag* + *-ită*). Inflamația mucoasei stomacului și esofagului, de obicei ca urmare a ingestiei unor substanțe iritante sau caustice (2).

**Gastrogastrostomie,** sin.: *Gastroanastomoză.* Crearea operatorie a unei anastomoze între porțiunile cardială și pilorică ale stomacului, operație folosită în cura chirurgicală a stomacului bilocular cu stenoză mediogastrică (11).

**Gastrograf** (*gastro-* + gr. *graphein* = a scrie). Instrument folosit pentru înregistrarea grafică a mișcărilor stomacului (16).

**Gastrojejunostomie** (*gastro-* + lat. *jejunum* = flămînd + gr. *stoma* = gură, deschidere). Crearea operatorie a unei anastomoze între stomac și o ansă jejunală (11). ~ **anterioară,** crearea operatorie a unei anastomoze între fața anterioară a stomacului și o ansă jejunală (11). ~ **latero-laterală,** refacerea continuității digestive după gastrectomie, prin anastomozarea laterală a ansei jejunale la una din fețele stomacului (11). ~ **termino-laterală,** refacerea continuității digestive după gastrectomie, prin anastomozarea unei părți sau a întregii tranșe de secțiune gastrică la fața laterală a unei anse jejunale (11). ~ **în Y** , anastomoză gastro-jejunală prin secționarea ansei jejunale de anastomozat, anastomozarea capătului distal al acesteia la stomac și anastomozarea capătului ei proximal în pîntecele celui distal (11).

*Vezi și*: Goetze, Grasser.

**Gastrolit** (*gastro-* + gr. *lithos* = piatră), sin.: *Calcul gastric.* Concrețiune, de obicei calcară, formată în stomac (16).

**Gastrolitiază.** Prezența unuia sau mai multor calculi în stomac (16).

**Gastromalacie** (*gastro-* + gr. *malakia* = înmuiere). Înmuierea peretelui stomacului, proces de autodigestie postmortală, datorită acidității sucului gastric (23).

**Gastromegalie** (*gastro-* + gr. *megas* = mare). Stare caracterizată prin mărirea dimensiunilor stomacului (16).

**Gastromelus** (*gastro-* + gr. *melos* = extremitate). Monstru cu un membru accesor atașat de abdomen (1).

**Gastromenie** (*gastro-* + gr. *meniaia* = menstruaţie). Hemoragie gastrică periodică, survenind ca o menstruaţie vicariantă (16).

**Gastromicoză** (*gastro-* + gr. *mykes* = ciupercă + *-oză*). Dezvoltarea unei micoze în stomac (16).

**Gastromucoree** (*gastro-* + lat. *mucus* = mucus + *rhoia* = curgere). Secreţie excesivă de mucus în sucul gastric (16).

**Gastroparalizie** (*gastro-* + gr. *paralysis* = paralizie). Gastroplegie.

**Gastropatie** (*gastro-* + gr. *pathos* = boală). Termen generic pentru bolile de stomac (15).

**Gastropexie** (*gastro-* + gr. *pexis* = fixare). Metodă de cură operatorie în ptoza gastrică prin fixarea organului ptozat la una sau mai multe structuri anatomice rezistente din vecinătatea sa (11).

**Gastrophilus,** sin.: *Gasterophilus.* Gen de insectă dipteră din familia *Gastrophilidae,* clasa *Insecta. Specii mai importante: G. haemorroidalis* şi *G. intestinalis.* Larvele acestora produc la ecvidee miaza intestinală, iar la om pot determina, în mod accidental, dermatita liniară (31).

**Gastropiloroduodenojejunostomie.** Crearea operatorie a unei anastomoze largi între stomac, pilor şi duoden pe de o parte şi o ansă jejunală, pe de altă parte (11).

**Gastroplegie** (*gastro-* + gr. *plege* = lovitură), sin.: *Gastroparalizie.* Paralizie a stomacului, cu dilataţie consecutivă, care poate să apară ca o complicaţie periculoasă în urma unor intervenţii chirurgicale pe abdomen (2).

**Gastroplicatură** (*gastro-* + lat. *plica* = cută). Plicaturarea operatorie a pereţilor stomacului în vederea diminuării cavităţii acestuia (11).

**Gastropor** (*gastro-* + gr. *poros* = trecere). Blastopor.

**Gastroptoză** (*gastro-* + gr. *ptosis* = cădere). Coborîrea stomacului din poziţia normală în abdomenul inferior, datorită, de cele mai multe ori, laxităţii epiploonului şi hipotoniei peretelui abdominal, survenind în cursul slăbirii importante în greutate (16).

**Gastrorafie** (*gastro-* + gr. *rhaphe* = sutură). Sutură operatorie a stomacului după o plagă accidentală sau operatorie sau după o perforaţie patologică (11).

**Gastroragie** (*gastro-* + gr. *rhegnynai* = a curge). Hemoragie produsă prin sîngerarea vaselor stomacului în cavitatea gastrică(11).

**Gastroree** (*gastro-* + gr. *rhoia* = curgere). Secreţie excesivă de suc gastric (16).

**Gastroschizis** (*gastro-* + gr. *schisis* = diviziune). *Celosoma.*

**Gastroscop.** Instrument înzestrat cu o sursă luminoasă şi un sistem de prisme şi lentile pentru transmisia imaginii intragastrice, folosit pentru examinarea interiorului stomacului (16).

**Gastroscopie** (*gastro-* + gr. *skopein* = a vedea). Examinarea cavităţii stomacului cu ajutorul unui gastroscop (11).

**Gastrospasm** (*gastro-* + gr. *spasmos* = spasm). Contracţie spasmodică a pereţilor stomacului (15).

**Gastrostomie** (*gastro-* + gr. *stoma* = gură, deschidere). Deschiderea şi fixarea operatorie a stomacului la piele, în scopul de a se permite alimentarea printr-o sondă, în cazul în care calea esofagiană este întreruptă (11). ~ **indirectă** (Santy), procedeu de gastrostomie, în care sonda este introdusă în stomac la nivelul antrului, de unde este împinsă pînă în duoden (11). ~ **cu traiect indirect,** gastrostomie în care între orificiul gastric de pătrundere şi cel de ieşire al sondei există o porţiune în care sonda este tunelizată (prin 2—3 burse) în peretele gastric (11).

**Gastroterapie** (*gastro-* + gr. *therapeia* = tratament). Tratamentul anemiei megaloblastice cu extract de mucoasă gastrică de porc, care conţine factorul intrinsec Castle. Recent, factorul intrinsec a fost izolat şi se poate administra cu atare (19).

**Gastrothoracopagus** (*gastro-* + lat. *thorax* = piept + gr. *pagos* = care este fixat). Monstru format din 2 gemeni uniţi prin torace şi abdomen (1).

**Gastrotomie** (*gastro-* + gr. *tome* = tăiere). Deschidere operatorie a stomacului (11).

**Gastrotonometrie** (*gastro-* + gr. *tonos* = tensiune + *metron* = măsură). Măsurarea tensiunii intragastrice cu ajutorul insuflării de aer în stomac (15).

**Gastrovolumetrie** (*gastro-* + lat. *volumen* = volum + gr. *metron* = măsură). Măsurarea volumului cavităţii gastrice (15).

**Gastroxie** (*gastro-* + gr. *oxis* = acid). Aciditate excesivă a sucului gastric (15).

**Gastrulă** (*dim.* gr. *gaster* = stomac). Stadiul de dezvoltare al unui embrion, în care acesta este format din două pături celulare, ectodermul şi endodermul primar şi un intestin primitiv sau *archenteron* care se deschide la exterior prin blastopor (1).

**Gatism** (fr. *gâtisme*). Eliminarea fără control a urinii şi a materiilor fecale la bolnavii paralitici, infirmi sau psihici, în stadiile mai avansate de boală (27).

**Gatofilie** (gr. *gatos* = pisică + *philein* = a iubi). Galeofilie.

**Gatofobie** (gr. *gatos* = pisică + *phobos* = frică). Galeofobie.

**Gaucher,** Philippe Charles, 1854—1918. **Boala ~,** boală din grupul tezaurismozelor cu caracter deseori familial, caracterizată prin acumularea în celulele reticulare și histiocitare din splină ficat, măduvă, ganglioni și alte organe a unui cerebrozid numit kerazină; se manifestă clinic prin hepatosplenomegalie, hiperplazia ganglionilor limfatici, pigmentare cutanată cu hemosiderină, osteoporoză, diateză hemoragică (trombocitopenie), tulburări psihice, hipertonie musculară de tip mai ales extrapiramidal; histopatologic se constată prezența celulelor caracteristice Gaucher (27; 33). **Celula ~,** celulă reticulară gigantă, cu nucleu mic, dens, de obicei excentric sau multinucleat și cu citoplasma structurată fibrilar, avînd aspectul caracteristic de „foi de ceapă", datorită depozitelor de kerazină. Este elementul caracteristic pentru boala Gaucher (19).

**Gaudard. Operația ~,** procedeu de cură a extrofiei vezicale, prin refacerea cavității vezicale și reconstituirea uretrei în 5 timpi operatori (11).

**Gaură.** 1. *Foramen.* 2. În sens figurativ, întreruperea unei continuități (32). **~ auscultatorie,** fenomen observat uneori în timpul determinării auscultatorii a tensiunii arteriale, în insuficiența aortică, și care constă dintr-o întrerupere scurtă a zgomotelor între maximă și minimă (10). **~ auscultatorie supraminimală,** fenomen de gaură auscultatorie apărînd cu 30 mm Hg deasupra minimei renale, în stenoza aortică (10). **~ condiliană,** *Canalis condylaris.* **~ condiliană anterioară,** *Canalis hypoglossi.* **~ de conjugare,** *Foramen intervertebrale.* **Găurile ischiatice.** Orificii situate între marginea laterală a sacrului și marginea posterioară a coxalului. Orificiul superior (*foramen ischiadicum majus*) este spațiul oval dintre ligamentul sacroischiatic mare, marea incisură ischiatică și ligamentul sacroischiatic mic; prin el trec: mușchiul piramidal, mănunchiul vasculonervos fesier superior, nervul ischiatic și femurocutanat posterior, vasele ischiatice și pachetul vasculonervos rușinos intern. Orificiul inferior (*foramen ischiadicum minus*) este spațiul cuprins între ligamentul sacroischiatic mare, ligamentul sacroischiatic mic și mica incisură ischiatică; prin el trec: mușchiul obturator intern și pachetul vasculonervos intern (care iese din bazin prin *foramen ischiadicum majus* și reintră prin *foramen ischiadicum minus* (1). **~ mentonieră,** *Foramen mentale.* **~ occipitală,** *Foramen magnum.* **~ ovală,** *Foramen ovale septi atriorum.* **~ palatină posterioară,** *Foramen palatinum majus.* **Găurile palatine accesorii.** *Foramina palatina minora.* **~ pterigoalară,** *Porus crotaphiticobuccinatorius.* **~ rotundă mică,** *Foramen spinosum.* **~ ruptă anterioară,** *Foramen lacerum.* **~ ruptă posterioară,** *Foramen jugulare.* **Găurile sacrale anterioare.** *Foramina sacralia pelvina.* **~ sfenopalatină,** *Foramen sphenopalatinum.*

*Vezi și:* Luschka, Magendie, Monro, Vesalius.

**Gauss,** Johann Karl, 1777—1855. **Curbă ~,** vezi Distribuție gaussiană. **Unitate ~,** unitate de măsură a inducției magnetice. Se notează cu simbolul G (4).

**Gavaj** (fr. *gavage*). Hrănire cu ajutorul sondei gastrice (15).

**Gavriliu,** Dan. **Procedeul ~,** procedeu de esofagoplastie prin intermediul unui tub creat din marea curbură a stomacului, la care se asociază splenectomia în hil care, eliberînd marea curbură a stomacului de vasele ligamentului splenogastric, face posibilă ascensionarea tubului nou creat pînă la nivelul faringelui (11).

**Gay-Lussac,** Joseph Louis, 1778—1850. **Legea lui ~,** la presiune constantă, volumul unui gaz crește cu 1/273 din volumul său la 0°C, ori de cîte ori temperatura gazului urcă cu 1°C (5).

**Gayet. Operația ~,** sin.: *Nefrolitotomie în 2 timpi,* intervenție operatorie rezervată cazurilor grave cu pionefroză calculoasă, constînd din efectuarea într-un prim timp operator a unei nefrostomii de drenaj (cu ablația calculului care eventual s-ar prezenta în plagă) urmînd ca într-o altă ședință operatorie să se scoată calculii în totalitate (11).

**Gayet-Wernicke,** (Gayet, M.; Wernicke, Karl, 1848—1905). **Boala ~,** sin.: *Polioencefalita superioară hemoragică,* afecțiune determinată de leziuni cu caracter hemoragic, situate în partea superioară a trunchiului cerebral, periependimar, interesînd nucleii nervilor oculomotori; se atribuie unei carențe de vitamină $B_1$, cauzată mai frecvent de alcoolism (27).

**Gaz.** Termen general care desemnează starea de agregare a unui corp în care moleculele acestuia tind să ocupe întregul volum care le stă la dispoziție (5). **~ de apă,** gaz format prin trecerea vaporilor de apă peste cărbuni aprinși; conține aproximativ 40% oxid de carbon (23). **~ asfixiant,** gaz provenit din arderea incompletă a materiilor organice; conține 0,3—0,8% oxid de carbon (23). **~ de canal,** vezi Hidrogen sulfurat. **~ ilariant,** Protoxid de azot. **~ inert,** sin.: *Gaz nobil,* gaz inactiv din punct de vedere chimic (de ex. heliul, neonul etc.) (4). **Gaze de luptă.** Nume generic, desemnînd o serie de substanțe toxice întrebuințate în război, sub formă de gaz, fumuri și ceață, care, în contact cu organismele animale sau umane, neprotejate, produc leziuni sau chiar moartea (23). **~ mustar,** Yperită. **~ nobil,** Gaz inert.

**Gaza. Aparatul** ~, aparat pentru aplicarea extensiunii continue indirecte pe suprafaţa redusă, cu ajutorul unei ghetre de pîslă (24).

**Gazdă** (magh. *gazda*). În parazitologie, orice organism viu în care agenţii patogeni îşi pot desfăşura parţial sau total ciclul de dezvoltare, avînd o deosebită importanţă din punct de vedere epidemiologic (8). **„Gazdă de hoţi".** Comparaţie metaforică, sugestivă, atribuită unor focare infecţioase aparent tăcute, evoluînd fără simptome locale manifeste, dar generînd efecte morbide la distanţă, prin răspîndirea ocazională a germenilor patogeni găzduiţi la nivelul focarului (8). ~ **intermediară,** organism viu care se interpune în procesul de transmitere a unor boli infecţioase, jucînd uneori rolul de simplu transmiţător de germeni, cel mai adesea însă cu rol complex în multiplicarea, modificarea caracterelor de virulenţă, desfăşurarea unor faze de dezvoltare obligatorii ale agenţilor patogeni. Are o importanţă epidemiologică dovedită în parazitoze şi bolile transmise prin vectori (8).

**Gazometru** (fr. *gazomètre*). Dispozitiv folosit pentru măsurarea debitului unui gaz; este utilizat în fiziologie pentru măsurarea volumelor şi debitelor gazelor respiratorii (34).

**Gălbenea.** *Calendula officinalis.*

**g-cal.** Abreviere pentru calorie mică (4).

**Gd.** Simbolul gadoliniului (5).

**Ge.** Simbolul germaniului (5).

**Gebauer,** P. W. **Procedeul** ~, procedeu de plastie bronşică sau traheală, folosind grefonul de derm armat pentru repararea defectelor parţiale ale peretelui traheal sau bronşic (11).

**Gee-Herter-Heubner** (Gee, Samuel Jones, 1839—1911; Herter, Christian Archibald, 1865—1910; Heubner, Johann Otto L., 1843—1926). **Boala** ~, Celiachie.

**Gefirofobie** (gr. *gephyra* = pod + *phobos* = frică). Teama de a merge pe pod sau pe malul apelor (35).

**Geiger-Müller** (Geiger, Hans, 1882—1945; Müller, Walther). **Contorul** ~, instrument cu ajutorul căruia sînt decelate radiaţiile ionizante prin amplificare (5).

**Geisoma** (gr. *geison* = proeminenţă), sin.: *Geison.* Sprîncenele feţei sau creasta supraorbitală a cutiei craniene (1).

**Geison** (gr. = proeminenţă). *Geisoma.*

**Gel** (lat. *gelum* = îngheţ). Sistem coloidal uniform dispersat, prezentînd un anumit grad de elasticitate şi fiind obţinut prin precipitare, pornind de la o soluţie de coloid liofil (5).

**Gelatină** (fr. *gélatine*). Holoproteidă solubilă în apă caldă, necoagulabilă prin căldură, obţinută prin hidroliza parţială a colagenului din tendoane, cartilaje şi oase. Gelatina are valoare redusă, nu conţine triptofan, nici tirozină; nu precipită în prezenţa reactivului Esbach sau a acetatului de plumb, aşa cum precipită celelalte holoproteide. Gelatina este folosită ca hemostatic local şi general, ca substituent coloidal de plasmă şi ca excipient în unele forme farmaceutice (ovule) (5; 13).

**Gélineau,** Jean-Baptiste. **Boala** ~, vezi Narcolepsie.

**Gellé,** Marie Ernst, 1834—1923. **Proba** ~, mijloc pentru depistarea anchilozei stapedovestibulare, constînd din cercetarea conducerii osoase a unui sunet emis de un diapazon (128 sau 256 db.) plasat pe vertex sau pe mastoidă, în timpul exercitării unei presiuni pneumatice (cu o pară Polizer) în conductul auditiv extern. În mod normal, conducerea osoasă scade; în anchilioza stapedovestibulară nu se modifică (30). **Sindromul** ~, sindrom protuberanţial altern caracterizat prin tulburări auditive de partea leziunii şi hemipareză de partea opusă (27).

**Gelotripsie** (*geloză* + gr. *tripsis* = strivire). Strivirea — ca procedură de masaj — a induraţiilor musculare cunoscute şi sub numele de miogeloze (4).

**Geloză.** Gel obţinut prin dizolvarea în apă a agar-agarului, folosit la solidificarea mediilor de cultură bacteriologice (3).

**Gemangiom** (lat. *gemma* = mugur + *angiom*). Tumoare vasculară formată din celule embrionare (10).

**Geminat** (lat. *geminatus*). 1. În perechi, cuplat (1). 2. Dublu (1).

**Gemistocit.** Formă de astrocit; celulă rotundă, mare, cu citoplasma omogenă acidofilă, pală şi nucleul deplasat excentric, observată mai ales în unele condiţii neuropatologice, ca în aşa-numita astrocitoma gemistocitică (1).

**-gen** (gr. *gennan* = a produce). Sufix cu sensul de producere, naştere, generare (32).

**Genalcaloid.** Aminooxid de alcaloid cu acţiune foarte apropiată de aceea a alcaloidului de la care provine, dar cu toxicitate redusă (13).

**Genă** (gr. *gennan* = a produce). Unitate funcţională din molecula de acid dezoxiribonucleic, alcătuită din codoni cu o secvenţă particulară, care controlează (sau determină) sinteza unei proteine specifice. Gena nu pare să fie delimitată faţă de genele adiacente nici prin graniţe morfologice, nici prin grupări chimice particulare; delimitarea este dată de secvenţele codonilor, specifice pentru fiecare genă. Prin replicare enzimatică semiconservativă se formează dintr-o genă două copii identice; această proprietate stă la baza eredităţii, iar prin schimbări în secvenţa codonilor — mutaţie — se realizează schimbarea mesajului genetic (17). ~ **dominantă,** în celulele

diploide, cromozomii omologi au în același locus alele diferite ale aceleiași gene. Acestea diferă între ele prin expresia fenotipică și prin structura nucleotidică. În unele cazuri, numai o alelă determină expresia fenotipică. Gena, a cărei expresie fenotipică are loc în condiția heterozigot, este numită dominantă, iar relația de dominanță se explică prin aceea că numai segmentul molecular de ADN care corespunde genei dominante poate trece informația sa unui ARNm care va produce o proteină (17). ~ **holandrică,** genă locată pe cromozomul Y (3). ~ **letală,** genă care în stare homozigotă provoacă moartea organismului purtător (de ex. gena hemofiliei la om) (17). **Gene marker.** Gene alele care au o expresie fenotipică diferită (17). ~ **mutant,** genă care apare în urma unui proces mutațional, spontan sau provocat, corespunzînd unei secvențe incorecte de codoni, în comparație cu gena de tip sălbatic (17). ~ **operator,** Genă operatorie. ~ **operatorie,** sin.: *Genă operator, Operator,* element genetic care controlează acțiunea a două sau mai multe gene structurale, ligaturate de-a lungul cromozomului; este locul specific de acțiune a represorului (17). ~ **recesivă,** alela genei dominante, care nu se exprimă fenotipic în condiția heterozigot. Pentru ca o genă recesivă să se poată exprima, este nevoie să se afle în doză dublă, adică în condiția homozigot (17). ~ **reglatoare,** unitate funcțională a genomului, avînd proprietatea de a determina un factor citoplasmatic numit represor, care inhibează capacitatea de funcționare a unei gene structurale date sau a unui grup de gene structurale dintr-un operon (17). ~ **„sex linked",** genă cuprinsă în grupele lincate ale cromozomului sexual (17). ~ **structurală,** secvență codonică care determină calitativ sinteza unei proteine specifice, prin intermediul unui acid ribonucleic mesager specific (17). ~ **de tip sălbatic,** genă cu o secvență corectă de codoni (17).

**Gendrin. Semnul** ~, sin.: *Semnul saltelei,* senzație de țesut păstos, elastic, la tactul vaginal, în cazuri de *placenta praevia* (18).

**Generație** (lat. *generatio*). Acea parte dintr-o populație de indivizi (organisme unicelulare, pluricelulare sau celule de macroorganisme) definită în succesiunea ereditară de o grupare (generație) parentală de individualități și eventual de o grupare (generație) progenă de individualități. Cu alte cuvinte, grupările din genetică numite generații implică o succesiune ereditară, o generație dată X avînd totdeauna o altă generație parentală din care a rezultat prin reproducere sexuată sau asexuată și o generație progenă pentru care genereația X devine la rîndul ei parentală (17). ~ **filială primară,** prima generație rezultată dintr-o încrucișare a 2 parentali, diferențiindu-se prin unul sau mai multe caractere. Toți indivizii acestei generații sînt hibrizi, conținînd pentru fiecare caracter cîte un determinant genetic de la fiecare parental (17). ~ **filială secundară,** generație rezultată din încrucișarea indivizilor rezultați din generația filială primară (17). ~ **parentală,** generație de indivizi care dă naștere la o nouă generație primară sau progenă într-o succesiune de generații (17).

**Genetică** (fr. *génétique*). Știința care cercetează regulile și mecanismele care asigură stabilitatea caracterelor de-a lungul generațiilor, precum și variabilitatea lor. Are ca obiect de studiu aparatul genetic și funcțiile acestuia — de ereditate, de variabilitate — și funcția de determinism genetic al caracterelor fenotipice (17). ~ **moleculară,** ramură a geneticii care studiază aparatul genetic din punct de vedere biochimic, imunologic și infrastructural (17).

**Genezerină.** Genalcaloid mai puțin toxic decît ezerina; este întrebuințată în special sub formă de salicilat pentru diminuarea presiunii intraoculare în glaucom (13).

**Genhiosciamină.** Aminooxid al hiosciaminei cu aceleași însușiri parasimpatolitice, sedative și analgezice; este activ în parkinsonism (13).

**Genicular** (lat. *geniculum* = genunchi). Aparținînd articulației genunchiului (1).

**Geniculat** (lat. *geniculatus*). În anatomie, caracterul unei formațiuni care prezintă o curbură bruscă (1).

**Geniculum** (lat. = genunchi mic). Formațiune anatomică rotunjită, mică, corespunzînd curburii unui conduct sau nerv (1). ~ **canalis facialis,** cotul pe care îl face în traiectul său canalul facial și la nivelul căruia se află *geniculum nervi facialis* (1). ~ **nervi facialis,** acea parte a nervului facial care la nivelul extremității laterale a meatului acustic intern se îndreaptă brusc postero-inferior; conține la acest nivel ganglionul geniculat (1).

**Genion** (gr. *geneion* = bărbie). Punct situat în vîrful spinei mentale; dacă sînt prezente mai multe spine, punctul este localizat între acestea, în plan sagital (1).

**Geniopharyngeus.** Parte variabilă a mușchiului *genioglossus,* care se unește cu constrictorul superior al faringelui (1).

**Genitalia** (lat. *genitalis* = care creează, fecund). Organele de înmulțire. La mamifere, organele genitale masculine includ două testicule sau glande seminale cu canalele lor excretorii, veziculele seminale, prostata, penisul și uretra. Organele genitale feminine includ vulva, vaginul, ovarele, tuba uterină și uterul (1).

**Genius epidemicus.** 1. Teorie epidemiologică, susținută între alții de Sydenham, după care

apariţia diverselor epidemii şi evoluţia acestora se află sub influenţa anumitor condiţii cosmice, atmosferice, care, în ansamblu, constituie „geniul epidemic" (8). 2. Se referă la variaţia în severitate a unor epidemii, în special pe baza aprecierii letalităţii în raport cu condiţiile de virulenţă deosebită a agentului cauzal (8). 3. Varietate în simptomatologia clinică a unei boli în diverse epidemii (8).

**Genius morbi.** Simptomatologia esenţială, caracteristică, a unei boli (de ex. starea tifică pentru febra tifoidă) (8).

**Genodermatoză** (gr. *gennan* = a produce + *derma* = piele + *-oză*). Denumire generică pentru afecţiuni dermatologice congenitale (12). ~ **în cocardă Degos,** sin.: *Boala Degos,* vezi Genodermatoza eritematoscuamoasă variabilă. ~ **eritematoscuamoasă variabilă,** genodermatoză keratozică, caracterizată prin pete eritematoase, care îşi schimbă continuu forma, şi prin placarde keratozice fixe, mari, cu contururi geografice. Genodermatoza în cocardă Degos (sin.: *Boala Degos*) este o varietate însoţită de descuamare în centrul placardelor (12).

**Genofobie** (gr. *gennan* = a produce + *phobos* = frică). Frică morbidă faţă de activitatea sexuală (35).

**Genom**(gr. *gennan* = a produce + *-oma*). Totalitatea materialului genetic acumulat în genele unui set complementar de cromozomi (17). ~ **fagic,** material genetic care alcătuieşte unicul genom al bacteriofagului (17). ~ **pluricromozomal,** genom cu mai mult decît un cromozom în constituţia sa. Genomul uman are 23 cromozomi (17). ~ **profagic,** genom fagic integrat în sistemul de replicare a genomului celulei-gazdă. Integrarea se produce într-un locus specific unui fag dat şi este funcţională şi morfologică. Bacteriile care au integrat în genomul lor un genom fagic se numesc bacterii lizogene (17). ~ **unicromozomal,** genom format dintr-un singur cromozom (de ex. la bacterii şi la virusuri) (17).

**Genonemă** (gr. *gennan*=a produce+*nema*= urmă, tipar). Axonemă.

**Genoscopolamină.** Aminooxid al scopolaminei de 200 de ori mai puţin toxic; are acţiune parasimpatolitică, antisecretorie şi hipnoanalgezică, fiind folosit ca antiparkinsonian (13).

**Genostricnină.** Aminooxid al stricninei, de 200 de ori mai puţin toxic; stimulează şi tonifică sistemul nervos central, fiind folosit ca antidot în intoxicaţiile cu substanţe deprimante centrale (13).

**Genotip** (gr. *gennan*=a produce+*typos*= tip). Totalitatea materialului genetic acumulat în genele cromozomale sau suma genelor transmise de parentali acelui organism. La om, genotipul este format din 2 genomi pluricromozomali (17).

**Gentiana lutea,** sin.: *Ghenţură.* Plantă din familia *Gentianaceae*; rădăcina conţine principii amare (gentiopicrina şi amarogentina) şi coloranţi galbeni (gentizina, izogentizina, gentina); are acţiune excitantă a funcţiilor digestive, fiind folosit ca tonic amar şi aperitiv (13).

**Genu** (lat. = genunchi), sin.: *Genunchi.* 1. Regiune anatomică corespunzînd articulaţiei dintre femur şi tibie (1). 2. Structură anatomică geniculată (1). ~ **capsulae internae,** porţiunea capsulei interne care, în secţiune transversală, apare îndoită în unghi. Se găseşte acolo unde capsula întîlneşte cavitatea ventriculului lateral; corespunde trecerii braţului posterior în braţul anterior (1). ~ **corporis callosi,** extremitatea anterioară, îndoită în jos, a corpului calos, care se prelungeşte anterior cu *rostrum* şi posterior cu corpul acestuia (1). ~ **externuum nervi facialis,** curba nervului facial în jurul marginii externe a ventibulului urechii interne (1). ~ **flexus,** diformitate congenitală sau cîştigată (poliomielită, poliartrită cronică evolutivă etc.) a genunchiului, care se menţine flectat la un unghi oarecare, fără posibilitatea de a mai face activ sau pasiv extensiunea completă, din cauza instalării retracţiei ţesuturilor moi posterioare şi uneori chiar a diformităţilor osoase care s-au instalat (24). ~ **inferius,** *Flexura duodeni inferior.* ~ **internuum nervi facialis,** curbă în formă de C a părţii intracraniale a rădăcinii nervoase motorii a nervului facial în jurul nucleului nervului *abducens;* este produsă de o schimbare în poziţia nucleilor faciali şi *abducens,* în dezvoltare (1). ~ **recurvatum,** diformitate a genunchiului, datorită de obicei poliomielitei, a cărei sechelă este; constă din exagerarea extensiunii normale a genunchiului dincolo de 180°, prin laxitatea exagerată a capsulei şi ligamentelor posterioare (24). ~ **recurvatum congenital,** diformitate gravă caracterizată prin deformarea condililor femurali şi tibiali, la care se asociază lipsa sau hipoplazia rotulei; se însoţeşte de obicei şi de diformităţi ale altor segmente (24). ~ **superius,** *Flexura duodeni superior.* ~ **valgum,** diformitate a genunchiului, constînd din devierea axei gambei în afară faţă de axa femurului, astfel că ele fac un unghi obtuz deschis în afară. Cînd este bilaterală, bolnavul are picioarele în X, feţele interne ale genunchilor lipindu-se în poziţie de drepţi, în timp ce picioarele stau la distanţă unul de altul. Diformitatea poate fi congenitală (*genu valgum* esenţial) sau cîştigată (traumatisme, infecţii — tuberculoză, osteomielită, poliomielită — rahitism, diformităţi ale şoldului, picior plat etc.) (24). ~ **varum,** diformitate a genunchiului, constînd din de-

vierea axei gambei înăuntru față de axa femurului, astfel că ele fac un unghi obtuz deschis înăuntru. Cînd este bilaterală, bolnavul are membrele inferioare în O, marginile interne ale picioarelor lipindu-se în poziție de drepți, în timp ce genunchii sînt la distanță unul de altul (24).

**Genu-cubital.** Poziție în care corpul este așezat pe același plan, cu fața în jos, pe 4 puncte: pe genunchi și pe coate sau marginea cubitală a antebrațelor (4).

**Genuflexiune** (lat. *genu* = genunchi + *flexio* = îndoire). Exercițiu de cultură fizică în care se execută lăsarea în jos a corpului prin îndoirea genunchilor pînă la limita lor articulară (24).

**Genunchi** (lat. *genu*). *Genu.* ~ **balant,** sin.: *Genunchi lax,* genunchi instabil și incapabil de mișcări active fie printr-o laxitate musculocapsuloligamentară excesivă (congenitală sau în urma unor traumatisme puternice), fie prin paralizia tuturor grupelor musculare (de obicei în poliomielită) (24). ~ **lax,** Genunchi balant. ~ **mecanic,** piesa care unește partea crurală cu cea gambieră la proteze sau aparate ortopedice și care permite mișcarea celor două părți una față de alta (24).

**Genu-pectoral.** Poziție în care corpul este culcat cu fața în jos, planul patului fiind atins de cei 2 genunchi și piept (4).

**Geo-** (gr. *ge* = pămînt). Element de compunere care introduce în termeni referirea la pămînt, sol (32).

**Geobiologie** (*geo-* + gr. *bios* = viață + *logos* = știință). Biologia în condițiile vieții pe pămînt (4).

**Geodă** (*geo-* + gr. *eidos* = formă). Cavitate sferică (32). ~ **osoasă,** sin.: *Carie osoasă, Lacună osoasă,* resorbție lacunară centrală sau periferică a osului, care poate apărea într-un mare număr de afecțiuni (osteomielită, tuberculoză osoasă, artroze, osteopatii fibrochistice, xantomatoză, granulom eozinofil, condrom etc.) (24).

**Geofagie** (*geo-* + gr. *phagein* = a mînca), sin.: *Geotragie.* Obicei de a mînca pămînt, practicat de unele popoare primitive (16).

**Geohelmintiaze.** Boli produse de geohelminți (20).

**Geohelminți** (I. K. Skriabin). Viermi intestinali care își fac ciclul evolutiv în sol, ouăle eliminate evoluînd pînă la stadiul de ouă embrionate infestante. Din această categorie fac parte ascaridul și tricocefalul. Tot geohelmint este și *Ankilostoma duodenale,* care ajunge pe sol pînă la stadiul de larvă (20).

**Geomedicină** (*geo-* + lat. *medicina* = medicină). Studiul relațiilor dintre starea de sănătate sau boală și condițiile geografice, ca parte distinctă a climei (4).

**Geopatologie** (*geo-* + *pathos* = boală + *logos* = știință). Studiul stărilor patologice provocate de condiții telurice și terestre (geofizice, geologice, geografice) (4).

**Geophilus.** Gen de miriapode. *Specii mai importante: G. cephalicus, G. electricus, G. similis* au corpul alungit, format din numeroase segmente și cu numeroase picioare. Pot pătrunde accidental în fosele nazale, sinusurile feței sau tubul digestiv determinînd, după localizare, diferite tulburări (31).

**Georgescu, I. Metoda** ~, metodă de conservare a transplantelor osoase, care sînt sterilizate la autoclav (24).

**Georgescu,** Petre. **Procedeul** ~, procedeu de cură a herniei inghinale, caracterizat prin paralelizarea tendonului conjugat cu arcada femurală obținută prin transplantarea inserției tendonului conjunct și a unei porțiuni din teaca și mușchiul drept abdominal pe tuberculul pubian și prin suprimarea traiectului inghinal, cordonul spermatic fiind transpus în spațiul unghiular creat prin grosimea mușchiului drept anterior (11).

**Geotaxie** (*geo-* + *taxis* = ordine), sin.: *Geotropism.* Sensibilitatea protoplasmei la forța de gravitație. Ea este negativă atunci cînd, de exemplu, protoplasma unui plasmoid tinde să se îndepărteze de planul solului și pozitivă cînd ea se apropie de acest plan (4).

**Geotermometru.** Termometru pentru măsurarea temperaturii solului (20).

**Geotragie** (*geo-* = pămînt + *trogein* = a mesteca). Geofagie.

**Geotrichum.** Gen de levuri anascosporate din clasa *Adelomycete.* Specii mai des întîlnite la om: *G. beigeli* (sin.: *Trichosporon beigeli*), *G. candidum, G. immite* etc., agenți patogeni pentru micoze variate profunde sau superficiale (12). ~ **dermatitidis,** vezi *Coccidioides.*

**Geotropism** (*geo-* + *tropos* = întoarcere). Geotaxie.

**Gérard-Marchand,** P. **Fractură** ~, sin.: *Fractură Dupuytren a membrului superior,* fractură bistiloidiană a extremității inferioare a antebrațului (24).

**Gerbasi,** Michele. **Anemia** ~, anemie pseudopernicioasă, descrisă la sugarii alimentați natural în Sicilia și Scandinavia, manifestată prin megaloblastoză, megalocitoză, glosită, hipoclorhidrie, simptome nervoase extrapiramidale (33).

**Gerber. Centrifuga** ~, aparat folosit la determinarea grăsimilor din lapte, bazat pe faptul că grăsimile cu greutate specifică mai mică rămîn mai la suprafață. Procentul de grăsimi

din lapte se citeşte direct pe eprubeta de centrifugare (20).

**Gerdy,** Pierre Nicolas, 1797—1856. **Fontanela** ~, fontanelă inconstantă, situată între fontanela anterioară şi cea posterioară (18). **Fractură spiroidă** ~, Fractură helicoidală Gosselin, vezi Gosselin.

**Gereologie** (*gero-* + gr. *logos* = ştiinţă). Gerontologie.

**Gerhardt,** Carl Christian Jacob, 1833—1902. **Boala** ~, Eritromelalgie. **Fenomenul** ~, modificare a tonalităţii sunetului timpanic obţinut la percuţia unei cavităţi pulmonare ovale sau a unui hidropneumotorax, în funcţie de poziţia bolnavului. Deplasarea lichidului modifică diametrele camerei de rezonanţă; tonalitatea este joasă cînd diametrul se măreşte şi ridicată cînd diametrul se micşorează (34). **Sindromul** ~, sin.: *Paralizia dilatatorilor glotei,* afecţiune a centrilor bulbari care determină paralizia muşchilor dilatatori ai laringelui, ceea ce face ca, în timpul respiraţiei, corzile vocale să nu se poată depărta; ele se pot apropia însă în cursul fonaţiei (27; 30). **Triunghiul** ~, zonă de matitate la nivelul spaţiilor al II-lea—al III-lea intercostale stîngi, observată uneori în persistenţa canalului arterial, datorită dilataţiei arterei pulmonare (10).

**Gerhardt,** Charles Frédéric, 1816—1856. **Reacţia** ~, test de identificare în urină a acidului acetilacetic. Reacţia se bazează pe culoarea roşie aprinsă, pe care o dezvoltă acidul acetilacetic în prezenţa perclorurii ferice (la fierbere, culoarea dispare datorită procesului de decarboxilare a acidului acetilacetic, care îl transformă în acetonă) (5).

**Geriatrie** (*gero-* + gr. *iatrike* = medicină). Ramură a gerontologiei care se ocupă cu studiul aspectelor fiziopatologice ale vîrstei înaintate (15).

**Gerlach,** Joseph, von, 1820—1896. **Buretelul inelar** ~, *Anulus fibrocartilagineus tympani.* **Valvula** ~, *Valvula processus vermiformis.*

**Gerlier,** Felix, 1840—1914. **Boala** ~, sin.: *Vertij paralizant,* boală cu etiologie necunoscută, caracterizată prin atacuri paroxistice de vertije şi paralizie temporară a musculaturii voluntare a membrelor şi a unora din nervii cranieni (26).

**Germaniu.** Simbol Ge. Element semimetalic, bi- şi tetravalent, cu număr atomic 32 şi greutate atomică 72,60. Se găseşte în natură sub formă de combinaţii. Are o remarcabilă putere redresoare şi este folosit pentru fabricarea tranzistorilor, a aparatelor Radar etc. (5).

**Germen** (lat. *germen*). Element din care se poate dezvolta ceva (Dicţionarul limbii române moderne). ~ **dentar,** invaginaţie în centrul mugurelui dentar, la început mică, apoi din ce în ce mai pronunţată, care dă diferitele formc de evoluţie embrionară a mugurelui dentar (38). ~ **microbian,** termen generic folosit pentru desemnarea microorganismelor (3). **Germeni nitrificatori.** Floră nitrificatoare.

**Germicid** (*germen* + lat. *caedere* = a omorî). Care este capabil să omoare microorganismele patogene (14).

**Germiduct** (*germen* + lat. *ductus* = care conduce). Oviduct.

**Germinoblast** (lat. *germinare* = a începe să se dezvolte, a încolţi + *blastos* = germen) (Lennert). Adenoblast.

**Gernez. Incizia** ~, incizie externă pentru abordarea extremităţii inferioare a femurului. Situată între muşchiul crural şi tensorul fasciei lata permite abordarea condilului extern. Prelungită în sus, permite luxarea muşchiului cvadriceps şi aparatului rotulian înăuntru şi abordarea ambilor condili (marea incizie Gernez). Prelungită în jos şi înăuntru, spre rotulă, care se poate secţiona cu ferăstrăul Gigli, dă un acces larg asupra întregii extremităţi inferioare a femurului (incizie Gernez în undiţă) (24).

**Gerngross. Reacţia** ~, test de identificare a tirozinei, bazat pe reacţia de culoare (roşie) pe care o dă aminoacidul prin tratare la cald întîi cu soluţie alcoolică 0,1% de α-nitrozo-β-naftol şi apoi cu acid azotic 1,0% (5).

**Gero-** (gr. *geron* = bătrîn). Element de compunere care introduce în termeni referirea la bătrîni, bătrîneţe (32).

**Gerodermie** (*gero-* + gr. *derma* = piele). Modificări degenerative ale tegumentelor la bătrîni (4).

**Geromarasm** (*gero-* + gr. *marasmos,* de la *marainein* = a se veşteji). Marasm senil (35).

**Geromorfism** (*gero-* + gr. *morphe* = formă). Modificări de tip senil ale feţei (35).

**Geronto-** (gr. *geron, gerontos* = bătrîn). Element de compunere care introduce în termen referirea la bătrîneţe (32).

**Gerontofilie** (*geronto-* + gr. *philein* = a iubi). Perversiune constînd din atracţie sexuală faţă de persoane de vîrstă înaintată (35).

**Gerontologie** (*geronto-* + gr. *logos* = ştiinţă), sin.: *Gereologie.* Studiul stărilor normale şi patologice ale oamenilor vîrstnici sau în perioada de bătrîneţe, din punct de vedere biologic, social şi medical. Aspectele medicale ale gerontologiei sînt încorporate într-un capitol care poartă numele de geriatrie (4).

**Gerontoxon** (*geronto-* + gr. *toxon* = arc), sin.: *Arc cornean senil.* Opacitate circulară a corneei în jurul irisului, apărînd la persoane în vîrstă şi datorită unui proces de degenerare grăsoasă a ţesutului cornean (28).

**Gerota,** Dumitru, 1867—1939. **Capsula** ~, Fascia Gerota. **Fascia** ~, sin.: *Capsula Gerota,*

*Fascia renală*, ţesutul conjunctiv care înconjură rinichiul. Există o pătură anterioară şi una posterioară, rinichiul şi grăsimea perirenală fiind situate între ele; cele două părţi formează o pungă fuzionînd deasupra, dedesubt şi lateral (1). **Metoda** ~, metodă de injectare a vaselor limfatice cu soluţie etilică sau cloroformică de albastru de Prusia (11).

**Geroulanos. Procedeul** ~, procedeu de cură a cavităţii reziduale după extirparea chistului hidatic pulmonar, prin pneumopexie şi drenajul cavităţii cu tub (11).

**Gerson. Procedeul** ~, procedeu de cură a incontinenţei de urină la femeie, prin torsionarea cu 180° a uretrei (11).

**Gerstmann-Schilder** (Gerstmann, Joseph; Schilder, Paul, 1886—1940). **Sindromul** ~, sindrom întîlnit în leziunile posterioare ale lobului parietal; este caracterizat prin agnozie digitală, acalculie spaţială (ignorarea plasării spaţiale a cifrelor în operaţiile matematice, cu imposibilitatea efectuării calculelor elementare), agrafie şi tulburări de schemă corporală (confuzie între partea dreaptă şi stîngă a corpului) (27).

**Gersuny,** O. **Procedeul** ~, procedeu de ureterocolostomie prin implantarea ureterelor în porţiunea distală a colonului sigmoid, care este secţionat şi închis deasupra anastomozei; capătul distal al colonului secţionat este coborît prerectal transsfincterian (11).

**Gestaţie** (lat. *gestatio*), sin.: *Graviditate, Graviditas.* Denumire dată perioadei de timp care se scurge din momentul fecundaţiei pînă la naştere (15).

**Gestă** (lat. *gestatio* = gestaţie). Atribut acordat unei femei care a fost sau este gravidă (18).

**Gestoză** (lat. *gestatio* = gestaţie + *-oză*), sin.: *Toxemie gravidică, Toxicoză de sarcină.* Denumire generică dată oricărei tulburări care evoluează în cadrul unei sarcini (18).

**Geum urbanum,** sin. *Cerenţel.* Plantă din familia *Rosaceae*; rizomii conţin materii tanate de natură pirogalică şi pirocatehinică şi un ulei esenţial bogat în eugenol; are acţiune astringentă şi este folosită sub formă de tinctură în stomatologie, pentru tratarea gingivitelor şi stomatitelor (13).

**Gheară incizală.** Prelungire verticală a crosetului dentar continuu, care îmbrăţişează interdentar muchia incizală a dinţilor frontali, în scopul transmiterii presiunii masticatorii asupra acestor dinţi şi uneori şi pentru imobilizarea lor (39).

**Gheată ortopedică.** Încălţăminte specială menită să dea unui picior deformat susţinerea normală în axa lui anatomică sau să suplinească o scurtare a membrului inferior (24).

**Ghenţură.** *Gentiana lutea.*

**Ghirgolav. Operaţia** ~, suspendarea capului humeral în luxaţia recidivantă de umăr cu o lanieră transfixiantă din *fascia lata* (24).

**Giacomini. Frenulum** ~, bandă de ţesut nervos situată între *uncus* şi *fascia dentata hippocampi* (1).

**Giannuzzi,** Giuseppe, 1839—1876. **Celulele** ~, sin.: *Celule semilunare*, celule seroase, care formează capsula terminală a tubului mucos din glandele mixte (1).

**Gianotti-Crosti. Sindromul** ~, sin.: *Acrodermatita eritematopapuloasă infantilă*, boală constînd dintr-o erupţie papuloasă, de cele mai multe ori simetrică, pe membrele inferioare, asociată cu purpură şi poliadenopatie moderată. Mucoasele sînt indemne. În sîngele periferic apar celule monocitoide bazofile atipice. Etiologia este neclarificată (probabil virus, infecţie de focar sau toxoplasmoză) (33).

**Giardia.** *Lamblia.*

**Giardioză.** Lambliază.

**Gibbs-Thomson. Principiul** ~, raportul dintre cantitatea de substanţă dizolvată pe fiecare $cm^2$ de suprafaţă de lichid şi energia superficială specifică; reducerea energiei specifice de suprafaţă are loc paralel cu creşterea conţinului (prin absorbţie) substanţei tensioactivă la suprafaţa limită (6).

**Gibert,** Camille Melchior, 1797—1866. **Boala** ~, sin.: *Pitiriazis rozat Gibert, Pitiriazis rozaceu Gibert*, dermatoză eritematoscuamoasă de cauză necunoscută a trunchiului şi a treimii superioare a membrelor, caracterizată prin plăci diseminate, dintre care una este ceva mai mare (medalion) (12).

**Gibney. Perispondilita** ~, proces inflamator al musculaturii vertebrale (24).

**Gibozitate** (lat. *gibba* = cocoaşă). Diformitate a coloanei vertebrale constînd dintr-o cifoză cu arc scurt (24). ~ **costală,** diformitate a hemitoracelui constînd din proeminenţa grilajului costal. Termenul este folosit prin analogie cu gibozitatea vertebrală (24). ~ **pottică,** gibozitate datorită morbului Pott (24).

**Gibson,** George Alexander, 1854—1913. **Semnul** ~, sin.: *Suflul Gibson, Suflu de maşinărie,* suflu cardiac sistolic, aspru, uneori însoţit de freamăt, cu intensitate maximă în spaţiul al II-lea intercostal stîng, cu propagare în sus şi în spate, întîlnit în persistenţa canalului arterial (10). **Suflul** ~, Semnul Gibson.

**Gibson. Incizia** ~, incizie posterioară pentru abordarea articulaţiei coxofemurale. Porneşte de la unirea treimii posterioare cu treimea medie a crestei iliace, se îndreaptă spre marginea anterioară a marelui trohanter şi apoi distal în lungul şi puţin înaintea diafizei femurale (24).

**Giemsa,** Gustav, 1867—1948. **Reacţia ~,** în prezenţa reactivului Giemsa, organitele celulare ale leucocitelor se colorează diferenţiat: nucleii în violet, granulaţiile azurofile în roşu-violet, cele eozinofile în roşu-portocaliu, cele bazofile în albastru-negru; protoplasma neutrofilelor în roz, cea a limfocitelor şi monocitelor în albastru (5). **Soluţia ~,** soluţie colorantă utilizată mai ales în hematologie (coloraţia panoptică May-Grünwald-Giemsa), dar şi în bacteriologie (unele coloraţii speciale: nucleu, leptospire etc.), conţinînd: eozinat de azur de metilen 3 g, azur de metilen 0,8 g, glicerină neutră p.a. 250 ml, alcool metilic 200 ml (3).

**Gierke,** Edgar von, 1877—1945. **Boala ~,** vezi Glicogenoză.

**Gifford,** Harold, 1858—1929. **Semnul ~,** dificultatea de a întoarce pleoapa superioară în exoftalmie (28).

**Gigant** (gr. *giga, gigantos* = foarte mare imens). Hiperzom.

**Gigantism.** Dezvoltare anormală, caracterizată prin creşterea exagerată a corpului întreg sau a unor părţi ale sale, datorită secreţiei excesive de hormon somatotrop din hipofiza anterioară (15).

**Gigantoblast** (*gigant* + gr. *blastos* = germen), sin.: *Gigantocromoblast.* Eritroblast mare, nucleat (1).

**Gigantocit** (*gigant* + gr. *kytos* = celulă). Hematie anucleată mare (1).

**Gigantocromoblast** (*gigant* + gr. *chroma* = culoare + *blastos* = germen). Gigantoblast.

**Gigantorhynchus.** *Echinorhynchus.*

**Gigli. Ferăstrăul ~,** lanţ metalic zimţuit, cu cîte un miner la fiecare capăt al lui, cu ajutorul căruia se taie osul printr-o mişcare dute-vino (24).

**Gikiyami.** Febră de şapte zile.

**Gil-Vernet. Operaţia ~.** 1. Procedeu de uretroplastie cu lambou vezical tubular, în care ureterul este trecut submucos în grosimea lamboului (11). 2. Procedeu de prostatectomie perineală printr-o perineotomie pararectală (11).

**Gilbert,** Nicolas Augustin, 1858—1927. **Sindromul ~,** vezi Icter familial.

**Gilchrist,** Thomas Casper, 1862—1927. **Boala ~,** Blastomicoză nord-americană.

**Gilchristia.** *Blastomyces.*

**Gilford,** Hastings, 1861—1941. **Sindromul ~,** Sindromul Hutchinson-Gilford, vezi Hutchinson-Gilford.

**Gill,** Arthur Bruce. **Operaţia ~,** artrorizăposterioară a gleznei cu un fragment prelevat din calcaneu (24).

**Gilles. Operaţia ~,** osteoplastie de sprînceană cotiloidă, cu răsfrîngere în jos a unei părţi din corticala iliacă externă din imediata vecinătate şi umplerea unghiului creat cu grefoane recoltate din creasta iliacă (24).

**Gilles de la Tourette,** Georges, 1857—1904. **Boala ~,** sin.: *Boala ticurilor,* boală degenerativă, cu debut în copilărie şi adolescenţă, caracterizată prin mişcări involuntare şi stereotipe, cu caracter compulsiv la faţă, trunchi şi membre şi care se însoţesc, într-o etapă mai avansată, de tulburări psihice (coprolalie, ecolalie, ecokinezie) (35).

**Gillete,** Eugene Paulin, 1836—1886. **Ganglionii ~,** formaţiuni limfoide situate retrofaringian şi a căror inflamaţie se poate complica la copiii mici cu adenoflegmon şi fenomene obstructive aerodigestive grave (30).

**Gillies,** Harold Delf sir, 1882—1960. **Lamboul ~,** Lambou Filatov, vezi Filatov. **Sutura ~,** punct de sutură cutanată, în care firul este trecut oblic dinăuntru-în afară, intrînd şi ieşind pe marginea liniei de incizie şi cuprinzînd mai mult ţesut cutanat şi subcutanat în profunzime decît în suprafaţă (11).

**Gillies-Frasser. Procedeul ~,** procedeu de drenaj al ţesutului conjunctiv lax subcutanat, cu ajutorul lambourilor cutanate tubulare, în edemul cronic de origine limfatică (11).

**Gillmor. Călăreţi ~,** elemente protetice de retenţie — invizibile — pentru protezele mobile, substituind croşetele de aspect inestetic, nefizionomic. Se montează într-un şanţ al bazei protezei, încălecînd bara ce solidarizează elementele de agregare pe care se sprijină proteza mobilă (38).

**Gilmann, T. Acul ~,** ac pentru puncţie-biopsie prin aspiraţie cu lungimea de 140 mm, diametrul exterior de 2 mm şi cel interior de 1,5 mm; este fixat la un sistem de aspiraţie cu seringă (11).

**Gimard,** Martin. **Sindromul ~,** purpură acută febrilă a feţei, trunchiului şi membrelor inferioare, cu vezicule, noduli şi leziuni erozive (10).

**Gimbernat,** Antonio de, 1734—1816. **Ligamentul ~,** *Ligamentum lacunare.*

**Gimnastică** (gr. *gymnastike* = arta de a face exerciţii fizice). Complexe de exerciţii libere, cu aparate mobile (cercuri, haltere mici, măciuci, corzi etc.) sau la aparate (bară fixă, ladă, capră, cal cu minere, paralele, bîrnă etc.) executate după o anumită metodă şi gradaţie cu scopul desăvîrşirii fizice (dezvoltare armonioasă, creşterea forţei, rezistenţei şi vitezei, perfecţionarea deprinderilor motorii) (24). **~ activă,** gimnastică medicală executată de bolnav prin contracţie tonică, uneori izometrică a propriei musculaturi (24). **~ arterială,** sin.: *Gimnastică vasculară,* procedee fizice pentru stimularea vasomotricităţii periferice prin tonificarea tunicii musculare a arterelor. Se folosesc aplicaţii succesive de căldură şi răceală,

sub formă de comprese sau aer cald şi gheaţă sau aer rece, sau duş scoţian (24). ~ **asimetrică,** gimnastică medicală în care mişcările se execută numai de o parte a trunchiului sau cu un singur membru, cu scopul de a corecta deficienţe asimetrice (scolioza, inegalitatea de membre etc.) (24). ~ **igienică,** gimnastică efectuată în mod preventiv, cu scopul de a păstra starea de sănătate (24). ~ **medicală,** gimnastică raţională, dirijată de cadre de specialitate, în scopul ameliorării anumitor funcţii organice şi combaterii unor deficienţe funcţionale ; este de obicei individualizată la caz şi axată într-o anumită direcţie (24). ~ **ortopedică,** gimnastică medicală care are drept scop corectarea unei deficienţe fizice, cauză de diformitate, sau a unei diformităţi (24). ~ **pasivă,** gimnastică medicală care se face bolnavului de către o altă persoană sau printr-un aparat, fără contracţie musculară activă, în scopul măririi amplitudinii articulare de mişcare sau în scopul elongării (24). ~ **respiratorie,** gimnastică medicală care are drept scop îmbunătăţirea şi educarea funcţiei respiratorii şi, în mod secundar, dezvoltarea cutiei toracice (24). ~ **sub rezistenţă,** gimnastică în care mişcările sînt împiedicate sau frînate de către reeducator sau prin mijlocirea unor dispozitive sau aparate, obligînd muşchii să se contracte izometric (24). ~ **simetrică,** gimnastică medicală în care mişcările se execută egal cu membrele homolaterale (24). ~ **suedeză,** sistem de gimnastică preconizat de Per Henrik Ling şi care stă la baza metodologiei gimnasticii medicale (24). ~ **vasculară,** Gimnastică arterială. ~ **vocală,** procedeu de terapeutică ortofonică prin care, cu ajutorul exerciţiilor fonorespiratorii, se poate obţine la profesioniştii vocali (cîntăreţi, oratori) o adevărată amplificare a posibilităţilor şi a calităţii emisiunii vocale (30).

*Vezi şi* : Klapp.

**Gimnofobie** (gr. *gymnos* = descoperit + *phobos* = frică). Aversiune patologică pentru vederea corpului gol (35).

**Gin-, gineco-, gino-** (gr. *gyne, gynaikos* = femeie). Prefix care introduce în termenii compuşi referirea la femeie sau la sexul feminin (32).

**Ginandrie** (Krafft-Ebing) (*gin-* + gr. *aner* = = bărbat). Existenţa la femei a caracterelor sexuale secundare bărbăteşti (35).

**Ginandroblastom** (*gin-* + gr. *aner* = bărbat + *blastos* = germen + *-oma*). Tumoare cu potenţialităţi ambisexuale, germitive sau hormonale (7).

**Ginandroism** (*gin-* + gr. *aner* = bărbat + *eidos* = formă). Formă de psdeudohermafroditism, în care caracterele sexuale secundare feminine coexistă cu un sex gonadic masculin (7).

**Ginandromorfism** (*gin-* + gr. *aner* = bărbat + *morphe* = formă). Pseudohermafroditism.

**Gineco-**(gr. *gyne, gynaikos* = femeie). Vezi Gin-.

**Ginecofilie** (*gineco-* + gr. *philein* = a iubi). Lesbianism.

**Ginecografie** (*gineco-* + gr. *graphein* = a scrie), sin. : *Radiopelvigrafie.* Tehnică radiologică de radiografiere a organelor genitale interne, executîndu-se concomitent histerosalpingografie şi pneumoperitoneu (18).

**Ginecologie** (*gineco-* + gr. *logos* = ştiinţă). Disciplină medicală care se ocupă cu studiul patologiei aparatului genital feminin (18). ~ **infantilă,** ramură a ginecologiei care studiază aparatul genital la fetiţe, în corelaţiile sale neuroendocrine (18).

**Ginecomastie** (*gineco-* + gr. *mastos* = mamelă). Dezvoltare excesivă a glandelor mamare la bărbat, cu apariţia de secreţie lactată (15).

**Ginecotomografie** (*gineco-* + gr. *tome* = tăiere, secţiune + *graphein* = a scrie). Tehnică radiologică de tomografiere a organelor genitale interne (18).

**Gineduct** (*gin-* + lat. *ductus* = care conduce). Canalul paramezonefric (1).

**Ginefobie** (*gin.* + gr. *phobos* = frică), sin. : *Ginofobie.* Teamă patologică de femei (23).

**Gingie** (lat. *gingiva*). *Gingiva.* ~ **cimentată,** gingia acoperită de un strat de ciment, în vederea păstrării temporare a unei medicaţii antiinflamatorii (38). ~ **interproximală,** Papilă interdentară.

**Gingiva** (lat. = gingie), sin. : *Gingie.* Partea aderentă din mucoasa bucală, care acoperă creasta alveolară în jurul regiunii cervicale a dinţilor (38).

**Gingivectomie** (*gingie* + gr. *ektome* = excizie). Intervenţie chirurgicală prin care se rezecă gingia inflamată peridentar (38).

**Gingivită** (*gingie* + *-ită*). Inflamaţia gingiei de cauze iritative, toxice sau infecţioase ; se manifestă prin congestie, secreţie, sîngerare şi, uneori, la copii, prin ulceraţii la nivelul coletului dinţilor şi al papilei interdentare (38). ~ **atrofică senilă,** retragerea degenerativă a gingiei de la coletul dinţilor în urma procesului de senescenţă tisulară (38). ~ **bismutică,** gingivită care poate apărea ca un accident în cursul tratamentului sifilisului cu preparate bismutice, mai ales la indivizii care nu respectă o igienă riguroasă a cavităţii bucale ; se manifestă printr-un lizereu bismutic, chenar de culoare cenuşie-albăstruie, situat la nivelul inserţiei gingiei pe dinte şi prin leziuni inflamatorii, erozive şi chiar ulcerative ale mucoasei gingivale. În cazuri mai avansate se însoţeşte de fenomene de stomatită (2). ~ **catarală,** formă de gingivită acută datorită diferiţilor iritanţi fizici sau chimici, caracterizată prin

descuamarea celulelor epiteliale şi un infiltrat inflamator granulocitar (2). ~ **gangrenoasă,** formă de gingivită provocată de germeni anaerobi şi care apare de cele mai multe ori în urma traumatismelor provocate de dinţii cariaţi; gingia, de culoare roşie-violacee, proemină în formă de perne printre dinţi; poate duce la sfacelări de mucoasă gingivală, la denudări osoase şi chiar la necroză osoasă (38). ~ **marginală simplă,** inflamaţie a gingiei în urma depozitelor de tartru dentar sau alte cauze iritative locale: obturaţii vicioase, coroane prost adaptate, inlayuri şi onlayuri etc., complicate cu infecţii acute sau cronice (38). ~ **mercurială,** gingivită care poate apărea ca un accident în cursul tratamentului sifilisului cu preparate mercuriale; eliminarea preparatelor mercuriale prin salivă poate duce la precipitarea unor săruri mercuriale, mai întîi la nivelul inserţiei gingiei pe dinte (lizereul mercurial) şi apoi la inflamaţii gingivale culminînd prin sfacelarea marginii libere a acesteia, care se acoperă cu o magmă pultacee (2). ~ **saturnină,** gingivită caracterizată prin apariţia de leziuni necrotice cu lizereu albăstrui, apărînd în intoxicaţia cronică cu săruri de plumb (2). ~ **scorbutică,** formă de gingivită care apare în cadrul sindromului hemoragipar de avitaminoză C; gingiile sîngerează uşor, se ulcerează şi se acoperă cu depozite necrotice, care emană un miros fetid (2). ~ **ulceroasă,** sin.: *Gingivită ulcero-membranoasă,* formă de gingivită care apare la persoane cu o igienă bucală defectuoasă, la nivelul ultimului molar, frontalilor inferiori sau la vîrful papilei interdentare. Începe printr-o ulceraţie puţin profundă, care se întinde pe festonul gingival şi care se acoperă cu un depozit gălbui-cenuşiu; ulterior, papila se necrozează (38). ~ **ulceromembranoasă,** Gingivită ulceroasă.

**Gingivoplastie** (*gingie* + gr. *plassein* = a forma). Intervenţie chirurgicală asupra gingiei, în vederea recuperării ei funcţionale şi parţial morfologice (38).

**Gingivoragie** (*gingie* + gr. *rhegnynai* = a curge). Sîngerare gingivală. În procesele inflamatorii acute ale gingiei, gingivoragia constituie un simptom comun şi se manifestă prin hemoragii la traumatismele masticatorii, la cea mai mică atingere sau chiar spontan. Gingivoragiile sînt frecvente în bolile sistemului hematopoietic: leucoze, hemofilie, trombopenie sau avitaminoze (vitamina C) şi intoxicaţii endo- şi exogene (38).

**Gingivostomatită** (*gingie* + gr. *stoma* = gură + *-ită*). Inflamaţia mucoasei gingivale şi a întregii mucoase bucale (38).

**Ginglim** (gr. *ginglymos* = balama). Articuaţie în formă de balama, în care unul din oase are o trohlee articulară, iar celălalt o suprafaţă scobită pe măsura trohleei (1).

**Gino-** (gr. *gyne, gynaikos* = femeie). Vezi *Gin-*.

**Ginocit** (*gino-* + gr. *kytos* = celulă). Termen vechi prin care se defineau elemente celulare considerate ca neavînd perete celular (1).

**Ginofobie** (*gino-* + gr. *phobos* = frică). Ginefobie.

**Ginsburg-Kalinin. Tehnica** ~, variantă a tehnicii reacţiei de fixare a complementului, prin executarea ei la rece (+2—+4°C) (22).

**Ginseng.** Vezi *Panax.*

**Gips.** $SO_4Ca.2H_2O$. Varietate de sulfat de calciu, care, prin amestecare cu o cantitate suficientă de apă, dă o pastă ce se întăreşte în cîteva minute; este folosit la confecţionarea feşilor gipsate şi în stomatologie ca material de luat amprente în vederea confecţionării protezelor dentare (24; 38).

**Giraldès. Organul** ~, *Paradidymis.*

**Giraţie** (lat. *gyros* = cerc). Termen vechi pentru aranjamentul girilor pe emisfera cerebrală (1).

**Girectomie** (gr. *gyros* = cerc + *ektome* = excizie). Corticectomie girală.

**Giroud. Mieromeţoda** ~, tehnică de diagnostic al unor infecţii pararickettsiene şi rickettsiene, bazată pe aglutinare pe lamă a corpusculilor respectivi în contact cu serul specific (22).

**Giruetă** (fr. *girouette*). Dispozitiv utilizat în meteorologie pentru stabilirea direcţiei curenţilor de aer, constînd dintr-un sistem de palete continuate cu un indicator, care se rotesc în plan orizontal pe un ax aşezat vertical; rotirea fiind produsă de vînt, indicatorul va indica direcţia de unde bate vîntul (20).

**Gitalină.** Pulbere albă, amorfă, extrasă din frunzele de *Digitalis purpurea.* Este un derivat glicozidic constituit din agliconul gitaligenină şi glucidul digitoxoză. Este folosit ca medicament cardiotonic (5).

**Gîndire** (magh. *gond* = gînd). Funcţia superioară a creierului prin care se realizează reflectarea mijlocită, activă şi generalizată a obiectelor şi fenomenelor realităţii obiective şi interacţiunea şi interdependenţa lor cauzală (35).

**Gît** (sl. *veche glŭtŭ* = înghiţitură). *Collum.* ~ **proconsular,** adenopatie cervicală importantă, însoţită de un proces inflamator perighanglionar, cu tumefacţie puternică în regiunea submaxilară şi a feţei, cu deformarea gîtului şi cu oarecare fixare în extensiune a capului, întîlnită în special în difteria faringiană (8).

**Gîtlej** (sl. veche = *glŭtŭ* = înghiţitură). *Fauces.*

**Glabella** (dim. lat. *glaber* = pleşuv). 1. Proeminenţă osoasă a osului frontal, care uneşte crestele supraorbitale (1). 2. Punct craniometric situat în planul sagital al osului frontal între arcadele superciliare (1).

**Glandă** (lat. *glandula*). *Glandula.* ~ **accesorie,** masă sau ţesut glandular separată de corpul principal al glandei, dar cu o structură similară (1). **Glande acide,** sin.: *Glande fundice, Glande peptice.* Glandele corpului şi porţiunii fundice a stomacului care secretă acid clorhidric (1). ~ **acinoasă,** sin.: *Glandă alveolară, Glandă saculară,* glandă a cărei porţiune secretorie este invaginată şi dilatată (1). **Glande acinotubulare.** Glande prevăzute atît cu elemente tubulare, cît şi cu elemente saculare (1). **Glande aducte.** Vezi Glande endocrine. ~ **albuminoasă,** *Glandula serosa.* ~ **alveolară,** *Glandă acinoasă.* **Glande anale.** *Glandulae circumanales.* **Glande apocrine.** Glande în care o parte a celulei este eliminată o dată cu secreţia, rămînînd intact nucleul şi cea mai mare parte din citoplasmă. Din această categorie sînt acele glande sudoripare care produc periodic o transpiraţie vîscoasă, cu un miros caracteristic. Ele sînt mari, ramificate, situate mai profund decît glandele sudoripare exocrine comune şi se găsesc în ariile axilară, mamară, anală şi genitală. Funcţia lor exactă nu este cunoscută, dar activitatea lor este corelată cu producerea de hormoni sexuali (1). **Glande aritenoide.** Glande mixte observate în număr mare în lungul marginii posterioare a pliului ariepiglotic, în faţa cartilajelor aritenoide (1). **Glande cardiace.** 1. Glande ale cardiei stomacului (1). 2. Glande tubulare ramificate ale extremităţii inferioare a esofagului (1). **Glande cefalice.** Cele două glande care se deschid în capsula bucală şi secretă un lichid anticoagulant la *Ancylostoma deuodenale* (31). **Glande ceruminoase.** Glande sudoripare ale meatului auditiv extern, care secretă componenta apoasă a cerumenului (1). **Glande citogenice.** Glande producătoare de celule vii, cum sînt testiculul şi ovarul (1). ~ **coccigiană,** *Glomus coccygeum.* ~ **cochilieră,** sin.: *Glanda cojii,* în parazitologie, porţiunea iniţială a uterului la unii paraziţi din ordinul distomienilor, care înconjurată de numeroase celule glandulare are funcţia de a secreta în parte coaja oului (31). ~ **cojii,** Glandă cochilieră. ~ **compusă,** glandă exocrină — tubuloasă sau acinoasă — care prezintă un sistem ramificat de canale (1). **Glande ecerine.** Glande sudoripare mici distribuite pe toată suprafaţa corpului uman. Histologic, ele sînt glande merocrine tubulare încolăcite, care secretă sudoare apoasă clară, cu rol important în termoreglare (1). **Glande endocrine,** sin.: *Glande increforii, Glande cu secreţie internă.* Glande care îşi elimină substanţa hormonală direct în sînge, limfă sau alte componente ale mediului intern. Se mai numesc şi glande aducte sau închise (1). ~ **endoexocrină,** Glandă mixtă. ~ **epitelială,** grup de celule glandulare situate într-o pătură epitelială (1). **Glande exocrine.** Glande ale căror produse secretate sînt eliminate pe o suprafaţă epitelială (1). **Glande fundice.** Glande acide. ~ **germigenă,** denumire folosită pentru ovar, la diferite specii de paraziţi din clasa *Trematoda* sau *Cestoda* (31). **Glande haversiene.** Vezi Havers. **Glande holocrine.** Glande a căror funcţie secretorie se efectuează cu preţul alterării celulelor secretorii (de ex. glandele sebacee) (15). **Glande increforii.** Glande endocrine. ~ **indiferentă,** vezi Gonadă. **Glande interstiţiale.** 1. Masă de celule epiteliale situată în medulara ovarului multor animale inferioare. La femeie, existenţa ei este îndoielnică. Termenul este folosit pentru celulele tecii hipertrofice din jurul periferiei foliculilor (1). 2. Vezi Leydig. **Glande intraepiteliale.** Grup mic de celule mucoase în interiorul unei pături epiteliale (1). **Glande linguale seroase.** Glandele Ebner. Vezi Ebner. **Glande merocrine.** Glande în care celulele secretorii îşi menţin integritatea în ciclurile succesive de activitate secretorie (1). **Glande miometriale.** Colecţie de celule conjunctive mari, cu aspect epitelioid, şi mastocite care apar între celulele musculare ale uterului unor animale şi anormal la femeie în mijlocul perioadei de sarcină. Ansamblul acestor elemente are aspectul unui ţesut interstiţial endocrin, asemănător cu acela din ovar şi din testicul (1). ~ **mixtă,** sin.: *Glandă endoexocrină,* glandă care elaborează atît secreţie endocrină, cît şi secreţie exocrină (15). ~ **mucipară,** *Glandula mucosa.* **Glande parauretrale,** sin.: *Glandele Skene, Tubii Skene.* Glande vestigiale, mici, care se deschid în peretele posterior al uretrei feminine; embriologic, acinii secretori ai glandei reprezintă omologul prostatei masculine (1). **Glande peptice.** Glande acide. **Glande perspiratorii.** *Gladulae sudoriferae.* ~ **pineală,** *Corpus pineale.* ~ **pituitară,** *Hypophysis.* **Glande profunde.** Glande care au porţiunea secretorie situată profund în membrana mucoasă sau chiar în tunica submucoasă (1). **Glande racemoase.** Glande compuse, alveolare sau tubuloalveolare (1). ~ **salivară,** Glandă acinoasă. ~ **salivară,** denumire generică pentru glandele care secretă saliva (1). **Glande cu secreţie internă.** Glande endocrine. ~ **seminală,** termen vechi pentru testicul (1). **Glande sexuale.** Termen vechi pentru gonade (1). ~ **simplă.** 1. Glandă alcătuită în întregime din celule secretorii, fără porţiuni conducătoare diferenţiate (1). 2. Glandă cu o porţiune terminală secretorie şi un canal neramificat (1).

**Glande subcervicale.** Glandele Albarran. Vezi Albarran. **Glande subtrigonale.** Glandele Homes. Vezi Homes. **Glande sudoripare.** *Glandulae sudoriferae.* **Glande superficiale.** Glande situate în întregime în limitele tunicii mucoase (1). ~ **tubulară,** glandă secretorie avînd formă de tub sau cilindru (1). ~ **tubuloalveolară,** glandă în care porţiunea terminală secretorie este tubulară şi alveolară; acestui grup îi aparţin cele mai multe din glandele exocrine mari (1). ~ **unicelulară,** glandă formată dintr-o singură celulă (de ex. celula mucoasă este un tip de glandă unicelulară), dispusă printre elementele de acoperire mai ales ale tubului digestiv şi ale canalului traheobronşic (1).

*Vezi şi*: Albarran, Bartholin, Blandin, Bowman, Brunner, Cowper, Ebner, Fraenkel, Harderian, Havers, Home, Krause, Krause-Ciaccio, Lieberkühn, Littré, Luschka, Meibomius, Méry-Cowper, Moli, Morgagni, Naboth, Nuhn, Shambaugh, Skene, Tyson, Zeis.

**Glandotrop** (lat. *glandula* = glandă + gr. *tropos* = întoarcere). Cu acţiune asupra glandelor (1).

**Glandula** (lat. = glandă). Glandă. 1. Organ secretor cu structură şi funcţii diferenţiate. După locul de vărsare a produsului lor de secreţie, glandele se împart în endocrine (cu secreţie internă) şi exocrine (cu secreţie externă) (15). 2. Termen vechi pentru ganglionii limfatici (1). **Glandulae areolares mammae,** sin.: *Tuberculii Montgomery.* Glandele areolei din jurul mamelonului; au caractere intermediare între glandele mamare şi glandele sudoripare apocrine şi apar mai proeminente în timpul sarcinii şi lactaţiei (1). **Glandulae bronchiales.** 1. Glande mixte în membrana mucoasă a bronhiilor (1). 2. Lanţ de noduli limfatici situat în lungul bronhiilor (1). **Glandulae buccales.** Glande mixte ale membranei mucoase a obrazului (1). ~ **bulbourethralis,** sin.: *Glandele Cowper, Glandele Méry-Cowper,* glandă tubulară, compusă, pereche, situată în diafragmul urogenital, anterior de glanda prostată, şi care se deschide în bulbul uretrei (1). **Glandulae cervicales uteri.** Glande mucoase aflate în membrana mucoasă a colului uterin (1). **Glandulae ciliares,** sin.: *Glandele Moll.* Glande sudoripare modificate ale pleoapelor (1). **Glandulae circumanales,** sin.: *Glande anale.* Glande mucoase din regiunea anală (1). **Glandulae conjunctivales.** Glandele Krause. Vezi Krause. **Glandulae cutis.** Glande ale pielii (1). **Glandulae duodenales,** sin.: *Glandele Brunner.* Glande mixte profunde ale primei părţi a duodenului (1). **Glandulae gastricae propriae.** Glandele stomacului incluzînd glandele cardiace, fundice şi pilorice (1). **Glandulae intestinales,** sin.: *Glandele Lieberkühn.* Denumire generică pentru glande tubulare drepte, simple ale mucoasei intestinale. După sediu se împart în *Glandulae intestinales intestini tenuis* (în intestinul subţire) şi *Glandulae intestinales intestini crassi* (în intestinul gros) (1). **Glandulae lacrimales accessoriae.** Grupuri mici de glande lacrimale situate alături de glanda principală (1). ~ **lacrimalis,** denumire dată glandelor tubuloalveolare compuse care secretă lacrimile; situate în orbită într-o depresiune a osului frontal, ele au o porţiune orbitală (*pars orbitalis*) şi una palpebrală (*pars palpebralis*) (1). **Glandulae laryngeae.** Glandele mucoasei laringiene (1). **Glandulae linguales.** Glandele situate în mucoasa linguală (1). **Glandulae mammaria.** Glande care secretă lapte, aflate în ţesutul secretor al mamelei (1). **Glandulae molares,** sin.: *Glandulae retromolares.* Grup de glande bucale mixte, situat lîngă deschiderea canalului parotidian (1). ~ **mucosa,** sin.: *Glandă mucipară,* glandă care secretă mucus (1). **Glandulae mucosae biliosae.** Glandele Luschka. Vezi Luschka. **Glandulae mucosae tunicae conjunctivae.** Glandele Krause. Vezi Krause. **Glandulae nasales,** Glandele mucoasei nazale (1). **Glandulae oesophageae.** Glandele mucoasei esofagiene (1). **Glandulae olfactoriae.** Glandele Bowman. Vezi Bowman. **Glandulae oris.** Glandele mucoasei bucale (1). **Glandulae palatinae.** Glandele mucoasei palatine (1). ~ **parathyreoidea inferior,** glandă endocrină situată înapoia polului inferior al fiecărui lob tiroidian, importantă pentru metabolismul fosfocalcic (1). ~ **parathyreoidea superior,** glandă endocrină situată posterior de polul superior al lobilor tiroidieni, importantă pentru metabolismul fosfocalcic (1). ~**parotis,** glandă salivară situată lîngă urechea externă, retromandibular; canalul său excretor (canalul Stenon) se deschide în vestibulul bucal în dreptul celui de al 2-lea molar superior (1). ~ **parotis accesoris,** sin.: *Socia parotis,* grupuri de ţesut parotidian situate în afara sediului glandei principale (1). **Glandulae pelvis renalis.** Glandele din mucoasa pelvisului renal (1). **Glandulae pharyngeae.** Glandele mucoasei faringiene (1). ~ **pituitaria,** *Hypophysis.* **Glandulae preputiales.** Glande sebacee din prepuţ (1). **Glandulae pyloricae.** Glandele mucoasei porţiunii pilorice a stomacului (1). **Glandulae retromolares.** *Glandulae molares.* **Glandulae sebaceae.** Glande care secretă sebum (1). **Glandulae sebaceae tunicae conjunctivalis.** Glandele sebacee ale conjunctivei bulbopalpebrale (1). ~ **serosa,** sin.: *Glandă albuminoasă,* glandă care secretă un lichid albuminos, apos (1). **Glandulae sine ductibus.** Glande lipsite de canal sau glande endocrine, a căror secreţie se varsă în mediul intern sanguin (hemocrinie), limfatic (limfocrinie) sau interstiţial (interstiţiocrinie)

(1). ~ **sublingualis,** complex de glande salivare mici, situate în pliul sublingual al fiecărei jumătăţi a planşeului oral (1). ~ **submandibularis,** sin.: *Glandula submaxillaris,* glandă salivară mare, pereche, situată dedesubtul mandibulei (1). ~ **submaxillaris,** *Glandula submandibularis.* **Glandulae sudoriferae,** sin.: *Glande perspiratorii, Glande sudoripare.* Glande tubulare încolăcite ale pielii, care produc şi elimină sudoarea (1). **Glandulae suprarenales accessoriae.** Noduli de ţesut suprarenal situaţi în aria periglandulară, perirenală, lombară sau pelviană (1). ~ **suprarenalis,** glandă endocrină localizată imediat deasupra polului superior al rinichiului. Ea este formată din 2 porţiuni: o corticală (*cortex*) care elaborează hormonii steroizi, hormonii corticosuprarenali şi o medulară (*medulla* care elaborează epinefrina şi norepinefrina (1). **Glandulae tarsales meibomi,** sin.: *Glande Meibomius.* Glande sebacee situate în platoul tarsal al pleoapelor (1). ~ **thyreoidea,** sin.: *Tiroidă,* glandă endocrină situată în faţa traheei, formată din 2 lobi laterali uniţi printr-un istm. Este alcătuită din foliculi mărginiţi de epiteliu producător de substanţă coloidă hormonală (1). **Glandulae thyreoideae accessoriae.** Grupări de ţesut tiroidian aberant, situate în baza limbii, supraistmic, laterocervical, intramediastinal sau în ovar (1). **Glandulae tracheales.** Glandele mucoasei traheale (1). **Glandulae tubariae.** Glandele mucoasei trompei uterine (1). **Glandulae urethrales urethrae femininae.** Glande tubulare situate în mucoasa uretrei feminine (1). **Glandulae urethrales urethrae masculinae,** sin.: *Glandele Littré, Glandele Morgagni.* Glande tubulare, mici, ramificate, situate în mucoasa uretrei masculine (1). **Glandulae uterinae.** Glande ale endometrului care proliferează din fundurile rămase postmenstrual în pătura bazală; sînt hipertrofiate mai ales în faza foliculinicoprogesteronică (1). **Glandulae vestibulares.** Glande ale vestibulului vaginului. Se descriu: *glandula vestibularis major* (*Bartholini*), glande compuse, tubuloalveolare, cîte una pe fiecare perete lateral şi *glandulae vestibulares minores,* glande mucoase, tubulare, ramificate, mici, situate în jurul orificiului uretral (1).

**Glans** (lat. = ghindă). Corp conic din ţesut erectil, care formează terminaţia distală a clitorisului (*glans clitoridis*) sau a penisului (*glans penis*) (1).

**Glanzmann, E. Boala** ~, sin.: *Trombastenie hemoragică ereditară,* trombocitopatie ereditară, caracterizată printr-un defect enzimatic, care produce tulburări în aglutinarea trombocitelor. Timpul de sîngerare este normal, dar retracţia cheagului nu se produce (33).

**Glanzmann-Naegeli** (Glanzmann, Eduard; Naegeli, Otto). **Boala** ~, vezi Diateză hemoragică trombocitară.

**Glanzmann-Saland. Sindromul** ~, manifestare tardivă a difteriei maligne („Sindromul celei de a 50-a zi") cu miocardită gravă, colaps, paralizii, paloare, febră şi vărsături, determinată probabil de încetarea acţiunii protectoare a serului antidifteric după 30—35 zile (10).

**Glas** (sl. veche *glasŭ*). Voce.

**Glaser,** Johann Heinrich, 1629—1675. **Scizura** ~, *Fissura petrotympanica.*

**Glasgow,** William Carr, 1845—1907. **Semnul** ~, zgomot sistolic perceput la nivelul arterei brahiale în anevrismul latent al aortei (10).

**Glatzel. Oglinda** ~, placă metalică utilizată pentru a observa comparativ capacitatea respiratorie pe ambele fose nazale (30).

**Glaubach. Fenomenul** ~, şoc mortal la şoareci provocat prin administrarea simultană de papaverină şi sulfamide (analog şocului anafilactic) (34).

**Glauber,** Johann Rudolf, 1604—1668. **Sare** ~, sin.: *Sulfat de sodiu,* purgativ cu acţiune rapidă (3—4 ore), prin reţinerea osmotică a apei şi excitarea mecanoceptorilor mucoasei intestinale; este colecistokinetic şi coleretic uşor (13).

**Glaucom** (gr. *glaukos* = verde marin). Complex simptomatic ocular determinat de creşterea tensiunii intraoculare. Se manifestă esenţial prin hipertonia globului ocular, reducerea cîmpului vizual; în unele forme se asociază anestezie corneană, senzaţie de cercuri colorate la lumina artificială, cu scăderea treptată a vederii pînă la cecitate (28). ~ **absolut,** stadiul final al procesului glaucomatos, caracterizat prin atrofia retinei şi nervului optic, excavaţie totală a papilei nervului optic, cecitate completă şi definitivă (28). ~ **acut,** glaucom caracterizat prin creşterea mare a tensiunii intraoculare, durere vie, scăderea vederii, congestie în jurul corneei, edem cornean şi midriază (28). ~ **auricular,** glaucom asociat cu o mare creştere a presiunii intralabirintice (28). ~ **capsular,** glaucom realizat prin pseudoexfolierea capsulei; apare în bolile iriene degenerative cu depozite albe şi pigmentare pe cristaloidă şi faţa posterioară a corneei (28). ~ **compensat,** formă de glaucom în care tensiunea oculară este menţinută prin tratament în limite fiziologice (28). ~ **cronic simplu,** Glaucom cu unghi deschis. ~ **decompensat,** glaucom în care tensiunea oculară nu mai este menţinută în limite fiziologice prin tratament (28). ~ **facogenetic,** glaucom produs prin intumescenţa cristalinului în cursul evoluţiei cataractei (28). ~ **facolitic,** glaucom cauzat de o cataractă

hipermatură (28). ~ **hemoragic,** glaucom care se asociază cu hemoragii retiniene (28). ~ **infantil,** sin.: *Buftalmie, Hidroftalmie,* glaucom care apare la nou-născut sau la copilul mic; se datorează unei tulburări congenitale de dezvoltare a căilor de drenaj al umorii apoase din unghiul camerei anterioare a ochiului; poate evolua cu tensiune moderată sau exagerată, în care caz, datorită elasticității scleroticii la copil, globul ocular se mărește, dînd aspectul de ochi de bou (28). ~ **malign,** formă gravă de glaucom cu durere și tensiune excesivă, care duce rapid la orbire (28). ~ **pigmentar,** glaucom produs prin astuparea canalelor trabeculare prin depozite masive de pigment deplasat din stroma iriană (28). ~ **primar,** glaucom care apare fără vreo leziune oculară preexistentă (28). ~ **secundar,** glaucom consecutiv unor leziuni oculare preexistente (28). ~ **cu unghi deschis,** sin.: *Glaucom cronic simplu,* glaucom în care unghiul iridocornean este permanent deschis (28). ~ **cu unghi închis,** glaucom în care unghiul camerei anterioare este permanent sau ocazional închis (28).

**Gleich. Operația** ~, procedeu chirurgical pentru cura piciorului plat, constînd din alungirea tendonului lui Ahile și osteotomia frontală a calcaneului. Partea posterioară se deplasează inferior și se fixează cu un cui (24).

**Glénard,** Frantz, 1848—1920. **Manevra** ~, metodă de explorare clinică a rinichiului prin palparea unimanuală a regiunii lombare (11).

**Gleră** (fr. *glaire,* din lat. *clarus* = clar). Termen adoptat din limba franceză pentru a desemna secreția de mucus, exteriorizată prin colul uterin, care se produce în mod obișnuit în perioada de ovulație. Este alcalină și favorizează vehicularea și menținerea în viață a spermatozoizilor (18). **Glere cervicale.** Produs de secreție a glandelor epiteliului endocervical; în cursul ciclului menstrual suferă modificări periodice, specifice, în funcție de succesiunea celor două influențe hormonale majore (18).

**Gliacit** (gr. *glia* = clei + *kytos* = celulă). *Neuroglia.*

**Glicemie** (gr. *glykys* = dulce + *haima* = sînge). Conținutul în glucoză al sîngelui. Valorile normale variază între 0,8 și 1,3 $g^0/_{00}$ și sînt menținute în limite mai mult sau mai puțin constante printr-un mecanism glicoreglator neurohormonal. Atît deficitul (**hipoglicemie**), cît și excesul (**hiperglicemie**) de glucoză generează o serie de tulburări nervoase și metabolice generale (15).

**Gliceride.** Lipide ternare constituite prin esterificarea acizilor grași cu glicerolul. Formează cea mai mare parte a grăsimilor animale de rezervă. În organismul uman, acizii grași prezenți în gliceride sînt: oleic (75%), palmitic (19%), stearic (5,5%), linoleic (0,5%), arahidonic (0,3%) (5).

**Glicerină,** sin.: *Glicerol.* $CH_2(OH).CH(OH).CH_2OH$. Alcool aciclic neazotat. Cu acizii grași formează gliceride, iar cu acizii fosforici glicerofosfați. În terapeutică este folosită ca topic emolient și lubrefiant sau ca excipient pentru diverse forme terapeutice. În virusologie este întrebuințată pentru conservarea fragmentelor de organe și țesuturi virulente la temperaturi joase, ca și la conservarea și atenuarea unor virusuri din componența unor vaccinuri (5; 13; 22).

**Glicerofosfat.** Esterul monofosforat al glicerinei, metabolit intermediar în sinteza grăsimilor și catabolizarea hidraților de carbon. Sub formă de săruri de calciu și sodiu se utilizează ca medicament în astenii, anemii, rahitism (5). ~ **de calciu,** sare de calciu a acidului glicerofosforic, obținută din acid fosforic, fosfat de calciu și glicerină; este folosit ca medicament tonic și reconstituant în neurastenie, convalescență, surmenaj (14).

**Glicerol.** Glicerină.

**Glicilglicină,** sin.: *Acid aminoacetilaminoacetic.* Dipeptid simplu, a cărui hidroliză este realizată de o dipeptidază specifică, prezentă în țesuturile animale, în plante și la microorganisme (5).

**Glicină,** sin.: *Acid aminoacetic, Glicocol.* $H_2N.CH_2.COOH$. Aminoacid aciclic, prezent în numeroase proteine și combinat cu acizii biliari (sub formă de glicocolat). Este sintetizat de organism la nivelul ficatului și este folosit în procesele de detoxifiere prin conjugare; astfel, cu acidul benzoic formează acidul hipuric care se elimină pe cale renală (5).

**Glicinurie.** Eliminarea glicinei prin urină (15). ~ **ereditară simplă,** afecțiune familială foarte rară, datorită unui defect specific, determinat genetic, al reabsorbției tubulare de glicocol și caracterizată prin glicinurie excesivă (aproximativ 1 g/zi), asociată eventual cu nefrolitiază (25).

**Glico-, gluco-** (gr. *glykys* = dulce). Element de compunere care introduce în termeni referirea la glucoză, zahăr (32).

**Glicocol.** Glicină.

**Glicocolați.** Săruri biliare ale acidului glicocolic, avînd rol important în emulsionarea grăsimilor (5).

**Glicocolază.** Enzimă de origine hepatică, care catalizează procesul de transformare a sterolilor în acizi biliari (acidul glicocolic) (5).

**Glicocol-betaină.** Betaină.

**Glicogen** $(C_6H_{10}O_5)_n$. Polimer de glucoză prezent în toate țesuturile animale și în special în ficat, unde formează adevărate depozite.

Este folosit de organism ca rezervă de glucoză, de unde aceasta este eliberată după nevoie (5).

**Glicogeneză** (*glicogen* + gr. *genesis* = naştere). Procesul de formare a glicogenului pe seama glucozei fosforilate (5).

**Glicogenoliză** (*glicogen* + gr. *lysis* = distrucţie). Transformare a glicogenului în glucoză prin hidroliză (15).

**Glicogenoză** (*glicogen* + *-oză*). Tezaurismoză determinată de variate tipuri de enzimopatii congenitale, cu glicogen normal (tipurile I şi al II-lea) sau patologic (tipurile al III-lea şi al IV-lea): tipul I — prezintă un deficit de glucozo-6-fosfatază, fiind o formă hepatorenală (sin.: *Boala Gierke, Hepatonefromegalie glicogenică*); tipul al II-lea — glicogenoză generalizată, afectînd predominant muşchii şi inima (cardiomegalie cu insuficienţă rapidă), cu patogenie necunoscută; tipul al III-lea — datorit perturbării „enzimei debranşante" (amilo-1,6-glucozidază) cu un glicogen cu ramificaţii scurte şi cu leziuni hepatomusculare; tipul al IV-lea — prin tulburarea „enzimei branşante Q" (amilo-1,4—1,6-transglucozidaza) cu un glicogen cu ramificaţii lungi şi aspectul clinic al unei ciroze (10).

**Glicoli.** Alcooli dihidroxilici, de felul etilenglicolului, propilenglicolului şi trietilenglicolului, folosiţi în pulverizaţii pentru dezinfecţia aerului din încăperi (14).

**Glicolipide.** Derivaţi glucidici ai lipidelor. În organismul uman se găsesc în concentraţii importante în creier, sub formă de cerebrozide. Prin hidroliză liberează un acid gras, sfingozina, şi un monozaharid. După tipul monozaharidului conţinut se deosebesc: galactolipide, glucolipide etc. (5).

**Glicoliză** (gr. *glykys* = dulce + *lysis* = distrucţie). Denumire generică dată proceselor degradative ale glucozei. Degradarea glucozei are loc în două faze: anaerobă şi aerobă. Din degradarea anaerobă rezultă acid lactic, iar din cea aerobă, $CO_2$ şi apă (15).

**Gliconeogeneză** (gr. *glykys* = dulce + *neos* = nou + *gennan* = a produce). Proces de formare a glucozei din proteine sau grăsimi (15).

**Glicopenie** (gr. *glykys* = dulce + *penia* = sărăcie), sin.: *Hipoglicemie.* Scăderea zahărului din sînge sub 0,7 $g^0/_{00}$. Poate fi de cauză fiziologică (hipoglicemie de foame) sau patologică (comă insulinică) (15).

**Glicopexie** (gr. *glykys* = dulce + *pexis* = fixare). Depunere a glicogenului în ţesuturi (ficat, muşchi etc.) (15).

**Glicoproteide.** Proteide a căror grupare prostetică este formată dintr-un glucid de obicei aminat (sub formă de hexozamine). Dintre glucoproteide fac parte: mucoproteidele din cartilaje, cordonul ombilical, umoarea vitroasă; ovomucoidul; glicoproteidele serice; hormonii gonadotropi hipofizari; mucinele (secretate de un mare număr de mucoase); condroizii (din cartilaje şi peretele arterial) (5).

**Glicorahie.** Valoarea concentraţiei glucozei în lichidul cefalorahidian. La subiecţi sănătoşi, în condiţii fiziologice, glicorahia este de $0,6^0/_{00}$. Creşterea glicemiei duce la creşterea glicorahiei, între cele două concentraţii existînd în mod obişnuit un raport constant (5).

**Glicoreglare.** Proces biologic care tinde să asigure constanţa concentraţiei sanguine de glucoză (glicemia). Glicoreglarea are la origine un echilibru al secreţiilor hormonale antagoniste; insulina pe de o parte, contrainsulina, cortina şi adrenalina pe de altă parte (5).

**Glicozidaze,** sin.: *Glucozidaze, Hexozidaze.* Enzime de tipul hidrolazelor, din grupa carbohidrazelor, care hidrolizează glicozidele şi oligozaharidele. Sînt specifice pentru izomerii α şi β ai glicozidelor (5).

**Glicozidă.** Compus de origine vegetală, care se scindează prin hidroliză într-o parte glucidică, formată din una sau mai multe monozaharide şi o parte neglucidică, „aglicon"; are acţiune farmacodinamică specifică; de multe ori este toxică (13).

**Glicozurie** (gr. *glykys* = dulce + *ouron* = urină), sin.: *Dextrozurie, Glucozurie.* Valoarea concentraţiei glucozei în urină. La subiecţi sănătoşi, în condiţii fiziologice, urina nu conţine glucoză, deoarece aceasta se resoarbe la nivelul tubilor renali. În urină, glucoza apare numai în cazul existenţei unor leziuni renale sau în cazul provocării unei hiperglicemii masive, care să depăşească „pragul renal" al glucozei (1,4—1,9 ‰) (5). ~ **adrenalinică,** glicozurie provocată de hiperglicemia tranzitorie consecutivă injectării subcutanate, intramusculare sau intravenoase de adrenalină sau eliberării unor cantităţi crescute de adrenalină (feocromocitom, *stress*, şoc) (25). ~ **alimentară,** glicozurie hiperglicemică consecutivă ingerării unei cantităţi excesive de glucide şi datorită fie absorbţiei intestinale rapide a glucozei, fie reducerii parţiale a capacităţii tubulare maxime de reabsorbţie a glucozei; unele forme de debut ale diabetului zaharat pot simula glicozuria alimentară (25). ~ **benignă,** Glicozurie renală. ~ **diabetică,** glicozurie hiperglicemică, intermitentă sau permanentă, provocată de diabetul zaharat (25). ~ **emoţională,** glicozurie tranzitorie declanşată de *stress*-uri emoţionale şi datorită hiperglicemiei produse de excesul de adrenalină şi de glicocorticoizi (25). ~ **familială cu aminoacidurie,** Glicozurie-aminoacidurie familială. ~ **florizinică,** glicozurie renală produsă experimental prin administrare de florizină (25). ~ **de foame,**

glicozurie provocată la înfometați de reluarea alimentației normale (25). ~ **gravidică,** glicozurie care apare la 15—25% din gravidele aparent normale (mai ales la primigeste și în ultimul trimestru al sarcinii) printr-un mecanism probabil renal (reducerea capacității tubulare maxime de reabsorbție a glucozei) (25). ~ **hiperglicemică,** glicozurie tranzitorie, intermitentă sau permanentă, consecutivă creșterii peste 1,60 g‰ a glicemiei, produsă de: diabet zaharat, hipertiroidism, hiperpituitarism (acromegalie, boală Cushing), hipersuprarenalism (hiperplazie sau tumori ale corticosuprarenalei, feocromocitom, *stress*-uri fizice sau psihice), hipertensiune intracraniană ș.a. (25). ~ **nervoasă,** glicozurie experimentală, produsă de înțeparea bulbului prin planșeul ventriculului al IV-lea (25). ~ **normoglicemică,** Glicozurie renală. ~ **ortoglicemică,** glicozurie renală. ~ **pseudorenală,** glicozurie mixtă, renală și alimentară (25). ~ **renală,** sin.: *Glicozurie benignă, Glicozurie normoglicemică, Glicozurie ortoglicemică,* glicozurie normoglicemică, datorită fie unei afecțiuni renale dobîndite care tulbură funcția de reabsorbție tubulară (pielonefrită, tubulopatii toxice ș.a.), fie unei incapacități congenitale elective a tubului renal de a reabsorbi glucoza (diabet renal glicozuric) (25). ~ **renală familială,** vezi Diabetul renal glicozuric. ~ **simulată,** glicozurie care se realizează fie prin adaos de lichide zaharate în urină, fie prin ingestia unor cantități mari de zahăr (200 g) în băuturi diuretice (23).

**Glicozurie-aminoacidurie familială,** sin.: *Glicozurie familială cu aminoacidurie.* Afecțiune tubulorenală ereditară, practic asimptomatică clinic, caracterizată prin asocierea unui diabet renal glicozuric cu hiperaminoacidurie globală de tip renal (în formele fruste ar putea fi prezentă numai hiperglicinuria); unii autori o consideră ca o formă incompletă de sindrom Fanconi-de Toni-Debré (25).

**Glioblastom** (gr. *glia* = clei + *blastos* = germen + *-oma*), sin.: *Spongioblastom multiform.* Cea mai obișnuită formă de gliom malign, care apare la vîrsta mijlocie în emisferele cerebrale, prezentînd o evoluție rapidă; macroscopic este de consistență moale și de culoare cenușie, avînd zone hemoragice și de necroză cu transformare chistică; microscopic prezintă un pleomorfism celular cu forme alungite sau rotunde (de unde și denumirea de „multiform") și uneori cu celule gigante multinucleate (2).

**Gliofibromatoză** (Carière-Hurrez) (gr. *glia* = clei + lat. *fibra* = fibră + *-oma* + *-oză*). Boala Recklinghausen. Vezi Recklinghausen.

**Gliom** (gr. *glia* = clei + *-oma*). Tumoare constituită din elemente nevroglice în toate stadiile de dezvoltare, avînd ca sediu de predilecție sistemul nervos central sau retina; cele mai tinere au o evoluție mai rapidă, sînt formate în special din celule și conțin puțină nevroglie fibrilară; cele mature sînt bogate în nevroglie fibrilară și cresc mai încet (2). ~ **gigantocelular,** glioblastom polimorf cu celule gigante (2). ~ **periferic,** *Neurinoma cutis.* ~ **retinian,** sin.: *Neuroepiteliom retinian, Retinoblastom, Retinocitom,* denumire improprie a tumorilor maligne ale retinei la copii, asemănătoare gliomului; aspectul clinic constă din pupilă dilatată cu reflex gălbui și cecitate — „ochi de pisică" amaurotic (28).

**Gliomatoză** (gr. *glia* = clei + *-oma* + *-oză*), sin.: *Glioză.* Proliferare de aspect tumoral difuz al gliei, cu neoformare de elemente care au la bază o origine disontogenetică (de ex. scleroza tuberoasă a creierului, siringomielia ș.a.) (2).

**Gliomixom** (gr. *glia* = clei + *myxa* = mucus + *-oma*). Tumoare matură a creierului, alcătuită din elemente nevroglice și cu puține elemente celulare; este caracteristică estomparea fibrelor respective printr-o transformare mucoidă (2).

**Gliosarcom** (gr. *glia* = clei + *sarx* = carne + *-oma*). Gliom bogat în celule, cu evoluție malignă (2).

**Glioxal,** sin.: *Dioxanetan.* OHC-CHO. Cetoaldehidă cu rol important în sinteza esterilor tiolici (5).

**Glioxalină.** Imidazol.

**Glioxilattransacetază.** Malatsintetază.

**Glioxilază.** Enzimă care catalizează conversiunea cetoaldehidelor în tioesteri (5).

**Glioză** (gr. *glia* = clei + *-oză*). Gliomatoză. ~ **neuroretiniană,** proliferare de țesut glial în retină și nervul optic, consecutivă unui proces inflamator sau din naștere (28).

**Gliozomie** (gr. *glia* = clei + *soma* = corp, corpuscul). Granule mici din citoplasma celulelor nevroglice (1).

**Glisson,** Francis, 1597—1677. **Capsula ~,** *Capsula fibrosa perivascularis hepatis.* **Căpăstrul ~,** chingă de piele astfel croită ca să prindă capul de bărbie și occiput, pentru a face o extensiune în sens axial fie în picioare pe un aparat Sayre, fie în decubit, la pat sau pe masa ortopedică (24).

**Glob** (lat. *globus*), sin.: *Globus.* Formațiune sferică, globuloasă (32). ~ **cornos,** sin.: *Glob keratozic,* insulă de celule epiteliale keratinizate întîlnită în masa celulelor tumorale ale epitelioamelor spinocelulare, în piodermita vegetantă etc. (2). ~ **keratozic,** Glob cornos. ~ **ocular,** *Bulbus oculi.* ~ **parakeratozic,** glob cornos constituit din celule parakeratozice (2). ~ **de siguranță** (Pinard), denumire dată în obstetrică retracției dure a uterului

după expulsia fătului, înainte de expulsia placentei; prezența sa permite să se aștepte expulsia spontană sau naturală a placentei (18).

**Globine.** Proteine globulare cu reactivitate bazică pronunțată (conțin între 8 și 10% histidină) și caracter electroforetic neutru (avînd punctul izoelectric în jur de pH 7). Intră în constituția metaloporfirinelor (hemoglobine, bilirubinoglobine etc.) (5).

**Globoglicoid.** Glucoproteină conținînd 10% glucide, prezentă în plasma umană, în special în stările inflamatorii. Migrează electroforetic împreună cu globulinele serice (5).

**Globul** (fr. *globule*, de la lat. *globus* = glob). 1. Denumire generică pentru mici formațiuni sferoidale (15). 2. Preparat farmaceutic de formă ovoidă sau sferică; conține diferiți compuși activi și se administrează pe cale vaginală (sin.: *Ovulă*) (13). ~ **alb,** Leucocit. ~ **polar,** Polocit. ~ **roșu,** Eritrocit. **Globule de puroi.** Granulocite alterate într-un proces inflamator, care și-au pierdut nucleul, iar protoplasma apare vacuolară (2).

**Globulină.** Proteină globulară cu greutate moleculară între 150 000 și 250 000, cu caracter acid slab (punctul izoelectric situat între pH 6 și 5), insolubilă în apă distilată și alcool, coagulabilă prin căldură. Numeroase produse biologice prezintă structură globulinică: fibrinogenul plasmatic, globulinele serice, ovoglobulina, tireoglobulina, miozina etc. Globulinele plasmatice se găsesc între 1,9 și 2,8 g/100 ml sînge uman normal. La analiza electroforetică, ele sînt separabile în 5 fracțiuni distincte a căror concentrație variază cu vîrsta (5). ~ **antihemofilică A,** sin.: *Factorul VIII de coagulare,* fracțiune globulinică cu rol în formarea tromboplastinei active. Deficiența sa determină apariția sindromului hemofilic clasic (19). ~ **antihemofilică B,** sin.: *Factorul Christmas, Factorul IX de coagulare,* $\beta_2$-globulină cu rol în formarea tromboplastinei active. Deficiența sa determină apariția sindromului de hemofilie B (19). ~ **antihemofilică C,** sin.: *Factorul XI de coagulare,* $\beta_2$-globulină cu rol în formarea tromboplastinei active. Deficiența sa duce la apariția hemofiliei C (19). **α-~,** fracțiune globulinică ce migrează cel mai rapid în cîmpul electric al electroforezei. Se deosebesc $\alpha_1$ și $\alpha_2$-globuline (19). **β-~,** proteină plasmatică cu greutate moleculară variabilă, de la cîteva zeci de mii la un milion, ce prezintă mobilitate electroforetică intermediară, între α- și γ-globuline. β-Globulinele îndeplinesc rol de transport și substrat pentru diferite alte substanțe organice și anorganice din plasmă cu care, combinîndu-se, dau metaloproteine, lipoproteine, glicoproteine etc. (15). **γ-~,** complex de proteine care formează un sistem caracterizat din punct de vedere electroforetic prin migrarea cea mai lentă, iar din punct de vedere imunologic prin conținerea anticorpilor, adică a așa-numitelor „imunoglobuline". Prezintă rol important în tablourile morbide cu „paraproteine": mielomul multiplu sau plasmocitomul și macroglobulinemia Waldenström. γ-Globulinele izolate din serul uman se utilizează terapeutic, preventiv și curativ, în diferite boli infecțioase, precum și în tratamentul sindromului de hipo- sau agammaglobulinemie (19).

**Globus** (lat. = glob). Glob. ~ **histericus,** sin.: *Bulă isterică,* senzație de „nod în gît", de obicei premergătoare crizelor isterice (35). ~ **major epididymidis,** *Caput epididymidis.* ~ **minor epididymidis,** *Cauda epididymidis.* ~ **pallidus,** sin.: *Pallidum,* porțiunea medială a nucleului lenticular; filogenetic este partea cea mai veche a corpului striat (1).

**Glomangiom** (lat. *glomus* = ghem + gr. *aggeion* = vas + *-oma*). Tumoare glomică.

**Glomectomie** (gr. *glomus* = ghem + *ektome* = excizie). Ablația unui *glomus* (11). ~ **sinocarotidiană,** cură operatorie a astmului bronșic, constînd din ablația unilaterală sau bilaterală a glomusului carotidian, însoțită de obicei de simpatectomia periarterială (pe 4—6 cm) a arterelor carotidă primitivă, carotidă internă și carotidă externă (11).

**Glomerul** (dim. lat. *glomus* = ghem). *Glomerulus.* ~ **cutanat,** anastomoze arteriovenoase cu o structură specială a țesutului lor muscular și nervos, prezente de obicei în tegument și sub tegumentul degetelor de la mîini și picioare (1). ~ **olfactiv,** grup de celule nervoase incluse în bulbul olfactiv (1). ~ **pancreatic,** denumire atribuită uneori insulelor pancreasului (1). ~ **pronefrotic,** vezi *Glomus.*

*Vezi și*: Malpighi.

**Glomerulită** (*glomerul* + *-ită*). Proces inflamator glomerular, propriu glomerulonefritelor, caracterizat în formele acute prin: hiperemie, exsudare și infiltrare cu celule inflamatorii, tumefacție și proliferare a celulelor endoteliale, proliferare și descuamare a celulelor epiteliale, degenerescență și necroză fibrinoidă, disociație lamelară și rupturi ale membranei bazale. Se descriu forme variate, după tipul leziunii glomerulare predominante (exsudativă, proliferativă, hemoragică, necrotizantă, membranoasă) sau după sediul principal al proceselor (intracapilară, extracapilară) (25). ~ **acută,** formă de glomerulită caracterizată prin acumulare de leucocite în ansele capilare, tumefacția și descuamarea celulelor endoteliului (2). ~ **membranoasă,** sin.: *Nefrită membranoasă,* leziune glomerulară caracteristică sindromului nefrotic primitiv al copilului și

(mai ales) al adultului, tradusă prin îngroşarea şi degenerescenţa fibrinoidă a membranei bazale glomerulare şi prin îngroşarea stratului endotelial şi a celui epitelial; electronomicroscopic, aceste modificări corespund tumefierii celulelor endoteliale, acumulării de material dens între stratul endotelial şi membrana bazală, fuzionării proceselor pediculate ale celulelor epiteliale (25).

**Glomerulonefrită** (*glomerul* + gr. *nephros* = rinichi + *-ită*). Nefropatie bilaterală predominant glomerulară, caracterizată anatomopatologic prin leziuni preponderent inflamatorii (hiperemie, exsudare, tumefacţie şi proliferare celulară, degenerescenţă şi necroză fibrinoidă, hialinizare) şi clinic prin semne corelate de disfuncţie glomerulară (hematurie, proteinurie, retenţie azotată) şi, eventual, prin hipertensiune arterială şi edeme; după etiologie poate fi infecţioasă, infecţios-alergică sau toxic-alergică, după extinderea leziunilor, difuză sau parcelară, iar după caracterul leziunilor şi durata evoluţiei lor, acută, subacută sau cronică (25). ~ **cu componentă nefrotică,** leziuni glomerulare asociate cu alterări epiteliale distrofice tubulare (2). ~ **descuamativă,** formă de glomerulonefrită caracterizată prin descuamarea celulelor epiteliale şi acumularea lor împreună cu granulocitele şi masa proteică în cavitatea capsulei (2). ~ **difuză acută,** glomerulonefrită caracterizată prin: extinderea aproape generalizată a leziunilor glomerulitice, prin evoluţia lor relativ rapidă şi tendinţa lor la vindecare completă; printr-un tablou clinic alcătuit, în formele complete, din asocierea a 4 sindroame (urinar, hipertensiv, edematos şi azotemic); pluralitate etiopatogenică: postreptococică (consecutivă unei infecţii cu un tip de streptococ hemolitic — de obicei $A_{12}$ — care declanşează procese imunoalergice nefritigene); infecţioasă nestreptococică (produsă în cursul unei infecţii virotice, rickettsiene, bacteriene sau spirochetozice fie prin agresiune directă, fie prin declanşarea nespecifică a mecanismelor imunoalergice pregătite de o infecţie streptococică anterioară); toxic-alergică (consecinţă a unei reacţii alergice cu localizare renală provocată de medicamente, alimente, seroterapie ş.a.) (25). ~ **difuză cronică,** glomerulonefrită apărută fie după o glomerulonefrită difuză acută, fie în absenţa oricăror antecedente (forma primitiv cronică) şi caracterizată: anatomopatologic, printr-un proces inflamator predominant glomerular, dar şi tubulointerstiţial, care duce la distrucţie progresivă a nefronilor şi la scleroză renală; clinic, prin prezenţa, în măsură inegală, a celor 4 mari sindroame caracteristice glomerulonefritelor (urinar, hipertensiv, edematos şi azotemic). Se descriu 2 forme clinice principale, între care există numeroase forme de trecere: a) forma hipertensivă (vasculară, cronică propriu-zisă, tip I Ellis sau tip B Longcope), de obicei secundară unei glomerulonefrite difuze acute, cu tablou clinic dominat de sindromul hipertensiv; b) forma nefrotică (pseudonefroza, glomerulonefroza paranefritică, forma subcronică tip II Ellis sau tip B Longcope), de obicei primitiv cronică cu tabloul clinic dominat de albuminurie şi edeme (25). ~ **difuză subacută,** formă particulară de glomerulonefrită difuză acută, cu evoluţie defavorabilă rapidă către moarte (în 6—18 luni), caracterizată clinic printr-un tablou dominat de edeme şi de sindromul de insuficienţă renală şi anatomopatologic printr-un proces inflamator proliferativ extracapilar, interesînd aproape toţi glomerulii, al căror spaţiu capsular este ocupat de celule epiteliale proliferate şi descuamate („semilune epiteliale") şi care ajung la transformare fibroasă totală; unii autori (Reubi) descriu o formă primitivă, fără legătură cu glomerulonefrita difuză acută (25). ~ **extracapilară,** leziuni exsudative şi proliferative în cavitatea capsulei Bowman, în afara lumenului anselor (2). ~ **fibrinoasă,** glomerulonefrită cu exsudat fribrinos extracapilar (2). ~ **în focar,** sin.: *Glomerulonefrită parcelară,* nefropatie glomerulară caracterizată printr-un tablou clinic oligosimptomatic (hematurie, albuminurie, cilindrurie), corespunzător unor leziuni glomerulitice identice celor din glomerulonefrita difuză acută, dar localizate numai la unii glomeruli (sau numai la unele anse capilare glomerulare) (25). ~ **hemoragică,** trecerea hematiilor din lumenul anselor în cavitatea subcapsulară, prin hiperemie extremă şi leziuni ale endoteliului vascular, ca urmare a unei capilarotoxicităţi a agentului cauzal (uneori numai *a frigore*) (2). ~ **intracapilară,** leziuni ale anselor glomerulare, caracterizate prin hiperemie, aglomerare de leucocite şi tumefierea endoteliului, care apropie ansele vasculare în contact intim unele cu altele, umplînd cavitatea capsulei glomerulare (2). ~ **lobulară,** sin.: *Nefrită lobulară, Nefrozonefrită.* 1. Leziune glomerulară proprie sindromului nefrotic primitiv, tradusă prin degenerescenţa fibrinoidă a anselor capilare care apar obstruate cu material hialin şi fuzionate, realizînd 4—8 segmente lobulare, prin disociaţie lamelară a membranei bazale şi prin proliferare celulară endotelială şi (mai tîrziu) epitelială; în concepţia actuală, glomerulonefrita lobulară ar reprezenta substratul anatomopatologic al unui stadiu evolutiv avansat al nefrozei lipoidice, rezultat din progresiunea leziunilor de glomerulonefrită membranoasă, ea însăşi precedată de simpla

fuzionare a proceselor pediculate (25). 2. Denumirea este utilizată și pentru desemnarea sindromului nefrotic primitiv, care are ca substrat leziunile descrise mai sus (25). ~ **parcelară,** Glomerulonefrită în focar. ~ **seroasă,** exsudat seros în cavitatea capsulei glomerulare, asociat de cele mai multe ori și cu alte modificări inflamatorii la acest nivel (2). ~ **trombocapilaritică,** Nefrită embolică Löhlein, vezi Löhlein.

**Glomerulonefroză** (*glomerul* + gr. *nephros* = rinichi + *-ază*). Entitate anatomoclinică plurietiologică, caracterizată clinic prin sindrom nefrotic și anatomopatologic prin leziuni glomerulare predominant degenerative, interesînd mai ales membrana bazală glomerulară. După modul de apariție, se distinge o formă secundară (glomerulonefroza amiloidă, diabetică, gravidică, lupică etc.), în care suferința renală apare suprapusă unei boli de fond extrarenale, și o formă primitivă (glomerulonefroza lipoidică), în care boala este primitiv renală (25). ~ **amiloidă,** sin.: *Amiloidoză renală, Nefropatie amiloidă, Nefroză amiloidă,* boală renală cu evoluție lentă primitivă sau secundară unui proces patologic general, cu interesare viscerală multiplă, caracterizată: anatomopatologic, prin infiltrarea capilarelor glomerulare, a arteriolelor aferente și eferente, a arterelor renale mai mari și a interstițiului renal cu substanță amiloidă; clinic, printr-un sindrom nefrotic, la care se adaugă ulterior hipertensiunea arterială și retenția azotată (25). ~ **gravidică,** sin.: *Nefropatie gravidică. Rinichi gravidic,* nefropatie glomerulară predominant degenerativă, cu etiopatogenie încă necunoscută, care apare în cursul sarcinii (după luna a VI-a), în travaliu sau în *post-partum,* mai ales la primipare, diabetice, hipertensive, obeze și care se caracterizează anatomopatologic prin glomerulită membranoasă sau printr-un tablou propriu, complet reversibil după naștere, manifestat prin tumefiere marcată a celulelor endoteliale (pînă la obstrucția capilarelor glomerulare) și a celulelor epiteliale, depozite fibrinoide subendoteliale; clinic, se traduce prin sindrom urinar (dominat de proteinurie), hipertensiune arterială, edeme și manifestări eclamptice, la care se adaugă uneori semne de retenție azotată (25). ~ **lipoidică,** sin.: *Nefroza lipoidică, Sindrom nefrotic primitiv,* boală primitiv renală, cu localizare inițială și predominant glomerulară, cu etiopatogenie încă necunoscută (posibil imunoalergică) și cu incidență net mai mare la copii, avînd ca substrat anatomopatologic fie numai alterări ale proceselor pediculate (neevidente la microscopul optic), fie leziuni de glomerulită membranoasă, fie leziuni de nefrită lobulară; ca tablou clinic fie un sindrom nefrotic pur (corespunzător mai ales primelor 2 tipuri de leziuni), fie un sindrom nefrotic asociat cu semne de inflamație glomerulară (hematurie, hipertensiune arterială) și de insuficiență renală (corespunzător mai ales ultimului tip de leziuni) (25). ~ **paranefritică,** vezi Glomerulonefrită difuză cronică.

**Glomeruloscleroză** (*glomerul* + gr. *sklerosis* = întărire). Scleroză a glomerulilor care apare de obicei ca urmare a evoluției unei glomerulonefrite cronice; se caracterizează prin scleroza și hialinizarea anselor vasculare și simfiza acestora cu capsula (încetarea funcției glomerulului) (2). ~ **diabetică,** formă anatomopatologică specifică a suferinței renale secundare diabetului, prezentă la 20—40% din bolnavi și manifestată prin leziuni predominant glomerulare care constau inițial în hialinoza arteriolei aferente, apoi în depunerea de substanță hialină, difuz sau/și sub formă de mase nodulare sau lamelare, aparent între ansele capilarelor care se obstruează (prin tumefierea celulelor endoteliale) sau se dilată anevrismal; electronomicroscopic apare evidentă îngroșarea neregulată a membranei bazale și alterarea proceselor pediculate; în stadiul final, hialinizarea glomerulară devine generalizată; pe plan clinic, aceste leziuni pot fi inițial asimptomatice sau se pot traduce printr-un sindrom Kimmelstiel-Wilson, care se instalează treptat (25). ~ **intercapilară,** denumire mai veche acordată leziunilor anatomopatologice din glomeruloscleroza diabetică, pe considerentul că depozitele hialine care o caracterizează se formează aparent între ansele capilarelor glomerulare, părere în general neacceptată astăzi (25).

**Glomerulotropină.** Hormon epifizar care stimulează zona glomerulară a glandelor corticosuprarenale (7).

**Glomerulus** (lat. = ghem mic), sin.: *Glomerul.* 1. Termen generic utilizat în anatomie, cu semnificația de masă rotundă mică (1). 2. Ghem arteriolocapilar sau doar capilar (1). **Glomeruli arteriosi cochleae.** Ghemuri arteriolocapilare situate în interiorul cohleei (1). **Glomeruli renis.** Ghemuri capilare situate în interiorul corpusculilor renali (1).

**Glomus** (lat. = ghem). 1. Pliu al mezoteliului care pleacă de lîngă baza mezenterului în pronefros și conține un ghem de vase sanguine (sin.: *Glomerul pronefrotic*) (1). 2. Formațiune corpusculară mică, de obicei nervoasă sau paraganglionară (1). **Glomera aortica.** *Corpora paraaortica.* ~ **caroticum,** sin.: *Corpusculul carotidian,* formațiune nervoasă ovoidă, situată la bifurcația arterei carotide primitive; împreună cu nervii aferenți (nervul Hering) constituie sistemul reflexogen depresor sinocarotidian (15). ~ **choroideum,** partea plexului coroidian al ventriculului lateral care acoperă

talamusul (1). ~ **coccygeum,** sin.: *Glanda coccigiană,* aglomerare de țesut paraganglionar și vascular, situat pe fața anterioară a coccisului (1). ~ **jugular,** mase de țesut similare ca structură cu corpusculul carotidian, situate de obicei în adventicea bulbului superior al venei jugulare interne (1).

**Glosagra** (*gloso-* + gr. *agra* = prindere, atac). Dureri ale limbii, de cauză gutoasă (4).

**Glosalgie** (gr. *glossa* = limbă + *algos* = durere), sin.: *Glosodinie.* Durere localizată la limbă (15).

**Glosită** (*gloso-* + *-ită*). Denumire generică pentru inflamații acute sau cronice, superficiale sau profunde ale limbii, cu etiologie foarte variată și uneori greu de precizat (12). ~ **cerebriformă,** sin.: *Limbă plicată, Limbă scrotală,* genodermatoză în care limba este brăzdată de șanțuri pronunțate asemănătoare cu suprafața creierului sau scrotului (12). ~ **disecantă,** forma de glosită cu pierderi de substanță — erodări, ulcerații — cu caracter extensiv și fără tendință de cicatrizare (12). ~ **exfoliativă marginată,** sin.: *Anulus migrans, Glosită superficială migratorie, Limbă geografică,* glosită caracterizată prin pete circumscrise, circulare, ușor reliefate, care prin confluență dau un contur geografic. În etiologie sînt incriminate: infecțiile micotice, sifilisul, tulburările neurotrofice (12). ~ **lozangică mediană,** Glosită romboidală mediană. ~ **papuloasă acută,** vaccină nodulară lingual, apărînd prin inoculări accidentale (12). ~ **romboidală mediană** (Brocq-Pautrier), sin.: *Glosită lozangică mediană,* proces hiperkeratozic de etiologie necunoscută, rebel la tratament, situat înaintea V-ului lingual și întîlnit la adulți (12). ~ **sclerogomoasă,** vezi Glosită sifilitică. ~ **sifilitică,** glosită cronică apărînd în cursul sifilisului terțiar și caracterizată, din punct de vedere clinic, prin ulcerații (în special ulcerații fisurare), scleroze în benzi (aspect mamelonat, capitonat) și gome (glosită sclerogomoasă) (12). ~ **superficială hiperkeratozică,** sin.: *Glosită viloasă, Limbă neagră, Melanoglosie,* afecțiune constînd dintr-o alungire și colorare în brun-negru a papilelor linguale, cauzată de iritații prelungite prin tutun, alcool, condimente, infecții cronice, microbiene sau micotice (cu levuri) (12). ~ **superficială migratorie,** Glosită exfoliativă marginată. ~ **viloasă,** Glosită superficială hiperkeratozică.

*Vezi și*: Hunter.

**Gloso-** (gr. *glossa* = limbă). Element de compunere care introduce în termeni referirea la limbă (32).

**Glosodinamometru** (*gloso-* + gr. *dynamis* = forță + *metron* = măsură). Aparat pentru măsurarea forței contractile a mușchilor limbii (15).

**Glosodinie** (*gloso-* + gr. *odyne* = durere). Glosalgie.

**Glosofobie** (*gloso-* + gr. *phobos* = durere). Fobia de a vorbi, întîlnită în special la logonevrotici, constînd din așteptarea anxioasă a nereușitei pronunțării unor cuvinte (35).

**Glosolalie** (*gloso-* + gr. *lalein* = a vorbi). Crearea unui limbaj neinteligibil constituit din silabe și cuvinte fără sens (35).

**Glosomanie** (*gloso-*+ gr. *mania* = nebunie). Tulburare obsesivă constînd din preocuparea cvasipermanentă a unor bolnavi de a-și autoexamina limba (30).

**Glosoplegie** (*gloso-* + gr. *plege* = lovitură). Paralizia jumătății limbii prin lezarea ramurii motorii a nervului hipoglos (38).

**Glosoptoză** (*gloso-* + gr. *ptosis* = cădere). Căderea limbii în faringe; poate surveni ca accident în cursul narcozei profunde, determinînd tulburări respiratorii grave (27).

**Glososchizis** (*gloso-* + gr. *schisis* = diviziune). Despicătură lingual.

**Glossa** (gr. = limbă) , sin.: *Limbă, Lingua.* Organ muscular situat în cavitatea bucală, cu baza faringiană, vîrful și marginile în contact cu arcadele dentare, o față dorsală palatinală și una ventrală spre planșeu. Are un rol important în fonație, deglutiție și masticație (38).

**Glossina.** Gen de insecte din familia *Muscidae,* trăind în țările cu climat ecuatorial. *Specii mai importante: G. palpalis* (sin.: *Musca țe-țe*) preferă regiunile cu umiditate mai mare și transmite boala somnului gambiană, determinată de *Trypanosoma gambiense*; *G. morsitans* preferă regiunile mai uscate, unde transmite boala somnului rhodeziană, determinată de *Trypanosoma rhodesiense* (31).

**Glossy-skin** (engl.). Tulburare trofică cutanată caracterizată prin dispariția pliurilor tegumentului, care devine întins, subțire și lucios (27).

**Glotă** (gr. *glottis*). *Glottis.* ~ **ovalară,** aspect al glotei determinat de pareza miopatică a mușchiului tiroaritenoidian intern, apărută în timpul unei inflamații laringiene (30). ~ **în șorț,** aspect al glotei, determinat de pareza miopatică concomitentă a mușchilor tiroaritenoidian intern și ariaritenoidian, observat în inflamațiile laringelui (30). ~ **triunghiulară,** aspect al glotei determinat de pareza miopatică a mușchiului ariaritenoidian, apărută în timpul unei inflamații laringiene (30).

**Glottis** (gr. = glotă), sin.: *Glotă.* Porțiunea cea mai strîmtă a laringelui situată la nivelul corzilor vocale; cuprinde o porțiune anterioară, interligamentoasă, delimitată de corzile vocale, și o porțiune posterioară, intercartilaginoasă

(*rimula*), delimitată de cartilajele aritenoide (30.)

**Glucagon.** Hormon pancreatic polipeptidic, secretat de celulele α ale insulelor Langerhans, cu acțiune hiperglicemiantă prin glicogenoliză hepatică (7).

**Glucani.** Glucozani.

**Glucide.** Carbohidrați.

**Glucidogramă.** Determinarea principalilor constituenți glucidici cu ajutorul metodei electroforetice (15).

**Gluco-** (gr. *glykis* = dulce). Vezi Glico-.

**Glucocorticoizi.** Glucocorticosteroizi.

**Glucocorticosteroizi,** sin. : *Glucocorticoizi.* Grup de hormoni produși de corticala suprarenalei, din care fac parte cortizonul, hidrocortizonul, corticosteronul etc. Îndeplinesc funcția de reglare a metabolismului glucidic (5).

**Glucoformatori.** Categorie de aminoacizi, care după ingestie acționează în mod similar cu glucoza, diminuînd eliminarea renală a corpilor cetonici la diabeticii cetogeni. Printre aminoacizii glucoformatori se numără: glicocolul, alanina, serina, prolina, arginina, valina, acizii glutamic și aspartic (5).

**Glucokinază.** Enzimă care în prezența ATP catalizează transformarea glucozei în glucozo-6-fosfat (15).

**Gluconat.** Sare a acidului D-gluconic cu diferite metale. Radicalul caracteristic al gluconaților este $C_6H_{11}O_7^-$. În metabolismul intermediar, gluconații rezultă în cursul catabolizării anoxibiotice a glucozei (*Acetobacter suboxidans*). O serie de gluconați (de calciu, de fier etc.) sînt folosiți ca medicamente reconstituante și antialergice (5). ~ **de calciu** $(C_6H_{11}O_7)_2Ca$, compus calcic cu rol recalcifiant, antiinflamator și antialergic (13). ~ **de fier,** $Fe(C_6H_{11}O_7)_2 . 2H_2O$, compus de fier solubil în apă, utilizat ca medicament antianemic în anemiile feriprive (13).

**Gluconolactonază.** Lactonază.

**Glucopiranozo-1,6-fosfomutază.** Fermentul Parnas. Vezi Parnas.

**Glucozamină,** sin.: *Hexozamină.* Derivat aminat al glucozei; se găsește în chitină (substanță de înveliș a insectelor), într-o serie de glucoproteide (mucine) etc. (5).

**Glucozani,** sin.: *Glucani.* Polizaharizi omogeni, formați din unități de glucoză. Diferiții glucozani se deosebesc între ei prin tipul legăturilor dintre moleculele de glucoză și prin tipul de polimerizare (liniară sau ramificată) (5).

**Glucoză.** $C_6H_{12}O_6$. Monozaharid cu 6 atomi de carbon în moleculă și o funcție aldehidică (aldohexoză). Este forma obișnuită sub care organismul utilizează zaharurile. În urină nu se elimină în mod normal, iar în sînge se găsește în concentrație constantă (1%). Glucoza este depozitată în ficat sub formă de glicogen, iar în celulele vegetale sub formă de amidon (5).

**Glucozidaze.** Glicozidaze. **α-Glucozidază.** Maltază.

**Glucozilfructozilglucozid.** Melecitoză.

**Glucozo-6-fosfatdehidrogenază.** Componentă a echipamentului enzimatic al globulelor roșii care participă la metabolismul energetic al acestor elemente. Mecanismul hemolizei se declanșează din cauza deficitului acestei enzime într-o categorie de anemii hemolitice de tipul „primachin-sensibile". Acest deficit duce la scăderea cantității de glutation oxidat redus, care — la rîndul ei — determină apariția hemolizei (19).

**Glucozurie.** Glicozurie.

**β-Glucuronidază.** Enzimă care catalizează hidroliza esterilor alifatici, aliciclici su fenolici ai acizilor β-D-glucoziduronic și β-D-galactoziduronic. Enzima are rol fiziologic în hidroliza acizilor steroidglucoziduronici și a mucopolizaharidelor acide (5).

**Glutamat de magneziu.** Sare de magneziu care fixează (prin acidul glutamic) excesul de amoniac răspunzător de fenomenele toxice ale comei hepatice (13).

**Glutamictransaminază,** sin.: *Glutamoaminoferază.* Enzimă care catalizează transferul grupării aminice de pe acidul glutamic pe acidul piruvic, rezultînd alanină și acid α-cetoglutaric. Enzima deține un rol important în metabolismul intermediar, realizînd o legătură între metabolismul proteic și cel glucidic la nivelul ciclului Krebs (5).

**γ-Glutamilcarboxipeptidază.** Conjugază.

**Glutaminază.** Enzimă care catalizează hidroliza glutaminei, liberînd amoniac. Prezentă în cele mai multe țesuturi, glutaminaza este activată de metaboliții macroergici (ATP), care cedează energie prin liberarea de ortofosfați, și ia parte la o serie de procese importante de transaminare, în care glutamina joacă un rol de donator de aminogrupe (5).

**Glutamină.** $H_2NOC.CH_2.CH_2CH(NH_2).COOH$. Amida acidului glutamic, rezultată din acțiunea glutaminsintetazei asupra acidului glutamic, în prezența unei surse de amoniac și a adenozintrifosfatului. În organism, glutamina deține un important rol de donator de grupări aminice, luînd parte la sinteza acidului guanilic, citidintrifosfatului, nicotinamiddinucleotidului, glucozaminei, bazelor purinice etc. Glutamina este utilizată de asemenea în procesele de detoxifiere prin conjugare, neutralizînd efectele nocive ale unor toxici ca acidul fenilacetic și acidul indolacetic (5).

**Glutamoaminoferază.** Glutamictransaminază.

**Glutation.** Tripeptid cu sulf constituit din glicină, cistină şi acid glutamic; sub formă oxidată pare să acţioneze în ţesuturi ca un acceptor de hidrogen, iar sub formă redusă, ca un donator de hidrogen (15).

**Gluten** (fr. *gluten*). Materia rămasă după spălarea prelungită a făinii. Este format în special din proteine (gliadină şi glutelină în primul rînd). Conţinutul în gluten şi calitatea acestuia influenţează atît valoarea nutritivă a pîinii (prin aportul de proteine), cît îndeosebi calitatea panificabilă a făinii (20).

**Glutetimidă.** Derivat glutarimidic cu acţiune sedativă şi hipnotică (13).

**Glycyrrhiza glabra,** sin.: *Licviriţie.* Plantă din familia *Leguminosae* conţinînd glicirizină şi glicozidele licviritină şi izolicviritină; are proprietăţi expectorante şi laxative (13).

**Gmelin,** Leopold, 1788 — 1813. **Reacţia ~,** test de punere în evidenţă a pigmenţilor biliari în urină, prin oxidarea (în prezenţă de acid azotic) a bilirubinei în biliverdină (5).

**Gnathion** (gr. *gnatos* = falcă), sin.: *Punct mental.* Punctul cel mai caudal al marginii inferioare a mandibulei în plan sagital (1).

**Gnathocephalus** (gr. *gnatos* = falcă + *kephale* = cap). Monstru lipsit de toate părţile capului, cu excepţia mandibulelor (1).

**Gnathopagus parasiticus.** Vezi *Paragnathus.*

**Gnatograf** (gr. *gnatos* = falcă + *graphein* = a scrie). Instrument pentru măsurarea forţei muşchilor masticatori (39).

**Gnatoschizis** (gr. *gnatos* = falcă + *schisis* = diviziune). Despicătură congenitală a maxilarului, de obicei combinată cu o despicătură a buzei superioare şi a bolţii palatine (38).

**Gnatostat** (gr. *gnatos* = falcă + *statikos* = care opreşte). Aparat folosit în ortopedia dentară pentru precizarea anomaliilor dentomaxilare, pe bază de măsurători în raport cu cele 3 planuri de orientare (39).

**Gnozie** (gr. *gnosis* = cunoaştere, percepere). Posibilitatea de recunoaştere, prin intermediul organelor de simţ, a calităţilor senzoriale ale diverselor lucruri sau fenomene (27).

**Gobiet. Semnul ~,** semn clinic în pancreatita hemoragică, constînd dintr-o balonare localizată la nivelul colonului transvers (11).

**Gocht,** H. **Operaţia ~,** artrodeză extra- şi intraarticulară de umăr, realizată prin rezecţia suprafeţelor articulare, despicarea sagitală a extremităţii superioare a humerusului şi solidarizarea părţii externe la acromion, braţul fiind la 90° abducţie (24). **Scîndura ~,** aparat alcătuit din două scînduri articulate, folosite în corectarea piciorului strîmb congenital (24).

**Goddard. Procedeul ~.** 1. Reducerea şi menţinerea fragmentului proximal al fracturilor transtuberozitare humerale, cu ajutorul unei broşe lăsate pe loc (24). 2. Osteosinteza de claviculă cu broşe Kirschner, fără deschiderea focarului (24). 3. Osteosinteză de col femural, cu un mănunchi de broşe Kirschner (24).

**Godeu** (fr. *godet*). Leziune cutanată în formă de farfurioară sau cupă (12). **~ favic,** sin.: *Scutula,* leziune elementară tipică favusului, reprezentată printr-o formaţiune circulară, de 2—3 mm diametru, centrată de un fir de păr parazitat; are culoare galbenă ca sulful şi este constituită din spori şi micelii ale parazitului *Trichophyton* (*Achorion*) *schönleini* (12).

**Godfried-Prick-Carol-Prakken. Sindromul ~,** asocierea unei neurofibromatoze Recklinghausen cu malformaţii cardiovasculare variabile, oligofrenie şi uneori mongolism (10).

**Godmer. Luxaţia ~,** luxaţia acromioclaviculară de tip subcoracoidian (24).

**Godtfredsen. Sindromul ~,** sindrom caracterizat prin paralizii multiple de nervi cranieni, interesînd cu predilecţie nervii oculomotori, trigemenul, hipoglosul şi glosofaringianul. A fost descris în cursul tumorilor metastazate ale rinofaringelui (27).

**Goebel-Stockel** (Goebel, C.; Stockel, W.). **Operaţia ~,** procedeu de cură a incontinenţei de urină la femeie, prin crearea unui neosfincter vezical dintr-un fascicul muscular pediculat din muşchiul drept al abdomenului (11).

**Goertler,** K. **Ipoteza lui ~,** în timpul fonaţiei, contracţia celor două părţi componente ale muşchiului tiroaritenoidian intern (muşchiul tirovocal şi muşchiul arivocal) depărtează coarda vocală de la linia mediană şi nu o apropie cum se credea în trecut (30).

**Goetz. Reflexul ~,** vasoconstricţie determinată în mod reflex prin inspiraţie profundă (10).

**Goetze. Gastrojejunostomia ~,** procedeu de refacere a continuităţii digestive după rezecţie gastrică prin gastrojejunostomie termino-laterală retrocolică, anastomoza fiind situată la partea superioară a tranşei de secţiune gastrică (11).

**Goitrină,** sin.: *Viniltiooxazolidonă.* Substanţă guşogenă prezentă în unele legume şi plante (7).

**Goldberg,** L. G. **Operaţia ~,** procedeu de adenomectomie prostatică cu sutură primitivă a vezicii (11).

**Goldblatt,** Harry. **Pensa ~,** pensă-clamp folosită pentru compresiunea parţială a arterei renale, în scopul de a se produce o hipertensiune arterială experimentală (11). **Sindromul ~,** hipertensiune arterială malignă cauzată de o ischemie renală, produsă prin anomalii de poziţie, vase aberante, ocluzii sau compresiuni ale arterei etc. (asemănător modelului experimental obţinut prin clampaj arterial) (10).

**Goldenberg, M. Procedeul** ~, procedeu de derivație urinară prin vezică ileală anastomozată la cec (11).

**Goldscheider,** Alfred, 1858—1935. **Boala** ~, Epidermoliză buloasă.

**Goldstein,** Hyman I., 1887—1954. **Boala** ~, afecțiune constînd din telangiectazii congenitale și epistaxis familial repetat (10).

**Goldstein,** L. A. **Semnul** ~, în cretinism, spațiul mărit dintre haluce și degetul al 2-lea (24).

**Golf** (fr. = golf). Termen dat uneori unei porțiuni mai dilatate a unui vas, de obicei venă (1). ~ **venei jugulare,** *Bulbus venae jugularis superior.*

**Golgi,** Camillo, 1843 — 1926. **Aparatul reticular intern** ~, sin.: *Trophospongium, Vacuom,* organit celular cu structuri canaliculare dinamice care evoluează, transformîndu-se în structuri vacuolare către polul apical al celulelor glandulare în care au un rol secretor predominant. Spre deosebire de reticulul endoplasmic, la suprafața sa nu se găsesc granule Palade (1). **Celulele** ~, celule nervoase de două tipuri: tipul I cu axoni lungi și tipul al II-lea cu axoni scurți, care se ramifică repetat și se termină în vecinătatea corpului celular (sin.: *Celulele Van Gehuchten*) (1). **Corpusculii** ~, sin.: *Organele Golgi,* organe fuziforme mici, asemănătoare corpusculilor Vater-Pacini, situate în tendoane la joncțiunea lor cu mușchii și avînd funcție de organe receptoare proprioceptive (1). **Organele** ~, Corpusculi Golgi.

**Golgi-Mazzoni** (Golgi, Camillo, 1843—1926; Mazzoni, Vittori, 1823—1885). **Corpusculul** ~, Corpusculul Mazzoni, vezi Mazzoni.

**Goll,** Friedrich, 1829—1903. **Fasciculul** ~. 1. *Fasciculus gracilis medullae spinalis.* 2. *Fasciculus gracilis medullae oblongatae.* **Nucleul** ~, *Nucleus gracilis.*

**Gomă** (gr. *gomos* = încărcătură). Leziune elementară dermatologică situată în hipoderm, cuprinzînd ulterior și straturile superficiale sau situată profund în oase, viscere. Goma are 4 faze evolutive: cruditate, ramoliție, ulcerație, reparație. Se întîlnește în cursul sifilisului (terțiar), tuberculozei (scrofuloderma) și micozelor profunde (actinomicoza, sporotricoza) (12). ~ **fibroasă,** Nodozități juxtaarticulare.

**Gombault-Philippe** (Gombault, François Alexis Albert; Philippe, Claudius). **Triunghiul** ~, arie mică triunghiulară, situată în funiculul posterior, la nivelul măduvei spinării sacrale, ocupată de *fasciculus triangularis* (1).

**Gomenol,** sin.: *Oleum niaouli.* Ulei volatil obținut prin antrenarea cu vapori de apă din frunzele proaspete de *Melaleuca viridiflora*; are rol antiseptic, cicatrizant (13).

**Gomfoză** (gr. *gomphos* = șurub, zăvor). *Gomphosis.*

**Gömöri. Metoda** ~, metodă pentru impregnarea fibrelor de reticulină. Se folosește o soluție amoniacală de nitrat de argint; preparatul este apoi redus cu formol și supus virării cu o soluție slabă de clorură de aur. Fibrele de reticulină apar negre, iar cele de colagen apar colorate roșu-arămiu (2).

**Gompertz. Curba** ~, vezi Curbă cu asimptotă orizontală.

**Gomphosis** (gr. *gomphos* = șurub, zăvor), sin.: *Gomfoză.* Varietate de articulație fibroasă sau sinartroză, practic imobilă (1).

**Gonadă** (gr. *gone* = sămînță). 1. Glandă sau organ producător de gameți; termen generic pentru ovar sau testicul (1). 2. Glanda sexuală embrionară înainte de diferențierea ei morfologică în ovar sau testicul (sin.: *Glandă indiferentă*) (1). ~ **feminină,** *Ovarium.* ~ **masculină,** *Testis.*

**Gonadotrofină.** Hormon gonadotrop. ~ **A,** Foliculostimulină. ~ **B,** Luteostimulină.

**Gonadotrop.** Care stimulează dezvoltarea gonadelor (15).

**Gonaduct** (gr. *gone* = sămînță + lat. *ductus* = care conduce). Termen generic pentru canalul gonadei; la femeie este reprezentat de oviduct, iar la bărbat de canalul spermatic (1).

**Gonagra** (gr. *gonys* = genunchi + *agra* = prindere). Acces gutos al genunchiului (2).

**Gonalgie** (gr. *gonys* = genunchi + *algos* = durere). Durere în genunchi. Prin analogie cu coxalgia, termenul este folosit uneori — în mod greșit — pentru desemnarea osteoartritei tuberculoase a genunchiului (24).

**Gonartrită** (gr. *gonys* = genunchi + *arthron* = articulație + *—ită*), sin.: *Gonită.* Inflamația seroasă sau purulentă a articulației genunchiului (4).

**Gonartroză** (gr. *gonys* = genunchi + *arthron* = articulație + *—oză*). Artroza articulației genunchiului (24).

**Gonda. Semnul** ~, semn analog semnului Babinski, care survine precoce în leziunile căii piramidale; este reprezentat prin extensiunea halucelui la torsiunea bruscă și întreruptă a unuia din celelalte degete (în special degetul al 4-lea) (27).

**Gongylonema.** Gen de viermi paraziți din familia *Spiruridae,* clasa *Nematoda. Specie mai importantă: G. pulchrum* (sin.: *G. hominis*) este întîlnită la diferite animale (bovine, ovine etc.) și rareori la om (31).

**Gonin. Operația** ~, intervenție chirurgicală pentru dezlipirea de retină, constînd din aplicarea ignipuncturii pe sclera descoperită în zona corespunzătoare rupturilor retiniene (28).

**Goniometru** (gr. *gonia* = unghi + *metron* = măsură). Instrument cu ajutorul căruia se măsoară unghiurile craniofaciale sau unghiurile articulațiilor (4).

**Gonion** (gr. *gonia* = unghi). Punct craniometric reprezentat de vîrful unghiului mandibulei (1).

**Gonioscopie** (gr. *gonia* = unghi + *skopein* = a vedea). Metodă de examinare biomicroscopică a unghiului iridocornean, prin interpunerea unei lentile speciale de contact (28).

**Goniosinechie** (gr. *gonia* = unghi + *sinechie*). Aderență în unghiul camerei anterioare, care se produce în cursul evoluției glaucoamelor primitive sau secundare, putînd modifica drenajul umorii apoase (28).

**Goniotomie** (gr. *gonia* = unghi + *tome* = tăiere). Operație antiglaucomatoasă, care se practică în glaucomul congenital și prin care se deschide sub viziune directă canalul Schlemm (28).

**Gonită** (gr. *gonys* = genunchi + *-ită*). Gonartrită. ~ **fungoasă,** proces inflamator trenant al articulației genunchiului, fără tendință la vindecare; se caracterizează prin apariția unui țesut de granulație care se necrozează și prezintă tendință la fistulizare (2). ~ **tuberculoasă,** osteoartrită tuberculoasă a genunchiului (24).

**Gonoblast** (gr. *gone* = sămînță + *blastos* = germen). Termen vechi pentru celula germinală (1).

**Gonocampsis** (gr. *gonys* = genunchi + *kampe* = legare, fixare). Anchiloză în flexiune a articulației genunchiului (4).

**Gonocit** (gr. *gone* = sămînță + *kytos* = celulă). Celulă germinală. ~ **primar,** celulă germinală primordială derivată din endoderm și situată în epiteliul germinal al gonadelor (1). ~ **secundar,** celulă germinală definitivă sau funcțională derivată din epiteliul germinal al gonadelor, dar nu neapărat din gonocitul primar (1).

**Gonococ.** *Neisseria gonorrhoeae.*

**Gonocorism** (gr. *gone* = sămînță + *chorisis* = separare). Condiția biologică a unei specii în care sexele sînt separate (indivizi masculi și indivizi femele) (7).

**Gonoree** (gr. *gone* = sămînță + *rhoia* = curgere). Uretrită gonococică.

**Goodman,** Jerome J. **Ancorare** ~, tip de ancorare de precizie a protezei parțiale mobile, constînd dintr-un dispozitiv de articulație verticală mobilă uniaxială, în formă de coadă de rîndunică, pe fața distală a dintelui-stîlp, care servește pentru sprijinirea protezei și un arc-lamă în formă de „L" cu bilă, fixat în dintele artificial adiacent distal la dintele-stîlp (39).

**Goodpasture,** Ernest William, 1886—1960. **Sindromul** ~, sindrom anatomoclinic de etiopatogenie necunoscută, caracterizat prin asocierea unei boli pulmonare hemoptoizante (hemosideroză pulmonară, pneumonită interstițială), cu glomerulonefrită necrotizantă și proliferativă, însoțită de insuficiență renală, totdeauna cu evoluție rapid fatală (25).

**Goormaghtigh,** Norbert, 1890—1960. **Aparatul** ~, sin.: *Aparatul juxtaglomerular neuromioepitelial,* formațiune celulară alcătuită din celulele maculei *densa* a tubilor contorți distali și din celulele juxtaglomerulare ale arterei aferente; este implicată în reglarea debitului sanguin renal fie direct (mecanic), fie pe cale umorală (prin secreția de renină) (25). **Celulele** ~, sin.: *Celule juxtaglomerulare,* celule specializate, răspunzătoare probabil de secreția reninei, grupate într-o formațiune situată în peretele arteriolei aferente, în apropierea glomerulului, la nivelul zonei de contact între această arteriolă și tubul contort distal (25).

**Gorbacev,** P. K. **Biodozimetrul** ~, dispozitiv folosit pentru a aprecia sensibilitatea pielii la razele ultraviolete înainte de a se stabili dozajul acestora atît în vederea tratamentului progresiv, cît și al celui cu doze de eritem în cîmpuri (4).

**Gordiacea.** Clasă de viermi paraziți din subîncrengătura *Nemathelmintes,* cu rol redus în patologia umană (31).

**Gordon,** Alfred, 1874 — 1953. **Reflexul** ~, simptom întîlnit în coreea acută, caracterizat prin persistența timp de cîteva secunde a extensiunii gambei în cursul luării reflexului rotulian (27). **Semnul** ~, extensiunea halucelui la compresiunea musculaturii posterioare a gambei. Constituie un simptom (reflex patologic) caracteristic, analog semnului Babinski în cadrul leziunilor căii piramidale (27).

**Gordon,** Mervyn Henri, 1872—1953. **Proba** ~, producerea la iepure a unei encefalite prin inocularea intracerebrală a unei suspensii de ganglion hodgkinian (22).

**Gordon-McLeod. Testul** ~, sin.: *Reacția oxidazelor,* reacție pentru punerea în evidență a oxidazelor la bacterii. Reacția se efectuează pulverizînd o soluție 1% de tetrametilparafenilendiamină pe suprafața mediilor însămînțate, după dezvoltarea culturilor. Coloniile germenilor oxidazopozitivi (de ex. gonococ) devin roșii în cîteva secunde și apoi se înnegresc. Reacția folosește și la diferențierea elementelor mieloice de cele limfocitare (3).

**Gorlin. Formula** ~, formulă generală de calcul al suprafețelor de stenoză vasculară orificială sau al defectelor septale:

$$s = \frac{\text{debitul prin orificiul respectiv (ml/sec.)}}{K\sqrt{\text{presiunea medie în amonte} - \text{presiunea medie în aval}}}$$

*K* fiind egal cu 31 pentru orificiul mitral și cu 44,5 pentru orificiile cordului drept și pentru defectele septale (10).

**Gosipoză.** Rafinoză.

**Goslee,** Hart J., 1871—1930. **Coroană dentară ~,** coroană dentară artificială plină, din porțelan, folosită la corpurile de punte. Are avantajul că se poate adapta pe bontul artificial, pe o machetă de ceară, care apoi se toarnă din metal (38).

**Gosselin,** Léon Athanase, 1815—1887. **Fractură helicoidală ~,** sin.: *Fractură spiroidă Gerdy,* fractură prin torsiune a diafizei tibiale, cu traiect în „cioc de flaut", cu vîrful în jos, înainte și intern. Din vîrful „V"-ului pornește uneori și un traiect de fisură, care înconjură osul (24).

**Gosselin. Semnul ~,** semn care permite diferențierea unui abces rece de un lipom; răcirea cu o pungă de gheață sau cu eter în caz de lipom întărește tumoarea, iar în caz de abces rece nu-i modifică consistența (34).

**Gosset,** A. **Anastomoza ~,** procedeu de gastroenterostomie, în care gura de anastomoză este așezată oblic (11). **Colecistectomia ~,** procedeu de colecistectomie retrogradă, primul timp fiind reprezentat de ligatura și secționarea canalului cistic (11). **Procedeul ~,** histerectomie totală, a cărei caracteristică constă din secționarea vaginului dinapoi-înainte (18).

**Göthlin,** Gustaf. **Testul ~,** test de fragilitate capilară, constînd din exercitarea succesivă — cu ajutorul unui aparat de tensiune — a 3 compresiuni, respectiv de 35, 50 și 65 mm Hg și numărarea peteșiilor apărute în aval (10).

**Gotlieb,** Filip, 1897—1966. **Operația ~,** plombare biologică a cavităților osoase osteomielitice cu plasmă, fibrină și antibiotice (24). **Semnul ~,** în luxația congenitală de șold, aplazia ramurii ischiopubiene, care apare pe radiografie de forma unui picior de rac (24).

**Göttche. Semnul ~,** sin.: *Triunghiul Göttche,* imagine radiologică întîlnită în tusea convulsivă, constînd din existența unei opacifieri pulmonare de intensitate moderată în formă de triunghi, cu baza pe diafragm și vîrful în hil, latura externă ajungînd pînă la sinusul costodiafragmatic (8). **Triunghiul ~,** Semnul Göttche.

**Gougerot,** Henri, 1881—1955. **Trisindromul ~,** erupție constituită din elemente purpurice punctiforme, pete eritematoase în cocardă și noduli de talie mică, datorită unei septicemii lente cu un germene nedeterminat, sau considerată ca alergidă cutanată (12).

**Gougerot-Carteaud. Papilomatoza ~,** vezi Papilomatoză cutanată.

**Gougerot-Hailey-Hailey** (Gougerot, Henri; Hailey, Howard; Hailey, Hughes). **Boala ~,** Pemfigus cronic benign familial.

**Gougerot-Sjögren** (Gougerot, Henri; Sjögren, Henri Samuel Conrad). **Sindromul ~,** sindrom caracterizat prin keratoconjunctivită, uscăciunea gurii și a mucoaselor pituitară, genitală, anală, absența de reacții sudorale, vulnerabilitate dentară, parotidită și poliartrite cronice (28).

**Goulard,** Thomas, 1724—1784. **Apă ~,** soluție 20% de acetat bazic de plumb, avînd proprietăți descongestionante marcate în uz extern (13).

**Gourdon. Semnul ~,** în luxația congenitală de șold, laxitatea capsulară în sens transversal, constatată prin mișcări exagerate de abducție și adducție a coapsei (24). **Sindromul ~,** torticolis posttraumatic, datorit fracturii-luxație de apofiză odontoidă (24).

**Gowers,** William Richard, 1845—1915. **Fasciculul ~,** *Tractus spinocerebellaris anterior.* **Manevra ~,** manevră de elongație a nervului sciatic, pentru evidențierea durerii provocate de sciatică, constînd din hiperextensiunea coapsei, bolnavul fiind în decubit ventral (27). **Tipul ~,** tip clinic în cadrul miopatiilor primitive, caracterizat prin amiotrofii distale (27).

**Goynard. Operația ~,** procedeu de cură a dolicosigmoidului prin colectomie segmentară cu extraperitonizarea anastomozei, care este lăsată deschisă pe semicircumferința anterioară (11).

**Goyrand,** Jean Gaspard Blaise, 1803—1866. **Fractura ~,** sin.: *Fractură în „burtă de furculiță", Fractură Pouteau-Colles inversată,* fractura paraarticulară a extremității inferioare a radiusului, cu deplasarea fragmentului distal palmar și extern (24).

**Graber-Duvernay. Operația ~,** Foraj Duvernay, vezi Duvernay.

**Gracian. Coloranția ~,** metodă de colorare a rickettsiilor, folosind bicromatul de potasiu și soluția Giemsa (22).

**Grad.** (lat. *gradus*). 1. Unitate de măsură a unor mărimi variabile exprimată prin raportul dintre valoarea curentă și aceea a respectivei mărimi (de ex. grad alcoolic) (32). 2. Diviziune sau interval pe o scală de măsurarea temperaturii (32). 3. Diviziune a unghiului drept folosită ca unitate de măsură pentru unghiuri (32). 4. Treaptă într-o serie de calități sau situații (32). **~ de asimetrie,** indicator al simetriei unei repartiții statistice. Asimetria este cu atît mai marcată, cu cît diferența dintre media aritmetică și mod este mai mare. Gradul de asimetrie se poate calcula fie folosind puncte de reper izolate (mod, mediană, quartile), fie folosind raportul momentelor centrate de ordinul 3 și 2, conform coeficientului $\beta_1$ Pearson (37). **~ de contagiozitate,** Indice de contagiozitate. **~ de disociație,** raportul dintre numărul de molecule disociate și numărul total de molecule dizol-

vate; depinde de natura electrolitului, a solventului şi la temperatură constantă de concentraţia soluţiei, în sensul că gradul de disociaţie scade o dată cu creşterea concentraţiei (6). ~ **de libertate,** în statistica matematică, numărul variabilelor independente a căror variaţie nu suferă nici o restricţie. *E x e m p l u* : dacă o variabilă aleatorie $X$ poate lua valori diferite $x_1,....x_n$ (fiecare cu probabilităţie $p_1,.....,p_n$ — suma lor fiind egală cu 1) avem, în acest caz, o repartiţie cu $n$ valori componente; cunoscînd $n-1$ probabilităţi, putem afla şi ultima probabilitate, $p_n$. Considerăm că variabila $X$ are $n-1$ grade de libertate (7). ~ **de scurgere temporară,** indice hidrologic important în aprecierea stării sanitare a unei ape de suprafaţă. Cuprinde afluenţii care nu primesc apă decît în anumite perioade ale anului (în special după precipitaţii). Spălînd suprafaţa solului pot contribui în măsură apreciabilă la impurificarea apei de suprafaţă (20).

*Vezi şi* : Thörner.

**Gradehalter** (germ.). Susţinător simplu de coloană vertebrală, alcătuit de obicei din două tije metalice căptuşite paravertebrale, fixate de o centură pelviană de piele întărită cu lame de oţel şi prevăzute la partea lor superioară cu două cureluşe căptuşite, care trec pe dinaintea umerilor şi se întorc pe sub axile (24).

**Gradenigo,** Giuseppe, 1859—1926. **Sindromul ~,** sin. : *Sindromul de vîrf de stîncă,* asociaţie morbidă caracterizată prin supuraţie auriculară, durere trigeminală şi paralizia muşchiului oculomotor extern, traducînd o leziune osteitică la vîrful stîncii temporalului, de cele mai multe ori de origine otitică (30).

**Gradient** (fr. *gradient*). Vector care caracterizează ca valoare numerică şi direcţie viteza maximă de creştere a unei mărimi scalare; larg aplicat în fizică şi biologie are semnificaţia unei relaţii dinamice a variaţiei unui parametru (presiune, concentraţie, tensiune parţială) în două teritorii alăturate ale aceluiaşi sistem (7; 10). ~ **alveolocapilar,** diferenţa dintre presiunea gazelor din alveola pulmonară şi presiunea gazelor sîngelui capilar; este mai mică de 1 mm Hg pentru oxigen şi nulă pentru $CO_2$ ($p_{O_2}$ alveolar = 103 mm Hg; $p_{O_2}$ sînge capilar = 102,5 mm Hg; $p_{CO_2}$ alveolar = $p_{CO_2}$ capilar = 0 mmHg) (34). ~ **de concentraţie,** vector definit prin valoarea pantei celei mai abrupte sau viteza de schimbare a concentraţiei şi direcţia acestei pante; el indică viteza cu care se modifică concentraţia unei substanţe într-un mediu apos sau diferenţa de concentraţie între două puncte ale mediului (6). ~ **de potenţial,** diferenţa de potenţial între două puncte ale cîmpului electric, raportată la distanţa dintre cele două puncte. Intensitatea cîmpului electric este egală şi de semn contrar cu gradientul potenţialului electric (6). ~ **pulmonar arteriocapilar,** diferenţa de presiune medie dintre aceea a arterei pulmonare (13—15 mmHg) şi presiunea pulmonară capilară (6—8 mmHg); valorile normale de 6—10 mmHg sînt mult depăşite în hipertensiunile pulmonare pure (arteriolite) (10). ~ **ventricular,** suma algebrică a suprafeţelor medii (între $D_I$ şi $D_{III}$) de depolarizare ($QRS$) şi repolarizare ($T$), exprimată ca atare (10—92 mV sec.) sau vectorial, ca rezultantă geometrică a paralelogramului vectorilor medii $QRS$ şi $T$ (între 0 şi + 90°) (10).

**Graefe,** Friedrich Wilhelm von, 1828—1870. **Cuţit lanceolar ~,** cuţit folosit pentru secţiunea corneei în operaţia de cataractă (28). **Semnul ~,** necoborîrea pleoapelor superioare la privirea în jos în exoftalmie (28).

**Grafie** (gr. *graphein* = a scrie). Ansamblu de puncte, linii (sau linii şi puncte), cu ajutorul căruia se pot reprezenta raporturile dintre diferite mărimi, repartiţia lor în spaţiu sau timp, variaţia unei funcţii etc. (7).

**Grafo-** (gr. *graphein* = a scrie, a înscrie). Element de compunere care introduce în termeni sensul de înscriere, înregistrare (32).

**Grafofobie** (*grafo-* + gr. *phobos* = frică). Fobia de a scrie (35).

**Grafometrie** (*grafo-* + gr. *metron* = măsură). Studiul comparativ al mărimilor de acelaşi ordin (rapoarte şi variaţii de înălţime, frecvenţă şi poziţie a întretăierilor etc.), al grafismelor, în scopul identificării scrisului (23).

**Graforee** (*grafo-* + gr. *rhoia* = a curge). Tendinţă patologică de a scrie mult (35).

**Grafoscopie** (*grafo-* + gr. *skopein* = a vedea). Studiul caracterelor generale ale grafismului, în scopul identificării scrisului (23).

**Grafospasm** (*grafo-* + gr. *spasmos* = spasm). Crampa scriitorilor.

**Graham. Operaţia ~,** exereză pulmonară practicată din aproape în aproape în caz de pleură bridată (34).

**Graham Steel.** Vezi Steel.

**Gram,** Hans Christian Joachim, 1853—1938. **Coloraţia ~,** coloraţie bacteriană diferenţială permiţînd împărţirea bacteriilor în grampozitive şi gramnegative, în funcţie de faptul dacă reţin sau nu violetul de genţiană. Constă din colorarea bacteriilor cu violet de genţiană, urmată de o mordansare cu soluţie Lugol, decolorare cu alcool-acetonă şi recolorare cu fucsină diluată. Bacteriile care reţin violetul de genţiană, (grampozitive) vor apărea colorate în violet, cele care nu-l reţin (gramnegative) vor apărea colorate în roşu (3).

**Gram. Sindromul ~,** asocierea într-un cadru unic al unei adipozităţi dureroase, cu o artro-

patie simetrică a genunchilor, hipertensiune și keratodermie climacterică (10).

**Gram.** Unitate de măsură pentru masă în sistemul cgs, reprezentînd a mia parte dintr-un kilogram. Se notează cu g (38).

**Gram-forță.** Unitate de forță care corespunde atracției pămîntului asupra unui gram-masă. O forță egală cu 1 gram-forță este echivalentă cu 981 dyne; ea variază în limite mici, după localitatea de determinare, datorită variației accelerației gravitaționale (5).

**Gramicidină.** Antibiotic extras din *Bacillus brevis*, unul dintre cele două componente ale tirotricinei (3). ~ **C**, Gramicidină S. ~ **D**, antibiotic separat din tirotricină. Este un ciclopeptid, foarte ușor solubil în apă, activ față de cocii grampozitivi și gramnegativi (3). ~ **S**, sin.: *Gramicidină C*, antibiotic elaborat de o tulpină de *Bacillus brevis*. Este un ciclopentapeptid sau ciclodecapeptid, insolubil în apă, acizi sau baze, dar solubil în alcool. Este activ față de bacili gramnegativi și coci grampozitivi (3).

**Gram-ion.** Suma greutăților atomice, care intră în compoziția unui ion, exprimată în grame (5).

**Gram-moleculă.** Suma greutăților atomice care intră în compoziția unei molecule, exprimată în grame (5).

**—gramă** (gr. *gramma* = notare). Sufix care are semnificația de înscriere, înregistrare, notare (32).

**Gramnegativ.** Caracterul unor microbi ca în cadrul coloației Gram să piardă în cursul decolorării colorantul bazic, apărînd în final colorați în roșu datorită fucsinei folosită în recolorare (de ex. bacilul coli, gonococul) (2).

**Grampozitiv.** Caracterul unor microbi ca în cadrul coloației Gram să păstreze colorantul bazic și după decolorare și recolorare, apărînd astfel în final colorați în albastru (de ex. streptococul, stafilococul etc.) (2).

**Granat.** Minereu cristalin cu duritatea 7½ (scara Mohs), folosit în laboratorul de tehnică dentară ca substanță abrazivă sub formă de discuri de hîrtie, de mărimi și granulații diferite (39).

**Grancher,** Jacques Joseph, 1843—1907. **Boala ~.** 1. Entitate clinică pulmonară benignă cu debut acut, la hiperergicii cu antecedente apropiate de primoinfecție și care în 3—4 zile constituie un aspect caracteristic: submatitate, scăderea murmurului vezicular, discrete raluri crepitante și opacități radiologice; se vindecă în aproximativ 3 săptămîni (34). 2. Formă particulară de pneumonie, simulînd prin simptomatologia ei o pleurezie: debut brusc, junghi, semne de condensare și evoluție trenantă (sin.: *Congestie pulmonară pseudopleuretică, Splenopneumonie*) (34). **Semnul ~,** complex simptomatic al auscultației vîrfului pulmonar în caz de tuberculoză a acestuia, constînd din: a) scăderea murmurului vezicular; b) inspirație înăsprită cu tonalitate scăzută, concomitent cu o expirație prelungită și suflantă; c) expirație sacadată; d) tuse izbucnitoare (34).

**Grandry-Merkel. Corpusculul ~,** Corpusculul Merkel, vezi Merkel.

**Granoplasmă** (lat. *granum* = grăunte + gr. *plasma* = formație). Citoplasmă granulară (1).

**Granström,** K. O. **Semnul ~,** sinuozități ale arterelor retiniene, întîlnite în coarctația aortei (10).

**Granulate.** Forme farcmaceutice solubile, cu aspect vermicular, neregulat, alungite, constituite în cea mai mare parte din zahăr, la care se adaugă substanțe active; ele sînt amestecate sau dizolvate în apă, ingerîndu-se soluția apoasă (13).

**Granulatio** (lat. = granulație). Granulație. **Granulationes arachnoidales,** sin.: *Granulațiile Pacchioni*. Prelungiri ale arahnoidei care străbat dura mater în dreptul sinusurilor, luînd contact cu osul (1).

**Granulație** (lat. *granulatio*), sin.: *Granulatio*. 1. Mic corpuscul intracitoplasmatic, caracteristic pentru anumite celule (32). 2. Incluziune citoplasmatică constituită din substanțe de rezervă amorfe, care apare la unele bacterii spre sfîrșitul perioadei de creștere. Cele mai cunoscute sînt: granulațiile de volutină, reprezentate de corpusculii metacromatici Babeș-Ernst de la bacilul difteric, granulațiile de glicogen, de lipide etc. (3). 3. Mică formațiune localizată în țesuturi și reprezentînd o hiperplazie sau o reacție inflamatorie a țesutului (32). **Granulații acidofile.** Granulații eozinofile. ~ **albuminoasă,** granulație observată în citoplasma multor celule normale; dispare prin adăugare de acid acetic, dar nu este influențată de eter și cloroform (2). **Granulații amfofile.** Granulații care se colorează atît cu coloranți acizi, cît și cu cei bazici (1). **Granulații azurofile.** Granulații colorate metacromatic în roșu-purpuriu, de diferite mărimi: mici în monocit, mari în hemohistioblast (19). **Granulații bazale.** 1. Granule mici ovoide sau rotunde, care formează o parte a kinetoplastului; de la ele pleacă axonemele (termen folosit mai ales la protozoare) (sin.: *Blefaroplast*) (1). 2. Mici bastonașe din citoplasma celulelor ependimale (1). 3. Granulații situate în citoplasma unor bacterii și de la care pornesc cilii (3). **Granulații bazofile.** Granulații de mărimi inegale, colorate albastru-intens cu May-Grünwald-Giemsa, întîlnită în mielociții și granulocitele bazofile, precum și în mastocite (19). ~ **conjunctivală,** mică formațiune rotundă situată pe conjunctivă; reprezintă o hiperplazie a țesutului

conjunctival și caracterizează grupa conjunctivitelor foliculare (28). ~ **cromafină,** granulație cu afinitate pentru sărurile de crom cu care se colorează în brun-închis; se găsește în celulele sistemului adrenal și în special în unele tumori ale acestui sistem (2). **Granulații eozinofile,** sin.: *Granulații acidofile.* Granulații mari, rotunde, colorate portocaliu cu May-Grünwald-Giemsa, repartizate uniform în mielocitii, metamielocitii și granulocitele eozinofile, precum și în eozinocit (19). ~ **iodofilă,** granulație care se colorează în brun cu iod și care este întîlnită în leucocitele polimorfonucleare în cursul diferitelor boli infecțioase acute (2). **Granulații lipidice.** Picături fine de lipide (500—800 Å) în citoplasma celulară, numeroase și mari în celulele pe cale de degenerescență (2). ~ **miliară,** Granulație tuberculoasă. **Granulații neutrofile.** Granulații mici, colorate în violet cu May-Grünwald-Giemsa, repartizate uniform în mielocitii, metamielocitii și granulocitele neutrofile (19). **Granulații proteice.** Granulații care provin din sacii ergastoplasmei în unele glande exocrine (în condiții normale) sau prin transformarea directă a mitocondriilor în granulații (în condiții patologice) (2). ~ **tuberculoasă,** sin.: *Granulație miliară,* leziune tuberculoasă circumscrisă, mică cît bobul de mei, care se observă în granulie (tuberculoza miliară) (2).

*Vezi și:* Babeș-Ernst, Maurer, Much, Pacchioni, Plehn, Schüffner, Stephens-Cristophers, Trélat, Ziemann.

**Granule** (dim. lat. *granum* = grăunte). 1. Particule intracelulare mici, de obicei colorate selectiv, reprezentînd o elaborare secretorie a celulei (1). 2. Preparate farmaceutice de formă sferică, cîntărind aproximativ 0,05 g (13). ~ **pigmentare,** mase mici, fără structură, constituite din pigment (1). ~ **viteline,** elemente care compun vitelusul (1). ~ **zimogene,** granule presecretorii în celulele granulare, în special în cele ale acinilor pancreatici și în celulele principale ale stomacului; sînt precursorii secreției enzimatice (1). ~ **α,** granule din celulele α ale hipofizei sau ale insulelor pancreatice (1). ~ **β,** granule ale celulelor β ale hipofizei și insulelor pancreatice (1). ~ **γ,** granule ale celulelor cromofobe din hipofiză (1). ~ **Δ,** granule ale celulelor Δ din insulele pancreatice (1).

*Vezi și:* Altmann, Palade.

**Granulie,** *sin.: Tuberculoză miliară.* Formă de tuberculoză acută, gravă și generalizată pe cale hematogenă, caracterizată prin prezența în plămîni și în toate organele de granulații cenușii miliare (34). ~ **acută,** apariția bruscă a unei granulii, în urma unei primoinfecții tuberculoase (2). ~ **cronică,** faza terminală a unei tuberculoze pulmonare cronice, prezentînd o evoluție lentă progresivă (2). ~ **rece,** formă apiretică și cronică de granulie, decelabilă radiologic prin prezența de opacități micronodulare diseminate în totalitatea plămînilor, dar predominînd în jumătatea superioară (34).

**Granuloblast** (*granulă* + gr. *blastos* = germen). Mieloblast.

**Granulocit** (*granulă* + gr. *kytos* = celulă). Celulă conținînd granulații în citoplasmă. Termenul este folosit în special pentru leucocitele granulare (19). ~ **bazofil,** Leucocit bazofil. ~ **eozinofil,** Leucocit eozinofil. ~ **gigant,** sin.: *Macropolicit,* element poliploid din seria granulocitară, întîlnit în anemia pernicioasă și alte anemii megaloblastice (19). ~ **nesegmentat,** Celulă în bandă. ~ **neutrofil,** Leucocit neutrofil.

**Granulocitopenie** (*granulă* + gr. *kytos* = celulă + *penia* = sărăcie). Scădere a numărului de leucocite granulare din sînge (15).

**Granulocitoză** (*granulă* + gr. *kytos* = celulă + *-oză*). Creștere a numărului de granulocite sanguine peste valoarea normală (15).

**Granulodiagnostic** (Benda și Urquia). Procedeu de diagnostic biologic al tuberculozei, bazat pe prezența în granulocitele neutrofile de granulații patologice mari situate la periferia celulei (34).

**Granuloftizie** (*granulă* + gr. *phtisis* = distrugere). Agranulocitoză.

**Granulom** (*granulă* + *-oma*), sin.: *Granuloma.* Pseudotumoare inflamatorie constituită dintr-un țesut conjunctiv de granulație, hipertrofic, ca expresie a unei inflamații productive (2). ~ **actinomicotic,** țesut de granulație cu mici abcese și cu grăunți actinomicotici; prezintă tendință la supurație, avînd ca infiltrat celule limfoide și epitelioide, printre care și celule xantomatoase (cu mici picături lipoidice birefringente) (2). ~ **apical,** țesut de granulație parodontal apical, care se formează în procesele inflamatorii cronice întreținute de o infecție a pulpei radiculare necrozate (parodontită apicală cronică). Este bogat în vase de neoformație și infiltrat celular, care cu timpul se organizează înconjurîndu-se marginal cu o membrană de celule epiteliale și se transformă astfel într-un chist parodontal apical ce crește progresiv, dînd resorbții osoase întinse. Constituie în anumite împrejurări un focar de infecție (38). ~ **brucelos,** nodul care poate să apară în splină, ficat, ganglioni limfatici, măduva oaselor, constituit din granuloame cu elemente limfoepitelioide și celule gigante de tip Langhans, provocate de bacilul Bang (2). ~ **coccidioidal,** leziune nodulară observată în stadiul cronic, progresiv, al coccidioidomicozei (8). ~ **colesterolic,** proces granulomatos de lipoidoză localizată (12). ~ **de corp**

**străin,** țesut de granulație aseptic prin iritație fizico-chimică, caracterizat prin existența unui infiltrat inflamator cronic și celule gigante multinucleate, cu nucleii dispuși în întreaga masă citoplasmică (2). ~ **dentar,** reacție inflamatorie parodontală apărută în urma infectării și mortificării pulpei dentare. O dată stabilizată ia forma unei cavități osteolitice, umplute cu un țesut format din mugurii vaselor capilare și din țesut conjunctiv. Poate fi activ, atunci cînd provoacă o infecție de focar, sau inactiv (38). ~ **encefalitic virotic,** reacție proliferativă nodulară cu elemente gliale, asociată cu perivascularită limfomonocitară, în jurul unor leziuni distrofice și chiar de necroză din encefal (2). ~ **eozinofilic** 1. Termen generic pentru afecțiuni cutanate de tip eritematoinfiltrativ, indolore, cu extensiune lentă și caracterizate prin infiltrate bogate în polinucleare eozinofile (12). 2. Dislipoidoză caracterizată clinic prin leziuni osoase resorbtive, delimitate anatomopatologic prin prezența unui țesut de necroză lipoidică cu zone hemoragice, bogat în eozinofile, care merge spre cicatrizare spontană (sin.: *Mielom solitar cu celule eozinofile, Granulom histiocitar, Reticulom eozinofil, Granulom solitar, Reticuloză eozinofilă benignă a oaselor*) (24). ~ **exantematic,** Nodul Popov, vezi Popov. ~ **fungoid.** 1. Granulație moale, care crește rapid, sîngerează ușor și se vindecă greu; se întîlnește în cadrul tuberculozei articulare (2). 2. Micozis fungoid. ~ **gras,** Lipogranulom. ~ **histiocitar** (Schajowitz), Granulom eozinofilic. ~ **hodgkinian,** faza granulomatoasă în boala Hodgkin, caracterizată prin existența unui infiltrat inflamator polimorf cu granulocite (în special eozinofile), plasmocite, alături de proliferarea celulelor reticulare și avînd ca element caracteristic celula gigantă de tip Paltauf-Sternberg (2). ~ **inelar,** Boala Crocker, vezi Crocker. ~ **infecțios.** 1. Botriomicom. 2. Inflamație productivă sub forma unei proliferări nodulare în cadrul unor procese specifice (2). ~ **inghinal,** Granulom venerian. ~ **intern al pulpei dentare,** proliferare de țesut de granulație în camera pulpară sau în canalul radicular, mai ales la incisivi, subțiind pereții dentinari prin care se întrevede pulpa (38). ~ **interradicular,** granulom situat între rădăcinile dentare la dinții multiradiculari; este provocat de obicei de perforații ale podelei camerei pulpare (38). ~ **leproș,** infiltrat polimorf constituit din celule leproase, histiocite, limfocite, plasmocite și rare fibroblaste (2). ~ **lipofagic,** Lipogranulom. ~ **lipofagic obstetrical al nou-născutului,** Adiponecroza subcutanată a nou-născutului. ~ **malign al feței,** afecțiune gravă, cu evoluție rapidă, sub formă de ulcerație granulomatoasă progresivă a nasului și a palatofaringelui, neînsoțită de adenopatie și metastaze. Duce la o distrucție totală a regiunilor afectate și la *exitus,* fiind foarte rebelă la tratament (30). ~ **mulgătorilor,** Nodulii mulgătorilor. ~ **necrozant lipoidic,** Dislipoidoza Urbach-Oppenheim, vezi Urbach-Oppenheim. ~ **paracoccidioidian,** Blastomicoza sud-americană. ~ **pernio,** vezi Besnier-Boeck-Schaumann. ~ **piogenic,** Botriomicom. ~ **de piscină,** afecțiune caracterizată prin noduli cutanați granulomatoși, apărînd consecutiv unor traumatisme la persoanele care frecventează piscine. *Varietăți*: a) tip Hellerström, cu localizare electivă la nas și cu leziuni de tip lupus tuberculos; b) tip Herlitz, Norden și Linell, localizată la coate, cu leziuni ulcerocrustoase. În etiologia acestei afecțiuni este incriminat *Mycobacterium balnearea,* un bacil acidorezistent (12). ~ **pulmonar beriliu,** granulomatoză generalizată, predominant pulmonară, cu bloc alveolocapilar, datorită sensibilizării la unii compuși ai beriliului (9). ~ **rabic,** proliferarea celulelor gliale din creier în jurul unor regiuni de rarefiere a țesutului cerebral în cursul rabiei (2). ~ **reumatic,** leziune observată în cel de al 2-lea stadiu al morfogenezei leziunilor reumatismale; se caracterizează prin proliferarea celulelor locale ale țesutului conjunctiv, care are loc în jurul focarelor de dezorganizare tisulară (edem mucoid, degenerescență fibrinoidă) (2). ~ **solitar** (Otani), Granulom eozinofilic. ~ **telangiectazic,** Botriomicom. ~ **tific,** sin.: *Nodul tific,* inflamație acută productivă a plăcilor Peyer și foliculilor limfoizi, caracterizată prin proliferarea celulelor reticulare, avînd în infiltratul inflamator polimorf ca elemente caracteristice celulele tifice (macrofage înglobînd detritusuri granulare, limfocite și eritrocite) (2). ~ **tricofitic Majocchi,** vezi Majocchi. ~ **tuberculos,** granulom rezultat din aglomerarea mai multor foliculi tuberculoși; o particularitate a acestui granulom este lipsa vaselor (2). ~ **tularemic,** nodul miliar în ganglionii limfatici, splină, ficat, mai rar în rinichi, suprarenale și măduva oaselor, constituit din celule epitelioide, limfocite, plasmocite, granulocite, în special eozinofile (la periferie) și uneori celule gigante multinucleate, cu tendință la necroză și supurație, întîlnit în tularemie (2). ~ **venerian,** sin.: *Boala Daniels, Donovanoză, Fagedenismul plicilor, Granulom inghinal,* dermatoză cronică provocată de *Donovania granulomatis,* de natură venerianăîndoielnică, întîlnită în America de Sud, India, Oceania. Începe prin papule în regiunea inghinală, care treptat se măresc, confluează și se ulcerează (12).

*Vezi și*: Dürck.

**Granuloma** (dim. lat. *granum* = grăunte + *-oma*). Granulom. ~ **sarcomatodes,** Micozis fungoid.

**Granulomatoză** (*granulom* + *-oză*). Proces inflamator productiv, septic sau aseptic, cu formarea unui țesut conjunctiv tînăr, bogat vascularizat cu vase de înmugurire (2). ~ **infantilă septică,** vezi Listerioză. ~ **malignă,** Boala Hodgkin-Paltauf-Sternberg, vezi Hodgkin-Paltauf-Sternberg. ~ **reumatică,** Noduli reumatici.

*Vezi și*: Wegener.

**Granulomer.** Vezi Cromomer.

**Granulosis rubra nasi,** sin.: *Pseudoacneea rozacee a copilului.* Placard eritematoviolaceu al vîrfului nasului, întîlnit la tineri între 7 și 15 ani, pe care pot apărea mici papulete; este datorit unei hiperhidroze accentuate (12).

**Graofilie.** Atracția homosexuală a femeilor tinere către bătrîne (35).

**Grasp reflex** (engl.). Reflexul de apucare forțată.

**Grasser. Gastrojejunostomia** ~, procedeu de refacere a continuității digestive după rezecție gastrică prin gastrojejunostomie termino-laterală retrocolică, anastomoza cuprinzînd numai segmentul dinspre marea curbură (11).

**Grasseria.** Viroză din grupul poliedriilor a viermilor de mătase. Boala are un caracter grav (22).

**Grataj.** Barbarism pentru scărpinătură (12).

**Gratiolet,** Louis Pierre, 1815—1865. **Radiatio occipitothalamica gratioleti,** *Radiatio optica.*

**Graves,** Robert James, 1786—1853. **Boala** ~, Boala Basedow, vezi Basedow.

**Graviceptori** (lat. *gravis* = greu + *receptori*). Gravireceptori.

**Graviconimetrie** (lat. *gravis* = greu + gr. *konis* = praf + *metron* = măsură). Metodă pentru determinarea greutății (în mg/m³ aer), a concentrației (în particule/cm³) și a dispersiei pulberilor în suspensie, din aer (9).

**Gravidă** (lat. *gravida*). Femeie însărcinată (18).

**Graviditas** (lat. = graviditate). Gestație. ~ **examnialis,** sarcină care evoluează în afara pungii membranoase formate de amnios (18). ~ **exochorialis,** sarcină care evoluează în afara membranei coriale (18).

**Graviditate** (lat. *graviditas*). Gestație.

**Gravimetrie** (lat. *gravis* = greu + gr. *metron* = măsură). Metodă de determinare cantitativă prin cîntărire. În igienă se folosește pentru determinarea cantității de pulberi în suspensie în aer, după recoltarea unui volum definit de aer și reținerea pulberilor din el într-un dispozitiv adecvat (impinger, alonjă, filtru etc.) (9).

**Gravireceptori** (lat. *gravis* = greu + *receptori*), sin.: *Graviceptori.* Receptori situați în ureche, articulații, tendoane și mușchi; informează centrii nervoși asupra poziției corpului, echilibrului, direcției forțelor gravitaționale etc. (15).

**Gravitație.** Forță de gravitație.

**Grawitz,** Paul, 1850—1932. **Celula** ~, element mare, cu citoplasma clară, datorită bogăției în lipide și glicogen, constituind fundamentul celular din hipernefrom (2).

**Grăunțe** (pl. lat. *granuceum* = grăunță), sin.: *Grăunți.* Mici concrețiuni de compoziție variată (germeni microbieni, paraziți criptogamici etc.), a căror apariție poate fi patognomonică pentru afecțiunea în cauză (32). ~ **hordeiforme,** formațiuni de dimensiunea unor grăunțe de orz, care se pot întîlni în unele forme de sinovită tuberculoasă, formînd corpi străini intraarticulari (4).

**Grăunți.** Grăunțe. ~ **albi,** grăunți formați din anumite specii fungice în cultură aproape pură, caracteristici anumitor tipuri de micetoame (12). ~ **negri,** grăunți formați din anumite specii fungice în cultură aproape pură, caracteristici anumitor tipuri de micetoame (12).

**Greață** (lat. *grevitia*). Senzație de a vărsa, urmată sau nu de vărsătură (16).

**Grebe-Nitzge. Tabele** ~, tabele pentru dozarea radiațiilor Röntgen (36).

**Green. Cilindrul** ~, aparat de determinare a prafului prin sedimentare din volum limitat de aer (20).

**Grefă** (fr. *greffe*). Fragment de țesut viu, transplantat în altă regiune față de locul de unde a fost recoltat (11). ~ **autogenă,** Autoplastie. ~ **corneană,** Keratoplastie. ~ **„cross-flap",** plastie cutanată a feței volare a degetului, prin folosirea unei grefe pediculate de pe fața dorsală a unui deget vecin (24). ~ **cutanată,** sin.: *Lambou cutanat, Plastie cutanată,* material cutanat recoltat de pe o suprafață învecinată sau de la distanță și folosit pentru plastie. În mod curent, grefa cutanată este sinonim cu transplant cutanat, deși prin grefă ar trebui să înțelegem grefa pediculată care își păstrează vascularizația, iar prin transplant, grefa liberă (24). ~ **cutanată Braun,** vezi Braun. ~ **cutanată Djanelidze,** vezi Djanelidze. ~ **cutanată Filatov-Gillies,** Lambou Filatov, vezi Filatov. ~ **cutanată Ianovici-Ceainski,** vezi Ianovici-Ceainski. ~ **cutanată Iawson-Iațenco,** vezi Iawson-Iațenco. ~ **cutanată Krause,** vezi Krause. ~ **cutanată Kuznețov,** vezi Kuznețov. ~ **cutanată Ollier,** vezi Ollier. ~ **cutanată pediculată italiană,** grefă cutanată pediculată, deschisă, recoltată de la distanță (24). ~ **cutanată Piasetski,** vezi Piasetski. ~ **cuta-**

**nată Thiersch,** vezi Thiersch ~ **cutanată Wolfe,** vezi Wolfe. ~ **dermică Rehn,** vezi Rehn. ~ **dermoepidermică,** Grefă de piele liberă despicată. ~ **eterogenă,** sin.: *Heterografă,* grefă recoltată de la un individ de specie diferită (24). ~ **în fileu,** grefă dermoepidermică recoltată cu un dermatom special, care prin incizii multiple longitudinale, dar discontinui, paralele, dar decalate unele în raport cu altele, permite multiplicarea suprafeței care poate fi epidermizată (11). ~ **insulară,** grefă dermoepidermică în care fragmentele de piele sînt recoltate individual, făcînd inutilizabile ulterior zonele donatoare (11). ~ **migratorie,** grefă tubulară cutanată care folosește trecerea printr-una sau mai multe pături receptorii pînă ajunge la patul receptor definitiv (24). ~ **nervoasă,** Plastie nervoasă. ~ **omogenă,** sin.: *Homografă,* grefă recoltată de la un individ de aceeași specie (24). ~ **de organ,** sin.: *Transplantare de organ,* transplantare a unui organ de la un individ la altul, cu restabilirea circulației sanguine în organul respectiv (11). ~ **osoasă,** sin.: *Plastie osoasă,* porțiune de os recoltată de pe un segment al scheletului și aplicată (de obicei) pe un teritoriu scheletic vecin, pentru a înlocui și completa o deficiență. a sprijini, a limita sau a favoriza o consolidare osoasă. În vorbirea curentă se folosesc termeni ca grefon osos, transplant osos, implant osos, avînd un înțeles identic sau numai comparabil, variindu-se însă exprimarea mai curînd pentru armonia frazei decît pentru nevoia unei precizări. În mod științific, însă, prin grefă osoasă trebuie să înțelegem un segment de os pediculat care-și păstrează vascularizația proprie, pe cînd prin transplant sau grefon osos, un segment de os transplantat în altă parte, fără să-și mai păstreze o vascularizație proprie (24). ~ **osoasă autoplastică,** grefă osoasă recoltată de la același individ. (24). ~ **osoasă autoplastică Hohmann,** vezi Hohmann. ~ **osoasă autoplastică Kayon,** vezi Kayon. ~ **osoasă autoplastică Reichel,** vezi Reichel. ~ **osoasă prin gazdă intermediară,** grefă osoasă care se menține un timp sub tegumente și apoi este folosită învelită (24). ~ **osoasă heteroplastică,** sin.: *Heterografă osoasă,* grefă osoasă recoltată de la animale de specii diferite. Intervenție cu caracter experimental, fără aplicație practică (24). ~ **osoasă homoplastică,** sin.: *Grefă osoasă siameză, Homografă osoasă,* grefă osoasă recoltată de la indivizi de aceeași specie. Operația se efectuează în special folosindu-se materialul osos al vîrfurilor de bont ce trebuie retușate (24). ~ **osoasă Ollier,** vezi Ollier. ~ **osoasă siameză,** Grefă osoasă homoplastică. ~ **pediculată,** sin.: *Lambou,* fragment de țesut destinat a fi grefat, care-și păstrează vascularizația printr-un pedicul de legătură cu locul de origine (11). ~ **de piele liberă despicată,** sin.: *Grefă dermoepidermică,* grefă cutanată formată din epiderm și derm. În raport cu grosimea dermului recoltat, poate fi totală, groasă, intermediară (0,3—0,6 mm) și subțire (0,1—0,2 mm) (11). ~ **tendinoasă,** intervenție plastică care urmărește înlocuirea pierderii de substanță a unui tendon cu o porțiune dintr-un alt tendon sănătos (24). ~ **în „timbru poștal",** grefarea unei suprafețe prin folosirea de grefe dermoepidermice de mici dimensiuni, tăiate dintr-o suprafață mai mare de piele și dînd în ansamblu aspectul de timbre poștale lipite pe un plic. Se utilizează atunci cînd zonele donatoare nu pot acoperi în totalitate lipsa cutanată și au avantajul că nu strică zona donatoare (11). ~ **tubulară,** Lambou Filatov, vezi Filatov.

*Vezi și:* Corachan, Davis, Delagénière, Ollier-Thiersch, Teodoroiu, Thiersch.

**Grefon** (fr. *greffon*). Porțiune de țesut recoltată de la același sau de la un alt individ, în scopul de a fi transplantată într-o zonă cu deficit tisular, pe care urmează a-l înlocui (11). ~ **cutanat,** sin.: *Transplant cutanat,* porțiune de piele recoltată dintr-o regiune a corpului și aplicată pe o altă regiune sau la un alt individ, pentru a umple și a corecta o lipsă sau un defect tegumentar. A nu se confunda ca terminologie științifică cu grefa cutanată, care păstrează tot timpul legăturile nutritive cu patul de origine (24). ~ **osos,** sin.: *Implant osos, Transplant osos,* porțiune de os recoltată dintr-o parte a scheletului (de obicei tibie, coastă, spină și creastă iliacă) și aplicată la distanță, pe alt segment al scheletului, pierzînd orice legătură vasculară (nutritivă) cu patul de unde a provenit (24). ~ **osos autoplastic,** grefon recoltat de la același individ (24). ~ **osos conservat,** transplant osos homoplastic sau heteroplastic, recoltat în condiții de sterilitate perfectă și conservat în așa-numitele „bănci de os" cu ajutorul mertiolatului de sodiu, soluției de penicilină și streptomicină, sterilizării la autoclav, refrigerației sau disecației și înghețării în vid (24). ~ **osos heteroplastic,** sin.: : *Heterotransplant osos,* grefon recoltat de la un individ de specie diferită (animal) (24). ~ **osos homoplastic,** sin.: *Homotransplant osos,* grefon recoltat de la un individ din aceeași specie (om) (24).

**Grégoire,** Reymond. **Incizia** ~. 1. Incizie transversală situată la jumătatea distanței dintre rebordul costal și creasta iliacă, prelungită pe linia mediană cu o incizie verticală; este folosită pentru abordarea chirurgicală a splinei (11). 2. Cale de acces supraclaviculară

pentru abordarea chirurgicală a primelor două coaste în toracoplastia parțială (11).

**Greifensteiner, W. Scăriță ~**, aparat folosit în osteosinteza prin compresiune (24).

**Grekov, I. I. Operația ~.** 1. Cura herniei ombilicale voluminoase printr-o incizie ovalară care înconjură orificiul herniar (11). 2. Osteosinteză de rotulă cu fascia lata (24).

**Greutate** (lat. *gravitas*). Caz particular al forței de gravitație, reprezentînd forța cu care fiecare corp este atras spre pămînt (6). **~ specifică a urinii**, sin.: *Densitatea urinii*, greutatea specifică relativă a urinii, dependentă de cantitatea și de greutatea specifică a substanțelor solvite pe care le conține pe unitatea de volum. La adultul normal, în condiții de alimentație și de activitate obișnuite, se situează între 1 020 și 1 035 (eugravurie), dar în funcție de gradul de hidratare, poate varia, invers față de volumul urinii, între 1 001 și 1 038. În condiții patologice (insuficiență renală cronică, nefropatii tubulointerstițiale), variațiile densității se restrîng, paralel cu reducerea capacității de concentrare și de diluție, pînă la izogravurie. În practică, greutatea specifică, fiind mai ușor de determinat, este folosită în locul osmolarității pentru aprecierea concentrației urinii, deși, între cele două constante nu există o corelație fixă (25).

**Grice, D. S. Operația ~**, introducerea unui grefon osos în *sinus tarsi*, în tratamentul piciorului valg poliomielitic la copil (24).

**Griesinger**, Wilhelm, 1817—1868. **Semnul ~**, midriază asociată cu hemiplegie contralaterală, observată în unele cazuri de hematoame intracraniene posttraumatice (26).

**Griesinger-Kussmaul** (Griesinger, Wilhelm, 1817—1868; Kussmaul, Adolf, 1822—1902). **Boala ~**, sin.: *Mediastinopericardită caloasă*, formă de mediastinopericardită caracterizată prin apariția de țesut aderențial dens și dur (10). **Semnul ~**, Semnul Kussmaul, vezi Kussmaul.

**Griess. Reacția ~**, metodă chimică de dozare a nitriților (din apă, aer, alimente etc.) (20).

**Grifă** (fr. *griffe*). Poziție patologică a mîinii sau piciorului, amintind gheara animalului mitologic grifon (32). **~ cubitală**, aspect caracteristic al mîinii în leziunile nervului cubital, caracterizat prin hiperextensiunea falangelor proximale și flexiunea celor distale la degetele al 4-lea și al 5-lea (27).

**Griffiths-Lejars** (Griffiths, D. L.; Lejars, P.) **Procedeul prosopului ~**, manevră de reducere pe cale ortopedică a luxației anterioare a genunchiului. Se trece un prosop pe sub extremitatea inferioară a femurului și se înnoadă în jurul gîtului chirurgului. Operatorul prinde cu mîinile partea inferioară a femurului și împinge cu ambele police tibia înainte și în jos (24).

**Grifoză** (fr. *griffe* = grifă + *-oză*). Onicogrifoză.

**Grigaut, A. Metoda ~**, metodă de dozare a colesterolului total, bazată pe culoarea verde pe care o dă acesta sub acțiunea anhidridei acetice și a acidului sulfuric (5).

**Grigorescu, D. Proba ~**, probă pentru evidențierea dismetriei în cadrul sindromului cerebelos, constînd în introducerea de la distanță, cu oarecare viteză, a degetului arătător în gîtul unei sticle; în cazul existenței unei dismetrii, bolnavul nu poate nimeri gîtul sticlei (27). **Semnul ~**, sin.: *Fenomenul flexiunii degetelor piciorului*, fenomen întîlnit în caz de leziune piramidală: dacă se flectează brusc ultimele patru degete și se lasă libere ca și coarda unui arc, în momentul eliberării lor se observă o flexiune dorsală a halucelui (24).

**Grigoriu**, Cristea. **Operația ~**, tehnică de histeropexie prin includerea corpului uterin în teaca mușchilor drepți abdominali (18).

**Grillo, H. Procedeul ~**, procedeu de rezecție circumferențială a traheei toracice pe o întindere de 6—7 cm, realizată prin trahealizarea bronhiei primitive drepte și implantarea bronhiei primitive stîngi în bronhia intermediară dreaptă; toracalizarea traheei cervicale și plastia traheei cervicale din tegumentele regiunii cervicale (11).

**Grimasă** (fr. *grimace*). Modificare a mimicii constînd din gesturi, strîmbături, contracturi, care dau feței o expresivitate grotescă, ridicolă, caricaturală, artificială, ~ neconcordantă cu situația, ideația și fondul afectiv al bolnavului (35).

**Grimbert, L. Reacția ~**, test de punere în evidență a pigmenților biliari în urină, prin culoarea verde-albastră degajată de aceste substanțe, ca urmare a oxidării lor la cald, în prezența alcoolului acidulat (5).

**Grimsom**, Keith Sanford, **Tehnica ~**, splanhnicosimpatectomie totală ($D_1$—$D_2$), realizată pe cale transpleurală (10).

**Gripă** (fr. *grippe*), sin.: *Gripă epidemică, Influență*. Boală infecțioasă acută, cauzată de virusul gripal (grupul *Myxovirus*), cu tipurile sale: A, $A_1$, $A_2$, B și C, și care este caracterizată epidemiologic printr-o contagiozitate extrem de ridicată, provocînd epidemii și pandemii. Se manifestă clinic fie ca gripă simplă, fie ca gripă toxică sau complicată, cu evoluție variabilă, în general benignă, în afara marilor epidemii; conferă imunitate de scurtă durată (6 luni — 2 ani), strict specifică tipului de virus în cauză (8). **~ asiatică**, denumire pentru

pandemia de gripă din anul 1957—1958, provocată de tipul $A_2$ de virus gripal (virusul asiatic, virusul Singapore), cu punct de plecare și extensiune din regiunile Asiei, în primul rînd din Extremul Orient (8). ~ **atenuată,** sin.: *Gripă frustă,* formă clinică de gripă, frecventă mai ales în perioadele interepidemice. Se manifestă prin febră trecătoare, mici frisoane, catar moderat, indispoziție, senzație de oboseală, ușoară cefalee, algii difuze discrete; evoluție benignă fără complicații (8). ~ **balcanică,** denumire pentru forma pseudogripală a febrei Q, descrisă în bazinul mediteranean și Balcani; este considerată a fi cea mai frecventă formă clinică a febrei Q în această zonă și corespunde, prin caracterul determinărilor pulmonare, formei descrise în țara noastră ca tifos pulmonar (8). ~ **catarală,** formă clinică de gripă în care predomină fenomene catarale respiratorii, exprimate prin catar nazal, lacrimal și traheobronșic (8). ~ **comună,** Gripă simplă. ~ **endemică,** cazuri sporadice de îmbolnăviri gripale, care apar într-un teritoriu și timp dat în afara epidemiilor de gripă, contribuind la întreținerea rezervorului natural de virus (8). ~ **epidemică,** Gripă. ~ **frustă,** Gripă atenuată. ~ **gastrointestinală,** formă clinică de gripă descrisă de autori mai vechi, în care predomină tulburări digestive (vărsături, colici abdominale, diaree); s-ar datori mai ales redeșteptării unor infecții digestive cronice prin anergia creată de gripă (8). ~ **nervoasă,** formă complicată de gripă, datorită fie neurotropismului virusului, fie unor tulburări circulatorii severe (capilarită generalizată), în care domină simptomele nervoase de interesare a encefalului, meningelor, măduvei, a unor nervi cranieni sau periferici, cu tulburări psihice și neurologice corespunzătoare (8). ~ **porcină,** afecțiune cu caracter enzootic la porcine, determinată de un virus (virusul Shope), care după unii autori poate determina îmbolnăviri și la om (22). ~ **simplă,** sin.: *Gripă comună,* formă clinică necomplicată a gripei, manifestată clinic prin perioadă de incubație scurtă, debut brusc, febră bifazică în „V", semne moderate de intoxicație generală (cefalee, curbatură, dureri ale globilor oculari, astenie), fenomene catarale difuze (nazale, lacrimale, traheobronșice), labilitatea pulsului, uneori bradicardie, inapetență, greață, dureri abdominale, rar vărsături, limbă „de porțelan", tulburări neurovegetative, leucopenie (8). ~ **spaniolă,** denumire pentru pandemia de gripă care a început în mai 1918 în Spania (în special la Madrid), cu răspîndire rapidă pe tot globul, cu număr mare de cazuri și evoluție în general severă; a incitat cercetări în domeniul etiologiei și clinicii bolii, care au dus la precizarea etiologiei virale a acesteia (8). ~ **sporadică,** denumirea cazurilor de gripă care apar în perioadele interepidemice și în etiologia cărora intervine așa-numitul „virus interepidemic de bază". Se caracterizează prin apariția unui număr redus de cazuri cu tablou clinic mai puțin bine conturat, pentru a căror precizare etiologică sînt necesare izolarea virusului și cercetări serologice. Constituie principala modalitate de menținere a virusului între epidemii (8). ~ **toxică,** formă clinică severă a gripei, caracterizată patogenic prin capilarita hemoragică generalizată cu leziuni degenerative anoxemice consecutive, în special în sistemul nervos, inimă, plămîn și cu fenomene clinice de interesare a diferite organe și aparate, manifestate ca bronșită capilară, pneumonie cu spută hemoragică, hemoragii digestive, insuficiență circulatorie periferică, encefalită (8).

**Grisel. Sindromul** ~, vezi Torticolis.

**Griseofulvină.** Antibiotic izolat din mediile de cultură de *Penicillium griseofulvum* și *Penicillium nigricans*; are acțiune antimicotică utilă în micozele superficiale (13).

**Grishman. Metoda** ~, sistem de derivații spațiale vectocardiografice, utilizînd următoarele puncte de derivație: a) linia axilară posterioară dreaptă în dreptul vertebrelor $L_1—L_2$; b) punctul omolog din partea stîngă; c) linia axilară anterioară la același nivel cu punctul *a* și *b*; d) deasupra omoplatului drept pe o linie verticală cu punctul *a* (10).

**Gritti,** Rocco, 1857—1920. **Amputație** ~, amputație Callander, care folosește o porțiune separată din rotulă pentru operculizarea bontului osos (24).

**Groapă** (alb. *groпë*). O adîncitură, superficială sau profundă, a unei formațiuni anatomice (1). ~ **poplitee,** *Poples.*

**Grocco,** Pietro, 1856—1916. **Semnul** ~, suflu sistolic decelabil la nivelul laringelui, în anevrismul aortei toracice (10). **Triunghiul** ~, sin.: *Triunghiul paravertebral,* matitate relativă de formă triunghiulară situată de partea sănătoasă, de-a lungul coloanei vertebrale, la nivelul părții inferioare a toracelui, în caz de pleurezie a unei cavități; corespunde organelor mediastinale, împinse de lichidul pleural (34).

**Grönblad-Strandberg** (Grönblad, Ester Elisabeth; Strandberg, James Victor). **Sindromul** ~, displazie congenitală a țesutului elastic al pielii (cute), vaselor (tulburări de irigație, telangiectazii, hemoragii) și inimii (miocardoză, leziuni endocardice), prezentînd în plus o erupție pseudoxantomatoasă și o retinită cu strii angioide caracteristice (10).

**Groping-reflex** (engl.). Termen generic pentru reflexul de urmărire la mînă și la picior (27).

**Gropiță.** Groapă mică (1). **Gropițe dentare.** Locurile cele mai adînci de întîlnire sau terminale ale șanțurilor de pe coroana dinților; constituie sediul de electie pentru caria incipientă (38).

**Gross,** Robert Edward. **Derivația ~,** derivație neconvențională toracică, avînd un electrod plasat în $V_6$, iar celălalt parasternal drept (derivația HS) (10). **Operația ~,** procedeu de înlocuire a segmentului stenozat al istmului aortic printr-un grefon de arteră conservată (11). **Procedeul ~,** procedeu pentru abordarea septului interauricular, printr-o pîlnie de material plastic care prelungește cavitatea atrială și care este solidarizată la peretele atriului (11).

**Grossich,** Antonio, 1849—1926. **Metoda ~,** aseptizarea cîmpului operator, prin badijonare cu tinctură de iod soluție 5% (24).

**Grototerapie** (fr. *grotte* = grotă + gr. *therapeia* = tratament). Mijloc terapeutic constînd din menținerea bolnavilor în grote umede, uscate, sulfuroase etc. pentru durate de timp variabile (4).

**Grotthus. Legea lui ~,** numai iradiațiile care pot fi absorbite produc efecte chimice (4).

**Gruby,** David, 1810—1898. **Boala ~,** Microsporia.

**Gruța,** Adam. **Freza ~,** instrument chirurgical cu ajutorul căruia se forează cavitatea cotiloidă în repunerea sîngerîndă a luxației congenitale de șold (24). **Operația ~.** 1. Corectarea chirurgicală a scoliozelor cu ajutorul unor arcuri metalice montate între coaste de partea convexității (24). 2. Osteotomie subtrohanteriană în osteoartrita tuberculoasă a șoldului, cu scop mobilizator (24).

**Grunert. Procedeul ~,** operație constînd din rezecția golfului venei jugulare interne, în caz de tromboflebită de origine otitică (30).

**Grup** (fr. *groupe*) 1. Mulțime de obiecte, îndivizi, unități statistice, care au cel puțin o însușire comună (7). 2. În matematică, mulțime asociativă (de operații sau transformări), satisfăcînd la anumite condiții (implicație, existența unui element simetric și a unui element neutru etc.) (7). **~ ganglionar mastoidian,** *Nodi lymphatici retroauriculares.* **~ ligatural,** genele care alcătuiesc un cromozom (17). **~ pox,** Grup variolovaccinae. **~ prostetic,** grupare chimică care nu conține aminoacizi și este legată de o proteină, formînd în acest fel un complex antigenic. Grupele prostetice sînt de obicei molecule de vitamine (riboflavină, piridoxină etc.), nucleotide, ioni metalici (Fe, Cu etc.). Prin unire cu o holoproteină (apoenzima) formează uneori enzime active. În aceste cazuri, grupele prostetice dețin rol de coenzime, reprezentînd partea activă catalitică a enzimei (5). **Grupe sanguine.** Clasificare propusă de Landsteiner, în funcție de unele caractere antigenice ale globulelor roșii. În sistemul AB0, primul descris, se deosebesc 4 grupe cu nomenclatură internațională: 0 (I); A (II); B (III) și AB (IV). Caracterele antigenice (aglutinogenele), existente pe suprafața hematiilor, sînt două, A și B, și, după cum sînt prezente, izolate, împreună sau absente, ele determină grupa respectivă. În serul oamenilor au fost găsite izoaglutinine naturale anti-A ($\alpha$) sau anti-B ($\beta$), astfel repartizate încît niciodată, la același individ, nu se întîlnește aglutinogenul cu aglutinina respectivă. Formula completă a indivizilor aparținînd sistemului AB0 este deci: 0 (I) $\alpha$, $\beta$; A (II) $\beta$; B (III) $\alpha$; AB $(IV)_0$. Ulterior s-a descoperit că sistemul AB0 este mai complex; s-au descris subgrupele $A_1$, $A_2$, $A_3$ și $A_4$, $A_5$, $A_0$, antingene 0 (zero), Ô sau H. Landsteiner, împreună cu Levine, constată și alte grupe umane: M, N, MN și P. În aceste grupe nu există aglutinine naturale, ci aglutinine imune, prin sensibilizare. Aceste grupe, contrar sistemului AB0, joacă rol neglijabil în practică, ele prezentînd mai mult importanță în genetică și medicina legală. În 1940, Landsteiner și Wiener au descoperit sistemul Rh, caracterizat prin prezența unui antigen comun pe hematiile umane și pe cele de *Macacus rhesus* (factorul Rh). 85% dintre indivizi conțin acest aglutinogen, fiind astfel denumiți $Rh^+$, pe cînd 15% sînt $R\sqrt{h^-}$. Sistemul Rh conține aglutinogenele C, DE, c, d, e. Numai aglutinogenul D are proprietăți antigenice marcate, putînd fi responsabil de accidentele transfuzionale datorite grupului Rh. Anticorpii de grup Rh apar numai în urma unei imunizări fie pe cale de transfuzie, fie prin incompatibilitate serologică fetomaternă, provocînd boala hemolitică la nou-născut. S-au mai descris alți factori de grup, cuprinzînd foarte multe tipuri antigenice și care au permis descrierea de noi grupe sanguine (Kell-Cellano, Lutheran, Duffy, Kidd, Lewis, Diego, Sutter, Jay, Levay etc.). Mai recent s-au descris grupe leucocitare și trombocitare independente de grupele clasice eritrocitare, precum și sisteme speciale de grup tisular (de ex. sistemul *H* u—1 Dausset) (19). **Grupe sanguine „private".** Grupe sanguine întîlnite numai la anumite familii sau chiar la o singură persoană (19). **Grupe sanguine „publice".** Grupe sanguine întîlnite la mase largi de populație (19). **~ toxofor,** termen creat de P. Ehrlich pentru a desemna o (presupusă) grupare chimică specială a moleculei de toxină (diferită de grupul prin care toxina se leagă de celulă), a cărei acțiune determină efectul toxic. Modelul teoretic astfel postulat pentru structura toxinelor nu a fost confirmat de cercetările experimen-

tale (3). ~ **variolovaccinae,** sin.: *Grup pox,* grup de virusuri mari conținînd ADN, producătoare la om și la numeroase specii animale de afecțiuni caracterizate prin leziuni tegumentare și mucoase (macule, papule, vezicule, pustule), cu reacții proliferative și necrotice (22).

**Grupaj** (fr. *groupage*). Determinarea grupelor sanguine, prezentînd importanță practică în stabilirea compatibilității sanguine în transfuzie, în medicina judiciară, antropologie etc. (19).

**Grupare** (fr. *grouper*). În statistică, constituirea unui grup din elemente disparate sau individuale; reprezintă o metodă fundamentală, care se cere a fi condusă în spiritul primatului calității asupra cantității (7). ~ **statistică,** împărțire a colectivității cercetate în grupe omogene, pe baza uneia sau mai multor caracteristici comune: a) după numărul caracteristicilor, gruparea poate fi simplă sau combinată; b) după caracterul variantei, gruparea poate fi cantitativă sau calitativă; c) după natura seriei, gruparea poate fi de spațiu sau de timp (7).

**Grupă sanitară.** Formație a Crucii Roșii, care sprijină circumscripțiile sanitare în acțiunile de ocrotire a sănătății populației de la orașe și sate (29).

**Grynfelt,** Joseph Casimir, 1840—1913. **Hernia ~,** hernie lombară produsă prin triunghiul Grynfelt (11).

**gt.** Abreviere pentru *guttae* (13).

**Guaiacol.** Substanță extrasă din rășina de guaiac și folosită ca antiseptic al căilor respiratorii și ca expectorant; se utilizează și local, avînd efect antiseptic, ușor iritant, revulsiv și slab anestezic în unguente, soluție uleioasă sau în asociere cu tinctura de iod (13).

**Guanază.** Enzimă care catalizează hidroliza guaninei, rezultînd xantină și amoniac liber. Este prezentă în majoritatea țesuturilor animalelor superioare, fiind localizată în nucleele celulare (5).

**Guanetidină.** Simpatolitic util în tratamentul bolii hipertensive (13).

**Guanidină.** Bază organică, care deține rol important în sinteza unor aminoacizi (ca ornitina) și a altor metaboliți (creatina, creatinina) (5).

**Guanină,** sin.: *2-Amino-6-oxipurină.* $C_5H_5ON_5$. Alcaloid purinic, component principal al nucleotidelor prezente în acizii nucleici (19,9% din acidul dezoxiribonucleic uman este format din guanină) (5).

**Guanozină,** sin.: *Vernină.* Nucleozid care prin hidroliză liberează guanină și ribofuranoză. Este prezentă în toate formele de acid ribonucleic. Se extrage din drojdia de bere, pancreas, *Vicia faba,* cuișoare, cafea și alte surse bogate în acizi nucleici (5).

**Guarnieri,** Giuseppi, 1856—1918. **Corpii ~,** incluziuni inframicrobiene caracteristice vaccinei (citoplasmice) și variolei (nucleare și citoplasmice) (22).

**Gubernaculum** (lat. = cîrmă). În anatomie, fîșie de țesut conjunctiv care leagă sau unește unele organe (1). ~ **dentis,** bandă de țesut fibroconjunctiv, care leagă foliculul dentar permanent cu mucoasa gingivală, marcînd traseele de erupție a dintelui respectiv. Conține resturi epiteliale de origine adamantină (38). ~ **testis hunteri,** vezi Hunter.

**Gubler,** Adolf, 1821—1879. **Icterul ~,** formă de icter hematogen pusă de Gubler pe seama unei hemolize rapide și a incapacității ficatului de a prelucra hemoglobina eliberată (32). **Linia ~,** nivelul originii superficiale a nervului trigemen la protuberanță, sub care o leziune produce o paralizie alternă Gubler (32). **Sindromul ~,** Sindromul Millard-Gubler, vezi Millard-Gubler. **Tumoarea ~,** tumefacție dorsală a carpului în paralizia saturnină (24).

**Gubler-Gendrin. Semnul ~,** extinderea matității cardiace dedesubtul șocului apexian, semn important în pericardita exsudativă (10).

**Gudden,** Bernard Aloys von, 1824—1886. **Comisura ~,** sin.: *Comisura supraoptică ventrală,* grup de fibre nervoase care unesc cei 2 corpi geniculați mediali, mergînd împreună cu tracturile optice (1). **Fasciculul calotei ~,** *Fasciculus mamillotegmentalis.* **Semnul ~,** reflexe pupilare încetinite, după consum de alcool, în caz de intoleranță (23).

**Gudron.** Produs viscos, cu miros specific, de culoare brună sau neagră, cu constituție complexă, obținut prin distilarea uscată a unor materii organice (lemn, cărbuni etc.); materie primă valoroasă în industria chimică și farmaceutică (13). ~ **de huilă,** sin.: *Coaltar, Pix lithanthracis,* produs obținut prin distilarea uscată a huilei; conține hidrocarburi aromatice, fenoli, amoniac, amine aromatice, baze piridice, produși sulfurați și este folosit extern în loțiuni, pudre, mixturi, ca antiseptic, descongestionant, antipruriginos (13). ~ **vegetal,** sin.: *Pix liquida,* produs de distilare uscată, în vas închis, a lemnului mai multor specii de pin; are acțiune antiseptică și anticatarală în bronșite cronice; în uz extern, este folosit ca antiseptic în unele dermatoze (13).

**Gueddel,** Arthur Ernest. **Schema ~,** împărțire schematică a anesteziei generale în 4 faze: faza de analgezie și dezorientare, faza de agitație sau delir, faza chirurgicală și faza de paralizie a centrului bulbar sau agonică (11).

**Guérin,** Alphonse François Marie, 1816—1895. **Valvula ~,** *Valvula fossae navicularis.*

**Guérin,** Jules René, 1811—1896. **Legea lui ~,** deformarea scheletului se produce în rahitism, de jos în sus, astfel încît intensitatea deformaţiilor succesive este în raport cu ordinea lor de manifestare (24).

**Guérin-Kerguistel. Semnul ~,** semn descris în fracturile bazicervicale de col femural cu eclatarea trohanterului, constînd din lărgirea uneori pînă la 2—3 cm a marelui trohanter în sens antero-posterior (24).

**Guermonprez-Gosset. Operaţia ~,** policizare folosind transplantarea indexului (24).

**Guersant. Cura ~,** aplicare de puncte de electrocauterizare la limita mucocutanată a unui prolaps rectal (11).

**Guillain,** Georges. **Semnul ~,** semn de iritaţie meningiană, constînd din flexiunea contralaterală a coapsei şi gambei la apăsarea muşchiului cvadriceps (24).

**Guillain-Alajouanine** (Guillain, Georges; Alajouanine, Théodore). **Sindromul ~,** sindrom de răspîntie subtalamică; se manifestă prin mişcări coreoatetozice, hemiataxie de tip cerebelos, hemihipoestezie, hemianopsie discretă şi trecătoare (27).

**Guillain-Barré-Strohl. Sindromul ~,** sindrom poliradiculonevritic cu disociaţie albuminocitologică în lichidul cefalorahidian şi cu evoluţie de obicei benignă (27).

**Guillain-Laroche-Lechelle. Reacţia ~,** reacţie de floculare a lichidului cefalorahidian, efectuată cu benzoe coloidal (27).

**Guillain-Mollaret** (Guillain, Georges; Mollaret, Pierre). **Triunghiul ~,** triunghi ipotetic ale cărui vîrfuri ar fi formate de nucleul roşu, oliva bulbară şi nucleul dinţat al cerebelului, unite prin fibre rubroolivare (fasciculul central al calotei), olivocerebeloase şi dentorubrice. Lezarea fibrelor ce constituie laturile triunghiului ar determina mioclonii ale laringelui şi vălului palatului (nistagmusul laringovelopalatin) (27).

**Guillain-Thaon** (Guillain, Georges, 1876—1961; Thaon, Louis Albert, 1846 — 1886). **Sindromul ~,** asociere a tabesului cu paralizie generală progresivă şi paraplegie (35).

**Gulden. Comisura ~,** formaţiune nervoasă, veritabilă chiasmă auditivă, rezultată din încrucişarea fibrelor plecate din corpii geniculaţi interni, permiţînd proiectarea pe fiecare emisferă cerebrală a impresiilor auditive recepţionate de cele două labirinte anterioare (30).

**Guleke. Operaţia ~,** radicotomie posterioară extradurală $L_2-L_3-L_5-S_1$ în boala Little (24).

**Guleraş.** Formaţiune în inel situată în jurul unui orificiu sau al unei alte formaţiuni anatomice (32). **~ de eroziune,** sin.: *Cerc de desicare, Inel traumatic,* inel care se formează la orificiul de intrare a unui proiectil în corp, prin detaşarea epidermului de corion; se datoreşte elasticităţii mai mari a corionului, care se rupe înaintea epidermului şi se detaşează pe 1—2 mm în jurul plăgii (23). **~ de mînjire,** inel la orificiul de intrare a unui proiectil, format din particule de pulbere şi unsoare de armă, antrenate din ţeava armei, care se depun pe îmbrăcăminte şi pe piele; se produce o dată cu guleraşul de eroziune (23). **~ pupilar,** mic lizereu din membrana pigmentară a irisului, care depăşeşte marginile orificiului pupilar (28).

*Vezi şi:* Biett.

**Gull,** William Withey, 1816—1890. **Boala ~,** Mixedem.

**Gumă** (lat. *gummis*). Substanţă rezultată din transformarea peretelui celulelor vegetale, ca urmare a unor condiţii patologice. Este produsă de plante din familiile *Leguminosae, Rosaceae, Rutaceae, Anacordiaceae, Combretaceae* şi *Sterculiaceae.* Se prezintă ca mase solide, amorfe, translucide, solubile în apă, cu care formează soluţii vîscoase, adezive sau cu care se umflă, devenind mucilaginoase. Din punct de vedere chimic sînt de obicei glicozide (săruri ale acizilor aldolionici) (14). **~ arabică,** produs de exsudaţie, uscat, al unor specii de *Acacia,* în special *Acacia Senegal Willd.* Este folosită ca agent emulsionant şi protector în unele forme farmaceutice şi în compunerea unor materiale dentare (13). **~ Dammar,** răşină transparentă obţinută din arbori care cresc în Australia, Noua Zeelandă şi sud-estul Asiei; este un element component al unor paste pentru amprente dentare şi ceri pentru machete (39). **~ tragacanth,** produs de exsudaţie, uscat, al unor specii de *Astragalus,* folosit ca excipient şi agent emulsionant pentru prepararea unor forme farmaceutice (13).

**Gumprecht,** Ferdinand. **Umbrele ~,** nuclei celulari rezultaţi din distrugerea globulelor albe, în special a elementelor limfocitare (în leucemia limfatică cronică) sau a elementelor reticulare (în mononucleoza infecţioasă) (19).

**Gunn,** Robert Marcus, 1850—1909. **Fenomenul ~,** fenomen care se observă în leziunile retiniene întinse şi în leziunile nervului optic însoţite de ambliopie şi de diminuarea reflexului fotomotor, permiţînd diferenţierea clinică faţă de ambliopiile funcţionale sau simulate. Constă din faptul că iluminarea ochiului bolnav (ochiul sănătos fiind acoperit) antrenează o slabă contracţie pupilară, urmată brusc de o paradoxală dilatare a pupilei la lumină, care poate chiar masca reflexul fotomotor diminuat. Această midriază paradoxală la lumină este datorită reflexului consensual produs de ochiul sănătos acoperit, deoarece dispare dacă ochiul sănătos este lăsat descoperit (27). **Sindromul**

~, sinergie funcțională congenitală între coborîrea mandibulei și ridicarea pleoapei superioare, de obicei ptozată (28).

**Gunn. Legea lui** ~, pentru reducerea unei luxații, membrul trebuie așezat în poziția în care se găsea în momentul injuriei, iar forța va fi exercitată asupra membrului în sens invers față de aceea care a acționat pentru producerea luxației (24).

**Günther. Boala** ~, vezi Porfirie.

**Gură** (lat. *gula*), sin.: *Os.* 1. Segmentul inițial al canalului alimentar; la nivelul ei are loc masticația (1). 2. Intrarea într-un canal sau cavitate (1). ~ **de lup.** *Cheilognatopalatoschizis.* ~ **primitivă,** Blastopor.

*Vezi și*: Killian.

**Gurd-Mumford** (Gurd, F. B.; Mumford, E. B.). **Rezecția** ~, rezecția extremității externe a claviculei, recomandată în luxația acromioclaviculară (24).

**Gurevici. Proba** ~, probă funcțională renală utilizată pentru aprecierea capacității de diluție: după ingerarea a 600 ml apă, la normal, volumul total al eșantioanelor orare din primele 4 ore trebuie să depășească 600 ml, iar densitatea unuia dintre ele să coboare sub 1 004; proba poate fi completată cu testarea capacității de concentrație după tehnica probei Volhard (25).

**Guşă** (lat. *geusiae* = gîtlej), sin.: *Struma, Strumă.* Hipertrofie durabilă a glandei tiroide, cu variate forme anatomice și clinice: guşă mică, mijlocie, mare, gigantă, difuză, lobară, nodulară, parenchimatoasă, coloidă, chistică, benignă, malignă, simplă (netoxică), hipertiroidizată etc. Din punct de vedere epidemiologic se descrie guşa sporadică și guşa endemică (7). ~ **aberantă,** guşă care se dezvoltă în afara corpului tiroid, pe o glandă accesorie (11). ~ **bazedowiiată,** formă de guşă caracterizată clinic prin exoftalmie și tahicardie; microscopic se constată modificarea formei foliculilor tiroidieni, care prezintă un contur extrem de neregulat, cu lumenul adeseori stelat (ca urmare a unor proliferări papilifere) și cu celule înalte dispuse pluristratificat, conținînd un coloid fluid, care se colorează palid; se remarcă infiltrate limfoide, uneori sub forma de foliculi cu centri germinativi (2). ~ **calcificată,** alterare secundară a unei guși prin impregnare calcară (11). ~ **chistică,** guşă provenind din dilatația veziculelor unei guși coloide sau din hemoragii interstițiale (11). ~ **circumscrisă,** guşă în care țesutul patologic se prezintă sub forma unor nuclei bine delimitați, avînd între ei țesut glandular normal (11). ~ **coloidă,** guşă macrofoliculară cu stază coloidă și foliculi puțin activi; este o formă involutivă, degenerativă și hipofuncțională (7). ~ **coloidochistică,** guşă cu microchisturi, realizînd aspectul anizofolicular, sau cu chisturi voluminoase, cu conținut coloid, uneori cu revărsat coloid și în afara foliculilor (2). ~ **congenitală,** guşă prezentă la naștere; este datorită de obicei unei carențe de iod în alimentația mamei sau, mai rar, unui defect enzimatic ereditar al celulei tiroidiene (7). ~ **difuză,** guşă în care țesutul patologic înlocuiește complet țesutul normal (11). ~ **edematoasă,** complicație anatomică a guşii prin tulburări în circulația venoasă sau limfatică (7). ~ **endemică,** Distrofie endemică tireopată. ~ **endotoracică,** guşă dezvoltată în mediastin, provenind dintr-un lob lateral sau din istmul glandei și legată de aceasta printr-un pedicul (11). ~ **exoftalmică,** Boala Basedow, vezi Basedow. ~ **mixtă,** asocierea formei de guşă coloidochistică cu aceea parenchimatoasă (2). ~ **nodulară,** guşă incluzînd noduli adenomatoși, chisturi sau (mai rar) noduli carcinomatoși; reprezintă o formă involutivă, distrofică, a guşii endemice, de obicei a unei guși vechi (7). ~ **parenchimatoasă,** proliferare a epiteliului glandular tiroidian, realizînd cîmpuri compacte cu foliculi mici, uneori lipsiți de lumene și de coloid, sau conținînd în lumenul lor o cantitate mică de coloid (2). ~ **plonjantă,** guşă care în eforturile de inspirație se angajează prin orificiul cranial al toracelui către mediastinul anterior (11). ~ **toxică,** termen echivoc folosit atît pentru guşa difuză (guşa exoftalmică), cît și pentru guşa nodulară hipertiroidizată sau pentru adenomul tiroidian hipersecretant, ultimele două situații evoluînd fără exoftalmie (7). ~ **tumorală,** guşă de formă nodulară caracterizată prin proliferarea epiteliului, care realizează noi acini glandulari; corespunde unui adenom al glandei tiroide (guşă adenomatoasă) și prezintă posibilități de malignizare (2). ~ **vasculară,** guşă difuză sau circumscrisă în care țesutul vascular are o dezvoltare deosebită (11).

**Guşogen** (*guşă* + *gennan* = a produce), sin.: *Strumigen.* Care produce guşă (7).

**Gutapercă** (fr. *gutta-percha*). Rășină asemănătoare cauciucului, produsă de copacii din specia *Palaquium* și *Isonandra* din Sumatra. Se prezintă ca un lichid lăptos, de culoare albă, insolubil în apă, dar solubil în eter și terpene. Se întărește la temperatura obișnuită de 28—36°C, fiind de consistență dură, elastică și rău conducătoare de temperatură. Se folosește ca material izolant pentru comprese (umede), precum și în stomatologie ca material de obturație provizorie sau ca obturație de bază, izolatoare (38).

**Gută** (fr. *goutte*). Boală de nutriție, caracrizată prin crize de artrită acută, mai ales la articulația metatarsofalangiană a halucelui

sau prin tofi gutoşi care conţin uraţi de sodiu. Se datorează tulburării metabolismului purinelor în organism şi unui exces de acid uric în sînge. Depunerea sărurilor de acid uric în cartilajele articulare, în ţesutul conjunctiv periarticular şi în sinovială, însoţită de alterări distrofice şi reacţie inflamatorie (tumefacţie dureroasă), antrenează proliferarea ţesutului conjunctiv, cu apariţia de celule gigante de corp străin (2; 4). ~ **calcară,** tulburare metabolică datorită unei calcinoze generalizate (2). ~ **latentă,** stare caracterizată prin uricemie crescută, fără manifestări clinice gutoase (4). ~ **oxalică,** gută în care predomină tulburări în metabolismul oxalaţilor (4). ~ **saturnină** pretinsă formă clinică a saturnismului (noţiune desuetă) (9). ~ **tofacee,** gută care prezintă tofusuri localizate (4). ~ **viscerală,** formă de gută în care sînt afectate organele interne (4).

**Gutieră** (fr. *gouttière*). 1. Atelă în formă de jgheab, confecţionată din feşi gipsate, tablă sau atele Krammer, folosită pentru imobilizarea provizorie sau relativă a unui membru sau segment de membru (24). 2. În stomatologie, element de agregare a aparatului ortodontic 39). ~ **fixă,** gutieră constînd dintr-o coroană pe un grup de dinţi (cel puţin doi), pe feţele lor orale, ocluzale şi vestibulare, fără să pătrundă subgingival. Ancorarea de elementul de acţiune al aparatului se face prin cîrlige sau tubuşoare (39). ~ **gipsată,** Jgheab de gips. ~ **mobilă,** element de ancorare a aparatului ortodontic mobil, constînd dintr-o prelungire a plăcii aparatului pe faţa ocluzală şi vestibulară a dinţilor laterali. Este indicată îndeosebi cînd este necesară în mod temporar şi o înălţare provizorie a ocluziei. În tratamentul ortodontic se folosesc şi gutiere mobile izolate, identice ca formă cu gutierele fixe (39).

**gutt.** Abreviere pentru *guttae* (13).

**Guttae** (lat. = picături), abreviat gt. şi gutt. Termen folosit curent în prescripţiile medicale; indică obligativitatea introducerii unui ingredient lichid într-un medicament complex sub formă de picături sau a administrării lui sub această formă (13).

**Gutterman-Olsanetski. Reacţia** ~, reacţie chimică pentru diagnosticul sarcinii, constînd din colorarea brună-maronie a urinii femeii gravide prin adăugarea de acid sulfuric concentrat 22° Baumé (18).

**Guttmann,** Paul, 1834—1893. **Semnul** ~, suflu perceput la nivelul tiroidei în boala Basedow (10).

**Guturai** (lat. *gutturalium* de la *guttur* = gît, gîtlej). Coriză.

**Guturalizare** (lat. *guttus* = vas cu gîtul foarte strîmt), sin.: *Faringofonie.* Defect de tehnică vocală, care corespunde unei rezonanţe exagerate a sunetului în faringe (30).

**Guyon,** Jean Casimir Félix, 1831—1920. **Aspiratorul** ~, aspirator format dintr-o pară adaptabilă la sonda pentru spălături vezicale (11). **Careinoza** ~, sin.: *Carcinoza prostato-pelviană,* difuzarea cancerului de prostată în afara lojii prostatice, cu infiltrarea ţesutului conjunctiv capsular şi a pediculilor vasculari şi propagare posterioară pînă la incizurile sciatice (11). **Manevra** ~, metodă de explorare clinică a rinichiului, prin palparea bimanuală a regiunii lombare (11). **Procedeul** ~, procedeu de uretroplastie cu 3 lambouri încrucişate (11). **Seringa** ~, seringă pentru spălături vezicale pe sondă, avînd diferite capacităţi (50, 100, 200 $cm^3$) (11). **Sonda** ~, sondă metalică pentru spălătură vezicală, prevăzută cu două deschideri la extremitatea vezicală şi cu mandren (11).

**Guyon-Farabeuf** (Guyon, Jean Casimir Félix, 1831—1920; Farabeuf, Louis Hunert, 1841—1910). **Cateterul** ~, cateter canelat, de forma unui dilatator Béniqué, folosit pentru uretrotomia internă (11).

**Gymnoasceae.** Familie din ordinul *Plectascales,* clasa *Ascomicetes,* cuprinzînd genuri parazite, printre care şi dermatofiţi (tricofitonii, epidermofitonii etc.) (12).

**Gynandromorfie.** În somatotip, gradul sau predominanţa caracteristicilor feminine la un fizic mascul sau invers (1).

**Gynatresia** (gr. *gyne* = femeie + *a-* + *tresis* = cavitate). Vagin neperforat; mai rar, dezvoltarea anormală a altor arii ale sistemului genital feminin; uneori, ocluzia unor porţiuni ale sistemului genital feminin (1).

**Gypsophila paniculata,** sin.: *Ciuin alb.* Plantă din familia *Caryophylaceae*; conţine saponozide de natură triterpenică, cu acţiune expectorantă (13).

**Gyrencephal** (gr. *gyros* = inel, cerc + *enkephalos* = creier). Creier a cărui suprafaţă prezintă circumvoluţii (1).

**Gyrus** (lat. de la gr. *gyros* = inel, cerc). Circumvoluţie. ~ **ambiens,** proeminenţă laterală a suprafeţei superioare a girului uncinat al lobului temporal (1). ~ **angularis,** sin.: *Lobulul pliului curb,* circumvoluţie cerebrală care formează porţiunea posterioară a lobului parietal inferior şi arcurile care se întind peste terminaţia posterioară a şanţului temporal superior (1). **Gyri breves insulae.** Denumirea celor 3—4 circumvoluţii scurte care alcătuiesc partea anterioară a lobului insulei (insula Reil) (1). ~ **centralis anterior,** *Gyrus precentralis.* ~ **centralis posterior,** *Gyrus postcentralis.* **Gyri cerebelli.** *Folia cerebelli.* **Gyri cerebri.** Circumvoluţiile emisferelor cerebrale (1). ~ **cingull,**

sin.: *Circumvoluţia corpului calos*, circumvoluţie situată imediat deasupra corpului calos pe faţa medială a fiecărei emisfere cerebrale (1). ~ **cuneus**, *Cuneus*. ~ **dentatus**, sin.: *Corpul gudronat*, *Fascia dentata hippocampi*, bandă de substanţă cenuşie care se găseşte deasupra părţii mediale a hipocampului (1). ~ **fasciolaris**, sin.: *Fasciola cinerea*, formaţiune anatomică care face trecerea dintre *gyrus dentatus* şi *indusium griseum* (1). ~ **fornicatus**, sin.: *Marea circumvoluţie limbică*, circumvoluţie situată pe suprafaţa medială a creierului, formată din *girus cinguli*, *istmus gyri cinguli* şi *gyrus hippocampi* (1). ~ **frontalis inferior**, denumirea celei de a 3-a circumvoluţii frontale, situată în legătură cu ramurile ascendente şi orizontale ale scizurii Sylvius (1). ~ **frontalis medius**, circumvoluţie a lobului frontal, situată dedesubt şi paralel faţă de *gyrus frontalis superior* şi deasupra lui *gyrus frontalis inferior* (1). ~ **frontalis superior**, circumvoluţie a lobului frontal situată între marginea superioară a emisferei şi *sulcus frontalis superior*, imediat deasupra lui *gyrus frontalis medius* (1). ~ **fusiformis**, *Gyrus occipitotemporalis lateralis*. ~ **hippocampi**, *Gyrus parahippocampalis*. **Gyri insulae.** Circumvoluţiile de pe suprafaţa lobului insular; în mod normal se întîlneşte o circumvoluţie lungă şi mai multe circumvoluţii scurte (1). ~ **intralimbicus**, porţiune din *uncus gyri hippocampi*, situată deasupra frenului Giacomini (1). ~ **lingualis**, *Gyrus occipitotemporalis medialis*. ~ **longus insulae**, circumvoluţie lungă situată în partea posterioară a insulei (1). **Gyri occipitales laterales.** Denumire dată circumvoluţiilor occipitale 1-a, a 2-a şi a 3-a, situate pe faţa laterală a lobului occipital (1). ~ **occipitotemporalis lateralis**, sin.: *Gyrus fusiformis* , circumvoluţie lungă, situată pe faţa inferioară a lobilor temporal şi occipital, între *sulcus collateralis* şi *sulcus temporalis inferior* (1). ~ **occipitotemporalis medialis**, sin.: *Gyrus lingualis*, circumvoluţie situată pe suprafaţa medială a lobului occipital, între *sulcus calcarinus* şi *sulcus collateralis* (1). **Gyri orbitales.** Denumire dată circumvoluţiilor anterioară, posterioară, laterală şi medială, care alcătuiesc suprafaţa inferioară a lobului frontal (1). ~ **parahippocampalis**, sin.: *Gyrus hippocampi*, circumvoluţie situată între *sulcus hippocampi* şi *sulcus collateralis* (1). ~ **paraterminalis**, sin.: *Gyrus subcallossus*, *Pedunculus corporis callosi*, circumvoluţie situată la ciocul corpului calos şi limitată anterior de şanţul parolfactiv posterior (1). ~ **precentralis**, sin.: *Circumvoluţia frontală ascendentă*, *Gyrus centralis anterior*, circumvoluţie cerebrală situată între şanţul precentral şi şanţul central, care se întinde din marginea superomedială a emisferei la ramura posterioară a fisurii laterale (1). ~ **postcentralis**, sin.: *Circumvoluţia parietală ascendentă*, *Gyrus centralis posterior*, circumvoluţie cerebrală situată imediat posterior de şanţul central (scizura Rolando) şi care se întinde de la fisura longitudinală la ramura posterioară a fisurii laterale (1). **Gyri profundi.** Pliuri profunde de trecere, care unesc două circumvoluţii (1). ~ **rectus**, sin.: *Circumvoluţia orbitală internă*, fişie subţire a cortexului situată medial de *sulcus olfactorius* pe suprafaţa inferioară a lobului frontal şi care se continuă cu *gyrus frontalis superior* pe suprafaţa medială (1). ~ **rolandicus**, circumvoluţie anormală, găsită în cazurile în care există două fisuri centrale ale creierului (1). ~ **semilunaris**, proeminenţă mediană a suprafeţei superioare a uncusului hipocampului (1). ~ **subcallosus**, *Gyrus paraterminalis*. ~ **supramarginalis**, circumvoluţie cerebrală care formează porţiunea anterioară a lobului parietal inferior şi se arcuieşte deasupra terminaţiei superioare a fisurii cerebrale laterale (1). **Gyri temporales transversi**, sin.: *Circumvoluţia Heschl*, *Circumvoluţiile temporale transversale*. Denumire dată celor două sau 3 circumvoluţii care încrucişează transversal suprafaţa superioară a primei circumvoluţii temporale (*gyrus temporalis superior*) (1). ~ **temporalis inferior**, circumvoluţie a lobului temporal care se găseşte sub *sulcus temporalis medius* şi se întinde în jurul marginii inferolaterale, spre suprafaţa inferioară a lobului temporal, unde este limitat de *sulcus temporalis inferior* (1). ~ **temporalis medius**, circumvoluţie a lobului temporal situată între *sulcus temporalis superior* şi *sulcus temporalis medius* (1). ~ **temporalis superior**, circumvoluţie a lobului temporal situată între *sulcus lateralis* şi *sulcus temporalis superior* (1). **Gyri transitivi.** Pliuri anastomotice localizate superficial pe suprafaţa creierului (1).

**Gyttja.** Nămol aerob, provenind din semiputrefacţia planctonului din mările nordice (4).



**H.** Simbolul Hidrogenului (5).

$^{3}_{1}$**H.** Simbolul tritiului (5).

**HA.** Abreviere pentru reacția de hemaglutinare (22).

**Haab,** Otto, 1850—1931. **Reflexul ~,** reflex pupilar care constă din contracția sau dilatarea pupilei cînd persoana se gîndește la un obiect luminos sau întunecat (27).

**Haas,** S. L. **Boala ~,** vezi Epifizită. **Operația ~.** 1. Transplantarea inserției humerale a marelui rotund pe marele dințat paralizat (24). 2. Artrodeză extraarticulară de șold realizată prin osteotomie și prin alunecarea și înfigerea marelui trohanter în osul iliac (24).

**Habena** (lat. = curea, frîu, ligament). Termen vechi pentru *frenum* sau legătură (1).

**Habenulă** (dim. lat. *habena* = curea, frîu, ligament). 1. Tija corpului pineal, care-l leagă de *epitalamus* (1). 2. Structură anatomică în formă de panglică (1).

**Haberer,** H. **Operația ~.** 1. Anastomoză între o parte din tranșa de secțiune gastrică rămasă după gastrectomie și fața anterioară a duodenului (sin.: *Gastroduodenostomie terminolaterală*) (11). 2. Procedeu de cură chirurgicală a ulcerului duodenal prin rezecția antrului și pilorului și refacerea continuității digestive prin anastomoză gastrojejunală (11).

**Habitus** (lat. = constituție). Aspectul general al individului, considerat ca expresie exterioară a stării de sănătate sau de boală (2). **~ adenoid,** complex de aspecte prezentat de copiii cu vegetații adenoide (gura deschisă, paloare, stare de somnolență) (2). **~ ftizie,** conformație a organismului marcată prin paloare, emaciere, dezvoltare redusă a musculaturii și oase mici, predispunînd la tuberculoză pulmonară (2).

**Hacker,** Victor von, 1852—1933. **Operația ~,** anus artificial în care se urmărește obținerea unei continențe prin trecerea capătului colic proximal prin mușchiul drept abdominal (11). **Procedeul ~,** procedeu de cură chirurgicală a unui obstacol piloric prin scurtcircuitarea acestuia cu o anastomoză gastrojejunală, ansa jejunală fiind adusă la stomac transmezocolic dorsal (11).

**Hadefobie** (gr. *Hades* = zeul infernului + *phobos* = frică). Teamă excesivă de întuneric (4).

**Hadjistamov,** I. **Incizia ~.** 1. Incizie în unghi drept pe fața posterioară a umărului, cu vîrful spre acromion (24). 2. Incizie pentru abordarea pe cale antero-externă a articulației șoldului, în formă de *T* culcat (24). **Osteotomia ~,** osteotomie complexă de tibie și peroneu pentru corectarea gambelor incurvate (24).

**HAds.** Prescurtarea folosită pentru calitatea hemadsorbantă pe care o posedă unele virusuri (22).

**Haeckel,** Ernst, 1834—1919. **Legea lui ~,** ontogenia repetă filogenia (4).

**Haemangioendothelioma tuberosum multiplex.** Siringadenom.

**Haemocoelom** (gr. *haima* = sînge + *koilos* = cavitate). La embrion, cavitatea corpului care conține inima (1).

**Haemophilus.** Gen de bacterii din familia *Brucellaceae*, avînd formă cocobacilară și dimensiuni reduse; sînt imobile, gramnegative, strict parazite, patogene sau nepatogene, necesitînd pentru dezvoltarea lor prezența

anumitor factori de creştere (3). ~ **aegyptius,** sin.: *Bacilul Koch-Weeks,* bacil asemănător cu *Haemophilus influenzae,* patogen pentru om, la care determină conjunctivita epidemică în ţările cu climat cald (3). ~ **ducreyi,** bacil patogen pentru om, la care determină şancrul moale (3). ~ **duplex,** sin.: *Bacilul Morax-Axenfeld, Moraxella lacunata,* bacil imobil, dispus în diplo, gramnegativ, agent patogen al conjunctivitei catarale cronice (28). ~ **influenzae,** sin.: *Bacilul Pfeiffer,* specie de *Haemophilus* întîlnită în tractul respirator. Poate determina infecţii acute respiratorii, conjunctivită acută, meningită purulentă în special la copii etc. (3).

**Hafalgezie.** Dureri extrem de violente la cea mai uşoară atingere a unei zone tegumentare. Ele sînt considerate a fi de natură isterică, dar pot fi întîlnite şi în tabes (4).

**Hafniu.** Simbol Hf. Element chimic în stare metalică cu număr atomic 72 şi greutate atomică 178,6. Are valenţe 2, 3 şi 4. Se găseşte în natură în toate mineralele în care este prezent zincul, avînd proprietăţi chimice foarte asemănătoare cu ale acestuia (5).

**Hagedorn,** Werner, 1831—1894. **Acul ~,** ac pentru sutură chirurgicală, de secţiune plată, de grosime şi curbură variabile, prevăzut cu ureche obişnuită, cu vîrful tăiat în bizou lung şi care se manevrează cu ajutorul unui port-ac (11).

**Hagemann.** Vezi Factori de coagulare.

**Hagen-Poiseuille. Legea ~,** cantitatea de lichid Q, care se scurge în timp de o secundă printr-un tub cu raza *r* şi lungimea *l* sub influenţa unei presiuni *P,* este cu atît mai mare, cu cît presiunea care acţionează este mai mare şi cu cît tubul este mai scurt şi mai larg. Poiseuille a studiat forţele de vîscozitate care se opun deplasării lichidelor în tuburi capilare, în vederea aplicării sale la circulaţia sîngelui în vasele capilare (6).

**Haglund,** Patrik, 1870—1937. **Boala ~.** 1. Vezi Apofizită. 2. Vezi Epifizită. **Reţeaua ~,** reţea de sîrmă prin care se fotografiază bolnavul în vederea înregistrării gradului de deformare a coloanei vertebrale (24). **Sindromul ~,** inflamaţia bursei preahiliene (4).

**Hahn. Fanta ~,** traiect luminos care apare transversal la radiografia corpurilor vertebrale la copiii normali şi care se datoreşte prezenţei arterei nutritive (24).

**Hahn-Huntington. Operaţia ~,** înlocuirea diafizei tibiale, absentă congenital sau distrusă de boală, cu peroneul care se implantează într-una sau chiar în cele două epifize (24).

**Hahnemannism.** Homeopatie.

**Hahutov,** S. D. **Osteotomia ~,** osteotomie în scară la nivelul calusului hipertrofie al oaselor lungi, făcută cu scopul de a se obţine şi o alungire a osului (24).

**HAI.** Abreviere pentru reacţia de hemaglutinoinhibare (22).

**Hailey-Hailey** (Hailey, Howard; Hailey, Hughes). **Boala ~,** Pemfigus cronic benign familial.

**Haim-Belt. Operaţia ~,** procedeu de prostatectomie perineală prin perineotomie transsfincteriană (11).

**Haines. Testul ~,** test pentru evidenţierea prezenţei glucozei în urină, bazat pe culoarea galbenă sau precipitatul roşu-galben ce apare în urina diabeticilor atunci cînd aceasta este încălzită în prezenţa de granule de sulfat de cupru, glicerină şi hidrat de potasiu (5).

**Hairomanie.** Amenomanie.

**Halban,** Joseph, 1870—1937. **Fascia ~,** fascia prevezicală, situată între vezică şi peretele vaginal anterior, vestigiu embrionar al obliterării fundului de sac peritoneal vezico-uterin (18). **Procedeul ~,** colporafie anterioară în care se disecă fascia vezicovaginală şi se suturează apoi în redingotă (18).

**Halbbad** (germ.). Procedură hidroterapeutică care constă dintr-o baie (de jumătate) cu turnări şi fricţiuni; este indicată pentru răcire după proceduri fierbinţi sau pentru stimulare în afecţiunile sistemului nervos, aparatului digestiv (4).

**Halbwertschicht** (germ.), abreviat HWS. Strat de înjumătăţire.

**Haldane,** John Scott, 1860—1936. **Aparatul ~,** aparat folosit pentru analiza gazelor respiratorii (34).

**Halisterezis** (gr. *hals* = sare + *steresis* = privaţiune). Proces de resorbţie osoasă sinonim pînă la un punct cu osteoporoza. Pentru V. Babeş, halisterezisul ar apărea printr-un mecanism special, caracteristic osteomalaciei, deosebit de acela din osteoporoză, care ar fi de obicei de natură inflamatorie (24).

**Hall,** Josiah Newhall, 1859—1939. **Semnul ~,** şoc diastolic transmis la trahee de un anevrism aortic (10).

**Hallauer,** Otto. **Lentila ~,** lentilă absorbantă de lumină (28).

**Hallberg,** J. Henry. **Efectul ~,** sensul crestelor şi al părţilor celor mai declive ale undelor ultrascurte este totdeauna contrariu, unul fiind pozitiv, iar celălalt negativ (4).

**Hallein. Reacţia ~,** în scopul verificării morţii reale se instilează cîteva picături de eter în ochi; în cazul morţii aparente apare o hiperemie conjunctivală (23).

**Haller,** Albrecht von, 1708—1777. **Areada ~,** Arcada Riolan. **Arcul ~,** Arc lombocostal. **Circulus vasculosus nervi optici halleri,** sin.: *Cercul Zinn,* anastomoză arterială circulară, apropiată de punctul de ieşire a nervului optic din globul ocular (1). **Rete testis halleri,** *Rete testis.* **Reţeaua ~,** reţea venoasă bine vizibilă sub tegumentele sînului la femeia gravidă, putîndu-se întinde uneori şi în regiunea dintre sîni şi tegumentele toracice perimamare (18). **Sinusul ~,** *Sinus obliquus pericardii.* **Vasul aberant ~,** *Ductuli aberrantes epididymidis.*

**Hallerworden-Spatz** (Hallerworden, Julius; Spatz, Hugo). **Boala ~,** boală rară, dismetabolică, caracterizată printr-o degenerare pigmentară progresivă a globului palid; clinic se manifestă prin hipertonie şi mişcări involuntare de tip extrapiramidal, tulburări psihice şi evoluţie progresivă (27).

**Hallion,** Louis, 1862—1940. **Testul ~,** sin.: *Testul petei albe,* timpul necesar pentru dispariţia zonei palide provocate prin compresiunea digitală a pielii (normal sub 3 secunde) (10).

**Halloek,** Halford. **Operaţia ~,** artrodeză paraarticulară de cot, în care jumătatea posterioară a olecranului, cu inserţia tricepsului, se răstoarnă în sus şi anterior, înfigîndu-se în foseta olecraniană humerală (24).

**Hallopeau,** François Henri, 1842—1919. **Acrodermatita continuă ~,** flictenoză recidivantă a extremităţilor, începînd la degete (12).

**Hallopeau-Lerrede-Darier.** Vezi Adenoame sebacee simetrice.

**Hallux** (lat. = haluce), sin.: *Digitus pedis primus, Haluce.* Degetul mare al piciorului (1). **~ erectus,** diformitate a halucelui, constînd din menţinerea sa în extensiune, de obicei prin paralizia spastică a muşchiului extensor propriu (24). **~ flexus,** diformitate a halucelui, constînd din menţinerea sa în flexiune printr-o paralizie spastică a muşchilor flexori sau printr-o paralizie (poliomielitică, mai des) a muşchilor extensori proprii sau lungul peronier lateral (24). **~ valgus,** diformitate congenitală sau cîştigată a halucelui, constînd din devierea sa în afară. Prin acţiunea legii Delpech şi Wolff se formează o exostoză medială cu bursită supraiacentă (24). **~ varus,** diformitate rară a degetului mare a piciorului, de obicei congenitală, constînd din devierea sa spre linia mediană (24).

**Hallwachs,** Franz, 1859—1922. **Efectul ~,** efect fotoelectric care constă din producerea unei emisiuni de electroni cînd materia este izbită de lumină cu lungime de undă foarte scurtă (ultraviolet) (4).

**Halocorticoizi.** Mineralocorticoizi.

**Halocortine.** Mineralocorticoizi.

**Halofil** (gr. *hals* = sare + *philein* = a iubi). Termen folosit pentru un microorganism care necesită prezenţa unor concentraţii ridicate de clorură de sodiu pentru o dezvoltare optimă (3).

**Halogeni.** Metaloide monovalente, puternic reactive. Din acest grup fac parte: fluorul, clorul, bromul şi iodul. În organism, halogenii se găsesc sub formă de săruri disociabile, dintre care clorura de sodiu este cantitativ cea mai importantă (5).

**Halomegalie** (lat. *hallux* = haluce + gr. *megas* = mare). Hipertrofie congenitală a degetului mare al piciorului, care apare mult mărit de volum în raport cu celelalte degete de dimensiuni normale (24).

**Halometrie.** Difracţie.

**Halonă.** Chalonă.

**Halonev.** Boala Sutton. Vezi Sutton.

**Haloperidol.** Amină terţiară cu proprietăţi tranchilizante, înrudită cu acidul γ-aminobutiric (14).

**Halotan.** Narcotic inhalator cu acţiune asemănătoare cloroformului (13).

**Halou** (gr. *halos* = disc). Vezi Areolă. **~ al craniului fetal,** semn radiologie — intrauterin — al eritroblastozei fetale, datorit edemului pielii craniului (19).

**Halozonă.** Vezi Dicloramine.

**Halsted,** William Stewart, 1852—1922. **Operaţia ~,** procedeu de cură chirurgicală a can-

cerului mamar prin amputaţia mamelei, la care se asociază evidarea ganglionară regională şi rezecţia muşchilor pectorali din partea respectivă (11). **Semnul** ~, semn clinic în pancreatita hemoragică, constînd din apariţia de marmoraţii albastre pe tegumente (11).

**Halsted-Pólya** (Halsted, William Steward, 1852—1922; Pólya, Eugene Jenö Alexander, 1876—1944). **Operaţia** ~, rahisinteză folosind rezecţia apofizelor spinoase, aşezarea unui grefon tibial în acest pat şi aplicarea deasupra a apofizelor rezecate (24).

**Halteră** (gr. *halter* = balanţă). Aparat de gimnastică medicală format dintr-o bară prevăzută la cele 2 capete cu cîte o masă sferică, egală ca mărime şi greutate (24).

**Halluce** (lat. *hallux*). Hallux. ~ **în ciocan**, diformitate a halucelui constînd din flexiunea permanentă a falangei a doua pe prima şi extensiunea acesteia faţă de metatarsian (24).

**Halucinaţie** (lat. *hallucinatio*). Percepţie fără obiect, faţă de care bolnavul nu are atitudine critică şi care poate fi generatoare de delir (35). ~ **acusticoverbală,** percepere distinctă de voci inexistente (35). ~ **adelomorfă,** halucinaţie vizuală cu contur vag, neprecis (35). **Halucinaţii antagoniste.** Halucinaţii acusticoverbale cu conţinut contradictoriu (35). ~ **auditivă,** percepere de sunete, zgomote, voci, melodii, inexistente (35). ~ **autoscopică,** percepţie vizuală a propriilor organe interne (35). **Halucinaţii cenestezice.** Halucinaţii ale sensibilităţii generale, ca: transformări corporale, posesiune diabolică sau zooptică (şerpi, broaşte etc.) cu aspect difuz sau limitat la nivelul unui anumit organ (35). ~ **elementară,** perceperea nedefinită, vagă, de zgomote, imagini, culori (35). ~ **extracampină,** halucinaţie vizuală care apare în afara cîmpului vizual posibil (de ex. în spatele bolnavului) (35). ~ **figurată,** halucinaţie vizuală bine distinctă, reprezentînd obiecte, fiinţe, scene (35). ~ **funcţională,** halucinaţie care apare concomitent cu percepţii normale, generate şi întreţinute de acestea (de ex. bolnavul aude injurii o dată cu perceperea normală a unui zgomot, curs de robinet, zgomot de roţi, motor etc.) (35). ~ **genitală,** percepţie halucinatorie cu localizare la nivelul organelor genitale (raport sexual, orgasm, viol) (35). ~ **haptică,** halucinaţie în care apare senzaţia de încleştare, apucare, strîngere (35). ~ **hipnagogică,** halucinaţie care apare în perioada de trecere de la veghe la somn (35). ~ **hipnapompică,** halucinaţie care apare în perioada de trecere de la somn la veghe (35). ~ **imperativă,** halucinaţie acusticoverbală cu caracter de comandă, care poate influenţa comportamentul bolnavului uneori în sensul comiterii de acte medico-legale (sinucideri, crimă, agresiuni) (35). ~ **kinestezică,** perceperea unor deplasări ireale ale membrelor, segmente ale corpului sau organismului în întregime (35). ~ **micropsică,** imagini halucinatorii cu dimensiuni mai mici ca cele naturale (35). ~ **panoramică,** scene halucinatorii cu extindere şi relief, însă statice (35). ~ **repercusivă,** Halucinaţie transpusă. ~ **transpusă,** sin.: *Halucinaţie repercusivă,* halucinaţie care apare consecutiv excitaţiilor în cadrul altor analizatori (audiţie colorată) (35). ~ **vizuală,** percepere de lumini, culori, flăcări, imagini simple sau compuse, inexistente în realitate (35).

**Halucinoid** (Mourgue) (lat. *hallucinatio* + gr. *eidos* = formă). Halucinaţie de existenţa căreia bolnavul nu este sigur, îndoială pe care o manifestă în expresia „mi se pare". Survine de obicei în perioada de apariţie şi dispariţie a halucinaţiilor (35).

**Halucinoză** (lat. *hallucinatio* = halucinaţie + *-oză*). Falsă percepţie faţă de care bolnavul are atitudine critică (35). ~ **alcoolică** (Wernicke), psihoză alcoolică caracterizată prin halucinaţii auditive care apar predominant pe fondul unei conştiinţe clare, fiind uneori însoţite de idei delirante (35). ~ **pedunculară,** Halucinoză pedunculară Lhermitte, vezi Lhermitte.

**Halzoun.** Edem al cavităţii bucale şi faringiene determinat de localizarea în această regiune a fasciolelor. Vezi şi Distomatoză bucofaringiană (31).

**Ham,** T. H. **Testul** ~, test de acidifierea serului pentru diagnosticul hemoglobinuriei nocturne paroxistice. Testul original a suferit modificări şi perfecţionări (Dacie şi Lewis). Se acidifiază ser normal proaspăt şi serul bolnavului cu HCl. Se recoltează hematii normale şi hematii de la bolnav. Într-o baterie de 4 eprubete se amestecă: ser normal-eritrocite de la bolnav; ser de la bolnav-eritrocite de la bolnav; ser de la bolnav-eritrocite normale; ser normal-eritrocite normale. După incubare la + 37° se centrifughează şi se citeşte gradul

de hemoliză în tuburile 1 şi 2; tuburile 3 şi 4 servesc ca martori (19).

**Hamamelis virginiana.** Arbust din familia *Hamamelidaceae*. Frunzele şi scoarţa conţin taninuri, oxalat de calciu şi urme de ulei esenţial, fiind folosite sub formă de extrase, ca astringent şi hemostatic în aplicaţii locale (14).

**Hamartia** (gr. *hamartion* = defect corporal). Defect în dezvoltarea embrionară; celulele şi structurile naturale nu au aranjamentul normal, dînd hamartoame (1).

**Hamartoblastom** (gr. *hamartion* = defect corporal + *blastos* = germen + *-oma*). Tumoare propriu-zisă dezvoltată dintr-un hamartom (2).

**Hamartom** (gr. *hamartion* = defect corporal + *-oma*). Proliferare de tip tumoral a unor elemente histologice de origine diferită, dezvoltată pe fondul unei malformaţii preexistente (26).

**Hamartoplazie** (gr. *hamartion* = defect corporal + *plassein* = a forma). Dezvoltare în exces a unui ţesut, ca răspuns la o pierdere de substanţă anterioară (2).

**Hamartrită** (gr. *hama* = împreună + *artrită*), sin.: *Holartrită*. Poliartrită care prinde simultan toate articulaţiile (4).

**Hamburger. Stadiul organoinfecţios** ~, prima perioadă a tusei convulsive, în care tusea este întreţinută de prezenţa leziunilor organice cauzate de bacilul *Bordetella pertussis* (8).

**Hamei.** *Humulus lupulus*.

**Hamilton,** Frank Hastings, 1813—1886. **Semnul** ~, mărirea circumferinţei rădăcinii braţului în luxaţia scapulohumerală (24).

**Hamman,** Louis Virgil, 1877—1946. **Boala** ~, emfizem interstiţial pulmonar spontan simulînd clinic o ocluzie coronariană acută (10).

**Hamman-Rich** (Hamman, Louis, 1877—1946; Rich, Arnold). **Sindromul** ~, pneumopatie cu semne fizice minime, dispnee progresivă, condensări hilare şi parenchimatoase bilaterale difuze, cu evoluţie afebrilă, lentă, progresivă spre insuficienţă respiratorie şi exitus (34).

**Hamster.** Mică rozătoare din genul *Cricetus* folosită ca animal de experienţă în laboratoare (31). ~ **auriu,** *Cricetus auratus*.

**Hamulus** (dim. lat. *hamus* = cîrlig). Proeminenţă osoasă în formă de cîrlig (1). ~ **lacrimalis,** cîrligul osos al crestei lacrimale posterioare, îndoit în unghi rotunjit pe dinaintea fosei sacului lacrimal (1). ~ **laminae spiralis,** hamulus al cohleei osoase la *cupula* (1). ~ **ossis hamati,** sin.: *Cîrligul osului cu cîrlig,* proeminenţă în formă de cîrlig, situată pe faţa volară a osului *hamatum* (1). ~ **pterygoideus,** apofiză în formă de cîrlig, situată pe extremitatea inferioară a lamei pterigoidiene mediale, în jurul căreia se înconvoaie tendonul muşchiului *tensor palati* (1).

**Hand-Schüller-Christian** (Hand, Alfred, 1868—1949; Schüller, Arthur; Christian, Henry Asbury, 1876—1951). **Boala** ~, sin.: *Xantomatoza craniohipofizară*, dislipoidoză caracterizată prin supraîncărcare cu steride a celulelor sistemului reticulohistiocitar. Împreună cu granulomul eozinofilic al oaselor şi boala Letterer-Siwe intră în grupul de afecţiuni ale sistemului reticulohistiocitar denumit histiocitoza X. Se manifestă clinic prin: leziuni distructive ale oaselor (craniu), exoftalmie, manifestări hipofizare de tipul infantilismului, diabet insipid şi leziuni diseminate cutaneomucoase (xantoame, peteşii) (12; 19).

**Handley,** Sampson. **Procedeul** ~, procedeu de drenaj intern al ţesutului conjunctiv lax subcutanat în edemul cronic de origine limfatică, prin instalarea de fire de mătase conduse către regiunile needematoase (11).

**Hanhart. Nanism** ~, formă de nanism caracterizat prin osificare întîrziată, şa turcească mică, fizionomie de bătrîn, infantilism genital. Tulburările de creştere apar la 1—3 ani după naştere (33).

**Hanks. Soluţia** ~, soluţie salină tamponată folosită în culturile celulare (22).

**Hanot,** Victor Charles, 1844—1896. **Ciroză hipertrofică** ~, ciroză hepatică caracterizată în principal prin hepatomegalie şi întîlnită mai frecvent în cadrul cirozelor biliare (16).

**Hansen,** Gerhard Henrik Armauer, 1841—1912. **Boala** ~, Lepră.

**Hanseniospora.** Gen de levuri anascosporate, cuprinzînd ca specie patogenă *Hanseniospora valbynensis* (sin.: *Hanseniospora guillermonti, Hanseniospora melligeri*), saprofit terestru izolat din onicomicoze (12).

**Hapalonichie** (gr. *hapalos* = moale + *onix* = unghie). Distrofie a unghiilor, caracterizată prin lipsa de cornificare şi o consistenţă moale (12).

**Haploid** (gr. *haploos* = singular + *eidos* = formă). Celulă purtătoare a unei singure garnituri de cromozomi (19).

**Haptenă** (gr. *haptein* = a prinde), sin.: *Antigen incomplet*. Antigen în general de natură polizaharidică, caracterizat prin incapacitatea de a da naştere unor anticorpi, dar capabil să se combine cu aceştia. Prin combinare cu o proteină devine un antigen complet, căruia îi determină specificitatea (3).

**Hapto-** (gr. *haptein* = a prinde, a atinge). Element de compunere care introduce în termeni referirea la simţul tactil, la prindere (32).

**Haptodisforie** (*hapto-* + *dis* + gr. *pherein* = a purta). Senzaţie neplăcută la atingere (35).

**Haptofor** (*hapto-* + gr. *pherein* = a purta). Termen introdus de Ehrlich pentru gruparea răspunzătoare de unirea unui antigen sau anticorp cu anticorpul sau antigenul corespunzător sau cu receptorii celulari respectivi (3).

**Haptoglobină.** Fracţiune globulinică din ser, care migrează cu $\alpha_2$-globulina în cîmpul electroforetic; este transportorul specific al hemoglobinei. Recent s-au descoperit cel puţin 3 tipuri de haptoglobine, prezentînd deosebiri genetice. Haptoglobina creşte în stări inflamatorii, iar în anemii hemolitice de intensitate mare este deficientă (19).

**Harada. Boala** ~, uveomeningoencefalită virotică, caracterizată prin semne meningiene, uveită bilaterală, decolare retiniană, ambliopie sau cecitate, hipoacuzie sau surditate, decolorare a părului. Sechelar rămîn deseori ambliopie şi hipoacuzie (27).

**Harara.** Afecţiune cutanată cu aspect papuloveziculos, pruriginoasă, determinată de înţepăturile unor insecte diptere din genul *Phlebotomus* (31).

**Harden-Young. Esterul** ~, ester difosforic obţinut prin fosforilarea esterului Neuberg, sub acţiunea transfosforilazei (5).

**Harderian** (Harder, Johann, Jacob, 1656—1711). **Glandele** ~, glande lacrimale vestigiale la om; sînt întîlnite la multe mamifere în treimea internă a pleoapelor (1).

**Hargraves,** M. M. **Celulele** ~, sin.: *Celule L. E.*, celule considerate specifice pentru lupusul eritematos diseminat, reprezentînd o formă a fagocitozei. Elementul fagocitat este un nucleu de granulocit neutrofil sau de limfocit, distrus prin polimerizare de un factor seric (factorul Haserick). Nucleul distrus este fagocitat de un granulocit neutrofil, care astfel devine celula L. E. În jurul acestei celule fagocitante sau în jurul incluziunilor amorfe libere, nefagocitate, se aşază o serie de alte neutrofile, formînd „rozeta". Celule asemănătoare cu celulele L. E. se găsesc uneori în cazuri de alergie medicamentoasă, boala serului, nucleii fagocitaţi ai acestora sînt însă mai puţin distruşi decît în celulele L. E., iar celula fagocitantă nu este un granulocit neutrofil, ci un monocit (19).

**Harken,** D. E. **Valvulotomul** ~, instrument pentru tăierea valvulei mitrale, format dintr-o mică lamă ferăstruită, fixată de un inel care se adaptează la indexul operatorului (11).

**Harley,** George, 1829—1896. **Boala** ~, sin: *Hemoglobinurie paroxistică „a frigore", Hemoglobinurie paroxistică la rece*, afecţiune caracterizată prin apariţia bruscă de hemoglobină în urină după expunere generală sau locală la frig. Este datorită hemolizei provocate de prezenţa unei autohemolizine în sîngele bolnavului (Donath şi Landsteiner), cu acţiune bifazică: la rece se produce fixarea hemolizinei de suprafaţa globulului roşu, dar distrugerea nu se produce decît la cald (19).

**Harrer. Semnul** ~, palparea prin acroşare — prin intermediul diafragmului — a ventriculului drept mult mărit în insuficienţa cardiacă dreaptă sau globală (10).

**Harrington. Procedeul** ~, procedeu de întărire a pilierilor diafragmului în cura herniei diafragmatice prin alunecare, cu lambou din fascia lata (11).

**Harris,** Malcom La Selle, 1862—1936. **Banda** ~, Bandă angiomezenterică. **Operaţia** ~, procedeu de adenomectomie prostatică transvezicală (11).

**Hart. Punga** ~, sin: *Diverticul paraulceros*, semn radiologic caracteristic tulburărilor duodenale cicatriceale, exprimînd dilataţia ireversibilă a peretelui bulbar în regiunea prestenotică (36).

**Hartă** (gr *karta*). Reprezentare grafică a unei regiuni (32), ~ **epidemiologică,** reprezentare cartografică a evoluţiei unei epidemii, cu indicarea focarelor epidemice dintr-un teritoriu dat: regiune, ţară, continent etc., oglindind desfăşurarea în spaţiu a unei epidemii sau pandemii (8). ~ **genetică,** sin.: *Hartă ligaturală*, reprezentarea diagramatică a relaţiilor fizice dintre genele unui grup ligatural. La organismele pluricromozomale, fiecare cromozom din cariotip are propria sa hartă genetică (17). ~ **ligaturală,** Hartă genetică.

**Hartemberg. Miometrul** ~, aparat pentru măsurarea tonicităţii musculare, construit pe principiul unui tonometru (24).

**Hartmann,** Arthur, 1849—1931. **Canula** ~, instrument metalic utilizat pentru spălătura sinusului maxilar sau pentru introducerea unei substanţe modificatoare sau de contrast în cavitatea sinuzală (30).

**Hartmann-Mikulicz. Operaţia** ~, procedeu de cură chirurgicală a cancerului colic, prin colectomie segmentară executată în 2 timpi operatori (11).

**Hartnup.** Vezi Boala Hartnup.

**Harzer. Semnul** ~, perceperea bătăilor cardiace în epigastru în hipertrofia ventriculară dreaptă (10).

**Haserick. Factorul** ~, anticorp antinuclear prezent în serul bolnavilor cu lupus eritematos diseminat, agentul cauzal al fenomenului L. E. (19).

**Hashimoto,** Hakaru, 1881—1934. **Boala** ~, sin.: *Struma lymphomatosa*, tiroidită cronică

caracterizată anatomic prin masivă infiltrație limfocitară (gușă limfomatoasă), clinic prin oscilații ale nivelului funcțional cu tendință de hipotiroidie, iar imunobiologic prin prezența de anticorpi antitiroidieni (boală cu un coeficient de autoagresiune) (7).

**Haslinger,** F. **Tubul** ~, vezi Bronhoscop.

**Hasner,** Joseph Ritter von Artha, 1819—1892. **Valvula** ~, *Plica lacrymalis.*

**Hassal,** Arthur Hill, 1817—1894. **Corpusculi** ~, sin.: *Corpuscul timic,* formațiune epitelială rotundă, acidofilă, caracteristică pentru medulara timusului; este compusă din celule hialinizate aranjate concentric ca foile unui bulb de ceapă în jurul unui centru format de o celulă în degenerescență, uneori calcificată (1).

**Hasselbach,** Karl A. **Coeficientul** ~, sin.: *Coeficientul de acidoză,* raportul dintre pH-ul urinii și coeficientul amoniacal *C* (N-amoniacal : N-total); este dat de formula

$$K = \frac{\text{pH} - 4{,}2}{0{,}4} \times C$$

Cercetarea acestui raport permite aprecierea stărilor acidozice, deoarece valoarea lui *K* crește proporțional cu valoarea pH-ului sanguin (5).

**Haşiş.** Vezi *Cannabis indica.*

**Haşişism.** Intoxicație acută cu haşiş; duce la confuzii mintale, excitație asociată cu anxietate; uneori poate declanșa adevărate stări psihotice (23).

**Haşurare.** Metodă de masaj prin percutarea cu marginea cubitală a mîinii mergînd pe linii paralele și apoi perpendicular sau oblic, după regiune (4).

**Haudek,** Martin, 1880—1931. **Nișa** ~, nișă în 3 straturi (aer, lichid de secreție, bariu) în ulcerul gastric. Prezența celor 3 straturi se datorește comunicării largi cu lumenul gastric (36).

**Hauffe,** G. **Băile** ~, băi ascendente complete sau parțiale — de mîini, de picioare, de șezut — mergînd progresiv de la 34 la 42—45° (4). **Legea lui** ~, între circulația cutanată, musculară și cea terminală din viscere, pe de o parte, și cea din venele cave, cavitățile inimii, mica circulație pulmonară, pe de altă parte, există un antagonism fiziologic în sensul că vasoconstricția unui domeniu duce la vasodilatația celuilalt și invers (4).

**Haustrum** (lat. = pungă). Formațiune anatomică dilatată, în formă de pungă (1). **Haustra coli.** Segmente dilatate ale colonului cuprinse între două incizuri (1).

**Havens. Procedeul** ~, procedeu de uretrorafie parțială pentru cura fistulei de uretră peniană (11).

**Havers,** Clopton, 1650—1702. **Canalele** ~, canale care străbat substanța compactă a osului în direcție longitudinală și se anastomozează între ele prin ramificații transverse sau oblice; conțin vase de sînge și țesut conjunctiv (1). **Glande haversiene,** lobuli grași în unele franjuri sinoviale (1).

**Haversită medulară.** Proces inflamator al canalelor haversiene, caracterizat prin fibroza măduvei (24).

**Hawley,** C. A. **Placa de contenție** ~, aparat ortodontic care constă dintr-o placă palatinală de acrilat și un arc labial. Se aplică în scopul de a se evita recidivarea unei anomalii dentomaxilare remediate (pînă la consolidarea noii structuri a țesutului osos) (39).

**Haxthausen,** H. **Boala** ~, sin.: *Keratodermatita hipoestrogenă palmară și plantară Lynch, Keratodermia climacterică,* keratodermie palmoplantară de natură endocrină apărînd după menopauză (12). **Linea fusca** ~, *Anulus bruneus faciei.*

**Hay,** Matthew, 1855—1932. **Metoda** ~, test simplu de decelare a sărurilor biliare în urină, constînd din observarea comportării floarei de sulf pusă pe suprafața urinii de investigat. Prezența sărurilor biliare scade tensiunea superficială a urinii și astfel floarea de sulf cade la fund (5).

**Hayem,** Georges, 1841—1933. **Soluția** ~, soluție izotonică pentru recoltarea sîngelui în vederea numărătorii de globule roșii, conținînd: sulfat de sodiu 5 g, clorură de sodiu 1 g, clorură de mercur 0,5 g, apă distilată 200 ml (19).

**Hayem-Widal** (Hayem, Georges, 1841—1933; Widal, Georges Fernand Isidore, 1862—1929). **Boala** ~, Boala Abrami, vezi Abrami.

**Hayes. Manevra** ~, manevră radiologică pentru degajarea tranzitului duodenal împiedicat de tracțiunile exercitate de organele abdominale ptozate. Se execută prin compresiune în regiunea subombilicală spre epigastru, bolnavul fiind în decubit (36).

**Haygarth,** John, 1840—1927. **Nodulii** ~, tumefacții articulare în artroze (4).

**Hăngănuțiu-Deicher.** Vezi Paul-Bunnell.

**Hb.** Abreviere pentru hemoglobină (15).

**HCH.** Abreviere pentru hexaclorciclohexan (23).

**Head,** Henry, 1861—1940. **Zonele** ~, benzi cutanate de proiecție a durerilor viscerale (27).

**Head-Holmes** (Head, Henry, 1861—1940; Holmes, Gordon Morgan). **Suprareacția** ~, tendință de a reacționa excesiv prin hiperalgezie de partea bolnavă la orice excitație neplăcută senzitivă (apă sau aer rece, atingeri ușoare tactile), senzorială (mirosuri neplăcute, lumină puternică) sau psihice (emoții); constituie un

simptom major (dar nu specific) în sindromul talamic (27).

**Heatless** (engl. = lipsit de căldură). Denumire încetățenită în limbajul stomatologic pentru anumite pietre abrazive de șlefuit dinții, rău conducătoare de căldură (38).

**Heautoscopie.** Reprezentarea sau perceperea halucinatorie a propriului corp ca un dublu al său în afară (35).

**Hebefrenie** (gr. *hebe* = pubertate + *phren* = minte, spirit), sin.: *Schizofrenie hebefrenică.* Formă clinică a schizofreniei, caracterizată prin debut în adolescență, comportament pueril caricatural cu tendințe la acte antisociale cu caracter absurd, disociație ideoverbală și delir polimorf (35).

**Hebel. Operația ~**, capsulectomie internă și capsuloplastie externă, cu porțiunea de capsulă ridicată intern, în luxația recidivantă de rotulă (24).

**Heberden,** William, 1710—1801. **Nodulii ~**, procese proliferative osteocartilaginoase de mărimea unui bob de orez pînă la un bob de mazăre, care apar pe fața dorsală a degetelor mîinii, de o parte și de alta, în artroza interfalangiană. Există o varietate primară (idiopatică), probabil endocrină, și o varietate traumatică (profesională) (24).

**Heboid** (gr. *hebe* = pubertate + *eidos* = formă). Denumire pentru unele forme atenuate de hebefrenie, manifestate în special prin tendința la comiterea unor acte antisociale (35).

**Hebra,** Ferdinand von, 1816—1880. **Eczema marginată ~**, vezi Epidermofiție. **Pitiriazis rubra ~**, dermatoză gravă, generalizată, deseori cu sfîrșit letal, în prezent clasată în grupul eritrodermiilor sau hematodermiilor eritrodermice (12). **Prurigo ~**, sin.: *Lichen polimorf feroce,* formă cronică de prurigo apărînd la sugar, caracterizată printr-un prurit intens și leziuni papuloase, dure, uscate, urmate de excoriații și lichenificări (12).

**Hecht,** Adolf Franz. **Fenomenul ~**, vezi Proba garoului.

**Hedblom. Sindromul ~**, complex simptomatic caracteristic inflamației cupolelor diafragmatice constînd din respirație și tuse dureroasă, respirații costale și imobilitate diafragmatică (radiologic) (34).

**Hedinger. Sindromul ~**, fibroză endocardică parietovalvulară a cordului drept, determinată de excesul de substanțe serotoninice secretate de un carcinoid intestinal și mai ales de metastazele sale (hepatice) (10).

**Hedonalgezie** (gr. *hedone* = plăcere + *algos* = durere). Trăirea unor senzații concomitent plăcute și neplăcute (35).

**Hedonism** (gr. *hedone* = plăcere). Tendință exagerată în căutarea plăcerii, întîlnită în special în stările maniacale (35).

**Hedrocel** (gr. *hedra* = anus + *kele* = hernie), sin.: *Hernie perineală mediană rectală.* Hernie perineală mediană posterioară, asociată cu prolaps rectal complet; este produsă prin împingerea peretelui ventral al acestuia de către viscerele din fundul de sac Douglas (11).

**Heerfordt,** Christian, 1871—1953. **Boala ~**, sin.: *Febra uveoparotidiană,* febră îndelungată, însoțită de iridociclită bilaterală cu noduli irieni și tulburări ale umorilor apoasă și vitroasă, tumefacție parotidiană uni- sau bilaterală, uscăciunea gurii și pareze de nervi cranieni (în special facial și spinal) (8; 34).

**Hefefilie** (gr. *hephaptein* = a atinge, a prinde + *philein* = a iubi). Formă de fetișism constînd din utilizarea drept fetiș a unor bucăți din stofa îmbrăcămintei ființei iubite (35).

**Hégar,** Alfred, 1830—1914. **Dilatatoarele ~**, dilatatoare metalice, tubulare, cu diametre gradate progresiv de la 4 la 24 mm, utilizate pentru dilatația extemporanee a colului uterin (18). **Procedeul ~**, procedeu chirurgical în colpoperineorafia posterioară, caracterizat prin excizia rombică a mucoasei vaginale posterioare (18). **Semnul ~**, sin.: *Semnul balamalei,* imbibiție și ramolire a istmului uterin, care permite mobilizarea cu ușurință a corpului uterin pe col; este un semn precoce de sarcină (18).

**Hegglin,** Robert. **Anomalia citoplasmatică constituțională ~**, sin.: *Anomalie May-Hegglin,* alterare de maturare polifilă, în care se constată persistența de grămezi bazofile (corpusculii Döhle) în protoplasma granulocitelor neutrofile, eozinofile, ca și a monocitelor. Se asociază uneori cu manifestări hemoragice trombocitopenice (19). **Sindromul ~.** 1. În sens restrîns, miocardopatie diselectrolitică, în special prin hipokalie, caracterizat prin precesiunea sistolei mecanice asupra sistolei electrice, prelungite, și prin semne ECG tipice: alungirea intervalului $Q-T$, turtirea undei $T$ (în „cocoașă de dromader") și, inconstant, apariția undei $U$ („cocoașă de cămilă") (10). 2. În sens larg, miocardopatie dismetabolică sau insuficiență cardiacă energodinamică (10).

**Heidenhain,** Rudolph Peter Heinrich, 1834—1897. **Bastonașele ~**, formațiuni mitocondriale dispuse paralel, situate la baza celulelor epiteliale ale tubilor contorți renali (25).

**Heidenhain-Vulpian** (Heidenhain, Rudolph Peter Heinrich, 1834—1897; Vulpian, Edmé Felix Alfred, 1826—1887). **Fenomenul ~**, contracția mușchilor limbii obținută prin excitarea nervului lingual după secționarea și degenerarea nervului hipoglos: fenomenul de-

monstrează intervenția sistemului vegetativ asupra contracției musculare (24).

**Heilmayer-Schöner** (Heilmayer, Ludwig; Schöner, W.). **Boala** ~, Eritremia cronică Di Guglielmo-Quatrin, vezi Di Guglielmo-Quatrin.

**Heimanovici. Operația** ~, procedeu chirurgical pentru luxația recidivantă de umăr, constînd din trecerea tendonului lungii porțiuni a mușchiului biceps prin capul humeral (24).

**Heine-Medin** (Heine, Jacob, 1800—1879; Medin, Karl Oscar, 1847—1928). **Boala** ~, sin.: *Paralizie epidemică infantilă, Paralizie infantilă, Paralizie spinală infantilă, Poliomielită anterioară acută, Viroză miomielitică paralizantă,* boală infecțioasă și transmisibilă, provocată de un enterovirus și apărînd în epidemii sau sub formă de cazuri sporadice, care afectează mai ales copiii cu predominanță pentru sexul masculin; virusul poliomielitic provoacă o inflamație difuză a substanței cenușii din măduva spinării, cu predominanță în coarnele anterioare; inflamația este urmată de obicei de paralizii musculare cu atrofie musculară și a segmentelor scheletice respective; există o proporție mare de forme inaparente și de forme clinice manifeste neparalitice, greu de diagnosticat în perioada neepidemică; evoluția clinică este benignă în formele neparalitice, iar în cele paralitice depinde de gradul de întindere a paraliziilor, ca și de intensitatea leziunilor nervoase (2; 8).

**Heineke-Mikulicz** (Heineke, Walther Hermann, 1834—1901; Mikulicz-Radecki, Johann von, 1850—1905). **Operația** ~, procedeu de piloroplastie executată printr-o incizie paralelă cu axul lung al stomacului și suturarea buzelor plăgii în unghi drept (11).

**Heinz,** Robert, 1865—1924. **Corpusculii** ~, sin.: *Corpusculii Heinz-Ehrlich,* granule neregulate, refractile, întîlnite în globulele roșii, de obicei în cursul anemiilor hemolitice toxice medicamentoase și datorite unei tulburări oxidative a hemoglobinei (oxidarea grupelor tiol). Se mai pot întîlni în methemoglobinemie, în talasemie, după tratamente cu fenilhidrazină și în absența congenitală a splinei (19).

**Heinz-Ehrlich** (Heinz, Robert, 1865—1924; Ehrlich, Paul, 1854—1915). **Corpusculii** ~, Corpusculii Heinz, vezi Heinz.

**Heister,** Lorenz, 1683—1758. **Depărtătorul** ~, depărtător de gură format din două brațe metalice cu secțiune conică, pe ax crenelat, care pot fi îndepărtate unul de altul printr-un șurub cu fluture (11). **Valvula** ~, *Plica spiralis.*

**Heitz-Boyer-Hovelacque** (Heitz-Boyer, M.; Hovelacque, A.). **Procedeul** ~, procedeu de ureterocolostomie prin implantarea ureterelor în porțiunea distală a sigmoidului, care este secționat și închis deasupra anastomozei; capătul distal al sigmoidului secționat este coborît retrorectal transsfincterian (11).

**Helbing. Semnul** ~, încurbarea internă a tendonului lui Ahile în piciorul plat (24).

**Helcologie** (gr. *helcos* = ulcer + *logos* = știință, studiu). Studiul sistematic al ulcerațiilor de diverse cauze (4).

**Helfrich-Lecène. Incizia** ~, procedeu de deschidere a flegmonului tecilor sinoviale ale mîinii, printr-o incizie în trident (11).

**Helicine** (gr. *helix* = melc). Care au formă de spirală (de ex. vasele intramiometrice și arterele intraovariene) (1).

**Helicotremă** (gr. *helix* = melc + *trema* = cavitate, orificiu). Orificiu rotund prin care rampa timpanică comunică cu rampa vestibulară a labirintului cohlear (30).

**Helio-** (gr. *helios* = soare). Element de compunere care introduce în termeni referirea la soare (32).

**Helioaeroterapie** (*helio-* + gr. *aer* = aer + *therapeia* = tratament). Expunere, în scop terapeutic, la raze solare în aer liber (4).

**Heliofilie** (*helio-* + gr. *philein* = a iubi). Atracție patologică față de lumina soarelui (35).

**Heliofobie** (*helio-* + gr. *phobos* = frică). Fobie de lumina solară (35).

**Helioprofilaxie** (*helio-* + gr. *pro* = înainte + *phylaxis* = apărare). Utilizare în scop tonifiant — la debili, hipomineralizați și hipovitaminați — a expunerilor la razele solare (4).

**Heliotactism** (*helio-* + gr. *taxis* = ordine), sin.: *Heliotropism.* Tendință de îndreptare către soare (4).

**Helioterapie** (*helio-* + gr. *therapeia* = tratament). Tratament al unei boli prin expunere progresivă la razele solare (15).

**Heliotermă** (*helio-* + gr. *therme* = căldură). Se referă la apele stătătoare sărate (lacuri) care au la suprafață un strat subțire de apă dulce provenit din izvoarele din jurul lacului. Soarele încălzește apa sărată care menține — ca un acumulator — căldura, așa încît la suprafață, temperatura este egală cu cea a mediului înconjurător, în timp ce la 1,5—2 m adîncime ea este cu 10—14° mai ridicată (4).

**Heliotropism** (*helio-* + gr. *tropos* = întoarcere). Heliotactism.

**Helioză** (*helio-* + *-oză*). Insolație.

**Helix** (gr. = melc). Relief delimitînd marginea superioară, anterioară și posterioară a pavilionului auricular (30).

**Helleborus purpurescens,** sin.: *Barba lupului, Sptnz.* Plantă din familia *Ranunculaceae.* Rizomul și rădăcinile conțin glicozide cardiotonice: helebrina și korelborina P (13).

**Heller,** Ernst. **Operația** ~, procedeu de cură chirurgicală a megaesofagului cu cardiospasm prin esofagotomie extramucoasă (11).

**Heller,** Johann Florenz, 1813—1871. **Băile ~,** băi galvanice, bi- sau patrucelulare, cu soluţii de extracte de plante (4). **Testul ~,** test de punere în evidenţă a albuminei urinare, prin precipitarea acesteia cu acid azotic, la rece (5).

**Heller,** Theodor. **Demenţa ~,** sin.: *Dementia infantilis,* tip de boală degenerativă caracterizată prin instalarea unei demenţe rapid progresive la copii cu o dezvoltare normală pînă la 2—3 ani, avînd ca substrat morfopatologic degenerarea celulelor stratului ganglionar cortical (35).

**Hellström, J. Procedeul ~,** procedeu de cură a hidronefrozei produsă de vas polar, prin ridicarea ureterului într-o ansă juxtapielică (11).

**Hellweg,** Hans Christian, 1847—1901. **Tractul ~,** Tractul olivospinal.

**Helmert-Pearson** (Helmert, F. R.; Pearson, K.). **Distribuţia ~,** Repartiţie $\chi^2$.

**Helmholtz,** Hermann Ludwig Ferdinand von, 1821—1894. **Dublu strat ~,** dublu strat electric care se formează în jurul unui electrod metalic introdus în soluţia sării sale (ionii pozitivi din soluţie se depun în jurul electrodului care rămîne încărcat negativ). Se formează şi în jurul unei particule coloidale oarecare suspendată în apă, la limita celor două faze (particule — apă). De asemenea se produce şi în jurul globulelor roşii din plasmă, servind pentru stabilitatea unei suspensii dense de eritrocite (6). **Teoria lui ~,** concepţie conform căreia recepţia şi interpretarea sunetelor s-ar face la nivelul rezonatorilor reprezentaţi de lamelele membranei bazilare, care intră în vibraţie în concordanţă cu frecvenţa sonoră respectivă (30).

**Helminthes.** Încrengătura viermilor paraziţi din subregnul *Metazoa.* Cuprinde două subîncrengături importante pentru parazitologia umană: *Plathelminthes* (viermi plaţi), cu clasele *Trematoda* şi *Cestoda* şi *Nemathelminthes* (viermi cilindrici ) cu clasele *Nematoda, Acanthocephala* şi *Gordiacea* (31).

**Helmintiază,** sin.: *Helmintoză.* Denumire dată bolilor determinate de helminţi (31).

**Helmintofobie.** Teamă, dusă uneori pînă la obsesie, de a fi infestat cu helminţi (31).

**Helmintologie.** Capitolul din parazitologie, care se ocupă cu studiul helminţilor, întîlniţi la om, animale şi plante agricole (31).

**Helmintoză.** Helmintiază.

**Helmont,** Jean Baptiste van, 1577—1644. **Oglinda ~,** *Centrum tendineum diaphragmatis.*

**Helodermie** (gr. *helos* = unghie + *derma* = piele). Hiperkeratoză limitată la nivelul articulaţiilor degetelor de la mîini (12).

**Helvella esculenta,** sin.: *Sbîrciog.* Ciupercă otrăvitoare, confundată deseori cu sbîrciogul comestibil. În formele uşoare de intoxicaţie apar, la 1—8 ore de la ingestie, fenomene digestive, uneori şi midriază; în formele grave apar hemoliză şi coloraţie icterică a tegumentelor şi mucoaselor, convulsii urmate de pierderea cunoştinţei, delir, abolirea reflexelor şi moarte (23).

**Hem.** Fracţiunea prostetică — neproteică a hemoglobinei. Este un complex fier-porfirină care conferă globulelor roşii culoarea caracteristică. Legătura cu globina se stabileşte prin intermediul grupelor carboxilice ale lanţurilor laterale propionice ale hemului. Sinteza hemului se face probabil în mitocondrii. Legătura dintre fier şi protoporfirină — faza de desăvîrşire a sintezei hemului — se face prin intermediul unei enzime: hemosintetaza. Intoxicaţia cu plumb duce la inhibarea sintezei de hem, acţionînd asupra precursorilor porfirinici (19).

**Hem-, hemato-, hemo-** (gr. *haima, haimatos* = sînge). Element de compunere care introduce în termeni referirea la sînge (32).

**Hemadsorbţie** (*hem-* + *ad-* + lat. *sorbere* = a înghiţi, a sorbi). 1. Fenomen biofizic prin care hematiile unor anumite specii de animale se alipesc pe unele celule datorită prezenţei unui virus pe suprafaţa acestor celule (22). 2. Reacţie de diagnostic folosită în unele viroze, în care prezenţa virusului este identificată prin adsorbirea hematiilor pe suprafaţa celulelor din cultură (22).

**Hemaglutinare** (*hem-* + lat. *agglutinare* =a aglutina). Alipirea în grămezi a hematiilor provenite de la diverse specii animale sub acţiunea unor substanţe din sîngele normal sau sub acţiunea unor virusuri sau a unor componente din particula virală sau din ţesuturile infectate cu unele virusuri (22). **~ pasivă.** aglutinare sub acţiunea serului specific a unor hematii sensibilizate anterior (22).

**Hemaglutinină.** Substanţă din sînge, din componenţa unor virusuri sau din ţesuturile infectate cu unele virusuri, capabilă să realizeze agregarea hematiilor (22).

**Hemaglutinoinhibare.** Împiedicarea hemaglutinării de către anticorpi specifici sau de inhibitori nespecifici (22).

**Hemaj.** Manevră prin care se încearcă îndepărtarea secreţiilor depuse pe corzile vocale în laringitele cronice catarale şi hipertrofice (30).

**Hemangiectazie** (*hem-* + gr. *aggeion* = vas + *ektasis* = dilataţie). Stare de dilataţie a vaselor sanguine (32). **~ hipertrofică,** denumire sub care Parkes Weber descrie hipertrofia unui membru asociată cu varice, angioame sau anevrisme cirsoide sau arteriovenoase (32). **~ hipertrofică a membrelor,** Sindromul Klippel-Trénaunay, vezi Klippel-Trénaunay.

**Hemangioblastom** (*hem-* + gr. *aggeion* = vas + *blastos* = germen + *-oma*). Hemangiom capilar malign, cu localizare în special cerebrală (10).

**Hemangioendoteliom** (*hem-* + gr. *aggeion* = vas + *endo-* + *thele* = ridicătură + *-oma*). Tumoare vasculară benignă, care uneori se asociază cu trombocitopenie. S-a constatat că trombocitele sînt sechestrate în formațiunile tumorale și cifra trombocitară se normalizează dacă tumoarea regresează spontan sau este îndepărtată (19). ~ **sarcomatos,** angiosarcom constituit din tumori roșii-albăstrii, ferme, cu tendință la ulcerație, avînd originea în endoteliul vascular (10).

**Hemangiom** (*hem-* + gr. *aggeion* = vas + *-oma*), sin.: *Nev vascular*. Tumoare benignă constituită dintr-o hiperplazie și ectazie a vaselor sanguine (2). ~ **congenital,** defect de dezvoltare embrionară a vaselor sanguine, cu aspect tumoral mai mult sau mai puțin evident, uneori cu caracter regresiv, alteori, dimpotrivă, crescînd în volum după naștere (2). ~ **mediastinal,** angiom disgenetic localizat în mediastinul anterior sau mijlociu, cu aspect cavernos, oligosimptomatic și fără răsunet asupra stării generale, radiorezistent, la care actul chirurgical de ablație este de obicei laborios și cu riscuri de efracție a vaselor mari de la baza gîtului, mai ales a trunchiului venos brahiocefalic (11). ~ **pulmonar,** tumoare benignă de proveniență vasculară cu imagine radiologică rotundă (34). ~ **pulmonar malign,** sarcom pulmonar rar, de origine vasculară, embrionară, cu structură cavernoasă, conținînd zone dense de celule endoteliale; dă metastaze pleuropulomonare, ganglionare, hepatice; coexistă adesea cu anomalii vasculare (34). ~ **splinei,** tumoare vasculară a splinei, de obicei asimptomatică, dar care poate duce la rupturi spontane, cu apariția unui abdomen acut care pretează la confuzia cu ulcerul perforat sau apendicita (19). ~ **vertebral,** angiom osos localizat la nivelul corpului vertebral, cu aspect radiografic caracteristic de dire (24).

**Hemangiopericitom** (*hem-* + gr. *aggeion* = vas + *pericit* + *-oma*). Tumoare vasculară formată din pericite (peritelii) (10).

**Hemangiosarcom** (*hem-* + gr. *aggeion* = vas + *sarx* = carne + *-oma*). Sarcom cu punct de plecare în celulele conjunctive de la nivelul pereților vasculari (2).

**Hemartroză** (*hem-* + gr. *arthron* = articulație + *-ză*). Prezența patologică a sîngelui într-o articulație (24).

**Hemateină.** Hematoxilină oxidată prin procedeul zis de „maturare", cînd proprietățile colorante ale hematoxilinei devin active (2).

**Hematemeză** (*hemato-* + gr. *hemesis* = vărsare). Vomă cu sînge provenit din leziuni ale tractului digestiv (2).

**Hemathidroză** (*hemato-* + gr. *hydor* = apă + *-ză*), sin.: *Sudor sanguineus*. Eliminare prin porii glandelor sudoripare a unor mici cantități de sînge, fenomen întîlnit foarte rar în stările infecțioase grave, purpure, nevropatii (12).

**Hematie** (fr. *hématie*). Eritrocit.

**Hematimetrie** (*hematie* + gr. *metron* = măsură). Numărătoarea globulelor roșii (19).

**Hematimetru.** Celulă specială cu care se efectuează numărătoarea de globule roșii (19).

**Hematină.** Grupare protetică a methemoglobinei, cu o structură heterociclică tetrapirolică și prezentînd un atom de fier trivalent în fiecare moleculă; corespondentul conținînd fier bivalent este hemul din a cărui oxidare rezultă hematina. În hemoglobinometria curentă (Sahli), hemoglobina, în contact cu acidul clorhidric diluat, se transformă în clorhidrat de hematină (5 : 19).

**Hemato-** (gr. *haima, haimatos* = sînge). Vezi Hem-.

**Hematocel** (*hemato-* + gr. *kele* = tumoare). Acumulare de sînge într-o cavitate, țesut sau organ, simulînd o tumoare (2). ~ **anteuterin,** hematocel pelvian situat între uter și peretele anterior al pelvisului (18). ~ **extraperitoneal,** Hematom pelvian. ~ **intraperitoneal,** hemoragie intraperitoneală încapsulată (2). ~ **lateruterin,** hematocel pelvian situat pe una din laturile uterului (18). ~ **pelvian,** colecție sanguină închistată în pelvis. La femeie, hematocelul este situat în majoritatea cazurilor retrouterin (18). ~ **retrouterin,** hemoragie încapsulată în fundul de sac Douglas, de obicei în partea posterioară, ca urmare în special a rupturilor tubare (2). ~ **testicular,** hemoragie în tunica vaginală a testiculului, ca urmare a unui trumatism sau a unei periorhite sau perifuniculite hemoragice (2).

**Hematoeit** (*hemato-* + gr. *kytos* = celulă). Hemocit.

**Hematocolpos** (*hemato-* + gr. *kolpos* = vagin). Masă pseudotumorală formată de retenția sîngelui menstrual în vagin, în cazuri de imperforație a himenului sau de atrezie a orificiului vulvar (18).

**Hematocrit** (*hemato-* + gr. *krinein* = a separa). 1. Aparat pentru stabilirea volumului procentual de hematii (15). 2. Metodă pentru determinarea masei eritrocitare într-un volum dat de sînge. Principiul constă din centrifugarea rapidă și de durată suficientă a unei cantități de sînge recoltată pe anticoagulant în pulbere (Wintrobe) și citirea cifrei la limita dintre masa eritrocitară și plasma supernatantă.

Cifra indică volumul masei eritrocitare la 100 ml sînge total. Valorile normale medii sînt: la bărbaţi 45%, iar la femei 41%. Reprezintă un parametru foarte important în diagnosticul şi evoluţia şocului hemoragic; de asemenea este indispensabil în determinarea duratei de viaţă a hematiilor cu ajutorul metodelor radioizotopice (19).

**Hematodermie** (*hemato-* + gr. *derma* = piele). Denumire generică pentru afecţiunile sistemului hematopoietic, însoţite de manifestări cutanate (12).

**Hematofag** (*hemato-* + gr. *phagein* = a mînca). În parazitologie, termen utilizat pentru a arăta calitatea unor insecte sau viermi paraziţi de a se hrăni cu sînge (31).

**Hematofobie** (*hemato-* + gr. *phobos* = frică). Fobia de a vedea sînge (35).

**Hematogonie** (*hemato-* + gr. *gone* = sămînţă). Celulă—tulpină.

**Hematoidină.** Pigment hematic, care conţine un derivat al pigmenţilor biliari în locul fierului; rezultă din acţiunea fagocitară a sistemului reticulohistiocitar asupra unui revărsat sanguin (15).

**Hematologie** (*hemato-* + gr. *logos* = ştiinţă). Ramură a biologiei şi patologiei, care se ocupă de morfofiziopatologia sîngelui şi a organelor hematopoietice, precum şi de bolile acestora (19).

**Hematom** (*hemato-* + *-oma*). Acumulare pseudotumorală de sînge extravazat, adesea ca urmare a unui traumatism sau unei inflamaţii hemoragice (2). ~ **cefalic extern,** sin.: *Cefalhematom extern, Hematom subperiostic al craniului,* acumulare de sînge ce decolează periostul de pe unul din oasele craniului nou-născutului (de obicei parietalul), datorită probabil unor acţiuni mecanice exercitate asupra capului în timpul travaliului (mai ales la mamele cu bazin strîmt) (2). ~ **cefalic intern,** sin.: *Cefalhematom intern, Hematom extradural,* hemoragie intracraniană între dura mater şi periost, ca o consecinţă a lezării ramurilor arterei meningiene, în cazul unui traumatism obstetrical puternic sau în caz de pruncucidere (2). ~ **extradural,** Cefalhematom intern. ~ **intraventricular,** hematom produs la nou-născut prin traumă obstetricală, iar la adult ca o consecinţă a unui traumatism cranian sau hipertensiunii arteriale (2). ~ **mediastinal,** sufuziune sanguină în ţesutul conjunctiv mediastinal, de origine traumatică sau în urma unor leziuni cardiovasculare (2). ~ **al organelor genitale externe,** hematom al labiilor (uni- sau bilateral), coborînd apoi în regiunea perineală, care se poate observa în timpul naşterii, ca o consecinţă a unui traumatism obstetrical şi a fragilităţii constituţionale a vaselor sanguine (2). ~ **paroxistic al mîinii,** Sindromul Achenbach, vezi Achenbach. ~ **pelvian,** sin.: *Hematocel extraperitoneal,* sîngerare extraperitoneală în ţesutul conjunctiv al bazinului, adesea intraligamentară (2). ~ **pelvigenital,** hematom difuz revărsat în ţesutul conjunctiv dintre vagin, tegumentele vulvare, peritoneu şi excavaţia pelviană. Apare accidental, în cursul travaliului, după naştere şi mai rar în cursul sarcinii; este datorit unei fragilităţi vasculare deosebite, încadrată etiopatogenic în sfera largă a disgravidiilor (18). ~ **pleural,** acumulare pleurală de sînge, de origine traumatică, de formă rotundă, ridicînd probleme diagnostice dificile cu tumorile pulmonare rotunde (34). ~ **pulsatil,** hematom în care sîngele se coagulează la periferie, rămînînd lichid la centru; este animat de pulsaţii ritmice sincrone cu pulsul, fiind în permanenţă alimentat cu sînge arterial proaspăt (11). ~ **retroplacentar,** revărsat sanguin voluminos, situat între placentă şi peretele uterului. Se produce în mod fiziologic, după naşterea fătului, în momentul dezlipirii placentei. În mod patologic survine în afara naşterii, în cazurile de apoplexie uteroplacentară sau în dezlipirile premature ale placentei (18). ~ **subcapsular,** hemoragie sub capsula Glisson, de multe ori ca o consecinţă a unui traumatism obstetrical (2). ~ **subperiostic al craniului,** Hematom cefalic extern. ~ **vaginal,** hematom în ţesutul paravaginal, mai des în porţiunea inferioară, de mărimi variabile, începînd de la mărimea unui ou de găină pînă la mărimea capului nou-născutului; prin rupere poate da hemoragii masive şi fatale (2).

**Hematometrie** (*hemato-* + gr. *metron* = măsură). 1. Examinare a sîngelui în vederea determinării numărului, tipurilor şi proporţiei de diferite elemente figurate şi a cantităţii de hemoglobină (15). 2. Hematometru.

**Hematometru** (*hemato-* + gr. *metra* = uter), sin.: *Hematometrie.* Destinderea uterului prin retenţia sîngelui menstrual, întîlnită în atreziile colului uterin sau în aplaziile totale ale vaginului (18).

**Hematomielie** (*hemato-* + gr. *myelos* = măduvă). Hemoragie intramedulară cu caracter masiv sau sub formă de mici hemoragii punctiforme, survenind în urma unui traumatism medular sau a unei decompresiuni bruşte (26). ~ **traumatică,** hematom intramedular datorit unui traumatism şi care produce leziuni ireversibile, trădate printr-o paraplegie totală sau parţială (24).

**Hematomielită** (*hemato-* + gr. *myelos* = măduvă + *-ită*). Mielită acută cu sufuziuni sanguine (2).

**Hematonefroză** (*hemato-* + gr. *nephros* = rinichi + *-oză*). Complicaţie a unei contuzii renale, constînd din formarea unei dilataţii

intraparenchimatoase cu conținut urohematic (11).

**Hematopelvis** (*hemato-* + lat. *pelvis* = bazin). Colecție de sînge în bazin, produsă de hemoragia internă a unui organ pelvian (18).

**Hematopoietină,** sin.: *Hemopoietină.* Substanță secretată probabil de rinichi sub influența hipoxiei și care excită funcțiile hematopoietice ale măduvei oaselor (19).

**Hematopoieză** (*hemato-* + gr. *poiein* = a face), sin. *Hemopoieză.* Totalitatea proceselor implicate în formarea și dezvoltarea celulelor sanguine. Hematopoieza normală este dirijată de sistemul nervos central și se desfășoară în funcție de mai mulți factori: existența materialului de construcție (proteine), prezența unor vitamine „hematopoietice" ($B_{12}$, acid folic), a unor hormoni (tiroida), a unor oligometale (mangan, zinc, vanadiu etc.) (19). ~ **embriofetală,** cuprinde 3 perioade: a) mezoblastică, ubicuitară; b) hepatosplenică; c) limfomedulară (19). ~ **extramedulară,** sin.: *Hematopoieză heterotopă,* apariția de focare mielopoietice atît în organele care în perioada embriofetală au îndeplinit funcția de organ hematopoietic, cît și în alte organe. Se produce ori de cîte ori există o suprasolicitare a hematopoiezei, precum și în cazurile în care din diferite motive hematpoieza medulară este suprimată (leucoze, arterioscleroză, fibroză, invazie tumorală etc.) (19). ~ **heterotopă,** Hematopoieză extramedulară. ~ **postnatală,** hematopoieza la adult, localizată în măduva oaselor, splină, ganglioni și sistemul reticulohistiocitar în general (19).

**Hematoporfirie.** Porfirie.

**Hematoporfirină.** Substanță de culoare roșie-închisă, uneori purpurică, rezultată din degradarea hemoglobinei, ca produs de descompunere a hemului (15).

**Hematoporfirinurie.** Prezența hematoporfirinei în urină, datorită metabolismului viciat al acesteia (15).

**Hematorahie** (*hemato-* + gr. *rhachis* = coloană vertebrală). Hemoragie în canalul medular (15).

**Hematosalpingită** (*hemato-* + gr. *salpinx* = trompă + *-ită*). Hemosalpinx.

**Hematosalpinx** (*hemato-* + gr. *salpinx* = trompă). Hemosalpinx.

**Hematoscop** (*hemato-* + gr. *skopein* = a vedea). Fotometru electric, utilizat pentru determinarea numărului de elemente figurate ale sîngelui (15).

**Hematospermie** (*hemato-* + gr. *sperma* = sămînță). Evacuarea spermei amestecată cu sînge (2).

**Hematotoxicoză** (*hemato-* + gr. *toxikon* = otravă + *-oză*). Leziuni ale aparatului hematoformator prin acțiunea unor toxine (2).

**Hematoză** (gr. *haimatosis*). Denumire generică dată schimburilor gazoase de la nivelul teritoriului alveolocapilar, constînd din eliminarea bioxidului de carbon și fixarea oxigenului pe hemoglobina sîngelui venos din plămîn (15).

**Hematozoar** (*hemato-* + gr. *zoon* = animal). Parazit care trăiește în sînge (31). ~ **palustru,** denumire generică pentru speciile de *Plasmodium* care determină paludismul (31).

**Hematurie** (*hemato-* + gr. *ouron* = urină). Prezența în urină a sîngelui provenit din aparatul urinar, ca urmare a unor procese locale, inflamatorii, tumorale, vasculare, traumatice sau malformative ale rinichiului și ale căilor urinare, sau a unor tulburări generale, hemodinamice sau hemostatice (25). ~ **de efort,** Hematurie fiziologică. ~ **de Egipt,** Schistosomiază vezicală. ~ **esențială,** hematurie izolată, a cărei cauză rămîne necunoscută (25). ~ **extrarenală,** hematurie datorită unor condiții etiologice nelegate de aparatul urinar (diateze hemoragice, hipocoagulabilitate medicamentoasă ș.a.) (25). ~ **fiziologică,** sin.: *Hematurie de efort,* hematurie benignă, tranzitorie, de obicei microscopică, apărută în cursul sau consecutiv unui efort fizic important (25). ~ **inițială,** hematurie mai intensă la începutul micțiunii, provenind de regulă dintr-un proces patologic uretral (25). ~ **macroscopică,** hematurie care, modificînd aspectul și culoarea normală a urinii, este evidentă la examenul cu ochiul liber. Se consideră că hematuria devine „macroscopică" atunci cînd urina conține peste 1 ml sînge/litru și că urina capătă o culoare roșie atunci cînd urina conține peste 18 ml sînge/litru (25). ~ **microscopică,** sin.: *Microhematurie,* hematuria care nu modifică aspectul și culoarea urinii și care se evidențiază numai la examenul microscopic al sedimentului urinar, prin apariția a mai mult de 3 hematii/cîmp sau a mai mult de 1 000 000 hematii/24 ore (25). ~ **renală,** hematurie cu originea într-un proces patologic situat în parenchimul renal (glomerulonefrite, nefrite interstițiale, tubulonefroze, nefroangioscleroze, infarct, rinichi de stază, tumori, traumatisme, rinichi polichistic ș.a.) (25). ~ **terminală,** hematurie mai intensă în ultima parte a micțiunii, provenind de regulă dintr-un proces patologic cu sediul în vezica urinară sau în uretra posterioară (25). ~ **totală,** hematurie de intensitate egală în tot cursul micțiunii, avînd de regulă o origine înaltă (rinichi, bazinet, ureter) (25). ~ **urinară,** hematurie cu originea într-un proces patologic situat în căile urinare (litiază, tumori, inflamații, traumatisme) (25).

**Hemeralopie** (gr. *hemera* = zi + *alaos* = orb + *opsis* = vedere), sin.: *Cecitate diurnă.* Reducerea acuității vizuale la lumină. În practică

se foloseşte greşit termenul de hemeralopie în sensul de cecitate nocturnă (28).

**Hemhidroză** (*hem-* + gr. *hydor* = apă + *-oză*). Striaţii sanguine în sudoare care apar de obicei la bolnavii cu rezistenţă capilară diminuată. Uneori este vorba numai de o coloraţie roşie a sudorii prin pigment sanguin, fără prezenţa hematiilor (4).

**Hemi-, emi-** (gr. *hemi* = jumătate). Prefix care introduce în termenii compuşi sensul de jumătate (32).

**Hemiacardius** (*hemi-* + *a* + gr. *kardia* = inimă). Monstru caracterizat prin existenţa unei inimi rudimentare, avînd trunchiul şi extremităţile mai mult sau mai puţin dezvoltate (2).

**Hemiacefal** (G. S. Hilaire) (*hemi-* + *a-* + gr. *kephale* = cap). Făt teratologic al cărui cap este reprezentat de o masă rotunjită, acoperită de cîteva repliuri cutanate; viscerele lipsesc în parte, iar membrele sînt atrofiate (18).

**Hemiacromatopsie** (*hemi-* + *a-* + gr. *chroma* = culoare + *opsis* = vedere). Orbire pentru culori într-o jumătate sau jumătăţile corespondente ale cîmpului vizual (28).

**Hemiageuzie** (*hemi-* + *a-* + gr. *geusis* = gust). Absenţa gustului pe o jumătate a limbii (27).

**Hemiagnozie** (*hemi-* + *a-* + gr. *gnosis* = cunoaştere, percepere). Agnozie limitată la o jumătate de corp (27).

**Hemialgie** (*hemi-* + gr. *algos* = durere). Dureri limitate la o singură parte a corpului sau a unui segment (4).

**Hemiambliopie** (*hemi-* + gr. *amblys* = slăbire + *opsis* = vedere), sin.: : *Hemianopie, Hemianopsie.* Scăderea acuităţii vizuale, provocată de tulburarea procesului de integrare a imaginilor la nivelul centrilor, afectînd jumătate din cîmpul vizual (15).

**Hemianalgezie** (*hemi-* + *an-* + gr. *algos* = durere). Pierdere a sensibilităţii dureroase pentru o jumătate de corp (15).

**Hemianencefalie** (*hemi-* + *an-* + gr. *enkephalos* = creier). Anencefalie numai pe o jumătate laterală (1).

**Hemianestezie** (*hemi-* + *an-* + gr. *aisthesis* = percepere). Lipsa sensibilităţii pe jumătate de corp (27).

**Hemianopie.** Hemianopsie.

**Hemianopsie** (*hemi-* + *an-* + gr. *opsis* = vedere). Hemiambliopie. ~ **binazală,** lipsa vederii în jumătatea nazală a cîmpului vizual al ambilor ochi, produsă de obicei de leziuni în părţile externe ale chiasmei optice (28). ~ **bitemporală,** lipsa vederii în jumătatea temporală a cîmpului vizual al ambilor ochi, datorită leziunilor părţii centrale a chiasmei optice (28). ~ **în cadran,** lipsa vederii într-un cadran al cîmpului vizual (28). ~ **heteronimă,** lipsa vederii în jumătăţile nazale sau temporale ale cîmpului vizual la ambii ochi (28). ~ **omonimă,** lipsa vederii a jumătăţilor laterale de aceeaşi parte a cîmpului vizual (28).

**Hemianosmie** (*hemi-* + *an-* + gr. *osme* = miros). Pierderea simţului mirosului de o singură parte (15).

**Hemiasinergie** (*hemi-* + *a-* + gr. *syn* = împreună + *ergon* = acţiune). Asinergie limitată la o jumătate a corpului (27).

**Hemiasomatognozie** (*hemi-* + *a-* + gr. *soma* = corp + *gnosis* = cunoaştere). Ignorarea unei jumătăţi a corpului (27).

**Hemiataxie** (*hemi-* + *a-* + gr. *taxis* = ordine). Ataxie care afectează o jumătate a corpului (27).

**Hemiatetoză** (*hemi-* + gr. *athetos* = care nu este fixat). Atetoză care afectează o jumătate a corpului (27).

**Hemiatrofie** (*hemi-* + *a-* + gr. *trophe* = nutriţie). Atrofie limitată la o jumătate a corpului, a unei regiuni sau a unui organ (27). ~ **craniofacială,** atrofia unei jumătăţi a craniului şi feţei, semn întîlnit de obicei în torticolisul congenital (24). ~ **facială progresivă,** sin.: *Boala Romberg, Trofonevroză facială,* hemiatrofie facială interesînd ţesutul celulogrăsos subcutanat, muşchii şi oasele din teritoriul corespunzător, asociată cu atrofia membrelor omolaterale sau de partea opusă. Boala progresează ani de zile, pînă cînd se stabilizează. Se presupune că ar fi vorba de tulburări eredodegenerative sau de alterarea simpaticului de origine toxiinfecţioasă sau traumatică (33). ~ **feţei,** boală determinată de tulburări neurovegetative, care apare îndeosebi la persoane tinere; se caracterizează prin atrofia unei jumătăţi a feţei interesînd tegumentele, ţesutul celular subcutanat, muşchii şi masivul osos. Se asociază adesea tulburări vasomotorii şi modificări pupilare (27).

**Hemibalism** (*hemi-* + gr. *ballismos* = salt, săritură). Sindrom caracterizat prin mişcări involuntare de mare amplitudine, dezordonate, bruşte, ale membrelor antrenate de la rădăcina lor; se limitează la o jumătate a corpului şi este determinat de leziunile nucleului subtalamic Luys (27).

**Hemicardie** (*hemi-* + gr. *kardia* = inimă). Malformaţie constînd din prezenţa a numai două din cele 4 camere normale ale inimii (1).

**Hemicefalie** (*hemi-* + gr. *kephale* = cap). Anomalie congenitală reprezentînd o anencefalie parţială, caracterizată prin absenţa creierului, existînd un cerebel rudimentar şi ganglioni bazali (1).

**Hemiceluloze.** Polizaharide complexe, larg răspîndite la plantele superioare. Polimerul

glucidic este ramificat şi conţine pentoze (xiloză, arahinoză), hexoze (galactoză) şi acizi uronici (*D*-galacturonat, 4-o-metilglucuronat) (5).

**Hemicistectomie** (*hemi-* + gr. *kystis* = vezică + *ektome* = excizie). Ablaţie chirurgicală a unei jumătăţi din vezica urinară împreună cu orificiul ureteral respectiv (11).

**Hemicolectomie** (*hemi-* + gr. *kolon* = intestin gros + *ektome* = excizie). Intervenţie chirurgicală prin care se extirpă o jumătate din colon (colonul ascendent şi jumătatea dreaptă a colonului transvers sau jumătatea stîngă a colonului transvers şi colonul descendent) . În mod curent, dar eronat, în termenul de hemicolectomie stîngă se include şi extirparea colonului sigmoid (11). ~ **dreaptă,** extirparea operatorie a cecului, colonului ascendent şi a jumătăţii drepte a colonului transvers (11). ~ **stîngă,** extirparea operatorie a jumătăţii stîngi a colonului transvers, a colonului descendent şi a sigmoidului (11).

**Hemicolinium.** Bază cuaternară de amoniu ; interferează cu transportul colinei către locul de sinteză neuronală a acetilcolinei. Consecutiv, împiedică sinteza acetilcolinei şi blochează terminaţiile colinergice (14).

**Hemicoree** (*hemi-* + gr. *choreia* = dans). Sindrom reprezentat prin mişcări coreice limitate la o jumătate de corp (27).

**Hemicranie** (*hemi-* + gr. *kranion* = craniu). Durere localizată la o jumătate a craniului, caracteristică în migrenă (27).

**Hemidiaforeză** (*hemi-* + gr. *diaphoresis* = transpiraţie), sin. : *Hemihidroză.* Sudoraţie limitată la o jumătate a corpului (4).

**Hemidiafragm** (*hemi-* + gr. *diaphragma* = închidere). 1. Jumătatea laterală a muşchiului diafragm. 2. Jumătate de diafragm, reprezentînd un muşchi diafragm la care dezvoltarea este deficientă pe partea opusă (1).

**Hemiencefalie** (*hemi-* + gr. *enkephalos* = creier). Aplazie cerebrală limitată la o emisferă cerebrală (26).

**Hemignathia** (*hemi-* + gr. *gnatos* = falcă + *-ia*). Absenţa unei jumătăţi a maxilarului inferior (1).

**Hemihidroză** (*hemi-* + gr. *hydor* = apă + *-oză*). Hemidiaforeză.

**Hemihiperestezie** (*hemi-* + *hiper-* + gr. *aisthesis* = percepere). Sensibilitate tactilă şi dureroasă crescută, interesînd o jumătate a corpului (15).

**Hemihiperhidroză** (*hemi-* + *hiper* + gr. *hydor* = apă + *-oză*). Sudoare excesivă care apare numai pe o singură jumătate a feţei sau a trunchiului, putînd fi şi încrucişată (de o parte la faţă, de alta la trunchi) ; este întîlnită în unele afecţiuni nervoase, dar şi la sănătoşi (4).

**Hemihipertrofie** (*hemi-* + *hiper-* + gr. *trophe* = nutriţie). Creşterea de volum, de obicei musculară, a unei jumătăţi a corpului sau doar a feţei (32). ~ **feţei,** mărire, prin creştere de volum a ţesuturilor şi îndeosebi a oaselor maxilare, a unei jumătăţi a feţei, care duce la asimetrie facială. Uneori se complică cu hipertrofia unei jumătăţi a corpului. Are origine metabolică, fiind declanşată şi întreţinută de tulburări neurovegetative (38).

**Hemimacroencefalie** (*hemi-* + gr. *makros* = mare + *enkephalos* = creier). Hipertrofie limitată la o emisferă cerebrală (26).

**Hemimelus** (*hemi-* + gr. *melos* = extremitate). Monstru ale cărui braţe şi coapse sînt de dimensiuni normale, în timp ce antebraţele, mîinile, gambele şi picioarele sînt incomplet dezvoltate, reduse la starea de bonturi (1).

**Hemină,** sin. : *Clorhidrat de hematină.* Compus clorhidric al hemului, rezultat din încălzirea oxihemoglobinei cu acid acetic glacial şi o cantitate minimă de clorură de sodiu. Cristalele de hemină, denumite şi cristalele Teichmann, se folosesc în medicina legală ca test de decelare a sîngelui în petele suspecte (15).

**Heminefrectomie** (*hemi-* + gr. *nephros* = rinichi + gr. *ektome* = excizie). Termen oarecum impropriu, folosit pentru exereza chirurgicală a unuia din cei doi rinichi existenţi într-o malformaţie congenitală renală, ca rinichiul dublu sau rinichiul supranumerar (11).

**Hemipagus** (*hemi-* + gr. *pagos* = care este fixat), sin. : *Prosopothoracopagus.* Monstruozitate bigemelară în care feţii sînt uniţi lateral prin torace şi gît şi în unele cazuri prin maxilare (1).

**Hemiparestezie** (*hemi-* + *para-* + gr. *aisthesis* = percepere). Parestezie localizată la o jumătate a corpului (27).

**Hemipareză** (*hemi-* + gr. *paresis* = slăbire). Paralizie uşoară a motilităţii voluntare, limitată la o jumătate a corpului (27).

**Hemiparkinsonism.** Sindrom parkinsonian localizat la o jumătate a corpului. Poate constitui o formă clinică de debut a bolii Parkinson, a parkinsonismului postencefalitic, arteriosclerotic, posttraumatic sau a unor tumori cerebrale care interesează paleostriatul (27).

**Hemiplegie** (*hemi-* + gr. *plege* = lovitură). Paralizie flască sau spastică a unei jumătăţi de corp, datorită unei leziuni neurologice, infecţioase, tumorale sau traumatice, situată în encefal sau în segmentul cervical al măduvei spinării (24). ~ **alternă,** hemiplegie contralaterală faţă de leziune, asociată cu paralizia omolaterală a unor nervi cranieni ; survine în leziunile din trunchiul cerebral (27). ~ **capsulară,** hemiplegie masivă, omogen repartizată la membre, determinată de lezarea fibrelor

piramidale în coridorul strîmt al capsulei interne (27). ~ **cerebeloasă,** incomodarea mişcărilor voluntare datorită existenţei unei hemiataxii cerebeloase (27). ~ **corticală,** hemiplegie determinată de leziuni ale scoarţei cerebrale; predomină la unul din membre în funcţie de somatotopia leziunii corticale (27). ~ **flască,** hemiplegie însoţită de diminuarea tonusului muscular (27). ~ **funcţională,** hemiplegie fără simptome neurologice obiective de suferinţă organică a sistemului nervos. Poate constitui o formă de manifestare a isteriei (27). ~ **infantilă,** hemiplegie apărută la copii; este însoţită de hipotrofii musculare datorite încetinirii în dezvoltare a membrelor de partea paralizată şi de mişcări atetozice (27). ~ **laringiană,** paralizie a unui hemilaringe, determinată de leziunea unui nerv recurent (30). ~ **organică,** hemiplegie determinată de leziuni organice; se însoţeşte de modificarea reflexelor osteotendinoase şi de apariţia unor reflexe patologice (27). ~ **spastică,** hemiplegie însoţită de exagerarea tonusului muscular (27). ~ **spastică infantilă,** sechelă (de obicei) a unei encefalopatii infantile, caracterizată printr-un sindrom spasmoparalitic al unei jumătăţi de corp (24). ~ **spinală,** hemiplegie determinată de leziuni în măduva cervicală superioară; îmbracă aspectul unui sindrom Brown-Séquard (27). ~ **spinală cronică ascendentă,** Boala Mills, vezi Mills. ~ **tronculară,** hemiplegie prin leziuni ale trunchiului cerebral. Vezi şi Hemiplegie alternă (27). ~ **vălului palatului,** paralizia unei jumătăţi a vălului palatului (30).

**Hemirahischizis** (*hemi-* + gr. *rhachis* = coloană vertebrală + *schisis* = diviziune). Soluţii de continuitate în arcurile posterioare vertebrale cervicale sau lombosacrate care au un caracter incomplet, parţial (4).

**Hemisacralizare.** Sacralizarea numai pe o singură jumătate a vertebrei $L_5$ (4).

**Hemisoma** (*hemi-* + gr. *soma* = corp). Anomalie congenitală a coloanei vertebrale, care constă din lipsa unei jumătăţi a unui corp vertebral (24).

**Hemispasm** (*hemi-* + gr. *spasmos* = spasm). Spasm unilateral (27). ~ **facial,** contractură involuntară spastică a musculaturii unei jumătăţi a feţei (27). ~ **glosolabial,** deviaţie spastică a limbii şi a buzelor, datorită contracturii involuntare a muşchilor de partea respectivă (27).

**Hemispherium** (*hemi-* + gr. *sphaira* = sferă). Jumătatea laterală a creierului sau a cerebelului (1). ~ **cerebelli,** cele 2 porţiuni laterale ale cerebelului, unite prin vermis (1). ~ **telencephali,** cele 2 emisfere cerebrale separate prin fisura interemisferică şi unite printr-o serie de comisuri cenuşii şi albe (1).

**Hemispondilie** (*hemi-* + gr. *spondylos* = vertebră). Anomalie congenitală a coloanei vertebrale care constă din lipsa unei jumătăţi a coloanei (24).

**Hemispora.** Gen de ciuperci din clasa Adelomicetelor, cuprinzînd mai ales specii saprofite; dintre speciile parazite, *Hemispora stellata* poate provoca infecţii fungice profunde de tip sporotricozic (12).

**Hemiterata** (*hemi-* + gr. *teras* = monstru), sin.: *Demimonstruozitate.* Indivizi cu malformaţii congenitale insuficient de grave pentru a putea fi clasaţi la teratisme sau la monstruozităţi (de ex. imperforaţia unui conduct, hernie ombilicală etc.) (1).

**Hemitermie** (*hemi-* + gr. *therme* = căldură). Ascensiune termică numai la o jumătate a corpului, cum se poate observa uneori în apoplexie sau în hemiplegie, de partea afectată (4).

**Hemitermoanestezie** (*hemi-* + gr. *therme* = căldură + *an-* + *aisthesis* = percepere). Insensibilitate la cald şi frig numai într-o singură parte a corpului (4).

**Hemivertebră** (*hemi-* + lat. *vertebra* = vertebră, de la *vertere* = a întoarce). Anomalie congenitală a uneia sau mai multor vertebre care apar incomplet dezvoltate de o parte (26).

**Hemo-** (gr. *haima, haimatos* = sînge). Vezi Hem-.

**Hemobilie** (*hemo-* + lat. *bilis* = fiere). Sîngerare în căile biliare, determinată de obicei de traumatismele hepatice (16).

**Hemoblast** (*hemo-* + gr. *blastos* = germen). Celulă-tulpină.

**Hemoblastoze** (Orth.). Denumire generică a bolilor proliferative acute ale sistemului hematopoietic: leucoze, eritroblastoze, limfoblastoze, reticuloendotelioze etc. (19).

**Hemocatereză** (*hemo-* + gr. *kathairesis* = distrucţie). Procesul fiziologic sau patologic de distrugere a globulelor roşii (19).

**Hemocianină** (*hemo-* + gr. *kyanos* = albastru). Substanţă sanguină transportoare de oxigen la animalele inferioare; structura sa chimică se aseamănă cu a hemoglobinei, de care se deosebeşte prin faptul că atomul de fier este înlocuit de un atom de cupru (15).

**Hemocit** (*hemo-* + gr. *kytos* = celulă), sin.: *Hematocit.* Termen generic pentru celulele sanguine (1).

**Hemocitoblast** (*hemo-* + gr. *kytos* = celulă + *blastos* = germen). Celulă-tulpină.

**Hemocitofagie** (*hemo-* + gr. *kytos* = celulă + *phagein* = a mînca). Nume generic dat fenomenului de citofagie, cu referire specială la celulele sîngelui şi ale organelor hematopoietice, indiferent de seria căruia îi aparţine elementul fagocitat. *E x e m p l e*: eritrofagia în celulele

reticulare; fenomenul L. E. în granulocite etc. (19).

**Hemocitometru** (*hemo-* + gr. *kytos* = celulă + *metron* = măsură). Aparat pentru determinarea numărului de hematii dintr-un volum anumit de sînge (15).

**Hemoclazie** (*hemo-* + gr. *klasis* = ruptură). 1. Fenomenul de scădere postprandială a numărului de leucocite (19). 2. În hematologia modernă, termenul este sinonim cu „crizele de deglobulinizare" din cursul anemiilor hemolitice (19).

**Hemocoagulină.** Denumirea extractului de venin de şarpe, cu acţiune favorizantă asupra coagulării (19).

**Hemocolecist** (*hemo-* + gr. *chole* = bilă + *kystis* = vezică). Colecţie sanguinolentă în vezicula biliară (16).

**Hemoconcentraţie.** Creşterea volumului eritrocitar pe unitatea de volum de sînge, precum şi raportat la volumul sanguin total; se însoţeşte de un volum sanguin total normal sau scăzut, cu scăderea volumului plasmatic. Se determină cu ajutorul volemiei şi al hematocritului (19).

**Hemoconii** (*hemo-* + gr. *konis* = praf), sin.: *Pulbere sanguină.* Microcorpusculi descrişi de Müller, care se observă în sînge în cîmp întunecat şi care prezintă mişcări browniene (19).

**Hemocrinie** (*hemo-* + gr. *krinein* = a secreta). Vărsarea hormonilor în sînge (7).

**Hemocrioscopie** (*hemo-* + gr. *kryos* = rece + *skopein* = a vedea). Determinarea punctului de îngheţare a sîngelui (normal, −0,56°C) (15).

**Hemocrom** (*hemo-* + gr. *chroma* = culoare). Termen generic dat pigmenţilor sanguini transportori de oxigen (hemoglobină, hemocianină etc.) (15).

**Hemocromatoză** (*hemo-* + gr. *chroma* = culoare + *-oză*). Tulburare — constituţională sau dobîndită — a metabolismului fierului, caracteristică prin depunere de pigment hemosiderinic în diferite organe. Forma constituţională este diabetul bronzat. Forma dobîndită este observată în ciroze hepatice, anemii hemolitice, după transfuzii de sînge repetate, în anemii aplastice, tratament marţial prelungit şi inutil etc. Mecanismul patogenetic, încă incomplet elucidat, include şi o creştere a absorbţiei intestinale a fierului (19).

**Hemocromogen** (*hemo-* + gr. *chroma* = culoare + *gennan* = a produce). Termen generic pentru compuşii rezultaţi din combinarea hemului cu diverse substanţe azotate ca albumina, amoniacul, piridina etc. (15).

**Hemocromometru** (*hemo-* + gr. *chroma* = culoare + *metron* = măsură). Aparat pentru determinarea procentului de hemoglobină din sînge (15).

**Hemocultură** (*hemo-* + lat. *cultura* = cultivare). Izolarea germenilor din sînge (septicemii, bacteriemii), prin cultivarea lor într-un mediu adecvat. Proporţia sîngelui în mediul de cultură nu trebuie să depăşească 10% (10—20 ml/200 ml bulion), din cauza acţiunii sale bactericide. Hemocultura va fi urmărită timp de 7 zile pentru aerobi şi 3 săptămîni pentru anaerobi (3).

**Hemocupreină.** Compus al cuprului care se găseşte în mod normal în sînge. Se cunosc cel puţin 2 compuşi: unul în care cuprul este legat de albumină, altul, în care cuprul este fixat de ceruloplasmină, o fracţiune globulinică din grupul $\alpha_2$. Primul compus este labil, al doilea stabil (19).

**Hemodializă** (*hemo-* + gr. *dialysis* = separare). Denumire dată fenomenului de trecere (dializă) a sîngelui printr-o membrană semipermeabilă (15).

**Hemodializor.** Denumire dată rinichiului artificial, care este capabil să restabilească compoziţia normală a sîngelui în insuficienţa renală acută (15). ~ **„sandwich"**, aparat de hemodializă în care membranele dializante sînt dispuse între elemente plastice plate, realizînd un „sandwich" cu următoarea succesiune: element rigid de material plastic — două membrane de celofan — alt element rigid de material plastic. Între cele două foiţe de celofan circulă sîngele, iar între foiţele de celofan şi elementele plastice circulă lichidul de dializă (11).

**Hemodiluţie** (*hemo-* + lat. *diluere* = a dilua). Scăderea numărului globulelor roşii pe unitatea de volum şi în raport cu volumul total de sînge circulant. Se datoreşte unei creşteri a volumului plasmatic, cu sau fără creşterea volumului sanguin total. Se observă — între altele — în sarcină, dînd fenomenul de „pseudoanemie de sarcină", contestat pînă mai recent, dar dovedit real prin cercetări radioizotopice asupra volumului sanguin (19).

**Hemodinamică** (*hemo-* + gr. *dynamis* = forţă). Studiul dinamicii circulaţiei sanguine (15).

**Hemodromograf** (*hemo-* + gr. *dromos* = drum + *graphein* = a scrie). Debitmetru bazat pe deplasarea variabilă de către curentul sanguin a unei supape, ale cărei mişcări sînt înregistrate pneumatic; sistemele mai moderne explorează modificările unor parametri electrici (capacitate) sau electromagnetici (inductanţă) (10).

**Hemofage** (*hemo-* + gr. *phagein* = a mînca). Celule fagocitare care distrug globulele roşii ale sîngelui (1).

**Hemofagocitoză** (*hemo-* + gr. *phagein* = a mînca + *kytos* = celulă). Eritrofagocitoză.

**Hemofilie** (*hemo-* + gr. *philein* = a iubi). Sindrom hemoragic datorit deficienţei sau lipsei unuia dintre factorii tromboplastinici antihemofilici şi caracterizat clinic prin he-

moragii (mucoase, cutanate, musculare, articulare) grave şi prelungite, produse de cele mai mici traumatisme. Este o anomalie constituţională, transmisă recesiv, în care transmiţătorii sînt de sex feminin, iar bolnavii de sex masculin. Cazurile clasice (hemofilia A) prezintă o deficienţă de factor VIII. Destul de frecvente sînt cazurile de hemofilie prin deficienţă de factor IX (hemofilia B sau boala Christmas) sau de factor X (hemofilia C). Asocierea unei deficienţe a factorului VIII cu o trombopatie constituie hemofilia vasculară, descrisă de Willebrand (19). ~ **vasculară,** Boala Willebrand-Jürgens, vezi Willebrand-Jürgens.

**Hemoflagelate.** Protozoare flagelate, care trăiesc de preferinţă în sînge. Din această categorie fac parte tripanozomele (31).

**Hemoftalmie** (*hemo-* + gr. *ophtalmos* = ochi). Hemoragie în corpul vitros (28).

**Hemogenie** (*hemo-* + gr. *gennan* = a produce). Denumire dată de unii autori — în special francezi — pentru diferite afecţiuni hemoragice, ca: purpura trombocitopenică, diateze hemoragice fără cauză precisă, pseudohemofilia (19).

**Hemoglobină** (fr. *hémoglobine*), abreviat Hb. Cromoproteină de culoare roşie conţinută în globulul roşu, rezultată din unirea a 4 molecule de hem cu o moleculă de globină; datorită combinării sale labile cu oxigenul, îndeplineşte oficiul de transportor al acestui gaz la ţesuturi (oxigenare) (15). ~ **A,** denumire folosită pentru hemoglobina adultului (19). ~ $A_2$, varietate de hemoglobină prezentă în cantitate foarte redusă în mod normal în sînge. Apare crescută în talasemie (19). ~ **Bart,** varietate de hemoglobină fetală, rezistentă la alcali (19). ~ **F,** sin.: *Hemoglobină fetală,* hemoglobină prezentă în mod normal în eritrocitele fetale şi care dispare treptat după naştere. Se deosebeşte de hemoglobina adultului, între altele, printr-o solubilitate mai mare, specificitate imunologică, oxidare mai rapidă, rezistenţă la alcali şi prezenţa de izoleucină. Hemoglobina fetală este prezentă în cantităţi crescute în talasemie sau în diferite hemopatii ale adultului: anemia pernicioasă, anemii normoblastice „refractare", diferite anemii hemolitice congenitale, în diferite cazuri de leucemii şi eritroleucemii (19). **Hemoglobine $F_I$ şi $F_{II}$.** Varietăţi de hemoglobină fetală prezente în sîngele cordonului ombilical (19). ~ **fetală,** Hemoglobină F. **Hemoglobine patologice.** Hemoglobine deosebite de cele normale prin constituţia moleculei de globină şi care au putut fi identificate prin diferite metode la grupuri mai mari sau mai mici de populaţie (mai ales în Africa). Se descriu astfel: hemoglobina S, caracteristică drepanocitozei; hemoglobina C, elementul fundamental al bolii homozigote CC; hemoglobinele D, E,; hemoglobina G cu variantele $G_{San\,José}$, $G_{Accra}$, $G_{Philadelphia}$, $G_{Bristol}$ etc.; hemoglobinele H, I, J, K, N, din seria hemoglobinelor „rapide" din punct de vedere electro foretic; hemoglobina L, O, Q, Stanleyville I şi II, Hopkins I şi II, Norfolk etc. (19). ~ **primitivă,** hemoglobină presupusă de unii autori ca existentă în prima perioadă embrionară, avînd o mobilitate electroforetică mai lentă decît aceea a hemoglobinei adultului (19).

**Hemoglobinemie** (*hemoglobină* + gr. *haima* = sînge). Cantitatea de Hb liberă care circulă în plasmă. În mod normal, se găsesc numai urme, hemoglobina fiind legată de haptoglobină. În caz de distrugere brutală de globule roşii în circulaţie, hemoglobina pusă în libertate determină o creştere de scurtă durată a hemoglobinemiei; hemoglobina nefixată de haptoglobină sau albumină trece prin rinichi şi se elimină prin urină (19).

**Hemoglobinometrie** (*homoglobină* + gr. *metron* = măsură). Metodă pentru determinarea cantităţii de hemoglobină pe unitatea de volum de sînge. Aprecierea procentuală, prin metode colorimetrice, tinde a fi părăsită datorită variaţiilor mari (în funcţie de metoda utilizată) ale cifrelor absolute considerate normale (13,8—21 g%). Actualmente, tendinţa este de a se face determinări fotocolorimetrice (19).

**Hemoglobinometru** (*hemoglobină* + gr. *metron* = măsură). Aparat pentru determinarea cantităţii de hemoglobină din sînge (15).

**Hemoglobinopatii** (*hemoglobină* + gr. *pathos* = boală), sin.: *Hemoglobinoze.* Afecţiuni ereditare datorite prezenţei uneia sau mai multor hemoglobine anormale la indivizi homo-, hetero- sau dublu heterozigoţi. În unele cazuri se constată persistenţa şi creşterea hemoglobinei fetale reziduale (talasemia), în altele prezenţa de hemoglobină patologică (drepanocitoza etc.) (19).

**Hemoglobinoze** (*hemoglobină* + *-oză*). Hemoglobinopatii.

**Hemoglobinurie** (*hemoglobulină* + gr. *ouron* = urină). Prezenţa de hemoglobină liberă în urină, a cărei culoare devine brună, aciditatea mediului transformînd pigmentul în hematină acidă şi methemoglobină. Se observă în cazurile în care capacitatea de fixare a haptoglobinei şi a albuminei a fost depăşită de o cantitate prea mare de hemoglobină liberă în plasmă (hemoliză masivă, intravasculară) (19). ~ **malarică,** Febră bilioasă hemoglobinurică. ~ **de marş,** formă de hemoglobinurie de cauză necunoscută, observată după un marş prelungit (19). ~

**paroxistică a frigore,** Boala Harley, vezi Harley. ~ **paroxistică nocturnă,** Boala Marchiafava-Micheli, vezi Marchiafava-Micheli. ~ **paroxistică la rece,** Boala Harley, vezi Harley. ~ **post-transfuzională,** hemoglobinurie provocată de liza hematiilor donatorului în cursul transfuziilor incompatibile (25). ~ **toxică,** hemoglobinurie consecutivă eritrocaterezei intravasculare provocate de toxine hemolizante (25).

**Hemogramă** (*hemo-* + gr. *gramma* = notare). Ansamblu de examene hematologice care cuprinde numărătoarea de globule roşii şi albe, dozarea hemoglobinei, formula leucocitară, la care se mai poate adăuga numărătoarea reticulocitelor şi a trombocitelor (19).

**Hemohidartroză** (*hemo-* + gr. *hydor* = apă + *arthron* = articulaţie + *-oză*). Revărsare simultană sanguină şi seroasă în cavitatea articulară (4).

**Hemohistioblast** (Ferrata) (*hemo-* + gr. *histos* = ţesut + *blastos* = germen). Celulă-tulpină.

**Hemolitic** (*hemo-* + gr. *lysis* = dizolvare, distrucţie). Care distruge hematii (15).

**Hemolizat.** Produs din sînge, obţinut prin liza globulelor roşii (19).

**Hemoliză** (*hemo-* + gr. *lysis* = dizolvare, distrucţie), sin.: *Eritrocitoliză.* Fenomenul de distrugere a globulelor roşii cu eliberarea hemoglobinei. Hemoliza fiziologică este urmarea firească a îmbătrînirii globulelor roşii. Hemoliza patologică se datorează diferitelor cauze care provoacă liza intravasculară sau în diferitele organe ce conţin într-o proporţie mai însemnată ţesut reticulohistiocitar (19). ~ **cadaverică,** trecerea hemoglobinei din globule în plasmă la cadavru şi difuzarea ei prin pereţii vaselor în ţesuturile învecinate (2). ~ **cald-rece,** hemoliza care apare numai după menţinerea la rece a materialelor în reacţie, care au fost incubate în prealabil la termostat (3). ~ **picăturii groase,** operaţie necesară în examenele hematologice în cazuri de malarie, pentru ca paraziţii să apară liberi într-un cîmp microscopic clar. Picătura groasă de sînge este supusă hemolizei înaintea fixării, prin acoperirea lamei cu apă, pînă cînd picătura ia o culoare albă-cenuşie. Cînd sîngele este mai vechi, o deshemoglobinizare rapidă se poate obţine cu $SO_4Mg$ 1% sau acid acetic glacial 5%, o parte la 4 părţi apă distilată (31). ~ σ, zonă de hemoliză incompletă, cu aspect verzui, produsă de pneumococi, streptococi viridans etc., cultivaţi pe geloză-sînge în plăci Petri. Apare datorită transformării hemoglobinei sub influenţa germenilor respectivi (3). ~ β, zonă de hemoliză clară, produsă de numeroase bacterii cultivate pe geloză-sînge în plăci Petri (3).

**Hemolizină,** sin.: *Eritrocitolizină.* Agent hemolitic de natură biologică, care poate acţiona fie singur (hemolizinele bacteriene, vegetale, din veninuri animale, mai ales de şarpe), fie numai în asociere cu alt agent (anticorpii antieritrocitari şi complementul). Complementul nu lizează hematiile decît dacă este activat, de regulă prin reacţia prealabilă a unui anticorp antieritrocitar cu aceste hematii, dar eventual şi prin alţi agenţi (3). ~ **bacteriană,** substanţă toxică elaborată de bacterii, care provoacă liza hematiilor. În unele cazuri, producerea de hemolizină reprezintă un caracter de patogenitate (3). ~ **cald-rece,** hemolizină a cărei acţiune asupra hematiilor nu devine vizibilă decît în urma menţinerii materialelor în reacţie la rece, după o prealabilă incubare la termostat. Cele mai cunoscute hemolizine cald-rece sînt: α-hemolizina *perfringens* şi β-hemolizina stafilococică (3). ~ **oxigenlabilă,** hemolizină sensibilă la acţiunea oxigenului, în prezenţa căruia se inactivează rapid, însă parţial, reversibil. Hemolizinele oxigenlabile sînt întîlnite la *Clostridium tetanii* (tetanolizina), pneumococ (pneumolizina), streptococ (streptolizina O). Ele dau reacţii serologice încrucişate, cu toată provenienţa lor atît de diferită (3).

**Hemomanometru.** Aparat pentru măsurarea presiunii sanguine (15).

**Hemomediastin** (*hemo-* + *mediastin*). Revărsat sanguin în ţesutul celular al mediastinului (34).

**Hemomelanină,** sin.: *Pigment malarie.* Pigment format din hemoglobina eritrocitelor sub acţiunea parazitului malariei; se găseşte între spori ca nişte grăunţe negre-cafenii sau liber în plasmă, de unde, fiind înglobat de celulele sistemului reticulohistiocitar, apare la nivelul endoteliilor şi celulelor Kupffer (2).

**Hemoneoză.** Boală parazitară determinată de prezenţa în organismul omului sau animalelor de viermi nematozi din genul *Haemonchus.* Tubul digestiv al omului constituie un mediu puţin favorabil dezvoltării parazitului (31).

**Hemoneurocrinie** (*hemo-* + gr. *neuron* = nerv + *krinein* = a secreta). Vărsarea hormonilor hipofizari în sistemul nervos prin mijlocirea circulaţiei porte hipotalamohipofizare (7).

**Hemopatii** (*hemo-* + gr. *pathos* = boală). Nume generic dat tuturor afecţiunilor sîngelui, respectiv ale sistemului hematopoietic. În grupul hemopatiilor, un loc aparte îl ocupă afecţiunile proliferative, tumorale ale sistemului hematopoietic, denumite hemopatii maligne (leucoze, reticuloze, sindroame mieloproliferative, limfoame maligne etc.) (19). ~ **neonatale,** modificări hematologice tranzitorii sau de durată, puse în evidenţă imediat

după naştere (19). **Hemopatie osteotropă,** sin.: *Osteopatie mielogenă.* Denumire dată de Saidman oricărei osteopatii declanşate de o afecţiune a sîngelui, osteopatie care se poate prezenta fie sub forma unor procese condensante, fie sub forma unor procese resorbante (24).

**Hemopericard** (*hemo-* + *peri-* + gr. *kardia* = inimă). Acumulare de sînge în cavitatea pericardică prin deschiderea cavităţilor inimii (de ex. infarct miocardic rupt), plăgi penetrante sau procese inflamatorii hemoragice sau tumorale maligne, interesînd pericardul; moartea se poate produce prin tamponament cardiac (2).

**Hemoperitoneu** (*hemo-* + *peritoneu*). Acumulare de sînge în cavitatea peritoneală prin leziuni vasculare traumatice sau netraumatice (ateromatoză, sifilis ş.a.); sîngele acumulat constituie o condiţie favorizantă pentru pătrunderea microbilor din intestin în cavitatea peritoneală, putîndu-se realiza peritonita (2).

**Hemopneumotorax** (*hemo-* + gr. *pneumon* = plămîn + *thorax* = torace). Prezenţa concomitentă de aer şi sînge în cavitatea pleurală, consecutiv unui traumatism toracic care a produs ruptura plămînului (11).

**Hemopoietină.** Hematopoietină.

**Hemopoieză** (*hemo-* + gr. *poiein* = a face). Hematopoieză.

**Hemoprecipitine.** Anticorpi care precipită materialul antigenic solubil al hematiilor (15).

**Hemoprofilaxie** (*hemo-* + gr. *pro* = înainte + *phylaxis* = protecţie). Metodă de prevenire a unor boli infecţioase şi transmisibile, folosită în trecut mai ales în rujeolă şi în special la copilul mic, constînd din injectarea intramusculară de sînge uman, matern sau patern, presupus a conţine anticorpi protectori faţă de boala cu care copilul a venit în contact. În prezent, metoda a fost abandonată din cauza posibilităţii de transmitere a hepatitei serice (8).

**Hemoptizie** (*hemo-* + gr. *ptysis* = scuipat). Eliminarea pe gură de sînge aerat, roşu, însoţită sau nu de tuse. Poate fi: a) fracţionată moderată, repetată ore sau zile în şir; b) fulgerătoare, care produce asfixie şi moarte fulgerătoare, datorită unui anevrism al arterelor bronşice sau al aortei deschise într-o bronhie, mult mai rar unei tuberculoze pulmonare; c) masivă, abundentă, cu patogenie multiplă (34). ~ **extrapulmonară,** simptom apărut la bolnavi fără leziuni pulmonare decelabile clinic şi radiologic, constînd dintr-o hemoragie care poate avea sediul în cavităţile nazale, faringiene sau laringoesofagiene (30). ~ **orientală,** Paragonimiază.

**Hemoragie** (*hemo-* + gr. *rhegnynay* = a curge, a ţîşni). Ieşirea sîngelui din vase şi trecerea sa în cavităţi preformate, în ţesuturi (hemoragie internă) sau în mediul înconjurător (hemoragie externă) (2). ~ **apoplectică,** Hemoragie cerebrală. ~ **arterială,** hemoragie cauzată de ruperea unor artere fie prin traumatism, fie prin leziuni inflamatorii, distrofice sau tumorale; sîngele are culoare roşie-deschisă şi curge în jet, spre deosebire de hemoragia venoasă, unde are culoare roşie-albăstruie şi se prelinge (2). ~ **capilară,** hemoragie difuză datorită întinderii leziunilor endoteliilor capilarelor pe o suprafaţă însemnată; are loc în împrejurări variate (diateze hemoragice, asfixii, infecţii capilarotoxice etc.) (2). ~ **cataclismică,** pierdere masivă şi foarte rapidă de sînge, determinată de lezarea unui vas important (30). ~ **cerebrală,** sin.: *Cerebroragie, Encefaloragie, Hemoragie apoplectică,* hemoragie în parenchimul cerebral, putîndu-se produce accidental la bolnavi cu tensiune arterială crescută, cu sau fără leziuni vasculare, sau în împrejurări nosologice foarte variate, ca: eclampsie, boli infecţioase sau alergice ale vaselor, în leziunile inflamatorii cerebrale (encefalite) sau în emboliile cerebrale (2; 27). ~ **compensată,** hemoragie de intensitate mijlocie sau mică, căreia organismul îi face faţă singur, prin mijloacele sale de adaptare (11). ~ **decompensată,** hemoragie de intensitate mare, care depăşeşte posibilităţile de adaptare a organismului şi care, fără intervenţie rapidă medicochirurgicală, poate duce la moarte (11). ~ **diapedetică,** hemoragie datorită unei dilatări excesive a pereţilor vasculari, asociată cu leziuni distrofice, însă fără soluţii de continuitate (de ex. în unele boli — cărbune, pestă etc.) (2). ~ **prin erodarea vasului** (*per diabrosis*), hemoragie determinată de procese inflamatorii sau neoplazice (2). ~ **exteriorizată,** hemoragie în care sîngele se acumulează într-un segment al tubului digestiv, de unde este eliminat prin scaun sau prin vărsătură (11). ~ **externă,** hemoragie în care sîngerarea se face la exterior (11). ~ **gravă,** hemoragie însoţită de tulburări ale întregului organism: paloare, agitaţie, scăderea tensiunii arteriale, accelerarea pulsului, a respiraţiei, senzaţie de sete (11). ~ **internă,** hemoragie în care sîngerarea se face într-o cavitate seroasă sau într-un spaţiu conjunctiv larg (11). ~ **intestinală tifică,** complicaţie severă a febrei tifoide, consecinţă a deschiderii de vase sanguine la nivelul ulceraţiilor plăcilor Peyer, survenind în special în septenarele al III-lea şi al IV-lea de boală. Clinic se manifestă prin simptome de gravitate variabilă, în raport cu masivitatea hemoragiei: tahicardie, paloare, anxietate, sete de aer, transpiraţii, scădere bruscă a tensiunii arteriale, prezenţa sîngelui digerat sau roşu în scaun (8). ~ **meningiană,** sin.: *Hemoragie subarahnoidiană,* revărsare

de sînge în spaţiul subarahnoidian meningian (27). ~ **neurotică,** hemoragie cauzată de leziuni vasculare de origine neurotrofică (2). ~ **oculară expulsivă,** hemoragie oculară gravă cu expulsia membranelor interne, care survine uneori în cursul operaţiilor intraoculare (28). ~ **oculară recidivantă juvenilă,** Boala Eales, vezi Eales. ~ **parenchimatoasă,** hemoragie produsă în interiorul unui organ, disociind elementele componente tisulare, cărora le imprimă leziuni distrofice de intensitate variabilă, ca urmare a reducerii proceselor metabolice (2). ~ **„per rhexin",** hemoragie prin ruptură de vase sanguine (2). ~ **peteşială,** hemoragie prin diapedeză, realizînd peteşii la nivelul tegumentelor şi mucoaselor (2). ~ **post-partum,** hemoragie care apare după naştere, în urma dezlipirii placentare; poate să apară şi în timpul sarcinii, în cazurile de *placenta praevia* (2). ~ **senilă,** hemoragie locală, datorită unor modificări vasculare în legătură cu vîrsta înaintată a bolnavilor (2). ~ **subarahnoidiană,** Hemoragie meningiană. ~ **„ex vacuo",** hemoragie prin scăderea bruscă a presiunii într-o cavitate (de ex. în vezica urinară la prostatici) (2). ~ **vasomotorie,** hemoragie diapedetică pe bază vasomotorie (de ex. hemoragia din pancreas în aşa-numitele apoplexii pancreatice) (2). ~ **venoasă,** hemoragie produsă în urma unei plăgi venoase, caracterizată prin faptul că sîngele iese prelins şi are culoare roşie-închisă (11). ~ **ventriculară,** Inundaţie ventriculară.

**Hemoragioză constituţională.** Vezi Mas y Magro.

**Hemoragipar** (*hemoragie* + lat. *parere* = a produce). Care determină hemoragii (32).

**Hemoreflector** (*hemo-* + fr. *réflecteur* = reflector). Aparat de determinare a saturaţiei în oxigen a sîngelui, bazat pe principiul spectrofotometric al diferenţei de absorbţie în lumină roşie (640 mμ) a oxihemoglobinei şi hemoglobinei reduse şi similarităţii lor în infraroşu (800 mμ). Se poate folosi lumina transmisă prin sînge (oximetre, spectrofotometru) şi cea reflectată (hemoreflector) (10).

**Hemoroizi** (*hemo-* + gr. *rhoia* = a curge). Stare varicoasă a venelor hemoroidale externe determinînd apariţia unor tumefieri dureroase şi uneori sîngerînde la anus; pot fi primari (de cauză intrinsecă) sau secundari (în ciroza hepatică, limfogranulomatoza rectală etc.) (16). ~ **albi,** secreţie mucopurulentă datorită unei rectite cronice, care se produce la vechii bolnavi de hemoroizi (11). ~ **externi,** hemoroizi situaţi la exteriorul anusului (11). ~ **interni,** hemoroizi situaţi în canalul anal (11). ~ **procidenţi,** hemoroizi interni prolabaţi la exteriorul anusului (11).

**Hemosalpinx** (*hemo-* + gr. *salpinx* = trompă), sin.: *Hematosalpingită, Hematosalpinx.* Hematom al trompei uterine provocat de obicei de o sarcină tubară, mai rar de retenţia sîngelui menstrual prin atrezia ostiumului uterin (orificiul trompei în uter) (18).

**Hemosiderină.** Pigment feric de rezervă, intrînd în ciclul de sinteză sau de degradare a moleculei de hemoglobină. Determinarea existenţei sau lipsei de hemosiderină în măduva oaselor este importantă din punctul de vedere al diagnosticului anemiilor feriprive. În crizele hemolitice acute din diferite anemii hemolitice, hemosiderina poate apărea şi în urină (19).

**Hemosiderotic.** Care este impregnat cu hemosiderină (10).

**Hemosideroză.** Depunere de hemosiderină în diferite ţesuturi în anemii hemolitice, transfuzii îndelung repetate, administrare îndelungată de fier, deficienţă de piridoxină. Reprezintă un grad mai uşor de tezaurizare ferică, deosebindu-se de hemocromatoză, în care depozitarea ferică în organe se produce într-un grad mai important (19). ~ **pulmonară idiopatică,** afecţiune gravă a copiilor mici, datorită unei deficienţe constituţionale a peretelui capilarului pulmonar (în special a fibrelor elastice) şi caracterizată prin leziuni siderotice întinse ale plămînului, hemoliză şi anemie (10).

**Hemospermie** (*hemo-* + gr. *sperma* = sămînţă), sin.: *Ejaculare sanguinolentă.* Ejaculare de spermă amestecată cu sînge (11).

**Hemostatic** (*hemo-* + gr. *statikos* = care opreşte). Substanţă capabilă să oprească hemoragia. Poate acţiona prin vasoconstricţie locală (adrenalină, noradrenalină), prin scăderea permeabilităţii şi creşterea rezistenţei capilare (adrenocrom), prin precipitarea proteinelor (clorură ferică, alaun şi în general substanţele astringente) şi mai ales prin favorizarea coagulării (substanţe coagulante — vitamină K, trombină, fibrină etc.) (14).

**Hemostază** (*hemo-* + gr. *stasis* = oprire). Oprirea unei hemoragii (11). ~ **prin cauterizare,** hemostază definitivă, realizabilă în hemoragia vaselor mici, cu ajutorul unui termo- sau electrocauter (11). ~ **chirurgicală,** oprirea unei hemoragii printr-o manevră chirurgicală (forcipresură, ligatură etc.) (11). ~ **prin compresiune,** hemostază definitivă realizată cu ajutorul compresiunii de lungă durată, exercitată asupra unui vas sau a unei suprafeţe sîngerînde printr-un pansament compresiv sau prin meşe (11). ~ **definitivă,** hemostază realizată prin obliterarea vasului care sîngerează (11). ~ **fiziologică,** Hemostază spontană. ~ **prin forcipresură,** hemostază definitivă realizată prin strivirea vasului cu ajutorul unei pense hemostatice (11). ~ **prin ligatură,** hemostază defini-

tivă realizată prin ligatura vasului care sîngerează (11). ~ **prin pensare permanentă,** hemostază definitivă prin forcipresură, folosită în hemoragiile din vase mari, la care nu se poate realiza ligatura vasului care sîngerează (11). ~ **preventivă,** hemostază efectuată cu titlu preventiv în operațiile bănuite sau cunoscute a fi hemoragice și care poate fi realizată prin ligatură provizorie, compresiune digitală, garou sau bandă elastică (11). ~ **provizorie,** oprirea temporară a unei hemoragii prin comprimarea directă sau indirectă a vasului care sîngerează (11). ~ **spontană,** sin.: *Hemostază fiziologică,* oprirea unei hemoragii datorită procesului de coagulare; hemostază posibilă în sîngerările de mică importanță, în special în cele capilare. Cuprinde o serie de etape: faza locală, vasculară, în care, în momentul lezării unui vas, excitația pornită din interoceptorii peretelui vascular provoacă o constricție reflexă, strict locală. Această fază este de obicei insuficientă și este completată de acțiunea țesuturilor din jurul focarului hemoragic (contracții musculare, compresiune); în faza următoare, trombocitele aderă de punctul de soluție de continuitate și, prin liza lor, pun în libertate serotonina (5-hidroxitriptamina), care provoacă o vasoconstricție mai intensă, regională. Trombocitele aglomerate formează trombusul trombocitar, peste care apoi se organizează, în faza următoare, trombusul „roșu", adevăratul cheag sanguin, care are rolul să obtureze soluția de continuitate în peretele vascular. Urmează faza de retracție a cheagului, datorită căreia închiderea plăgii este consolidată (19).

**Hemotahometru** (*hemo-* + gr. *tachos* = viteză + *metron* = măsură). Aparat pentru determinarea vitezei de circulație (10).

**Hemoterapie** (*hemo-* + gr. *therapeia* = tratament). Tratamentul unei boli prin injectare de sînge (15).

**Hemotorax** (*hemo-* + gr. *thorax* = torace). Acumulare de sînge în cavitatea pleurală, ca urmare a unui traumatism toracic sau ca urmare a unor leziuni pulmonare sau cardiovasculare (2).

**Hemozoină.** Denumirea pigmentului pe care îl acumulează diferite specii de *Plasmodium* și care provine din distrugerea hemoglobinei hematiilor parazitate (31).

**Henderson,** Melvin Starkey, 1883—1954. **Operația ~,** procedeu plastic în luxația recidivantă de umăr, în care capul humeral se suspendă la acromion cu ajutorul tendonului scurtului peronier prelevat liber și trecut „în cadru" printr-un canal osos acromial și unul tuberozitar (24).

**Henderson-Hasselbach** (Henderson, Lawrence Joseph; Hasselbach, Karl A.) **Ecuația ~,** formulă care exprimă mecanismul tampon de menținere a echilibrului acido-bazic în ser, pe care îl realizează raportul dintre bicarbonați și acidul carbonic conținuți sub formă liberă în serul sanguin:

$$pH = pK + \log \frac{\text{conc. bicarbonați}}{\text{conc. acid carbonic}}$$

Valoarea lui $pK = \log \frac{1}{K}$ este constantă (6,18 pentru plasma sanguină), ceea ce arată că orice modificare în raportul bază/acid duce la modificarea valorii pH-ului sanguin (5).

**Henle,** Adolf R., 1864—1939. **Operația ~.** 1 Rahisinteză cu două grefoane, așezate în unghiurile dintre apofiza spinoasă și apofizele transverse (24). 2. Rezecția unor segmente cilindrice din treimea medie a oaselor antebrațului, cu scopul scurtării lor, în tratamentul sindromului Volkmann (24).

**Henle,** Friedrich Gustav Jakob, 1809—1885. **Ampulla ~,** sin.: *Ampulla ductus deferentis,* dilatație situată înainte de joncțiunea ductului deferent cu ductul veziculei seminale (1). **Ansa ~,** segment intermediar al tubului urinifer, situat în medulara renală, avînd o lungime de aproximativ 16 mm și fiind alcătuit dintr-o porțiune descendentă, mai subțire și cu epiteliul format din celule plate, și o ramură ascendentă, mai largă și cu structură histologică asemănătoare celei a tubului contort distal (25). **Spina ~,** sin.: *Spina suprameatum,* tubercul mic situat postero-superior de meatul auditiv extern al osului temporal (1).

**Henle-Coenen** (Henle, Adolf R.; Coenen, Hermann). **Testul ~,** aprecierea intraoperatorie a volumului circulației colaterale prin observarea fluxului retrograd în capătul distal al unei artere secționate (10).

**Hennequin. Echimoza ~,** echimoză pe fața internă a brațului și anterioară a toracelui în fractura colului chirurgical al humerusului (24).

**Hennig,** N. **Aparatul ~,** aparat pentru laparoscopie format dintr-un trocar cu diametrul de 7,5 mm și cu vîrf conic, prevăzut cu supapă de presiune și sistem de insuflare a aerului (11).

**Henoch,** Eduard Heinrich, 1820—1910. **Angina ~,** formă de angină care apare în cursul scarlatinei maligne (de obicei în debut), cu aspect ulceronecrotic și apoi ulcerogangrenos, cu tendință extensivă în profunzime și suprafață (prinde toată mucoasa bucofaringiană), însoțită de stare generală gravă, halenă fetidă coriză seropurulentă. Este datorită unei asocieri microbiene în care predomină flora anaerobă (8).

**Henoch-Schönlein** (Henoch, Eduard Heinrich, 1820—1910; Schönlein, Johannes Lucas,

1793—1864). **Purpura** ~, sin.: *Pelioză reumatismală, Purpura abdominală, Purpura anafilactică vasculară, Purpura capilarotoxică, Purpura reumatismală,* sindrom hemoragipar vascular, considerat un fenomen alergic față de agenți infecțioși. Îmbracă forme articulare și forme abdominale, acestea din urmă întîlnindu-se mai ales la copii (19).

**Henriette. Procedeul** ~, infiltrație cu soluție de novocaină 0,5—1% a parametrelor, pe cale perineală paravaginală, utilizată la naștere pentru relaxarea părților moi ale filierei pelvigenitale și totodată cu scop analgezic (18).

**Henry,** William, 1774—1836. **Legea lui** ~, solubilitatea unui gaz într-un lichid, la temperatură constantă, este proporțională cu presiunea (6).

**Hensen,** Viktor, 1835—1924. **Canalul** ~, sin.: *Canalis reuniens, Canal saculocohlear, Ductus reuniens,* canal membranos care unește sacula cu canalul cohlear (30). **Celule** ~, celule înalte cu o bază mică și lărgite în partea superioară, situate în afara celulelor falangeale externe ale organului Corti (1). **Nodul** ~, sin.: *Nodul primitiv,* la embrion, o acumulare de celule la extremitatea anterioară a liniei primitive, prin care trece canalul neurenteric dinafară în vezicula blastodermică (1).

**Hepar** (gr. = ficat), sin.: *Ficat.* Principala glandă anexată tubului digestiv. Este situată în hipocondrul drept inferior de diafragm, antero-superior de stomac, duoden și luînd contact postero-inferior cu rinichiul și suprarenala dreaptă, vena cavă inferioară ș.a. Își varsă secreția biliară în duoden, primește pe calea venei porte sîngele care aduce substanțele asimilate la nivelul tubului digestiv abdominal și își varsă sîngele eferent prin venele suprahepatice în vena cavă inferioară. Are rol secretor, metabolic și de rezervor sanguin. Prin bila pe care o secretă în porțiunea a doua a duodenului, participă la emulsionarea, degradarea și absorbția grăsimilor. Pe plan metabolic depozitează glucoza sub formă de glicogen și, invers (funcție glicogenetică și glicogenolitică), neutralizează toxinele (funcția antitoxică) și amoniacul rezultat din degradarea proteinelor în ciclul urinii (funcție ureopoietică), participă la sinteza lipidelor și proteinelor (funcție lipo- și proteinoformatoare), îndeplinind rolul unui veritabil „laborator central al organului" (1; 15).

**Heparină.** Sarea de sodiu a acidului mucoitinpolisulfuric, prezentă în cea mai mare parte a țesuturilor organismului și în special în granulațiile din mastocite. Posedă o acțiune anticoagulantă imediată, dar de scurtă durată în diferitele faze ale coagulării, în sens antitromboplastinic, antiprotrombinic, antitrombinic și fibrinolitic, dar nu este activă decît în prezența unei proteine plasmatice cu rol de cofactor de inhibiție. Heparina mai prezintă proprietăți antianafilactice, antiexsudative și vasodilatatorii și intervine și în metabolismul fosfolipidic, fiind hipocolesterolemiantă (19).

**Heparinizare.** Amestecul sîngelui cu heparină pentru împiedicarea coagulării (19).

**Heparinoizi.** Compuși naturali sau sintetici cu structură mucopolizaharidică, înrudiți cu heparina și avînd acțiuni asemănătoare (14).

**Hepatalgie** (*hepato-* + gr. *algos* = durere), sin.: *Hepatodinie.* Durere în regiunea hepatică (16).

**Hepatectomie** (*hepato-* + gr. *ektome* = excizie). Intervenție chirurgicală prin care se rezecă o parte mai mică sau mai mare din glanda hepatică. Hepatectomia totală nu este compatibilă cu viața la om (11). ~ **cuneiformă,** rezecție operatorie a unui segment cuneiform din glanda hepatică (11). ~ **dreaptă,** rezecție operatorie a lobului drept al ficatului (11). ~ **reglată,** rezecție operatorie a unei părți din glanda hepatică, ținîndu-se seama de distribuția vasculară și biliară (11). ~ **stîngă,** rezecția operatorie a lobului stîng al ficatului (11).

*Vezi și*: Couinaud.

**Hepatico-** (gr. *hepatikos* = care ține de ficat). Element de compunere care introduce în termeni referirea la canalul hepatic (32).

**Hepaticoanastomoză.** Hepaticostomie.

**Hepaticoduodenoanastomoză** (*hepatico-* + *duoden* + gr. *anastomosis* = comunicare). Hepaticoduodenostomie.

**Hepaticoduodenostomie** (*hepatico-* + *duoden* + gr. *stoma* = gură, deschidere), sin.: *Hepaticoduodenoanastomoză.* Crearea operatorie a unei anastomoze între canalul hepatic și duoden (11).

**Hepaticoenteroanastomoză** (*hepatico-* + gr. *enteron* = intestin + *anastomosis* = comunicare). Hepaticoenterostomie.

**Hepaticoenterostomie** (*hepatico-* + gr. *enteron* = intestin + *stoma* = gură, deschidere), sin.: *Hepaticoenteroanastomoză.* Crearea operatorie a unei anastomoze între canalul hepatic și un segment al intestinului subțire (11).

**Hepaticogastroanastomoză** (*hepatico-* + gr. *gaster* = stomac + *anastomosis* = comunicare). Hepaticogastrostomie.

**Hepaticogastrostomie** (*hepatico-* + gr. *gaster* = stomac + *stoma* = gură, deschidere), sin.: *Hepaticogastroanastomoză.* Crearea operatorie a unei anastomoze între canalul hepatic și stomac (11).

**Hepaticola.** Gen de viermi paraziți din clasa *Nematoda* întîlniți la șobolani. Specia *H. hepatica* a fost găsită și la om (31).

**Hepaticostomie** (*hepatico-* + gr. *stoma* = gură, deschidere), sin. *Hepaticoanastomoză.* A-

nastomozarea operatorie a canalului hepatic la un segment al tubului digestiv (11).

**Hepaticotomie** (*hepatico-* + gr. *tome* = tăiere). Deschiderea operatorie a canalului hepatic (11).

**Hepatită** (*hepato-* + *-ită*). Afecțiune inflamatorie a ficatului, de cele mai multe ori de origine virotică, caracterizată prin infiltrație inflamatorie interstițială și modificări distrofice ale traveelor hepatice, evoluînd acut sau cronic, spre vindecare sau spre ciroză (16). ~ **acută,** hepatită care se caracterizează, anatomopatologic, prin asocierea leziunilor infiltrative ale stromei cu cele alterative ale parenchimului (2). ~ **acută infecțioasă,** Hepatită epidemică. ~ **acută virală,** Hepatită epidemică. ~ **amarilă,** hepatită cu virus amaril, survenind în evoluția febrei galbene, manifestată histopatologic prin steatoză, necroză, infiltrație leucocitară mixtă, prezență de incluziuni acidofile intranucleare, iar clinic printr-un sindrom icteric variabil ca intensitate (8). ~ **cirogenă,** hepatită virală cu tendință evolutivă spre ciroză hepatică, provocată mai frecvent de virusul hepatitic B, diferențiată de hepatita cronică postvirală prin predominanța sclerozei interstițiale, cu sindrom de hipertensiune portală și splenomegalie (8). ~ **colostatică,** formă de hepatită caracterizată histopatologic prin stază biliară pronunțată, infiltrație intensă a spațiilor porte, leziuni parenchimatoase hepatice discrete și realizată prin inhibiția secreției biliare, diskinezii cu spasme sfincteriene, sau intervenția unei variante de virus cu acțiune colostatică. Se manifestă clinic prin icter prelungit peste 30—60 zile (8). ~ **cronică,** hepatită care poate avea de la început caracterele unui proces inflamator cronic, avînd ca elemente infiltrative limfocitele, sau poate reprezenta o cronicizare a unui proces acut și se caracterizează prin tendința sa cirogenă (2). ~ **cronică latentă,** tip de hepatită cronică postvirală, în care leziunile hepatice sînt minime, simptomatologia clinică discretă sau absentă, existența ei fiind dovedită prin modificarea unor reacții enzimatice, a testelor de disproteinemie, a altor teste hepatice sau prin examen biopsic (8). ~ **cronică postvirală,** consecință a hepatitei virale, mai ales a celei serice, în care procesul de hepatită continuă să fie prezent și activ și după 6 luni de la debutul bolii acute. Clinic se manifestă prin icter (inconstant) de intensitate variabilă, oboseală, cefalee, meteorism abdominal, anorexie, ficat mărit și în tensiune dureroasă, splenomegalie, hipergammaglobulinemie serică, teste de disproteinemie pozitive și leziuni anatomopatologice variate: distrugeri celulare și activitate regenerativă (8). ~ **enzootică,** Febra din Valea Riftului. ~ **epidemică,** sin.: *Hepatită acută infecțioasă, Hepatită acută virală, Icter epidemic, Icter infecțios,* boală infecțioasă și transmisibilă, sporadică, epidemică sau chiar pandemică, cauzată de un virus specific, virusul hepatitic A, introdus în organism pe cale digestivă sau accidental prin inoculare. Se manifestă clinic prin simptome generale infecțioase: febră, astenie persistentă, amețeli, cefalee, curbatură; semne digestive și hepatice: anorexie, greață, vărsături, dureri epigastrice, balonări abdominale, constipație, mai rar diaree, icter (în formele icterice), urini hipercrome, scaune decolorate (8). ~ **epidemică anicterică,** formă clinică a hepatitelor virale caracterizată prin absența icterului, simptomatologia rezumîndu-se la manifestările generale infecțioase și digestive ale perioadei preicterice. Precizarea diagnosticului se face prin examene de laborator: probe funcționale hepatice și enzimologice pozitive, urobilinogen crescut în urină (8). ~ **epidemică icterică,** forma cu icter a hepatitelor epidemice virale (8). ~ **familială,** se referă la îmbolnăviri de hepatită virală, în general prin virusul hepatitic A, care survin în lanț epidemiologic în cadrul unei familii (8). ~ **hidropigenă,** formă clinică a hepatitei acute virale manifestată prin ascită moderată, uneori hidrotorax și edem subcutanat, însoțite de hipoproteinemie (8). ~ **iatrogenă,** Hepatită de inoculare. ~ **inaparentă,** formă clinică a hepatitelor virale, evoluînd anicteric, cu simptomatologie discretă sau total asimptomatic, dar care lasă imunitate și care, epidemiologic, poate constitui o sursă de infecție pentru cazuri secundare (8). ~ **infecțioasă.** 1. În sens restrîns, termenul este folosit pentru a denumi hepatita epidemică cu virus A. 2. În sens larg, se referă la pluralitatea hepatitelor provocate de agenți infecțioși: virusuri, rickettsii, spirochete, bacterii, protozoare, metazoare, fungi (8). ~ **de inoculare,** sin.: *Hepatită iatrogenă, Hepatită de seringă, Icter de inoculare,* termen care se referă la modalitatea de transmitere parenterală a virusurilor hepatitei virale, cel mai adesea virusul B (cale exclusivă), mai rar virusul A sau cel sclerogen (8). ~ **leptospirozică,** hepatită acută, cu sau fără icter, provocată de diverse leptospire; forma icterică și cu evoluție gravă se întîlnește în special în infecția cu *Leptospira icterohaemorrhagiae* (8). ~ **lupică,** sin.: *Hepatită lupoidă,* hepatită cronică cu caracter imunoagresiv, exprimat serologic, histologic și biochimic (16). ~ **lupoidă,** Hepatită lupică. ~ **murină,** afecțiune gravă, de obicei mortală a șoarecilor, cu leziuni întinse hepatice, determinată de virusuri din grupul MHV, patogene în special pentru șoarecii tineri (22). ~ **ondulantă,** modalitate de evoluție, cu alternanța valurilor succesive

de ameliorare şi agravare (recrudescenţe), caracterizînd în special hepatita cronică virală; este condiţionată, probabil, de un mecanism de autoimunizare (8). ~ **parenchimatoasă,** formă de hepatită în care predomină leziunile distrofice ale celulelor hepatice (2). ~ **prelungită,** formă clinică a hepatitei acute virale în care tendinţa de regresiune a simptomelor clinice nu apare înainte de 30 zile de la debut şi care reprezintă fie o formă colostatică a hepatitei, fie un proces de distrofie acută cu evoluţie torpidă sau cu recrudescenţe repetate (8). ~ **productivă,** formă anatomopatologică de hepatită însoţită de hiperplazia ţesutului conjunctiv interstiţial (ciroză) (2). ~ **salmonelozică,** infecţie hepatică provocată de germeni microbieni din grupul salmonelelor, în special de *Salmonella cholerae suis* şi *Salmonella paratyphi C,* caracterizată clinic prin pirexie accentuată, stare tifică, splenomegalie evidentă care însoţesc icterul; diagnosticul de certidudine se stabileşte prin izolarea germenului din sînge, scaun, urină şi prin teste serologice (8). ~ **sclerogenă,** varietate de hepatită epidemică, cu tendinţă marcată cirogenă sau sclerogenă, provocată de un tip de virus presupus a avea calităţi sclerogene (8). ~ **prin ser omolog,** sin.: *Boala Sergheev-Tareev, Hepatită serică,* formă gravă de hepatită virală provocată de virusul hepatitic B, al cărei agent etiologic, existent în anumite loturi de sînge, ser sau plasmă umană, a fost introdus accidental prin transfuzii (hepatită posttransfuzională), injecţii de ser de convalescent etc. Din datele experimentale, virusul hepatitei prin ser omolog este transmis exclusiv pe cale parenterală. În această formă, incubaţia este mult mai lungă ca în celelalte forme de hepatită virală (22). ~ **serică,** Hepatită prin ser omolog. ~ **de seringă,** Hepatită de inoculare. ~ **sifilitică,** termen generic pentru atingerea ficatului în cursul infecţiei sifilitice, care poate fi congenitală (hepatită interstiţială productivă) sau căpătată, în perioada secundară (hepatită icterigenă) sau în perioada terţiară (hepatită gomoasă mutilantă) (2). ~ **supurată,** formă de hepatită caracterizată prin colecţii purulente (abcese) sau, extrem de rar, printr-o infiltraţie flegmonoasă datorită pătrunderii în ficat a microbilor piogeni (2). ~ **toxică,** hepatită parenchimatoasă datorită unor toxine endo- sau exogene (2). ~ **virală,** denumire generică, considerată actualmente ca cea mai cuprinzătoare pentru hepatitele epidemice provocate de tipuri variate de virusuri: A, B, sclerogen, hemaglutinant, nehemaglutinant, colostatic şi probabil şi altele (8).

*Vezi şi*: Botkin.

**Hepatizaţie** (fr. *hépatisation*). Condensare a parenchimului pulmonar, cu dispariţia crepitaţiilor şi docimazie negativă, ca o consecinţă a unui proces inflamator (2). ~ **cenuşie,** formă de hepatizaţie reprezentînd una dintre fazele pneumoniei; este caracterizată prin culoare cenuşie uniformă şi suprafaţă lucioasă a parenchimului pulmonar şi este datorită procesului de alveolită fibrinoleucocitară şi descuamativă (2). ~ **galbenă,** formă de hepatizaţie care se caracterizează prin acţiunea litică a granulocitelor, ceea ce dă plămînului culoarea gălbuie; poate fi punctul de plecare a unei complicaţii supurative în cursul pneumoniei (2). ~ **roşie,** formă de hepatizaţie reprezentînd faza incipientă a pneumoniei; este caracterizată prin hiperemie intensă şi un proces de alveolită fibrinoasă şi catarală, realizînd reţele de fibrină în ochiurile căreia se găsesc hematii; pe suprafaţa de secţiune, aspect omogen roşumat, fin granulat (2).

**Hepato-** (gr. *hepar, hepatos* = ficat). Element de compunere care introduce în termeni referirea la ficat (32).

**Hepatocel** (*hepato-* + gr. *kele* = hernie). Hernie parţială a ficatului prin peretele abdominal sau prin diafragm (16).

**Hepatocitofagie** (*hepato-* + gr. *kytos* = celulă + *phagein* = a mînca). Aspect lezional care corespunde fagocitării unor celule hepatice, întîlnit în cursul hepatitei epidemice (22).

**Hepatodinie** (*hepato-* + gr. *odyne* = durere). Hepatalgie.

**Hepatoenteroanastomoză** (*hepato-* + gr. *enteron* = intestin + *anastomosis* = comunicare). Hepatoenterostomie.

**Hepatoenterostomie** (*hepato-* + gr. *enteron* = intestin + *stoma* = gură, deschidere), sin.: *Hepatoenteroanastomoză.* Operaţie prin care se creează o anastomoză de obicei latero-terminală, între o zonă avivată a glandei hepatice şi un segment al intestinului subţire (11).

**Hepatogastrostomie** (*hepato-* + gr. *gaster* = stomac + *stoma* = gură). Operaţie prin care se creează o anatomoză latero-laterală între o porţiune avivată a glandei hepatice (în care se deschid canale hepatice) şi stomac (11).

**Hepatogen** (*hepato-* + gr. *gennan* = a produce). Care are origine hepatică (16).

**Hepatografie** (*hepato-* + gr. *graphein* = a scrie). Imaginea ficatului obţinută printr-o radiografie după realizarea unei atmosfere de contrast în jur (pneumoperitoneu şi retropneumoperitoneu) sau prin autoradiografie după injectarea cu un izotop radioactiv (toriu) (36).

**Hepatolit** (*hepato-* + gr. *lithos* = piatră). Calcul biliar situat intrahepatic (16).

**Hepatolitiază** (*hepato-* + gr. *lithos* = piatră). Existenţa de calculi biliari intrahepatici, prin formare locală sau prin pătrunderea în cursul

unor manevre chirurgicale a calculilor biliari din căile biliare extrahepatice (17).

**Hepatologie** (*hepato-* + gr. *logos* = ştiinţă). Ramură a ştiinţelor medicale care se ocupă cu studierea ficatului şi a afecţiunilor sale (16).

**Hepatom** (*hepato-* + *-oma*). Tumoare hepatică (2). ~ **malign,** sin.: *Carcinom hepatocelular,* neoplasm hepatocelular, caracterizat prin proliferarea anarhică a celulelor hepatice, dispariţia aranjamentului în cordoane şi prin apariţia de celule mai atipice, frecvent multinucleate (2).

**Hepatomegalie** (*hepato-* + gr. *megas* = mare). Mărirea dimensiunilor ficatului; se produce în afecţiuni hepatice, cardiace sau de sistem (16).

**Hepatomelanoză** (*hepato-* + gr. *melas* = negru + *-oză*). Pigmentaţie melanică a parenchimului hepatic (16).

**Hepatonecroză** (*hepato-* + gr. *nekrosis* = mortificare). Distrugere celulară în cursul unor procese infecţioase sau toxice hepatice (16).

**Hepatonefromegalie glicogenică.** Glicogenoză.

**Hepatopexie** (*hepato-* + gr. *pexis* = fixare). Fixarea operatorie a glandei hepatice ptozate în poziţie normală (11).

**Hepatoptoză** (*hepato-* + gr. *ptosis* = cădere). Deplasarea în jos a ficatului (16).

**Hepatoragie** (*hepato-* + gr. *rhegnynai* = a curge, a ţişni). Hemoragie de origine hepatică (16).

**Hepatosplenomegalie** (*hepato-* + gr. *splen* = splină + *megas* = mare). Mărirea ficatului şi a splinei; se întîlneşte mai ferecvent în ciroze şi în boli de sistem (mieloze, reticuloze etc.) (16). ~ **megacariocitară mieloidă,** termen folosit de unii autori pentru mielofibroză (19).

**Hepatosplenoportografie.** Punerea în evidenţă, radiografic, a sistemului venos portal al splinei şi ficatului, după injectarea intrasplenică a unei substanţe de contrast (16).

**Hepatostomie** (*hepato-* + gr. *stoma* = gură, deschidere). sin.: *Colangiostomie.* Crearea operatorie a unei derivaţii biliare, deschizînd prin abraziune canalele biliare dintr-o anumită zonă a parenchimului hepatic (11).

**Hepatoterapie** (*hepato-* + gr. *therapeia* = tratament). 1. Tratamentul bolilor hepatice (16). 2. Tratamentul cu extracte hepatice (16).

**Hepatotoxemie** (*hepato-* + gr. *toxikon* = otravă + *haima* = sînge). Stare toxică endogenă, avînd originea în alterări ale funcţiilor ficatului (16).

**Hepatotoxic** (*hepato-* + gr. *toxikon* = otravă). Care are efect toxic asupra ficatului (15).

**Hepatotoxină** (*hepato-* + fr. *toxine* = toxină). Toxină exogenă sau endogenă cu efect nociv asupra ficatului (16).

**Heptilrezorcină.** Derivat de rezorcină folosit în terapeutica unor boli parazitare determinate de viermi nematozi (31).

**Heptoze.** Glucide simple (monozaharide), conţinînd 7 atomi de carbon în moleculă (5).

**Herbert, J. Jean, Baremul** ~, criteriu de apreciere a capacităţii fizice individuale, exprimat prin valori de 0—15, pe baza performanţelor obţinute în probele sportive de 100, 150 şi 1 500 m alergare, săritură în lungime şi în înălţime, cu şi fără avînt, aruncarea greutăţii cu o mînă şi cu ambele mîini, înot 100 m şi înot sub apă (24).

**Herbert. Operaţia** ~, alungirea tendoanelor posterioare ale coapsei şi capsulotomie posterioară, în genunchiul flectat din poliartrita cronică evolutivă (24).

**Herbert-Beck. Forajul** ~, foraj Duvernay care foloseşte în locul unui burghiu broşa Kirschner, cu ajutorul căreia se creează 6—12 foraje, ce tind să intereseze toate geodele din capul femural (24).

**Hercule.** Vezi Copil Hercule.

**Hering,** Heinrich Ewald, 1866—1948. **Fenomenul** ~, scurt suflu perceput la extremitatea inferioară a sternului, puţin timp după moarte (10).

**Hering,** Karl Ewald Konstantin, 1834—1918. **Teoria lui** ~, teorie după care lumina, electricitatea şi căldura sînt propagate prin ondulaţiile energiei radiante (28).

**Hering-Breuer** (Hering, Karl Ewald Konstantin, 1834—1918; Breuer, Josef, 1842—1925). **Reflexul** ~, reflex cu nivel de integrare bulbară, care intervine în asigurarea ritmului respirator. Excitaţiile pornite de la alveolele pulmonare, destinse în cursul inspiraţiei, ajung pe calea nervului vag la centrul inspirator, inhibîndu-l, ceea ce are ca urmare declanşarea expiraţiei, care în mod obişnuit este pasivă (27).

**Hermafrodit** (de la *Hermes,* zeul comerţului şi *Afrodita,* zeiţa iubirii, la greci), sin.: *Androgin.* Individ care are gonade de ambele sexe (7).

**Hermafroditism** sin.: *Bisexualitate, Intersexualitate.* Condiţia organismului care are gonade de ambele sexe. Este normal la numeroase specii vegetale şi la unele specii de animale inferioare; la vertebrate este o anomalie rară (7). ~ **psihosexual,** existenţa heterosexualităţii şi homosexualităţii la acelaşi individ (23). ~ **spurius,** Pseudohermafroditism.

**Hernie** (lat. *hernia*). Ieşirea sub învelişurile organismului a unuia sau mai multor viscere printr-un orificiu normal sau accidental, creat în peretele conţinătorului (11). ~ **aderentă,** hernie al cărei conţinut este aderent la sacul herniar (11). ~ **adipoasă,** hernie al cărei sac este înconjurat de un bogat ţesut adipos (11). ~ **cerebrală externă,** proeminarea sub scalp

a unei porțiuni din encefal, datorită unei soluții de continuitate în arahnoidă, dura mater și os (26). ~ **cerebrală internă,** Con de presiune. ~ **cîștigată,** sin.: *Hernie dobîndită,* hernie care apare la un individ la care nu există o predispoziție congenitală (11). ~ **complicată,** hernie în a cărei evoluție survin complicații: strangulare, încarcerare, ireductibilitate etc. (11). ~ **crurală,** sin.: *Hernie femurală,* hernie al cărei sac iese din cavitatea abdominală pe sub arcada crurală, la partea sa medială (11). ~ **diafragmatică,** trecerea viscerelor abdominale în torace printr-o soluție de continuitate a diafragmului; poate fi congenitală sau dobîndită prin traumatism (11). ~ **diafragmatică embrionară,** hernie diafragmatică produsă înainte de a IV-a lună a vieții intrauterine și caracterizată prin absența sacului herniar (11). ~ **diafragmatică fetală,** hernie produsă după a IV-a lună de viață intrauterină, caracterizată prin prezența sacului herniar, format din sudarea foițelor peritoneală și pleurală (11). ~ **discală „coaptă"** (Jung), hernie discală cu o evoluție de peste 1 an, rebelă la tratamente medicale și baleneofizioterapice și care are indicație operatorie (24). ~ **discului intervertebral,** sin.: *Hernia nucleului pulpos,* pătrunderea în substanța spongioasă a unui corp vertebral sau în spațiul epidural intrarahidian a nucleului pulpos aparținînd unuia sau mai multor discuri intervertebrale, datorită unei soluții de continuitate în inelul fibros al acestora. Dacă hernia discului intervertebral este posterioară, poate apărea sindromul de compresiune medulară sau radiculară, uni- sau bilateral (26). ~ **dobîndită,** Hernie cîștigată. ~ **duodenală,** sin.: *Hernie paraduodenală, Hernie retroperitoneală,* hernie internă produsă într-o fosetă formată de repliuri peritoneale în jurul unghiului duodenojejunal (11). ~ **duodenală dreaptă,** Hernie Broesike, vezi Broesike. ~ **duodenală stîngă,** Hernie Treitz, vezi Treitz. ~ **epigastrică,** sin.: *Epigastrocel,* hernie a liniei albe, cu sediul epigastric (11). ~ **esofagiană,** hernie diafragmatică produsă prin hiatul esofagian (11). ~ **exomfală,** Hernie ombilicală congenitală. ~ **femurală,** Hernie crurală. ~ **„de forță",** hernie cîștigată, produsă în urma unui efort deosebit (11). ~ **funiculară,** hernie inghinală congenitală, al cărei sac este despărțit de vaginala testiculului, conținutul său fiind situat la un nivel oarecare pe traiectul cordonului spermatic (11). ~ **ileoapendiculară,** hernie internă produsă în foseta ileoapendiculară, limitată ventral de repliul ileoapendicular ridicat de artera recurentă ileală și dorsal de mezoapendice (11). ~ **incoercibilă,** hernie enormă, ireductibilă, în ciuda unui inel herniar larg și a lipsei aderențelor, cu pierderea „dreptului de domiciliu" (11). ~ **inghinală,** hernie al cărei sac urmează traiectul canalului inghinal (11). ~ **inghinală completă,** hernie inghinală în care sacul herniar depășește orificiul extern al canalului inghinal (11). ~ **inghinală congenitală,** hernie inghinală oblică externă, cu sac preformat, constituit din canalul peritoneovaginal (11). ~ **inghinală directă,** hernie inghinală al cărei sac pătrunde în canalul inghinal prin orificiul fosetei inghinale mijlocii, situat între artera epigastrică și vestigiul arterei ombilicale (11). ~ **inghinală indirectă,** hernie inghinală al cărei sac pătrunde în canal prin foseta inghinală internă sau externă (11). ~ **inghinointerstițială,** hernie inghinală congenitală al cărei conținut, neputînd depăși inelul inghinal extern, destinde sacul în interstițiul parietal dintre mușchii peretelui abdominal (11). ~ **inghinolabială,** hernie inghinală la femeie, în care sacul herniar coboară pînă în labia mare (11). ~ **inghinoperitoneală,** hernie inghinală congenitală în bisac, din care un sac herniar urmează traiectul inghinal, iar altul pătrunde între peritoneul parietal și planul muscular (11). ~ **inghinoscrotală,** sin.: *Hernie scrotală,* hernie inghinală al cărei sac a ajuns la nivelul scrotului (11). ~ **inghinosuperficială,** hernie inghinală congenitală care coexistă cu un viciu de migrațiune a testicului, de obicei sub piele, la nivelul orificiului extern al canalului inghinal (11). ~ **internă,** hernie produsă prin angajarea unui segment intestinal într-un orificiu sau o fosetă peritoneală (11). ~ **interstițială,** hernie inghinală al cărei sac este situat între cele două orificii ale canalului herniar (11). ~ **intestinului în intestin,** Invaginație intestinală. ~ **intrasigmoidiană,** hernie internă produsă în foseta peritoneală sigmoidă situată înapoia mezocolonului descendent, între coloana lombară și rinichiul stîng (11). ~ **intraspongioasă,** protruzia nucleului pulpos al discului intervertebral în corpul spongios al vertebrei (24). ~ **ireductibilă,** hernie al cărei conținut nu mai poate fi redus în cavitatea abdominală din cauza aderențelor sau din cauză că inelul a devenit prea strîmt pentru reducere (11). ~ **de iris,** sin.: *Prolaps irian,* hernia irisului printr-o plagă corneană perforantă, fiind împins de tensiunea intraoculară (28). ~ **ischiatică,** hernie produsă prin marea sau mica incizură ischiatică. Poate fi: a) subspinoasă sau b) supraspinoasă (11). ~ **încarcerată,** Hernie strangulată. ~ **juxtaombilicală,** hernie a liniei albe, produsă deasupra sau dedesubtul ombilicului, la aproximativ 2 cm de acesta (11). ~ **liniei albe,** hernie produsă printre fibrele de încrucișare aponevrotică a liniei albe mediane (11). ~ **lombară,** hernie care se produce în regiunea lombară, în zona cuprinsă între

coloana vertebrală lombară şi verticala coborîtă de la extermitatea ventrală a coastei a 11-a la partea corespondentă a crestei iliace (11). ~ **mezentericoparietală,** Hernie Treitz, vezi Treitz. ~ **mezocolică ascendentă,** Hernie Broesike, vezi Broesike. ~ **în mezocolonul descendent,** Hernie Treitz, vezi Treitz. ~ **musculară,** formaţiune pseudotumorală formată dintr-o porţiune de muşchi intact angajată printr-o butonieră aponevrotică accidentală (11). ~ **nucleului pulpos,** Hernie discală. ~ **oblică laterală,** hernie inghinală indirectă, produsă prin foseta inghinală externă situată în afara cîrjii arterei epigastrice (11). ~ **oblică medială,** sin.: *Hernie vezicopubiană,* hernie inghinală indirectă produsă prin foseta inghinală internă, situată între cordonul fibros al uracei şi vestigiul arterei ombilicale (11). ~ **obturatorie,** hernie produsă prin canalul obturator al bazinului (11). ~ **ombilicală,** hernie produsă la nivelul inelului ombilical (11). ~ **ombilicală a adultului,** hernie ombilicală produsă la nivelul punctului slab al inelului ombilical, între nucleul fibros şi rebordul său cranial (11). ~ **ombilicală congenitală,** sin.: *Hernie exomfală,* hernie ombilicală care apare de la naştere (11). ~ **ombilicală la copil,** hernie ombilicală cîştigată, produsă după căderea cordonului ombilical, în intervalul primelor 6 luni de la naştere (11). ~ **ombilicală embrionară,** hernie ombilicală congenitală, produsă prin aplazia peretelui ventral al abdomenului (11). ~ **ombilicală fetală,** hernie ombilicală congenitală produsă printr-un inel ombilical larg, asociat unei aplazii parţiale a peretelui ventral şi care apare după luna a III-a a vieţii intrauterine (11). ~ **paraduodenală,** Hernie duodenală. ~ **parainghinală,** hernie inghinală produsă printr-un traiect inghinal accesoriu, independent de traiectul inghinal principal (11). ~ **parajejunală,** Hernie Broesike, vezi Broesike. ~ **pectineală,** Hernie Cooper, vezi Cooper. ~ **pericecală,** hernie internă produsă într-o fosetă peritoneală pericecală (11). ~ **perineală,** hernie inghinală congenitală care urmează testiculul într-o migraţiune anormală de la nivelul orificiului extern al canalului inghinal, pătrunzînd sub pielea perineului în loc de a pătrunde în scrot (11). ~ **perineală laterală,** hernie produsă în perineul anterior sau posterior, de o parte sau de alta a liniei mediane (11). ~ **perineală laterală şi anterioară,** hernie perineală laterală produsă la bărbat în vecinătatea bulbului uretral, la baza scrotului, iar la femeie în apropierea furculiţei vaginale sau în porţiunea posterioară a labiei mari (11). ~ **perineală laterală şi posterioară,** hernie perineală produsă între coccix, anus şi tuberozitatea ischionului (11). ~ **perineală mediană,** hernie perineală produsă pe linia mediană prin fanta coccipubiană a ridicătorilor anali (11). ~ **perineală mediană rectală,** Hedrocel. ~ **perineală mediană ventrală,** Elitrocel. ~ **pulmonară congenitală,** malformaţie congenitală excepţională, incompatibilă cu viaţa, caracterizată prin prezenţa plămînului în afara cavităţii toracice (11). ~ **pulmonară traumatică,** exteriorizarea spontană a plămînului printr-o plagă pleuropulmonară (11). ~ **reductibilă,** Hernie simplă. ~ **retrocecală,** hernie internă produsă într-o fosetă inconstantă retrocecală, limitată ventral de cec şi colon, dorsal de peritoneul fosei iliace, medial de repliul mezentericoparietal şi lateral de repliul parietocolic (11). ~ **retroperitoneală,** Hernie duodenală. ~ **retroxifoidiană,** hernie diafragmatică cu sediul de obicei la dreapta, produsă prin aplazia fasciculelor diafragmatice sternale sau a celor cu inserţie pe coasta a 7-a (11). ~ **scrotală,** Hernie inghinoscrotală. ~ **simplă,** sin.: *Hernie reductibilă,* hernie al cărei conţinut poate fi redus în cavitatea din care a herniat (11). ~ **sinovială** (Birkett), protruzia sinovialei articulare printr-o fantă a capsulei (24). ~ **de slăbiciune,** hernie produsă prin slăbirea congenitală sau cîştigată a peretelui abdominal (11). ~ **strangulată,** sin.: *Hernie încarcerată,* hernie complicată, al cărei conţinut nu mai poate fi redus în cavitatea de unde a herniat şi care se însoţeşte de fenomene generale şi locale acute şi grave (11). ~ **subombilicală,** hernie a liniei albe situată la 2—3 cm sub ombilic (11). ~ **subspinoasă,** vezi Hernie ischiatică. ~ **suprapiramidală,** hernie ischiatică supraspinoasă produsă prin canalul suprapiramidal (11). ~ **supraspinoasă,** vezi Hernie ischiatică. ~ **transepiploică,** hernie internă produsă printr-un orificiu congenital sau cîştigat al marelui epiploon (11). ~ **transmezenterică,** hernie internă produsă printr-un orificiu congenital sau căpătat al mezenterului (11). ~ **transmezocolică,** hernie internă produsă printr-un orificiu congenital sau cîştigat al mezocolonului (11). ~ **uscată,** hernie strangulată, al cărei sac nu conţine lichid de reacţie seroasă (11). ~ **vaginală,** Elitrocel. ~ **vaginală mediană,** Elitrocel. ~ **vaginală testiculară,** Hernie vaginoperitoneală completă. ~ **vaginolabială,** hernie perineală laterală şi anterioară la femeie (11). ~ **vaginoperitoneală completă,** sin.: *Hernie vaginală testiculară,* hernie inghinală congenitală produsă prin canalul peritoneovaginal rămas complet permeabil, astfel încît conţinutul sacului este în contact direct cu testiculul (11). ~ **ventrală,** sin.: *Laparatocel,* hernie care se produce pe părţile laterale ale abdomenului (11). ~ **vezicopubiană,** Hernie oblică medială. ~ **de vitros,** sin.: *Prolaps vitrean,* ieşirea vitrosului

printr-o plagă perforantă corneosclerală sau în cursul intervenţiilor intraoculare (28).

*Vezi şi*: Åkerlund, Astley-Cooper, Barth, Bochdaleck, Broesike, Cloquet, Cooper, Grynfelt, Hesselbach, Landzert, Larrey, Laugier, Littré, Moschcowitz, Petit, Richter, Rieux, Treitz, Winslow.

**Herniolaparotomie** (lat. *hernia* = hernie + *laparotomie*). Cale largă de acces, prin care se deschide şi cavitatea peritoneală, folosită pentru cura herniilor voluminoase al căror conţinut este format din intestinul gros (11).

**Heroină,** sin.: *Diacetilmorfină*. Derivat sintetic al morfinei, pulbere cristalină, albă, mai toxică decît morfina, cu efecte analgezice mai puternice, asociate cu stare de euforie intensă, producînd obişnuinţă, greu de tratat şi cu recidive numeroase (23).

**Heroinism.** Heroinomanie.

**Heroinomanie** (*heroină* + gr. *mania* = nebunie), sin.: *Heroinism*. Toxicomanie, obişnuinţă la heroină (23).

**Herophilus. Teascul lui** ~, sin.: *Confluens sinuum*, confluenţa sinusurilor venoase craniene sagital superior, drept, occipital şi transvers ale durei mater (1).

**Herpangină,** sin.: *Faringită aftoasă*, *Faringită veziculară*. Una dintre modalităţile clinice ale infecţiei cu virusuri *Coxsackie* din grupa A, apărînd epidemic sau sporadic, în special vara şi mai ales la copii; se manifestă clinic prin leziuni veziculoase şi uneori ulcerative, situate pe mucoasa vălului palatin şi avînd o evoluţie benignă (8).

**Herpes** (gr. *herpes*). Denumire generică pentru erupţii veziculare grupate, de diferite cauze (12). ~ **catamenial,** sin.: *Herpes menstrual*, herpes simplu recidivant, apărînd cu regularitate la unele femei cu cîteva zile înainte de menstruaţie (12). ~ **circinat eritematoscuamos,** vezi Tricofiţie. ~ **genital,** localizare primară a herpesului simplu în sfera genitală, în special pe mucoase, putînd constitui poartă de intrare pentru infecţiile veneriene (8). ~ **gestationes,** erupţie polimorfă eritematoveziculocrustoasă, precedată de un prurit violent, apărînd la femei în timpul sarcinii (lunile a II-a şi a III-a). De prognostic benign pentru mamă, boala poate fi în multe cazuri fatală pentru făt (12). ~ **iris** (Bateman), denumire prin care Bateman a descris forma eritematoveziculoasă a eritemului polimorf (12). ~ **labial,** localizare frecventă a herpesului simplu în jurul orificiului bucal; însoţeşte deseori boli bacteriene febrile (8). ~ **menstrual,** Herpes catamenial. ~ **recidivant,** apariţia repetată de erupţii herpetice la intervale variabile de timp — ritmic sezonier sau complet aritmic — în raport cu o serie de factori favorizanţi: excitaţii psihice, ciclu menstrual, traumatisme, intoxicaţii (8). ~ **simplu,** afecţiune virotică, de multe ori recidivantă, constînd din erupţii de vezicule grupate, cu tendinţă la confluare, precedate de o senzaţie de arsură; după dechiderea veziculelor se formează eroziuni cu margini policiclice şi microciclice (12). ~ **tonsurans,** vezi Tricofiţie. ~ **zoster,** Zona zoster. ~ **zoster varicelosus,** formă clinică generalizată a zonei zoster, asemănătoare varicelei (8).

**Herpetizare.** Infectare voluntară (experimentală) cu virus herpetic, recomandată înainte de introducerea vaccinării specifice antipoliomielitice pentru profilaxia paraliziei infantile (22).

**Herrick,** James, 1861—1954. **Anemie** ~, Anemie cu celule falciforme.

**Herring,** Percy Theodore. **Corpii** ~, formaţiuni cromofile în retrohipofiză, reprezentînd aglomerări secretorii (7).

**Hertwig,** Oscar, 1849—1922. **Teaca radiculară** ~, formaţiune histologică în dezvoltarea mugurelui dentar, constind dintr-o dublă lamă epitelială căreia îi revine rolul de a iniţia şi defini formarea rădăcinii. Se găseşte pe locul viitoarei limite dintre smalţ şi cement (38).

**Hertwig-Magendie** (Hertwig, Richard, 1850—1937; Magendie, François, 1783—1865). **Fenomenul** ~, semn caracteristic în leziunile protuberanţiale, repezentat printr-o denivelare în înălţime a globilor oculari, unul fiind mai coborît (27).

**Hertz. Semnul** ~, în sacrocoxalgie, hiperextensia coapsei pe bolnavul în decubit ventral determină durere (24).

**Hertzel. Semnul** ~, întreruperea prin garou a circulaţiei unui membru superior şi a ambelor membre inferioare determină la arteriosclerotici creşteri pînă la 60 mm Hg ale tensiunii arteriale de la braţul fără garou (la persoane normale creşterea nu depăşeşte 5 mmHg) (10).

**Herţen. Operaţia** ~, procedeu de cură a unei hernii inghinale, prin trecerea de fire în U prin aponevroza muşchilor oblic extern şi oblic intern şi prin arcada femurală (11).

**Herxheimer,** Karl, 1861—1944. **Reacţia** ~, sin.: *Reacţia Jarisch-Herxheimer*, *Reacţie spirilară*, fenomene reacţionale generale (febră, cefalee etc.) şi locale (intensificarea erupţiei), apărînd în sifilisul secundar florid după o injecţie cu un medicament puternic treponemicid (penicilină, arsenic), ca urmare a distrugerii masive de treponeme (12).

**Heryng. Semnul** ~, ştergerea unei zone semilunare, constatată la examenul diafanoscopic al sinusurilor maxilare, în caz de sinuzită maxilară (30).

**Herz,** Max. **Triada** ~, sin.: *Frenocardie*, sindrom funcţional, întîlnit în nevrozele car-

diace şi constînd din stenocardii, tulburări respiratorii şi palpitaţii (10).

**Heschl,** Richard Ladislaus, 1824—1881. **Circumvoluţiile** ~, *Gyri temporales transversi.*

**Hesperanopie** (gr. *hespera* = seară + *an-* + *ops* = ochi). Cecitate nocturnă.

**Hesperidină.** Flavonă ramnozoglucozidică, extrasă din *Citrus aurantium*; are proprietăţile vitaminei P (15).

**Hess,** Germain Henri, 1802—1850. **Legea lui** ~, valoarea producerii totale de căldură este egală cu producerea de căldură care ar rezulta şi la dirijarea directă a procesului spre produsul final. Ea permite calcularea producerii de căldură care are loc în corpul omenesc în urma introducerii hranei, prin determinarea cantităţii de căldură care se formează la oxidarea experimentală a aceleiaşi cantităţi de hrană. Legea lui Hess reprezintă o consecinţă a primului principiu al termodinamicii (6).

**Hesselbach,** Franz Kaspar, 1759—1816. **Hernia** ~, hernie crurală multidiverticulară, ale cărei prelungiri ies prin orificii distincte ale fasciei cribriforme (11). **Ligamentul** ~, *Ligamentum interfoveolare.* **Triunghiul** ~, arie mărginită lateral de artera epigastrică inferioară, medial de muşchiul drept abdominal şi inferior de jumătatea medială a ligamentului inghinal (1).

**Hessing. Aparatul** ~, aparat ortopedic din manşoane de piele cu şnururi armate cu bare metalice, care fixează o articulaţie bolnavă sau realizează o degajare a presiunii. Uneori, articulaţia poate fi deblocată cu ajutorul unui zăvor sau prin dispozitive automate (24). **Metoda** ~, metodă de confecţionare a protezelor după mulajele pozitive din lemn, tăiate după modele (patroane) de hîrtie (24).

**Heteradelphus** (*hetero-* + gr. *adelphos* = frate). Făt teratologic alcătuit din 2 indivizi, din care parazitul, lipsit de cap, este implantat cu partea superioară a trunchiului în epigastrul autozitului (18).

**Heteradenie** (*hetero-* + gr. *aden* = glandă). Anomalie în formarea sau localizarea ţesutului glandular (1).

**Heterallus** (*hetero-* + gr. *halios* = steril, zadarnic). Monstru dublu în care parazitul este numai rudimentar şi nelegat direct cu cordonul ombilical al fratelui său (1).

**Heterauxezis** (*hetero-* + gr. *auxesis* = creştere) . Creşterea relativ anormală a unei părţi a corpului sau a unui segment sau organ (1).

**Hetero-** (gr. *heteros* = altul). Element de compunere care introduce în termeni sensul de diferit, altul (32).

**Heteroacuzare** (*hetero-* + lat. *accusare* = a învinui). Denunţarea unui delict sau crime reale sau imaginare (23).

**Heteroaglutinare** (*hetero-* + lat. *agglutinare* = a lipi, a uni strîns). Aglutinare a celulelor de la alte specii de animale (15).

**Heteroaglutinină.** Anticorp aglutinant din sînge, capabil să aglutineze hematii sau celule ale altor specii animale sau în stări patologice chiar ale altor indivizi din aceeaşi specie (de ex. în reacţia de aglutinare la rece) (22).

**Heteroanticorp** (*hetero-* + *anticorp*). Anticorp corespunzător unui antigen provenind de la o specie diferită de cea a organismului la care există anticorpul. Marea majoritate a anticorpilor sînt heteroanticorpi (3).

**Heteroautoacuzare** (*hetero-* + gr. *autos* = singur + *accusare* = a învinui). Denunţarea de către un individ, a lui însuşi şi a altcuiva, pentru o crimă reală sau imaginară (23).

**Heteroauxină.** Acid β-indolilacetic.

**Heteroblaste** (*hetero-* + gr. *blastos* = germen). Ţesuturi care se dezvoltă sub o formă esenţial diferită de ţesutul de origine (1).

**Heterocarion** (*hetero-* + gr. *karyon* = nucleu). Situaţie în care celula prezintă 2 sau mai mulţi nuclei, fiecare dintre aceştia prezentînd, la o aceeaşi genă, alele diferite (17).

**Heterocephalus** (*hetero-* + gr. *kephale* =cap). Monstru fetal, avînd două capete de mărimi diferite (1).

**Heteroeheirie** (*hetero-* + gr. *cheir* = mînă). Alocheirie.

**Heterocromatină.** Porţiuni din cromatină care se colorează mai întunecat decît restul cromatinei dintr-un nucleu şi decît normal (23).

**Heterocromie** (*hetero-* + gr. *chroma* = culoare). Diferenţă de colorare privind două părţi ale unei structuri sau două structuri care sînt identice în mod normal (1). ~ **iriană,** diferenţă de culoare a irisului între cei 2 ochi (28).

*Vezi şi*: Fuchs.

**Heterocromozom** (*hetero-* + *cromozom*). Cromozom sexual.

**Heterodera radicicola.** Specie de viermi paraziţi din clasa *Nematoda*, care trăiesc pe rădăcina unor vegetale (ridichi, morcovi, ţelină) (31).

**Heterodymus** (*hetero-* + gr. *didymos* = geamăn). Făt teratologic dublu, la care parazitul, reprezentat prin cap, gît şi uneori printr-un torace rudimentar, este implantat pe faţa anterioară a autozitului (18).

**Heteroerotism** (*hetero-* + gr. *eros* = iubire), sin.: *Aloerotism.* Fenomenul normal de atracţie faţă de sexul opus (35).

**Heteroflază.** Boală parazitară a omului şi unor animale (cîini, pisici), determinată de infestarea cu paraziţi trematozi din genul *Heterophyes* (31).

**Heteroforie** (*hetero-* + gr. *pherein* = a purta, a duce). Strabism latent, dezechilibru oculomotor cu tendinţă mare de fuzionare (28).

**Heterogenot** (*hetero-* + gr. *genos* = gen). Vezi Starea de heterogenot.

**Heterografă** (*hetero-* + fr. *greffe* = grefă). Grefă eterogenă. ~ **osoasă,** Grefă osoasă heteroplastică.

**Heterohemolizină.** Hemolizină apărută spontan sau prin imunizare, cu acțiune litică asupra globulelor roșii de altă specie (19).

**Heteroimunitate** (*hetero-* + lat. *immunitas* = imunitate). Imunitate față de celulele altei specii decît aceea de la care provine serul imun (19).

**Heterolateral** (*hetero-* + lat. *latus* = latură, margine). Fenomen sau organ situat de partea opusă, contralaterală, în comparație cu termenul de referință (15).

**Heterolizină.** Lizină formată după introducerea de antigen de altă specie și care distruge celulele provenite de la altă specie decît aceea în care s-a format (19).

**Heterometaplazie** (*hetero-* + gr. *meta* = lîngă + *plassein* = a forma). Schimbarea caracterului unui țesut după transplantarea sa într-o altă parte a corpului (1).

**Heterometrie** (*hetero-* + gr. *metron* = măsură). Heteroplazie în care se petrec devieri cantitative de la normal (2).

**Heteromorfie** (*hetero-* + gr. *morphe* = formă). În citologie, neasemănarea în formă sau sediu; termenul se aplică fiecăruia din componenții unei perechi sinaptice de cromozomi diferiți, cum sînt cromozomii X și Y (1).

**Heteromorfoză** (*hetero-* + gr. *morphe* = formă + *-oză*). Înlocuirea unor porțiuni dispărute prin alte porțiuni organizate (2).

**Heteropagus** (*hetero-* + gr. *pagos* = care este fixat). Făt teratologic dublu, caracterizat prin faptul că parazitul prezintă un cap și membre distincte (18).

**Heterophyes.** Gen de viermi paraziți din familia *Heterophideae*, clasa *Trematoda*. De acest gen aparține specia *Heterophyes heterophyes* (sin.: *Distomum heterophyes*), care poate determina heterofiaza, îmbolnăvire destul de frecventă în Asia, Africa și Extremul Orient (31).

**Heteroplastie** (*hetero-* + gr. *plassein* = a forma). Transplantare tisulară de la o specie la alta (2).

**Heteroplazie** (*hetero-* + gr. *plassein* = a forma). Formarea unui țesut patologic pe seama unui țesut sănătos; elementele neoformate diferă de predecesoarele lor (2).

**Heteroploidie** (*hetero-* + gr. *ploos* = sufix cu sensul de diviziune cromozomială). Stare de asimetrie numerică a cromozomilor care nu reprezintă un multiplu al numărului haploid (19).

**Heteropolimeri.** Molecule înalt polimerizate, în constituția cărora intră substanțe diferite de ex. polimerii de acizi nucleici, care conțin baze azotate (purinice și pirimidinice), pentoze (riboză și dezoxiriboză) și acid fosforic (5).

**Heteroproteide.** Proteide care conțin în molecula lor, în afară de aminoacizi, alte substanțe neproteice (glucide, lipide, vitamine, ioni metalici) (5).

**Heterosexual** (*hetero-* + lat. *sexus* = sex). Caracter care aparține sexului opus (7).

**Heterotaxis** (*hetero-* + gr. *taxis* = ordine). Poziție anormală sau transpoziție a organelor (1).

**Heteroterapie** (*hetero-* + gr. *therapeia* = tratament). Terapie nespecifică; tratamentul unor afecțiuni cu mijloace care sînt specifice altor afecțiuni, cu care nu au nici o legătură aparentă (4).

**Heterotopie** (*hetero-* + gr. *topos* = loc). Ectopie.

**Heterotransplant** (*hetero-* + *transplant*). Fragment de țesut recoltat în vederea transplantării de la un individ de specie diferită (11). ~ **osos,** Grefon osos heteroplastic.

**Heterotrih** (*hetero-* + gr. *trix, trichos* = păr). Caracterizat prin prezența de cili de diferite mărimi (de ex. cilii mai mari din jurul peristomului la infuzori) (31).

**Heterotrof** (*hetero-* + gr. *trophe* = nutriție). Caracterul unui organism de a nu fi capabil să-și sintetizeze componentele celulare proprii pornind de la substanțe minerale, avînd nevoie, ca sursă de carbon sau azot, de un compus organic mai mult sau mai puțin complex. În prezent se tinde la înlocuirea acestui criteriu cu acela al modului de obținere a energiei necesare proceselor celulare, organismele heterotrofe neputînd utiliza decît energia rezultată din degradarea unor compuși organici (3).

**Heterotropie** (*hetero-* + gr. *tropos* = întoarcere). Strabism manifest (28).

**Heterotypus** (*hetero-* + gr. *typos* = tip). Monstru dublu în care fătul parazit atîrnă de peretele ventral al autozitului (1).

**Heteroxen** (*hetero-* + gr. *xenos* = străin). Termen care caracterizează ciclul evolutiv al acelor paraziți care necesită în dezvoltarea lor gazde diferite (definitive și intermediare) (31).

**Heterozide.** Glucide care conțin în molecula lor, în afară de oze simple, alte substanțe neglucidice (aminoacizi, acizi grași) (5).

**Heterozigot** (*hetero-* + *zigot*). Zigot rezultat din unirea a 2 gameți cu compoziție genetică diferită (15).

**Heterozom** (*hetero-* + gr. *soma* = corp, corpuscul). Cromozom sexual.

**Heubner, O. Boala** ~, sin.: *Pedonefrita Heubner*, denumire pentru acea formă a nefritei

în focar la copii, care evoluează cu puseuri repetate de hematurie, consecutive unor faringite acute (33). **Pedonefrita** ~, Boala Heubner.

**Heurtreaux. Flegmonul** ~, flegmon al peretelui ventral al abdomenului, dezvoltat în teaca dreptului sau înapoia acesteia, între ombilic şi pube (11).

**Hexaclorciclohexan,** abreviat HCH. Insecticid de contact organoclorurat, pulbere cristalină solubilă în solvenţi organici, cu acţiune convulsivantă; ingerat accidental produce hipertensiune, bradicardie, ataxie, tremurături, convulsii, paralizii (23).

**Hexaclorofen.** Topic antiseptic avînd acţiune favorabilă în unele dermatoze microbiene, sub formă de soluţii şi unguente; se încorporează în săpunuri dezinfectante şi dezodorizante (13).

**Hexadimetrină.** Polimer sintetic cu structură cuaternară de amoniu; este folosit ca antidot în intoxicaţia acută cu heparină (14).

**Hexametilentetramină.** Metenamină.

**Hexametoniu.** Compus cuaternar de amoniu cu proprietăţi ganglioplegice, utilizat în terapeutică sub formă de derivaţi halogenaţi (clorură, bromură, iodură). Are acţiune vasodilatatorie şi hipotensivă, reduce volumul şi aciditatea secreţiei gastrice normale, inhibează motilitatea tubului digestiv şi diminuează secreţia sudorală (13).

**Hexamină.** Metenamină.

**Hexanhexol.** Dulcită.

**Hexestrol.** Estrogen de sinteză derivat de stilben, activ pe cale bucală şi parenterală; este indicat în deficienţele ovariene, hiperfuncţie testiculară, cancer de prostată (13).

**Hexilrezorcină.** Derivat de rezorcină utilizat în terapeutica unor boli parazitare (de ex. ascaridioza, oxiuraza, anchilostomiaza ş.a.) (31).

**Hexobarbital.** Barbituric cu acţiune narcotică de foarte scurtă durată; se administrează intravenos (13).

**Hexokinază.** Enzimă care catalizează procesul de fosforilare a hexozelor, în prezenţa adenozintrifosfatului (5).

**Hexozamină.** Glucozamină.

**Hexozaminidază.** Hialuronidază.

**Hexoze.** Glucide cu 6 atomi de carbon (de ex. glucoza, fructoza, galactoza) (5).

**Hexozidaze.** Glicozidaze.

**Hey,** William. **Amputaţia** ~, dezarticulaţie metatarsotarsiană cu ridicarea unei părţi din cuneiformul medial (24). **Ligamentul** ~, ligament care protejează la partea internă hiatul crosei safenei interne (24).

**Hey-Groves-Smith. Operaţia** ~, refacerea ligamentului încrucişat al genunchiului, cu ajutorul tendonului muşchiului semitendinos care se transfixiază printr-un tunel osos forat în condilul femural extern, prin articulaţie, condilul tibial intern şi se fixează apoi la femur după ce a dublat ligamentul intern. Tendonul descrie în totalitate un „N" (24).

**Hey-Tavernier. Incizia** ~, incizie transversală pe faţa internă a genunchiului pentru meniscectomie internă (24).

**Heyd,** Charles Gordon. **Sindromul** ~, sin.: *Sindromul hepatorenal,* complex simptomatic care înmănunchează tulburări de origine renală, care pot surveni în unele afecţiuni hepatice sau în cadrul unei suferinţe comune, hepatice şi renale (16).

**Heydenreich. Fractura** ~, fractură transversală transtuberozitară a extremităţii superioare a tibiei (24).

**Heyn,** W. **Operaţia** ~, osteotomie-rezecţie a extremităţii superioare a femurului în pseudartroza colului femural. Rezecţia se face cuneiform cu bază internă la nivelul metafizei; se rezecă capul femural necrozat, iar partea trohanteriană se apleacă intern, oferind astfel sprijin în cavitatea cotiloidiană în locul capului femural (24).

**Heyrovsky,** H. **Operaţia** ~, procedeu de cură chirurgicală a cardiospasmului cu megaesofag, prin anastomoză esogastrică pe cale transpleurodiafragmatică (11).

**Hf.** Simbolul hafniului (5).

**Hg.** Simbolul mercurului (14).

**Hialin** (gr. *hyalos* = sticlă). Substanţă omogenă, clară, fără structură, întîlnită în mod normal în matricea cartilajului, corpul vitros, coloidul glandei tiroide, gelatina Warton etc.; este întîlnită patologic în degenerarea ţesutului conjunctiv, celulelor epiteliale în formele de degenerare mucinoasă şi coloidă etc. (1). ~ **epitelial,** substanţă hialină produsă de celulele epiteliale sau care rezultă din modificările degenerative ale acestora, apărînd de obicei în formă de picături intracitoplasmice; se observă în unele celule tumorale, plasmocite şi în diferite boli ale ficatului şi rinichiului (1). ~ **mezenchimal,** formă de substanţă hialină care rezultă din degenerarea sau necroza unui ţesut neepitelial, de obicei a muşchilor, ca în necrozele hialine Zenker sau ale vaselor sanguine (1).

**Hialinizare.** Distrofie proteică ireversibilă a fibrelor conjunctive şi uneori a celulelor, caracterizată prin omogenizare; cel mai des apare la nivelul vaselor (hialinoza vaselor); nu are reacţie specifică (2).

*Vezi şi:* Crooke.

**Hialinoză** (*hialin* + *-oză*). Termen consacrat pentru degenerescenţa hialină a vaselor sau la nivelul sinusurilor limfoganglionare, avînd ca

urmare scăderea rezistenței vaselor (în special cerebrale), putînd da hemoragii (2). ~ **cutaneomucoasă,** Boala Urbach-Wiethe, vezi Urbach-Wiethe.

**Hialită** (*hialo-* + *-ită*). Opacifieri ale vitrosului după inflamații ale uveei (28).

**Hialo-** (gr. *hyalos* = sticlă). Element de compunere care introduce în termeni sensul de translucid, asemănător cu sticla (32).

**Hialofagie** (*hialo-* + gr. *phagein* = a mînca). Ingerare de sticlă (35).

**Hialoida** (*hialo-* + gr. *eidos* = formă). Membrana de înveliș al corpului vitros (28).

**Hialomer** (*hialo-* + gr. *meros* = parte). Vezi Cromomer.

**Hialoplasmă** (*hialo-* + gr. *plasma* = formație), sin.: *Enchylema, Masa interfilară, Paramitomă, Paraplasmă.* Porțiunea fluidă a protoplasmei (1).

**Hialuronat.** Sare a acidului hialuronic (15).

**Hialuronidază,** sin.: *Alidază, Difuzină, Factor de difuziune, Factor de invazie, Hexozaminidază, Hidază, Invazină.* Enzimă mucolitică, prezentă în testicul, spermă, țesutul conjunctiv, secretată de numeroase bacterii (streptococi, pneumococi, clostridii etc.) și care acționează depolimerizînd acidul hialuronic din țesuturi, ceea ce are ca rezultat reducerea viscozității substanței fundamentale. Hialuronidaza are un rol deosebit de important în infecții, ca factor de invazie, favorizînd difuziunea procesului infecțios. Se utilizează în clinică pentru mărirea acțiunii unor anestezice locale sau pentru a permite difuzarea întinsă a soluțiilor injectate pe cale subcutanată (3).

**Hiat** (lat. *hiatus*). *Hiatus.* ~ **leucemic,** *Hiatus leucaemicus.* ~ **pleuroperitoneal,** deschidere mică în diafragm la fetus, între cavitățile pleurală și peritoneală (1).

*Vezi și*: Fallopio, Schwalbe, Winslow.

**Hiatus** (lat. = hiat), sin.: *Hiat.* Termen utilizat în anatomie, desemnînd un spațiu sau o deschidere marcată de obicei într-o aceeași structură (1). ~ **adductorius,** sin.: *Hiatus tendineus,* interstițiu întîlnit la inserția mușchiului *adductor magnus*; reprezintă punctul de trecere a vaselor femurale în regiunea poplitee și deschiderea terminală a canalului adductor (1). ~ **aorticus,** deschidere în diafragm prin care trece artera aortă (1). ~ **canalis facialis,** sin.: *Hiatul Fallopio,* deschidere pentru trecerea nervului petros mare superficial și ramura petroasă a arterei meningiene medii (1). ~ **intermediaris,** dehiscența primului arc posterior sacrat care se observă înaintea închiderii arcurilor sacrate (pînă la vîrsta de 8—10 ani) (24). ~ **leucaemicus,** sin.: *Hiat leucemic,* termen introdus de Naegeli pentru a caracteriza aspectul hematologic periferic al leucozei acute mieloblastice. Pe lîngă un număr mare de elemente patologice (mieloblaști atipici), se găsește un număr redus de elemente granulocitare mature (fără elemente intermediare), considerate astăzi ca elemente periferice ale restului de țesut granulopoietic normal (19). ~ **maxillaris,** orificiul care permite comunicația între cavitatea nazală și sinusul maxilar (1). ~ **oesophageus,** sin.: *Foramen oesophagicum,* orificiul de trecere prin diafragm a esofagului (1). ~ **sacralis,** orificiul inferior sau caudal al canalului sacral (1). ~ **saphenus,** sin.: *Fossa ovalis fasciae latae,* deschidere în *fascia lata* prin care trece marea venă safenă (1). ~ **semilunaris.** 1. Scobitură în peretele lateral al meatului mijlociu al cavității nazale, în care se deschid sinusul maxilar și celulele etmoidale anterioare. 2. Deschidere în fascia profundă a brațului pentru trecerea venei bazilice (1). ~ **tendineus,** *Hiatus adductorius.* ~ **totalis sacralis,** lipsa de fuziune a tuturor arcurilor posterioare ale vertebrelor sacrate (24). ~ **vertebralis,** dehiscența arcurilor vertebrale posterioare, normală la copii, și care persistă la atlas pînă la vîrsta de 4 ani, iar în regiunea lombosacrată și mai cu seamă la primul arc sacrat cel puțin pînă la 8—10 ani (24).

**Hibbs,** Russell Aubra, 1869—1932. **Operația ~.** 1. Rahisinteză pentru morbul Pott, care constă din fracturarea apofizelor spinoase ale vertebrelor și așezarea lor una peste cealaltă, astfel ca prin consolidare să formeze un bloc comun (24). 2. Artrodeză extraarticulară de șold, prin alunecarea proximală a marelui trohanter și fixarea lui în osul iliac (24).

**Hibernare** (lat. *hibernare* = a ierna). Stare de somnolență și încetinire a proceselor metabolice, întîlnită la unele animale în timpul iernii (popîndău, bursuc etc.) sau creată la om cu ajutorul substanțelor deconectante centrale sau prin refrigerație, în scop terapeutic (hibernare artificială, metoda Laborit) (15).

**Hibernoterapie** (lat. *hibernare* = a ierna + gr. *therapeia* = tratament). Utilizarea hibernației artificiale în scop terapeutic (4).

**Hibrid** (lat. *hybrida*). Organism rezultat din combinarea a două organisme genetic diferite (22).

**Hicks,** John Braxton, 1823—1897. **Metoda ~,** metodă de hemostază în *placenta praevia* constînd din coborîrea unui picior al fătului la vulvă fie simplă, în caz de prezentație pelviană, fie după versiune internă, în prezentație craniană; urmărește realizarea hemostazei în cazurile în care colul uterin nu este complet dilatat (18). **Versiune bimanuală ~,** sin.: *Versiune prin manevre mixte,* metodă de versiune care se execută atît prin manevre externe, prin intermediul peretelui abdominal, cît și

prin manevre interne, prin introducerea a două degete în colul nedilatat al uterului. Mîna externă şi cea internă lucrează sinergic, în scopul modificării prezentaţiei de la strîmtoarea superioară, obţinîndu-se alta mai favorabilă. Operaţia se face sub anestezie generală (18).

**Hidantoine.** Ureide ciclice ale acidului glicolic cu proprietăţi anticonvulsivante şi efecte antiepileptice active, mai ales în marele rău epileptic (14).

**Hidartroză** (gr. *hydor* = apă + *arthron* = articulaţie + *-oză*). Hidrartroză. ~ **intermitentă,** Hidropizie articulară intermitentă.

**Hidatidă** (lat. *hydatis* = picătură de apă). Vezi Chist hidatic. ~ **pediculată Morgagni,** *Appendix epididymidis.* ~ **sesilă Morgagni,** *Appendix testis.*

**Hidatidoperitoneu.** Revărsarea în cavitatea peritoneală a lichidului hidatic steril şi neamestecat cu bilă (11).

**Hidatidotorax.** Prezenţa de vezicule hidatice care plutesc liber într-un lichid pleural de reacţie (11).

**Hidatidoză.** Echinococoză. ~ **alveolară,** Echinococoză alveolară.

**Hidază.** Hialuronidază.

**Hidradenom** (gr. *hidros* = sudoare + *aden* = glandă + *-oma*). Adenom sudoripar. ~ **eruptiv,** Siringadenom. ~ **fistulos vegetant,** Siringadenom papilifer. ~ **verucos fistulovegetant,** Siringadenom papilifer.

**Hidralazină.** sin.: *Hidrazinoftalazină.* Simpatolitic, hipotensiv cu acţiune centrală şi periferică, care se instalează lent şi durează mult; ameliorează circulaţia renală (13).

**Hidramnios** (gr. *hydor* = apă + *amnion* = amnios). Afecţiune caracterizată prin creşterea excesivă a cantităţii de lichid amniotic, însoţită de o hipertonie continuă a uterului. Consecinţele asupra fătului şi mamei sînt în funcţie de cantitatea de lichid şi de rapiditatea creşterii sale. *Forme clinice*: h. acut, care apare în primele 4 luni de sarcină, avînd evoluţie rapidă terminată prin avort; h. cronic, care apare în luna a VI-a de sarcină, evoluează în puseuri şi se termină de obicei prin naştere prematură (rareori la termen) (18).

**Hidranencefalie** (*hidro-* + *an-* + gr. *enkephalos* = creier). Malformaţie congenitală caracterizată prin absenţa dezvoltării encefalului, care este înlocuit cu o cavitate plină de lichid cefalorahidian (26).

**Hidrargir.** Mercur.

**Hidrargirie.** Hidrargiroză. ~ **cutanată,** erupţii provocate de mercur, constînd din eriteme întinse pruriginoase, veziculaţie, cruste, ajungînd uneori la descuamări în lambouri largi. Se însoţesc de febră şi fenomene generale (12).

**Hidrargiroză,** sin.: *Hidrargirie.* 1. Coloraţie anormală a tegumentelor datorită administrării unui tratament mercurial (23). 2. Erupţie cutanată putînd îmbrăca aspecte morfologice foarte variate (mai ales eriteme cu tendinţă la generalizare), datorită administrării unui tratament mercurial (23).

**Hidrartroză** (*hidro-* + gr. *arthron* = încheietură + *-oză*), sin.: *Hidartroză, Hidrops articular.* Revărsare seroasă într-o cavitate articulară, ca urmare a unei inflamaţii sau a unui traumatism local (4).

**Hidrat.** Denumire veche utilizată pentru hidroxid (5). ~ **de amilen,** alcool amilic terţiar; are acţiune hipnotică rapidă şi de durată mijlocie; se foloseşte limitat ca hipnotic şi, în asociere cu tribrometanolul (pe care îl dizolvă), ca narcotic de bază (14). **Hidraţi de carbon.** Carbohidraţi. ~ **de tricetohidrinden,** Ninhidrină.

**Hidratare** (gr. *hydor* = apă). 1. Fenomen clinic al conţinutului crescut de apă în organism (32). 2. Introducerea apei în organism (32). 3. Procesul chimic al fixării apei de către un corp fără descompunerea moleculei sale (32).

**Hidrazidă.** Compus organic din grupa amidelor, avînd formula generală R-CO-NH-$NH_2$. Hidrazidele sînt substanţe cristaline, intens alcaline, cu proprietăţi reducătoare. O serie de hidrazide sînt folosite ca medicamente (14). ~ **acidului izonicotinic,** abreviat H.I.N., sin.: *Izoniazidă,* tuberculostatic major, obţinut pe cale sintetică, derivat al acidului izonicotinic. Are acţiune electivă asupra micobacteriilor tuberculozei umane şi bovine. În organismul uman, izoniazida este parţial acetilată (formă inactivă tuberculostatic), parţial oxidată (rezultînd acid izonicotinic) şi în parte este eliminată urinar sub formă de hidrazidă liberă (activă tuberculostatic), fără a fi metabolizată (5).

**Hidrazinoftalazină.** Hidralazină.

**Hidrazone.** Compuşi ai glucidelor cu hidrazinele, în proporţii echimoleculare. Sînt uşor cristalizabile, aspectul cristalelor, punctul de fuziune şi solubilitatea lor fiind în funcţie de tipul ozelor care intră în reacţie, ceea ce permite identificarea glucidelor respective (5).

**Hidremie** (*hidro-* + gr. *haima* = sînge), sin.: *Pletoră seroasă.* Creşterea componentei lichide a sîngelui (2).

**Hidrencefalocel** (*hidro-* + gr. *enkephalos* = creier + *kele* = hernie). Malformaţie congenitală caracterizată prin craniu bifid, encefalocel şi hidrocefalie internă a ventriculului inclus în hernie (26).

**Hidrencefalocrinie** (*hidro-* + gr. *enkephalos* = creier + *krinein* = a secreta). Secreţia unor

hormoni (hipofizari) în lichidul cefalorahidian (7).

**Hidro-** (gr. *hydor* = apă). Element de compunere care introduce în termeni referirea la apă, lichide (32).

**Hidroa** (gr. *hydor* = apă + *oon* = ou). Denumire generică pentru formele buloase de eritem exsudativ polimorf (12). ~ **estivală**, formă atenuată de hidroa vacciniformă (12). ~ **solară**, Hidroa vacciniformă. ~ **vacciniformă**, sin.: *Bullosis actinica, Epidermoliză fotoactinică congenitală, Hidroa solară, Hidroa vernalis*, afecțiune congenitală începînd din copilărie, manifestîndu-se în perioadele de vară sub forma de erupții buloase, care lasă uneori cicatrice varioliforme, mutilante (12). ~ **vernalis**, Hidroa vacciniformă.

**Hidrocal**, sin.: *Piatră artificială*. Ipsos dur, de obicei colorat, folosit în stomatologie pentru modele și ambalaj (39).

**Hidrocalicoză.** Diverticul caliceal.

**Hidrocarbonate.** Carbohidrați.

**Hidrocarburi.** Substanțe organice care conțin în molecula lor C și H. După felul în care se leagă între ei atomii de C, se deosebesc: hidrocarburi saturate aciclice (parafinice, alcani), hidrocarburi saturate ciclice (cicloparafinice, ciclani), hidrocarburi nesaturate cu dublă legătură (olefinice, alchene), hidrocarburi nesaturate cu triplă legătură (acetilenice, alchine), hidrocarburi aromatice mononucleare (benzenice) sau polinucleare (naftalenice) etc. (5). ~ **alifatice**, hidrocarburi saturate liniare ($C_nH_{2n+2}$) care constituie, pure sau în amestec, marea majoritate a carburanților, combustibililor și lubrifianților. Sînt utilizate ca solvenți; au acțiune toxică moderată, de tip narcotic (9). ~ **aromatice**, hidrocarburi ciclice nesaturate, cu duble legături conjugate, utilizate ca solvenți și materii prime de sinteză. Au acțiune toxică importantă, neurotropă (narcotică); unele au și o acțiune medulotoxică marcată (benzenul) (9). ~ **halogenate**, hidrocarburi substituite cu unul sau mai mulți atomi de Cl, Br sau I. Au o toxicitate variabilă, după compoziție și structură (9).

**Hidrocefalie** (*hidro-* + gr. *kephale* = cap). Sindrom caracterizat printr-o acumulare de lichid cefalorahidian aflat în stare de tensiune în cutia craniană. Poate să se producă în interiorul cavităților ventriculare cerebrale (hidrocefalie internă) sau între foițele meningiene (hidrocefalie externă), cînd adesea este concomitentă cu procese de atrofie cerebrală. Este determinată de diferite cauze, care produc fie hipersecreție, fie tulburări de circulație sau resorbție a lichidului cefalorahidian (2; 33).

**Hidrocel** (*hidro-* + gr. *kele* = tumoare, hernie). Epanșament seros, format fie în vaginala testiculară închisă (hidrocel simplu), fie în conductul vaginoperitoneal neobliterat (hidrocel congenital) (2).

**Hidrochinonă**, sin.: *1,4-Dioxibenzen*. $C_6H_4(OH)_2$. Substanță antioxidantă folosită în tehnica fotografică, ca reactiv în unele tehnici colorimetrice de analiză biochimică și la conservarea unor medicamente (5).

**Hidrochistadenom** (*hidro-* + gr. *kystis* = vezică + *aden* = glandă + *-oma*). Adenom al glandelor sudoripare cu dilatații chistice (2).

**Hidrochistom** (*hidro-* + gr. *kystis* = vezică + *-oma*). 1. Termen generic pentru chisturi ale glandelor sudoripare (2). 2. Sindrom cutanat constînd din tumorete translucide, dure, localizate la față și rezultate din dilatarea și obliterarea canalelor glandelor sudoripare. De obicei multiple, se întîlnesc la persoane adulte, în special la femei care lucrează în condiții de temperatură înaltă (12). ~ **papilifer**, Siringadenom papilifer.

**Hidroclorotiazidă.** Sulfamidă cu acțiune diuretică intensă și prelungită; favorizează eliminarea clorului și sodiului și în mai mică măsură a potasiului; are acțiune hipotensivă moderată și de potențare a hipotensivelor curente, fiind diureticul de electie în aproape toate cazurile de edeme (13).

**Hidrocodonă**, sin.: *Dihidrocodeinonă*. Derivat al codeinei, antitusiv cu acțiune asemănătoare acesteia (13).

**Hidrocolecist** (*hidro-* + gr. *chole* = bilă + *kystis* = vezică). Dilatarea veziculei biliare prin acumularea unui lichid seros, ca urmare a obliterării colului sau a canalului cistic prin calculi, la care se adaugă un proces inflamator cu virulență microbiană scăzută (2).

**Hidrocoleretic** (*hidro-* + gr. *chole* = bilă + *eresis* = îndepărtare). Substanță medicamentoasă care mărește secreția biliară mai ales pe seama apei, diluînd bila (14).

**Hidrocoloide.** Materiale dentare elastice, în a căror compoziție intră ca element de bază, fie agar-agarul (hidrocoloidul reversibil), fie alginatele (hidrocoloidul ireversibil). Hidrocoloidele folosite în stomatologie sînt soli care gelifică (39).

**Hidrocortizon.** Cortizol.

**Hidrocuție.** Sincopă survenită ca urmare a diferitelor moduri de agresiune a apei (11).

**Hidroelectrizare.** Tratamentul simultan cu curent electric și băi (4).

**Hidrofilie** (*hidro-* + gr. *philein* = a iubi). Capacitatea coloizilor și țesuturilor de a absorbi apă (15).

**Hidrofobie** (*hidro-* + gr. *phobos* = frică). Simptom caracteristic, deseori patognomonic, al turbării la om, caracterizat prin repulsie intensă față de apă. Înghițirea apei, uneori

simpla ei vedere, declanşează un spasm dureros al muşchilor laringieni, cu senzaţie de sufocare şi impresie de moarte iminentă. Fobia de apă mai poate fi întîlnită în sindromul obsesional (8).

**Hidrofor** (*hidro-* + gr. *pherein* = a purta, a duce). Dispozitiv format din tuburi de metal sau cauciuc, dispuse în spirală, prin care trece apă caldă sau rece. Se aplică de obicei peste comprese reci sau calde a căror temperatură urmează a fi menţinută cît mai mult timp (4).

**Hidroftalmie** (*hidro-* + gr. *ophthalmos* = ochi). Glaucom infantil.

**Hidrogen.** Simbol H. Element chimic cu numărul atomic 1 şi greutatea atomică 1,0079. Gaz de 14,4 ori mai uşor decît aerul, incolor, inodor, insipid, foarte inflamabil, puţin solubil în apă. Intră în compoziţia apei, acizilor, bazelor şi a tuturor substanţelor organice (5). ~ **arseniat,** $H_3As$, gaz toxic, format prin acţiunea acizilor tehnici asupra metalelor care conţin arsenic ca impuritate; are acţiune toxică celulară predominant pentru tubii renali şi miocard şi proprietăţi hemolitice (9; 23). ~ **fosforat,** $H_3P$, gaz incolor cu miros de carbid; are acţiune toxică metabolică marcată (inhibitor al colinesterazei) (9). ~ **greu,** Deuteriu. ~ **sulfurat,** $SH_2$, gaz foarte toxic, care se degajează din materiile organice în descompunere (gaz de canal); în concentraţie de 0,8‰ în aer provoacă moartea (23).

**Hidrogenare.** Proces chimic de introducere a hidrogenului în molecula compuşilor organici, realizabil prin adiţie sau substituţie. Hidrogenarea este un procedeu obişnuit în industria de prelucrare a ţiţeiului şi derivaţilor acestuia şi se face sub acţiunea pulberilor metalice (Ni, Pd, Pt); de asemenea, procesul este utilizat la fabricarea margarinei, săpunurilor şi unsorilor consistente, ca rezultat al creşterii punctului de topire a grăsimilor prin hidrogenare. În organism, hidrogenarea se face cu ajutorul unor sisteme enzimatice specializate pentru catalizarea proceselor de oxido-reducere (5).

**Hidrogenază.** Enzimă care catalizează procesul de activare a hidrogenului molecular, făcîndu-l apt de a participa la reacţii biochimice. A fost descrisă şi izolată la o serie de microorganisme (*B. coli aerogenes, Proteus vulgaris*). Pentru acţiune este necesară prezenţa ionului $Fe^{2+}$ sau $Fe^{3+}$ (5).

**Hidrohemartroză** (*hidro-* + *hemo-* + gr. *arthron* = încheietură + *-ozâ*). Revărsare de lichid serohematic în cavitatea articulară (4).

**Hidrohematoree uterină.** Pierdere seroasă sau serosanguinolentă prin vagin, datorită unei inflamaţii a epiteliului uterotubar (18).

**Hidrokineziterapie** (*hidro-* + gr. *kinesis* = mişcare + *therapeia* = tratament). Tratamentul cu ajutorul mişcărilor şi exerciţiilor în apă (4).

**Hidrolaze.** Enzime care catalizează procesele de hidroliză. Dintre hidrolaze fac parte esterazele, glucozidazele, amidazele, proteazele etc. (5).

**Hidrolizat.** Produs rezultat ca urmare a unui proces de hidroliză, chimică sau enzimatică. Exemple: ca urmare a hidrolizei trigliceridelor, realizată fie prin fierbere cu acizi minerali, fie ca urmare a acţiunii esterazelor, se obţine un hidrolizat care conţine acizi graşi şi glicerină (5). ~ **de lactalbumină,** produs polipeptidic conţinînd şi acizi aminaţi, folosit în componenţa multor medii de culturi celulare (mediu de creştere) (22). ~ **proteic,** preparat medicamentos care se obţine prin hidroliza enzimatică sau în mediu acid a cazeinei, lactalbuminei, proteinelor plasmatice sau altor proteine. Conţine aminoacizi şi peptide cu lanţ scurt. Este indicat în cazurile cînd bolnavii nu pot ingera, digera sau folosi proteinele alimentare, în unele boli hepatice, în traumatisme, boli consumptive etc. (14).

**Hidroliză** (*hidro-* + gr. *lysis* = dizolvare, distrucţie). Procesul de scindare în molecule mici a unor macromolecule, cu fixarea concomitentă a unei molecule de apă la nivelul legăturilor scindate. Procesele biochimice de hidroliză sînt în general însoţite de liberare de energie (5).

**Hidromanie** (*hidro-* + gr. *mania* = nebunie). Tendinţa impulsivă de a se arunca în apă (35).

**Hidromasaj** (*hidro-* + fr. *massage*). Metodă de masaj cu ajutorul apei în mişcare (4).

**Hidromă** (*hidro-* + *-oma*). Vezi Higromă.

**Hidromeningocel** (*hidro-* + *meninge* + gr. *kele* = hernie). Herniere în afara cutiei craniene a membranelor creierului (meningocel), împinse de lichidul cefalorahidian (2).

**Hidrometrie** (*hidro-* + gr. *metra* = uter). Colecţie de lichid seros în cavitatea uterină provocată de o stenoză sau aplazie a colului uterin (18).

**Hidromicroencefalie** (*hidro-* + *micro-* + *enkephalos* = creier). Asociere de microcefalie cu hidrocefalie internă (26).

**Hidromielie** (*hidro-* + gr. *myelos* = măduvă). Afecţiune caracterizată prin dilatarea segmentară a canalului ependimar (27).

**Hidromielocel** (*hidro-* + gr. *myelos* = măduvă + *kele* = hernie). Mielocistocel.

**Hidromorfonă,** sin.: *Dihidromorfinonă.* Derivat semisintetic al morfinei; are acţiune asemănătoare, dar este un analgezic mai puternic, deprimă mai puţin respiraţia şi provoacă mai rar vomă (13).

**Hidronefroză** (*hidro-* + gr. *nephros* = rinichi + *-ozâ*), sin.: *Uronefroză.* Retenţie de

urină în bazinet, produsă de un obstacol (cudură a ureterului, calcul ureteral, compresiuni tumorale ş.a.), urmată de dilatarea bazinetului, calicelor şi, în cazuri avansate, de atrofia parenchimului renal (2). ~ **congenitală intermitentă,** Sindromul Bazy, vezi Bazy.

**Hidroneurodermatită** (*hidro-* + gr. *neuron* = nerv + *derma* = piele + *-ită*). Boala Fox-Fordyce. Vezi Fox-Fordyce.

**Hidroperieard** (*hidro-* + *pericard*). Prezenţa unei cantităţi importante de transsudat în cavitatea pericardică, avînd cauze locale (baraje circulatorii venoase) sau generale (insuficienţă cardiacă, afecţiuni renale etc.) (10).

**Hidroperitoneu** (*hidro-* + *peritoneu*), sin.: *Ascită hidremică.* Transsudat în cavitatea peritoneală, ca o consecinţă a unor tulburări circulatorii locale (ciroză), sau generale (insuficienţă cardiacă) sau ca urmare a unor disproteinemii (nefropatii) (2).

**Hidropexie** (*hidro-* + gr. *pexis* = fixare). Însuşirea pe care o au unele corpuri sau substanţe de a fixa apa (de ex. coloizii, nămolurile de turbă şi sapropelice etc.) (4).

**Hidropigen** (gr. *hydropisis* = hidropizie + *gennan* = a produce). Factor care determină hidropizia, adică acumularea unei serozităţi într-o cavitate naturală a corpului sau între elementele ţesutului conjunctiv (32).

**Hidropizie** (gr. *hydropisis*), sin.: *Hidrops.* Lichid seros adunat în cavităţi preformate (2). ~ **apendiculară,** acumulare de lichid seros în lumenul apendicular dilatat chistic, datorită unui proces inflamator cu virulenţă atenuată, şi transformării acestui lumen într-o cavitate închisă (2). ~ **articulară intermitentă,** sin.: *Hidartroză intermitentă,* afecţiune caracterizată prin revărsări seroase articulare intermitente, de natură probabil alergică şi care nu se însoţesc obişnuit nici de febră şi nici de creşterea vitezei de sedimentare a globulelor roşii (4). ~ **caşectică,** Hidropizie marantică. ~ **chiloasă,** hidropizie cu conţinut reprezentat de chil, care dă transsudatului un aspect lăptos (2). ~ **labirintică,** Hidrops labirintic. ~ **marantică,** sin.: *Hidropizie caşectică,* hidropizie care apare în cursul bolilor consumptive (tuberculoză, malarie, cancer ş.a.), datorită tulburării stării coloizilor din ţesuturi şi a metabolismului în general, care au drept consecinţă reţinerea apei în ţesuturi (2). ~ **de stază,** hidropizie datorită scăderii resorbţiei (tulburări mecanice ale filtraţiei) şi modificării reacţiilor tisulare cu perturbări ale presiunii osmotice şi oncotice (2).

**Hidroplasmă** (*hidro-* + gr. *plasma* = formaţie). Constituentul fluid al protoplasmei (1).

**Hidropneumoperitoneu** (*hidro-* + gr. *pneuma* = aer + *peritoneu*). Prezenţa de aer şi lichid seros în cavitatea peritoneală (16).

**Hidropneumotorax** (*hidro-* + gr. *pneuma* = aer + *thorax* = torace). Sindrom pleural caracterizat prin prezenţa de aer şi lichid în cavitatea pleurală, apărînd patogenic ca un epifenomen în evoluţia unui pneumotorax spontan sau terapeutic; este realizat de o pleurezie putridă sau de altă natură. Stetacustic sintetizează semiologia pneumotoraxului şi a sindromului lichidian, avînd caracteristic semnele cunoscute sub numele de zăngănit metalic, sucusiune hipocratică şi radiologic linie de nivel lichidiană orizontală în orice poziţie (34).

**Hidrops** (gr. = hidropizie). Hidropizie. ~ **articular,** Hidrartroză. ~ **fetal,** vezi Eritroblastoza fetală. ~ **labirintic,** sin.: *Hidropizie labirintică,* transsudat seros care invadează labirintul anterior sau posterior, în urma unei tulburări de circulaţie sanguină în interiorul arterei auditive interne, determinată cel mai adesea de spasme parietale. Se manifestă prin: hipoacuzie, ameţeală, greaţă, tulburări de echilibru şi sindrom Ménière (30). ~ **vezicular,** sindrom caracterizat anatomopatologic prin veziculă biliară dilatată, cu pereţi destinşi, conţinînd bilă albă şi avînd de obicei canalul cistic obliterat printr-un calcul unic (11).

**Hidroree** (*hidro-* + gr. *rhoia* = curgere). 1. Descărcare abundentă de lichid apos la nivelul unei mucoase inflamate (mucoasa nazală, conjunctivală) (4). 2. Sudoraţie profuză (4). ~ **gravidică,** pierdere seroasă prin vagin, întîlnită uneori în cursul sarcinii şi provocată de o inflamaţie endometrială (18). ~ **nazală,** secreţie nazală apoasă, abundentă, cu aspect de lichid limpede, care apare în insuficienţa renală, stări alergice etc. (30).

**Hidrosadenită** (gr. *hidros* = sudoare + *aden* = glandă + *-ită*), sin.: *Furunculoză apocrină.* Inflamaţie piococică (stafilococi) a glandelor sudoripare apocrine, localizată de cele mai multe ori în axilă (12).

**Hidrosalpinx** (*hidro-* + gr. *salpinx* = trompă). Acumulare de lichid seros în salpinge, transformat într-o cavitate chistică printr-o închidere bipolară a lumenului (2).

**Hidrosolubil** (*hidro-* + lat. *solubilis* = solubil). Denumire dată oricărui agent chimic care se dizolvă în apă (15).

**Hidrosudoterapie** (*hidro-* + lat. *sudor* = sudoare + gr. *therapeia* = tratament). Proceduri hidroterapice care provoacă sudaţie abundentă (4).

**Hidroterapie** (*hidro-* + gr. *therapeia* = tratament). Metodă fizioterapică ce foloseşte apa simplă sub diferite forme de administrare în cură externă. Hidroterapia acţionează asupra

organismului prin factori termici şi mecanici şi — în cazul băilor medicamentoase — prin factori chimici (4).

**Hidrotic** (gr. *hidros* = sudoare). Producător de sudaţie (15).

**Hidrotorax** (*hidro-* + gr. *thorax* = torace). Revărsat lichidian intrapleural, uni- sau bilateral, produs pe cale mecanică, în cursul insuficienţei cardiace sau hidropiziei; reacţia Rivalta este negativă (34). ~ **chilos,** revărsat de chil în cavitatea pleurală, prin interesarea marelui canal toracic (2). ~ **pseudochilos,** aspect lăptos al transsudatului din cavitatea pleurală, prin adăugarea unor produse rezultate din necrozele celulare (2).

**Hidroxiacizi.** Substanţe organice care conţin atît gruparea acidă (carboxil), cît şi gruparea alcoolică (oxidril) (5).

**β-Hidroxialanină.** Serină.

**Hidroxiapatită.** $Ca_{10}(PO_4)_6(OH)_2$. Compus anorganic, formă de cristalizare a sărurilor osoase şi component esenţial al smaltului dentar (24).

**Hidroxicarbamidă.** Substanţă citotoxică activă experimental în leucozele şoarecilor, utilă clinic în leucoza mieloidă cronică (14).

**8-Hidroxichinoleină.** Antiseptic şi dezinfectant folosit intern în infecţii digestive şi urinare, iar extern în gargarisme şi pentru spălături vaginale (13).

**Hidroxicobalamină.** Denumire dată vitaminei $B_{12a}$, care, spre deosebire de vitamina $B_{12}$ (cianocobalamină), prezintă gruparea hidroxil ($OH^-$) în locul grupării cianhidrice ($CN^-$) (15).

**17-Hidroxicorticoizi.** Hormoni steroizi, secretaţi de cortexul suprarenal, care au o grupare hidroxil în poziţia 17 (15).

**Hidroxid.** Compus format dintr-un element (sau radical chimic) în stare metalică şi una sau mai multe grupări oxidrilice. Rezultă din combinarea unui oxid metalic cu apa şi are proprietăţi bazice nete (5). ~ **de aluminiu,** compus antiacid; administrat peroral, formează un coloid neabsorbabil, protector al mucoasei stomacale (13). ~ **de calciu,** sin.: *Var stins,* hidroxid format prin tratarea oxidului de calciu cu apa; soluţia constituie apa de var, iar suspensia laptele de var; are proprietăţi neutralizante şi astringente, fiind folosit ca antiacid gastric, antidiareic şi local în unele boli de piele (14). ~ **de potasiu,** Potasă caustică.

**Hidroxidimetiltriptamină.** Bufotenină.

**Hidroxidionă.** Steroid folosit ca narcotic de bază în perfuzie intravenoasă (13).

**p-Hidroxifenilalanină.** Tirozină.

**p-Hidroxifeniletilamină.** Tiramină.

**3-Hidroxikinurenină.** Produs intermediar de degradare a triptofanului, prezent în urină (15).

**Hidroxiprogesteron acetat.** Derivat de progesteron activ pe cale orală (14).

**p-Hidroxipropiofenonă.** $C_9H_{10}O_2$. Frenator hipofizar, moderator al secreţiei de hormoni gonadotropi şi tireotropi; are acţiune favorabilă în stările hiperhormonale de origine diencefalohipofizară (13).

**5-Hidroxitriptamină,** sin.: *Enteramină, Serotonină.* Amină biogenă rezultată prin decarboxilarea triptofanului. Se găseşte în creier, în plachete şi în peretele intestinal. Ar interveni fiziologic în funcţia motorie a stomacului şi intestinului şi în funcţia sistemului nervos central. Joacă un rol important în faza iniţială a hemostazei, prin vasoconstricţia pe care o provoacă la nivelul leziunii vasculare. O serie de substanţe, ca 5-hidroxitriptofanul, metildopa, iproniazida, rezerpina, îşi datoresc acţiunile, cel puţin în parte, interferării cu metabolismul şi depozitarea 5-hidroxitriptaminei (14; 19).

**9-Hidroxixantenă.** Xanthidrol.

**Hidroxizină.** Derivat de difenilmetan cu acţiune tranchilizantă (13).

**Hidroză** (*hidro-* + *-oză*). Sudoraţie profuză (4).

**Hieralgie** (gr. *hieron* = sacru + *algos* = durere). Sacralgie.

**Hierolisteză** (gr. *hieron* = sacru + *olisthanein* = a aluneca). Deplasarea sacrului faţă de coloana lombară (24).

**Hieromanie** (gr. *hieron* = sacru + *mania* = nebunie). Termen desuet desemnînd delirul religios (35).

**Hifă** (lat. *hypha*), sin.: *Filament micelian.* Formaţiune tubulară, fină, septată, cu ramuri laterale, întîlnită la unele ciuperci (Hifomicete) (12).

**Highmore,** Nathaniel, 1613—1685. **Antrum highmori,** *Sinus maxillaris.* **Corpus highmori,** *Mediastinum testis.* **Sinus maxillaris cavi nasi highmori,** *Sinus maxillaris.*

**Higoumenakis. Semnul** ~, în sifilisul congenital, tumefierea regiunii treimii interne a claviculei drepte (24).

**Higro-** (gr. *hygros* = umed). Element de compunere care introduce în termeni referirea la starea de umiditate (32).

**Higrograf** (*higro-* + gr. *graphein* = a scrie). Aparat pentru înregistrarea continuă a umidităţii aerului (20).

**Higromă** (*higro-* + *-oma*). 1. Bursită. 2. Colecţie de lichid cefalorahidian produsă de pătrunderea acestuia în spaţiul subdural printr-o ruptură a durei mater (sin.: *Hidromă*) (26). ~ **chistică,** bursită în care procesul inflamator creează septuri aderenţiale, despărţind formaţiuni chistice de mărimi diferite (24). ~ **tuberculoasă,** bursită bacilară, îmbrăcînd de

cele mai multe ori forme serofibrinoase cu grăunțe riziforme și fongoase (2).

**Higrometrie** (*higro-* + *metron* = măsură). Determinarea umidității aerului (20).

**Higrometru.** Aparat pentru determinarea umidității aerului. Mai frecvent se utilizează: higrometrul cu fir de păr (care se bazează pe dilatarea firului de păr uman degresat sub acțiunea vaporilor de apă) și psicrometrul (20).

**Hil** (lat. *hilus* ). *Hilus.* ~ **ficatului,** *Porta hepatis.* ~ **muscular,** sin.: *Zonă vasculonervoasă,* denumire dată de Froze locului de pătrundere în fibrele musculare a vaselor și nervilor acestora (24).

**Hilgenfeld. Operația** ~, procedeu de policizare folosind transplantarea halucelui pe principiul de plastie „în omidă" (24).

**Hilgenfeld-Boron-Fabre. Operația** ~, procedeu de policizare folosind transplantarea mediusului de la mîna lezată (24).

**Hilgenreiner. Unghiul** ~, unghi format de o orizontală care trece prin centrul capului femural și o altă linie care unește acest punct cu marginea sprîncenei cotiloide. Normal măsoară 15—20°. Micșorarea lui este direct proporțională cu gravitatea înfundării capului în cotil iar mărirea lui cu gradul de subluxație (24).

**Hill,** Archibald Vivian. **Ecuația** ~, exprimare cantitativă a raportului între viteza de contracție musculară și sarcina pe care o are de învins. $(P+a)\ (v+b) = (P_o+a)\ b = \text{const.}$, în care $P_o$ = forța izometrică, $P$ = sarcina sub care se scurtează mușchiul, $a$ și $b$ = constante, $v$ = viteza maximă a contracției (6).

**Hill-Flack** (Hill, Archibald Vivian; Flack, Martin). **Fenomenul** ~, creșterea tensiunii sistolice la nivelul gambei cu 60 pînă la 100 mmHg peste valorile de la artera radială, observată în insuficiența aortică, dar și în diferite afecțiuni vasculare (10).

**Hilognozie** (gr. *hyle* = materie + *gnosis* = cunoaștere). Posibilitatea de a recunoaște prin explorare tactilă, fără participare vizuală, materialul din care este constituit un obiect (27).

**Hilus** (lat. = hil), sin.: *Hil.* În anatomie, groapă, reces sau deschidere într-un organ; termenul este utilizat de obicei pentru denumirea intrării și ieșirii vaselor, nervilor sau canalelor (1). ~ **glandulae suprarenalis,** șanț pe fața anterioară a glandei, prin care iese vena centrală (1). ~ **lienis,** șanț pe fața medială a splinei, prin care trece pedicului splenic (1). ~ **nodi lymphatici,** locul unic sau multiplu prin care ies vasele limfatice și unele vase sanguine ale ganglionilor limfatici (1). ~ **nuclei dentati,** locul de pe fața antero-medială a nucleului dentat al cerebelului prin care emerg cele mai multe fibre ale acestei structuri (1). ~ **nuclei olivaris,** adîncitură pe fața medială a nucleului olivar prin care emerge un important contingent de fibre nervoase (1). ~ **ovarii,** locul de pe fața inferioară a gonadei pe unde trec vasele ovariene și nervii ovarieni (1). ~ **pulmonis,** adîncitura de pe fața medială, mediastinală, a plămînului, prin care trec bronhiile, vasele și nervii pulmonari (1). ~ **renalis,** scobitura feței mediale a rinichiului, care conține pelvisul renal și cea mai mare parte din pedicului renal (1).

**Himen** (gr. *hymen* = membrană). Cută a mucoasei la intrarea în vagin. *Forme obișnuite*: inelar, falciform, fimbriat (cu margini franjurate), lobat, semilunar. *Forme atipice*: septat, cribriform, imperforat (23).

**Himenolepidoză.** Boală parazitară determinată de infestarea cu paraziți din genul *Hymenolepis.* De multe ori asimptomatică, boala se însoțește uneori de tulburări digestive (dureri abdominale, diaree, senzații de greață, inapetență etc.) și nervoase (neliniște, nervozitate etc.). Apariția de ouă degradate în materiile fecale ar pleda (după Gherman) pentru intervenția unei vindecări spontane (31).

**Himenopterism.** Manifestările cutanate sau organice determinate de înțepătura unor insecte himenoptere. În unele cazuri pot îmbrăca forme severe care ajung pînă la șocuri anafilactice (31).

**Himenorafie** (gr. *hymen* = membrană + *rhaphe* = sutură). Refacerea chirurgicală parțială sau totală a membranei himenale (11).

**Himsworth. Diabetul** ~, formă de diabet zaharat gras, realizat probabil prin saturarea capacității de depozitare a țesutului adipos (7).

**H.I.N.** Abreviere pentru Hidrazida acidului izonicotinic (5).

**Hindmarsh. Operația** ~, procedeu retrofunicular de refacere a peretelui în cura herniei inghinale (11).

**Hines-Brown** (Hines, Edgar Alphonso; Brown, George Elgie). **Testul** ~, sin.: *Testul presor,* probă funcțională de depistare precoce a reactivității anormale a sistemului presor arterial în hipertensiunea neurogenă, prin măsurarea tensiunii arteriale înainte și după imersiunea brațului în apă de +4°C (10).

**Hinman,** F. **Operația** ~, procedeu de cistectomie totală pe cale combinată abdomino-perineală (11).

**Hinton-Lord. Tehnica** ~, splanhnicectomie și simpatectomie toracolombară lărgită (de la $D_3$—$L_2$), efectuată pe cale extrapleurală (10).

**HioscIamină.** Alcaloid esteric conținut în *Atropa belladonna, Datura stramonium, Hyosciamus niger* și alte plante din familia *Solanaceae.* În plante se găsește sub formă levogiră, dar în cursul prelucrării farmaceutice se

racemizează în mare parte, formînd atropină (d,l-hiosciamină). Hiosciamina are proprietăţi parasimpaticolitice; forma activă este cea levogiră, compusul dextrogir fiind practic inactiv (14).

**Hioscină.** Scopolamină.

**Hipalgezie** (*hipo-* + gr. *algesis* = durere). Scăderea sensibilităţii dureroase (4).

**Hipalgie** (*hipo-* + gr. *algos* = durere). Durere uşoară (4).

**Hipantropie** (gr. *hippos* = cal + *anthropos* = om). Delirul de transformare în cal (35).

**Hiparterial** (*hipo-* + lat. *arteria* = arteră). Situat dedesubtul unei artere. Termenul se aplică în special la ramurile trunchiului bronşic (1).

**Hipaxial** (*hipo-* + lat. *axis* = osie). Situat dedesubtul coloanei vertebrale; ventral (1).

**Hipemă** (*hipo-* + gr. *haima* = sînge). Prezenţa de sînge în camera anterioară a ochiului (28).

**Hiper-** (gr. *hyper* = deasupra, mai mult). Prefix care introduce în termenii compuşi semnificaţia de peste, excesiv de (32).

**Hiperacantoză** (*hiper-* + gr. *akantha* = spin + *-oză*). Îngroşarea stratului malpighian prin proliferarea tumorală sau de altă natură a celulelor (2).

**Hiperaciditate** (*hiper-* + lat. *aciditas* = aciditate). Aciditate crescută peste limita superioară a valorii normale. În medicină, termenul exprimă de obicei creşterea concentraţiei în HCl a sucului gastric, fiind astfel sinonim cu hiperclorhidrie (16).

**Hiperacuzie** (*hiper-* + gr. *akouein* = a auzi). Creşterea sensibilităţii auditive (35).

**Hiperadrenalism,** sin.: *Hiperadrenie, Hiperepinefrinism.* Hiperfuncţie a suprarenalelor (7).

**Hiperadrenie.** Hiperadrenalism.

**Hiperaldosteronism.** Aldosteronism.

**Hiperalgezie** (*hiper-* + gr. *algos* = durere), sin.: *Hiperalgie.* Sensibilitate exagerată faţă de stimulii dureroşi (15).

**Hiperalgie** (*hiper-* + gr. *algos* = durere). Hiperalgezie.

**Hiperaminoacidurie.** Creşterea fiziologică sau patologică a cantităţii de aminoacizi eliminaţi prin urină, datorită fie unei tulburări a metabolismului proteic, cu hiperaminoacidemie consecutivă (hiperaminoacidurii metabolice), fie unei deficienţe în reabsorbţia tubulară a aminoacizilor (hiperaminoacidurii renale, fără hiperaminoacidemie) (25). ~ **eu anomalii cardiopulmonare şi nanism,** Sindromul Rowley-Müller-Watkin-Rosenberg, vezi Rowley-Müller-Watkin-Rosenberg.

**Hiperazotemie.** Vezi Azotemie. ~ **prin cloropenie,** Azotemie prin cloropenie. ~ **extrarenală,** Azotemie extrarenală.

**Hiperazoturie.** Creşterea excreţiei urinare de uree, întîlnită în diferite afecţiuni: boli febrile, diabet pancreatic, icter cataral, ictere infecţioase, unele afecţiuni nervoase, intoxicaţii cu fosfor, arsenic şi stibiu etc. (5).

**Hiperbilirubinemie.** Creştere anormală a concentraţiei bilirubinei în sînge (peste 5—8 mg$^0/_{00}$) în unele boli ale ficatului şi căilor biliare, ca şi în unele afecţiuni sanguine, creştere exprimată clinic prin icter (16). ~ **de altitudine,** creşterea bilirubinemiei la mari altitudini, fără să fie vorba de un proces hemolitic; este datorită unei eliminări încetinite a pigmentului biliar, datorită hipoxiei din parenchimul hepatic (19).

**Hiperbrahicefalie** (*hiper-* + gr. *brachys* = scurt + *kephale* = cap). Brahicefalie extremă, cu un index cefalic peste 85,5 (1).

**Hiperbrahicranial** (*hiper-* + gr. *brachys* = scurt + *kranion* = craniu). Vezi Index cranial.

**Hiperbrahiocefalie** (*hiper-* + gr. *brachys* = scurt + *kephale* = cap). Vezi Index cefalic.

**Hipercalcemie** (*hiper-* + lat. *calx* = var + gr. *haima* = sînge). Creşterea anormală a calciului în sînge (normal = 0,90—1,10 mg $^0/_{00}$). Hipercalcemia se întîlneşte în hiperparatiroidism, hipervitaminoză D, unele cazuri de nefrite cu uremie şi osteoza fibrochistică Recklinghausen, unde atinge pînă la 19 mg$^0/_{00}$ (24). **Hipercalcemii cronice la copil.** Sindroame de hipercalcemie avînd cauze multiple: hiperparatiroidism, boli ale scheletului (caracterizate prin hipofosfatazie, disostoză metafizară, osteoliză idiopatică), exces de absorbţie intestinală (intoxicaţie cu vitamina D), endocrinopatii (insuficienţa suprarenală, insuficienţa tiroidiană, hipertiroidism) etc. (33). ~ **idiopatică, tip Fanconi-Schlesinger,** sindrom asemănător cu hipercalcemia idiopatică a sugarului, dar asociat şi cu alte simptome: facies caracteristic (urechi mari, depresiunea rădăcinii nasului, gură mare, bărbie mică cu retrognaţie), sufluri cardiace, atingere renală, întîrziere psihică, osteoscleroză (33).

**Hipercalcipexie** (*hiper-* + lat. *calx* = var + gr. *pexis* = fixare). Fixare excesivă de calciu (4).

**Hipercalciurie** (*hiper-* + lat. *calx* = var + gr. *ouron* = urină). Eliminare urinară crescută a calciului; poate fi datorită: a) creşterii calcemiei, ca urmare a unei hiperabsorbţii intestinale (tratament excesiv cu vitamină D, sarcoidoză), a unei mobilizări crescute a calciului din oase (hiperparatiroidism primar, osteoporoză, osteoliză posttraumatică, infecţioasă, neoplazică, de imobilizare) sau a unui defect de natură necunoscută al metabolismului calcic (hipercalcemia idiopatică a copilului); b) reducerii reabsorbţiei tubulare a cationului, ca urmare a unor afecţiuni tubulare renale (hiperaminoacidurii renale, simple sau asociate cu alte tulburări de reabsorbţie tubulară, acidoze

tubulare renale diverse, hipercalciurie idiopatică ş.a.), în care hipercalciuria se însoţeşte de normo- sau hipocalcemie (25). ~ **idiopatică**, sin.: *Diabet calcic*, sindrom de cauză necunoscută, atribuit unei tubulopatii primitive sau dobîndite, cu deficit de reabsorbţie tubulară (sau, posibil, cu secreţie tubulară excesivă) a calciului, şi caracterizat printr-o hipercalciurie marcată, prin litiază fosfocalcică sau nefrocalcinoză şi prin rahitism sau (la adult) osteomalacie (25).

**Hipercamerinie** (*hiper-* + gr. *chamai* = jos + *rhis* = nas). Vezi Index nazal.

**Hipercapnie** (*hiper-* + gr. *kapnos* = fum, carbon), sin.: *Hipercarbie*. Prezenţa unor cantităţi mari de bioxid de carbon (peste 3—4%) în sîngele circulant, avînd ca rezultat supraexcitarea centrului respirator (15).

**Hipercarbie** (*hiper-* + lat. *carbo* = carbon). Hipercapnie.

**Hipercementoză** (*hiper-* + lat. *caementum* = cement + *-oză*). Îngroşare a porţiunii apexiene a rădăcinilor dentare prin apoziţie de cement, astfel încît rădăcina ia aspectul de limbă de clopot sau măciucă. Se produce de regulă sub acţiunea infecţiilor cronice (38).

**Hiperchilie** (*hiper-* + gr. *chylos* = suc). Creşterea debitului secreţiei gastrice (16).

**Hipercloremie.** Creşterea concentraţiei sanguine de clor, cu modificarea valorii normale a raportului clorat eritroplasmatic ( $\frac{1,90}{3,60}$ = 0,53). Hipercloremii de origine globulară (creşterea clorului în eritrocite) se întîlnesc în special în nefritele cronice şi şocul anafilactic, boli care declanşează acidoză (5).

**Hiperclorhidrie.** Creşterea aciditătii totale a sucului gastric (3,5—5 g HCl/litru), cu o mare proporţie de acid clorhidric liber (1,5—3 g HCl/litru) (5).

**Hiperclorurie.** Creşterea excreţiei urinare de cloruri. Depăşirea valorilor normale (7—14 g/24 ore) are loc, fiziologic, în cazul unui regim alimentar sărat, eforturi musculare, ingestia unui volum mare de lichide etc.; patologic, hipercloruria se instalează în afecţiunile care alterează permeabilitatea selectivă renală (5).

**Hiperclororurorahie.** Creşterea cantităţii normale de cloruri din lichidul cefalorahidian (normal 7—7,30 g‰) (27).

**Hipercoagulabilitate** (*hiper-* + lat. *coagulare* = a închega). Stare caracterizată prin creşterea coagulabilităţii sîngelui. Poate fi provocată prin regim bogat în lipide, iradiere unică cu raze Röntgen şi poate apărea spontan în perioada posthemoragică, în hierplachetoze. Hipercoagulabilitatea, indiferent de natură, constituie unul din elementele de bază ale trombofiliei (19).

**Hipercolesterolemie.** Creşterea concentraţiei sanguine de colesterol. Creşterea poate interesa fie colesterolul liber, fie pe cel esterificat. Fiziologic, creşterea colesterolului sanguin are loc cu vîrsta. Patologic, hipercolesterolemia însoţeşte diabetul, nefroza lipoidică, nefritele cronice şi în special xantoamele (500—700 mg/10 ml). În afecţiunile biliare şi mai ales în icterele prin obstrucţie de coledoc creşte colesterolul liber, în timp ce în arterioscleroză şi în hipercolesterolemiile ereditare este crescut colesterolul esterificat (5).

**Hipercorticism**, sin.: *Hipercorticoidism*. Manifestări cutanate (pilozitate) şi hidroelectrolitice (retenţie de sodiu şi apă), determinate de secreţia în exces a hormonilor corticosuprarenali (15).

**Hipercorticoidism.** Hipercorticism.

**Hipercrialgezie** (*hiper-* + gr. *kryos* = rece + *algesis* = durere), sin.: *Hipercriestezie*. Sensibilitate excesivă la rece (4).

**Hipercriestezie** (*hiper-* + gr. *kryos* = rece + *aisthesis* = percepere). Hipercrialgezie.

**Hipercrinie** (*hiper-* + gr. *krinein* = a secreta). Exces secretor al unei glande endocrine (7).

**Hipercromazie** (*hiper-* + gr. *chroma* = culoare). Hipercolorarea globulelor roşii în anemiile megaloblastice, precum şi în microsferocitoza constituţională. Rezultă din umplerea totală a globulelor roşii cu hemoglobină (19).

**Hipercromie** (*hiper-* + gr. *chroma* = culoare). 1. Hiperpigmentaţie cutanată. 2. În hematologie, termenul este folosit în mod eronat pentru suprasaturarea cu hemoglobină a eritrocitelor, proces imposibil de realizat. Valoarea globulară este supraunitară, pentru că în cazurile respective este vorba de globule roşii cu dimensiuni crescute (sin.: *Valoare globulară supraunitară*) (19).

**Hipercupremie.** Creşterea cantităţii de cupru în plasmă; se observă în sarcină, infecţii subacute şi cronice, hemopatii maligne (boala Hodgkin, leucoze), hipertiroidism, hemocromatoze, precum şi în anemiile feriprive (19).

**Hiperdolicocranial** (*hiper-* + gr. *dolichos* = lung + *kranion* = craniu). Vezi Index cranial.

**Hiperemie** (*hiper-* + gr. *haima* = sînge). Stare de congestie provocată fie de staza sanguină dintr-un anumit teritoriu vascular, fie de un aport sanguin crescut, datorit unei vasodilataţii active (15). ~ **activă**, Hiperemie arterială. ~ **arterială**, sin.: *Hiperemie activă*, creşterea cantităţii de sînge în arterele, arteriolele şi capilarele unui ţesut sau organ; mărirea calibrului vascular — vasodilataţia — se realizează sub acţiunea impulsurilor nervoase date de nervii vasomotori (2). ~ **colaterală**, restabilirea circulaţiei sanguine prin anasto-

mozele colaterale în jurul unui loc unde se produce un obstacol circulator parțial sau total (2). ~ **inflamatorie,** hiperemie activă, prin excitarea terminațiilor nervoase perivasculare, fiind datorită unui proces inflamator periarterial (2). ~ **locală,** hiperemie care interesează un organ sau un anumit teritoriu (2). ~ **pulpară,** stadiu preinflamator al pulpei dentare, caracterizat printr-o vasodilatație activă; este un proces reversibil dacă noxele cauzale sînt îndepărtate la timp (38). ~ **de stază,** congestie venoasă cauzată de încetinirea scurgerii sîngelui prin vene, în timp ce afluxul sîngelui arterial se face în mod normal (2). ~ **„ex vacuo",** hiperemie care apare în urma scăderii presiunii dintr-un organ cavitar (2). ~ **venoasă,** Congestie pasivă.

**Hiperencefal** (*hiper-* + gr. *enkephalos* = creier). *Hyperencephalus.*

**Hiperendemie** (*hiper-* + gr. *en* = în + *demos* = popor). Situație epidemiologică în care, într-un teritoriu dat, aproape întreaga populație a contractat o infecție, a devenit imună sau prezintă premuniție, masa receptivă reducîndu-se foarte mult, astfel încît în zona respectivă nu mai sînt condiții de apariție a unei epidemii (8).

**Hiperepifizie** (*hiper-* + gr. *epi* = deasupra + *physis* = creștere), sin.: *Hiperpinealism.* Sindrom încă incomplet conturat, caracterizat prin hipotiroidism, inhibiție gonadică, hipoglicemie (7).

**Hiperepinefrinism.** Hiperadrenalism.

**Hiperergie** (*hiper-* + gr. *ergon* = lucru). Stare de hipersensibilizare alergică, caracterizată prin apariția reacțiilor de intoleranță (urticarie, prurit, edeme etc.) față de anumite substanțe sensibilizante (15).

**Hiperestezie** (*hiper-* + gr. *aisthesis* = percepere). Recepție exagerată a diferitelor tipuri de sensibilitate (27). ~ **dentinară,** simptom subiectiv tradus printr-o durere violentă provocată prin variații de temperatură, iritații mecanice sau chimice la un dinte cu sau fără soluții de continuitate (38).

**Hiperestrogenism.** Hiperfoliculinism.

**Hiperextensiune** (*hiper-* + lat. *extensio* = extensiune). 1. Extensiunea maximă a unei articulații (18). 2. Mișcare a corpului sau a unui segment de membru la limita sau dincolo de limita normală de extensiune (24). 3. Extensiune terapeutică exagerată, care-și depășește rolul, devenind uneori nocivă (24).

**Hiperfagie** (*hiper-* + gr. *phagein* = a mînca). Ingerarea unei cantități exagerate de alimente (27).

**Hiperferemie.** Hipersideremie.

**Hiperfibrinemie** (*hiper-* + *fibrină* + gr. *haima* = sînge). Hiperinoză.

**Hiperflexiune** (*hiper-* + lat. *flexio* = îndoire, încovoiere). 1. Flexiune maximă a unei articulații (24). 2. Mișcare a corpului sau a unui segment de membru la limita sau dincolo de limita normală de flexiune (24).

**Hiperfoliculinism,** sin.: *Hiperestrogenism.* Sindrom datorit unei secreții excesive de estrogeni (hiperfoliculinism absolut), degradării sale insuficiente, sensibilității exagerate a receptorilor sau insuficienței de progesteron etc. (hiperfoliculinism de relație); se manifestă prin tulburări menstruale, neurovegetative, viscerale, psihice și poate duce la fibrom uterin, tumori mamare benigne și maligne etc. (7).

**Hiperforie** (*hiper-* + gr. *pherein* = a purta, a duce). Tendință la deviație în sus a axei vizuale a unui ochi (28).

**Hiperfosfatemie.** Creșterea concentrației sanguine a fosfaților. Fiziologic, hiperfosfatemia se observă după ingestia de fosfați alcalini și după efort muscular susținut. Patologic, afectarea permeabilității renale (nefrite), tetania paratiroidiană și unele forme de rahitism (prin hipervitaminoză D) se însoțesc de creșterea fosfaților sanguini (5).

**Hiperfosfaturie.** Creșterea eliminării urinare a fosfaților, ca urmare a reducerii reabsorbției lor tubulare, datorită fie: a) incapacității sistemului de transport, tubular congenitală (diabet renal fosfaturic, diabet renal fosfoglucidic, sindrom De Toni-Fanconi-Debré, sindrom Lowe-Terrey-McLachlan, acidoză tubulară renală primitivă) sau dobîndită (tubulopatii toxice prin metale grele); b) blocării mecanismului tubular de transport al fosfaților, ca în hiperparatiroidismul primar sau secundar (acidoze tubulare renale diverse, hipovitaminoză D, sarcină), în administrările de parathormon sau în hipovitaminoza D; un mecanism posibil, dar neconfirmat încă, al fosfaturiei îl reprezintă excreția tubulară distală de fosfați, care poate interveni în hiperfosfatemiile importante (aport alimentar exagerat de fosfați) (25).

**Hipergalactie** (*hiper-* + gr. *gala* = lapte). Producerea unei secreții lactate în cantitate mai mare decît normal (18).

**Hipergammaglobulinemie.** Creșterea fracțiunilor din sistemul γ-globulinic; se întîlnește în inflamații cronice, ciroză hepatică, colagenoze, mielom, boala Waldenström etc. (19).

**Hipergeuzie** (*hiper-* + gr. *geusis* = gust). Sensibilitate gustativă exagerată, întîlnită în graviditate, isterie, afecțiuni ale sistemului nervos central (30).

**Hiperglicemie** (*hiper-* + gr. *glykys* = dulce + *haima* = sînge). Creșterea concentrației sanguine de glucoză. Fiziologic, după ingestia de glucide apare o hiperglicemie proporțională cu cantitatea de zaharuri absorbite la nivelul

tractului digestiv (hiperglicemie alimentară). Patologic, hiperglicemia este patognomonică în diabetul zaharat; ea însoţeşte de asemenea bolile hepatice glicogenopexice, bolile tiroidiene (boala Basedow, guşa simplă), hipofizare (acromegalie, gigantism, tumori), suprarenale (sindromul genitosuprarenal) (5).

**Hiperglicinemie idiopatică,** sin.: *Hiperglicinurie idiopatică cu hiperglicinemie.* Afecţiune metabolică foarte rară, de natură necunoscută, caracterizată prin tulburări digestive, nervoase şi sanguine tranzitorii, asociate cu hiperglicinemie şi hiperglicinurie marcate; afecţiunea este atribuită unei deficienţe enzimatice care blochează convertirea glicinei în serină (25).

**Hiperglicinurie idiopatică cu hiperglicinemie.** Hiperglicinemie idiopatică.

**Hiperglicorahie** (*hiper-* + gr. *glykys* = dulce + *rhachis* = coloană vertebrală). Creşterea cantităţii de glucoză din lichidul cefalorahidian (normal 0,40—0,80 $g^0/_{00}$) (27).

**Hiperglobulinemie** (*hiper-* + fr. *globuline* = globulină + gr. *haima* = sînge). Creştere globală a fracţiunilor globulinice din plasmă, ducînd la inversarea raportului albumine/globuline (19).

**Hipergonadism** (*hiper-* + gr. *gone* = sămînţă). Stare constituţională sau sindrom datorit hiperfuncţiei endocrine a gonadelor (hiperovarism, hiperorhidism) (7). ~ **masculin,** Hiperorhidie.

**Hipergonie** (*hiper-* + gr. *gonia* = unghi). Creşterea unghiului gonial (1).

**Hipergranuloză** (*hiper-* + lat. *granulum,* dim. de la *granum* = grăunţă + *-oză*). Hipertrofia stratului granulos al epidermului (12).

**Hipergravurie.** Condiţie în care se elimină o urină finală cu greutate specifică mai mare de 1 035 (25).

**Hiperhidratare** (*hiper-* + gr. *hydor* = apă). Creşterea conţinutului de apă al organismului, provocată fie de reţinerea, fie de ingestia sau administrarea exagerată de lichide (15).

**Hiperhidroză** (*hiper-* + gr. *hidrosis* = sudoare). Transpiraţie excesivă (15).

**Hiperimunizare** (*hiper-* + lat. *immunis* = scutit, care este la adăpost). Imunizare intensivă peste nivelul atins ca urmare a trecerii prin boală sau a vaccinării obişnuite. Este utilizată în general pentru obţinerea unor concentraţii ridicate de anticorpi în sîngele animalelor producătoare de seruri terapeutice (mai ales cai) (3).

**Hiperinoză** (*hiper-* + gr. *is, inos* = fibră), sin.: *Hiperfibrinemie.* Creşterea nivelului fibrinogenului plasmatic prin mărirea producţiei de fibrinogen sau scăderea fibrinolizei (4).

**Hiperinsulinism.** Creşterea secreţiei de insulină a celulelor din insulele Langerhans, însoţită de scăderea consecutivă a glicemiei (15).

**Hiperinvoluţie** (*hiper-* + lat. *involutio* = involuţie). Întoarcere rapidă la mai puţin decît talia normală a unui organ care a avut dimensiuni mari (de ex. uterul după naştere) (1).

**Hiperkaliemie.** Concentraţie crescută a potasiului din sînge (normal = 19 mg%, corespunzînd la 4,5—4,7 mEq/litru) (15).

**Hiperkaliurie.** Creşterea eliminării urinare de potasiu; poate fi întîlnită în caz de aport alimentar crescut de potasiu, tratamente cu săruri de potasiu, corticosteroizi, diuretice (acetazolamidă, benzotiodiazine, organomercuriale) sau cu alcaline, afecţiuni renale (insuficienţă renală acută şi cronică în fază poliurică, sindroame nefrotice, acidoză renală hipercloremică, sindrom De Toni-Fanconi-Debré, unele pielonefrite cronice, „nefrita care pierde potasiu", diabetul potasic), afecţiuni endocrine (sindrom Cushing, sindrom Conn), ciroze hepatice ş.a. (25).

**Hiperkeratoză** (*hiper-* + gr. *keras* = corn + *-oză*), sin.: *Keratosis, Keratoză.* Dezvoltare accentuată a stratului cornos al epidermului (12). ~ **difuză fetală,** Ihtioza fetală. ~ **excentrică,** Porokeratoza inelară Mibelli, vezi Mibelli. ~ **foliculară şi parafoliculară,** Boala Kyrle, vezi Kyrle. ~ **ihtioziformă,** Boala Brocq, vezi Brocq.

**Hiperkimatic.** Organism la care oscilaţiile periodice ale parametrilor fiziologici sînt foarte ample (7).

**Hiperkinezie** (*hiper-* + gr. *kinesis* = mişcare). Motilitate exagerată, determinată de activitatea intensă a musculaturii striate sau netede (15). ~ **uterină,** stare anormală a uterului în cursul travaliului, caracterizată prin contracţii mai frecvente (18).

**Hiperleucocitoză** (*hiper-* + *leucocit* + *-oză*). Creştere a numărului de leucocite din sînge peste valorile normale, trădînd existenţa unor procese patologice de cauză diferită (15).

**Hiperlipemie** (*hiper-* + gr. *lipos* = grăsime). Creşterea lipidelor serice peste cifra normală de 2—3 g%, incidentală (postprandială) sau de durată, în cadrul hiperlipemiei esenţiale sau în cadrul formelor secundare (diabet, nefroză lipoidică, pancreatite, glicogenoze etc.) (10). ~ **idiopatică familială,** sin.: *Xantomatoză hipercolesterolemică familială, Xantomatoză juvenilă,* boală caracterizată prin apariţia de xantoame tuberoase şi plane pe tegumente, tendoane şi uneori pe oase. Adeseori se însoţeşte de oligofrenie, simptome extrapiramidale, modificări ateromatoase pe endocard şi arterele coronare (33).

**Hiperlordoză** (*hiper-* + gr. *lordosis* = lordoză). Exagerarea lordozei fiziologice prin: a) viciu de postură; b) procese patologice (în

anehiloza în flexiune a șoldului; c) procese terapeutice (24).

**Hiperluteinism.** Hiperluteoidism.

**Hiperluteoidism,** sin.: *Hiperluteinism.* Sindrom produs prin secreție excesivă de progesteron (chist luteinic, corioepitelioame etc.) și care, pînă la un punct, simulează sarcina (7).

**Hipermastie** (*hiper-* + gr. *mastos* = mamelă). Pleumazie.

**Hipermetamorfoză** (Wernicke) (*hiper-* + *metamorfoză*). Labilitate morbidă a atenției întîlnită în psihozele organice cu tulburări de conștiință și care se însoțește uneori de stări de excitație (35). ~ **afectivă** (Neumann), schimbare frecventă a obiectului sentimentelor de plăcere întîlnită în stările euforice (35).

**Hipermetrie** (*hiper-* + gr. *metron* = măsură). Tulburare de coordonare, caracterizată prin dimensionarea exagerată a mișcărilor (27).

**Hipermetropie** (*hiper-* + gr. *metron* = măsură + *ops* = ochi), sin.: *Hiperopie.* Condiție a mediilor de refracție a ochiului în care, fără folosirea acomodației, focarul razelor paralele ce vin de la infinit se formează îndărătul retinei. Se datorează fie unei reduceri a axului antero-posterior al ochiului, fie unei insuficiențe a forței refractive a aparatului dioptric ocular. Imginea este formată din cercuri de difuziune (28). ~ **absolută,** hipermetropie care nu poate fi corectată complet prin acomodație, astfel că vederea este neclară chiar la distanță (28). ~ **axială,** hiperopie determinată de scurtarea axului antero-posterior al ochiului; fiecare milimetru de scurtare reprezintă 3 dioptrii de hiperopie (28). ~ **de curbatură,** hipermetropie determinată de aplatizarea suprafețelor refringente a dioptrului ocular, cel mai frecvent corneea; mărirea cu 1 mm a razei de curbură a corneei provoacă o hiperopie de 6 dioptrii (28). ~ **facultativă,** hipermetropie corectată printr-un efort de acomodație (28). ~ **latentă,** componenta hipermetropiei care nu poate fi învinsă de acomodație (28). ~ **manifestă,** componenta hipermetropiei care poate fi corectată prin acomodație (28). ~ **totală,** hipermetropia manifestă și cea latentă considerate împreună (28).

**Hipermimie** (*hiper-* + gr. *mimia* = imitare). Mobilitate și expresivitate exagerată a mimicii (35).

**Hipermnezie** (*hiper-* + gr. *mnesis* = memorie). Exagerarea memoriei în special sub aspect reproductiv (35).

**Hipermobilitate** (*hiper-* + lat. *mobilitas* = mobilitate). Mobilitate activă exagerată a uneia sau mai multor articulații, peste valorile amplitudinilor normale (24).

**Hipernefrom medular.** Feocromocitom.

**Hiperoni.** Particule elementare stabile (considerate ca nucleoni excitați) cu o viață medie de $10^{-10}$ s și cu masa mai mare decît a nucleonilor. Fac parte din grupul particulelor grele și pot avea sarcină electrică pozitivă, negativă sau pot fi neutri; există și antiparticulele lor (6).

**Hiperopie** (*hiper-* + gr. *ops* = ochi). Hipermetropie.

**Hiperorexie** (*hiper-* + gr. *orexis* = apetit). Bulimie.

**Hiperorhidie** (*hiper-* + gr. *orchis* = testicul), sin.: *Hipergonadism masculin.* Sindrom insuficient conturat, constînd din hiperfuncția testiculului endocrin cu puternică sexualizare somatică masculină, libido excesiv etc. (7).

**Hiperosmie** (*hiper-* + gr. *osme* = miros). Sensibilitate olfactivă exagerată (30).

**Hiperostoză** (*hiper-* + gr. *osteon* = os + *-oză*). Dezvoltare anormală, prin hipertrofie sau hiperplazie a unor zone osoase; poate fi de cauză endocrină sau inflamatorie (4). ~ **craniană,** depunere de os pe una din tablele osoase ale bolții (26). ~ **frontală internă,** Sindromul Morgagni-Morel, vezi Morgagni-Morel. ~ **senilă,** condensare osoasă fiziologică, care apare la bătrîni (24).

**Hiperovarie** (*hiper-* + *ovar*). Hiperfuncție endocrină a ovarului, manifestată mai frecvent printr-un sindrom hiperfoliculinic; constituțional se exprimă prin dezvoltarea accentuată a caracterelor sexuale secundare, citeodată cu închiderea accelerată a cartilajelor de conjugare (7).

**Hiperoxalurie.** Eliminarea urinară excesivă de oxalat (100—400 mg/zi), ducînd frecvent la precipitarea sării de calciu și la nefrolitiază. În forma primitivă se datorește probabil unui defect de metabolizare a glicocolului (25).

**Hiperpalestezie** (*hiper-* + gr. *pallein* = tremurare + *aisthesis* = percepere). Creșterea sensibilității vibratorii (4).

**Hiperparatiroidism.** Stare morbidă datorită secreției excesive de parathormon (osteoză paratiroidiană sau nefrocalcinoză) (7).

**Hiperparazit** (*hiper-* + gr. *para* = alături + *sitos* = mîncare). Parazit care trăiește pe seama altui parazit (31).

**Hiperpatie** (*hiper-* + gr. *pathos* = boală). Simptom caracteristic în sindromul talamic, caracterizat printr-o recepție exagerată a durerii, care poate fi declanșată de excitanți indiferenți sau subliminari sau chiar de stimuli afectivi (27).

**Hiperpepsinie.** Creșterea concentrației în pepsină a sucului gastric (16).

**Hiperpigmentație.** Creșterea cantității unui pigment normal din organism (2). ~ **eutanată,** sin.: *Hipercromie,* acumulare exagerată de pigment melanic în epiderm, avînd ca rezultat

colorarea pielii în diverse nuanțe de brun pînă la negru (12).

**Hiperpinealism.** Hiperepifizie.

**Hiperpirexie** (*hiper-* + gr. *pyrexis* = acces de febră). Termen folosit pentru ascensiunile termice mari, depășind 39—40°; se întîlnește într-o serie de boli infecțioase, constituind în general, prin persistența sa, un element de severitate în evoluția bolilor infecțioase (8).

**Hiperpiruvicemie.** Prezența în exces a acidului piruvic în sînge, provocată de insuficiența sau lipsa unor enzime din ciclul acizilor tricarboxilici (15).

**Hiperpituitarism.** Hiperfuncția lobului anterior al hipofizei (7).

**Hiperplachetoză.** Hipertrombocitemie.

**Hiperplatimerie** (*hiper-* + gr. *platys* = turtit + *meros* = coapsă). Vezi Index platimeric.

**Hiperplazie** (Virchow) (*hiper-* + gr. *plassein* = a forma). Creșterea volumului unui țesut sau organ datorită creșterii numărului elementelor celulare componente, provocată de factori diverși (hormonali, inflamatori, procese tumorale etc.) fie ca o consecință a unor iritații, fie adaptativă (compensatorie) (2). ~ **cerebriformă a suprarenalelor,** variantă de sindrom adrenogenital congenital (7). ~ **endometrială,** îngroșare a mucoasei uterine realizînd un aspect de polipoză uterină; se întîlnește îndeosebi la femei, în preajma menopauzei, corespunzînd microscopic unei adenomatoze (2). ~ **gingivală,** proliferare a mucoasei gingivale de natură fibroconjunctivă, manifestîndu-se sub formă de îngroșări ale gingiei fixe; uneori poate duce la formarea de pungi gingivale și la mobilizarea dinților (38). ~ **glandulochistică a endometrului,** afecțiune întîlnită la hiperfoliculinice, evidențiată clinic prin menometroragii; histologic se constată un aspect de adenomatoză cu dilatații chistice ale glandelor uterine (2; 18). ~ **hematopoietică,** creștere în exces a numărului de elemente figurate ale sîngelui (eritremie, leucemie mieloidă sau limfoidă) corespunzînd unei hiperactivități interesînd seria respectivă a organelor hematopoietice; este caracterizată prin producerea și punerea în circulație a elementelor celulare nemature (2). ~ **inflamatorie,** hiperplazie care se întîlnește în cadrul inflamațiilor productive sau proliferative, ca urmare a iritației provocate de agentul patogen și a unui răspuns reactiv din partea organismului (2). ~ **limfoidă,** creșterea numărului de elemente limfoide locale sau ale întregului țesut limfoid, ca urmare a unor iritații, traducîndu-se în special prin adenopatii (2). ~ **lipoidă,** formare în exces de lipoizi și apariția acestora în celule (celule xantomatoase) (2). ~ **medulară,** hiperplazie mieloidă în cursul leucozei mieloide și de țesut limfoid, care ia locul celui mieloid, în cursul leucozei limfoide (2). ~ **neoplazică,** proliferare celulară tumorală cu elemente tipice în cazul tumorilor benigne și atipice în cazul celor maligne (2). ~ **trabeculară parcelară,** condensare parțială a spongioasei oaselor lungi, cu obliterarea canalului medular prin îngroșarea sau prin mărirea numărului trabeculelor osoase (24).

**Hiperpnee** (*hiper-* + gr. *pnoia* = respirație). Creșterea ventilației paralel cu aportul de oxigen; coeficientul de utilizare a oxigenului (sau echivalentul ventilator de oxigen) și coeficientul respirator rămîn nemodificați; clinic se observă o creștere a amplitudinii mișcărilor respiratorii (34).

**Hiperpneumatoză** (*hiper-* + gr. *pneuma* = aer + *-ozǎ*). Distensia alveolelor pulmonare și mărirea volumului pulmonar corespunzător datorită obstrucției bronșice incomplete, care permite intrarea aerului și împiedică ieșirea lui (34).

**Hiperprolinemie.** Afecțiune metabolică familială, caracterizată prin tulburări neurologice și, eventual, prin hipoplazie renală, hematurie, hipoacuzie, asociate cu hiperprolinemie și hiperprolinurie; afecțiunea este atribuită unei deficiențe probabile de prolindehidrogenază (25).

**Hiperprosexie** (*hiper-* + gr. *prosexein* = a observa, a fi atent). Creșterea atenției (35).

**Hiperproteinemie.** Creșterea cantității globale de proteine plasmatice peste concentrația de 8,50 g/100 ml sînge; se constată mai ales în mielom (plasmocitom), în boala Waldenström, dar și în ciroza hepatică și alte afecțiuni. Creșterea se face pe seama globulinelor (19).

**Hiperreflexie** (*hiper-* + lat. *reflexus* = reflex). Exagerarea reflexelor (15).

**Hiperrefracturie.** Condiție în care se elimină o urină finală cu refractivitate mai mare de 139 ($An \times 10^4$) (25).

**Hipersecreție** (*hiper-* + lat. *secretio* = secreție). Secreție excesivă a diverselor glande endo- sau exocrine (15).

**Hipersegmentare** (*hiper-* + lat. *segmentum* = tăietură). Proces de diviziune avînd ca rezultat un număr mai mare de segmente decît normal (32). ~ **ereditară a neutrofilelor,** Anomalia Undritz, vezi Undritz.

**Hipersensibilitate** (*hiper-* + lat. *sensibilis* = sensibil). Stare de reactivitate crescută indusă specific la diferiți agenți. În sens restrîns desemnează totalitatea reacțiilor de tip alergic sau anafilactic (3).

**Hipersideremie,** sin.: *Hiperferemie.* Creșterea cantității de fier în plasmă; se observă în anemii sideroacrestice, anemii hemolitice, anemii aplastice, precum și în procese distructive hepatocelulare (hepatită virală, necrotică) (19).

**Hipersomnie** (*hiper-* + lat. *somnus* = somn). Somnolenţă sau tendinţă la somn prelungit. Poate fi continuă (în encefalita epidemică, boala somnului, unele tumori) sau paroxistică, în accese (narcolepsie) (27).

**Hipersonoritate** (*hiper-* + lat. *sonoritas* = sonoritate). Sonoritate exagerată (32). ~ **pulmonară,** hipersonoritate obţinută la percutarea unui plămîn emfizematos, a unei cavităţi pulmonare sau a unui pneumotorax (34).

**Hipersplenie** (*hiper-* + gr. *splen* = splină). Hipersplenism.

**Hipersplenism** (*hiper-* + gr. *splen* = splină), sin.: *Hipersplenie.* Stare patologică funcţională avînd de obicei un mecanism patogenic imunologic; este determinată mai ales de hipertrofia splinei, concomitent cu exacerbarea funcţiilor sale şi caracterizată prin splenomegalie, anemie, purpură şi diminuarea unora dintre elementele figurate ale sîngelui. Hipersplenismul se poate exprima atît prin inhibarea funcţiei hematopoietice a măduvei oaselor, cît şi prin distrugerea exagerată a hematiilor, trombocitelor sau leucocitelor polinucleare şi poate fi primitiv (anemia hemolitică, purpura trombopenică, neutropenia splenică Doan-Wisseman ş.a.) sau secundar (ciroza hepatică, malaria etc.) (16).

**Hiperstenie** (*hiper-* + gr. *sthenos* = putere, forţă). Creştere exagerată a tonusului general (35).

**Hiperstenurie.** Condiţie în care se elimină o urină finală cu presiune osmotică mai mare de 1 300 mOsm/litru (25).

**Hipersterurie.** Condiţie în care se elimină o urină finală cu un conţinut total de substanţe solvite mai mare de 8,5 g% (25).

**Hipersuprarenalism.** Sindrom de hipersecreţie a hormonilor suprarenali prin hiperplazie sau tumoare. Hiperfuncţia corticalei duce la fenomene de hipercorticism, iar hiperfuncţia medularei este, practic, sinonimă cu feocromocitomul (7).

**Hiperteeoză.** Hiperplazia tecii interne a foliculilor ovarului. Hipertecoza testoidă include şi aspectul particular al albugineei ovariene, cu obstacol mecanic în calea ovulaţiei—substrat frecvent al sindromului Stein-Leventhal (7).

**Hipertensinază,** sin.: *Angiotonază.* Enzimă plasmatică formată de rinichi, avînd rol de inactivare a hipertensinei (15).

**Hipertensină,** sin.: *Angiotensină, Angiotonină.* Polipeptid vasoconstrictor format în sînge prin intervenţia enzimatică a reninei asupra unui precursor plasmatic de natură globulinică (angiotensinogen). Ar interveni fiziologic în reglarea circulaţiei renale, iar patologic în generarea hipertensiunii arteriale de origine renală; este folosit în ultimul timp ca substanţă antihipotensivă în tratamentul colapsului (14).

**Hipertensinogen.** Pseudoglobulină plasmatică, cu rol de precursor al hipertensinei (15).

**Hipertensiune** (*hiper-* + lat. *tensio* = tensiune). Creşterea tensiunii, luată de obicei în sens de hipertensiune vasculară sau arterială (32). ~ **arterială,** afecţiune vasculară constînd din depăşirea constantă a valorilor tensiunii arteriale normale. Poate fi: a) esenţială, prin factori neurovegetativi pe un fond constituţional; b) secundară unor afecţiuni cardiovasculare, endocrine, renale şi evoluînd într-o etapă iniţială funcţională urmată de visceralizare într-o formă benignă sau malignă (arteriolonecroză) (10). ~ **arterială pseudotumorală,** sindrom de hipertensiune intracraniană (cefalee, vărsături, stază papilară), care poate apărea în cursul evoluţiei bolii hipertonice (26). ~ **benignă,** formă de hipertensiune esenţială cu evoluţie lentă, îndelungată şi fără simptome (32). ~ **cefalorahidiană,** creşterea tensiunii lichidului cefalorahidian de tip liber (manevra Queckenstedt pozitivă) sau de tip blocat (10). ~ **esenţială,** forma cea mai frecventă de hipertensiune arterială (60%), în care cercetarea cauzelor cunoscute de hipertensiune rămîne negativă. Dacă originea sa este necunoscută, se consideră totuşi că unii factori joacă un rol în geneza sa: ereditatea, psihismul, obezitatea, menopauza, ateroscleroza şi excesul de sodiu (32). ~ **intracraniană,** creştere a tensiunii intracraniene datorită unui dezechilibru între conţinătorul rigid (cutia craniană) şi conţinut (creier), prin procese expansive, hipersecreţie lichidiană, edem cerebral etc.; se caracterizează clinic prin cefalee, vărsături şi stază papilară (27). ~ **malignă,** formă severă de hipertensiune esenţială, cu evoluţie rapidă, producînd precoce atingere renală prin leziuni necrotice şi endarterita arteriolelor renale, ducînd la moarte, fie prin insuficienţă renală, fie prin ruptura vaselor cerebrale. Se caracterizează prin hipertensiune diastolică mare (>14), fixă, edem papilar cu hemoragii şi exsudate retiniene, hipertrofie cu ischemie ventriculară şi deficit funcţional renal (32). ~ **neuromusculară,** creşterea tonusului muscular, asociată cu exagerarea reflexelor (32). ~ **ortostatică,** fenomen mai rar întîlnit, produs de o adaptare excesivă, la hipersimpaticotoni sau de un sindrom Goldblatt paradoxal (10). ~ **portală,** sindrom manifestat prin ascită, circulaţie colaterală, tulburări digestive, nervoase (encefalopatie portală) etc. şi determinat de cauze dinamice (hipertensiune prin aflux portal exagerat, datorit unei modificări locale a relaţiilor anatomofuncţionale arteriocapilare de la nivelul splinei) sau mecanice; acestea din

urmă, mult mai importante, pot fi de natură suprahepatică (pericardită constrictivă, sindrom Chiari), hepatică (ciroză) sau infrahepatică (tromboflebită portală, sindrom Opitz, compresiuni) (10). ~ **pulmonară,** creşterea presiunii vaselor pulmonare, de tip venos, postcapilar, pasiv (obstacol în golirea spre inimă) sau arterial, activ, precapilar (spasme, cord pulmonar cronic, tromboembolii, şunturi) (10). ~ **renală,** hipertensiune de origine renală; rinichiul, a cărui circulaţie este insuficientă, eliberează o enzimă specifică — renina — care transformă hipertensinogenul (o α-globulină plasmatică) în hipertensină sau angiotonină. Se întîlneşte în nefropatii cîştigate (pielonefrita cronică adesea latentă — cauză majoră, glomerulonefrita acută şi cronică, glomeruloscleroza diabetică) şi în nefropatii congenitale (rinichi polichistic, hidronefroză, malformaţii vasculare renale) (32). ~ **renovasculară,** varietate de hipertensiune cu debut brusc, evoluţie rapid malignă, provocată la om de obliterarea unei artere renale principale prin embolie, tromboză, compresiune sau hiperplazie idiopatică a peretelui, amintind hipertensiunea realizată experimental de Goldblatt la cîine prin constricţia arterelor renale. La nivelul arterei stenozate apare adesea un suflu sistolic, în urina rinichiului stenozat se evidenţiază o hiperconcentraţie de creatinină, iar pe urografia intravenoasă se poate remarca reducerea dimensională şi întîrzierea eliminării de partea stenozată (32). ~ **suprarenaliană,** hipertensiune de tip paroxistic datorită secretării unor cantităţi mari de substanţe vasopresorii, adrenalină şi noradrenalină de către un feocromocitom, tumoare benignă dezvoltată pe seama ţesutului cromafin al medulosuprarenalei sau din alt sediu simpatic (32). ~ **venoasă,** creşterea presiunii în sectorul venos, determinată de cauze regionale (varice) sau generale (insuficienţă cardiacă) (10).

**Hipertermie** (*hiper-* + gr. *therme* = căldură). Creşterea temperaturii corpului prin insuficienţa deperdiţiei calorice sau prin producţie calorică excesivă (4). ~ **artificială,** creşterea temperaturii corpului prin introducerea parenterală de substanţe piretogene — lapte, pirifer etc. sau prin băi hipertermice (4).

**Hipertetralogie.** Tetralogie Fallot cu dextropoziţie extremă a aortei (10).

**Hipertimie** (*hiper-* + gr. *thymos* = spirit). Creşterea exagerată a bunei dispoziţii, caracteristică stărilor maniacale (35).

**Hipertiroidie** (*hiper-* + *tiroidă*), sin.: *Hipertiroidism, Tireotoxicoză.* Sindrom datorit excesului de hormoni tiroidieni la nivelul ţesuturilor receptorii, caracterizat prin simptome metabolice (catabolism excesiv, creşterea metabolismului bazal, insuficienţă energetică tisulară), simptome cardiovasculare, neurovegetative şi psihice. Forma exoftalmică este boala Basedow. Poate apărea prin activarea unei guşi preexistente (guşă hipertiroidizată), în urma incitaţiilor neurohipofizare, sau ca manifestare a unui adenom tiroidian hiperfuncţional (adenom toxic). În anumite situaţii poate lua un mers acut (criză de tireotoxicoză ) (7).

**Hipertiroidism.** Hipertiroidie.

**Hipertonicitate** (*hiper-* + gr. *tonos* = tensiune). Creşterea presiunii osmotice a umorilor organismului (15).

**Hipertonie** (*hiper-* + gr. *tonos* = tensiune). 1. Creştere exagerată a tonicităţii unui organ, ţesut (32). 2. Creşterea peste normal a conţinutului în săruri a unui lichid biologic (32). ~ **musculară,** exagerarea tonusului muscular (27). ~ **musculară extrapiramidală,** sin.: *Contractură extrapiramidală,* hipertonie cu dispoziţie omogenă (afectează atît flexorii, cît şi extensorii); este ceroasă (membrul păstrează poziţia imprimată), cedează sacadat (ca o „roată dinţată"), se exagerează după repetarea mişcărilor şi are o predominanţă rizomelică (proximală) (27). ~ **musculară piramidală,** sin.: *Contractură piramidală, Spasticitate,* hipertonie elastică cu dispoziţie preferenţială pentru muşchii flexori la membrul superior şi extensori la membrul inferior; survine în leziunile căii piramidale, poate ceda brusc la mobilizarea pasivă, este mai accentuată la extremitatea membrelor şi diminuează după repetarea mişcărilor (27). ~ **uterină,** stare patologică a uterului gravid, în timpul sau în afara travaliului, caracterizată printr-un tonus crescut faţă de normal (18).

**Hipertricoză** (*hiper-* + gr. *thrix* = păr + *-oză*). Anomalie provocată mai ales de tulburări endocrine şi constînd dintr-o creştere exagerată a părului, care este mai lung şi mai abundent decît în mod normal pentru regiunea respectivă a corpului. Poate fi localizată sau generalizată (hirsutism) (12). ~ **androidă,** hipertricoză cu caractere (topografice şi altele) masculine, apărînd la femei ca efect al tumorilor endocrine virilizante (de ovar şi suprarenale) (7).

**Hipertrofie** (*hiper-* + gr. *trophe* = nutriţie). Dezvoltarea exagerată a unui organ sau ţesut, ca urmare a activităţii sale crescute, în scop adaptativ sau compensator (15). ~ **apofizei transverse a vertebrei $C_7$,** malformaţie congenitală a coloanei vertebrale cervicale, constînd dintr-o dezvoltare exagerată, uni- sau bilaterală, a apofizei transverse a vertebrei $C_7$. Clinic poate produce (aproximativ după vîrsta de 20 ani) tulburări neurocirculatorii în membrul superior respectiv. După unele clasificări, constituie primul grad al sindromului de coastă

cervicală (24). ~ **cardiacă,** mărirea de volum a inimii prin creşterea masei miocardice, pe seama în special a îngroşării fibrelor musculare, constituind un răspuns compensator la eforturi hemodinamice îndelungat sporite, ducînd însă cu timpul la un deficit coronarian relativ şi eventual la insuficienţă cardiacă (10). ~ **cardiacă congenitală,** cardiomegalie importantă (100—200 g în loc de 30—40 g) idiopatică sau apărînd în cadrul unei glicogenoze, în gargoilism, în fibroelastoza subendocardică, în miopatia congenitală etc. (10). ~ **congenitală a membrelor,** dezvoltare anormal exagerată, de origine congenitală, a unui membru sau segment de membru (24). ~ **congenitală de pilor,** Stenoza pilorică a sugarilor. ~ **de creastă supraventriculară,** modificare anatomică a inimii întîlnită în comunicaţia interatrială, manifestîndu-se electrocardiografic printr-un aspect tipic rSr' al fazei de depolarizare în conducerile VR şi Vi, expresie a unui bloc de ramură dreaptă, deseori minor (10). ~ **falsă,** sin.: *Pseudohipertrofie,* aspect asemănător unei hipertrofii, fără să fie vorba însă de o dezvoltare în exces a unui organ sau ţesut, ca urmare a activităţii sale crescute (de ex. pseudohipertrofia musculară sau cazurile de emaciere, în care articulaţiile apar mărite de volum, comparativ cu alte regiuni ale organismului-pseudohipertrofia articulaţiilor din miopatiile atrofice) (2). ~ **hormonală,** hipertrofie care apare ca urmare a unei incitaţii hormonale; este totdeauna însoţită şi de creşterea numerică a elementelor componente ale ţesutului sau organului (hiperplazie) (2). ~ **osoasă,** creşterea volumului elementelor componente ale osului-organ fie în urma unor necesităţi funcţionale, fie în urma unor tulburări ale funcţiei unor glande cu secreţie internă (exemplu tipic acromegalia) (24). ~ **pulpară,** proliferare manifestă a ţesutului conjunctiv al pulpei dentare luînd caracterul de ţesut de granulaţie; constituie o formă clinică de pulpită cronică deschisă (38). ~ **trabeculară a vezicii,** hipertrofia ţesutului muscular al vezicii urinare, realizîndu-se trabecule musculare care proemină în cavitatea vezicii (2). ~ **„ex vacuo",** apariţia unui ţesut în exces (de ex. a ţesutului gras, în cazurile de atrofie a ţesutului propriu organului respectiv) (2). ~ **ventriculară electrocardiografică,** sin.: *Predominanţă ventriculară,* stare anormală a inimii datorită hipertrofiei muşchiului cardiac şi manifestată electric pe traseul electrocardiografic prin: deviaţie axială de partea hipertrofiată; creşterea suprafeţei complexului ventricular *QRS* prin hipervoltaj şi întîrzierea deflecţiunii intrinseci; alterări ale fazei terminale în sens invers faţă de suprafaţa crescută *QRS* (32). ~ **ventriculară pură,** mărirea de volum a miocardului ventricular, rezultat al unei boli vasculare sau al hipertensiunii arteriale (32). ~ **vicariantă,** hipertrofie care se produce ca o consecinţă a scoaterii din funcţie a unei porţiuni de organ sau a organului congener (de ex. hipertrofia rinichiului restant în cazurile de ablaţie a celuilalt) (2).

**Hipertrombocitemie** (*hiper-* + *trombocit* + gr. *haima* = sînge), sin.: *Hiperplachetoză.* Creşterea excesivă a numărului de trombocite în circulaţia periferică. Uneori, cifra poate trece de 1 milion şi chiar mai mult. Se constată în stări infecţioase (pulmonare), în stări posthemoragice, în leucoza mieloică cronică, în boala Vaquez, în hipertrombocitemia esenţială, în boala Moschkowitz etc. Creşterea excesivă a numărului trombocitelor poate duce — aparent paradoxal — nu la trombofilie, respectiv la tromboză, ci la hemoragii (19).

**Hiperuricemie.** Creşterea acidului uric în sînge peste cifrele normale (4—5 mg%). Se întîlneşte atît de frecvent în gută, încît lipsa acestei creşteri infirmă diagnosticul. Se mai întîlneşte şi în alte boli: glomerulonefrită acută (unul din semnele de laborator incipiente) poliglobulie esenţială, leucemii etc. (4).

**Hiperventilaţie** (*hiper-* + lat. *ventilatio* = ventilaţie). Ventilaţie pulmonară disproporţionat de mare faţă de aportul de oxigen; coeficientul de utilizare a oxigenului este mai mic, echivalentul ventilator al $O_2$ şi coeficientul respirator sînt mai mari decît normal. Sindromul pulmonar funcţional, caracterizat prin creşterea debitului ventilator, este expresia unor tulburări de coordonare nervoasă, sau este datorit mai ales unui mecanism compensator în insuficienţa respiratorie (anoxică, ischemică, histotoxică şi anemică); poate corecta deficitul sau nu, după cum coexistă sau nu cu o hipoventilaţie alveolară (34).

**Hipervolemie** (*hiper-* + *volum* + gr. *haima* = sînge). Creşterea excesivă a volumului total de sînge circulant; se observă la nou-născut în primele ore, în cazuri de *policitemia vera* şi în unele cazuri de policitemie secundară (19).

**Hiperzom** (*hiper-* + gr. *soma* = corp), sin.: *Gigant.* Care prezintă o dezvoltare fizică exagerată, peste maximele mediei corespunzătoare rasei, vîrstei, sexului, mediului geografic (24).

**Hipinoză** (*hipo-* + gr. *is, inos* = fibră + *-ză*), sin.: *Hipofibrinogenemie.* Scăderea cantităţii normale de fibrinogen în sînge (sub 3—4 g%) (19).

**Hipnagog** (*hipno-* + gr. *agogos* = conducere, călăuzire). Termen vechi avînd semnificaţia de hipnotic sau somnifer (14).

**Hipnalgie** (*hipno-* + gr. *algos* = durere). Senzaţie dureroasă care apare în timpul somnului fiziologic sau hipnotic (35).

**Hipno-** (gr. *hypnos* = somn). Element de compunere care introduce în termeni referirea la somn (32).

**Hipnoanaliză** (*hipno-* + gr. *analysis* = analiză). Asocierea hipnozei cu tehnica psihanalizei (35).

**Hipnobatism** (*hipno-* + gr. *bainein* = a merge). Somnambulism.

**Hipnolepsie** (*hipno-* + gr. *lepsis* = luare în stăpînire). Stare de somnolență episodică întîlnită în sindromul narcoleptic (35).

**Hipnonarcoză** (*hipno-* + gr. *narkosis* = amorțire). Stare de narcoză obținută prin hipnoză profundă (35).

**Hipnoterapie** (*hipno-* + gr. *therapeia* = tratament). Metodă de tratament prin hipnoză (35).

**Hipnotic** (gr. *hypnos* = somn), sin.: *Somnifer*. Deprimant al sistemului nervos central, care ușurează sau provoacă apariția somnului de tip fiziologic (13).

**Hipnoză** (*hipno-* + *-oză*). Somn artificial produs prin sugestie, în cursul căruia subiectul este capabil să primească și să execute anumite comenzi (35).

**Hipo-** (gr. *hypo* = sub, mai puțin). Prefix care introduce în termenii compuși semnificația de mai puțin, mai redus, sub anumit nivel (32).

**Hipoaciditate** (*hipo-* + lat. *aciditas*). Scăderea acidității gastrice sub valorile normale (15).

**Hipoacuzie** (*hipo-* + gr. *akouein* = a auzi), sin.: *Surditate*. Scădere a acuității auditive datorită lezării aparatului de transmisie a sunetelor (h. de transmisie), lezării elementelor urechii interne și degenerării nervului auditiv (h. de percepție), lezării ambelor aparate de transmisie și de recepție sonoră (h. mixtă) sau unei leziuni centrale (h. centrală) (30).

**Hipoadrenocorticism,** sin.: *Insuficiență corticosuprarenală*. Deficit în secreția hormonilor corticosuprarenali. Forma tipică și gravă este boala Addison; formele fruste și atipice sînt frecvente, alcătuind sindroame de corelație în bolile endocrine (insuficiență hipofizară, hipertiroidism) și stări de epuizare funcțională în diferite boli infecțioase sau cronice (7).

**Hipoafrodisie** (*hipo-* + gr. *Afrodita* = zeița dragostei). Scăderea excitabilității sexuale (35).

**Hipoalgezie** (*hipo-* + gr. *algesis* = durere). Scăderea sensibilității dureroase (4).

**Hipoazoturie.** Scăderea excreției urinare de uree, provocată în special prin lezarea celulelor hepatice, unde are loc ureopoieza; hipoazoturia însoțește degenerescența grăsoasă a ficatului (secundară intoxicațiilor grave), atrofia galbenă acută, cirozele atrofice, cancerul hepatic (5).

**Hipobaropatie** (*hipo-* + gr. *baros* = greutate, presiune + *pathos* = boală). Stare patologică provocată de scăderea presiunii atmosferice (4).

**Hipoblast** (*hipo-* + gr. *blastos* = germen). Entoderm primitiv.

**Hipobranhial** (*hipo-* + gr. *branchion* = branhie). Care este localizat dedesubtul arcurilor branhiale sau viscerale embrionare (1).

**Hipobulie** (*hipo-* + gr. *boule* = voință). Scăderea patologică a voinței (35).

**Hipocalcemie** (*hipo-* + lat. *calx* = var + gr. *haima* = sînge). Scădere anormală a calciului în sînge (sub valorile de 0,90—1,10 $mg^0/_{00}$), întîlnită în tetania infantilă, spasmofilie, rahitism, osteomalacie, tetania idiopatică juvenilă, tetania strumiprivă, hipovitaminoza D etc. (24). ~ **posttransfuzională,** hipocalcemie observată uneori, după transfuzii, concomitent cu hiperpotasemie, ca efect al substanței anticoagulante și stabilizatoare (glucoză-citrat) (19).

**Hipocalchistie** (*hipo-* + lat. *calx* = var + gr. *histos* = țesut). Reducerea cantitativă a calciului conținut de diversele țesuturi (4).

**Hipocalcie** (*hipo-* + lat. *calx* = var + *-ia*). Tulburări care se datoresc scăderii generale a calciului (de ex. stările de demineralizare osoasă etc.) (4).

**Hipocalciurie** (*hipo-* + lat. *calx* = var + gr. *ouron* = urină). Reducerea eliminării urinare a calciului (sub 120—200 mg/24 ore), întîlnită în asociere cu hipocalcemia în hipoparatiroidism, în pseudohipoparatiroidism, în diabetul renal fosfaturic, în insuficiența renală cronică și, eventual, în hipocalcemiile prin aport sărac de calciu sau prin absorbție intestinală deficitară (sindroame de malabsorbție) și în cele din faza de vindecare a rahitismului (25).

**Hipocapnie** (*hipo-* + gr. *kapnos* = fum, carbon), sin.: *Hipocarbie*. Reducerea, sub nivelul normal, a bioxidului de carbon din sînge (4).

**Hipocarbie** (*hipo-* + lat. *carbo* = carbon). Hipocapnie.

**Hipocitemie** (*hipo-* + gr. *kytos* = celulă + *haima* = sînge). Oligocitemie.

**Hipocloremie,** sin.: *Cloropenie*. Scăderea anormală a concentrației sanguine în cloruri. Însoțește stenoza pilorică (aport insuficient de cloruri alimentare), vomismentele repetate, transpirațiile profuze, diareea profuză, ocluzia intestinală (pierderi de cloruri) (5).

**Hipoclorhidrie.** Scăderea acidității totale a sucului gastric (sub 1,5 g HCl/litru), prin reducerea importantă sau chiar absența totală a acidului clorhidric liber (5).

**Hipoclorit.** Sare a acidului hipocloros; punînd în libertate în soluție o mare cantitate de clor activ, hipocloriții au acțiune dezinfectantă prin atacarea proteinelor și oxidarea grupărilor sulfhidril; se utilizează, sub formă

de soluţii, pentru irigarea plăgilor (14). ~ **de sodiu,** NaOCl, sarea de sodiu a acidului hipocloros. În soluţie (soluţia Labarraque) este dezinfectant puternic folosit pentru spălarea plăgilor infectate şi decolorant (13).

**Hipoclororurorahie.** Diminuarea cantităţii de cloruri din lichidul cefalorahidian (sub valorile normale de 7—7,30 g NaCl $^0/_{00}$). Constituie un simptom lichidian foarte important în diagnosticul meningitei tuberculoase, unde se pune în evidenţă o scădere progresivă (27).

**Hipocolesterolemie.** Scăderea concentraţiei sanguine de colesterol. Se observă în cursul infecţiilor grave (prin tulburări ale colesterogenezei se ajunge la 1,10—1,20 g/litru) şi, adesea, în icterele prin hepatită (5).

**Hipoconid** (*hipo-* + lat. *conus* = con + gr. *eidos* = formă). Cuspida distobucală a dintelui molar inferior (1).

**Hipoconula** (*hipo-* + lat. *conula* = con mic), sin.: *Hipoconulid.* Cea de a 5-a cuspidă, distală, a molarului superior (1).

**Hipoconulid** (*hipo-* + lat. *conula* = con mic + gr. *eidos* = formă). Hipoconula.

**Hipocrat,** 460—375 î.e.n. **Procedeul ~,** manevră pentru reducerea luxaţiei scapulohumerale: tracţiunea se face în lungul braţului, în uşoară abducţie, iar contratracţiunea, prin aplicarea călciiului în axilă (24).

**Hipocratism digital.** Deget hipocratic. ~ **familial idiopatic,** afecţiune cu etiopatogenie necunoscută, caracterizată prin apariţia degetelor hipocratice la mai mulţi membri ai unei familii (24).

**Hipocromatoză** (*hipo-* + gr. *chroma* = culoare + *-ozǎ*). Scăderea şi dispariţia cromatinei în celule (2).

**Hipocromazie** (*hipo-* + gr. *chroma* = culoare), sin.: *Hipocromie.* 1. Condiţie patologică celulară caracterizată prin scăderea colorabilităţii faţă de normal (2). 2. Scăderea valorii globulare sub unitate, semn al unei încărcări deficitare a globulelor roşii cu hemoglobină caracteristic anemiilor hipocrome (19).

**Hipocromie** (*hipo-* + gr. *chroma* = culoare). Hipocromazie.

**Hipocupremie.** Scăderea nivelului cuprului sanguin; se constată la nou-născut, în cazuri de nefroză, în degenerescenţa hepatolenticulară (prin lipsa ceruloplasminei) şi uneori în sprue, kwashiorkor, precum şi într-un sindrom descris mai recent la copii, caracterizat prin hipocupremie, hiposideremie şi hipoproteinemie (19).

**Hipoderm** (*hipo-* + gr. *derma* = piele). Stratul cel mai profund al pielii, constituit din ţesut conjunctiv lax care delimitează loji grăsoase mai mari sau mai mici (12).

**Hipodermiază** (*hipo-* + gr. *derma* = piele + *-iasis*). Miază cutanată.

**Hipodermită** (*hipo-* + gr. *derma* = piele + *-ită*). Termen generic creat de Gougerot pentru a denumi infiltratele circumscrise sau difuze localizate în hipoderm, cu sau fără interesarea concomitentă sau succesivă a dermului (dermohipodermită). Iniţial au fost grupate aici entităţi cu evoluţie şi etiologie diferită, ca: eritemele indurate şi nodoase, paniculita nodulară recidivantă febrilă, periflebita şi vascularitele nodulare şi chiar sarcoidele şi periarterita nodoasă. Cercetările moderne, la care Şt. Gh. Nicolau a adus contribuţii importante, rezervă termenul de hipodermită numai pentru un sindrom vascular alergic caracterizat clinic prin nodozităţi difuze, de culoare roşie-violacee, situate pe gambe (hipodermita de gambă) (12).

**Hipodonţie** (*hipo-* + gr. *odous* = dinte), sin.: *Oligodonţie.* Anomalie dentară de număr (38). ~ **adevărată,** lipsa unui număr de dinţi prin agenezie (38). ~ **falsă,** dinţi lipsă prin retenţie intraosoasă sau submucoasă (38).

**Hipoendemie** (*hipo-* + gr. *en* = în + *demos* = popor). Situaţie epidemiologică în care transmiterea agentului patogen este întreţinută de un număr mic de bolnavi sau purtători sănătoşi (8).

**Hipoergie** (*hipo-* + gr. *ergon* = lucru). Reducerea capacităţii organismului de a reacţiona faţă de diverşi antigeni (4).

**Hipoestezie** (*hipo-* + gr. *aisthesis* = percepere). Diminuarea intensităţii recepţiei diverselor tipuri de sensibilitate (27).

**Hipofaringe** (*hipo-* + *pharynx* = faringe). Vezi *Pharynx.*

**Hipoferemie,** sin.: *Hiposideremie.* Scăderea nivelului fierului seric la 100 ml sînge sub 80 μg la bărbaţi şi sub 60 μg la femei (19).

**Hipofibrinogenemie** (*hipo-* + *fibrinogen* + gr. *haima* = sînge). Hipinoză.

**Hipofiză** (gr. *hypo* = sub + *physis* = creştere). *Hypophysis.*

**Hipofizectomie** (*hipofiză* + gr. *ektome* = excizie). Distrugerea glandei hipofize prin izotopi radioactivi, alcool, extirpare chirurgicală, coagulare (26).

**Hipoforie** (*hipo-* + gr. *pherein* = a purta, a duce). Tendinţă la deviaţia în jos a axei vizuale a unui ochi (28).

**Hipofosfatemie.** Scădere anormală a fosforului anorganic în sînge, întîlnită în hiperparatiroidism, rahitism, osteomalacie etc. (24).

**Hipofosfaturie.** Reducerea eliminării urinare a fosfaţilor, în urma: a) creşterii reabsorbţiei lor tubulare, datorită lipsei de receptivitate la parathormon a sistemului de transport tubular (pseudohipoparatiroidism congenital sau dobîndit) sau datorită hiperactivităţii mecanismului tubular de transport (hipoparatiroidism adevărat, administrare de vitamină D în doze

terapeutice); b) reducerii cantității de fosfați anorganici filtrați, ca în insuficiența renală cronică sau în unele hipofosfatemii (prin aport alimentar insuficient, prin deficit de absorbție intestinală ș.a.) (25).

**Hipofrenie** (*hipo-* + gr. *phren* = spirit). Scăderea tonusului psihic în general și a tonusului conștiinței în special (35).

**Hipogalactie** (*hipo-* + gr. *gala* = lapte). Scăderea secreției glandei mamare (33).

**Hipogammaglobulinemie.** Scăderea cantității de γ-globuline în plasmă. Poate fi congenitală, constituțională sau dobîndită și se însoțește de obicei de scăderea rezistenței față de infecții (așa-numitul sindrom de deficiență de anticorpi sau paralizie imunitară) (19).

**Hipogastru** (*hipo-* + gr. *gaster* = stomac). Vezi Abdomen.

**Hipogenezie** (*hipo-* + gr. *genesis* = naștere). Dezvoltare deficitară (2).

**Hipogenie** (*hipo-* + gr. *genys* = falcă). Lipsă de dezvoltare a mandibulei (38).

**Hipogenitalism** (*hipo-* + lat. *genitalis* = genital). Dezvoltare incompletă și funcție redusă a glandelor sexuale (hipoovarie, eunucoidism) (2).

**Hipogeuzie** (*hipo-* + gr. *geusis* = gust). Scăderea sensibilității gustative (35).

**Hipoglicemie** (*hipo-* + gr. *glykys* = dulce + *haima* = sînge). Glicopenie.

**Hipoglicorahie** (*hipo-* + gr. *glykys* = dulce + *rhachis* = coloană vertebrală). Diminuarea cantității de glucoză din lichidul cefalorahidian; se întîlnește în meningitele septice purulente și în meningita tuberculoasă (27).

**Hipoglobulie.** Oligocitemie.

**Hipogonadism** (*hipo-* + gr. *gone* = sămînță). Deficit secretor al gonadelor (15).

**Hipogravurie.** Condiție în care se elimină o urină finală cu greutate specifică subnormală, dar mai mare decît aceea a plasmei dezalbuminate (25).

**Hipohedonie** (*hipo-* + gr. *hedone* = plăcere). Hiposexualism.

**Hipohidroză** (*hipo-* + gr. *hidros* = sudoare), sin.: *Oligohidroză*. Diminuare importantă a secreției sudorale, întîlnită mai frecvent în diabet, mixedem, cașexii, ihtioză, degenerare senilă a pielii, eritrodermii (12).

**Hipokalie.** Diminuarea conținutului celular de potasiu, datorită aportului insuficient, pierderilor (diaree, kaliurie exagerată — în special după diuretice tiazidice, hemoragii) sau transmineralizării alcalotice, ducînd de la tulburări neuromusculare minore pînă la comă (ușor reversibilă). Diagnosticul și conducerea tratamentului se orientează după variațiile potasiului celular (K globular și modificările electrocardiografice ale sindromului Hegglin) și nu după valorile kaliemiei (10).

**Hipokaliemie.** Scăderea potasiului plasmatic sub 4,8 mEq/litru (15).

**Hipokaliurie.** Reducerea eliminării urinare de potasiu; poate fi întîlnită în caz de reducere a aportului alimentar de potasiu (sub 1 g), pierderi de potasiu prin vărsături, diaree sau abuz de laxative, paralizie periodică familială, insuficiență renală acută în faza oligoanurică, insuficiență renală cronică avansată, insuficiență corticosuprarenală, acidoză diabetică netratată, tratamente cu spirolactone (25).

**Hipokinezie** (*hipo-* + gr. *kinesis* = mișcare). Scăderea capacității de mișcare (15). ~ **uterină**, stare patologică a uterului în cursul travaliului, caracterizată prin contracții ale căror ritm, intensitate și durată sînt mai scăzute decît normal față de stadiul travaliului (18).

**Hipoleucocitoză** (*hipo-* + gr. *leukos* = alb + *kytos* = celulă + *-oză*). Leucopenie.

**Hipoluteinism** (*hipo-* + lat. *luteus* = galben). Insuficiență secretorie a corpului galben, manifestată prin hiperfoliculinism relativ și prin sterilitate (7).

**Hipomanie** (*hipo-* + gr. *mania* = nebunie). Stare maniacală atenuată (35).

**Hipomenoree** (Cotte) (*hipo-* + lat. *mensis* = lună + gr. *rhoia* = curgere), sin.: *Opsomenoree*. Flux menstrual în cantitate mică (18).

**Hipomicron** (*hipo-* + gr. *mikros* = mic). Particulă care poate fi observată la ultramicroscop, dar este invizibilă la microscopul obișnuit (1).

**Hipomimie** (*hipo-* + gr. *mimia* = imitare). Scăderea mobilității și expresivității mimicii (35).

**Hipomnezie** (*hipo-* + gr. *mnesis* = memorie). Scăderea posibilităților de fixare și reproducere a memoriei (35).

**Hiponatremie.** Scăderea sodiului din plasma sanguină sub valoarea normală de 142 mEq/litru (15).

**Hiponeurotizare.** Intervenție chirurgicală prin care se urmărește întreruperea numai a unora dintre fibrele motorii ale unui nerv, în tratamentul unor forme de paralizii spastice (24).

**Hiponoia** (*hipo-* + gr. *nous* = intelect). Termen utilizat pentru denumirea așa-zisei „psihoze de neîncredere", caracterizată prin existența ideilor de influență exterioară cu etiologie psihogenă (35).

**Hipoonichie** (*hipo-* + gr. *onyx* = unghie). Malformație congenitală în care unghiile sînt atrofiate, subțiri, concave, uneori complet înlocuite cu un mic conglomerat cornos (unghii epidermice) (12).

**Hipoorhidie** (*hipo-* + gr. *orchis* = testicul). Termen pentru insuficiența globală (exocrină

şi endocrină) sau numai pentru insuficienţa endocrină a testicului. (cu repercusiuni asupra sexualizării somatice, asupra dezvoltării instinctului sexual, asupra funcţiilor aparatului genital şi asupra spermatogenezei). Se întîlneşte în eunucoidism, în andropauză etc. (7). ~ **puberală,** Eunucoidism.

**Hipoovarie** (*hipo-* + lat. *ovum* = ou). Insuficienţă ovariană manifestată prin tulburări de ovulaţie şi, mai ales, printr-o secreţie insuficientă de hormoni ovarieni (estrogeni şi progestativi). Poate fi primitiv ovariană sau secundară insuficienţei hipofizare. În funcţie de momentul instalării şi de gravitate, se poate exprima prin dezvoltarea insuficientă a caracterelor sexuale secundare, prin amenoree sau hipomenoree, prin sterilitate, prin tulburări neurovegetative etc. (7). ~ **puberală,** Eunucoidism feminin.

**Hipopalestezie** (*hipo-* + gr. *pallein* = a tremura + *aisthesis* = percepere). Reducere a sensibilităţii vibratorii (4).

**Hipoparatiroidism.** Insuficienţă paratiroidiană, manifestată prin tetanie şi tulburări trofice (la nivelul dinţilor, mucoaselor, cristalinului) (7).

**Hipopepsie** (*hipo-* + gr. *pepsis* = digestie). Digestie gastrică insuficientă, determinată de micşorarea secreţiei de pepsină (16).

**Hipopion** (*hipo-* + gr. *pyon* = puroi). Prezenţa de puroi steril sau septic în camera anterioară a ochiului; apare în cursul iridociclitelor toxice prin ulcer cornean supurat sau alte afecţiuni ale irisului; în poziţie verticală coboară în partea declivă a camerei anterioare (28).

**Hipopituitarism.** Termen generic pentru insuficienţa hipofizară de lob anterior sau de lob posterior (7).

**Hipoplazie** (*hipo-* + gr. *plassein* = a forma). Dezvoltare incompletă a unui ţesut (1). ~ **pilară intermitentă,** *Monilethrix.*

**Hipopnee** (*hipo-* + gr. *pnoia* = respiraţie). Scăderea ventilaţiei pulmonare (34).

**Hipopneumatoză** (*hipo-* + gr. *pneuma* = aer + *-oză*). Colabare incompletă a alveolelor pulmonare cu scăderea volumului teritoriului pulmonar corespunzător, determinată de stenoză bronşică incompletă (34).

**Hipoproteinemie** (*hipo-* + *proteină* + gr. *haima* = sînge). Scăderea proteinelor totale din sîngele circulant sub valoarea normală de 7—8 g% (15).

**Hipoprotrombinemie,** sin.: *Protrombinopenie.* Deficit de protrombină în plasmă, constituind o stare fiziologică la naştere. La adult poate fi provocată prin administrare de preparate dicumarolice sau în diferite stări patologice, mai ales în insuficienţa hepatică. Există şi o hipoprotrombinemie congenitală, cauza unui sindrom hemoragic (19).

**Hiporeflexie** (*hipo-* + lat. *reflexus* = reflex). Scăderea activităţii reflexe (15).

**Hiporefracturie.** Condiţie în care se elimină o urină finală cu refractivitate subnormală, dar mai mare decît aceea a plasmei dezalbuminate (25).

**Hiporexie** (*hipo-* + gr. *orexis* = poftă de mîncare). Scăderea poftei de mîncare (35).

**Hiposecreţie** (*hipo-* + lat. *secretio* = separare, despărţire). Diminuare a unei secreţii (15).

**Hiposensibilitate** (*hipo-* + lat. *sensibilis* = sensibil). Sensibilitate scăzută (15).

**Hiposexualism** (*hipo-* + lat. *sexus* = sex), sin.: *Hipohedonie.* Impuls sexual sub limitele normal corespunzătoare vîrstei şi sexului (23).

**Hiposideremie.** Hipoferemie.

**Hiposmie** (*hipo-* + gr. *osme* = miros). Scădere a acuităţii olfactive consecutivă unor cauze locale, inflamatorii sau tumorale, unor afecţiuni generale sau nervoase centrale. Se poate însoţi şi de scăderea senzaţiei gustative (30).

**Hipospadias** (*hipo-* + gr. *spadon* = crăpătură, ruptură). Malformaţie congenitală, caracterizată prin deschiderea uretrei pe partea ventrală a penisului (peretele inferior al uretrei), între baza glandului şi unghiul penoscrotal (2).

**Hipostază** (*hipo-* + gr. *stasis* = reţinere). Stază sanguină pasivă (23).

**Hipostenurie** (*hipo-* + gr. *sthenos* = concentraţie + *ouron* = urină). Condiţie în care se elimină o urină finală cu presiune osmotică subnormală, dar mai mare decît aceea a plasmei dezalbuminate (25).

**Hiposterurie.** Condiţie în care se elimină o urină finală cu un conţinut în substanţe solvite subnormal, dar mai mare decît acela al plasmei (25).

**Hiposulfit,** sin.: *Tiosulfat.* Sare a acidului tiosulfuric, $H_2S_2O_3$, acid necunoscut în stare liberă (13). ~ **de magneziu,** Tiosulfat de magneziu. ~ **de sodiu,** sin.: *Tiosulfat de sodiu,* $Na_2S_2O_3.5H_2O$, sarea de sodiu a acidului tiosulfuric, utilizată ca diaforetic şi purgativ, ca antiseptic bronhopulmonar în bronşite fetide şi gangrene pulmonare, ca antiseptic intestinal şi ca agent de desensibilizare în urticarie, prurit şi alte reacţii alergice; în uz extern, este întrebuinţat în oftalmologie, ca antiseptic şi antipruriginos (13).

**Hiposuprarenalism.** Insuficienţă secretorie a suprarenalelor. Mai bine conturate sînt sindroamele de hipoadrenocorticism (7).

**Hipotaxie** (*hipo-* + gr. *taxis* = ordine). Stadiu al stării de hipnoză, în care subiectul aude

cuvintele ce i se adresează, fără însă a putea să reacționeze la ele (35).

**Hipotensiune** (*hipo-* + lat. *tensio* = tensiune). Tensiune redusă (10). ~ **arterială**, scăderea presiunii sîngelui în sectorul arterial, datorită hipotoniei vasculare (neurogenă, umorală, toxică), hipovolemiei circulante (hemoragii, deshidratări, arsuri etc.) sau reducerii debitului cardiac (stenoză aortică, bradicardii mari, insuficiență cardiacă, infarct). Clinic se constată frecvent tendința la lipotimii și ameteli în poziție verticală, răceala extremităților, fatigabilitate, ptoză viscerală și constipație (10; 32). ~ **arterială controlată**, metodă farmacodinamică, adjuvantă a narcozei, care constă din scăderea temporară a presiunii arteriale și suprimarea reflexelor vasomotorii compensatorii, prin administrarea unei substanțe ganglioplegice cu acțiune de scurtă durată (de preferință trimetafan). În aceste condiții, bolnavul așezat în poziție oblică, cu regiunea de operat în sus prezintă sîngerare minimă în plaga operatorie, deoarece sîngele se acumulează decliv. Hipotensiunea controlată este utilă în intervențiile de chirurgie plastică, în intervențiile pe tiroidă, în neurochirurgie (14). ~ **arterială ortostatică**, scăderea tensiunii arteriale cu ocazia trecerii din clino- în ortostatism. În mod fiziologic scăderea nu depășește 10—29 mm Hg. Hipotensiunea arterială patologică este mai mare decît această cifră și este însoțită de tahicardie și tendință la lipotimii (10). ~ **intraeraniană**, scăderea presiunii lichidului cefalorahidian datorită reducerii debitului de secreție a acestuia pînă la o limită compatibilă cu viața și însoțindu-se uneori de reducerea proporțională a volumului cerebral (26).

**Hipotermie** (*hipo-* + gr. *therme* = căldură). Scăderea temperaturii organismelor homeoterme sub nivelul fiziologic. La organismul normal, hipotermia apare în caz de expunere excesivă la frig, după epuizarea mecanismelor termoreglatorii, și are consecințe grave, chiar mortale. Dacă răcirea se realizează după administrarea de substanțe neuroleptice (clorpromazină) asociate cu alte deprimante centrale, scăderea temperaturii este posibilă fără intervenția mecanismelor reflexe termoreglatorii. În aceste condiții, hipotermia pune țesuturile în condiții de viață latentă. Constituie o metodă adjuvantă a narcozei chirurgicale, mai ales pentru intervenții pe inimă, care presupun întreruperea temporară a circulației; de asemenea este utilă în tratamentul șocului și al unor boli medicale supraacute (14).

**Hipotestoidism** (*hipo-* + lat. *testis* = testicul + gr. *eidos* = formă). Hipogonadism masculin (7).

**Hipotimie** (*hipo-* + gr. *thymos* = spirit). Scăderea tonusului afectiv, întîlnită în stările depresive (35).

**Hipotiroidie** (*hipo-* + *tiroidă*), sin.: *Hipotiroidism.* Sindrom datorit insuficienței de hormoni tiroidieni la nivelul țesuturilor receptorii și caracterizat prin simptome și semne metabolice, trofice, neurovegetative și psihice. Forma curentă este hipotiroidismul benign. Forma cea mai net conturată este mixedemul. Hipotiroidismul infantil se manifestă și prin tulburări de creștere și dezvoltare (infantilism Brissaud) (7).

**Hipotiroidism.** Hipotiroidie.

**Hipotonicitate** (*hipo-* + gr. *tonos* = tensiune), sin.: *Hipotonie.* Stare caracterizată prin scăderea presiunii osmotice a lichidelor organismului sau de reducere a tonusului muscular sub valorile normale (15).

**Hipotonie** (*hipo-* + gr. *tonos* = tensiune). Hipotonicitate. ~ **uterină**, stare patologică a uterului gravid, în cursul travaliului, caracterizată printr-un tonus bazal scăzut față de normal (18).

**Hipotrepsie** (*hipo-* + gr. *threpsis* = nutriție). Vezi Distrofie.

**Hipotricoză** (*hipo-* + gr. *trix* = păr + *-oză*), sin.: *Oligotricoză.* Denumire dată mai ales alopeciei congenitale esențiale, care se asociază cu atrofie cutanată și conjunctivoelastică (12).

**Hipotrofie** (*hipo-* + gr. *trophe* = nutriție). Dezvoltare subnormală a unui țesut-organ sau a organismului datorită unui metabolism scăzut local sau general de cauză nutrițională, circulatorie sau neurohormonală (2). ~ **osoasă**, scăderea volumului elementelor componente ale osului-organ și micșorarea în dimensiuni a osului, în comparație cu starea lui anterioară (24).

**Hipoventilație** (*hipo-* + lat. *ventilatio* = ventilație). Ventilație redusă (32). ~ **alveolară**, sindrom funcțional, caracterizat prin stază aeriană alveolară (creșterea volumului rezidual) și întîlnit în emfizem, astm, cifoscolioză etc.; este cauza insuficienței respiratorii globale cu hipoxie și hipercapnie (34). ~ **pulmonară**, sindrom funcțional caracterizat prin scăderea debitului ventilator pulmonar. Hipoventilația pulmonară globală este provocată de tulburarea reglării central nervoase a respirației, de obstrucția căilor respiratorii superioare și determină insuficiența respiratorie globală; hipoventilația pulmonară parțială, mai frecventă, este întîlnită în diferite tulburări toracodiafragmatice și pleuropulmonare și generează insuficiență respiratorie parțială (hipoxie fără hipercapnie) (34).

**Hipovolemie** (*hipo-* + lat. *volumen* = volum). Scăderea volumului total de sînge circu-

lant, întîlnită imediat după hemoragii acute, masive, în şoc, după pierderi masive de lichide: transpiraţii, vărsături, diaree (hemoconcentraţie) (19).

**Hipoxantină,** sin.: *6-Oxipurină, Sarcină.* $C_5H_4ON_4$. Derivat hidroxilat al bazei purinice xantina, metabolit intermediar în degradarea compuşilor nucleotidici. Prin oxidarea sa rezultă acid uric. Se elimină în mod normal prin rinichi, urina din 24 ore a adultului conţinînd între 5,9 şi 13,2 mg hipoxantină (5).

**Hipoxemie** (*hipo-* + *oxigen* + gr. *haima* = sînge). 1. Scăderea presiunii parţiale şi a saturaţiei în oxigen a sîngelui arterial. Poate fi generată prin: a) oxigenare insuficientă la nivelul plămînului; b) scăderea capacităţii de fixare a oxigenului în sînge; c) încetinirea circulaţiei; d) imposibilitate tisulară de a fixa oxigenul (hipoxemie histotoxică) (34). 2. Oxigenare insuficientă — absolută sau relativă (faţă de necesităţi crescute) — a unui organ (10). ~ **anemică,** formă de hipoxemie datorită unei cantităţi reduse de hemoglobină aptă de a transporta oxigenul. Cauzele pot fi reprezentate de hemoragii, anemii de diverse cauze sau blocări ale hemoglobinei prin intoxicaţii (oxid de carbon, nitriţi, hidrogen arseniat, nitroglicerină etc.). Încărcarea totală cu $O_2$ este scăzută, în raport cu scăderea hemoglobinei (34). ~ **circulatorie,** hipoxemie care apare ca urmare a tulburării circulaţiei periferice (stază), ceea ce duce la o mare desaturare a sîngelui în oxigen (diferenţa arteriovenoasă este foarte crescută) (34). ~ **hipoxică,** forma cea mai frecventă de hipoxemie, care apare ca urmare a viciilor de încărcare cu oxigen a sîngelui în plămîni (saturaţia $HbO_2$ scade la 50%). Cauzele sînt: a) scăderea presiunii parţiale a oxigenului în aerul inspirat (vicierea aerului cu gaze inerte, altitudine); b) cauze patologice pulmonare, ca pneumonia, astmul, emfizemul, colapsul, edemul pulmonar, obstrucţia căilor respiratorii sau orice altă cauză de hipoventilaţie; c) comunicare directă între cavităţile drepte şi cele stîngi ale inimii (34). ~ **histotoxică,** hipoxemie care apare ca urmare a blocării sistemelor enzimatice celulare. Hemoglobina este normal încărcată cu oxigen, $PaO_2$ este normală, însă celula nu poate utiliza oxigenul pe care-l primeşte; diferenţa arteriovenoasă este foarte scăzută (34).

**Hipoxidoză** (*hipo-* + *oxigen* + *-oză*). Termen care se referă la tulburările tisulare produse prin lipsa de oxigen (34).

**Hipoxie** (*hipo-* + *oxigen*). Reducerea nivelului oxigenului sub limitele normale în ţesuturi, medii de cultură sau aer (15). ~ **fetală,** Anoxie fetală. ~ **natală,** Anoxie natală.

**Hipoxinlienină.** Principiul coronarodilatator secretat de ficat — sub dependenţa splinei — în stările de anoxie (10).

**Hipozom** (*hipo-* + gr. *soma* = corp). Care prezintă o dezvoltare fizică insuficientă, sub minimul mediei corespunzătoare rasei, vîrstei, sexului, mediului geografic (24).

**Hippel-Lindau** (Hippel, Eugen, 1867—1939; Lindau, Arvid). **Boala** ~, sin.: *Angiofacomatoză, Angiomatoză retinocerebeloasă,* boală congenitală, uneori eredofamilială, caracterizată prin asocierea unei angiomatoze retiniene şi cerebeloase (uneori şi medulare), cu formaţiuni chistice sau tumorale viscerale (mai ales renale sau pancreatice) (27).

**Hippobosca.** Gen de insectă dipteră, din familia *Hippoboscidae.* Specia *Hippobosca equina,* care are o culoare galbenă-închisă şi măsoară 7—8 mm, atacă în mod obişnuit cabalinele şi accidental şi omul (31).

**Hippocampus** (lat. de la gr. *hippokampos* = cal de mare), sin.: *Cornul lui Ammon.* Excrescenţă curbă de substanţă cenuşie, situată în planşeul inferior al ventriculului lateral (1).

**Hippus** (gr. *hippos* = cal), sin.: *Ataxie pupilară, Atetoză pupilară.* Reflex pupilar exagerat („dansul pupilelor"), caracterizat prin treceri alternative bruşte de la mioză la midriază şi invers; este întîlnit în epilepsie, lues nervos, intoxicaţie cu veronal etc. (35).

**Hipsaritmie** (gr. *hypsi* = înălţime + *arrhythmos* = neritmic). Varietate de epilepsie infantilă caracterizată prin contracţii musculare bruşte şi frecvente, segmentare sau generalizate, asociate cu descărcări de unde rapide şi ample pe traseul EEG (25).

**Hipsicefalie** (gr. *hypsi* = înălţime + *kephale* = cap). Acrocefalie.

**Hipsocefalie** (gr. *hypsos* = înalt + *kephale* = cap) Acrocefalie.

**Hipsoterapie** (gr. *hypsos* = înalt + *therapeia* = tratament). Folosirea în terapeutică a climatului de altitudine (4).

**Hipulină.** Estrogen extras din urina de iapă gravidă (7).

**Hipurlează.** Enzimă de tip amidazic, care catalizează scindarea legăturii amidă (-CO. NH-) a acidului hipuric, produs de conjugarea acidului benzoic cu glicina (5).

**Hipurie.** Excreţia urinară a acidului hipuric. În mod obişnuit, termenul este folosit pentru cazurile în care se elimină cantităţi crescute de acid hipuric, rezultat din conjugarea benzoatului de sodiu cu glicocolul, la nivelul ficatului. Eliminări scăzute (sub 0,2 g/24 ore) trădează alterări ale parenchimului hepatic. Proba eliminării acidului hipuric după administrare de benzoat de sodiu se foloseşte ca test de explorare a capacităţii antitoxice hepatice. La

normali se elimină aproximativ 0,80 g acid hipuric după o oră de la administrarea intravenoasă a 1,77 g benzoat de sodiu (15).

**Hirci** (pl. lat. *hircus* = păr). Perii conductului auditiv extern sau din regiunea axilară (1).

**Hirschfeld,** Ludwig Moritz, 1816—1876. **Ganglionul** ~, *Ganglia renalia.*

**Hirsch-Jianu. Operaţia** ~, procedeu de esofagoplastie în care se foloseşte material din marea curbură gastrică pentru crearea tubului de plastie (11).

**Hirschprung,** Harald, 1831—1916. **Boala** ~, vezi Megacolon.

**Hirst. Reacţia** ~, sin.: *Reacţia de hemaglutinare,* metodă de diagnostic folosită curent în virusologie, bazată pe proprietatea unor virusuri (gripal, urlian, vaccinal) de a aglutina hematiile diferitelor specii de animale (22).

**Hirsutism** (Apert) (lat. *hirsutus* = păros). Dezvoltarea precoce a corpului cu tulburări în sfera sexuală, obezitate şi hipertricoză, datorită unei tumori a corticalei glandelor suprarenale; la femei se observă uneori apariţia caracterelor secundare de tip masculin (creşterea mustăţilor, voce groasă etc.) (2).

**Hirtz. Indicele toracic** ~, Ampliaţie toracică. **Semnul** ~, ascensiune sistolică a cartilajului cricoid, produsă de anevrismele porţiunii convexe a crosei aortice (10).

**Hirudină.** Substanţă extrasă din glandele salivare ale lipitorii, avînd proprietăţi anticoagulante (15).

**Hirudinea.** Clasă de *Annelida.* Viermii au corpul turtit, inelat şi cîte o ventuză la fiecare extremitate a corpului (31).

**Hirudinizare.** Metodă mai veche de combatere a hipercoagulabilităţii, prin acţiunea unor substanţe secretate de lipitori (19).

**Hirudo.** Gen de lipitori din clasa *Hirudinea. Specii mai importante: H. medicinalis* şi *H. troctina* sînt folosite în medicină pentru extragerea de sînge. Muşcătura lor poate provoca diferite accidente datorite acţiunii hirudinei (puternic anticoagulant), pe care o secretă în timpul sugerii (31).

**His,** Wilhelm Jnr., 1863—1934. **Fasciculul** ~, *Fasciculus atrioventricularis.*

**His,** Wilhelm Snr., 1831—1904. **Pliul triunghiular** ~, *Plica triangularis.* **Tuberculul hepatic** ~, *Tuber omentale hepatis.* **Tuberculul pancreatic** ~, *Tuber omentale pancreatis.* **Tuberculul supratragic** ~, *Tuberculum supratragicum.* **Unghiul** ~, reper anatomoradiologic format de marginea internă a fornixului şi de marginea internă a esofagului abdominal; vîrful unghiului marchează cardia (36).

**Hiss,** Philip Hanson, 1868—1913. **Coloraţia** ~, coloraţie pentru punerea în evidenţă a capsulei la bacterii, utilizînd fucsina sau violetul de genţiană la cald urmată de diferenţierea cu sulfat de cupru sau violetul de genţiană la rece urmată de diferenţierea cu carbonat de potasiu (3). **Mediul** ~, mediu cu ser de bou, utilizat pentru punerea în evidenţă a fermentării glucidelor de către unele bacterii (3).

**Histaminază.** Vezi Aminooxidaze.

**Histamină,** sin.: *Imidazolil-4-(β-etil)-amină.* $C_5H_9N_3$. Amină biogenă, rezultată din decarboxilarea histidinei şi avînd în organism acţiuni multiple: vasodilataţie puternică şi hipotensiune; excitarea musculaturii netede; hipersecreţii glandulare; eliberare de adrenalină şi noradrenalină din suprarenală; creşterea permeabilităţii capilare; joacă un rol important în şocul anafilactic (13).

**Histaminemie.** Prezenţa histaminei în sînge. Fenomenul se întîlneşte mai ales în şocul anafilactic, arsuri şi traumatisme cu distrugeri mari de ţesuturi (15).

**Histaminurie.** Eliminarea histaminei prin urină; este întîlnită mai frecvent la gravide, sportivi, traumatizaţi etc. (15).

**Histerectomie** (gr. *hystera* = uter + *ektome* = excizie). Intervenţie chirurgicală care constă din extirparea uterului (18). ~ **abdominală,** extirpare a uterului prin laparotomie (18). ~ **în bloc** (Porro), extirpare a uterului gravid cu conţinutul său (18). ~ **fundică** (Beuttner), extirpare a porţiunii fundice a uterului, cu sau fără păstrarea anexelor, după necesitate (18). ~ **interanexială,** procedeu de histerectomie cu conservarea anexelor (18). ~ **intracapsulară** (Aldridge), histerectomie totală în care extirparea uterului se execută înăuntrul fasciei pericervicale; este indicată în fibromatoza uterină la femeile cu rupturi perineale, în scopul preîntîmpinării prolapsului vezical (18). ~ **subtotală,** extirparea corpului uterin cu conservarea colului şi eventual a anexelor (18). ~ **subtotală prin decolare anterioară** (Faure), procedeu operator care constă din secţionarea istmului uterin pe faţa lui anterioară; este indicat în caz de aderenţe anexiale fixate la faţa posterioară a uterului (18). ~ **subtotală prin decolare posterioară** (Faure), procedeu operator care constă din secţionarea istmului uterin pe faţa lui posterioară; este indicat în caz de aderenţe anexiale fixate la faţa anterioară a uterului (18). ~ **subtotală prin hemiseeţie longitudinală** (Faure), procedeu operator care constă din secţionarea longitudinală a uterului în cazurile în care abordarea chirurgicală a anexelor înaintea secţionării uterului este dificilă (18). ~ **totală,** extirpare în totalitate a uterului şi anexelor, fără ganglionii limfatici şi ţesutul parauterin (18). ~ **totală lărgită,** Operaţia Wert-

heim, vezi Wertheim. ~ **vaginală,** extirpare a uterului pe cale vaginală (18).

**Histerezis** (gr. *hysterein* = a întîrzia). Fenomen cu caracter ireversibil prezentat de unele substanţe care, în stările de echilibru termodinamic, au caracteristici dependente nu numai de condiţiile exterioare, ci şi de evoluţiile anterioare ale substanţei. Fenomenul de histerezis se manifestă prin faptul că, atunci cînd parametrii exteriori revin la valorile iniţiale, corpul nu revine în starea lui iniţială, ci într-o stare determinată de întreaga succesiune de stări prin care acesta a trecut în cursul transformării (6).

**Histero-** (gr. *hystera* = uter, pîntece). Element de compunere care introduce în termeni referirea la uter sau la isterie (32).

**Histerocel** (*histero-* + gr. *kele* = hernie). Hernie a uterului (18).

**Histerocervicotomie** (*histero-* + lat. *cervix* = gît + gr. *tome* = tăiere). Intervenţie operatorie constînd din secţionarea colului uterin pe cale vaginală, în sens longitudinal (18).

**Histerocistoeleizis** (*histero-* + gr. *kystis* = vezică + *kleisis* = închidere). Intervenţie chirurgicală practicată în caz de fistulă vezicocervicovaginală, care interesează şi buza anterioară a colului. Constă din suturarea buzei posterioare a colului la marginea anterioară a fistulei, astfel că uterul comunică cu vezica, iar fistula este astupată de buza posterioară a colului uterin. Uterul fiind închis o dată cu fistula, sîngele menstrual trece prin vezică. Operaţia determină sterilitate (18).

**Histerocistopexie** (*histero-* + gr. *kystis* = vezică + *pexis* = fixare). Intervenţie chirurgicală practicată în caz de prolaps vezicouterin, constînd din fixarea uterului şi a vezicii la peretele abdominal anterior. Operaţia poate fi efectuată pe cale intra- sau extraperitoneală (18).

**Histerocleizis** (*histero-* + gr. *kleisis* = închidere), sin.: *Histerostomatocleizis.* Intervenţie chirurgicală constînd din suturarea împreună a celor 2 buze ale colului uterin; este practicată în cazuri de fistulă vezicocervicouterină. Uterul fiind astfel închis, sîngele menstrual trece prin vezică; intervenţia determină sterilitate (18).

**Histerocolpectomie** (*histero-* + gr. *kolpos* = vagin + *ektome* = excizie). Intervenţie operatorie constînd din ablaţia pe cale abdominală sau vaginală a uterului împreună cu o mare porţiune din vagin (18).

**Histerofor** (*histero-* + gr. *pherein* = a purta, a duce). Pesar cu tijă susţinut de o centură, folosit odinioară pentru reducerea prolapsului total la femeie (18).

**Histerografie** (*histero-* + gr. *graphein* = a scrie). Metodă radiologică prin care se pune în evidenţă, cu ajutorul unei substanţe de contrast iodate (lipo- sau hidrosolubile), forma, dimensiunile şi poziţia cavităţii uterine (36).

**Histeroligamentopexie** (*histero-* + lat. *ligamentum* = ligament + gr. *pexis* = fixare). Intervenţie chirurgicală constînd din fixarea uterului la peretele abdominal anterior, prin mai multe fire care trec prin faţa anterioară a peretelui uterin şi prin ligamentele rotunde (18).

**Histerom** (*histero-* + *-oma*). Fibrom uterin.

**Histerometrie** (*histero-* + gr. *metron* = măsură) Măsurarea diametrelor uterului prin cateterism uterin (18).

**Histerometru.** Instrument alcătuit dintr-o tijă metalică gradată în centimetri, butonată la vîrf, cu ajutorul căruia se practică histerometria (18).

**Histeropexie** (*histero-* + gr. *pexis* = fixare). Procedeu chirurgical de fixare directă a uterului la peretele anterior al abdomenului sau la promontoriu, pentru a-i corecta diferitele modificări de statică, congenitale sau dobîndite (18). ~ **abdominală,** Ventrofixaţie uterină. ~ **corporeală** (Terrier), procedeu operator constînd din fixarea uterului la nivelul peretelui abdominal, prin trecerea a 3 fire neresorbabile prin peretele anterior al corpului uterin şi fixarea lor la peretele abdominal (18). ~ **istmică,** procedeu de histeropexie abdominală caracterizat prin faptul că firele de sutură dintre uter şi peretele abdominal sînt trecute prin istmul uterin (18). ~ **istmocorporeală,** procedeu de histeropexie abdominală caracterizat prin faptul că firele de sutură dintre uter şi peretele abdominal sînt trecute prin istmul şi peretele anterior al corpului uterin (18). ~ **supraaponevrotică** (Gheorghiu N.), procedeu chirurgical prin care corpul uterin este fixat la peretele abdominal, preaponevrotic (18).

*Vezi şi*: Legueu.

**Histerosalpingografie** (*histero-* + gr. *salpinx* = trompă + *graphein* = a scrie). Metodă care pune în evidenţă cavitatea uterină şi salpingele prin injectarea directă a unei substanţe de contrast radioopace. Această metodă dă posibilitatea aprecierii modificărilor endometrice şi a modificărilor morfologice şi de permeabilitate a salpingelor (36).

**Histeroscopie** (*histero-* + gr. *skopein* = a scrie). Metodă de explorare vizuală a cavităţii uterine cu ajutorul histeroscopului introdus în col pe cale vaginală (puţin uzitată în practică) (18).

**Histerostomatocleizis** (*histero-* + gr. *stoma* = gură, deschidere + *kleisis* = închidere). Histerocleizis.

**Histerostomatotom.** Bisturiu special, cu coadă lungă şi lamă îngustă, folosit în operaţiile plastice pe colul uterin (18).

**Histerostomatotomie** (*histero-* + gr. *stoma* = gură, deschidere + *tome* = tăiere). Operație plastică pe colul uterin, efectuată pentru lărgirea orificiului său extern, care astfel este menținut deschis. Era practicată odinioară destul de des, în cazurile de sterilitate prin stenozarea colului uterin (18).

**Histerotomie** (*histero-* + gr. *tome* = tăiere). Secționare a peretelui uterin pentru pătrunderea în cavitatea uterină. Se poate practica pe cale abdominală sau vaginală (18).

**Histerotraumatism** (Charcot) (*histero-* + gr. *trauma* = rană). Contractură reziduală post-traumatică.

**Histidază.** Enzimă hepatică ce catalizează procesul de dezaminare a histidinei, prima treaptă a catabolismului acestui aminoacid. Sub acțiunea histidazei rezultă amoniac și acid urocanic, care la cîine se elimină prin rinichi, iar la om este desfăcut în acid formic și acid glutamic (5).

**Histidină,** sin.: β-*Imidazolil-α-alanină*. $C_6H_9O_2N_3$. Aminoacid cu heterociclu imidazolic; este sintetizat în organism pornind de la derivatul imidazolic al glicerofosfatului. Histidina deține rolul de precursor în sinteza nucleelor purinice. Este eliminată în mod normal prin rinichi, urina din 24 ore conținînd între 113 și 320 mg histidină; în sarcină, eliminarea urinară este crescută (5).

**Histidinurie.** Excreția unor cantități mari de histidină în urină (15). ~ **ereditară,** afecțiune metabolică ereditară, caracterizată prin întîrziere mintală; este datorită probabil unei tulburări înnăscute a metabolismului, constînd dintr-o deficiență, determinată genetic, a histidazei, cu incapacitate de a converti histidina în acid urocanic și cu hiperhistidinemie și hiperhistidinurie consecutive (25). ~ **de sarcină,** eliminare urinară crescută de histidină, care apare după a 5-a săptămînă de sarcină, crește progresiv pînă în luna a V-a și se menține crescută pînă după naștere, cînd dispare; se datorește, probabil, convertirii insuficiente a histidinei în histamină și, posibil, unui deficit de reabsorbție tubulară a aminoacidului (25).

**Histio-.** Vezi *Histo-*.

**Histioblast** (*histio-* + gr. *blastos* = germen). Denumire dată unei celule reticulohistiocitare foarte tinere (19).

**Histiocit** (*histio-* + gr. *kytos* = celulă). Macrofag al țesutului conjunctiv; împreună cu alte celule ia naștere din sistemul reticulohistiocitar, fixînd electiv coloranți ca tripan albastru sau litium carmin (1).

**Histiocitom** (*histio-* + gr. *kytos* = celulă + *-oma*), sin.: *Pseudomelanom*. Mică tumoretă benignă asemănătoare din punct de vedere clinic și evolutiv cu fibromul, compusă din histiocite și țesut colagen necondensat, gălbui, cu tendință bazofilă. Uneori este bogat vascularizat, alteori este infiltrat cu lipoizi, realizînd tipul de histiocitoxantom (12).

**Histiocitosarcom** (*histio-* + gr. *kytos* = celulă + *sarx* = carne + *-oma*). Tumoare malignă constituită din celule histiocitare, prezentînd atipii și vase de neoformație fără pereți proprii (lacune sanguine) (2).

**Histiocitoză** (*histio-* + gr. *kytos* = celulă + *-oză*). Reticuloză cutanată. ~ **lipoidică,** Boala Niemann-Pick, vezi Niemann-Pick.

**Histioretosarcom** (Crăciun). Sarcom globocelular cu celule mari; nucleul acestor celule corespunde nucleului histiocitar (2).

**Histo-, histio-** (gr. *histos* = țesut). Element de compunere care introduce în termenii compuși referirea la țesuturi (32).

**Histoautoradiografie,** sin.: *Autohistoradiografie, Historadiografie, Radiohistografie*. Metodă pentru studiul distribuției topografice a unui radioizotop sau substanță marcată la nivelul celulei; lama histologică preparată dintr-un țesut provenit de la un animal tratat în prealabil cu o substanță radioactivă se acoperă cu o emulsie fotografică specială. După expunere, lama se developează și examenul microscopic permite a pune în evidență distribuția izotopului (6).

**Histochimie.** Disciplină de graniță, care folosește atît tehnici histologice, cît și biochimice pentru a studia forma și conținutul chimic intra- și extracelular al țesuturilor (5).

**Histogeneză** (*histo-* + gr. *genesis* = naștere). Diferențierea celulelor și produselor celulare de la apariția lor timpurie la realizarea țesutului matur (1).

**Histogramă** (*histo-* + gr. *gramma* = notare). Diagramă areală în coloane pentru reprezentarea grafică a seriilor de repartiție. Baza coloanelor este așezată pe intervalele scării de repartiție, înălțimea lor fiind măsurată pe scara frecvențelor (verticală). Histograma este reprezentarea grafică a structurii unei colectivități (7).

**Histoid** (*histo-* + gr. *eidos* = formă). Asemănător unui țesut (1).

**Histoliză** (*histo-* + gr. *lysis* = dizolvare, distrucție). Topirea unui țesut ca urmare a diferite procese fizico-chimice sau biologice (2).

**Histologie** (*histo-* + gr. *logos* = știință), sin.: *Anatomie microscopică*. Ramură a biologiei care se ocupă cu structura microscopică a țesuturilor (1).

**Histometaplastie** (*histo-* + gr. *meta* = lîngă + *plassein* = a forma). Transformarea unui tip de țesut în alt tip (1).

**Histone.** Grup de proteine puternic bazice, solubile în apă, dar insolubile sau precipitate

de hidroxidul de amoniu şi coagulate de căldură; se găsesc în substanţa cromozomială, alături de acizii nucleici (1).

**Histonomie** (*histo-* + gr. *nomos* = lege). Studiul legilor de dezvoltare şi de organizare a ţesuturilor organice (1).

**Histopatologie** (*histo-* + gr. *pathos* = boală + *logos* = ştiinţă). Studiul schimbărilor microscopice survenite în ţesuturile bolnave (1).

**Histoplasma** (*histo-* + gr. *plasma* = formaţie), sin. *Posadasia.* Gen de ciuperci imperfecte din clasa Adelomicetelor, caracterizate prin elemente rotunjite, înconjurate de o capsulă groasă şi care reprezintă agentul patogen al histoplasmozei. *Specii patogene: H. capsulatum, H. farcinimosum* (sin.: *Parendomyces farcinomatosus*), mai frecventă la cabaline (12).

**Histoplasmină.** Alergen obţinut din culturi de *Histoplasma capsulatum*, utilizat pentru depistarea stării de hipersensibilitate care însoţeşte infecţia respectivă la om şi animale (3).

**Histoplasmoză,** sin.: *Boala Darling.* Boală infecţioasă cu prognostic întunecat, produsă de ciuperca *Histoplasma capsulatum*, care se localizează şi se dezvoltă în celulele sistemului reticulohistiocitar. Clinic, se manifestă sub forme de îmbolnăviri variate ca intensitate, durată şi aspect: boală generală de tip septic, cu febră neregulată, hepatosplenomegalie şi anemie; formă cu predominanţa hiperplaziei ţesutului limfoid; formă pulmonară; formă cu leziuni ulcerative situate pe tegumente şi mucoase (8). ~ **pulmonară,** localizarea pleuropulmonară a histoplasmozei (*Histoplasma capsulatum*) care evoluează sub aspect pneumonic, granulic, cavitar, pleural, însoţind o stare septică, cu afectarea întregului sistem reticulohistiocitar, a pielii şi a mucoaselor; diagnosticul este confirmat prin intradermoreacţia la histoplasmină, reacţia de fixare a complementului (Wegman) şi decelarea miceliului în spută (34).

**Historadiografie.** Histoautoradiografie.

**Historiogramă** (gr. *historia* = istorie + *gramma* = notare), sin.: *Cronogramă.* Grafic statistic care exprimă evoluţia în timp a unui fenomen. Pe axa ordonatelor se construieşte scara valorilor seriei dinamice, iar pe axa absciselor se înscrie timpul (7).

**Histospectroscopie.** Aprecierea cantitativă a elementelor histologice foarte mici cu ajutorul spectroscopului. Se poate efectua şi cu microscopul de cuarţ, măsurîndu-se spectrul de absorbţie a razelor ultraviolete sau cu ajutorul radiaţiilor Röntgen (1).

**Histoterapie** (*histo-* + gr. *therapeia* = tratament). Metoda Filatov. Vezi Filatov.

**Histotoxie** (*histo-* + gr. *toxikon* = otravă). Care inactivează enzimele respiratorii tisulare (15).

**Histotrof** (*histo* + gr. *trophe* = nutriţie). 1. În placentaţia deciduată, substanţele nutritive temporare înlocuite de alte surse decît circulaţia sanguină, cum este secreţia glandulară, sîngele extravazat (sin.: *Embriotrof*). 2. În placentaţia adeciduată, secreţia uterină şi transsudatele corionului care furnizează materialele nutritive folosite în gestaţie (sin.: *Lapte uterin*) (1).

**Histotropism** (*histo-* + gr. *tropos* = întoarcere). Ceea ce are afinitate pentru celule şi ţesuturi. În parazitologie, afinitatea unor specii de paraziţi pentru ţesuturile vii. Au un histotropism indiferent acei paraziţi care se pot fixa în ţesuturile a diferite gazde şi un histotropism specific acei paraziţi care preferă unele ţesuturi din anumite gazde (31).

**Hitzig,** Eduard, 1838—1907. **Centura ~,** bandă de analgezie toracică apărînd în tabes şi interesînd teritoriul $T_6-T_3$ (27).

**Hîrciog.** *Cricetus cricetus.*

**Hlebnikov. Indicele ~,** indice de impurificare a solului format din raportul: $\frac{\text{azot organic teluric}}{\text{azot organic total}}$. Cum azotul organic teluric reprezintă azotul ajuns sub forma compuşilor organici proprii solului, acest raport ne informează asupra gradului de mineralizare în care au ajuns produşii organici de impurificare pătrunşi în sol. După Hlebnikov, valorile obţinute se interpretează astfel: peste 0,98 = sol practic neimpurificat; între 0,98 şi 0,85 = sol slab impurificat; între 0,85—0,70 = sol impurificat; sub 0,70 = sol intens impurificat (20).

**Ho.** Simbolul holmiului (5).

**Hocke. Operaţia ~,** artrodeză mediotarsiană cu rezecţia capului astragalian şi a scafoidului parţial, în piciorul scobit paralitic (24).

**Hodgkin,** Thomas, 1798—1866. **Boala ~,** Boala Hodgkin-Paltauf-Sternberg, vezi Hodgkin-Paltauf-Sternberg.

**Hodgkin-Paltauf-Sternberg** (Hodgkin, Thomas, 1798—1866; Paltauf, Arnold, 1860—1893; Sternberg, Karl, 1872—1935). **Boala ~,** sin.: *Boala Hodgkin, Granulomatoza malignă, Limfogranulomatoza malignă, Limfomatoza granulomatoasă,* reticulopatie cu aspect citohistologic inflamator, dar cu evoluţie clinică de tumoare malignă, avînd ca element caracteristic celula Sternberg-Reed, celulă reticulară gigantă, cu caractere nete de malignitate; clinic se manifestă prin adenopatii maxime şi infiltraţii difuze cu caracter ulcerativ ale pielii (19).

**Hodgson,** Joseph, 1788—1869. **Boala ~** vezi Insuficienţa aortică.

**Hofbauer,** Isfred Isidore. **Celulele** ~, celule mari, uneori binucleate în țesutul conjunctiv al vilozităților corionice (1).

**Hoff. Osteotomia** ~, osteotomia tuberozității postero-inferioare a calcaneului (în piciorul talus), ascensionarea și fixarea ei mai sus (24).

**Hoffa,** Albert, 1859—1907. **Boala** ~, sin.: *Lipom al sinovialei genunchiului, Lipomatoza dureroasă pararotuliană,* inflamație cu caracter cronic a țesutului adipos subsinovial din articulația genunchiului, caracterizată prin hiperplazia și scleroza acestui țesut (4). **Fenomenul paradoxal** ~, în scoliozele congenitale, rotația corpilor vertebrali se face invers decît în scoliozele esențiale (24). **Operația** ~. 1. Osteotomia colului femural pentru corectarea coxei vara esențiale (24). 2. În paralizia mușchiului deltoid, transplantarea porțiunii anterioare și mijlocii a mușchiului trapez descendent dezinserate de pe acromion, rezecția acromionului și suturarea trapezului la deltoidul avivat (24).

**Hoffa-Alsberg. Unghiul** ~, sin.: *Unghiul de direcție al femurului,* unghiul format de axa diafizei femurale, prelungită în sus cu o linie care trece prin locul de unire a cartilajului capului femural cu colul. Măsoară în medie 40° (24).

**Hoffmann,** Erich. **Boala** ~, *Folliculitis et perifolliculitis capitis abscedens et suffodiens.*

**Hoffmann,** Johann, 1857—1919. **Semnul** ~. 1. Reflex patologic la mînă, apărînd în leziunile căii motorii piramidale: ciupirea falangei distale a degetului mediu determină flexiunea celorlalte degete (27). 2. Apariția unei senzații dureroase, prin iritarea mecanică a trigemenului în hipoparatiroidism (7).

**Hoffmann-Habermann** (Hoffmann, Erich; Habermann, Rudolf). **Boala** ~, sin.: *Melanodermita toxică lichenoidă și buloasă,* pigmentație a tegumentelor descoperite la lucrătorii din industrie care vin în contact cu uleiuri arse, funingine. În raport cu intensitatea noxei, prezintă aspecte lichenoide și buloase. Unii autori o înglobează în melanoza Riehl (12).

**Hofmann,** Wellenhof Georg. **Bacilul** ~, *Corynebacterium pseudodiphtericum.*

**Hofmeister,** Franz von, 1867—1926. **Semnul** ~, în *coxa vara* a adolescenților, la bolnavul așezat în genunchi, gamba încrucișează coapsa opusă (24).

**Hofmeister-Ochsner** (Hofmeister, Franz von, 1867—1926; Ochsner, Albert John, 1858—1925). **Operația** ~, intervenție chirurgicală pentru cura toracelui în pîlnie constînd din răsturnarea plastronului sternocondral (24).

**Hogden. Atela** ~, atelă din bare de oțel pentru imobilizarea fracturilor femurului sub treimea superioară, cu genunchiul în ușoară flexiune (24).

**Hohenegg. Semnul** ~, semn în stenozele multiple ale colonului, constînd din apariția unor colici cu sediu etajat (11).

**Hohmann,** George. **Aparatul** ~, aparat ortopedic pentru abducția și rotația internă a membrelor inferioare în tratamentul luxației congenitale a șoldului (24). **Grefă osoasă autoplastică** ~, cura pseudoartrozei cu grefă osteoperiostică, așezată răsturnat la 180°, astfel încît să-și păstreze prin periost legăturile vasculare (24). **Operația** ~. 1. Secțiunea aripioarelor rotuliene în redorile de genunchi (24). 2. Rezecție artroplastică a cotului în care se interpune, între extremitățile rezecate, un lambou pediculat din triceps (24). 3. Osteotomie trapeziformă a primului metatarsian cu sutură transversală a capsulei și tenopexia adductorului, în cura pentru *hallux valgus* (24).

**Holeruism,** sin.: *Mixoscopie, Scoptofilie.* Perversiune sexuală constînd din plăcerea de contemplare a actului sexual (23).

**Holartrită** (gr. *holos* = tot + *arthron* = articulație + *-ită*). Hamartrită.

**Holeră** (lat. *cholera*). Boală infecțioasă acută produsă de vibrionul holeric, endemoepidemică în țările din sudul Asiei. Se caracterizează clinic prin incubație scurtă, diaree profuză, emisiuni frecvente de scaune riziforme neînsoțite de tenesme, vărsături, sindrom de deshidratare masivă, crampe musculare atroce, hemoconcentrație, insuficiență circulatorie periferică, apatie, prostrație, anurie, dispnee, azotemie. Evoluție clinică în 3 stadii: de evacuare, de colaps, de reacție (acesta din urmă dacă simptomele se atenuează și începe evoluția spre vindecare) (8). ~ **algidă,** formă clinică de holeră în care pe primul plan este insuficiența circulatorie periferică. Se caracterizează prin prăbușirea rapidă a tensiunii arteriale, extremități reci, puls imperceptibil și evoluție cel mai adesea către comă și moarte (8). ~ **asfixică,** formă clinică a holerei, caracterizată prin insuficiență circulatorie periferică marcată, fapt care imprimă pielii bolnavului o colorație cianotică (8). ~ **asiatică,** denumire pentru holeră, utilizată în trecut pentru a sublinia teritoriul cu cea mai mare morbiditate, precum și pentru a o diferenția de *cholera nostras* și *cholera infantum* (8). ~ **bilioasă,** formă de holeră care prezintă concomitent subicter, tulburări biliare, vărsături bilioase (8). ~ **europeană,** denumire folosită pentru epidemiile de holeră care au cuprins continentul european în a II-a și a V-a pandemie de holeră din 1826 și, respectiv, din 1879; a VI-a pandemie a ajuns în 1913 în țările balcanice pînă la malurile Dunării, dînd naștere unei epidemii în armatele angrenate în război.

La combaterea acestei epidemii au contribuit savanții români Cantacuzino, Ciucă, Bălteanu și alții; epidemia a fost rapid stinsă prin aplicarea pe scară largă a vaccinului antiholeric, iar modul de organizare a luptei antiepidemice a constituit un exemplu, rămînînd în literatura de specialitate sub denumirea de „experiența românească" (8). ~ **fulminantă**, sin.: *Holera siderans*, formă excesiv de gravă a holerei, mortală în cîteva ore; moartea survine uneori înaintea primelor emisii de scaun (8). ~ **herniară**, ansamblu de simptome intestinale grave, în special diaree și vărsături incoercibile, care însoțesc unele forme supraacute ale strangulării herniare (11). ~ **siderans**, Holeră fulminantă. ~ **spasmodică**, formă clinică de holeră în care crampele musculare sînt deosebit de intense (8).

**Holevici. Operația ~**, transplantarea flexorului lung al halucelui, flexorului comun al degetelor și gambierului posterior în paralizia de sciatic popliteu extern (24).

**Holm-Steinthal. Fractura ~**, decalotare cartilaginoasă cu puțin țesut spongios a condilului articular humeral (24).

**Holman. Calea ~**, cale de acces pentru abordarea pericardului prin secționarea verticală a sternului (11).

**Holmes**, Timothy, 1825—1907. **Operația ~**, metodă de extirpare a calcaneului printr-o incizie externă pe marginea superioară a osului pînă la articulația calcaneocuboidiană și o alta prin plantă, cu dedublarea tendoanelor peroniere (24).

**Holmes-Stewart** (Holmes, Gordon Morgan; Stewart, James Purves, 1869—1949). **Proba ~**, probă de evidențiere a hipotoniei în cazul leziunilor cerebeloase. Se cere bolnavului să flecteze antebrațul pe braț, iar examinatorul opune rezistență acestei mișcări. La suprimarea bruscă a acestei rezistențe, în cazul existenței unei leziuni cerebeloase, bolnavul nu poate opri prompt mișcarea de flexiune și lovește umărul cu mîna. În situații normale, excursia antebrațului este oprită de intervenția promptă a mușchilor extensori (27).

**Holmgren**, Alarik Frithiof, 1831—1897. **Linurile ~**, colecție de jurubițe de lînă colorată servind pentru explorarea simțului culorilor, prin compararea și asortarea lor (28). **Testul ~**, test pentru depistarea discromaziilor, folosind jurubițe de lînă variat colorate (28).

**Holmiu.** Simbol Ho. Vezi Lantanide.

**Holo-** (gr. *holos* = întreg). Element de compunere care introduce în termeni sensul de întreg, totalitate (32).

**Holoacardius** (*holo-* + *a-* + lat. *cardius*, de la gr. *kardia* = inimă). Monstru caracterizat prin lipsa totală a inimii (circulația intrauterină este menținută datorită conexiunii dintre rețeaua vasculară proprie și vasele ombilicale) (2). ~ **acephalus**, monstru caracterizat prin absența inimii și a extremității cefalice (2).

**Holoacranie** (*holo-* + *a-* + gr. *kranion* = craniu). Anomalie constînd din absența completă a bolții craniene, cu anencefalie parțială sau totală (1).

**Holoblastie** (*holo-* + gr. *blastos* = germen). Ou care se divide complet în celule în timpul clivajului (1).

**Holocefalie** (*holo-* + gr. *kephale* = cap). Monstru deficient în unele părți, dar avînd capul complet dezvoltat (1).

**Holocrine** (*holo-* + gr. *krinein* = a secreta). Vezi Glande holocrine.

**Holodiastolie** (*holo-* + gr. *diastole* = dilatare). Denumire dată fenomenelor stetacustice cardiace care ocupă întreaga diastolă (15).

**Holoenzimă** (von Euler). Enzimă luată în totalitatea ei și considerată ca suma unei apoenzime (partea proteică, coloidală) cu o coenzimă (gruparea prostetică) (5).

**Hologastroschizis** (*holo-* + gr. *gaster* = stomac + *schisis* = diviziune). Fisură întinsă pe toată lungimea abdomenului (1).

**Holomieloschizis** (*holo-* + gr. *myelos* = măduvă + *schisis* = diviziune). Lipsa închiderii tubului neural primitiv interesînd toată lungimea măduvei spinării (26).

**Holoproteide.** Proteine care prin hidroliză liberează numai aminoacizi și nici o altă substanță neproteică (5).

**Holorahischizis** (*holo-* + *rahis* + gr. *schisis* = diviziune). Absența completă a închiderii tubului neural primitiv și canalului rahidian pe toată lungimea rahisului (26).

**Holotonie** (*holo-* + gr. *tonos* = tensiune). Spasm interesînd întreg sistemul muscular (2).

**Holotrih** (*holo-* + gr. *trix* = păr). Caracterizat prin prezența de cili de aceeași mărime și dispuși uniform (31).

**Holozaharid.** Polimer glucidic care prin hidroliză liberează numai zaharuri (5).

**Holozidaze.** Enzime care catalizează procesul de hidroliză a holozidelor (5).

**Holozide.** Glucide constituite exclusiv din oze (de ex. maltoza, zaharoza, glicogenul, amidonul) (5).

**Holzknecht**, Guido, 1872—1931. **Cromoradiometrul ~**, cromoradiometru sub forma unei capsule, ale cărei variații de culoare sînt interpretate cu ajutorul unei scări colorimetrice (36). **Fenomenul ~**, balans respirator al mediastinului care este atras de partea bolnavă în timpul inspirației și deplasat spre partea sănătoasă în timpul expirației; se observă la examenul radiologic în obstrucția bronșică sau pneumotorax (34). **Lingura ~**, sin.: *Disjunctor manual*, piesă de lemn cu indicator circular de

plumb, folosită pentru compresarea abdomenului în timpul examenului radioscopic (36). **Spațiul** ~, spațiul care pe imaginea radiologică se găsește între inimă și vasele mari, pe de o parte, și coloana vertebrală de altă parte (36).

**Holzknecht. Legea lui** ~, orice ligament sănătos asupra căruia se exercită o tracțiune anormală sau orice ligament inflamat, asupra căruia se face o tracțiune normală repetată, tinde să se osifice (24).

**Homalocoryphus** (gr. *homalos* = turtit + *koryphe* = circumferința capului). Subiect a cărui cutie craniană are un unghi parietal de 132—141°, indicînd un grad moderat de convexitate a osului parietal în plan sagital (1).

**Homalometopus** (gr. *homalos* = turtit + *metopon* = frunte). Subiect a cărui cutie craniană are unghiul frontal între 130,5 și 141° (1).

**Homaloopisthocranius** (gr. *homalos* = turtit + *opisthe* = îndărăt + *kranion* = craniu). Cutie craniană în care unghiul format de liniile care unesc protuberanța occipitală externă și punctul occipital cu punctul cel mai înalt al cutiei craniene este de 140—154° (1).

**Homaluranus** (gr. *homalos*=turtit + *ouranos* = palat). Subiect a cărui cutie craniană are un unghi al arcului palatin de 147,5—164°, adică un arc al palatului moderat boltit în plan sagital (1).

**Homans,** Johns. **Semnul** ~, flexiunea dorsală forțată a piciorului devine limitată și dureroasă în cazul tromboflebitelor venelor musculare sau profunde ale gambei (10).

**Homatropină.** Substituent sintetic de atropină, midriatic și cicloplegie de scurtă durată, folosit în soluție 1% la instilații pentru paralizia acomodației și dilatarea pupilei în scop diagnostic (28).

**Home,** Everard, 1756—1832. **Glandele** ~, sin.: *Glandele subtrigonale*, grup de glande prostatice accesorii, mici, situate dedesubtul mucoasei trigonului (1).

**Homeo-** (gr. *homoios* = egal, asemănător). Element de compunere care introduce în termeni sensul de egalitate, asemănare sau de stare constantă (32).

**Homeocrom** (*homeo-* + gr. *chroma* = culoare). Homocrom.

**Homeomerie** (*homeo-* + gr. *meros* = parte). Proces de cristalizare în comun (sincristalizare) a unor macromolecule organice, care au compoziție chimică foarte puțin diferită între ele (5).

**Homeopatie** (*homeo-* + gr. *pathos* = boală), sin.: *Hahnemanism*. Doctrină terapeutică inaugurată de Hahnemann la sfîrșitul secolului al XVIII-lea și bazată pe principiul *similia similibus curantur*: un sindrom se tratează cu remedii care produc, la omul sănătos, simptome asemănătoare. Aceste remedii se dau în diluții foarte mari (7).

**Homeoplastie** (*homeo-* + gr. *plassein* = a forma). Homoplastie.

**Homeoplazie** (*homeo-* + gr. *plassein* = a forma). Dezvoltarea unui țesut asemănător țesutului normal, în ceea ce privește formele și proprietățile sale (1).

**Homeostat** (*homeo-* + gr. *statikos* = care oprește). Sistem cibernetic cu autoorganizare pe principiul căutării statistice (probabilistice) a regimului de funcționare stabilă, în cazul abaterilor perturbațiilor (7).

**Homeostazie** (*homeo-* + gr. *stasis* = reținere). Menținerea la valoarea normală a diferitelor constante fiziologice ale mediului intern (34).

**Homeoterme** (*homeo-* + gr. *thermos* = cald). 1. Ape minerale termale care izvorăsc la o temperatură apropiată de cea a organismului (sin.: *Izoterme*) (4). 2. Animale cu temperatură constantă care nu este în dependență de cea a mediului extern. Animale cu sînge cald (4).

**Homilofobie.** Fobia de a comunica cu oamenii (35).

**Homilopatie.** Termen generic care cuprinde, în clasificația lui Kraepelin, sindroamele de delir indus și delirul de urmărire al hipoacuzicilor și surzilor (35).

**Homme rouge** (fr.) (Hallopeau). Termen care simbolizează aspectul eritrodermic al tegumentelor unor bolnavi de micozis fungoid în faza premergătoare apariției leziunilor tumorale (12).

**Homo-** (gr. *homos* = același). Prefix care introduce în termenii compuși semnificația de asemănare (32).

**Homocisteină.** Aminoacid, omolog superior al cisteinei, metabolit intermediar în sinteza metioninei (5).

**Homocrom** (*homo-* + gr. *chroma* = culoare), sin.: *Homeocrom, Tropocrom*. Termen care definește proprietatea a 2 tipuri de celule seroase ale glandelor salivare de a lua aceeași culoare ca și colorantul (de ex. colorația cu mucină, după fixare în formalinbicromat) (1).

**Homofonie** (*homo-* + gr. *phone* = voce). Halucinații multiple în care una dintre voci ocupă o poziție dominantă față de celelalte (35).

**Homogenat.** Țesut fărîmițat pînă la dezintegrarea structurii celulare (15).

**Homogentizurie.** Alcaptonurie.

**Homografă** (*homo-* + fr. *greffe* = grefă). Grefă omogenă. ~ **cutanată,** sin.: *Homovivotransplant*, grefă cutanată homoplastică (de la un individ de aceeași specie) (24). ~ **osoasă,** Grefă osoasă homoplastică.

**Homoneerotransplant** (Iacobovici). Homografă cutanată conservată, care se foloseşte sub forma de grefe despicate în lambouri (24).

**Homoplastie** (*homo-* + gr. *plassein* = a forma), sin.: *Homeoplastie.* Transplantare de grefă de la un individ de aceeaşi specie. Presupune un mecanism de diviziune celulară, în care celulele care iau naştere sînt identice cu celula-mamă, spre deosebire de heteroplastie, unde celulele-fiice dobîndesc caractere diferite (19).

**Homorotlerină.** Vezi Kamala.

**Homoseedasticitate.** Însuşirea a două celule sau a două colectivităţi statistice de a avea dispersii egale. Absenţa acestei însuşiri se numeşte heteroscedasticitate (şi se poate corecta prin schimbarea scării de măsură) (37).

**Homoserlnă.** Hidroxiaminoacid, metabolit intermediar în transformarea acidului aspartic în treonină (5).

**Homosexual** (*homo-* + lat. *sexus* = sex), sin.: *Invertit.* Persoană care în comportarea sexuală prezintă atracţie pentru acelaşi sex (15).

**Homosexualitate** (*homo-* + lat. *sexualis* = sexual), sin.: *Amor socratic, Inversiune sexuală.* Inversiune a instinctului sexual, act sexual între 2 indivizi de acelaşi sex (23). ~ **acută pasivă,** formă de homosexualitate la care, de obicei, la examenul medico-legal se găsesc eroziuni anale, echimoze; se pot pune în evidenţă spermatozoizi în rect (23). ~ **cronică,** formă de homosexualitate care poate duce la o relaxare a sfincterelor, incontinenţă de fecale, formă de pîlnie a orificiului anal (23).

**Homosulfanilamidă.** Mafenid.

**Homotip** (*homo-* + gr. *typos* = tip). Parte care corespunde alteia similară, aflată pe cealaltă jumătate a corpului (1).

**Homotransplant** (*homo-* + *transplant*). Fragment de ţesut recoltat în vederea transplantării de la un individ străin, dar de aceeaşi specie (11). ~ **osos,** Grefon osos homoplastic.

**Homovivotransplant** (*homo-* + lat. *vivus* = viu + *transplant*). Homografă cutanată.

**Homunculus** (dim. lat. *homo* = om). 1. Om mic, cu părţile corpului proporţionate normal (pitic) (1). 2. Fetus uman (1).

**Hondré. Controlul fiziologic** ~, criteriu mixt de evaluare a capacităţii fizice a sportivilor, dedus din date morfologice, fiziologice şi fizice (apreciate într-o serie de probe sportive) (24).

**Hooke,** Robert, 1635–1703. **Legea lui** ~, relaţie de proporţionalitate între forţa de deformare ($F$) a unui material elastic pe unitatea de secţiune transversală ($S$) şi raportul dintre „elongaţie" (diferenţa dintre lungimea în efort $l$ şi cea în repaus $l_0$) şi lungimea în repaus:

$$\frac{F}{S} = Y \frac{l - l_0}{l_0},$$

$Y$ fiind modul de elasticitate Young. Această lege, aplicabilă între anumite limite şi vaselor sanguine mari, explică relaţia proporţională care există între presiunea pulsului şi debitul aortic, de la 40 pînă la 100 mmHg presiune diastolică (10).

**Hoorweg. Legea lui** ~, în producerea excitaţiei, variaţia intensităţii excitaţiei nu este factorul determinant, ci şi durata de trecere a curentului joacă un rol important. Această lege infirmă complet partea a doua al legii lui Du Bois-Reymond, după care descărcarea ar fi cu atît mai excitantă, cu cît se produce mai rapid. Curenţii utilizaţi de Hoorweg sînt prea complecşi pentru a fi permis a preciza efectul factorului timp în excitaţie (6).

**Hopcalită.** Amestec de oxizi metalici (Cu, Co, Ag) cu bioxid de mangan, care oxidează catalitic oxidul de carbon. Este utilizat în filtrele măştilor de protecţie împotriva acestui gaz toxic (9).

**Hoppe-Seyler. Testul** ~, test de punere în evidenţă a oxidului de carbon din sînge. Tratarea sîngelui cu două volume de hidroxid de sodiu ($N$ 1,3) dă naştere unei mase brune în lipsa oxidului de carbon şi roşu-aprins în prezenţa acestuia (15).

**Hordeiforme.** Vezi Grăunţe hordeiforme.

**Hordeolum** (dim. lat. *hordeum* = orz). Inflamaţia unei glande palpebrale (28). ~ **extern,** inflamaţie supurativă a glandei Zeiss, la marginea ciliară a pleoapei (28). ~ **intern,** inflamaţie supurativă a unei glande meibomiene din profunzimea cartilajului tarsal al pleoapelor (28).

**Horieo.** Discuri metalice abrazive, subţiri, de diferite diametre şi forme: plane, concave, convexe. Pot fi abrazive pe una sau pe ambele feţe. Se folosesc la şlefuirea dinţilor în prepararea bonturilor pentru coroane, îndeosebi pentru separarea punctului de contact (38).

**Horipilaţie** (lat. *horrere* = a fi zbîrlit + *pilus* = păr). *Cutis anserina.*

**Hormion** (gr. *hormos* = lanţ). Punct situat în planul sagital între aripa vomerului şi locul unde acesta este ataşat de corpul osului sfenoid (1).

**Hormon** (gr. *horman* = a excita). Produs de secreţie a glandelor endocrine, transmis organelor asupra cărora activează specific, pe cale sanguină; reprezintă principalul mecanism de reglare umorală (13). ~ **adrenocorticotrop,** Adrenocorticotrofină. ~ **androgen,** hormon de care depinde dezvoltarea caracterelor sexuale masculine (primare, secundare şi terţiare). La vertebratele superioare, hormonii androgeni

sînt steroizi secretaţi de testicul, de corticosuprarenală şi, în cantităţi mici, de ovar; reprezentantul tipic este testosteronul. În afară de acţiunea virilizantă au şi o acţiune antiestrogenică şi o acţiune anabolică (îndeosebi asupra metabolismului proteic) (7). ~ **antidiuretic,** Vasopresină. ~ **de creştere,** Hormon somatotrop. ~ **foliculostimulant,** Foliculostimulină ~ **galactogen,** hormon secretat de lobul anterior al hipofizei şi care determină apariţia secreţiei lactate (18). ~ **gonadotrop,** sin.: *Gonadotrofină,* hormon secretat de hipofiză şi de placentă (prolani, gonadotropi coriali), cu acţiune asupra glandelor germinale. Hormonul gonadotrop A este foliculostimulina, iar hormonul gonadotrop B este luteostimulina (7). ~ **gonadotrop A,** Foliculostimulină. ~ **gonadotrop B,** Luteostimulină. ~ **inhibitor,** hormon caracterizat prin acţiune inhibitorie. Etimologic, ,,hormon'' înseamnă ,,excitant'' (pentru inhibitori, Schaffer a propus de aceea termenul de halonă). Hormonii glandelor periferice stimulate de hipofiză inhibează această glandă (mecanism de *feed-back* negativ). În special s-a admis existenţa unei inhibine testiculare, cu tropism pentru hipofiză, diferită de hormonii androgeni (7). ~ **lactogenic,** Prolactină. ~ **lipocaic,** compus proteic secretat de pancreas şi care intervine în metabolismul grăsimilor ca factor lipotrop (13). ~ **melanocitostimulant,** Hormon melanotrop. ~ **melanotrop,** sin.: *Hormon melanocitostimulant,* hormon secretat de partea intermediară a hipofizei, numit pentru acest motiv şi intermedină, avînd acţiune de stimulare a pigmentului melanic. Are structură polipeptidică (18 aminoacizi) similară cu ACTH (15). ~ **somatotrop,** sin.: *Hormon de creştere, Somatotrofină,* hormon proteic secretat de celulele acidofile ale lobului anterior hipofizar; intervine în mobilizarea lipidelor, în reacţiile hiperglicemice şi în metabolismul proteic; are acţiune stimulatorie asupra creşterii şi trofică generală (7). **Hormoni steroizi.** Hormoni care posedă nucleul sterolic ciclopentanofenantrenic în structura lor chimică (corticoizi, androgeni şi estrogeni) (15). ~ **tireotrop hipofizar,** hormon adenohipofizar, care stimulează creşterea şi funcţia glandei tiroide (15).

**Hormonogeneză** (*hormon* + gr. *genesis* = naştere), sin.: *Hormonopoieză.* Sinteza hormonilor în organism (7).

**Hormonologie** (*hormon* + gr. *logos* = ştiinţă). Studiul proprietăţilor chimice şi biologice ale hormonilor (7).

**Hormonopexie** (*hormon* + gr. *pexis* = fixare). Fixarea electivă a unui hormon într-un ţesut (7).

**Hormonopoieză** (*hormon* + gr. *poiesis* = producere). Hormonogeneză.

**Horner,** William Edmonds, 1793—1853. **Muşchiul ~,** partea lacrimală a muşchiului *orbicularis oculi* (1).

**Horopter** (gr. *horos* = limită + *opter* = observator). Ansamblul punctelor din spaţiu ale căror imagini se fac pe puncte retiniene corespondente (28).

**Horoşco. Poziţia profilactică ~,** poziţie funcţională în care se aşază segmentele membrelor inferioare în faza de regresiune a poliomielitei, cu scopul prevenirii apariţiei atitudinilor vicioase şi diformităţilor (24).

**Horror autotoxicus.** Termen creat de P. Ehrlich pentru a exprima faptul că un organism nu produce anticorpi faţă de substanţele antigenice care fac parte din propria sa constituţie (3).

**Horse-pox** (engl.). Variola cailor determinată de un virus din familia variolovaccina (22).

**Horsley,** sir Victor Alexander Haden, 1857—1916. **Operaţia ~,** procedeu de cură chirurgicală a ulcerului duodenal prin excizia ulcerului şi piloroplastie (11). **Procedeul ~,** procedeu de refacere a continuităţii digestive după duodenopancreatectomie prin reimplantarea bontului pancreatic şi a coledocului în intestin şi anastomoza gastrojejunală (11).

**Hortega,** Pio del Rio, 1882—1945. **Celulele ~,** sin.: *Microglie,* celule nevroglice mici ale sistemului nervos central, probabil de origine mezodermală, avînd procese lungi şi activitate fagocitară şi amiboidă în condiţii patologice (1).

**Horton,** Bayard Taylor. **Boala ~,** sin.: *Arterită temporală,* arterită cu aspect histologic gigantocelular, interesînd artera temporală unilateral şi caracterizată local prin cefalee pulsatilă, fotofobie, pierderea parţială sau completă a vederii de partea afectată, dureri intense spontan şi la palparea arterei temporale îngroşate şi general prin scădere ponderală, astenie, anorexie, febră, transpiraţii (32). **Sindromul ~,** sin.: *Cefalee histaminică, Eritromelalgia capului,* cefalee de origine vasculară, similară celei produsă experimental prin injectare de histamină; apare sub formă de paroxisme, de hemicranie în salve succesive, cu o mare regularitate în repetare (ore sau zile); între paroxisme există de obicei intervale libere mai lungi, de cîteva luni sau cîţiva ani (27).

**Hotchkiss-Mc Manus. Coloraţia ~,** reacţia acidului periodic Schiff utilizată pentru prima oară de McManus pentru identificarea histochimică a mucinelor; a fost introdusă ca metodă de punere în evidenţă a polizaharidelor de Hotchkiss. Mecanismul reacţiei constă din faptul că acidul periodic atacă gruparea glicol

a polizaharidelor transformîndu-le în dialdehide (2).

**Hottinger. Peptonă** ~, produs rezultat în urma digestiei triptice a ţesutului animal, conţinînd fracţiuni proteice cu greutate moleculară relativ scăzută (polipeptide, aminoacizi). Se utilizează la prepararea mediilor de cultură bacteriene, prin suplimentarea cu extract sau macerat de carne (3).

**Houston,** John, 1802—1845. **Valvulele** ~, *Plicae transversales recti.*

**Hovarka-Ehlers. Boala** ~, Keratodermia palmoplantară simetrică familială.

**Howard. Testul** ~, test utilizat în diagnosticul ischemiilor renale unilaterale, constînd din evidenţierea, prin examinarea comparativă a urinilor celor 2 rinichi, recoltate separat, a diferenţei în eliminarea apei şi a sodiului; volumul urinii provenite din rinichiul ischemic este mai mic de 50%, iar concentraţia ei în sodiu cu cel puţin 15% mai scăzută faţă de volumul şi concentraţia în sodiu a urinii eliminate de rinichiul contralateral. Testul nu este pozitiv decît în ischemiile importante, datorite unor procese patologice ale trunchiurilor arterelor renale, şi furnizează relativ numeroase rezultate false negative sau pozitive (25).

**Howell,** William Henry, 1860—1945. **Testul** ~, test important de coagulare globală. Se determină timpul de coagulare a plasmei oxalatate şi recalcificate (19).

**Howell-Jolly** (Howell, William Henry, 1860—1945; Jolly, Justin Marie Jules, 1870—1953). **Corpusculii** ~, sin.: *Corpusculii Jolly,* resturi nucleare care apar în hematii după splenectomie sau în asplenia congenitală (19).

**Howland. Indicele de calcificare** ~, indice folosit în analiza procesului de calcificare în rahitismul infantil. Reprezintă produsul dintre calciul şi fosforul anorganic din sînge, exprimat în mg%. La copiii normali este între 50 şi 60. Orice scădere a fosforului anorganic sau a calciului va tinde să scadă şi produsul Ca × P. La copiii cu un rahitism activ, produsul este practic totdeauna sub 40, iar cînd boala este gravă sub 30 (24).

**Howship,** John, 1781—1841. **Lacunele** ~, depresiuni formate în oase sau în dinţi prin hiperactivitatea osteoclastelor (38).

**Hr.** Factor antigenic din sîngele indivizilor Rh-negativi (19).

**Hrişcă.** *Fagopyrum sagittatum.*

**Hruby. Lentila** ~, lentilă planoconcavă de 58,6 dioptrii adaptată de Hruby la lampa cu fantă pentru biomicroscopia vitrosului anterior şi fundului de ochi (28).

**Hu-1.** Vezi Sistemul Hu-1.

**Hübener-Thomsen-Friedenreich. Fenomenul** ~, sin.: *Panaglutinare,* aglutinare de eritrocite, fără specificitate de grup. Mecanismul de producere constă din transformarea antigenului T-latent în antigen activ de către enzimele unor bacterii (19).

**Huber. Operaţia** ~, transplantarea porţiunii distale a muşchiului abductorul degetului mic la muşchiul opozant al degetului mare, către sesamoidul extern (24).

**Hübl. Indicele** ~, sin.: *Indicele de iod,* cantitatea (în grame), de iod fixat la rece de 100 g grăsimi dizolvate în cloroform. La om, grăsimile din ţesutul adipos au un indice Hübl mediu de 62 (5).

**Hue,** Georges. **Operaţia** ~. 1. Rezecţia capului celui de al III-lea metatarsian în cura chirurgicală a piciorului plat transvers (24). 2. Suspensia capului humeral la partea posteroexternă a acromionului, cu ajutorul firelor de mătase, în luxaţia recidivantă de umăr (24).

**Huchard,** Henri, 1844—1910. **Semnul** ~, sin.: *Puls amigdalian,* transmiterea pulsului, carotidian la amigdale, semn întîlnit în insuficienţa aortică (10).

**Hueter,** Karl, 1838—1882. **Incizia** ~. 1. Incizie anterioară a şoldului, care pleacă de la spina iliacă antero-superioară şi coboară pe marginea internă a muşchiului croitor pînă în vîrful triunghiului Scarpa. Abordul articulaţiei coxofemurale necesită secţionarea tendonului direct al muşchiului drept anterior (24). 2. Incizie transversală medială pentru abordarea articulaţiei metatarsofalangiene a halucelui (24). **Semnul** ~. 1. În ruptura tendonului lungii porţiuni a muşchiului biceps brahial forţa de flexiune a antebraţului este mai mare în pronaţie decît în supinaţie (24). În pseudartrozele fibroase, vibraţia osoasă nu se mai transmite de la un fragment la altul (24).

**Hueter-Mayo** (Hueter, F. L.; Mayo, J.). **Operaţia** ~, rezecţie artroplastică a capului primului metatarsian, cu interpunerea unui lambou intern de capsulă articulară, în cura pentru *hallux-valgus* (24).

**Hufnagel,** Charles. **Operaţia** ~, refacerea chirurgicală a valvulelor semilunare în insuficienţa aortică (10).

**Huguenin,** Gustave, 1841—1920. **Edemul** ~, edem cerebral acut (10).

**Hugues-Moore. Operaţia** ~, policizare prin autoplastie cutanată de vecinătate (24).

**Huguier,** Pierre Charles, 1804—1873. **Procedeul** ~, operaţie de corectare a deviaţiilor uterine prin fixarea feţei posterioare a uterului la peritoneul parietal posterior, la nivelul promontoriului (18).

**Huguier. Incizia** ~, incizie intercomisurală pentru falangizarea primului metacarpian (24). **Operaţia** ~. 1. Artroplastie a genunchiului, prin introducerea în blocul de anchiloză secţio-

nat a unui cilindru transversal de metacrilat de metil (24). 2. Falangizarea primului metacarpian (24).

**Humerus** (lat. = umăr). Vezi Tabelul oaselor. ~ **valgus,** diformitate în unghi deschis în afară a extremității superioare a humerusului. Apare în urma unei fracturi subtuberozitare angrenate prin abducție (24). ~ **varus.** 1. Diformitate în unghi deschis înăuntru a extremității superioare a humerusului. Apare în urma unei fracturi subtuberozitare angrenate prin adducție (24). 2. Diformitate a extremității superioare a humerusului, care constă din înclinarea excesivă a capului humeral înăuntru pe diafiză și care însoțește paralizia obstetricală a umărului (24).

**Humulus lupulus,** sin.: *Hamei.* Plantă din familia *Cannabinaceae*; conține un ulei esențial bogat în sescviterpene și o rășină în compoziția căreia intră derivați ai floroglucinei; are acțiune sedativă, hipnotică, hipotensivă și acțiune stomahică prin gustul amar (13).

**Hundadze,** G. R. **Procedeul** ~, procedeu de alungire indirectă a ansei jejunale pregătită pentru esofagoplastie, prin mobilizarea bazei mezenterului (11).

**Hunner,** Guy LeRoy. **Ulcerul** ~, ulcerație cronică a vezicii urinare (11).

**Hunt. Procedeul** ~, procedeu de refacere a continuității digestive după duodenopancreatectomie prin reimplantarea bontului pancreatic și a coledocului în intestin și anastomoză gastrojejunală (11).

**Hunt,** James Ramsay, 1874—1937. **Atacuri statice** ~, formă de epilepsie akinetică (atonă), caracterizată prin crize de prăbușire a tonusului membrelor inferioare și revenire rapidă (27). **Disinergia cerebeloasă mioclonică** ~, boală din grupul atrofiilor cerebeloase primitive cîștigate, caracterizată prin asocierea unui sindrom cerebelos cu mioclonii și epilepsie generalizată (27). **Nevralgia** ~, sin.: *Nevralgia ganglionului geniculat,* nevralgie determinată de afectarea ganglionului geniculat, caracterizată prin dureri și hipoestezie la nivelul conductului auditiv extern și pavilionului urechii (27). **Regiunea** ~, teritoriul senzitiv cutanat al nervului facial, inervat prin fibre provenite din nervul intermediar Wrisberg, care cuprinde o parte din timpan, conductul auditiv extern și o parte a pavilionului urechii (*conca, tragus, antetragus* și *antehelix*) (27).

**Hunter,** John, 1728—1793. **Canalul** ~, sin.: *Canalis adductorius, Canalul subsartorial,* tunel triunghiular aponevrotic mărginit de mușchii *sartorius, vastus medialis* și *adductor magnus* și care se întinde de la triunghiul femural spre *hiatus adductorius.* Prin el trec artera și vena femurală, nervul safen și nervul vastului medial (1). **Gubernaculum testis hunteri,** sin.: *Ligamentul scrotal al testicului,* coardă fibroasă care se întinde de la testicul fetal la punga scrotului; ocupă viitorul canal inghinal, orientînd coborîrea testiculului în scrot (1). **Trilul** ~, sin.: *Fremisment vibrator,* senzație tactilă și auditivă la nivelul unui anevrism arteriovenos (11).

**Hunter,** William, 1861—1937. **Glosita** ~, glosită caracteristică în anemiile megaloblastice, în special în anemia Biermer. Limba este roșie la vîrf și bază, depapilată și foarte sensibilă la atingerea cu alimente acide, sărate, condimentate. Mai poate fi întîlnită și în anemiile feriprive, ca o consecință a alterării epiteliului tubului digestiv în urma lipsei de fier. Möller a descris o glosită asemănătoare, apărînd în aceleași condiții, fapt care produce oarecare confuzii în literatura de specialitate, autorii denumind tabloul descris fie ca glosita Hunter, fie ca glosita Möller, fie ca glosita Möller-Hunter (19).

**Hunter. Colorimetrul** ~, aparat pentru măsurarea cantitativă a petelor produse de diferiți coloranți existenți în unele alimente și substanțe medicamentoase sau cosmetice pe materialele sintetice din care sînt confecționate lucrările protetice dentare. Măsurarea se face pe baza cantității de material care trebuie îndepărtată pentru a se elimina pata produsă de colorant (39).

**Hunter-Schreger** (Hunter, John, 1728—1793; Schreger, Bernhard Gottlob, 1760—1825). **Striile** ~, imagini optice mai luminoase de grupuri de prisme de smalț secționate longitudinal, alternate cu grupuri de prisme mai întunecate, secționate transversal (38).

**Huntington,** George Sumner, 1851—1916. **Coree cronică** ~, boală eredofamilială cu evoluție cronică progresivă, apărînd la adult și caracterizată prin mișcări coreice asociate cu tulburări psihice. Histologic se constată leziuni în nucleii striați și în scoarța cerebrală (27).

**Hurghina. Placă ortodontică activă** ~, placă ortodontică activă, monomaxilară, superioară, cu șurub, prevăzută în partea anterioară cu 4 cîrlige care vin în contact cu fiecare incisiv în parte (39).

**Hurler,** Gertrud. **Sindromul** ~, sin.: *Dysostosis multiplex, Gargoilism, Lipocondrodistrofie, Sindromul Pfaundler-Hurler,* disostoză encondrală congenitală considerată de unii autori ca o dislipoidoză sistematizată, iar de alții ca o tezaurismoză glicoproteică, manifestată prin alterații grotești ale scheletului, opacitate corneană, hepatosplenomegalie, întîrziere în dezvoltarea intelectuală. În creier se produce o acumulare mare de gangliozide, iar în ficat și splină se acumulează un mucopoli-

zaharid, heparitina; deseori se observă o miocardopatie cu prinderea valvulelor şi a coronarelor, de altfel şi cauza cea mai frecventă a morţii în această boală (10; 33).

**Hurst,** A. F. **Sonda** ~, sondă de cauciuc umplută cu mercur, folosită pentru dilataţie esofagiană (11).

**Hurtado-Fray. Metoda** ~ metodă de ampliometrie toracică radiometrică cu ajutorul căreia se apreciază: a) volumul pulmonar radiologic (produsul dintre suprafaţa radiologică a plămînului şi diametrul toracic antero-posterior); b) capacitatea vitală (volumul pulmonar radiologic × 0,24 + 1,22); c) valoarea respiraţiei maxime (raportul dintre suprafeţele radiologice ale plămînului în expiraţie şi în inspiraţie maximă) (34).

**Hürthle,** Karl. **Celula** ~, celulă tiroidiană patologică, hipertrofică şi eozinofilă; se întîlneşte în unele leziuni distrofice şi în unele tumori (7).

**Huschke,** Emil, 1797—1858. **Cartilajul vomerian,** ~ Cartilajul vomerian Jacobson, vezi Jacobson. **Papila** ~, Organul Corti, vezi Corti. **Stria** ~, sin.: *Stria vascularis*, partea superioară, vasculară, a ligamentului spiral al canalului cohlear (1).

**Husson. Teoria lui** ~, sin.: *Teoria neurocronaxică a fonaţiei*, fibrele musculare ale corzilor vocale se contractă ritmic sub influenţa impulsurilor nervoase corticale transmise prin intermediul nervilor recurenţi, în raport cu frecvenţa sunetului primar laringian emis, pentru a modela coloana de aer venită din rezervorul pulmonar (30).

**Hustings. Operaţia** ~, procedeu de cură chirurgicală a ulcerului duodenal prin gastrectomie şi decolarea mucoasei duodenale pînă sub ulcer (11).

**Hutchinson,** Jonathan, 1828—1913. **Boala** ~, angioame cutanate ale copilului (de natură infecţioasă ?) cu evoluţie serpiginoasă, tendinţă la generalizare şi retrocedare spontană lentă (sin.: *Angiom serpiginos*) (10). **Dinte** ~, displazie dentară complexă a incisivilor centrali superiori, caracterizată prin forma de şurubelniţă a dintelui, cu o scobitură semilunară pe marginea incizală şi axele convergente mezial, întîlnită în sifilisul congenital tardiv (38). **Eritemul** ~, eritem solar recidivant cronic (10). **Facies** ~, facies întîlnit la bolnavii cu oftalmoplegie bilaterală, reprezentat prin căderea pleoapelor, imobilitatea globilor oculari şi încreţirea compensatorie a frunţii (27). **Triada** ~, complex simptomatic în luesul congenital tardiv; malformaţii dentare caracteristice (dinţi Hutchinson), keratită parenchimatoasă, surditate (eventual şi nas „în şa", cicatrice labiale Fournier, tibii „în sabie" etc.) (10).

**Hutchinson,** Robert. **Sindromul** ~, adrenomeduloblastom nesecretant al copilului mic, cu metastaze osoase şi mediastinale (10).

**Hutchinson-Gilford** (Hutchinson, Jonathan, 1828—1913; Gilford, Hastings, 1861—1941). **Sindromul** ~, sin.: *Nanism senil, Progeria, Sindromul Gilford*, atrofie cutanată congenitală foarte rară, apărînd în primele luni de viaţă, caracterizată printr-o atrofie difuză şi întinsă a pielii, calviţie totală; copilul are un aspect senil (12).

**Huyghens,** Christian, 1625—1695. **Ocular** ~, ocular microscopic al cărui focar inferior se găseşte situat între cele două lentile (frontală şi colectoare) ale ocularului, de unde denumirea de ocular negativ, el neputînd fi utilizat ca lupă. Ocularul de tip Huyghens este folosit în general în examenul microscopic obişnuit (3).

**HWS.** Abreviere pentru *Halbwertschicht.*

**Hyaloma** (gr. *hyalos* = sticlă + *omma* = ochi). Milium coloid.

**Hydrastis canadensis.** Plantă erbacee din familia *Ranunculaceae*, care creşte în America de Nord; rizomul conţine alcaloizi (hidrastină, hidrastinină, berberină, canadină), o răşină, amidon şi urme de ulei esenţial; are proprietăţi de stimulare a secreţiei gastrice (tonic amar), vasoconstrictorii şi slab ocitocice (14).

**Hymen feminus,** sin.: *Himen.* Membrană subţire care blochează parţial orificiul vaginal. Deschiderea sa poate avea forme diferite; poate fi multiplu, neperforat etc. (1).

**Hymenolepis.** Gen de viermi paraziţi din familia *Hymenolepididae*, clasa *Cestoda.* Unele specii parazitează omul, provocînd himenolepidaza. *Specii mai importante*: *H. diminuta,* sin.: *Taenia flavopunctata,* parazitează în special şoareci şi şobolani; în cîteva cazuri a fost găsit şi la om, a cărui infestare se realizează, probabil, prin ingerarea gazdelor intermediare o dată cu alimentele; *H. nana,* sin.: *Taenia nana,* este un parazit propriu speciei umane. Evoluţia şi trecerea ouălor de la individul parazitat la cel sănătos se poate face direct, evoluţie monoxenă, prin mîinile sau alimentele contaminate sau indirect, prin intermediul unor gazde intermediare (evoluţie diheteroxenă) (31).

**Hyoscyamus niger,** sin.: *Măselariţă.* Plantă din familia *Solanaceae*, ale cărei frunze conţin alcaloizi cu nucleu tropanic, principali fiind hiosciamina şi scopolamina; are acţiune parasimpatolitică, antispastică şi antisecretorie (13).

**Hyperencephalus** (*hiper-* + gr. *enkephalos* = creier), sin.: *Hiperencefal.* Tip de *Anencephalus* în care lipseşte întreaga boltă craniană de deasupra nivelului protuberanţei occipitale (1).

**Hypericum perforatum,** sin.: *Pojarniţă, Sunătoare.* Plantă din familia *Hypericaceae*, ale

cărei părţi aeriene superioare conţin un ulei esenţial, glicozide flavonice (hiperozidă, rutină, cvercitină) şi o substanţă fluorescentă (hipericina); are acţiune spasmolitică, utilă în bolile de ficat; extern, este folosită ca antiseptic şi cicatrizant (13).

**Hyperontomorph** (*hiper-* + gr. *on* = fiind + gr. *morphe* = formă), sin.: *Tip astenic, Tip microsplanhnic.* Termen utilizat în medicina constituţională, pentru o persoană înaltă, cu corpul subţire şi cu intestine scurte (1).

**Hypoderma.** Gen de insectă dipteră din familia *Hypodermidae. Specie mai importantă: H. bovis* (popular: strechea vitelor); depune adeseori ouăle pe pielea vitelor, iar larvele ajung în ţesutul subcutanat, determinînd miaza cutanată. Accidental poate infesta şi omul (31).

**Hypogastrodidimus** (*hipo-* + gr. *gaster* = stomac + *didymos* = geamăn). *Hypogastropagus.*

**Hypogastropagus** (*hipo-* + gr. *gaster* = stomac + *pagos* = care este fixat), sin.: *Hypogastrodidimus.* Monstru format din unirea a 2 gemeni în regiunea hipogastrică (1).

**Hyponychium** (*hipo-* + gr. *onyx* = unghie). Stratul subţire, cornos, al epidermei care se află sub marginea liberă a unghiei (1).

**Hypophysis** (*hipo-* = sub + gr. *physis* = creştere), sin.: *Glanda pituitară, Glandula pituitaria, Hipofiza.* Glandă endocrină ataşată de planşeul diencefalului, legată de aceasta prin tija hipofizară; este situată în fosa hipofizară a şeii turceşti; histologic, este formată din *lobus anterior — pars tuberalis et pars intermedia* (adenohipofiză) şi *lobus posterior* (neurohipofiză). Adenohipofiza secretă hormonii tropi hipofizari (adrenotrop, gonadotrop, tireotrop, somatotrop etc.), iar neurohipofiza secretă ocitocină şi vasopresină (1; 15).

**Hypothalamus** (*hipo-* = sub + gr. *thalamos* = camera dinăuntru). Regiune a diencefalului care formează planşeul ventriculului al III-lea cerebral şi care este formată din 3 regiuni: a) regiunea anterioară sau *pars supraoptica*, situată superior de chiasma optică şi care include nucleii supraoptic, paraventricular, hipotalamic anterior; b) regiunea mediană, *pars tuberalis* sau *tuber cinereum*, include nucleii hipotalamic lateral, tuberai, dorso-medial, ventro-medial şi hipotalamic posterior; c) regiunea caudală, *pars mamillaris* sau corpii mamilari, include nucleii medial, lateral, mamilari intercalaţi, premamilari, supramamilari (1).

**Hypothenar** (*hipo-* + gr. *thenar* = palma mîinii), sin.: *Eminenţa hipotenară.* Proeminenţă a porţiunii palmare mediale sau ulnare a mîinii, corespunzînd muşchilor degetului mic (1).

**Hypotympanum** (*hipo-* + gr. *tympanon* = tobă). Partea timpanului care se găseşte dedesubtul proeminenţei membranei timpanice (1).

**Hypsibrachicephalia** (gr. *hypsi* = înalt + *brachis* = scurt + *kephale* = cap). Cutie craniană înaltă şi mare (1).

**Hypsistaphylia** (gr. *hypsi* = înalt + *staphyle* = palat). Arc palatal înalt şi strîmt (1).

**Hyroop. Incizia ~**, incizie în V pe faţa posterioară a metacarpianului al II-lea, prelungită în S pe faţa postero-internă a primului metacarpian şi apoi antero-intern, prin partea internă a spaţiului intermetacarpian; este folosită în falangizarea primului metacarpian (24). **Operaţia ~**, falangizarea primului metacarpian, folosind fie incizia intercomisurală Huguier şi un lambou în formă de „U" cu bază proximală pe faţa posterioară a celui de al II-lea metacarpian, fie incizia Hyroop (24).

**Hyrtl,** Joseph, 1811—1894. **Linia avasculară ~**, zonă de vascularizaţie redusă, situată la 1 cm în afara marginii externe a rinichiului, în care se fac inciziile de nefrectomie (11).

**Hyssopus officinalis,** sin.: *Isop.* Plantă din familia *Labiatae* ale cărei părţi aeriene superioare conţin un ulei esenţial bogat în terpene, glicozide flavonice (hesperidină), materii tanante şi steroli; este utilizată ca antisudorific, antiseptic al căilor respiratorii şi antiastmatic (13).

Tehnoredactor: Ghiţă Vasile. Format: 16/70 × 100.
Hîrtie: scris I A/70 g/m². Coli tipar: 45,25. Bun tipar:
5.IX.1969.

| Pagina : | Rîndul : |
|---|---|
| 448 | coloana 2<br>26 de sus |
| 648 | coloana 2<br>31 de sus |
| 664 | coloana 2<br>15 de sus |
| 52 | coloana 1<br>2 de jos |
| 99 | 17 de sus |
| 106 | colontitlu |
| 135 | coloana 2<br>16 de jos |
| 180 | coloana 1<br>8 de sus |
| 180 | coloana 1<br>34 de sus |
| 205 | coloana 1<br>26 de sus |
| 370 | colontitlu |
| 498 | coloana 1<br>19 de sus |
| 504 | coloana 2<br>7—8 de sus |
| 536 | colontitlu |
| 633 | coloana 1<br>26 de jos |
| 641 | coloana 1<br>16 de jos |

Dicționar medical vol. I și II.

Intreprinderea
str.

ERATĂ

| În loc de: | Se va citi: |
|---|---|
| **Volumul I** | |
| colului | colonului |
| $R\sqrt{n^{-}}$ | $Rh^{-}$ |
| protetică | prostetică |
| **Volumul II** | |
| Iridoptopsis | Iridoptosis |
| Lepro | Lepto |
| mastocitară | mielocitară |
| 0,770—0,390 mμ | 0,770—0,390 μ |
| Metal | Metaloid |
| Metaloid | Metal |
| stimulează | simulează |
| Piovaccoina | Piovaccină |
| bioxid de sodiu | bioxid de carbon |
| acțiune citologică | acțiune citotoxică |
| antiplachentar | antiplachetar |
| 4 atomi de carbon | 4 atomi de clor |
| simulînd | stimulînd |

Poligrafica „Informația" București,
Brezoianu 23—25. c. 471

## ERATĂ

| Pagina: | Rîndul: | În loc de: | Se va citi: |
|---|---|---|---|
| | | **Volumul I** | |
| 448 | coloana 2<br>26 de sus | colului | colonului |
| 648 | coloana 2<br>31 de sus | $R\sqrt{h^-}$ | $Rh^-$ |
| 664 | coloana 2<br>15 de sus | protetică | prostetică |
| | | **Volumul II** | |
| 52 | coloana 1<br>2 de jos | Iridoptopsis | Iridoptosis |
| 99 | 17 de sus | Lepro | Lepto |
| 106 | colontitlu | mastocitară | mielocitară |
| 135 | coloana 2<br>16 de jos | 0,770—0,390 mμ | 0,770—0,390 μ |
| 180 | coloana 1<br>8 de sus | Metal | Metaloid |
| 180 | coloana 1<br>34 de sus | Metaloid | Metal |
| 205 | coloana 1<br>26 de sus | stimulează | simulează |
| 370 | colontitlu | Piovaccoina | Piovaccină |
| 498 | coloana 1<br>19 de sus | bioxid de sodiu | bioxid de carbon |
| 504 | coloana 2<br>7—8 de sus | acțiune citologică | acțiune citotoxică |
| 536 | colontitlu | antiplachentar | antiplachetar |
| 633 | coloana 1<br>26 de jos | 4 atomi de carbon | 4 atomi de clor |
| 641 | coloana 1<br>16 de jos | simulînd | stimulînd |

Dicționar medical vol. I și II.

Întreprinderea Poligrafică „Informația" București,
str. Brezoianu 23—25. c. 471